UNIVERSIDAD NACIONAL AUTÓNOMA DE MÉXICO

FACULTAD DE ODONTOLOGÍA

ABORDAJE DE RESTAURACIONES DIRECTAS E INDIRECTAS APLICANDO PROTOCOLOS BIOMIMÉTICOS

T E S I N A

QUE PARA OBTENER EL TÍTULO DE

C I R U J A N A D E N T I S T A

P R E S E N T A:

KAREN ALICIA HERRERA MONTOYA

TUTOR: Esp. JORGE LUIS GUERRERO COVARRUBIAS

Cd. Mx. **2021**

Universidad Nacional Autónoma de México
UNAM
Biblioteca Central
Dirección General de Bibliotecas de la UNAM

UNAM – Dirección General de Bibliotecas
Tesis Digitales
Restricciones de uso

DERECHOS RESERVADOS ©
PROHIBIDA SU REPRODUCCIÓN TOTAL O PARCIAL

Todo el material contenido en esta tesis esta protegido por la Ley Federal del Derecho de Autor (LFDA) de los Estados Unidos Mexicanos (México).

El uso de imágenes, fragmentos de videos, y demás material que sea objeto de protección de los derechos de autor, será exclusivamente para fines educativos e informativos y deberá citar la fuente donde la obtuvo mencionando el autor o autores. Cualquier uso distinto como el lucro, reproducción, edición o modificación, será perseguido y sancionado por el respectivo titular de los Derechos de Autor.

DEDICATORIAS

A mi familia, por ser mi mayor apoyo, durante toda mi formación universitaria, en especial a mis padres y hermana, que con su esfuerzo y cariño, me animaron y facilitaron las herramientas para concluir mis estudios, también a mis tías, Esther y Liliana, que estuvieron presentes y pendientes en cada paso.

Agradezco a la Universidad Nacional Autónoma de México y Facultad de Odontología, a sus directivos y profesores, por formarme académicamente. En especial al Doctor Jorge Luis Guerrero Covarrubias, por apoyarme durante los últimos años de la licenciatura, facilitarme y darme las oportunidades para estar en donde estoy ahora, profesional y personalmente.

ÍNDICE

INTRODUCCIÓN..... 1

OBJETIVOS.....

CÁPITULO 1. Antecedentes Históricos..... 3

CÁPITULO 2. Bioemulación de la estructura dental. 5

2.1 Microestructura e histología 6

2.1.1 Dentina..... 6

2.1.2 Esmalte 9

2.1.3 Unión Dentino-Esmalte……10

2.2 Macroestructura y anatomía de Dentina, Esmalte y Unión Dentino-Esmalte…..…..11

CÁPITULO 3. Mecanismo de resistencia a las cargas en dientes posteriores…….....14

CAPÍTULO 4. Principios básicos y protocolos en la odontología biomimética……..18

4.1 Fuerza de adhesión……..……..……..……..18

4.1.1 Zona de Sellado Periférico……...…….……18

4.1.2 Sellado Dentinario Inmediato y Resin Coat……..……...…….……..20

4.1.3 Uso de Sistemas Adhesivos Gold- Standar……..…….…23

4.1.4 Desactivación de Metaloproteinasas……..…….…24

4.1.5 Micro-arenado de las superficies…….…25

4.2 Sellado Marginal……..…27

4.3 Disminución del estrés residual……..……..28

4.3.1 Evitar el Desacoplamiento……..…….28

4.3.2 Eliminar Fisuras dentinarias……...…….29

4.3.3 Factor de Configuración “C”……30

4.3.4 Uso de Restauraciones Indirectas en remplazos interproximales……31

4.3.5 Optimización de Técnicas de Polimerización…….……..32

4.3.6 Colocación de Fibras……33

4.3.7 Remover Cúspides con grosor menor a 2mm……..34

4.4 Incremento de la Vitalidad Pulpar…….35

CAPÍTULO 5. Abordaje de restauraciones con protocolos biomiméticos…..37

5.1 Fisiopatología de los tejidos frente a la caries dental y preparaciones……..37

5.1.1 Esmalte……..……...37

5.1.2 Dentina……..…….38

5.1.3 Sistema Internacional de Detección y Valoración de Caries (ICDAS)……..…40

5.2 Materiales de Restauración……..…….41

5.2.1 Materiales de Restauración en Esmalte…….41

5.2.2 Materiales de Restauración en Dentina……...…….42

5.3 Protocolo en Restauraciones Directas……..……43

5.4 Protocolo en Restauraciones Indirectas…….48

Conclusiones…….51

Referencias Bibliográficas……52

INTRODUCCIÓN

Durante el último siglo, el abordaje restaurativo en odontología ha estado en constante progreso, desde la utilización de medicamentos y soluciones bactericidas y/o esterilizantes para cavidades dentales y lesiones cariosas, hasta el surgimiento, de devolver al órgano dental la función mediante la reconstrucción anatómica con los primeros conceptos de preparaciones para restauraciones de oro cohesivo y amalgama, propuestos por el Dr. G.V. Black a principios de 1900, que respondían a las necesidades de retención y resistencia mecánica, previniendo el desalojo de las restauraciones no adhesivas.

En los últimos 15 años, se pasó de una odontología basada en retención mecánica a la adhesión avanzada gracias a las bases que sentó el Dr. Michael G. Bounocore en los años 60´s. y a la gran cantidad y difusión de nuevas publicaciones científicas, lo que permitió mejorar los sistemas adhesivos y directamente, conservar más estructura dental al momento de abordar preparaciones y eliminación de caries, proporcionando más durabilidad y rentabilidad a las restauraciones.

Esta odontología adhesiva ha progresado, con nuevas investigaciones y nuevos protocolos de colocación; suscitando una revolución y cambiando varios paradigmas que siguen en constante avance. Parte de ello ha sido el enfoque y la evolución de restauraciones directas e indirectas.

El conocimiento a profundidad de esta nueva ciencia, de los materiales adhesivos, restauradores y de la biología oral, ha permitido desarrollar técnicas e investigaciones, que maximizan las propiedades de estos, logrando restauraciones que restituyen un estado similar al del diente natural intacto, emulando sus diferentes tejidos e interfaces, así como su función y apariencia.

A estos principios y técnicas de odontología adhesiva avanzada, que se rigen bajo la filosofía de “emular la vida”, comprendiendo al diente natural intacto en su totalidad, para restaurar adecuadamente, se le conoce como *odontología biomimética*.

OBJETIVO

Identificar los protocolos de abordaje para restauraciones directas e indirectas, aplicando principios basados en la odontología biomimética, dando a conocer un sinfín de opciones para el tratamiento restaurador, en donde se procure la biomecánica, estética e integridad estructural del diente, reduciendo o eliminando el riesgo de dolor, sensibilidad postoperatoria y preservando a mayor medida, la vitalidad dental.

CAPÍTULO 1. Antecedentes Históricos

Los protocolos biomiméticos que al día de hoy conocemos, se fundaron durante los años 90´s en la llamada “adhesión: the silent revolution”[1,] propiciada por el Dr. Michael Bounocore, investigaciones del Dr. Rafael Bowen y las primeras publicaciones japonesas que principalmente, lograron identificar las diferencias de la dentina dependiendo a su estado y localización, con sus diferentes características para la adhesión[1] usando por primera vez, tinciones capaces de detectar y diferenciar clínicamente las zonas en dentina cariada y dentina sana. Lo que permitió, en conjunto con el desarrollo de sistemas adhesivos con monómeros polimerizables hidrófobos e hidrófilos, una eliminación final de caries más precisa, logrando zonas de sellado periférico[1,2].

Con estos nuevos descubrimientos, el Dr. Takao Fusayama y su equipo, en Tokyo *Medical and Dental University*, comenzaron la búsqueda de nuevas formas de restauraciones adhesivas, mínimamente invasivas y de larga duración que, en las siguientes dos décadas propicio a la continuación de los avances en materiales y técnicas que permitieron abordar nuevos principios para restauraciones de cavidades mucho más extensas tanto en sector anterior como en sector posterior[1].

Todo esto, dio lugar a nuevos enfoques de micro-odontología que, aunque suene un término acuñado actualmente, comenzó hace más de 30 años[3]. Pioneros en este campo fueron los Doctores*: J.T Raineyy*, quien publicó los primeros artículos sobre micro anatomía dental y micro abrasión con aire[3], *Pascal Magne* y *David Alleman*, que en el 2002 publicaron, artículos e investigaciones de referencia, que abarcaban los nuevos conceptos que forman parte de la odontología biomimética actual, lo que incluía nueva información respecto a las propiedades de la naturaleza del diente intacto y su comportamiento funcional, principios de diseño en preparaciones, técnicas

para la reducción del estrés en la contracción de resinas a la polimerización, y conceptos básicos de gran importancia sobre el sellado dentinario inmediato[1,4].

Todo esto, ocasionó, un mayor interés y entendimiento hacía la odontología adhesiva y mínimamente invasiva, dejando poco a poco en el pasado materiales de restauración metálicos y técnicas de preparaciones extensas e innecesarias[1,5].

Gracias a estos nuevos protocolos desarrollados y constantemente modificados, se ha logrado un gran éxito clínico, respaldado y consolidado por el método científico, lo que genera su aceptación a expensas de los materiales y no del diente[1,5,6].

CAPÍTULO 2. Bio-Emulación de la Estructura Dental

Desde los años 80's se aspiraba a restaurar únicamente formando un medio estructural adhesivo y ópticamente cohesivo entre los materiales y la estructura dental, capaz de soportar fuerzas y cargas biomecánicas repetitivas en tiempos prolongados, reproduciendo biomiméticamente la unión entre estos sustratos, y emulando a la perfección la naturalidad intacta del diente[6,7,8]. Actualmente esto es posible y debe considerarse como una necesidad; gracias a la evolución y perfeccionamiento de la tecnología adhesiva, y materiales restauradores, en conjunto con nuevos protocolos de uso clínico[1].

Lograr esta bioemulación, no únicamente depende de los materiales utilizados al momento de restaurar, también se debe entender a la perfección, los elementos que conforman esta estructura dental coronal (esmalte/ dentina/ unión dentino-esmalte UDE) junto con sus configuraciones tridimensionales y sus respectivas interrelaciones con el espacio en el que desenvuelven su función[7].

Pascal Magne y colaboradores, realizarón diversos experimentos para conocer más a profundidad la relación morfológica entre estas estructuras. En ellos se consideraba la importancia de la estructura dental: macroestructura, microestructura e histología de cada tejido[7,8], y su relación entre sí. Figura1

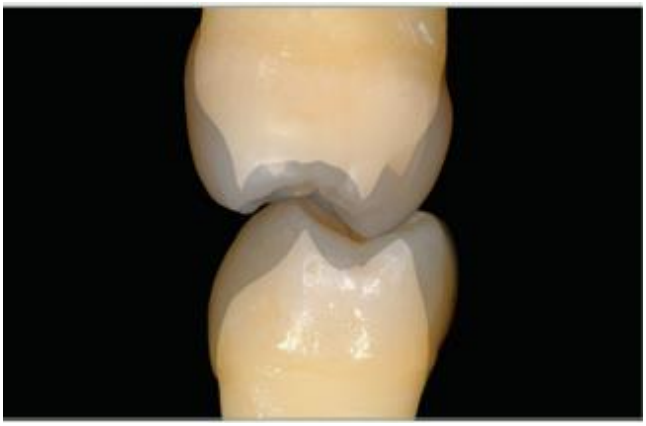

Figura 1. Fotografía superpuesta, de la conformación del esmalte y dentina.

2.1. Microestructura e histología

2.1.1. Dentina

La dentina es el tejido que conforma el mayor volumen de todo el diente, sus propiedades son determinantes en casi todos los procedimientos de odontología restauradora[10]. Químicamente está compuesta por un 50% de contenido inorgánico de cristales de hidroxiapatita, un 30% de matriz orgánica de fibras de colágeno, en su mayoría tipo I, y 20% de agua[10,11]. Microestructuralmente se divide en una zona intertubular, donde se encuentran entrelazados, las fibras de colágeno y cristales de hidroxiapatita y túbulos dentinarios que se extienden desde la cámara pulpar hasta la unión dentino-esmalte[10], y que alojan dentro a las prolongaciones odontoblásticas [Figura 4] y fluidos dentinales que se difunden de forma bidireccional, provenientes de la pulpa; encargados de la vitalidad pulpar[11].

Dentro de su localización, formación e histología se puede dividir en [Figura 2]:

- *Predentina:* Es la dentina sin mineralizar adyacente a los odontoblastos y la pulpa[11], [Figura 3].
- *Dentina primaria:* Es la primera dentina en formarse, desde la dentinogénesis hasta la oclusión, representa la mayor parte del cuerpo dentinario y se encuentra alrededor de la pulpa, abarca la dentina del manto y la circumpulpar[11].
- *Dentina secundaria:* Es la dentina que se produce después de la formación completa de la raíz del diente. Se deposita más lentamente que la primaria, pero su formación dura toda la vida[11].
- *Dentina terciaria:* Se forma por estímulos externos, más internamente deformando a la pulpa para aislarla de la lesión ocasionante, algunos la diferencian en dentina reaccional y dentina reparativa[11].

- *Dentina reaccional:* Es la dentina terciaria segregada de manera rápida e irregular, por los odontoblastos, ante un estímulo nocivo de moderada intensidad, que logra deformar la cámara pulpar[11].
- *Dentina reparativa:* Es elaborada por una nueva generación de odontoblastos a partir de células madre pulpares por reacción de estímulos nocivos graves. Esta también puede formarse después de la colocación de algún compuesto o medicamento, a esta reacción se le denomina dentina cicatrizal o puente de dentina, la respuesta depende de la vitalidad pulpar y de factores de crecimiento como los TGF-B, y diversas proteínas[11].

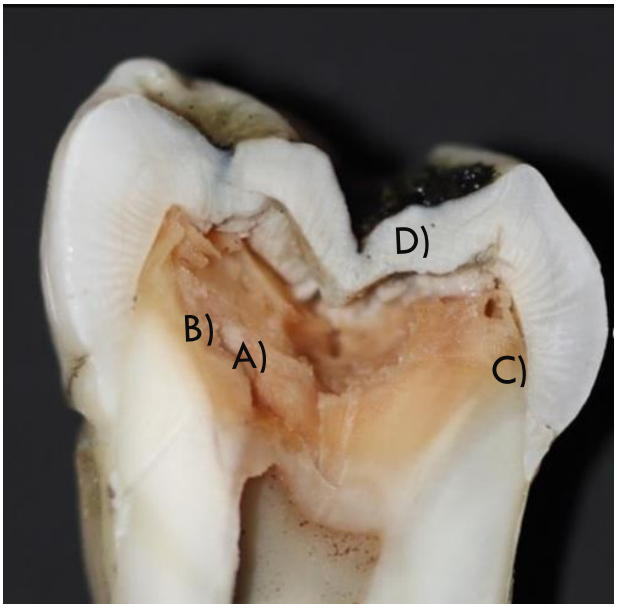

Figura 2. Macrofotografía de corte transversal de segundo molar superior extraído por caries, sen donde se observa: A) Predentina, B) Dentina Primaria, C) Dentina Secundaria, D) Dentina Terciaria.

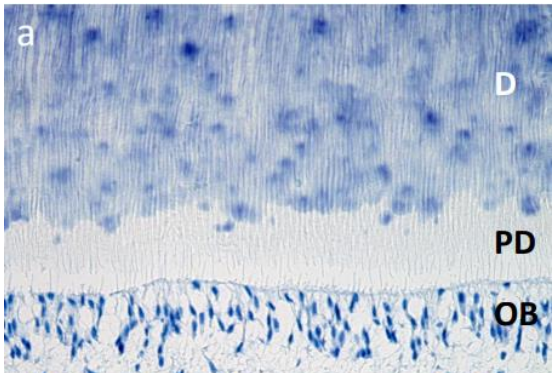

Figura 3. Complejo Dentino-pulpar: (OB) Odontoblastos, (PD) Predentina, (D) Dentina tubular y (P) Pulpa. Magnificación 200X.

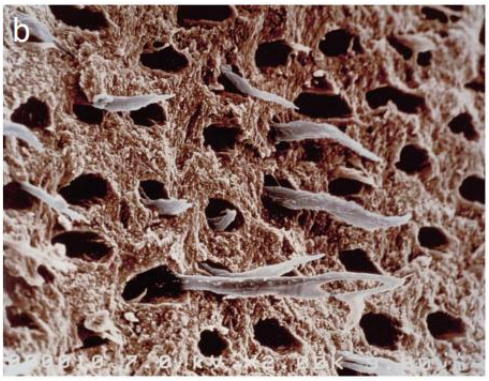

Figura 4. Macrofotografía con magnificación 2000x, de procesos odontoblasticos.

A manera de defensa, esta dentina terciaria reaccional y reparativa, da lugar a dos estructuras causadas por los mismos estímulos:

1) La dentina esclerótica: Causada por estímulos nocivos lentos, persistentes y no muy graves que cambia la morfología de los túbulos de la dentina primaria y secundaria, depositando sales de calcio, sobre las prolongaciones odontoblásticas que pueden llegar a obliterar los túbulos[10,11].

2) La dentina opaca: Causada por estímulos más intensos, en donde los odontoblastos se retraen quedando segmentos de túbulos vacíos y necrosis de estas prolongaciones con tractos desvitalizados o muertos[10,11]. Ambas estructuras resultan menos permeables y más resistentes que la dentina sana, lo que genera mayor protección en caso de infiltración bacteriana[10,11].

Como consecuencia de su composición química y estructura histológica, la dentina cuenta con dos propiedades físicas esenciales, dureza y elasticidad, que resultan de suma importancia para ejercer su función mecánica y entender su fisiología[11].

La dureza (250 a 800MPa), puede definirse como la resistencia de un material a la deformación, y está directamente relacionada con el módulo de elasticidad de Young (10- 20 GPa), que define la capacidad de un material a la recuperación de la deformación plástica[10]. La elasticidad de la dentina tiene gran importancia funcional, ya que permite compensar la rigidez del esmalte, amortiguando los impactos masticatorios, esta varía de acuerdo al porcentaje de sustancia orgánica y al agua que contiene[10,11,15].

En este sentido, la dentina es el eje estructural del diente, sobre el cual se articulan el resto de los tejidos duros (esmalte y cemento), además con su grado de elasticidad facilita que el esmalte quede protegido de los distintos impactos masticatorios gracias a las fibras de colágena y su acoplamiento con la dentina intertubular[10].

Por lo tanto, se puede entender que la dentina actúa como un amortiguador de las cargas biomecánicas y bio-funcionales de la masticación y gracias a sus propiedades es más difícil la adhesión de este sustrato el cual va a estar condicionado por su localización y posicionamiento[11].

2.1.2 Esmalte

Es el material dental acelular, avascular y sin inervación que cubre a la dentina en su porción coronaria y protege al complejo dentino-pulpar de estímulos externos[11]. Microestructuralmente está conformado por varillas ricas en cristales de hidroxiapatita, unidas por un polímero de proteína de matriz orgánica y dispuestas en haces direccionales que van entrelazándose progresivamente, formando una estructura tridimensional única, lo que lo hace rígido (2,5 a 6 GPa) capaz de resistir grandes fuerzas mecánicas con deformaciones mínimas, al transferirlas a la dentina y a la vez, quebradizo con tendencia a las macro y microfracturas cuando no cuenta con un apoyo dentinario normal, con un índice de elasticidad de Young, el cual mide la capacidad de este sustrato a la recuperación de la deformación plástica, de 2.2 a 87.5 GPa que tienen una relación directa con la zona en la que se encuentre, contando con más elasticidad en el cuello dental[11].

Figura 5. Macrofotografía de corte transversal de molar inferior. Se observan los prismas del esmalte y la linea de unión dentino-esmalte.

Histológicamente, la unidad estructural básica del esmalte son sus varillas o prismas de cristales de hidroxiapatita, que dependiendo de su localización puede dar lugar al esmalte prismático; que forma la mayor parte de la estructura dental o esmalte aprismático; localizado mayormente en cuellos de los dientes, fosas y fosetas[11, Figura 5].

Su espesor no es constante, va desde la UDE hasta la superficie externa en contacto con la cavidad bucal, y varía dependiendo de su localización en la pieza dentaria, teniendo mayor espesor (dos a tres milímetros) en ángulos incisales, cúspides y paredes vestibulares, y menor espesor en fosas, fosetas, paredes linguales y zonas cervicales[11].

2.1.3 Unión Dentino-Esmalte

Es una zona de interdigitación tridimensional[10,11,5] compleja, constituida por concavidades o fosas pequeñas, festoneadas, que entremezcla dos tejidos, calcificados, con diferentes composiciones bioquímicas [Figura 6]:

1) El esmalte: Un sustrato duro y rígido[6], que actúa como la capa protectora y estructural[10,11,17].

2) La dentina: Un tejido mucho más suave y elástico[8], que actúa como un núcleo de amortiguación, por medio de cristales de apatita[5,6,11].

Esta unión dentino-esmalte, no solo corresponde a una zona de interrelación entre el esmalte y la dentina, sino, que, esta estructura interactúa de manera significativa al momento de someter a cargas masticatorias y funcionales[10].

Es un tejido menos mineralizado que el esmalte, pero más que la dentina, rico en matriz orgánica, ya que cuenta con colágena tipo VII capaz de tener deformación plástica, con un módulo de elasticidad de Young intermedio (2 a 7 GPa)[3], que le ayuda a actuar como una fibra de anclaje, que estabiliza mecánicamente la unión entre el esmalte y la dentina[10,11,17], con alta

resistencia cohesiva a la tracción, estrés y adhesión[5,11]. Este extenso complejo histológico es importante para brindar al diente protección a las fisuras, esto se logra mediante la reducción localizada de la densidad y mineralización, tanto en el esmalte como en la dentina a medida que se aproxima su unión[18], Figura 7.



Figura 6. Microfotografía con magnificación a 2000x, en donde se observa A) Unión Dentino-Esmalte, B) Esmalte, C) Dentina

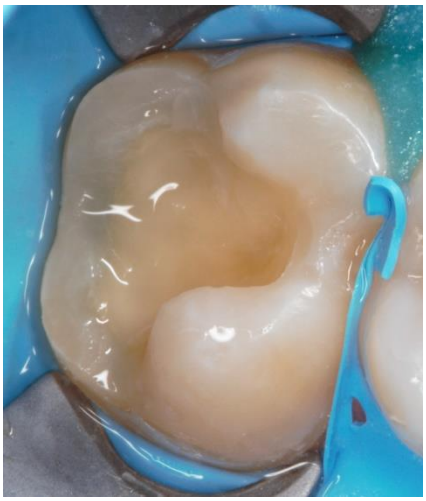

Figura 7. Macrofotografía, Preparación para restauración Onlay en donde se observa la unión dentino-esmalte.

2.2. Macroestructura: Esmalte, Dentina y Unión Dentino-Esmalte (UDE)

El comportamiento a la biomecánica funcional de la oclusión, está relacionado con los diferentes roles funcionales de la superficie externa de los tejidos que la soportan (esmalte y dentina), así como, de la interrelación entre ellos (UDE)[7], Figura 8 y 9. La superficie del esmalte tiene un contorno robusto, redondo y convexo, lo que proporciona fuerza al tejido, sometido a tensiones masticatorias directas y cargas oclusales. En contraste, la dentina cuenta con un relieve cóncavo de la superficie, proporcionando un soporte estable para el esmalte[7].

La Unión Dentino Esmalte (UDE) funciona como una red de interconexión desigual, donde los elementos estructurales de la dentina y el esmalte funcionan y se fusionan entre sí. Considerándola, como un mecanismo funcional de protección que protege al diente de la separación catastrófica, entre el esmalte quebradizo y la dentina[7,5], el cual que tiene que ser preservado durante los procedimientos clínicos restaurativos[6,17].

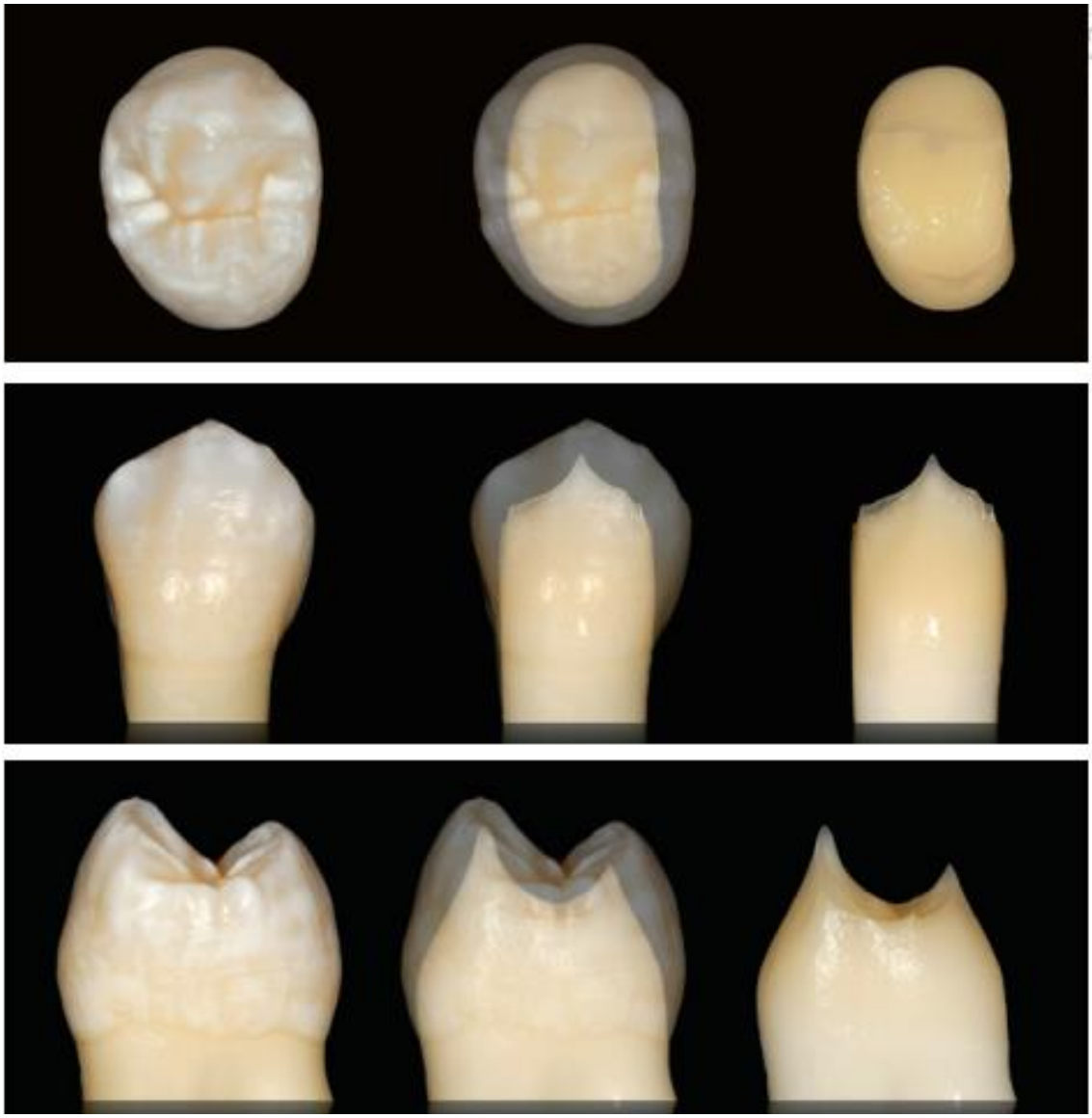

Figura 8. Representación de la convexidad del esmalte y la concavidad de la dentina en premolares

La falta de conciencia de esta unión no uniforme de la dentina y el esmalte, desconcierta, debido al hecho de que los planes de estudio tradicionales de morfología dental se enfocan principalmente en las características externas de la superficie del esmalte, dándole mucho menos importancia la unión con la dentina, asumiendo una distribución uniforme[7,8,17].

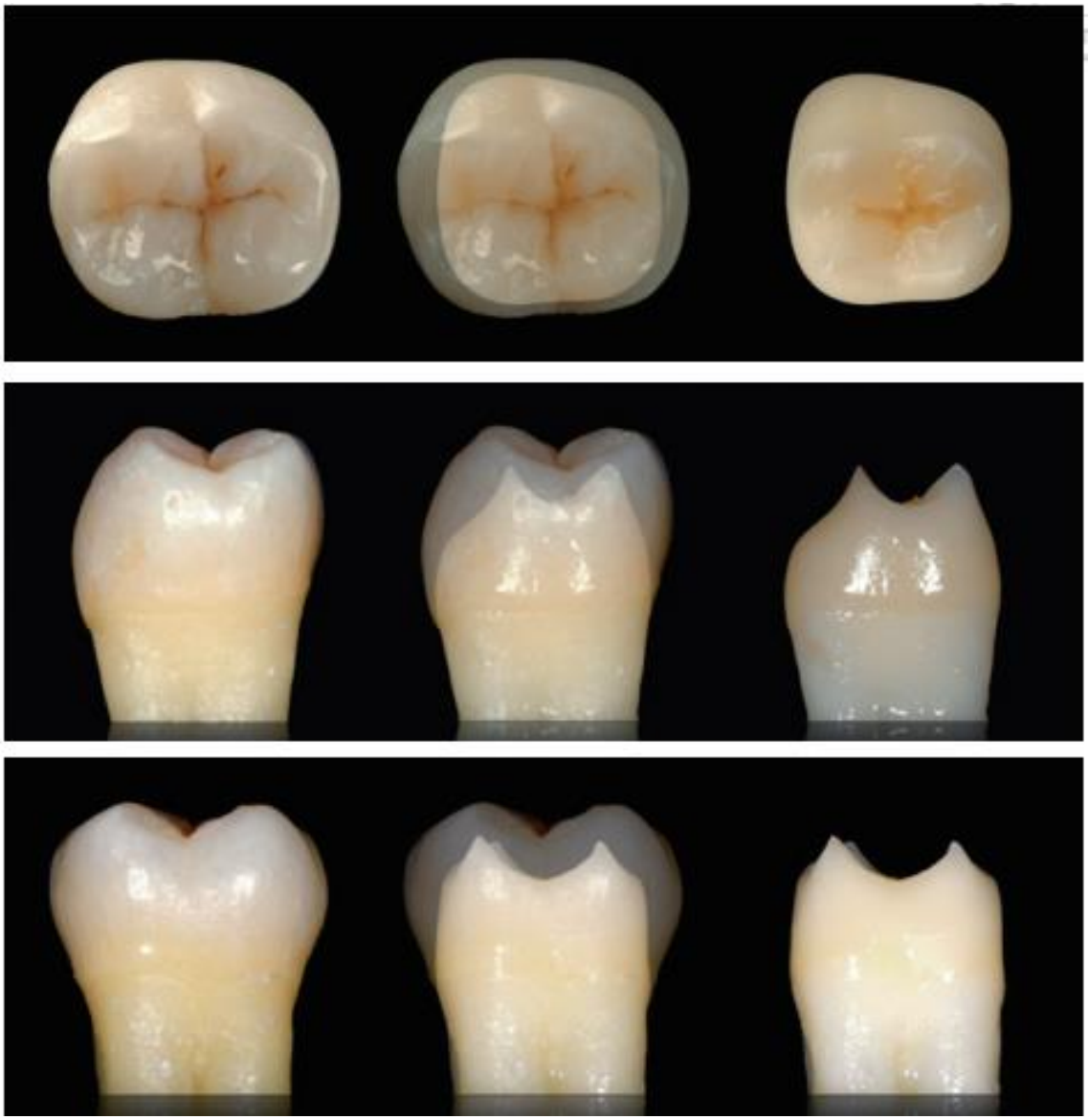

Figura 9. Representación de la convexidad del esmalte y la concavidad de la dentina en molares

Armados con este conocimiento del modelo de la bio-emulación, el comienzo de las restauraciones dentales adhesivas directas e indirectas se puede abordar actualmente de una manera refinada e intuitiva, en lugar de una automatizada y demasiado simplificada, avanzando a una mayor comprensión de la complejidad estructural innata del diente intacto; basada en principios de ordenamiento espacial[7].

CAPÍTULO 3. Mecanismo de resistencia a las cargas en dientes posteriores

Los dientes durante el funcionamiento normal están sometidos a estrés producido por fuerzas masticatorias[6,18] y la forma en que la tensión resultante se distribuye dentro de este, está relacionada con su estructura[6,23]. No será lo mismo, aplicar fuerzas a un diente natural intacto, que a un diente con preparaciones previas o perdida de estructura por caries, por esto, como se ha venido recalcando, es de suma importancia, poder devolver al diente su integridad, mediante materiales y protocolos, que simulen esta estructura dental sana [5,6,7,23].

El mecanismo y proceso del cómo se comportan estas cargas masticatorias a través del diente ha sido un tema muy estudiado que investigaciones actuales, arrojan que estas actúan según la dirección de la carga; lo que permite que, una parte de la presión se distribuya del esmalte hacia la dentina coronaria; que es la que aporta, sostén y elasticidad[10], y otra se transfiera hacia la región cervical y dentina radicular, cada una, desplazando el flujo dentinal, por los túbulos hacia la pulpa[11, 24].

Esto desempeña un papel importante en la respuesta masticatoria debido a la estimulación de las terminaciones nerviosas del complejo dentino-pulpar que explica, el incremento de fracturas en dientes con tratamientos endodónticos previos[6,24,25]. Por lo tanto, la unión dentino-esmalte es el sistema de distribución más importante de cargas, ya que, al ser más elástica que el esmalte y menos elástica que la dentina permite que se produzca una micro compresión entre estos tejidos, lo que le permite transferir las cargas verticales directamente a la raíz y después transferirlas a cargas horizontales hacia la dentina coronal, disminuyendo la tensión hacia el centro del diente[6,23,24,25].

Autores importantes, como *Weiner y Graeme Milicich*, han abordado este tema desde la técnica de Franjas del Moiré Figura 10, que se utilizan generalmente para determinar los desplazamientos y las tensiones de las estructuras y materiales en ingeniería[23] modificándola para poder darle un uso en la rama odontológica trazando la distribución de la tensión, en cortes de coronas de dientes humanos bajo compresión[17,23,24]. Con estas investigaciones pudieron descubrir que la tensión en el interior del esmalte es mucho menor que en la dentina, y hay una zona de aproximadamente 200micras de grosor en la interfase dentino-esmalte que sufre una mayor tensión que la dentina coronal central[6,23]. Esta zona es más blanda y menos mineralizada que la mayor parte de la dentina, pero parecida a la dentina circumpulpar. Lo que es consistente, con la hipótesis de que dentro de la dentina hay adaptaciones estructurales para transferir y minimizar la tensión[6,10,17,23].

Figura 10. Representación de las Franjas de Moiré

Estas franjas, también describen el cómo se manifiestan las fracturas por compresión y tracción dentro del esmalte, unión dentino-esmalte, y dentina. Ayudando a comprender mejor la importancia del cómo abordar las técnicas de restauración dental para la función mecánica de los dientes[6,17,23], enfatizando los beneficios de las técnicas micro-odontologicas y diseños de preparaciones mínimamente invasivos para preservar a largo plazo la estructura natural del diente[11].

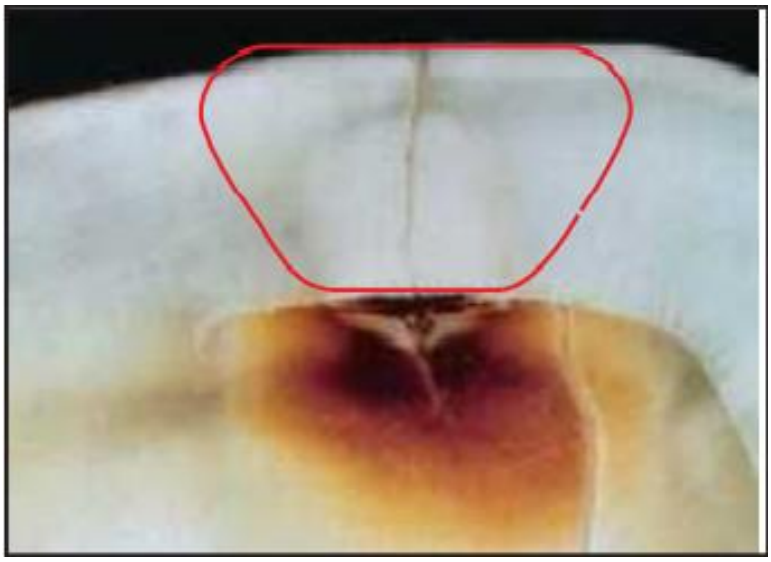

Figura 11 Fisura en borde periférico del esmalte con caries de efecto oclusal.

En dientes posteriores dentro del esmalte existen varias estructuras micro anatómicas, diseñadas para absorber y distribuir las cargas de compresión, como es el borde periférico del esmalte, que es el encargado de transferir las cargas oclusales hacia la raíz, y por medio de la UDE hacia la dentina coronal, la cresta marginal y la cresta transversal oblicua[6]. Retirar estas áreas, incorrectamente en un diente, expone a la dentina, a fuerzas de tensión que la exceden, concentrando la energía en este tejido y no disipandola[6,17], y a la deflexión de cúspides. Lo que lleva a la propagación de grietas y fracturas verticales [Figura 11], provocando caries a través de estas (caries de efecto

oclusal) que eventualmente llegaran a la pulpa si no se estabilizan, causando dolor por flexión, eventuales fracturas y pérdidas de la estructura dental[6,17,23].

Para conservar estas estructuras, se deben implementar buenas técnicas de diagnóstico, para tratar a la lesión cariosa en sus etapas preliminares, sin la destrucción innecesaria de estas entidades anatómicas vitales[6,7,23]. Esto con el fin de conservar la integridad del borde periférico y de las estructuras oclusales de soporte cruzado.

CAPÍTULO 4. Principios básicos y protocolos en la odontología biomimética

La odontología biomimética es una corriente que se basa en tratar de emular la naturalidad del diente intacto mediante materiales, protocolos y técnicas mínimamente invasivas y meramente adhesivas, para lograr un mayor tiempo de la vitalidad y vida funcional de las restauraciones a largo plazo[1,2,5,13], siempre a costa del material y nunca de la estructura dental[5]. Lograr entenderla en su totalidad involucra el comenzar por conocer sus cuatro principios básicos: Fuerza de adhesión, Sellado Marginal, Vitalidad pulpar y Disminución del estrés residual[1].

4.1 Fuerza de adhesión.

Un diente restaurado adhesivamente, maneja y controla mejor las tensiones funcionales a las que es sometido[1,2,6] casi igual, a las de un diente natural intacto. Por lo tanto, la prioridad en cualquier restauración biomimética, siempre será generar la mayor adhesión posible, optimizándolas mediante técnicas hasta un 400%[1].

4.1.1 Zona de sellado periférica.

Establecer una zona de sellado periférico[Fig.14] al momento de restaurar biomiméticamente es de gran importancia para lograr el éxito a largo plazo[1]. El concepto principal de esta zona, involucra que el esmalte, la UDE y la dentina superficial, constituyan un área libre de caries de dos a tres milímetros alrededor de la cavidad, sin exposición pulpar, logrando un buen sellado y evitando filtraciones a largo plazo, reincidencia o avance de caries[1,2].

Abriendo posibilidad de poder dejar en esta zona dentina afectada sin realizar una exposición pulpar y de esta manera evitar llegar a profundidades de más de cinco milímetros en oclusal (en promedio la dentina intermedia está de tres

a cuatro milímetros de la superficie oclusal y la dentina profunda está de cuatro a cinco milímetros de la superficie oclusal); y tres milímetros en mesial/ distal; al momento de restaurar. Maximizando así; la adhesión de estas estructuras, creando una fuerza de unión de entre 45-55 MPa.[2], esta zona se puede determinar, por medio de combinación de técnicas como el detector de caries, fluorescencia y conocimiento de la anatomía e histología de los tejidos en los que se está trabajando[2, Figura 12 y 13].

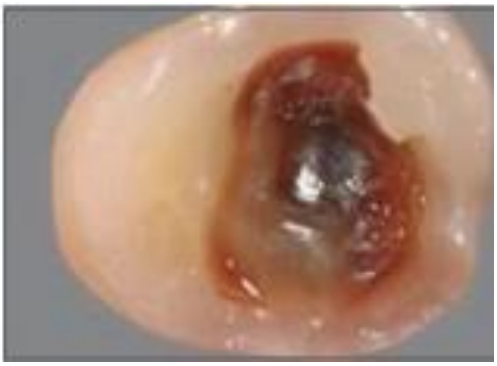

Figura 12. Las lesiones de caries profundas, involucran muchas complicaciones al momento de abórdalas con sistemas convencionales.

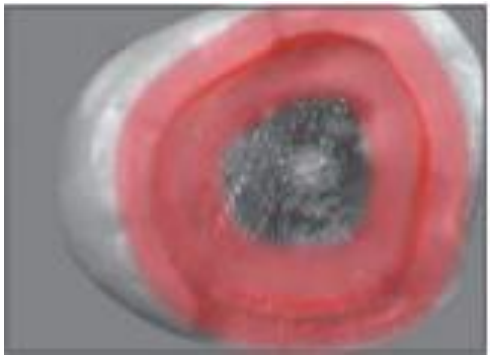

*Figura 13. **Zona de Sellado Periférico,** en donde el esmalte, la UDE, y la dentina superficial, constituyen una zona libre de caries para adherir*



*Figura 14. Componente de la Zona **de Sellado Periférico.***

4.1.2 Sellado Dentinario Inmediato y Resin Coat

El sellado inmediato de dentina (IDS) es, un enfoque utilizado para restauraciones indirectas, en donde, la dentina recién cortada se sella inmediatamente con agentes adhesivos, después de la preparación o desgaste y antes de la impresión[1,25,31]. La aplicación y polimerización de estos agentes adhesivos, en dentina, tiene numerosas ventajas, como el aumentar la fuerza de adhesión y la micro retención, entre diente y restauración, a comparación con el enfoque tradicional[1,25,31].

Según investigaciones de *Pascal Magne y colaboradores*., el resultado de hacer un IDS, en la cita de preparación, antes de la impresión, maximiza en un 400% la fuerza adhesiva, y provee, de larga duración a las restauraciones[25,31].

La técnica, es relativamente sencilla, al momento de terminar la preparación, se debe colocar el sistema adhesivo con sus respectivas indicaciones y su éxito está directamente relacionado con el sistema adhesivo que se use en la técnica. Los adhesivos de tres pasos con grabado total, han demostrado ser los Gold estándar, y con más éxito al momento de estabilizar el sellado dentinario, por ser más gruesos y altamente rellenos. Estos sistemas de adhesión de la dentina son capaces de actuar como una capa de resina (OptiBond FL (Kerr©), AllBond 3 (Bisco©), y PQ1 (Ultradent©))[31].

Este proceso, da lugar a la formación de la **capa hibrida**, descrita por Nakabayashi en 1982, que se define como, la penetración del adhesivo, a través de los espacios que quedan entre las fibras de colágeno desnaturalizadas y expuestas por la acción del ácido grabador, en la superficie dentinaria y que tras polimerizar, quedan atrapadas en ella[25,31].

Dando lugar a una estructura mixta de colágeno y adhesivo, tanto en la superficie de la dentina intertubular como a la entrada de los túbulos dentinarios[25].

La correcta formación y funcionamiento de esta capa, va a depender de la impregnación adecuada de las fibras de colágeno y un grosor adecuado de la capa de adhesivo que permita amortiguar, en cierto modo, las fuerzas que se van a ejercer[25]. Su bajo módulo elástico, con respecto a la dentina, permite, la capacidad de deformación suficiente para liberar el estrés de contracción de polimerización de las resinas compuestas, mejorando la adhesión a la dentina, y por lo tanto la integridad marginal y la retención de la restauración[1,25,31].

A su vez, revestir con resina fluida o algún material restaurador con un módulo de elasticidad alrededor de 12 GPa (el mismo que la dentina profunda), crea una "unión segura", que estabiliza mejor la interfase y potencializa la absorción de tensiones, lo que significa que, si el recubrimiento se desprendiera del revestimiento de resina, éste permanecería unido a la dentina sellada[25,31]. A este procedimiento o paso extra, se le conoce clínicamente como Resin Coat[1,32].

Al sellado inmediato de la dentina, el revestimiento de resina y la "reubicación de la dentina" compuesta, se le denomina "biobase" Figura 16, término utilizado por la Academia de Odontología Biomimética para la base altamente adherida y reducida de estrés a la que se adherirá la restauración indirecta o semidirecta[1]. Esta biobase genera una mayor fuerza de adhesión entre la restauración definitiva y estructura dental que puede obtenerse hasta 12 semanas de tiempo transcurrido antes de la colocación de la restauración definitiva[1,25,31,32].

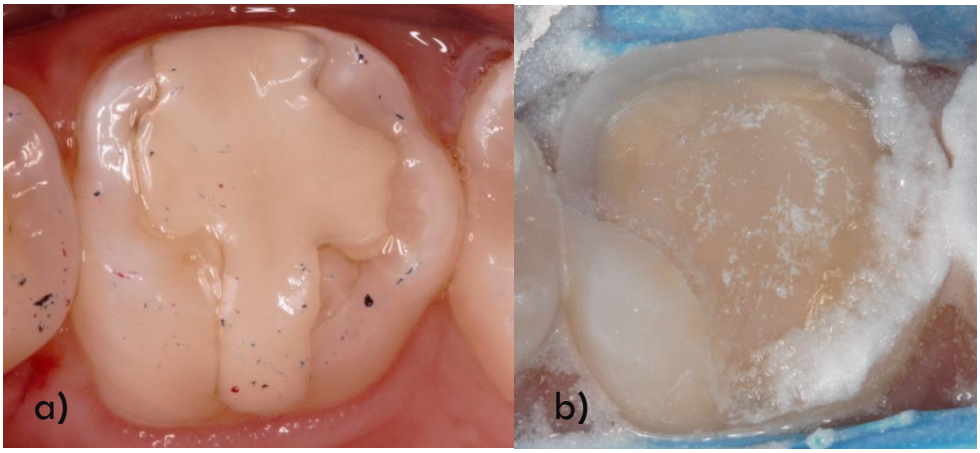

Figura 15. ***Cambio de Incrustación Inlay de DIsilicato de Litio, en donde se observa: a) Incrustación filtrada, b) Preparación y micro-arenado con oxido de aluminio de 50 micras.***

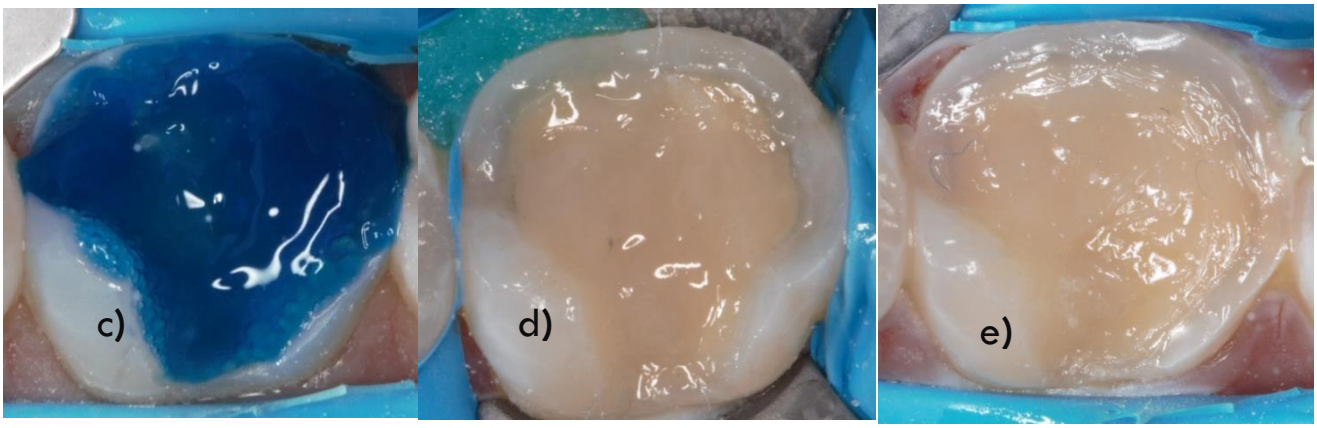

Figura 16. ***Cambio de Incrustación Inlay de Disilicato de Litio, en donde se observa Sellado Dentinario Inmediato(IDS) con colocación de biobase: c) Grabado total d) Sellado Dentinario Inmediato con*** *Optibond FL****, e) Colocación de biobase con resina fluida*** *Kuraray* ***y Fibra de Polietileno*** *Construct Kerr****.***

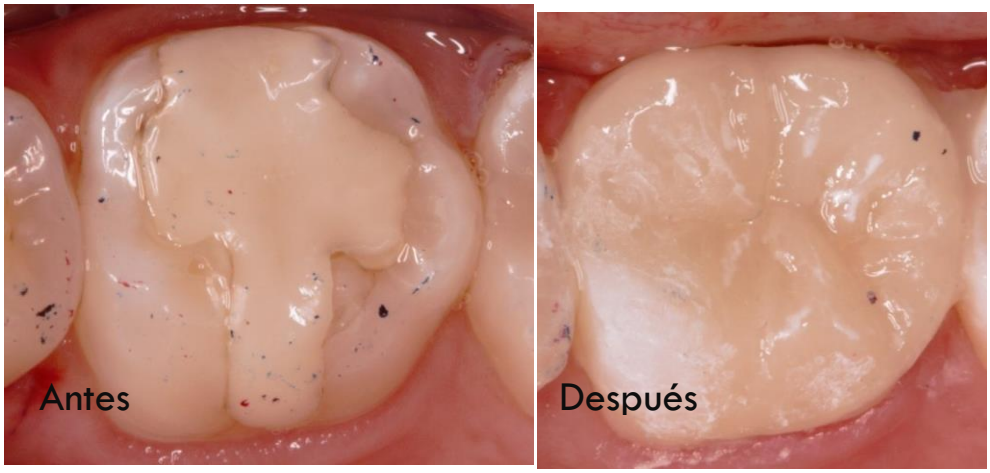

Figura 17. ***Colocación de nueva incrustación Onlay de Disilicato de Litio., Antes y Después.***

4.1.3 Uso de Sistemas Adhesivos Gold-Standar.

Desde hace más de 60 años se comprende que la dentina, en contraste con el esmalte requiere estrategias más específicas de pretratamiento para la adhesión[10,18]. Utilizar sistemas de adhesión Gold-Estándar, logra una resistencia adhesiva en dentina, mucho mayor[1,10,25], aproximadamente de 25 MPa a 35 MPa en el esmalte y de 40 MPa a 60 MPa en las superficies dentinarias[1].

Los datos disponibles indican que los sistemas de adhesión de cuarta generación, ofrecen el mejor rendimiento clínico[1,18,21], ya que se espera, que estos sistemas adhesivos puedan tratar de reproducir lo más aproximado, las propiedades cohesivas de la UDE, y así adherirse suficientemente al sustrato dental en su totalidad y la restauración o biobase[2,15,36,37].

El uso de adhesivos de cuarta generación, Gold Estándar [Figura 18], involucra un procedimiento de grabado total o selft-etch, con ácido fosfórico al 30%-40%. Acondicionando a la dentina para eliminar la capa de barrillo dentinario y desmineralizándola que, tras un lavado minucioso con agua, expone una red microporosa de fibras de colágeno. Aplicando posteriormente el primer, que, sirve como el vehículo para la adhesión, este contiene monómeros hidrófilos y gracias a su bajo peso molecular y a su pequeño tamaño, junto con su alta hidrofilicidad, humecta y se infiltra en la superficie de la dentina húmeda y desmineralizada rica en colágeno[15].

El adhesivo perse que se aplica en el tercer y último paso, infiltra en los túbulos dentinarios abiertos y da lugar a la formación de abundantes "tags" de resina, que junto con la hibridación intertubular constituyen el mecanismo de unión[15,36,37].

Los adhesivos de séptima generación o universales, son sistemas más simplificados, que combinan las tres funciones de grabado, imprimación y adhesión en una sola aplicación, funcionan de manera satisfactoria en esmalte y dentina superficial, pero no alcanzan todavía, el rendimiento de adhesión que se puede obtener de manera previsible en dentina profunda, utilizando adhesivos Gold standar[36].

Figura 18. Adhesivo de 4 generación, Selft-Etch. Optibond FL de la marca Kerr©

No debe subestimarse, la importancia de polimerizar adecuadamente los sistemas adhesivos; una capa adhesiva bien polimerizada es un requisito básico para lograr una interfaz adhesiva estable a largo plazo[37].

De este modo, se reduce/bloquea la absorción de agua de la interfaz adhesiva de la dentina húmeda subyacente a través de la ósmosis[36], evitando a gran escala fenómenos, como el de nanofiltración, que es básicamente la presencia de huecos nanométricos dentro de la capa híbrida, considerados como una manifestación de infiltración de resina incompleta en esta capa[36,37].

4.1.4 Desactivación de Metaloproteinasas

Desactivar la matriz de las metaloproteinasas evita que del 25% al 30% de la fuerza de la unión se degrade. La desactivación puede lograrse utilizando un tratamiento de 30 segundos con Clorhexidina al 2%, cloruro de benzalconio, o un sistema de adhesión de la dentina con el monómero MDPB (p. ej. SE Protect, Kuraray©)[1,36].

Se documentó un efecto positivo en el mantenimiento de la estabilidad de la unión y en el envejecimiento de hasta 6 meses, proporcionando evidencia de que la inhibición de metaloproteinasas retarda la degradación de la adhesión. Sin embargo, este efecto ya no se detectó a largo plazo (1 año y más), por lo que se puede afirmar que la inhibición de las metaloproteinasas, no detiene la degradación del enlace ya que la degradación del enlace hidrolítico continúa[36].

4.1.5 Micro-arenado de las superficies.

Actualmente, con los nuevos protocolos de abordaje, es y será más común la utilización de micro arenadores al momento de realizar una preparación o cementar una restauración[1,3,39].Desde 1995, artículos sugieren el micro arenar, sobre todo, la superficie dentinaria para ayudar junto con los ácidos grabadores a eliminar la capa de barrillo dentinario formada por colágeno parcialmente desmineralizado y partículas de apatita desordenas y alteradas, que quedan al momento de realizar cualquier preparación, resultado del efecto de corte del instrumento[3,39]. Esta capa actúa como una barrera de difusión protectora al disminuir la permeabilidad del tejido dentinario, y, contrario a lo que se creía antes, dificulta el acceso de las bacterias a los túbulos dentinarios. Tiene una gran influencia sobre la unión entre el diente y el material restaurador. El mantener el barrillo dentinario, sobre la superficie, puede tener inconvenientes que se derivan de su potencial para limitar o impedir el acceso de los sistemas adhesivos al sustrato, generando una unión débil a la dentina subyacente y aumentando la posibilidad de contenido bacteriano[10,3].

El impacto de micropartículas de óxido de aluminio, (30 o 50micras) sobre la dentina da como resultado una superficie característica muy rugosa e irregular, proporcionando mayor retención mecánica adicional con áreas de superficie grandes y aumentadas, lo que da lugar a un aumento en la fuerza de adhesión, con resistencias significativamente más altas, y más efectivas, que mejoran la unión de restauraciones adhesivas[1,3,39], tanto en dentina normal, como en dentina cariada Figura 19.

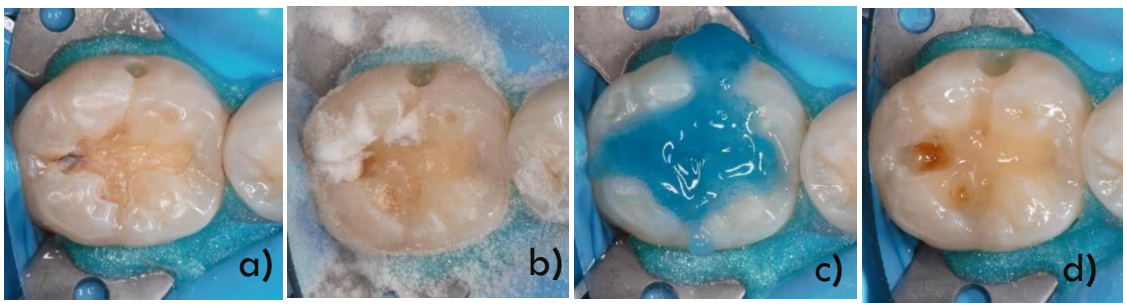

Figura 19. Macrofotografía. Protocolo de eliminación de caries, en donde se observa: a) cavidad con caries en distal, b) Micro-arenado con óxido de aluminio 50 micras para limpiar la cavidad y el resto de caries, c) Grabado con ácido fosfórico al 37%, d) Sellado Dentinario Inmediato, para posterior colocación de restauración de resina.

Dentro de sus usos en odontología, se encuentran:

1) Preparación previa a cualquier procedimiento adhesivo, que como ya se mencionó antes, ayuda a limpiar el barrillo dentinario[36].

2) Remoción selectiva de caries, evitando el uso de sistemas rotatorios, y desgastes innecesarios[39].

3) En restauraciones indirectas, previo a cementación adhesiva, lo que acondiciona la superficie, limpia la capa hibrida, y maximiza la unión entre la biobase, compuesto adhesivo y restauración[3,39].

4) Acondicionamiento de superficies de resina para reparaciones[3].

5) Llimpieza de cavidad[3].

6) Visualización de fisuras en esmalte y dentina[3].

7) Tratamiento de superficie interna de restauraciones de resina[3,39].

4.2 Sellado Marginal.

Un factor importante para el éxito a largo plazo de las restauraciones, es establecer un sellado alrededor de todos los márgenes de la preparación que sea capaz de mantenerse durante los periodos de cargas de estrés, en la función masticatoria y de movimientos céntricos y excéntricos[1,18]. Evitando sensibilidad, filtraciones, caries secundarias y fisuras, que son las principales causas para reemplazar una restauración[18]. Mantener este sellado, va a depender del tipo de preparación y el abordaje que se utilice Figura 20 y 21.

La magnitud de la contracción, también es un factor que está directamente relacionados con la integridad y calidad del sellado marginal, para superar los problemas relacionados con la contracción de estos materiales y su consiguiente infiltración marginal se han propuesto varias técnicas, como: el control del factor de configuración de la cavidad (Factor C), evitando la ausencia de espacios en las restauraciones de resina compuesta, técnicas de obturación incremental horizontal, con capas menores a dos milímetros, la optimización de métodos de polimerización, y la adición de capas intermedias de materiales de menor módulo de elasticidad[1].

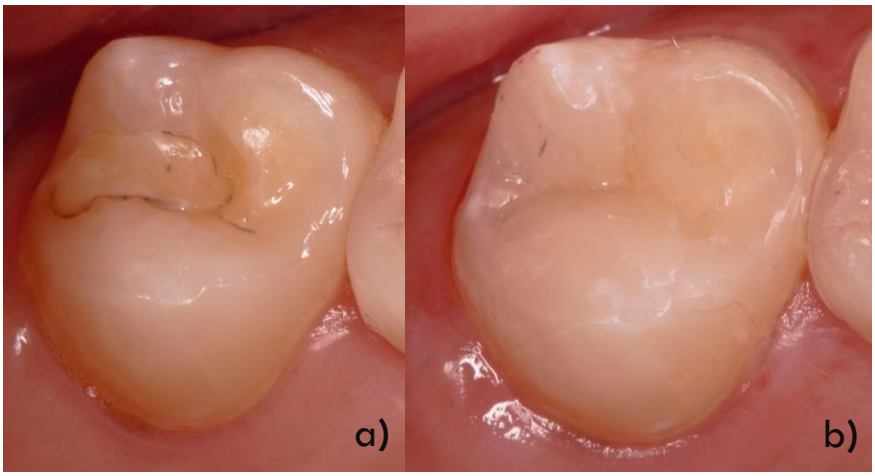

***Figura 20**. Macrofotografía, a) Restauración de resina filtrada, en donde se observan cambios de color marginal. b) Restauración nueva de resina, con mejor adaptación de bordes y sellado marginal.*

Figura 21 Macrofotografía, Incrustación de disilicato, a la semana post-cementación.

a) Sellado marginar de la incrustación.

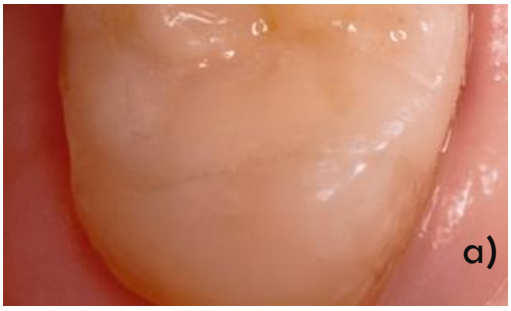

4.3 Disminución el estrés residual.

El estrés residual es un fenómeno difícil de ver o visualizar, que conduce a deformaciones cuspídeas, desadhesiones, gaps, fisuras, dolor, sensibilidad, y caries recurrente[1]. Este se puede reducir hasta un 400%, con los siguientes protocolos, que permitirán mantener la fuerza adhesiva máxima posible y funcionar manejando el estrés como un diente natural intacto[1].

4.3.1 Evitar el desacoplamiento.

La capa hibrida es un sistema de suma importancia dentro de la restauración, encargada de generar desde la base, la fuerza de adhesión química. Por lo tanto, es importante evitar que esta capa se desacople al momento de polimerizar los incrementos de las restauraciones o con el paso del tiempo[1,31,36].

Debe dejarse madurar de 5 a 30 minutos, manteniendo después incrementos iniciales a un grosor mínimo (menor de 2 mm). Este grosor impide el acoplamiento de la dentina profunda al esmalte o la dentina superficial, antes de que la capa híbrida madure, neutralizando a la "Jerarquía de la Adhesión", que establece que la contracción se mueve hacia las paredes de la

preparación que están más mineralizadas y secas (dentina superficial) y se aleja de las paredes de la preparación que están más húmedas y orgánicas (dentina profunda)[1,43,44].

4.3.2 Eliminar fisuras dentinarias.

Eliminar las fisuras en dentina, dentro de la zona de sellado periférico con límites de profundidad de 5mm en la superficie oclusal y de 3mm en paredes axiales [Figura 22], evitará en el futuro, que estas se propaguen debajo de las restauraciones, por los micro movimientos de las fuerzas a las que el diente es sometido[1]. Las grietas más grandes se propagan con fuerzas más pequeñas que las grietas más cortas; por lo tanto, se recomienda remover la mayor cantidad posible de dentina agrietada sin exponer la pulpa[1,32].

Figura 22 Macrofotografía. a) Molar con fisura en esmalte y dentina en la pared mesial, esto ocasionaba al paciente sensibilidad y dolor a la masticación. b) Retiro de fisura junto con la pared mesial, para su posterior restauración.

4.3.3 Factor de configuración “C”.

Demostrado por Feilzer, el factor de configuración o Factor C, se define como el cociente entre el número de superficies adheridas y no adheridas en la cavidad de un diente[44], este principalmente va a depender de:

1) *El tejido dental al que se pretende adherir***.** La unión en esmalte es clínicamente la más fuerte y duradera de los tejidos dentales, gracias a su composición química e histológica y a los cambios que produce en este tejido, el grabado ácido, el cual crea microporosidades permitiendo la penetración y retención micromecánica[1,44]. En contraste, la dentina es un sustrato impredecible para la adhesión debido a su estructura tubular con alto contenido orgánico y humedad intrínseca, que en zonas profundas es más difícil de controlar y adherir[10,11].
2) *La contracción del material al polimerizar*. El material restaurador a base de resina, al ser polimerizado, sufre contracciones, que se vuelven un gran problema en restauraciones de gran volumen, ya que, se tiene el riesgo de dejar superficies libres con material de restauración no adheridos al diente contribuyendo al Factor C[44].

Por lo tanto, el Factor de configuración, influye directamente en la adhesión dentinaria y en condiciones elevadas será siempre un riesgo de desprendimiento dentro de la interfase de resina-dentina[1,43].

Utilizar técnicas de estratificación e incrementación adecuadas, aumenta la fuerza de unión a los pisos de cavidades profundas y reduciendo las tensiones[43].

La primera capa, de material restaurador, es siempre la más importante. Se recomienda utilizar materiales con un módulo de elasticidad mayor, para ayudar a absorber las cargas y compensar tensiones de contracción, ya que los compuestos empacables utilizados para restauraciones posteriores, no

fluyen fácilmente; por ejemplo: se pueden utilizar resinas fluida o sellados con adhesivos de cuarta generación, ya que recientemente se ha demostrado que capas más gruesas de adhesivo con módulos relativamente bajos pueden reducir significativamente la tensión de contracción de las restauraciones de composite y la microfiltración en áreas marginales[18,43,46].

Los incrementos deben ser en capas horizontales y menores a dos milímetros Figura 23, lo que está comprobado que evita la creación de espacios, solucionando el problema de la compleja geometría de una preparación y las tensiones de configuración resultantes[1,46].

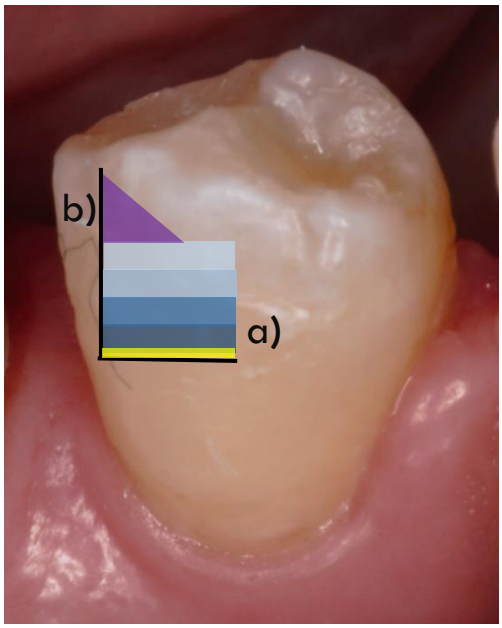

Figura 23. Macrofotografía. Incrementos ideales en restauración de resina. a) Incrementos horizontales menores a 2 mm, b) Incrementos oblicuos, para dar anatomía.

4.3.4 Uso de restauraciones indirectas en reemplazos interproximales.

La técnica indirecta es la técnica que más reduce el estrés en restauraciones interproximales ya que controla y reduce el volumen de material de restauración que se contrae[46,48]. Esto también tiene que ver con la deflexión a la que son sometidos los dientes al perder la cresta marginal, frente a las cargas masticatorias[48].

Estudios comparativos, demostraron que las incrustaciones de cerámica son las que menos muestran espacios entre restauración-esmalte-dentina que, por otro lado, en restauraciones directas de resina se incrementan significativamente, creando con más facilidad fisuras[46,48].

4.3.5 Optimización de técnicas de polimerización.

En la actualidad, el mayor problema, que aún persiste con los materiales a base de resinas es su contracción durante la polimerización, lo que significa la densificación o pérdida de volumen comprometiendo la integridad de la interfase entre resina y diente[1,43].

Tanto las lámparas halógenas convencionales o las de alta densidad de potencia como las LEDs, ofrecen un incremento gradual de la intensidad lumínica lo que resulta muy útil para disminuir la contracción volumétrica del material, esto con las bases para potencializar la polimerización y controlar de manera adecuada la contracción conllevan al éxito clínico[46].

- *Distancia:* La efectividad de la radiación lumínica es inversamente proporcional al cuadrado de la distancia. Esto quiere decir que si variamos la distancia entre la luz y la superficie a polimerizar existirán grandes pérdidas en la intensidad lumínica, por tanto, deberemos de mantener la fuente luminosa a una distancia adecuada de la restauración (2 cm)[43,46].
- *Intensidad:* La intensidad mínima que debemos de exigir a las unidades de foto activación de composites es de 350-400 mW/cm2[43,46].
- *Tiempo de exposición:* Entre 20 a 40 segundos, dependiendo de la lámpara que se utilice[25,43,46].

En dentina el uso de baja intensidad o inicio lento y gradual, mejora los resultados, y polimerización en este sustrato, este efecto es atribuido al alargamiento de la fluidez de la resina y a la disminución del inicio brusco de la contracción, lo que supone un mejor comportamiento clínico de la

restauración. En esmalte, se han descrito mejores resultados con técnicas de curado por pulsos[46,48].

4.3.6 Colocación de Fibras.

Uno de los factores responsables del fracaso clínico en una restauración, es la tensión generada entre material y diente ocasionada por la contracción y el módulo elástico del material restaurativo[32,36.] Colocar fibra de polietileno Figura [24] o vidrio, en el piso pulpar sobre una base de resina fluida y/o en las paredes axiales delgadas, minimiza la tensión de contracción en la capa híbrida gracias a su módulo de elasticidad más alto y su módulo de flexión más bajo actuando con sus redes como un modificador de las tensiones, distribuyendo las cargas, verticales y horizontales y emulando las fibras de colágeno[5,32].

Al compuesto constituido por la fibra y resina en contacto con las paredes de la preparación se le conoce como "pared de cavidad elástica", que sugiere que este revestimiento flexible puede compensar los cambios dimensionales durante la polimerización y la carga funcional[32]. Esto explica su capacidad para soportar fuerzas de tracción y detener la propagación de grietas en materiales compuestos[44].

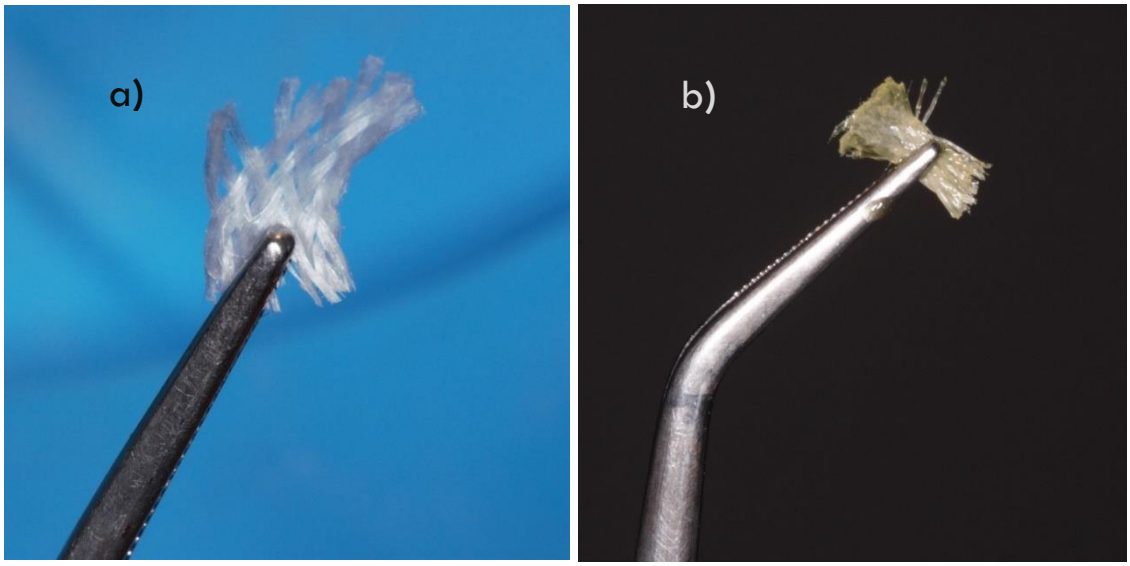

Figura 24. Macrofotografía. a) Entrelazado de red en Fibra de Polietileno, b) Fibra de Polietileno embebida en adhesivo, para su colocación.

4.3.7 Remover cúspides con grosor menor de 2mm

Englobando lo que se ha mencionado en capítulos anteriores, el factor de configuración C, la profundidad, diseño de la cavidad, el sustrato de dentina en el que se esté trabajando y características externas como presencia de barrillo dentinario, influyen fuertemente en los valores de resistencia del diente ante las cargas de oclusión, (250 N) y cambios térmicos del medio oral[1,18,43,44,50].

Diversos autores demuestran que la configuración de la carga oclusal, así como la geometría y la disposición del tejido duro, tienen una marcada influencia en la distribución de la tensión, es por esto que, al momento de eliminar caries o restauraciones filtradas se tiene que tener en mente la biomecánica de la cavidad final retirando, las cúspides y crestas marginales con grosor menor a dos milímetros y protegiéndolas con restauraciones onlays, u overlays, lo que cambiara las fuerzas en la capa híbrida, de tracción, compresión y deflexión[37,50,51].

La deflexión cuspal se ha estudiado y es más visible en premolares, esta es provocada por la contracción de la polimerización en las restauraciones, el diseño de la cavidad y la carga oclusal que en ellos infringe es significativamente mayor en las restauraciones mesio-ocluso-distal (MOD)[25,50].

Se ha informado que una mayor deformación en las restauraciones grandes reduce la tensión generada en la interfaz adhesiva y aumenta la tensión en la estructura dental; las restauraciones de composite adheridas aumentan la resistencia a la fractura de los dientes sometidos a una carga axial[37,50,51].

4.4 Incremento de la vitalidad pulpar.

La pulpa dental es un material irremplazable. Tiene como funciones: la formación, reparación, defensa, nutrición y sensorial. Su preservación supone un mejor pronóstico para el diente y para las restauraciones que este necesite[1,5,11].

A comparación de las restauraciones en dientes vitales, la longevidad de las restauraciones con tratamiento de conductos está directamente relacionadas con la perdida de la mineralización y no con la apertura del acceso que solo disminuye la resistencia un 5%. Pero la presencia de tratamientos restauradores previos y la destrucción del esmalte y dentina, contribuyen de manera significativa a la perdida de rigidez del diente y en cavidades MOD más del 60%[5].

Es por esto, que hay que tener en cuenta al momento de abordar la eliminación de caries el no retirar más allá de la estructura dental necesaria para poder restaurar, además de tener en mente los conceptos mencionados con anterioridad, la remoción de puntos finales de caries y remociones parciales siempre guiadas con tinciones de detección y métodos de transiluminación. Lo que ha disminuido, según investigaciones, la incidencia de comunicaciones pulpares en un 70%, preservando la vitalidad, sin limitar la resistencia y durabilidad de la restauración adhesiva[1,2]. Este criterio se basa en el principio del conocimiento de los sustratos en dentina cariada[5].

CAPÍTULO 5. Abordaje de restauraciones con protocolos biomiméticos

5.1 Fisiopatología de los tejidos dentales frente a la caries.

En clínica la patología tratada más frecuentemente es la caries dental, siendo así, no podemos pensar que dientes afectados por caries tendrán las mismas características histológicas y anatómicas de un diente natural intacto, por lo tanto, es relevante saber, cuáles son las diferencias y como deben abordarse, al momento de restaurar y tratar de devolver o emular sus características naturales[51].

5.1.1 Esmalte

Es el primer tejido en contacto con la caries destruyéndolo por un mecanismo de desmineralización ácida producido por los microorganismos de la placa dentobacteriana, lo que lo hace más poroso y frágil[11].

Microscópicamente, en sus primeras fases este sustrato cariado presenta cuatro zonas:

1) *Una zona translucida.* Desmineralizada, ubicada en el borde interno de la lesión[11].
2) *Una zona opaca obscura.* Ubicada en la periferia, que representa a una parte de la lesión que se ha remineralizado[11].
3) *Cuerpo de la lesión*. Ubicada externamente a la zona opaca, que representa la zona de desmineralización, con pérdida de mineral, aumento de materia orgánica y de agua[11].
4) *Zona superficial o nanoremineralizada***.** Es una zona de defensa o protección. Se localiza encima del cuerpo de la lesión[11].

Los cristales en la zona periférica son más grandes y electrónicamente más densos en caries, desempeñando un papel en el avance de la lesión. Así la caries altera la distribución iónica de la estructura de la apatita, el esmalte

aprismático no se disuelve tan rápido como el esmalte prismático, lo que lo hace más resistente[11].

Las erosiones o abrasiones existentes, pueden ayudar a él avanece más rápido[11].

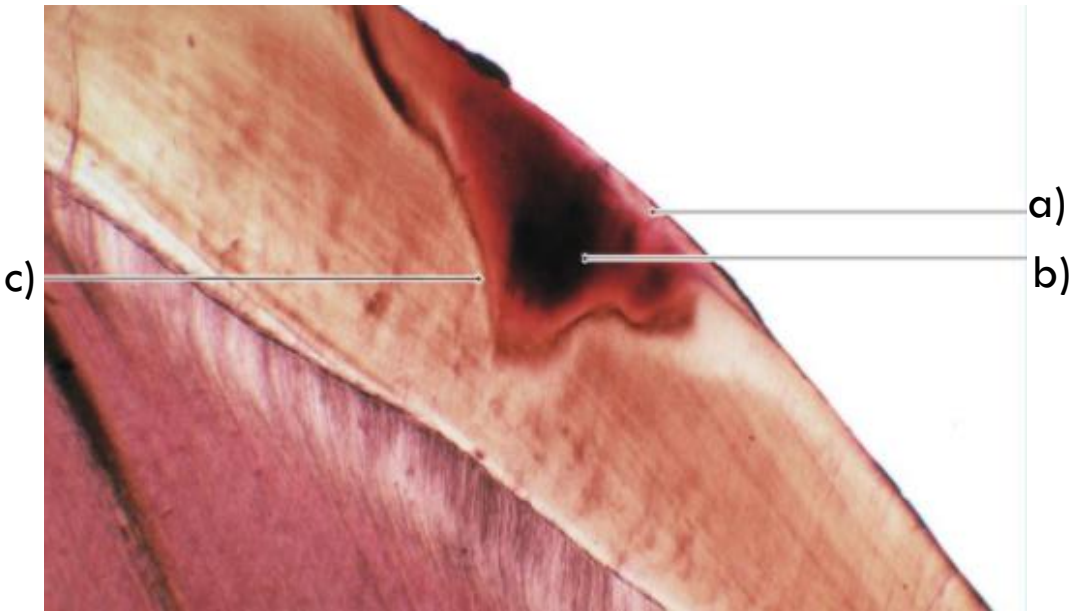

Figura 25. Microfotografía. Zonas de la Caries en Esmalte. a) Lesión o mancha blanca, b) Zona Opca, c) Zona translucida

5.1.2 Dentina

Aunado a que la dentina, en sí, es un tejido difícil de tratar para la adhesión, la fuerza de adhesión inmediata en dentina afectada por caries suele ser de un 20 a 60% inferior[5], que la de la dentina sana por su menor contenido mineral, mayor porosidad y distribución alterada.

Estos cambios aumentan la humedad de la dentina y reducen significativamente las propiedades mecánicas de la misma como la dureza, rigidez, resistencia a la tracción, módulo de elasticidad y contracción durante el secado lo que hace que la dentina dentro y debajo de la capa híbrida sea más propensa a sufrir fallos de cohesión[10,37].

El sustrato carioso en dentina, cuenta con dos capas [Figura 26]: la primera capa, llamada "dentina cariada exterior", está altamente infectada, ácida, desmineralizada y con fibras de colágeno desnaturalizadas. Esta capa no es sensible al contacto y puede ser removida sin anestesia gracias a que ha perdido el sistema hidrodinámico de los túbulos dentinarios intactos[2]. Esta capa tampoco puede ser remineralizada de manera natural[11].

La segunda capa se denomina "dentina cariada interior", esta capa está parcialmente desmineralizada y ligeramente infectada, pero las fibras de colágeno conservan su estructura natural alrededor de los túbulos dentinarios intactos, debido a esta integridad estructural restante, la dentina cariada interior es sensible a ser removida sin anestesia, con túbulos dentinarios parcial o completamente llenos de grandes cristales de tribeta de fosfato cálcico llamados Whitlockita, que frenan la invasión bacteriana y reducen la permeabilidad en la dentina[2,11].

Entre la dentina cariada externa e interna existe una capa denominada capa turbia. Bajo esta capa turbia, la dentina cariada interior se convierte en una zona transparente en donde las tinciones detectoras se vuelven más claras

por su mayor porcentaje de colágeno sano; la eliminación de esta zona, en un intento de alcanzar la dentina “dura” es la mayor causa de exposición pulpar[2,5].

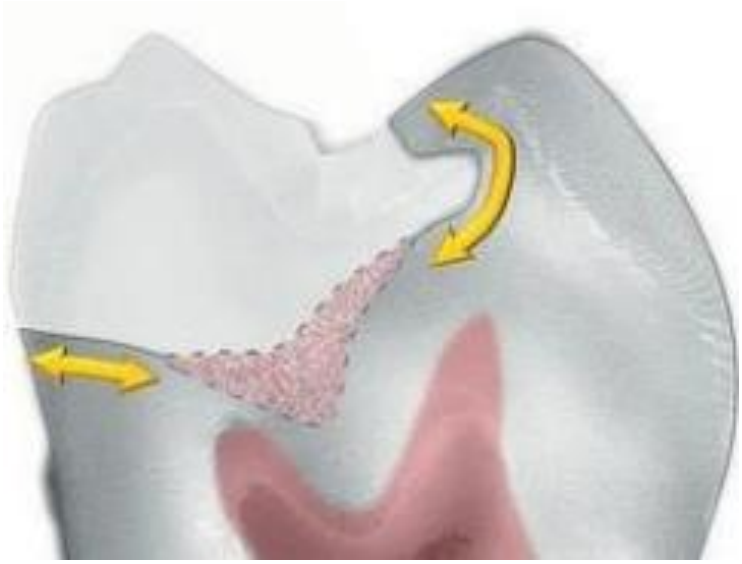

Figura 26. Dentro de la zona de sellado periférico, la dentina cariada interna ligeramente manchada, se conserva y remineraliza en dientes vitales.

5.1.3 Sistema Internacional de Detección y Valoración de Caries (ICDAS)

El manejo de las lesiones cariosas estará siempre relacionado con su diagnóstico individual, así como elementos personales de cada paciente, es mundialmente utilizada y estandarizada, la clasificación de ICDAS, por ser la más completa. Esta clasificación, puede complementarse con radiografías, contribuyendo significativamente a los hallazgos clínicos y su progresión. Las radiografías ayudan a estimar la profundidad de desmineralización por caries[54, Tabla 1].

ICDAS 0: Superficies sanas. Control Radiográfico: Ausencia de radiolucidez	Superficie dental sana sin evidencia de caries visible. Las superficies con defectos de desarrollo del esmalte, tales como hipomineralización, fluorosis, desgaste (atrición, abrasión y erosión) y manchas extrínsecas o intrínsecas se registran como sanas.	Sin tratamiento
ICDAS 1-2: Estadio inicial de caries. Control Radiográfico: 1.Radiolucidez en ½. 2.Radiolucidez en la 1/2 interna del esmalte ± UDE	Primer cambio visible o cambio detectable en el esmalte visto como una opacidad de caries (ICDAS 1) o decoloración visible (mancha blanca y/o café) (ICDAS 2) no consistente con el aspecto clínico del esmalte sano y que no muestran ninguna evidencia de ruptura de superficie o sombra subyacente en dentina.	Manejo No Operatorio
ICDAS 3-4: Estadio moderado de caries. 3.Radiolucidez limitada al 1/3 externo de la dentina 4.Radiolucidez que alcanza hasta el 1/3 medio de la dentina	Una lesión de mancha blanca o café con ruptura localizada del esmalte, sin dentina expuesta visible (ICDAS 3), o una sombra subyacente de dentina (ICDAS 4).	Manejo Operatorio y Preventivo.
ICDAS 5-6: Estadio severo de caries. 5.Radiolucidez que alcanza hasta el 1/3 interno de la dentina, clínicamente cavitada 6.Radiolucidez en la pulpa, clínicamente cavitada	Cavidad detectable en esmalte opaco o decolorado con dentina visible (ICDAS 5-6).	Manejo Operatorio con Control de Daños.

Tabla 1. Clasificación de ICDAS, con protocolo de abordaje y diagnostico radiográfico.

5.2 Materiales de Restauración.

Al momento de restaurar se tiene que buscar y tratar de emular a los tejidos naturales del diente con materiales, con características y propiedades lo más similares a estos[1,7,5.]

5.2.1 Materiales de Restauración en Esmalte

El esmalte siendo un tejido duro y quebradizo formado por cristales de hidroxiapatita está expuesto a embates fisicoquímicos que deterioran su estructura haciéndolo más propenso a necesitar reemplazos[5].

Los materiales que se asemejan más a las propiedades físicas de este sustrato son las cerámicas feldespáticas y disilicatos de litio, las cuales proveen un efecto amortiguador y disipador de estrés protegiendo al diente, que, en caso de fracaso es dentro del material y no a través de este[5,56].

Las resinas compuestas y ceromeros, también han demostrado ser buenos remplazos de esmalte en restauraciones directas e indirectas, esto es porque proveen un excelente sellado marginal, con abrasión similar y biomecánica fiel al del diente natural intacto[5,56].

La elección del material al momento de restaurar, será seleccionada por el tamaño del defecto estructural, las habilidades del clínico y factores económicos y sociales del paciente[5].

Figura 27. Macrofotografía. Incrustación Onlay de Disilicato de Litio.

5.2.2 Materiales de restauración en dentina.

La dentina, es un tejido elástico, blando y más resistente a las fracturas, que el esmalte. Su estructura está compuesta por odontoblastos y entretejida por fibras de colágeno que son las que dan las propiedades mecánicas características y las que más minuciosamente se han tratado de emular con diferentes materiales[5].

Al tener módulos de elasticidad, dureza, expansión térmica y altas fuerzas adhesivas, que ayuden a restituir los micro movimientos naturales del diente, las resinas, son los materiales que más se recomiendan como reemplazos dentinarios[5,46,56].

5.3 Protocolo en Restauraciones Directas

En restauraciones directas lo primero que se debe tomar en cuenta es la clasificación de estadio de la caries dental y el estado de la restauración previa ya que basado en él se puede diagnosticar y prever el plan de tratamiento[54].

- *ICDAS 1 y 2.* El enfoque a utilizar será el preventivo, utilizando técnicas remineralizantes, como sesiones de colocación de flúor en gel/ barniz, o resinas infiltrantes, así como el manejo de control de placa dentobacteriana en el paciente. En casos de ICDAS 2, pueden abordarse también protocolos de Selladores de Fosetas y Fisuras, para evitar la propagación de estas caries a grados más severos[54].
- *ICDAS 3 y 4.* El abordaje en estos casos, sigue siendo un poco preventivo. En ICDAS 3, se elimina la caries, con técnicas de micro abrasión, y colocando Selladores de Fosetas y Fisuras o Resinas Fluidas. En ICDAS 4, el abordaje comienza a ser operativo, se elimina la caries, con sistemas rotatorios en combinación con micro abrasión, realizando cavidades mínimamente invasivas.

En estas cavidades, se pueden aplicar protocolos de sistemas adhesivos universales o de cuarta generación al ser preparaciones superficiales y colocación de restauraciones de resina [31,50,54,56].

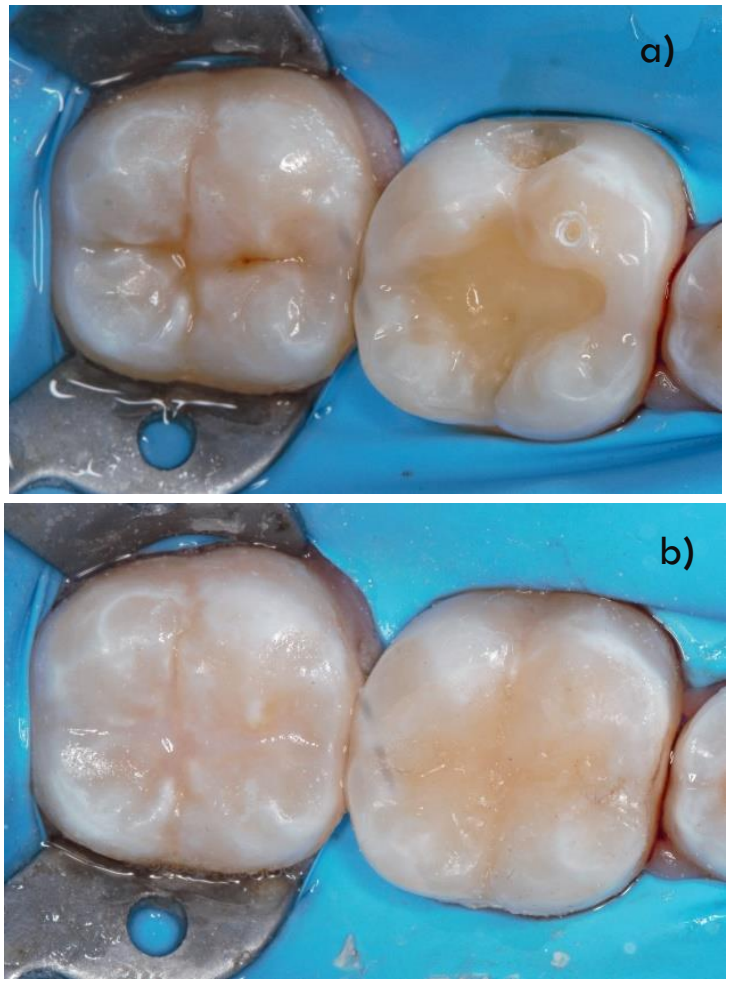

Figura 28. Macrofotografía. a) O.d. 47, con caries ICDAS 3 y O.d 46, con cavidad en donde había una amalgama filtrada. b) Colocación de Sellador de Fosetas y Fisuras en O.d 47, y Resina en O.d. 46.

- **ICDAS 5 y 6.-** Se interviene con técnicas meramente operatorias de eliminación de caries con sistemas rotatorios tratando de limitar los daños, utilizando en la mayor medida posible tinciones de detección de caries, empleando protocolos de eliminación con puntos finales de caries, y eliminación parcial de caries, manteniendo una zona de sellado periférico estable[2,43,54].

Al momento de retirar la caries, se recomienda biselar el esmalte, y limpiar la cavidad microabrasionando[3,43].

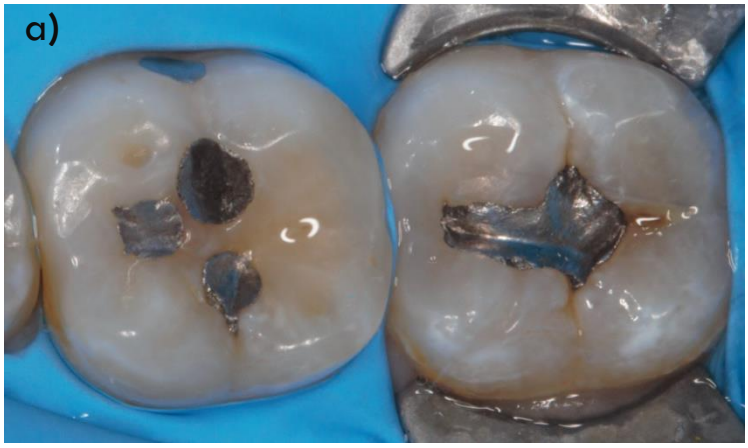

Figura 29. Macrofotografía. a) Amalgamas filtradas en molares inferiores (O.d. 36 y 37). Se puede observar la falta de sellado marginal alrededor de la restauración y reincidencia de caries en O.d. 37

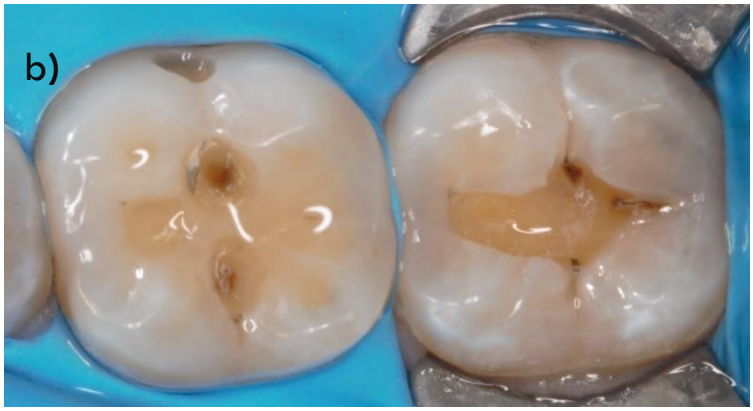

Figura 30. Macrofotografía. b) Eliminación de restauraciones (amalgama) filtradas. En donde se observan caries de efecto oclusal, debajo de estas.

Figura 31. Macrofotografía. c) Eliminación de puntos finales de caries, sin abarcar más allá de la dentina infectada.

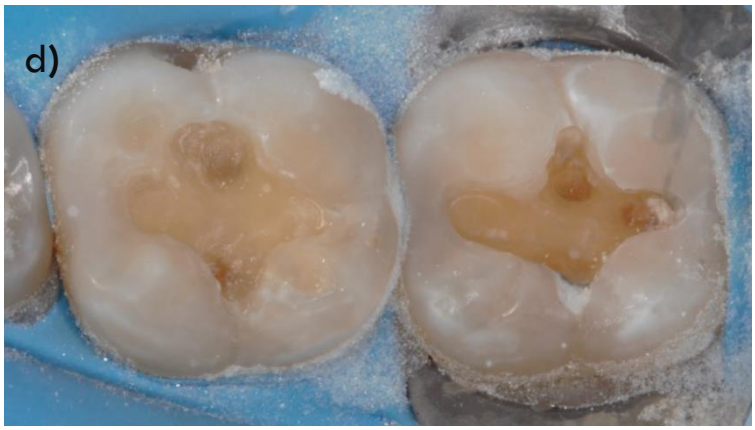

Figura 32. Macrofotografía. d) Limpieza de la cavidad con micro-arenado, partículas de óxido de aluminio 50micras.

Colocar el sistema adhesivo, para crear una capa hibrida. En cavidades grandes, se deberán usar sistemas de cuarta generación, que tienen mejores resultados en dentina profunda. De acuerdo al protocolo de adhesivos de cuarta generación o selft-etch; se graba, durante 15 segundos en dentina y 20 segundo en esmalte con ácido orto-fosfórico al 37%, posteriormente, se lava abundantemente y se deseca, para colocar durante 30 segundos, clorhexidina al 0.02%, frotando levemente la cavidad. Este paso desactivara las metaloproteinasas, mejorando el funcionamiento del sistema adhesivo[1, 25,31,36].

Se aplica el Primer, que actúa preparando a la dentina, humectando los túbulos expuestos frotándolo por 15 segundos. Después se aplica aire sutilmente, para distribuir este vehículo por toda la cavidad Este paso puede repetirse 2 veces más [15,25,31].

Por último, se aplica el adhesivo frotándolo suavemente por 15 segundos, permitiendo que se impregne dentro de los túbulos. Esta capa puede adelgazarse con un micro aplicador y dejarla madurar de 5 a 30 minutos[1].

En caso de usar adhesivos universales, se recomienda seguir los mismos pasos, más la utilización de una primera capa de resina fluida, lo que disipa las fuerzas y mejora la adhesión[36,63].

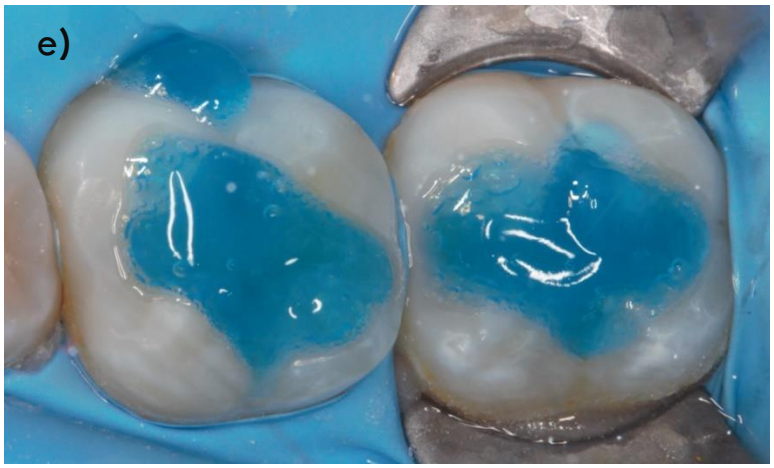

Figura 33. Macrofotografía. e) Aplicación de grabado ácido, con ácido orto-fosfórico al 37%, después de un lavado abundante se recomienda aplicar Clorhexidina al 0.02%.

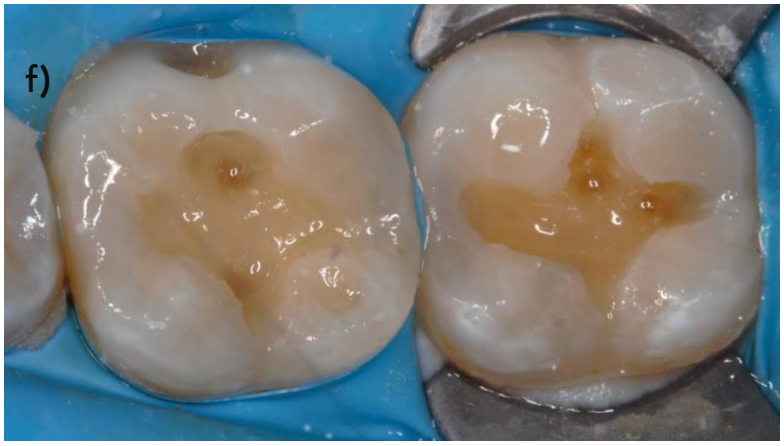

Figura 34. Macrofotografía. f) Aplicación del sistema adhesivo, Optibond FL. Se debe dejar madurar esta capa de 5 a 30 minutos.

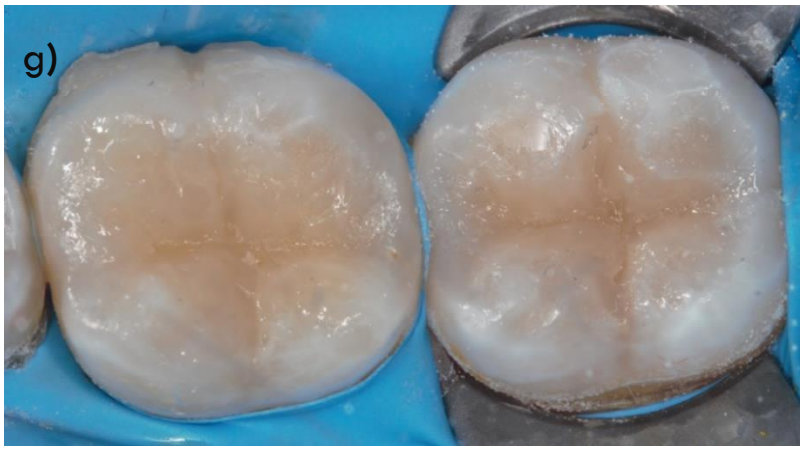

Figura 35. Macrofotografía. g) Restauraciones finales de resina, previo al pulido y ajuste de oclusión.

Para restaurar; se colocan incrementos de resina en capas horizontales menores a dos milímetros, fotopolimerizando lento, para controlar mejor la contracción del material en dentina y capas oblicuas superficiales para dar anatomía, sellando bien todos los bordes marginales[18,43,46,56].

Al final, se corroborará la oclusión y se pulirá la restauración.

El uso de resinas reforzadas con fibras de vidrio o polietileno han demostrado ser eficaces y dar muchos beneficios como disminución de la microfiltración y aumento de resistencia a la fractura, emulando perfectamente a la dentina y sus fibras de colágeno[32].

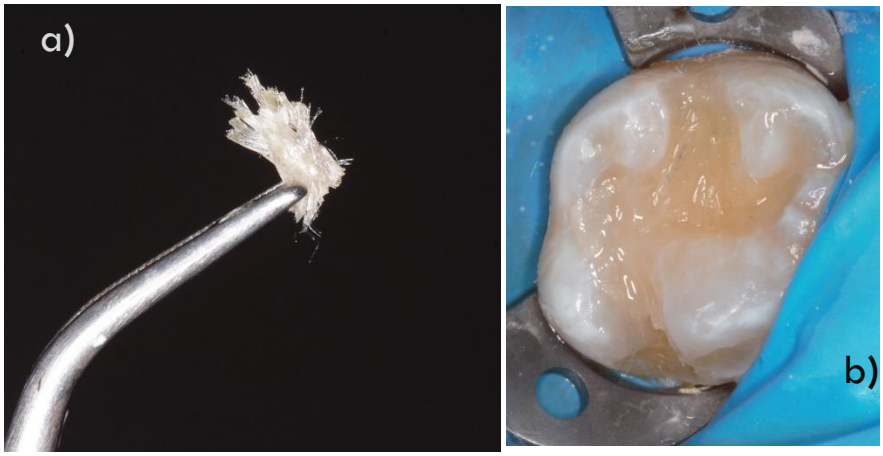

Figura 36. Macrofotografía. a) Fibra de Polietileno, embebida en adhesivo antes de su colocación. b) Biobase de fibra de Polietileno y resina fluida, en pared palatina y piso pulpar.

5.4 Protocolo en Restauraciones Indirectas

En restauraciones indirectas, se busca reemplazar grandes porciones de tejidos dentales, se pueden elegir materiales como: resinas indirectas, ceromeros, o cerámicas[5,48].

El éxito, en este tipo de restauraciones, está directamente relacionado a la calidad de la biobase, que la sostiene, y el diseño de la cavidad[23,36].

El abordaje es relativamente simple: al momento de preparar, deberá ponerse atención a no dejar paredes más delgadas a grosores de dos milímetros en cúspides y/o crestas marginales, en esto se basará el diseño de la preparación[1,50,51].

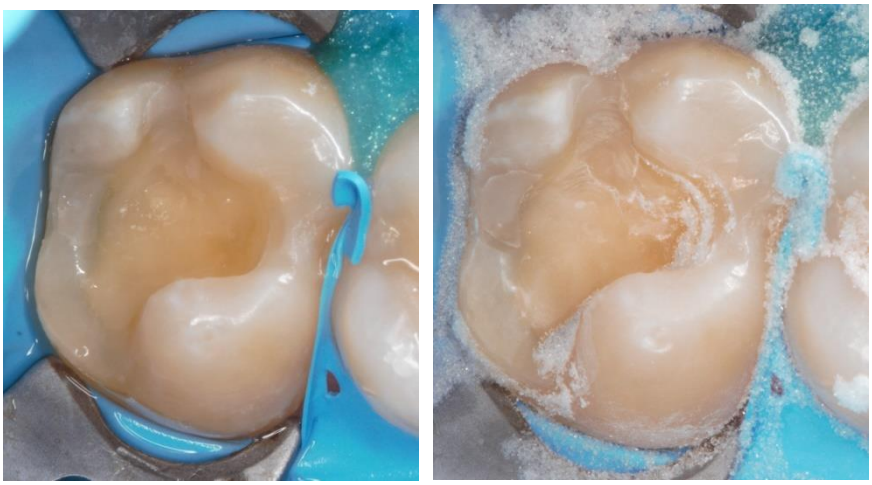

Figura 37. Macrofotografía. a) Preparación para incrustación Onlay, se eliminó la pared distal, por tener grosor menor de 2 milímetros. b) Limpieza de la cavidad con micro-arenado de óxido de aluminio.

Se realizará un Sellado Dentinario Inmediato con adhesivos Gold-standar, y se colocará una biobase con una capa delgada de resina fluida y fibra de vidrio o polietileno, para tomar la impresión, color, registros interproximales y antagonista[1,5,48].

Se mandará a fabricar la restauración y en el día del cementado, la cavidad será limpiada, con aire abrasivo de óxido de aluminio de 30-50micras o piedra pómez seguido de un grabado con ácido orto-fosfórico al 37% y la colocación de adhesivo hidrófobo, sin importar el cemento de curado dual a utilizar[3,5,48,50].

La restauración seria acondicionada, de acuerdo con el material del que este elaborada y adherida, con resina precalentada o con un cemento de curado

dual. Este método, llega a fuerzas de unión de 40 a 60 MPa, emulando lo más cercano a la unión natural del diente[1].

Figura 38. Macrofotografía. c) Colocación de biobase, con resina fluida y fibra de polietileno. b) Cementación de Incrustación con cemento Dual.

CONCLUSIONES

La odontología biomimética es el resultado de los avances científicos, sustentados en investigaciones, esto ha permitido el perfeccionamiento y mejor entendimiento de los sistemas adhesivos, materiales restaurativos y la estructura dental sana y degenerada. Para así facilitar al clínico, el emular lo más posible al diente natural en su totalidad, siendo esta una posibilidad que no se tenía hace 30 años.

Estos avances engloban diferentes protocolos que ayudan a proveer a la estructura dental y restauraciones de mayor vida funcional dejando en el pasado, fracasos a costa del diente, previendo más herramientas y opciones para restaurar, directa e indirectamente, con mejores resultados a largo plazo.

Estos protocolos, podrían cambiar la forma de ver y abordar a la odontología restauradora, y en un futuro, pensar que serán considerados rutinarios, e indispensables, conociendo mejor sus ventajas y desventajas y cambiando para muchos las opciones y decisiones al momento de restaurar la estructura dental.

FUENTES BIBLIOGRÁFICAS.

1. *David Starr Alleman, Matthew A. Nejad, David Scott Alleman. The Protocols of Biomimetic Restorative Dentistry: 2002 to 2007, Increase the longevity of restorations with the biomimetic approach. Inside Dentistry, 2007, Volume 13: 64-73.*
2. *David Starr Alleman, Pascal Magne. A systematic approach to deep caries removal end points: The peripheral seal concept in adhesive dentistry. QUINTESSENSE INTERNATIONAL. 2012, Volume 43: 197-208.*
3. *Bester, A. de Wet, Driessen. The Effect of Airborne Particle Abrasion on the Dentin Smear Layer and Dentin: An In Vitro Investigation S.P. The Interratiorai Journal of Prosthodontic. 1995. Volume 8. No 1. 46-50*
4. *Pascal Magne, Tae Hyung Kim, Domenico Cascione. Inmediate dentin sealing improves bond strength of indirect restaurations. The Journal of Prosthetic Dentistry. 2005. Volume 94. No. 6. 511-519.*
5. *Vázquez S. Alberto Tonali, Odontología Restauradora Biomimética; Técnica Dental; 2020; 42-47.*
6. *Graeme Milicich, J. Tim Rainey, Clinical presentations of stress distribution in teeth and the significance in operative dentistry; Pract Periodont Aesthet Dent; 2002; Volume 7:695-700*
7. *Panaghiotis Bazos, Pascal Magne. Bio-Emulatión: Biomimetically Emulating Nature Utilizing a Histo-Anatomyc Approach; Structural Analysis. The European Journal of Esthetic Dentistry, 2011, Volume 6:8-19.*
8. *Panaghiotis Bazos, Pascal Magne. Bio-Emulatión: Biomimetically Emulating Nature Utilizing a Histo-Anatomyc Approach; Visual Analysis. The European Journal of Esthetic Dentistry, 2014, volume 9:330-352.*
9. Figura 1. Panaghiotis Bazos, Pascal Magne. Bio-Emulatión: Biomimetically Emulating Nature Utilizing a Histo-Anatomyc Approach; Structural Analysis. The European Journal of Esthetic Dentistry, 2011, Volume 6. Página 9.
10. *Fuentes Fuentes Ma. V. Propiedades Mecánicas de la Dentina Humana. Avances en Odontoestomatología. 2004. Volumen 20, No. 2: 79-83.*

11. *Gómez Ferraris, Campos Muñoz. Histología, Embriología e Ingeniería Tisular Bucodental. 2009. Volumen 4. 184-350*
12. Figura 2. FUENTE PROPIA.
13. Figura 3. Leo Tjaderjane. Dentin basic structure, composition and function. Página 16
14. Figura 4. Leo Tjaderjane. Dentin basic structure, composition and function. Página 16
15. *Ivo Krejci, Minos Stavridakis. Nuevas Prespectivas sobre la adhesión a la dentina- Diferentes métodos de adhesión. Pract Periodont Aesthet Dent. 2000;12(8):727-732.*
16. Figura 5. Recurso de Instagram, @drjoseluisg https://www.instagram.com/p/B4xn-0xJ2ys/
17. *Isao Urabe, Masatoshi Nakajima. Propiedades físicas de la región de unión dentina-esmalte. American Journal of Dentistry.2000. Volumen 13, N ° 3: 129-135.*
18. *Bruno-Mendonça-Lucena de Veras, Renata-Pedrosa Guimarães, Luiz-Carlos Alves. Evaluation of marginal sealing quality of restorations with low shrinkage composite resins. Journal of clinical and experimental dentistry. 2020.*
19. Figura 6. Cristina Anselmino, Pablo Dorati, Gabriel Lazo. Atlas de Histología Bucodental. Editorial de la UNLP. Página 20. https://core.ac.uk/download/pdf/328877166.pdf
20. Figura 7. FUENTE PROPIA.
21. Figura 8. Panaghiotis Bazos, Pascal Magne. Bio-Emulatión: Biomimetically Emulating Nature Utilizing a Histo-Anatomyc Approach; Structural Analysis. The European Journal of Esthetic Dentistry, 2011, Volume 6. Página 13.
22. Figura 9. Panaghiotis Bazos, Pascal Magne. Bio-Emulatión: Biomimetically Emulating Nature Utilizing a Histo-Anatomyc Approach; Structural Analysis. The European Journal of Esthetic Dentistry, 2011, Volume 6. Página 15.
23. *Graeme Milicich. El concepto de cúpula de compresión: las implicaciones restauradoras. General Dentistry. 2017. 55-60*

24. *Wang, S. Weiner. Tensión-Relación estructural en los dientes humanos usando los bordes del Moira. Journal of Biomechanics. 1998. Volume 31: 135-141.*
25. *Pascal Magne, Urs C Belser. Rationalization of shape and related stress distribution in posterior teeth: a finite element study using nonlinear contact analysis. International Journal of Periodontics and Restorative Dentistry. 2002. Volume 22. No 5. 425-33*
26. Figura 10. Graeme Milicich. El concepto de cúpula de compresión: las implicaciones restauradoras. General Dentistry. 2017. Página 55
27. Figura 11 Graeme Milicich, J. Tim Rainey, Clinical presentations of stress distribution in teeth and the significance in operative dentistry; Pract Periodont Aesthet Dent; 2002; Volume 7. Página 697.
28. Figura 12. David Starr Alleman, Pascal Magne. A systematic approach to deep caries removal end points: The peripheral seal concept in adhesive dentistry. QUINTESSENSE INTERNATIONAL. 2012, Volume 43. Página 198
29. Figura 13. David Starr Alleman, Pascal Magne. A systematic approach to deep caries removal end points: The peripheral seal concept in adhesive dentistry. QUINTESSENSE INTERNATIONAL. 2012, Volume 43. Página 198
30. Figura 14. David Starr Alleman, Pascal Magne. A systematic approach to deep caries removal end points: The peripheral seal concept in adhesive dentistry. QUINTESSENSE INTERNATIONAL. 2012, Volume 43. Página 198
31. *Pascal Magne, Woong-Seup, Domenico Cascione. Immediate dentin sealing supports delayed restoration placement. The Journal of Prosthetic Dentistry. 2007, Volume 98: 166-164.*
32. *Sema Belli, Hasan Orucoglu, Cihan Yildrim. The effect of Fiber Placement or Flowable Resin Lining on Microleakage in Class II, Adhesive Restorations.*
33. Figura 15. FUENTE PROPIA
34. Figura 16. FUENTE PROPIA.
35. Figura 17. FUENTE PROPIA.
36. *Bart Van Meerbeek, Kumiko Yoshiharab, Kirsten Van Landuyt. De la técnica pionera de grabado ácido de Buonocore... a restauraciones auto-adhesivas. Una perspectiva del estado actual de la tecnología de los adhesivos dentales de rápido avance. The Journal Adhesive Dentistry. 2020. Vol 22, No 1. 7-34*

37. *T. Nikaido, K.-H. Kunzelmann, H. Chen. Evaluation of thermal cycling and mechanical loading on bond strength of a self-etching primer system to dentin. Dental Materials. 2002. Volume18. No.3. 269-275*
38. Figura 18. FUENTE PROPIA.
39. *Arzu Mujdeci, Osman Gokay. Effect of airborne-particle abrasion on retentive. The Jorunal of Prosthetics.Volumen 92, Número 3 , 2004 , 245-249*
40. Figura 20. FUENTE PROPIA.
41. Figura 21. FUENTE PROPIA.
42. Figura 22. FUENTE PROPIA
43. *Christope Charton, Pierre Clon, Fernand Pla. Shrinkage stress in light-cured composite resins: Influence of material and photoactivation mode. Dental Materials. Volume 23. 911-920.*
44. *Sergej A. Nikolaenko, Ulrich Lohbauer, Matthias Roggendorf. Influence of c-factor and layering technique on microtensile bond strength to dentin. Dental Materials. 2004. Volume 20, 579–585*
45. Figura 22 FUENTE PROPIA.
46. *Moradas Estrada M, Álvarez López B., Dinámica de polimerización enfocada a reducir o prevenir el estrés de contracción de las resinas compuestas actuales. Revisión bibliográfica. Avances en Odontoestomatología. 2017. Vol. 33 - Núm. 6 – 263-274*
47. Figura 24. FUENTE PROPIA.
48. *Koji Iida, Shingehisa Inokoshi, Norimasa Kurosaki. Interfacial gaps following ceramic inlay cementation vs direct composites. Oper Dent. 2003. Volume 28 No. 4.*
49. Figura 25. FUENTE PROPIA.
50. *Simone Deliperi, David N. Bardwell. Evaluación clínica de la cobertura cuspídea directa con restauraciones posteriores de resina compuesta. Journal of Esthetic and Restorative Denstistry. 2006. Volumen 18. No. 256-265*
51. *S. González-López, F De Haro-Gasquet, MÁ Vílchez-Díaz. Effect of Restorative Procedures and Occlusal Loading on Cuspal Deflection. Operative Dentistry, 2005, Volume 30-1, 33-38.*
52. Figura 25. Gómez Ferraris, Campos Muñoz. Histología, Embriología e Ingeniería Tisular Bucodental. 2009. Volumen 4. Página 240.

53. Figura 26. David Starr Alleman, Pascal Magne. A systematic approach to deep caries removal end points: The peripheral seal concept in adhesive dentistry. QUINTESSENSE INTERNATIONAL. 2012, Volume 43. Página 2004
54. *Nigel B. Pitts, Amid I. Ismail, Stefania Martignon. Guía de ICCMS para clínicos y educadores. 2014.*
55. Tabla 1. Clasificación de ICDAS, con protocolo de abordaje y diagnostico radiográfico. Nigel B. Pitts, Amid I. Ismail, Stefania Martignon. Guía de ICCMS para clínicos y educadores. 2014. Páginas 18-23
56. *Simone Deliperi, David N. Bardwell. An alternative method to reduce polymerization shrinkage in direct posterior composite restorations. The Journal of American Dental. 2002. Volumen 13. 1387-1398.*
57. Figura 27. FUENTE PROPIA.
58. Figura 28. FUENTE PROPIA.
59. Figura 29. FUENTE PROPIA.
60. Figura 30. FUENTE PROPIA
61. Figura 31. FUENTE PROPIA.
62. Figura 32. FUENTE PROPIA.
63. *Ivo Krejci, Minos Stavridakis. Nuevas Prespectivas sobre la adhesión a la dentina- Diferentes métodos de adhesión. Pract Periodont Aesthet Dent. 2000;12(8):727-732.*
64. Figura 33. FUENTE PROPIA.
65. Figura 34. FUENTE PROPIA.
66. Figura 35. FUENTE PROPIA.
67. Figura 36. FUENTE PROPIA.
68. Figura 37. FUENTE PROPIA.
69. Figura 38. FUENTE PROPIA.
70. Figura 39. FUENTE PROPIA.