UNIVERSIDAD NACIONAL AUTÓNOMA DE MÉXICO

FACULTAD DE ODONTOLOGÍA

ABORDAJE PREQUIRÚRGICO MEDIANTE ORTOPEDIA EN PACIENTES CON FISURA LABIOPALATINA.

T E S I N A

QUE PARA OBTENER EL TÍTULO DE

C I R U J A N A D E N T I S T A

P R E S E N T A:

ANDREA PÁEZ LÓPEZ

TUTORA: Esp. DANIELA CARMONA RUÍZ

Cd. Mx. **2021**

Universidad Nacional Autónoma de México
UNAM
Biblioteca Central
Dirección General de Bibliotecas de la UNAM

UNAM – Dirección General de Bibliotecas
Tesis Digitales
Restricciones de uso

DERECHOS RESERVADOS ©
PROHIBIDA SU REPRODUCCIÓN TOTAL O PARCIAL

Todo el material contenido en esta tesis esta protegido por la Ley Federal del Derecho de Autor (LFDA) de los Estados Unidos Mexicanos (México).

El uso de imágenes, fragmentos de videos, y demás material que sea objeto de protección de los derechos de autor, será exclusivamente para fines educativos e informativos y deberá citar la fuente donde la obtuvo mencionando el autor o autores. Cualquier uso distinto como el lucro, reproducción, edición o modificación, será perseguido y sancionado por el respectivo titular de los Derechos de Autor.

DEDICATORIAS

A mis papás Teresa y Ricardo, por su esfuerzo y apoyo incondicional que nos han brindado durante todos estos años, por su amor, confianza y palabras de aliento en los momentos más difíciles. Nada de esto hubiera sido posible sin ustedes. A mi hermano, Daniel, por ser el mejor hermano mayor que pude tener, y ser un ejemplo a seguir. Los amo.

A mis abuelos Gudelia e Isaías, gracias por cuidar de mí, apoyarme a pesar de la distancia y por todo su cariño. A mis tíos, primos y sobrinos, nada sería lo mismo sin ustedes. En especial a mi tía Luz, por estar a mi lado durante tantos años, por compartir momentos significativos conmigo y por siempre estar dispuesta a escucharme y ayudarme. A mi tía Ana Luisa, por cuidar y quererme como a otra hija y por siempre tener sus puertas abiertas para recibirme. A mi tía Ana Bertha, por consentirme y apoyarme durante toda mi vida. A mi niña Anita, por ser como una hermana para mí, por compartir desvelos junto a mí y siempre apoyarme en todo. Los quiero.

A mis amigos por ser extraordinarias personas que estuvieron cuando los necesité, por compartir momentos tan especiales y hacer que disfrutara cada etapa. Deseo tenerlos cerca siempre. A la persona que ha estado conmigo estos últimos años, Diego, gracias por sacarme una sonrisa cuando más lo necesito y quererme tanto.

A mi tutora, la Dra. Daniela Carmona, por su dedicación, apoyo y conocimientos brindados durante mi formación profesional, por su guía, comprensión y paciencia durante esta última etapa.

A la UNAM, por dejarme ser parte de su comunidad, brindarme los mejores años de mi vida académica y permitirme crecer tanto personal como profesionalmente.

Por mi raza hablará el espíritu.

ÍNDICE

I. INTRODUCCIÓN……6

II. PROPÓSITO……8

CAPÍTULO 1. GENERALIDADES DE FISURAS LABIOPALATINAS

1.1 Definición……9

1.2 Embriología……9

1.2.1 Formación de la cara ……...10

1.2.1.1 Formación del labio ……11

1.2.1.2 Formación del paladar……..12

1.3 Etiología ……..14

1.4 Diagnóstico ……15

1.5 Epidemiología ……15

1.6 Clasificación ……16

1.6.1 Fisura labial ...……16

1.6.2 Paladar hendido ……17

1.6.3 Fisura labiopalatina ……..17

1.7 Cuadro clínico ……18

1.7.1 Repercusiones odontológicas ……19

1.8 Tratamiento ……..20

1.8.1 Odontológico ……..20

1.8.2 Quirúrgico ……..21

1.8.2.1 Queiloplastía ……22

1.8.2.2 Palatoplastía ……22

1.8.2.3 Injerto de hueso alveolar ……22

1.8.2.4 Cirugía ortognática ……..23
1.9 Prevención ……. 23

CAPÍTULO 2. TRATAMIENTO ORTOPÉDICO

2.1 Definición de Ortopedia …….25
2.1.1 Definición de Ortopedia maxilofacial ……25
2.2 Ortopedia prequirúrgica ……25
2.2.1 Antecedentes ……..26
2.2.2 Etapas ……..26
2.2.2.1 0-6 meses ……27
2.2.2.2 Dentición primaria ……..27
2.2.2.3 Dentición mixta ……...27
2.2.2.3.1 Tempana ……27
2.2.2.3.2 Tardía ……..28
2.2.2.4 Dentición permanente ……...29
2.2.2.4.1 Temprana ……...29
2.2.2.4.2 Tardía ……..29
2.3 Tipos de Ortopedia prequirúrgica ……30
2.3.1 Ortopedia prequirúrgica pasiva ……30
2.3.1.1 Placa obturadora ……30
2.3.1.2 Placa estimuladora ……32
2.3.2 Ortopedia prequirúrgica semiactiva ……33
2.3.2.1 McNeil ……..33
2.3.3 Ortopedia prequirúrgica activa ……34
2.3.3.1 “*Lip strap/taping*” ……34
2.3.3.2 PNAM ……..35
2.3.3.3 Aparato de Latham ……37
2.3.3.4 Aparatos para expansión maxilar ……38
2.3.3.4.1 Expansión maxilar lenta …...38

2.3.3.4.1.1 Quad helix ……...39
2.3.3.4.2 Expansión maxilar rápida ….40
2.3.3.4.2.1 Haas …….40
2.3.3.4.2.2 Hyrax ……42
2.3.3.5 Máscara de protracción facial ……43
2.4 Beneficios de la Ortopedia prequirúrgica ……...44

CONCLUSIONES ……...45
REFERENCIAS BIBLIOGRÁFICAS ...……46

INTRODUCCIÓN

Las fisuras labiopalatinas son una de las anomalías más frecuentes dentro del complejo maxilofacial, siendo los procesos nasales medios, maxilares y palatinos los más frecuentemente afectados. Éstas resultan de fallas en el mecanismo de fusión, del crecimiento, de la presencia de síndromes o de agentes teratogénicos, dando como resultado la formación de hendiduras o fisuras. Suelen presentarse acompañadas, pero desde el punto de vista embriológico y cronológico son diferentes.

Los pacientes con fisura labiopalatina tienen repercusiones fisiopatológicas tales como alteraciones en la deglución, retardo del habla y del lenguaje, respiración bucal, maloclusiones, entre otras, pudiendo afectar su calidad de vida.

El tratamiento de estas anomalías debe ser integral para poder abordar las diversas alteraciones presentes. Se necesita un equipo multidisciplinario (Cirujano plástico, Cirujano maxilofacial, Pediatra, Odontopediatra, Ortodoncista, Otorrinolaringólogo, Psicólogo, Foniatra, Nutriólogo, etc.) que proporcione un manejo completo para asegurar la calidad de la atención y un seguimiento para lograr un óptimo resultado.

Para la corrección de estas anomalías son necesarias distintas intervenciones quirúrgicas que se tienen que llevar en conjunto con la Ortopedia.

La Ortopedia maxilofacial es una de las disciplinas incluidas en el equipo de atención de estos pacientes. Desempeña un papel importante en el tratamiento, ya que sigue al paciente desde sus primeros días de vida hasta la adolescencia, preparándolo para la etapa final que es el tratamiento ortodóncico.

La Ortopedia prequirúrgica se aplica desde las primeras semanas de vida, ayudando al manejo de tejidos blandos, a la alimentación y por lo tanto a la nutrición, así como al adecuado crecimiento y desarrollo de los maxilares antes de los procedimientos quirúrgicos.

Esta correlación entre el Cirujano y el Ortodoncista es indispensable para obtener un mejor resultado tanto estético como funcional.

En el presente trabajo se presenta una de las malformaciones craneofaciales más comunes en México, la importancia de su detección prenatal y de su tratamiento integral, el cual empieza desde el momento del nacimiento hasta la etapa adulta del paciente, brindándole mejores resultados.

PROPÓSITO

- Describir el uso de la Ortopedia prequirúrgica en pacientes con fisura labiopalatina, así como revisar los diversos tipos utilizados en la terapia, identificar sus etapas y evaluar sus beneficios.

CAPÍTULO 1. GENERALIDADES DE FISURAS LABIOPALATINAS

1.1 Definición

Las fisuras del labio y/o paladar son deficiencias estructurales congénitas debidas a la falta de unión entre los procesos faciales embrionarios. Se focaliza principalmente en el labio superior, la premaxila, el paladar duro y el piso de las fosas nasales, teniendo manifestaciones características de aparatos respiratorios, deglutorios, de lenguaje, audición y voz. [1]

1.2 Embriología

La cabeza de los vertebrados está formada por estructuras óseas y conectivas que delimitan cavidades que brindan contención al encéfalo, los órganos de los sentidos y la parte inicial de los aparatos digestivo y respiratorio. Su desarrollo depende de las interacciones entre varios tejidos: ectodermo general del estomodeo, endodermo faríngeo y mesodermo paraxial y crestas neurales craneales. [2]

La característica más notoria en el desarrollo de la cabeza y cuello es la presencia de los arcos faríngeos, los cuales comienzan a formarse por la cresta neural y el mesodermo paraxial en la etapa temprana de la cuarta semana con forma de elevaciones oblicuas y redondeadas en la región cefálica.

Al final de la cuarta semana se pueden observar cuatro pares de arcos faríngeos, el quinto y el sexto son rudimentarios. Están formados por un núcleo central de tejido mesenquimal, cubierto en su lado externo por ectodermo superficial y revestido en su interior por epitelio endodérmico. Entre arcos adyacentes se forman depresiones en el ectodermo

denominadas surcos faríngeos y en el endodermo llamados bolsas faríngeas. Cada arco posee un elemento vascular, uno cartilaginoso y un nervio *(Figura 1).* [2]

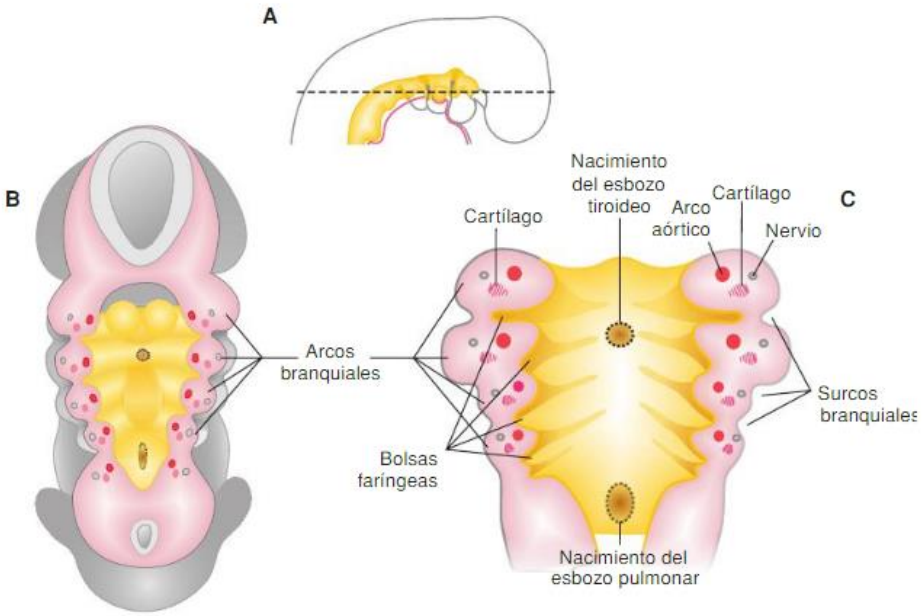

***Figura 1**. Esquema de vista lateral del embrión. Cada arco posee un elemento vascular, uno cartilaginoso y un nervio.* [2]

Tempranamente el embrión carece de cara. Durante la 4.ª semana se describe en el extremo cefálico una boca primitiva, llamada estomodeo, la cual es una depresión superficial separada de la faringe primitiva por una membrana bilaminar de células endodérmicas y ectodérmicas, la membrana bucofaríngea, la cual se rompe aproximadamente a los 24 días, comunicando la cavidad amniótica con el aparato digestivo. [3]

1.2.1 Formación de la cara

El desarrollo de la cara implica, un desplazamiento en sentido cefálico y ventral, de las poblaciones celulares precursoras y a continuación, en sentido medial de modo que varios se fusionen en la línea media sagital ventral.

El primer arco faríngeo o arco mandibular participa en el desarrollo de la cara a través de los procesos mandibulares que forman el maxilar inferior y el límite inferior del estomodeo y los procesos maxilares, más pequeños, que contribuyen a formar el maxilar y delimitan al estomodeo lateralmente *(Figura 2).* [4]

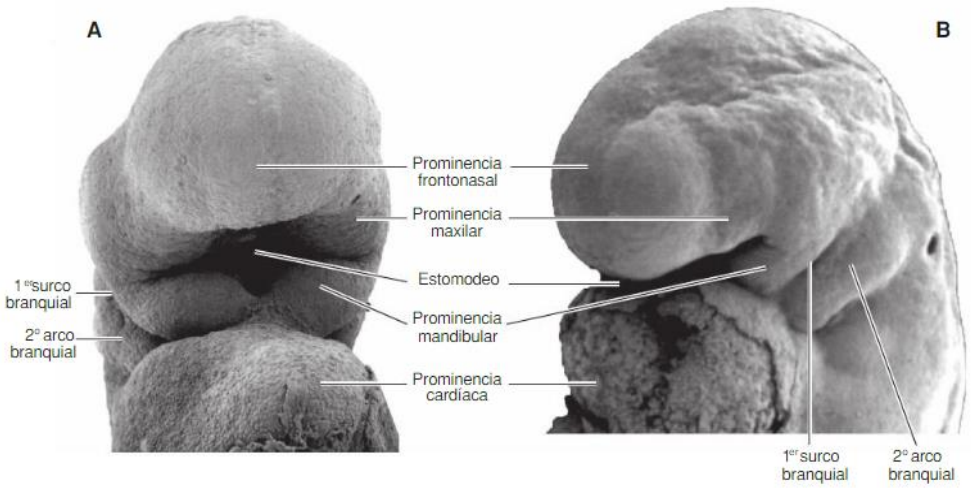

Figura 2. *Micrografía electrónica de barrido de la cabeza de un embrión humano de 26 días. El estomodeo ya está delimitado por las prominencias frontonasal, maxilares y mandibulares.* [2]

Los cinco primordios faciales: frontal, maxilares y mandibulares, aparecen en el estomodeo a partir de la 4.ª semana. Para el final de la 5.ª semana aparecen engrosamientos bilaterales ovalados del ectodermo a cada lado de la porción inferior de la prominencia frontonasal llamados plácodas nasales que, a su vez, producen unos rebordes llamados procesos nasomedianos y nasolaterales. Los procesos maxilares crecen rápidamente y se acercan entre sí y a los procesos nasomedianos.

1.2.1.1 Formación del labio

Durante las dos semanas subsecuentes sigue aumentando el tamaño de las prominencias maxilares. Al mismo tiempo que crecen en sentido medial, comprimiendo las prominencias nasales mediales hacia la línea media.

Después desaparece la hendidura entre la prominencia nasal media y la maxilar, fusionándose ambas.

Entonces el labio superior se forma con dos prominencias nasales mediales y dos prominencias maxilares. Tanto el labio inferior como la mandíbula se desarrollan a partir de las prominencias mandibulares que convergen a través de la línea media *(Figura 3)*.

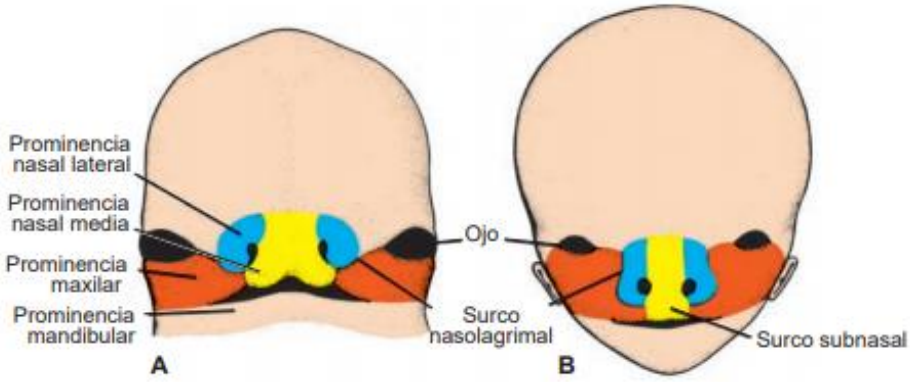

Figura 3. *Formación de la nariz y labio superior.* [5]

1.2.1.2 Formación del paladar

El paladar se desarrolla de dos partes: el paladar primario y el paladar secundario. El desarrollo del paladar comienza desde la quinta semana, pero la fusión de las partes que lo componen llega a su fin aproximadamente en la decimosegunda semana. [3]

- Paladar primario: Se desarrolla al final de la quinta semana a partir de la porción más interna del segmento intermaxilar. El segmento intermaxilar se forma a raíz de la fusión de los procesos nasales mediales. Consta de un componente labial que forma el surco subnasal del labio superior, un componente maxilar que sostiene cuatro dientes incisivos y un componente palatino *(Figura 4)*.

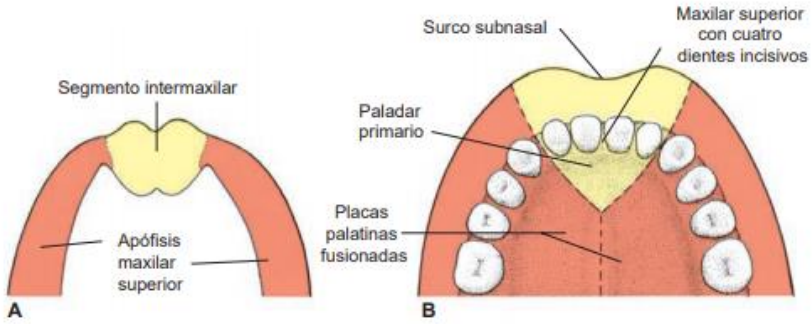

Figura 4. ***A.*** *Segmento intermaxilar y prominencias maxilares.* ***B****. Paladar primario triangular.* [5]

- Paladar secundario: La parte principal del paladar definitivo consta de dos protuberancias en forma de cresta procedentes de las prominencias maxilares, llamadas crestas palatinas. Aparecen en la sexta semana de desarrollo y se dirigen oblicuamente y hacia abajo a ambos lados de la lengua *(Figura 5)*. [5]

  Al desarrollarse los maxilares, aproximadamente a la séptima semana, la lengua se desplaza hacia abajo y las prolongaciones palatinas ascienden para ocupar una posición horizontal y se fuisonan dando origen al paladar secundario. También se fusionan con el paladar primario y el tabique nasal. La fusión comienza hacia adelante durante la novena semana y termina en la porción posterior para la decimosegunda semana. [4]

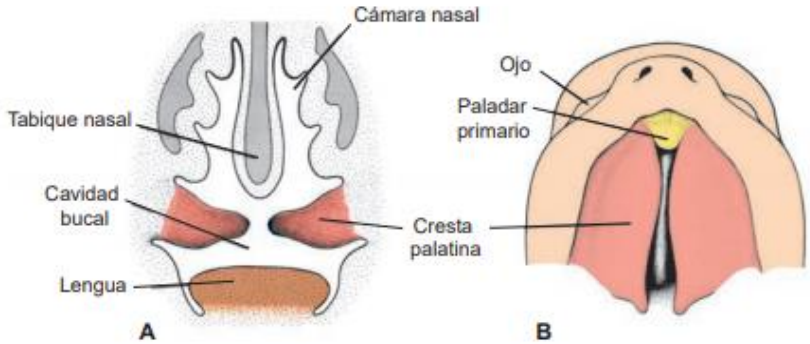

Figura 5*.* ***A****. Sección frontal de la cabeza de un embrión de 7.5 semanas* ***B.*** *Vista ventral de las crestas palatinas. Las crestas están en posición horizontal.* [5]

Se desarrolla hueso intramembranoso en el paladar primario formando el segmento premaxilar. Al mismo tiempo, se extiende el hueso de los maxilares y de los huesos palatinos para formar el paladar duro y las porciones posteriores no se osifican y se fusionan para formar el paladar blando y la úvula. El rafé palatino señala la línea de fusión de las crestas palatinas. [3]

Si a medida que ocurre el desarrollo embrionario, las células que debieran crecer juntas para formar el labio y el paladar no se mueven en la dirección correcta, el cierre queda inconcluso. Las fisuras generalmente ocurren entre los días 35 y 37 de gestación.

Si la interferencia en el crecimiento normal y la fusión comienza en una etapa temprana y durante todo el período de fusión, la hendidura resultante afectará uno o ambos lados del labio superior y puede continuar hacia atrás a través del maxilar, el borde de la encía superior y ambos paladares. Si la alteración dura solo una parte del tiempo en que ocurre el desarrollo, solo el labio puede estar fisurado y el paladar puede no verse afectado. Si el problema comienza en el proceso de fusión, el labio normalmente está formado, pero el paladar se encuentra fisurado. [6]

1.3 Etiología

Muchos de los problemas que dan lugar a anomalías craneofaciales aparecen durante la cuarta y octava semana de gestación, etapa del desarrollo facial donde se forman los órganos y sistemas.

Entre los factores que se asocian a la presencia de estas malformaciones congénitas, se encuentran: la edad de los padres, el país de residencia, la raza y las tendencias familiares. A esto se le suman factores ambientales, infecciones durante el embarazo, radiaciones ionizantes y consumo de sustancias tóxicas o medicamentos.

Los factores de riesgo asociados a labio y paladar hendido son: consumo de alcohol, tabaco y desnutrición. El consumo de drogas anticonvulsivantes, la disminución del ácido fólico y el ácido retinoico, aumentan la incidencia. También aumenta el riesgo entre un 4 a 20% cuando existe algún antecedente familiar. Pueden estar asociados a síndromes como: Pierre Robin, Van Der Woude, Sticker, Potter y Apert. [7]

1.4 Diagnóstico

Los ultrasonidos prenatales sirven como una herramienta de diagnóstico, son recomendadas rutinariamente para determinar diferentes factores durante el embarazo.

El primer diagnóstico de una fisura labiopalatina con ultrasonido fue reportada en 1981 durante el tercer trimestre del embarazo. Recientemente se han reportado diagnósticos desde las 12 semanas de gestación por medio de ultrasonidos transvaginales.

Se estableció una técnica para el diagnóstico temprano de las fisuras. Se obtienen dos planos de feto: un plano frontal y uno coronal. Una vez diagnosticada una fisura mediante un ultrasonido, se justifica un estudio anatómico completo para descartar algún síndrome. [8]

1.5 Epidemiología

Las fisuras labiopalatinas representan las anomalías craneofaciales congénitas más comunes, se presentan en 1 de cada 700 nacidos vivos.
La prevalencia varía dependiendo del origen geográfico, grupos raciales o étnicos.

- Asiáticos y Nativo Americanos: 1 en 500
- Europeos: 1 en 1000
- Africanos: 1 en 2500

También se han identificado ciertos patrones dentro de las fisuras labiopalatinas.

- El lado izquierdo se ve más afectado que el derecho en un radio 2:1
- Los hombres tienen mayor predilección que las mujeres 2:1
- El paladar hendido aislado es mayor en mujeres en 2:1 [9]

En México no hay datos recientes donde se especifique la incidencia de fisuras labiopalatinas a nivel nacional. Según estadísticas de salud del INEGI, en 2019 se registraron 669 casos en instituciones de salud particulares. Los estados de mayor incidencia son: Chiapas, Guerrero, Oaxaca, Puebla y Veracruz. [7]

1.6 Clasificación

Las fisuras orofaciales incluyen todas las variaciones de fisuras del labio y el paladar. Las características que se utilizan para la clasificación de las fisuras incluyen lateralidad, si es completo o incompleto y la severidad de la hendidura (*Figura 6*). [10]

1.6.1 Fisura labial

- Completa: se extiende desde el borde del bermellón hasta el piso de la nariz.
- Incompleta: defectos que incluyen solo el borde del bermellón.
- Unilateral
- Bilateral

El cartílago del ala nasal del lado de la fisura se desplaza y aplana en mayor o menor grado, dependiendo de la extensión y anchura de la hendidura.

1.6.2 Paladar hendido

En este defecto, ni el labio ni el proceso alveolar están involucrados. La hendidura puede afectar solo al paladar blando o tanto el paladar blando como el duro, pero nunca el paladar duro solo.

La hendidura puede extenderse hacia adelante desde la úvula hasta grados variables. En algunos casos, la hendidura se limita a la úvula o la úvula y el paladar blando.

1.6.3 Fisura labiopalatina

- Unilateral
- Bilateral
- Completo: existe una comunicación directa entre la cavidad oral y la nasal del lado donde se encuentra la fisura palatina.
- Incompleta: se caracteriza por un surco o depresión cutáneo-muscular a lo largo del margen del filtrum.

Las fisuras labiopalatinas bilaterales también pueden ser completas o incompletas. Si está incompleta, puede ser simétrico o asimétrico, según la igualdad de participación en ambos lados. [10]

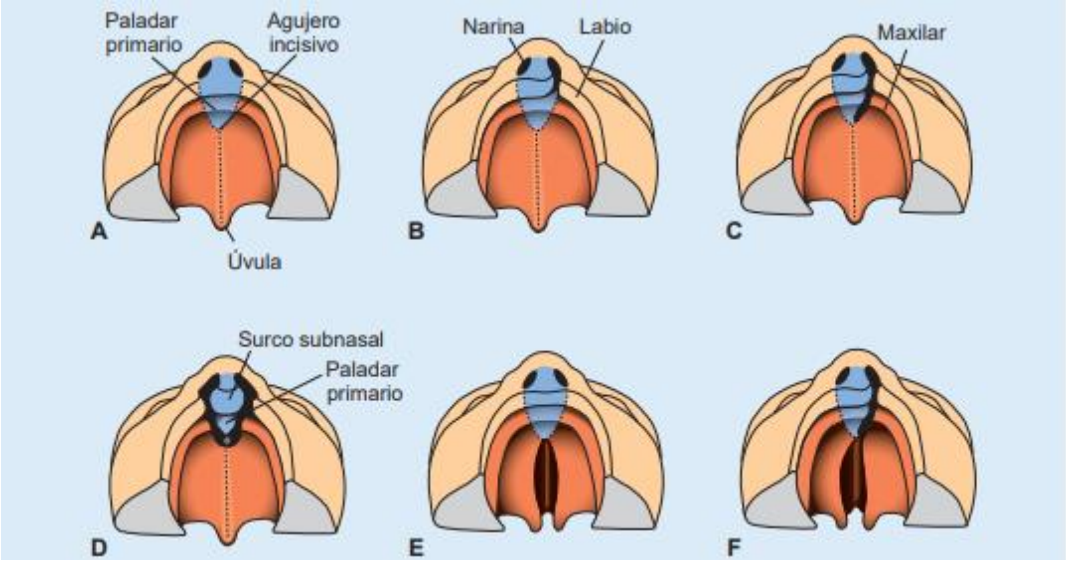

Figura 6. *Vista ventral del paladar, encías, labios y nariz.* ***A.*** *Normal* ***B.*** *Fisura labial unilateral* ***C****. Fisura unilateral afectando labio y maxilar* ***D.*** *Fisura bilateral que afecta labio y maxilar* ***E.*** *Fisura palatina aislada.* ***F.*** *Fisura labiopalatina unilateral.* [5]

1.7 Cuadro clínico

Los niños con labio y paladar hendido pueden tener repercusiones fisiopatológicas tales como:

- Alteraciones en el desarrollo físico: debido a la imposibilidad de una adecuada alimentación al verse afectada su capacidad de deglutir.
- Infecciones de oído o pérdida auditiva: debido a una gran relación de la trompa de Eustaquio que conecta el oído medio y la faringe; la irritación que provocan los alimentos al entrar fácilmente, pueden producir infecciones recurrentes que ocasionan pérdida de la audición.
- Retardo del habla y de lenguaje: por la mala implantación de los músculos del paladar y la disminución en algunos casos de la audición, la función muscular se ve reducida y puede ocasionar habla tardía y anormal. [7]

1.7.1 Repercusiones odontológicas

Acerca del 94% de pacientes con fisuras labiopalatinas puede presentar una o más características dentales, entre las cuales se encuentran:

- Ausencia congénita de dientes (especialmente los laterales superiores)
- Presencia de dientes natales o neonatales
- Presencia de dientes supernumerarios
- Erupción ectópica o dientes impactados
- Anomalías de tamaño en los dientes
- Hipoplasia del esmalte
- Problemas periodontales
- Mordida cruzada anterior o posterior
- Sobremordida aumentada
- Discrepancias en la línea media y desproporciones dentoalveolares como espacios o apiñamiento.

También presentan problemas esqueléticos. El crecimiento y la forma del arco maxilar pueden verse afectados en dimensiones verticales, anteroposteriores y transversales que conducen a una maloclusión dental *(Figura 7)*.

- Problemas sagitales: el paciente con fisura labiopalatina a menudo presenta una clase III esqueletal debido a hipoplasia maxilar.
- Problemas transversales: un maxilar estrecho es un hallazgo común en los pacientes afectados debido a la falta de desarrollo óseo.
- Problemas verticales: la deficiencia vertical es un hallazgo común y junto con una inclinación oclusal y alteración de la postura mandibular. [11]

Figura 7. *Alteraciones de la forma del arco que se encuentran presentes en pacientes con fisura labiopalatina. Fuente directa.*

1.8 Tratamiento

Inmediatamente después del nacimiento, el manejo inicial incluye asegurar una alimentación adecuada y la evaluación de otras comorbilidades.
El tratamiento para las fisuras labiopalatinas requieren de un enfoque multidisciplinario que incluye: Pediatra, Genetista, Cirujano plástico, Cirujano maxilofacial, Odontopediatra, Ortodoncista, Otorrinolaringólogo, Psicólogo, Foniatra y Nutriólogo.

El objetivo de la atención médica en pacientes con fisuras labiopalatinas es minimizar el impacto de las secuelas. [11] [12]

1.8.1 Odontológico

El papel tanto del Odontólogo general como del Odontopediatra en el tratamiento de los pacientes con fisuras es la atención integral preventiva y

terapéutica de la salud oral de los niños, el asesoramiento y el control de caries.

El Ortodoncista está involucrado con el diagnóstico y clasificación de la fisura, la orientación del crecimiento y desarrollo de la cara, la oclusión, la dentición y la discrepancia entre los maxilares. Se encarga de diseñar estrategias para el cuidado de la fisura labiopalatina, la cual constará de diferentes fases de tratamiento desde el nacimiento hasta la edad adulta. (13)

1.8.2 Quirúrgico

Inmediatamente después del nacimiento, el Cirujano debe evaluar al recién nacido. Se evalúan los diversos sitios anatómicos de la fisura, incluyendo el labio superior, procesos alveolares, fosas nasales, paladar blando y duro. Se debe revisar la simetría alar, la proyección de la punta, la posición y ancho de la base. Es necesario un examen físico completo para descartar o identificar diferentes anomalías congénitas o algún síndrome. (10)
En el *Cuadro 1* se resume en una línea del tiempo el tratamiento quirúrgico de pacientes con fisura labiopalatina.

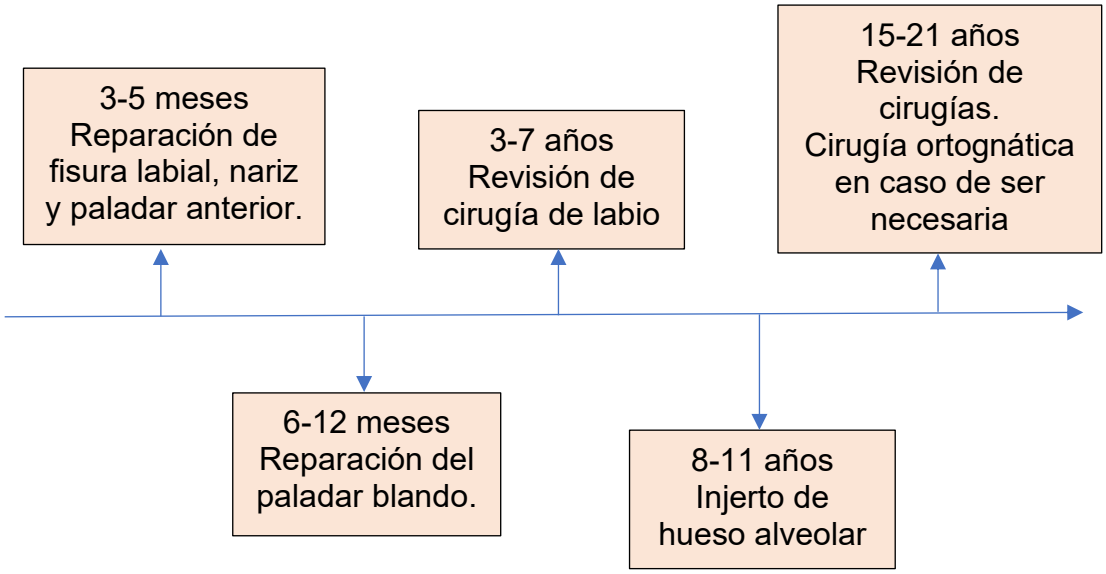

Cuadro 1. *Línea del tiempo del manejo quirúrgico en pacientes con fisura labiopalatina.* (12)

1.8.2.1 Queiloplastía

El objetivo de esta cirugía es minimizar la fisura, restaurar la función normal y promover el crecimiento adecuado y desarrollo psicológico. Se realiza una vez que se cumpla la regla de 10 [10 semanas de vida, 10 libras (4.5 kg.) de peso y la hemoglobina mayor a 10 g.] para tener una mejor experiencia con la anestesia.

Si la fisura labiopalatina es completa, usualmente se repara el paladar duro en esta cirugía. Si la fisura es amplia se podrían requerir dos etapas de la cirugía.

1.8.2.2 Palatoplastía

Sus principales objetivos son: normalizar la función palatal para mejorar el habla, la reparación de fístulas oronasales, añadir estética al labio y nariz y corregir diferencias de crecimiento facial.

El tiempo para realizar esta cirugía es controversial, ya que hay un balance delicado entre los beneficios y los efectos no deseados. Se realiza aproximadamente al año. [12] [9]

1.8.2.3 Injerto de hueso alveolar

Los pacientes que presentan fisura alveolar necesitan un injerto de hueso para restaurar la continuidad del arco para soportar el desarrollo dental y el crecimiento del maxilar. Se realiza cuando la raíz del lateral y el canino del lado de la fisura estén formadas a dos tercios; lo que permite la erupción en el injerto óseo establecido. [9]

1.8.2.4 Cirugía ortognática

La mayoría de pacientes con fisura labiopalatina presentan Clase III que puede ir desde moderada a severa, debido a la hipoplasia del maxilar. Se considera una cirugía ortognática una vez que haya terminado la etapa de crecimiento del paciente, dependiendo de las preocupaciones y deseos del paciente en cuanto a la función y a la estética. [11]

1.9 Prevención

Prevención primaria: Se efectúa cuando no existe todavía una lesión o daño, pero si factores de riesgo. Las medidas adoptadas son:

- Historia clínica completa
- Administración de ácido fólico 4 mg. diariamente cuando hay antecedentes.
- Cuando no los hay, de preferencia en toda la vida reproductiva, 400 µg, pero en caso de no poder hacerlo, por lo menos tres meses antes del embarazo y en especial en los primeros tres meses de gestación, en la etapa de organogénesis.
- Evitar contacto con pesticidas, solventes y ambientes contaminados.
- Vigilar la administración de medicamentos sin prescripción médica.
- Orientar sobre el daño provocado por el consumo de tabaco, alcohol y drogas.

Prevención secundaria: Son acciones que se realizan para evitar daños mayores cuando ya existe la malformación. Es necesario interactuar como equipo de salud para brindar un mejor pronóstico y mejorar la calidad de vida:

- Diagnóstico temprano, preciso, valoración completa.
- Referencia oportuna al nivel de atención correspondiente
- Apoyo materno en clínica de lactancia para asegurar la buena alimentación del niño.

- Apoyo emocional a la familia
- Valoración y tiempos quirúrgicos necesarios de acuerdo con el problema.
- Rehabilitación: lenguaje, foniatría, audición, apoyo psicológico, dental y nutricional.

Prevención terciaria: Son intervenciones para atenuar los efectos que repercuten en la salud. Es de vital importancia que el personal de salud brinde la información adecuada con respecto a la malformación y su tratamiento. Plantear el tratamiento quirúrgico oportuno y lo más completo posible y los apoyos necesarios para la rehabilitación.

- Estudios de seguimiento: Ecografía, Rayos X, valoración del crecimiento y desarrollo, lenguaje, conducta y vigilancia dental. [7]

CAPÍTULO 2. TRATAMIENTO ORTOPÉDICO

2.1 Definición de Ortopedia

Es derivado de la palabra griega *ortos* (“correcto o recto”) y *paidos* (“niño”). El término Ortopedia fue descrito por Nicolas Andry en 1741 en su libro *Orthopédie, el Arte de Corregir y Prevenir las Deformidades en Niños*. (14)

2.1.1 Definición de Ortopedia maxilofacial

La Ortopedia maxilofacial es una rama de la Odontología, que basa sus objetivos en estudiar, prevenir, interceptar y corregir las anomalías de posición de los dientes tomando en cuenta también sus relaciones maxilofaciales, buscando como fin mantener y/o restaurar las funciones normales del sistema estomatognático. (15)

2.2 Ortopedia prequirúrgica

En pacientes con fisura labiopalatina, la Ortopedia infantil prequirúrgica a veces se usa para reubicar los segmentos de la hendidura en el maxilar antes de la reparación del labio. (13)

Involucra la adecuada valoración de la fisura y de la posición de los segmentos en los tres planos del espacio. Con esta valoración se implementa el diseño del aparato ortopédico que ejercerá presiones dirigidas y/o expansión maxilar selectiva y de remodelación, para lo cual se deben considerar los principios de crecimiento y desarrollo del maxilar al realizar la conformación del arco, y/o en la retroposición de la premaxila cuando así se requiera. (16)

2.2.1 Antecedentes

En 1880, Kingsley reportó el tratamiento de pacientes con fisuras labiopalatinas, pero fue hasta después de la Segunda Guerra Mundial que se consolidó en Europa la escuela de la Ortopedia funcional de los maxilares bajo los principios descritos por Roux, referentes a la adaptación funcional, dando inicio a aparatos remodeladores del crecimiento facial.

La Ortopedia prequirúrgica es un concepto introducido en 1954 por McNeil, quien es el primero en considerar mover los segmentos maxilares previo a la erupción dental y junto a Kjellgren realiza los primeros alineamientos prequirúrgicos. Durante los 60, Moss da a conocer su teoría de la Matriz Funcional, que estimuló a innumerables servicios a presentar sus experiencias, destacándose entre otros, los trabajos de Björk y Broadbent. Para los años 70, Enlow, publica sus trabajos de crecimiento y desarrollo facial por el principio de partes y contrapartes. Estos principios dieron origen al primer tratamiento ortopédico prequirúrgico reconocido en pacientes con fisuras bilaterales. En 1993 el Doctor, Grayson, Cutting y Wood del Instituto de Cirugía Plástica Reconstructiva del Centro Médico de la Universidad de Nueva York describieron la técnica conocida como Modelado nasoalveolar, la cual, prequirúrgicamente moldea el alveolo, el labio y la nariz. Los doctores, Ross y McNamara en 1994 definieron la Ortopedia prequirúrgica como cualquier tratamiento que altere la posición de los segmentos de la hendidura maxilar en la infancia previo a la reconstrucción labial. [16] [17]

2.2.2 Etapas

Se necesitarán diferentes fases de tratamiento activo. El Ortodoncista debe considerar muchos factores para determinar el momento adecuado para iniciar el tratamiento, entre los cuales se encuentran: la cooperación del paciente, la gravedad de la maloclusión, presencia de anomalías dentales

y la necesidad de un tratamiento de Ortodoncia en denticiones tempranas mixtas o permanentes. [13]

2.2.2.1 0-6 meses

Se utiliza para reubicar los segmentos de la fisura en el maxilar antes de la reparación del labio. Se utiliza un aparato hecho a medida para acercar las partes de los labios, el maxilar y la nariz. El moldeado de los segmentos por medio de técnicas de Ortopedia en esta etapa facilita al Cirujano el momento de la reparación del labio. [11]

2.2.2.2 Dentición primaria

La deficiencia facial media es una característica común en pacientes con fisuras labiopalatinas debido al tejido cicatricial provocado a la hora de la reparación quirúrgica del paladar. Durante esta etapa no se recomiendan tratamientos ortopédicos por sus limitadas ventajas.

2.2.2.3 Dentición mixta

El tratamiento ortopédico temprano en pacientes con paladar fisurado, es esencial porque el hueso maxilar puede acomodarse con relativa facilidad en pacientes de corta edad, y por lo tanto, crear un arco dental más funcional. [13]

2.2.2.3.1 Temprana

Los pacientes suelen desarrollar mordida cruzada una vez que los incisivos empiezan a erupcionar. Se puede fabricar un aparato removible superior para proinclinar los incisivos superiores y evitar una mordida cruzada anterior.

Se debe tener cuidado para asegurarse que los incisivos que se encuentran cerca de la hendidura no se desalojen del hueso alveolar, ya que normalmente el hueso que recubre estos dientes, es muy delgado. Se recomienda no realizar ninguna expansión durante esta etapa debido a que existen riesgos de ensanchar la comunicación oronasal preexistente, alto riesgo de reincidencia debido a cicatrices palatinas y que sería un periodo largo de retención que puede afectar la higiene y el cumplimiento del paciente.

Los pacientes en esta etapa deben ser atendidos con regularidad para monitorear el desarrollo dental. Se deben tomar radiografías, modelos de estudio y fotos regularmente para detectar dientes posicionados en la fisura o si hay ausencia congénita del incisivo lateral.

2.2.2.3.2 Tardía

Es en esta etapa en la que el paciente requiere el injerto de hueso alveolar en caso de presentar una fisura alveolar.

Al no tener sutura palatina media, se produce la constricción maxilar principalmente por la rotación de los segmentos laterales hacia el defecto óseo y los pacientes presentan una forma de arco superior estrecha en forma de V, por lo que antes de recibir un injerto, se requiere de la expansión de los segmentos que forman el arco. Antes de iniciar con la expansión es necesario una Tomografía Computarizada por Cone Beam para evaluar el volumen de hueso *(Figura 8)*.

Si existen dientes temporales en la línea de la hendidura se deben extraer 3 meses antes de la cirugía. Los dientes supernumerarios se pueden extraer en un momento más cercano a la cirugía.

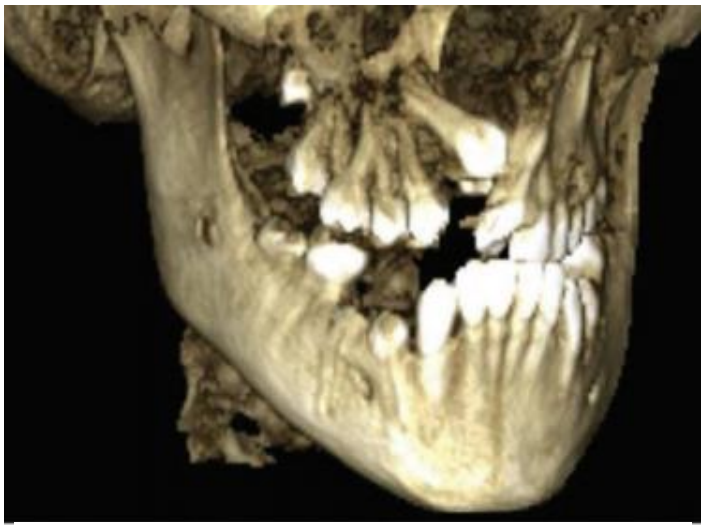

Figura 8. *Tomografía computarizada por Cone Beam.* [25]

2.2.2.4 Dentición permanente

La terapia integral con aparatología fija ocurre generalmente en la dentición permanente. Se lleva a cabo la alineación final de los dientes con o sin extracciones. La maloclusión y discrepancia entre maxilares, requieren cirugía ortognática.

2.2.2.4.1 Temprana

Se realiza para facilitar la erupción del canino, intentar corregir una relación esquelética clase III, cierre de espacios y corrección de línea media dental. Esta fase suele implicar la alineación de incisivos superiores, terapia con máscara facial, la expansión del maxilar puede continuar durante este periodo. [13]

2.2.2.4.2 Tardía

Una vez que el paciente alcanza la edad adulta, se deben revaluar con los registros completos de diagnóstico. Se debe examinar el resultado de la

Ortodoncia previa, la cirugía de tejidos duros y blandos y la terapia del habla.
Pacientes que presentan discrepancias esqueléticas leves, pueden ser tratados mediante compensación dental con Ortodoncia.

La mayoría de los pacientes presentan una relación Clase III, sin embargo, la necesidad de una cirugía ortognática dependerá de los deseos y preocupaciones del paciente, así como de la función y la estética, una vez terminada la etapa de crecimiento. (11)

2.3 Tipos de Ortopedia prequirúrgica

En la literatura se han descrito muchos tipos diferentes de Ortopedia prequirúrgica. Se ha diseñado una amplia gama de aparatos para este propósito. Arbitrariamente, se dividen en tres categorías principales: aparatos pasivos, semiactivos y activos.

2.3.1 Ortopedia prequirúrgica pasiva

Los aparatos pasivos inducen la alineación del arco durante el crecimiento trabajando el material en áreas definitivas de la placa para garantizar un desarrollo espontáneo adecuado de los segmentos sin que la lengua esté en su camino. La placa se mantiene en su posición únicamente mediante succión y adhesión, y no se aplica ningún vendaje extraoral. (18)

2.3.1.1 Placa obturadora

Una de las principales preocupaciones en pacientes con fisuras palatinas, es la alimentación. Usualmente el paladar sirve como una barrera para prevenir que los líquidos y los alimentos entren a la nariz. Un paciente con paladar hendido traga mucho aire y regurgita el alimento en la nariz. (13)

En 1859, Kingsley creó un paladar artificial de caucho India vulcanizado suave para su primer paciente con paladar hendido. Años más tarde, Hotz y Gnoinski, realizaron una placa compuesta por acrílico. Se elabora generalmente dentro de las 24 a 48 horas después del nacimiento con el propósito de normalizar la alimentación y la posición de la lengua.

Se toma una impresión con silicona, colocando al paciente de forma que no se obstruyan las vías aéreas, se vacía la impresión en yeso tipo IV. Se modela la placa en cera, aliviando el vómer *(Figura 9)*. Se coloca separador de yeso y se comienza a cubrir con acrílico autopolimerizable la superficie vestibular extendiéndose hasta la cavidad nasal y a través de la bóveda palatal, entre las crestas alveolares *(Figura 10)*.

La placa debe ajustarse cuidadosamente al paciente. Deben liberarse las vías respiratorias nasales reduciendo la extensión nasal. La placa se sujeta por succión y adhesión solamente. Se debe probar el óptimo ajuste del obturador haciendo una prueba de alimentación.

Figura 9. *Modelado en cera para aliviar el vómer. Fuente directa*

Figura 10. *Placa obturadora de Hotz y Gnoinski. Fuente directa*

Se dan instrucciones para manipular la placa obturadora: el dispositivo se debe usar las 24 horas, se retira después de cada comida para lavarlo con un cepillo de dientes y agua tibia, al igual que pasar una gasa húmeda para limpiar los rodetes alveolares.

Provee estabilización de los segmentos en sentido transverso y anteroposterior y se brinda la capacidad de incrementar sus dimensiones transversalmente. Los recién nacidos suelen adaptarse rápidamente a este aditamento. [19]

2.3.1.2 Placa estimuladora

Es una modificación de la placa propuesta por Hotz y Gnoinski, sugerida por Freedman, donde se crea un paladar artificial que ayuda a impedir que la lengua se introduzca en la cavidad nasal y separe los segmentos palatinos, eliminando malos hábitos y direccionándola a colocarse en una posición correcta en el paladar.

Para la elaboración de la placa estimuladora se toma la impresión con silicona, se prepara una cucharilla individual para la toma de la segunda impresión y se corre en yeso tipo IV. Al modelo se le coloca masa moldeadora en las zonas de las crestas alveolares y las regiones de paladar duro y blando. Se encera el segmento más pequeño de la parte bucal y el segmento más grande de la superficie palatina. Después de la fase de encerado, se prepara la placa con acrílico *(Figura 11)*.

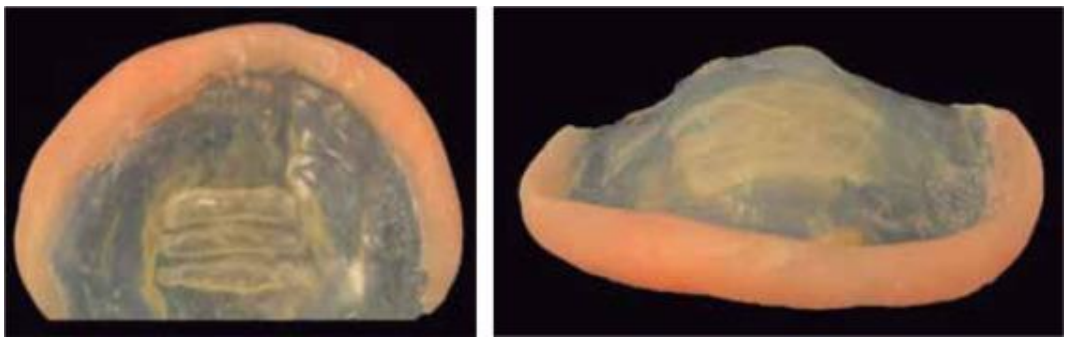

Figura 11. *Placa obturadora estimuladora.* [20]

Se deben pulir perfectamente los bordes para evitar laceraciones. Los bordes posteriores deben estar en contacto con el paladar blando y la extensión debe estar inclinada hacia abajo. El contacto debe revisarse perfectamente para evitar que se provoque el vómito del paciente o que al contrario, la comida pase hacia el área nasofaríngea.

El proceso de adaptación dura de 2 a 3 días. Las citas deberán realizarse cada mes para vigilar el desarrollo de los segmentos e ir modificando la placa para mejor adaptación. [20]

2.3.2 Ortopedia prequirúrgica semiactiva

Los aparatos semiactivos se construyen seccionando el modelo dental y reorientando los segmentos maxilares en una posición más favorable. La placa se hace en el modelo reconstruido y forzará los segmentos palatinos en la dirección predeterminada, cuando esté colocada en la cavidad bucal. El vendaje externo a través de la hendidura puede ser parte del protocolo de tratamiento. Los aparatos pasivos combinados con *lip strap* entran en esta categoría. [18]

2.3.2.1 McNeil

A partir de los años 50 en Europa y los Estados Unidos, se han tomado en cuenta las ideas de C. Kerr McNeil. Se enfocó en lo establecido por James Scott quien sugería que los segmentos fisurados del paladar desbridados al momento de la cirugía hacia abajo y adelante privaban al septum nasal de crecimiento ocasionando un tercio medio deprimido.

Indicó el uso de los aparatos de Ortopedia desde el momento del nacimiento para lograr la alineación de los segmentos palatinos en una relación ideal corrigiendo la deficiencia ósea, estimulando el crecimiento de los segmentos palatinos.

Las placas McNeil inicialmente fueron construidas a partir de una serie de modelos modificados donde el desplazamiento de la fisura era reducido gradualmente. Cada placa consecutiva corregiría gradualmente la posición de los segmentos palatinos. Estas placas presentaban zonas de estimulación que presionaban gentilmente la mucosa palatina a una distancia ligeramente corta de los márgenes de la fisura. Se basaba en la teoría de que la presión ligera estimularía el crecimiento del hueso subyacente reduciendo así el ancho de la fisura. [20]

2.3.3 Ortopedia prequirúrgica activa

Los aparatos activos están construidos para aplicar una fuerza a los segmentos maxilares para moverlos en la dirección deseada mediante el uso de un sistema de fuerza activa como resortes y tornillos. [18]

2.3.3.1 "*Lip strap/taping*"

Los Cirujanos prefieren una posición de la premaxila que permite la reparación de labios sin una tensión excesiva. En la mayoría de casos, moldear la premaxila mediante cintas, ha demostrado reducir la prominencia lo suficiente como para permitir un buen resultado quirúrgico.

Actualmente se usan las cintas directamente en la premaxila ancladas a las mejillas para proveer de fuerzas externas en el proceso de moldeamiento, conectando ambos extremos *(Figura 12)*. Es importante que la tracción no permita que la premaxila se incline hacia un lado. Si la premaxila se observa asimétrica, debe corregirse. Esta técnica se utiliza hasta que se realice la reparación de labio. [18] [21]

***Figura 12**. Técnica de lip stap llevando la premaxila a una posición correcta.* [8]

2.3.3.2 PNAM

Grayson y Cutting, enfatizaron la importancia de la corrección prequirúrgica del cartílago nasal y la deformidad de tejidos blandos, que podía ser tratada mediante una combinación de moldeado ortopédico nasal y alveolar. Esta terapia es llamada PNAM (presurgical nasoalveolar molding). Estas correcciones se logran mediante el uso de una placa obturadora intraoral de acrílico con un *stent* nasal que se eleva desde el reborde vestibular labial.

Se toma la impresión y se fabrica una placa obturadora convencional. La placa se fija mediante *lip strap* y una extensión acrílica en la placa. La cual se modifica semanalmente. Una vez que la fisura alveolar se ha reducido a menos de 6 mm, se añade el *stent* nasal para el moldeado del cartílago nasal *(Figura 13)*.

El *stent* nasal es una proyección realizada con acrílico o alambre, en el reborde labial de la placa, el cual se coloca dentro de a nariz debajo del vértice del cartílago alar en el lado de la hendidura. Levanta el cartílago del

lado de la hendidura para lograr una elevación y simetría, la cual, aumentará la permeabilidad de la abertura de la fosa nasal.

Figura 13. *PNAM una vez colocado el stent.* [22]

Mediante modificaciones graduales que se realizan semanalmente en el *stent* nasal, se moldean los tejidos cuidadosamente para que se asemejen a la forma normal. La elevación del tejido blando nasal da como resultado una fuerza que facilita un moldeado más eficaz de los segmentos alveolares y mejora la probabilidad de cerrar el defecto de la hendidura alveolar. Se debe continuar con el "*lip taping*" después de la adición del *stent (Figura 14).*

Figura 14*. Colocación de PNAM con lip strap.* [23]

Existen algunas complicaciones por el uso del PNAM como son laceraciones de los tejidos blandos por fuerzas excesivas. Es importante instruir a los padres adecuadamente para mantener el aparato bien colocado, ya que de lo contrario, se perderá el progreso. [23]

2.3.3.3 Aparato de Latham

En el método Millard-Latham de Ortopedia prequirúrgica, el tratamiento se basa sobre la hipótesis de crecimiento facial de Scott. El objetivo era diseñar un aparato intraoral, anclado en el segmento maxilar no fisurado, que ejerciera fuerza hacia adelante sobre el segmento con la fisura y proporcionara cierto control sobre el segmento no hendido.

El aparato consiste en una barra de metal recta que cruza la maxila de tuberosidad a tuberosidad. En el centro de la barra se encuentra un tornillo que al girar produce una palanca en los segmentos maxilares laterales. Al girar el tornillo se expande el espacio de la fisura lo que permite realinear los segmentos alveolares. Se fijan cadenas elásticas que tiran de la premaxila hacia atrás y los segmentos laterales hacia adelante *(Figura 15)*.

***Figura 15**. Aparato de Latham* [24]

El aparato de Latham se inserta 4 semanas antes de la operación, mediante sedación. Las tiras elásticas se ajustan a 80 g de tensión en cada lado y se deben reajustar una vez a la semana. La alineación se puede lograr durante las primeras 2 o 3 semanas. Se retira el día anterior a la queiloplastía. [24]

2.3.3.4 Aparatos de expansión maxilar

La expansión del arco es muy importante, ya que en este proceso se busca corregir la discrepancia sagital, frontal y vertical, además de normalizar la morfología e inducir la erupción del canino en un arco maxilar simétrico y facilitar la colocación del injerto.

No existe un protocolo universal para la expansión maxilar previo al injerto, pero se han utilizado diferentes tipos de expansores.

Una vez iniciada la expansión, se debe monitorear de cerca para determinar los límites anatómicos de expansión maxilar prequirúrgica para evitar una expansión excesiva y el desarrollo de un fístula oronasal. Una vez lograda la expansión necesaria, se debe mantener con un aparato removible superior o un arco transpalatino. [11] [25] [22]

2.3.3.4.1 Expansión maxilar lenta

Se ha demostrado que las fuerzas aplicadas son suficientes para permitir una expansión esquelética del maxilar en pacientes con fisura labiopalatina completa. Se utilizan quad-helix o sus variaciones para el reposicionamiento segmentario ya que requiere una expansión selectiva anterior. [25]

2.3.3.4.1.1 Quad helix

Este aparato fue ideado por Ricketts. Consta de un arco palatino en forma de W, en el que se incorporan 4 loops helicoidales para incrementar la flexibilidad.

Para su elaboración se toma una impresión de alginato con las bandas no cementadas del primer molar en su lugar en la boca. Se retiran las bandas y se colocan en la impresión, para después verter el yeso. Se construye el quad helix con alambre 0.036", se ajusta al modelo y se suelda a las bandas *(Figura 16).*

***Figura 16**. Quad helix.* [25]

Para la activación, Ricketts originalmente sugirió activar el aparato con una pinza de tres picos para incorporar una fuerza de expansión y rotación de los molares. Existe otro método propuesto por Kholoki que emplea una tabla en forma de arco como patrón para activar el aparato *(Figura 17).* [26]

El aparato es removido para su ajuste y activación en intervalos de 6 semanas. El arco aumenta de ancho aproximadamente 3 mm por mes. [8]

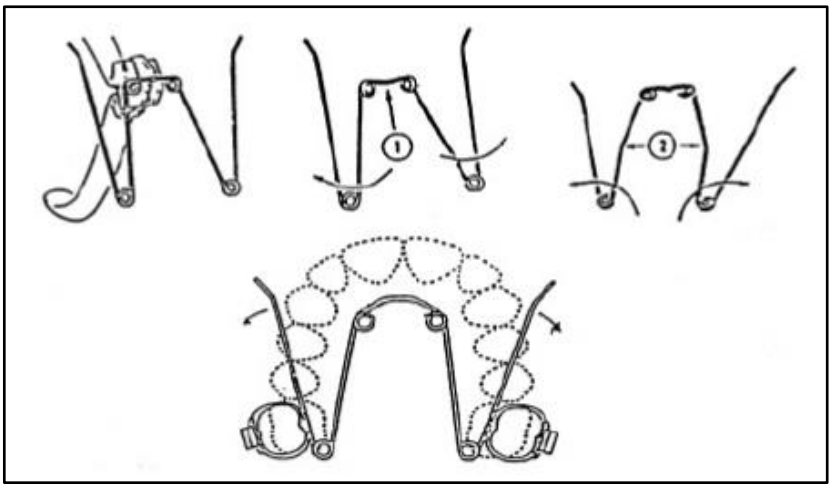

Figura 17. *Activación de quad helix. Se realiza un doblez en el segmento anterior y después en cada segmento lateral.* [26]

2.3.3.4.2 Expansión maxilar rápida

La expansión maxilar rápida es una expansión osteogénica de la sutura intermaxilar y ha sido reconocida como una forma de distracción osteogénica.

Algunos autores mencionan que la expansión maxilar rápida no es necesaria en pacientes con fisura labiopalatina unilateral, mientras que en pacientes con hendidura bilateral sí se necesitan por la constricción significante existente. [11]

2.3.3.4.2.1 Haas

Está formado por cuatro bandas ubicadas en los primeros molares y primeros premolares del maxilar. Se utiliza un tornillo central de expansión bilateral y acrílico que va a estar en contacto con la mucosa palatina, lo cual ayuda a que las fuerzas originadas se apliquen en todos los tejidos y no solo en los dientes *(Figura 18)*.

Se realiza una impresión de arrastre para obtener el modelo de yeso con las bandas en premolares y molares. Se procede a la fabricación de las aletas palatinas con alambre ortodóncico y se sueldan a las bandas. Se prepara el diseño donde se va a colocar el acrílico. El acrílico debe estar a 5 mm por debajo del margen cervical. Se coloca una capa de cera donde va el tornillo de expansión el cual tiene que quedar a 1 mm a nivel del paladar.

Se comienza a colocar el acrílico sobre el modelo. El acrílico debe tener 1 mm de espesor por arriba del tornillo de expansión. Se espera la polimerización del acrílico para poder realizar el recorte y pulido del aparato. [27]

Se activa con uno o dos cuartos de vuelta al día. Durante las primeras dos semanas se activa una vez al día y después de este período se evalúa al paciente para determinar la necesidad de mayor expansión. El promedio de expansión es de 6 a 8 mm, lo que equivale de 4 a 6 semanas de tratamiento de expansión. [28]

Figura 18. *Disyuntor tipo Haas.* [29]

2.3.3.4.2.2 Hyrax

Fue diseñado por Biederman. Está hecho de alambre de acero inoxidable y soldado a bandas en los primeros premolares y molares. Biederman indica que al no tener acrílico es más cómodo para el paciente y más fácil de mantener limpio.

Una vez que se hayan ajustado las bandas en el paciente, se toma una impresión de arrastre y se obtiene el modelo de yeso. El tornillo de expansión Hyrax es escogido según el modelo, el cual deberá tener el tamaño adecuado para poder instalarlo cerca del techo del paladar entre los segundos premolares, situado a nivel del rafe medio, debe quedar a 3 mm de la mucosa.

El tornillo tiene brazos paralelos que se deben doblar según convenga, estos brazos no deben tocar la mucosa de la bóveda palatina y se extienden hasta las bandas de acero donde serán soldados. Por último se pulen las asperezas y se da brillo *(Figura 19)*. [27][30]

***Figura 19**. Aparato de expansión maxilar tipo Hyrax.* [30]

Según Mayoral, la disyunción palatina consta de tres etapas: expansión activa, estabilización y contención. Durante la primera etapa se da ¼ de

vuelta al tornillo cada 15 minutos durante la primera hora y después se instruye al paciente para que siga haciendo tres activaciones por día (¾ de vuelta).

Según McNamara la expansión del tornillo debe realizarse una o dos veces por día hasta alcanzar la expansión adecuada. Una vez realizada, se fija el tornillo con alambre o acrílico para evitar movimientos. Finalizada la expansión el aparato se deja en boca como mínimo 3 meses más para permitir la reosificación de la sutura. [28]

2.3.3.5 Máscara de protracción facial

La combinación de la expansión maxilar rápida con la máscara de protracción es un manejo ortopédico contemporáneo en pacientes fisurados. Se asume que la expansión rápida desarticula las suturas circunmaxilares para que así, la tracción de la maxila sea más sencilla.

Desde 1975, Berkowitz, ha utilizado una máscara facial modificada que ha tenido mucho éxito en controlar la dirección de las fuerzas de protracción. Descubrió que no se modifica la dirección de crecimiento mandibular, sino que al incrementar la altura facial media, la mandíbula se coloca hacia atrás y abajo para que se haga menos evidente la retrusión maxilar.

Las fuerzas aplicadas deben ser intermitentes y dirigidas hacia abajo y adelante desde un gancho ubicado en mesial de los caninos superiores. La máscara se usa solo 11 horas al día con una fuerza de 350 a 450 gramos por lado *(Figura 20)*. Cuando la altura facial media es deficiente, es necesario modificar las fuerzas, usando mayor fuerza elástica vertical para aumentar el crecimiento tanto vertical como anterior. [8]

***Figura 20**. Uso de la máscara de protracción facial.* [25]

2.4 Beneficios de la Ortopedia prequirúrgica

Se ha debatido acerca de los beneficios de la Ortopedia, pero de acuerdo con las teorías de crecimiento de Scott y Moss, se sugiere que se crea un ambiente funcional, lo que va a permitir el crecimiento. [11]

- Mejora la alimentación, por lo cual se mejora la nutrición del paciente
- Corrige la postura de la lengua
- Permite que los segmentos crezcan sin tensión
- Facilita el lenguaje
- Ayuda a crear mejores resultados postquirúrgicos

CONCLUSIONES

Las fisuras labiopalatinas representan una gran mayoría de malformaciones craneofaciales, por lo que es de suma importancia conocer el correcto manejo de los pacientes desde el nacimiento hasta la vida adulta, acompañados de un equipo multidisciplinario que ayudará al paciente a mejorar su calidad de vida, dentro de los cuales destaca el papel del Cirujano dentista y el Ortodoncista que mediante el uso de Ortopedia en diferentes etapas de la vida del paciente, le proporcionan un tratamiento enfocado a mejorar los resultados obtenidos de las cirugías y disminuir las secuelas.

A pesar de que la Ortopedia prequirúrgica es una práctica que está en controversia, se ha demostrado en diferentes estudios que el uso de ella proporciona resultados favorables.

Es necesario conocer las diferentes etapas de la Ortopedia prequirúrgica y los diferentes aparatos que pueden ser utilizados para que de acuerdo a las necesidades del paciente, se elija el aparato que permita mejores resultados tanto funcionales como estéticos, mejorando su calidad de vida.

REFERENCIAS BIBLIOGRÁFICAS

1. Tratamiento ortopédico y quirúrgico de labio y paladar hendido en niños menores de dos años de edad. Guía de Evidencias y Recomendaciones. Guía de Práctica Clínica, México, CENETEC; 2017 [26/02/2021) Disponible en: http://www.cenetec-difusion.com/CMGPC/SS..
2. Vladimir Flores. Desarrollo de cara y cuello. In Vladimir Flores. Bases moleculares y celulares de la histogénesis, la morfogénesis y las alteraciones del desarrollo.. Ciudad Autónoma de Buenos Aires: Médica Panamericana; 2015. p. 372-399.
3. Moore LK. Aparato faríngeo, cara y cuello. In Moore LK. Embriología clínica. México: Editorial Interamericana; 1979. p. 159-197.
4. Jose Villavicencio, Fernández M, Magaña L. Crecimiento y desarrollo craneofacial. In Jose Villavicencio, Fernández M, Magaña L. Ortopedia dentofacial: una visión multidisciplinaria. Caracas, Venezuela: Actualidades Médico Odontológicas Latinoamérica; 1996. p. 21-28.
5. Sadler TW. Cabeza y cuello. In Sadler TW. Langman Embriología médica. Philadelphia: Wolters Klumer; 2016. p. 278-304.
6. Baldridge IC. Cleft lip and palate. Magill's Medical Guide (Online Edition) [Internet]. 2019 [cited 2021 Feb 17]; Available from: http://search.ebscohost.com/login.aspx?direct=true&db=ers&AN=86193992&lang=es&site=eds-live. [Online].
7. Secretaría de Salud. Prevención, Tratamiento, Manejo y Rehabilitación de Niños con Labio y Paladar Hendido. Lineamiento Técnico. Ciudad de México: 2006.
8. Berkowitz S. Cleft lip and palate [Internet]. 2nd edition. Springer; 2006 [cited 2021 Feb 17]. Available from: http://search.ebscohost.com/login.aspx?direct=true&db=cat02025a&AN=lib.MX001001259840&lang=es&site=eds-live. [Online].
9. James JN, Costello BJ, Ruiz RL. Management of Clef Lip and Palate and Cleft Orthognatic Considerations. Oral Maxillofacial Surgery Clinics of North America. 2014 Noviembre.
10. Crockett David J, Goudy Steven L. Cleft Lip and Palate. Facial Plastic Surgery Clinics of North America. 2014 Julio.
11. Sharma Geetanjali. Orthodontic Management of Cleft Lip and Palate Patients. In Gülşen A, editor. Current Treatment of Cleft Lip and Palate.; 2020. p. 471-481.
12. Bilal G Taib, G Taib A, Swift A, Van Eiden S. Cleft lip and palate: diagnosis and managment. British Journal of Hospital Medicine. 2015 Octubre; 76(10).

13. Letizia Perrillo, d'Apuzzo F, Eslami S, Jamilian A. Cleft Lip and Palate Patients: Diagnosis and Treatment. In Designing Strategies for Cleft Lip and Palate Care.; 2017. p. 23-39.
14. Ortopedia y Traumatología. [Online].; 2019 [cited 2021 Marzo 1. Available from: https://ortopediaytraumatologia.info/ortopedia/quien-creo-el-termino-ortopedia/#:~:text=El%20termino%20ortopedia%20fue%20acu%C3%B1ado,paidos%20(%E2%80%9Cni%C3%B1o%E2%80%9D).
15. Tailanián P. Ortopedia de laboratorio. Los fundamentos. 2012. 2da edición.
16. Muñoz Paz A, Castro Lara L. Ortopedia tridimensional y manejo preoperatorio de tejidos blandos en labio y paladar hendidos. Cirugía Plástica. 2006 Enero-Abril: p. 6-12.
17. Chinchilla-Soto G, Dobles Jiménez A. Evolución de la ortopedia prequirúrgica en pacientes con labio y/o paladar fisurado: revisión de literatura. Revista Científica Odontológica. 2016 Agosto: p. 50-56.
18. Kuijpers-Jagtman, Anne Marie. Neonatal Maxillary Orthopedics: Past to Present. In Berkowitz S, editor. Cleft Lip and Palate: Diagnosis and Management. Berlin, Heidelberg: Springer Berlin Heidelberg; 2013. p. 455-471.
19. Hotz M, Gnoinski W. Comprehensive care of cleft lip and palate children at Zürich University: A preliminary report. American Journal of Orthodontics. 1976; 70(5).
20. Durón Rivas D, Granados Morales A, Canseco López J, Cuairán Ruidíaz V, Canseco JF. Ortopedia prequirúrgica en pacientes de labio y paladar hendido unilateral: presentación de casos clínicos. Revista Mexicana de Ortodoncia. 2017; 5(2).
21. Ibtesam A, Batwa W, Cash A, Murshid Z. Presurgical cleft lip and palate orthopedics: an overview. Clinical, Cosmetic and Investigational Dentistry. 2017; 9.
22. Domínguez M, Yudovich M. Lineamientos generales de atención ortodóncica para pacientes con labio y paladar hendido. Cirugía Plástica. 2012 Mayo-Agosto: p. 67-74.
23. Grayson B, Santiago P, Brecht L, Court B, Cutting B. Presurgical Nasoalveolar Molding in Infants with Cleft Lip and Palate. Cleft Palate-Craneofacial Journal. 1999 Noviembre; 36(6).
24. Bitter K. Latham's appliance for presurgical repositioning of the protruded premaxilla in bilateral cleft lip and palate. Journal of Cranio-Maxillo-Facial Surgery. 1992; 20.
25. Uzel A. Ortodontics in Relation with Alveolar Bone Grafting in CLP Patients. In Current Approaches in Orthodontics.; 2018. p. 157-173.
26. Patti, Antonio y Guy Perrier D'Arc. Éxito clínico en el tratamiento de ortodoncia temprano. 1st ed. International Q, editor.; 2019.

27. Avalos J, Chiluiza M. Beneficios y elaboración ortopédica del Hyrax y Hass como terapéutica en la disyunción de la sutura media palatina. Tesis. Guayaquil, Ecuador: Universidad de Guayaquil, Facultad de Odontología; 2018.
28. Straguzzi V. Expansión y disyunción. Monografía Doctoral. Argentina: Universidad Católica Argentina, Programa de Especialización en Ortodoncia ; 2005.
29. Disponible en: https://www.ortoreding.com/aparatologia/disyuncion-maxilar/disyuntor-de-hass/.
30. Machado R, Bastidas M, Arias E, Quirós O. Disyunción Maxilar con la utilización del Expansor tipo Hyrax en pacientes con Labio y Paladar Hendidos. Revisión de la Literatura. Revista Latinoamericana de Ortodoncia y Odotopediatría. 2012.