UNIVERSIDAD NACIONAL AUTÓNOMA DE MÉXICO

FACULTAD DE MEDICINA
DIVISIÓN DE ESTUDIOS DE POSGRADO E INVESTIGACIÓN
SECRETARIA DE SALUD
INSTITUTO NACIONAL DE PEDIATRÍA

"EXPERIENCIA EN EL MANEJO ANESTÉSICO PARA ELECTROPORACIÓN EN POBLACIÓN PEDIÁTRICA DEL INSTITUTO NACIONAL DE PEDIATRÍA EN LOS ÚLTIMOS 10 AÑOS. SERIE DE CASOS."

TESIS PARA OBTENER EL TÍTULO DE

SUBESPECIALIDAD EN

ANESTESIOLOGÍA PEDIÁTRICA

PRESENTA
DRA. ANDREA CASTRO DE LOS SANTOS

TUTOR
DR. IGNACIO VARGAS AGUILAR

CIUDAD DE MÉXICO 2021

INP

Universidad Nacional Autónoma de México
UNAM
Biblioteca Central
Dirección General de Bibliotecas de la UNAM

UNAM – Dirección General de Bibliotecas
Tesis Digitales
Restricciones de uso

DERECHOS RESERVADOS ©
PROHIBIDA SU REPRODUCCIÓN TOTAL O PARCIAL

Todo el material contenido en esta tesis esta protegido por la Ley Federal del Derecho de Autor (LFDA) de los Estados Unidos Mexicanos (México).

El uso de imágenes, fragmentos de videos, y demás material que sea objeto de protección de los derechos de autor, será exclusivamente para fines educativos e informativos y deberá citar la fuente donde la obtuvo mencionando el autor o autores. Cualquier uso distinto como el lucro, reproducción, edición o modificación, será perseguido y sancionado por el respectivo titular de los Derechos de Autor.

“EXPERIENCIA EN EL MANEJO ANESTÉSICO PARA ELECTROPORACIÓN EN POBLACIÓN PEDIÁTRICA DEL INSTITUTO NACIONAL DE PEDIATRÍA EN LOS ÚLTIMOS 10 AÑOS. SERIE DE CASOS.”

DR. JOSÉ NICOLAS REYNES MANZUR
DIRECTOR DE ENSEÑANZA

DR. MANUEL ENRIQUE FLORES LANDERO
JEFE DEL DEPARTAMENTO DE PRE Y POST GRADO

DR. IGNACIO VARGAS AGUILAR
PROFESOR TITULAR DE LA SUBESPECIALIDAD EN ANESTESIOLOGÍA PEDIÁTRICA

DR. IGNACIO VARGAS AGUILAR
TUTOR DE TESIS

INDICE

INTRODUCCIÓN - - - - - - - - - 4
ANTECEDENTES - - - - - - - - - 5
JUSTIFICACIÓN - - - - - - - - - 13
PLANTEMIENTO DEL PROBLEMA - - - - - - 13
OBJETIVOS - - - - - - - - - 13
MATERIALES Y MÉTODOS - - - - - - - 14
CRITERIOS DE SELECCIÓN - - - - - - - 14
VARIABLES - - - - - - - - - 14
TAMAÑO DE LA MUESTRA - - - - - - - 16
ANÁLISIS ESTADÍSTICO - - - - - - - 16
RESULTADOS - - - - - - - - - 16
DISCUSIÓN - - - - - - - - - 21
CONCLUSIÓN - - - - - - - - - 23
ANEXOS - - - - - - - - - 23
REFERENCIAS BIBLIOGRÁFICAS - - - - - - 25

INTRODUCCIÓN

La electroporación (EP) es un procedimiento cuyo objetivo principal es generar ablación de áreas indeseables sin dañar el tejido sano circundante [1]. Es una técnica de ablación tumoral basada en la aplicación local de un campo eléctrico entre dos o más electrodos insertados alrededor de un tumor [2, 3]. Se generan ciclos de impulsos eléctricos cortos, de muy alto voltaje, los cuales alteran el potencial transmembrana de las células tumorales [4, 5, 6]. Con los parámetros eléctricos adecuados, la permeabilidad de la membrana, que es una bicapa lipídica [7], se hace permanente, y la célula eventualmente muere por la pérdida en su homeostasis [8]. Esta técnica tiene aplicaciones en terapia oncológica, en terapia génica no viral y para depósito de fármacos transdérmicos [9, 10]. Desde los estudios de Dávalos, donde demuestra in vivo la capacidad de destruir importantes volúmenes de tejido sin producir un daño térmico perilesional reseñable, la EP ha mostrado buenos resultados cuando se realiza ablación de células tumorales in vitro, así como en experimentos animales [11]. Sus ventajas son que el tejido conectivo alrededor de la estructura a tratar se mantiene, y no hay evidencia de daño asociado a vasos sanguíneos, conductos biliares u otras estructuras vitales [12]. Además, la EP se encuentra por debajo del umbral térmico de 50°C y por lo tanto no genera el efecto disipador de calor, lo cual lo hace más seguro que otras terapias ablativas, como la radiofrecuencia [9]. El procedimiento puede realizarse mediante cirugía (abierto), o percutáneo [13], guiado por Tomografía o Ultrasonido [14].

Estudios animales han mostrado que se requiere de relajantes neuromusculares para disminuir las contracciones musculares producidas por la terapia, y que se pueden generar arritmias ventriculares, entre otros eventos. Por lo tanto, es un procedimiento que requiere de anestesia general [9].

Dentro de las particularidades del manejo anestésico, la aplicación de estímulos eléctricos a un alto voltaje presenta retos como la aparición de arritmias cardiacas [15]. Para prevenirlo, los estímulos se deben administrar sincronizados con el ritmo cardiaco, ya que un estímulo eléctrico externo entregado durante el periodo refractario absoluto del corazón no podrá generar un potencial de acción [8]. El sincronizador genera una curva cuadrática luego de la aparición de la onda r en el electrocardiograma, y la transmite al emisor de EP. 500 milisegundos luego de que recibe esta onda, se genera el impulso de

EP. De esta manera, se previenen capturas por tejido miocárdico [9]. Se sugiere el uso de relajantes neuromusculares, ya que la terapia causa estimulación muscular intensa directa, y estos fármacos pueden atenuar la respuesta. Para el escaneo y la colocación de los electrodos se requieren cortos periodos de apnea para mantener la posición de los órganos. La analgesia postoperatoria irá de acuerdo con el tipo de EP (abierta o percutánea), y al órgano a tratar. Las herramientas disponibles en este tema son analgésicos endovenosos como acetaminofén, analgésicos no esteorideos, opioides; o analgésicos por vía peridural.

ANTECEDENTES

La EP es un procedimiento terapéutico cuyo manejo anestésico ha sido poco comentado en la literatura [16]. Ball y colaboradores en 2010 realizaron un estudio para probar tanto el procedimiento en sí, como la seguridad de la EP con Nanoknife, donde redactaron guías de manejo luego de los dos primeros casos. Fueron 28 procedimientos en 21 pacientes, todos con cáncer primario o metastásico, con edad promedio de 59 años. 4 de ellos con clasificación de ASA III, 16 ASA III y 1 ASA IV. A todos los pacientes, bajo anestesia general, se les realizó un escaneo por tomografía para definir la colocación de los electrodos tipo aguja aislados [17]. Se utilizaron electrodos bipolares o más de 2 unipolares en un patrón de cuadrícula. El tratamiento entregaba pulsos de alto voltaje (1700-3000 V) de corriente directa entre 20 y 50 A. Se enviaron en grupos de 10 pulsos a intervalos de 70 µs para electrodos bipolares y 100 µs para electrodos unipolares. Entre cada grupo de pulsos hubo un tiempo de espera de 3.5 s para volver a cargar el capacitor. Cada ciclo de tratamiento entregó un total de 90 pulsos. La duración promedia de todo el procedimiento fue de 2 h 50 min [9].

Los pacientes recibieron anestesia general: inducción con Propofol, mantenimiento con oxígeno, aire y sevoflurano, y fentanil o reminfentanil. Se usaron relajantes musculares no despolarizantes. El monitoreo fue con oximetría de pulso, electrocardiografía (ECG) de 5 derivaciones, tensión arterial no invasiva, termómetro, índice biespectral (BIS) y capnografía. Usaron también monitoreo de relajación neuromuscular y sábanas de aire caliente para evitar hipotermia en sala de tomografía. Se monitorizó a los pacientes en

piso de hospitalización durante 24-48hs para observar las complicaciones que se pudieran presentar, como sangrado, dolor, neumotórax, retención urinaria [9].

Dentro de las complicaciones que presentaron, describen 7: relacionadas a la posición, a la estimulación muscular, arritmias, neumotórax, hipertensión, dolor postoperatorio y desórdenes de electrolitos y ácido-base [9].

Dado de los brazos del paciente deben de colocarse extendidos y hacia la cabeza para facilitar el escaneo, puede existir elongación del plexo braquial. Dos pacientes desarrollaron neuropraxia y debilidad en el brazo (incidencia 16.6%), en procedimientos que duraron entre 2 y 3 horas. Ambos tuvieron recuperación completa. Posterior a estos dos casos se mejoró la posición de los brazos con almohadillas prefabricadas, con esto aseguraban la calidad del escaneo y se minimizó la tensión sobre el plexo braquial. No se presentaron más casos de lesión nerviosa [9].

La descarga eléctrica producida por los electrodos genera estimulación intensa del músculo esquelético y diafragma, pero el movimiento se minimiza con uso de relajantes musculares. En pacientes con insuficiente relajación, el evento es parecido a una convulsión tónico-clónica generalizada. Si, por el contrario, se encuentran con relajación adecuada, aún son perceptibles contracciones musculares, generalmente localizadas en el área de tratamiento [9].

Siete pacientes (25%) desarrollaron periodos cortos de taquicardia ventricular, que parecía captura ventricular del estímulo de la terapia. En 4 de ellos se acompañó de hipotensión. Tanto el trazo electrocardiográfico como la tensión arterial volvieron a la normalidad inmediatamente después de completar el ciclo de 10 pulsos. No hay suficiente información para determinar la relación entre la distancia de los electrodos hacia el corazón, la fuente de salida de los estímulos eléctricos y el desarrollo de arritmias. Sin embargo, si parecen ocurrir más frecuentemente cuando los electrodos están en estrecha proximidad al corazón. Al utilizar un sincronizador, se evitó la aparición de arritmias [9].

Tres pacientes desarrollaron neumotórax por la colocación de los electrodos. Ninguno de ellos requirió tratamiento urgente, pero el equipo para su colocación estaba disponible en la sala de tomógrafo [9].

Todos los pacientes desarrollaron un aumento transitorio en la presión sistólica de 20-30 mmHg luego de los ciclos, los cuales no se modificaban con opioides, no duraban más de pocos minutos y no requirieron tratamiento [9].

Aun cuando la analgesia se manejó solo con fentanil o remifetanil durante el procedimiento, solo 13 pacientes tuvieron dolor postoperatorio (46.4%). 2 de ellos tuvieron dolor intenso que requirió infusión de morfina, uno de ellos con dolor crónico preexistente. No se pudo correlacionar el dolor posoperatorio con la duración del procedimiento, el sitio de tratamiento o la adecuada parálisis muscular [9].

Se realizaron gasometrías para valorar el estado ácido-base y de electrolitos. Ninguno de los pacientes tuvo alteraciones que fueran suficientes para suspender el procedimiento [9].

Finalmente, concluyen que son tres los principales retos del manejo anestésico: la sincronización es necesaria para evitar las arritmias, se requiere mayor análisis del dolor postoperatorio generado por esta terapia; y la posición del paciente es de vital importancia [9].

Luego de cuatro años, Nielsen y colaboradores en 2014 hicieron un estudio enfocado a los efectos adversos relacionados a EP y en las precauciones apropiadas respecto al manejo anestésico del procedimiento. Fue un estudio prospectivo durante 13 meses que incluyó 28 pacientes a los que se les realizaría EP en diversas áreas: colon, hígado, páncreas, riñón, pelvis, ya fuera abierta (13 pacientes) o percutánea (15 pacientes). A los pacientes que recibieron EP abierta a través de laparotomía, se les colocó catéter epidural torácico previo a la cirugía. Todos los pacientes recibieron anestesia total endovenosa, inducción con Propofol 2mgkg, Sufentanil 0.3mcgkg y Rocuronio 0.6mgkg y mantenimiento con Propofol y Remifentanil. El ritmo cardiaco, tensión arterial y saturación se monitorearon continuamente. Se utilizó un sincronizador con 5 parches de electrodos, dos parches de desfibrilación, y monitoreo de relajación neuromuscular con tren de cuatro (en inglés, train-of-four, TOF). Si era necesario, se administraba dosis extra de relajante. Para monitoreo de actividad cerebral y el efecto de los pulsos eléctricos, se realizó un electroencefalograma simplificado previo y durante EP en seis pacientes. Al finalizar, en pacientes con catéter peridural, éste se mantenía por al menos 3 días. En pacientes con procedimientos percutáneos, el dolor era manejado con acetaminofén

combinado con analgésicos no esteroideos (AINEs) y opioides si era necesario. El dolor era evaluado 3 veces al día utilizando la escala visual análoga [8].

Dos o más electrodos tipo agujas aisladas de 15 cm se colocaban en el borde del tumor, con 2 cm de distancia entre sí. Durante la laparotomía, se usaba ultrasonido intraoperatorio para ayudar a la colocación. Para procedimientos percutáneos, la colocación era guiada por tomografía, y requería periodos cortos de apnea para permitir la colocación [8].

Encontraron una elevación de la presión sistólica y diastólica en la mayoría de los pacientes, 44mmHg en promedio, la cual era más marcada en EP pancreática. La frecuencia cardiaca mostró un aumento moderado, con media de 10 min, la cual también fue más marcada durante EP pancreática (18 min). Se observaron extrasístoles ventriculares en un paciente durante EP abierta del hígado, cerca del diafragma izquierdo, las cuales cesaron luego de recolocar el electrodo que se encontraba más cercano al corazón. En otro paciente se observó bigeminismo con complejos ventriculares prematuros, durante EP pancreática, que desapareció a los 5 min de terminar el procedimiento. Ningún caso desarrollo inestabilidad hemodinámica [8].

Las contracciones musculares esqueléticas fueron exitosamente prevenidas con Rocuronio, aunque contracciones leves en el área a tratar eran aún visibles. Éstas nunca produjeron movilización de los electrodos. En 11 de 15 pacientes de EP percutánea y 6 de 13 pacientes de EP abierta se usó reversión neuromuscular con sugammadex [8].

No se observaron alteraciones significativas de electrolitos en ningún paciente. La función renal permaneció sin cambios, excepto por un paciente tratado en el riñón que tuvo disminución en la tasa de filtración glomerular [8].

Durante la EP, cada pulso era claramente registrado como artefacto en el EEG. No se observó actividad epiléptica en ningún paciente.

En EP abierta, 5 complicaciones ocurrieron en 4 pacientes (4/13), ninguna se consideró relacionada a la EP sino al procedimiento quirúrgico (arritmia, sangrado, dolor, neumonía, edema periférico). Luego de EP percutánea ocurrieron complicaciones en 5 pacientes (5/17), tales como arritmia, pancreatitis, hematuria, pérdida de la función nerviosa [8].

En todos los pacientes de EP abierta el dolor fue controlado exitosamente vía peridural. En EP percutánea, el dolor fue leve (EVA 3), siendo el más severo cuando se trató el páncreas (EVA 4).

Concluyen que el manejo debe ser con anestesia general, relajación neuromuscular profunda y pulsos sincronizados con el ritmo cardiaco [8]. Otros autores han utilizado paracetamol y metamizol para el manejo analgésico, logrando un control óptimo del mismo [18].

Martin y colaboradores en 2015 realizaron un estudio con 38 pacientes divididos en dos cohortes prospectivas, una inicial en la que el manejo anestésico de EP no estaba definido ni optimizado, y otra cohorte con manejo post EP óptimo que vigilara la seguridad y eficacia de este tipo de terapia. Se evaluó la efectivad del bloqueo neuromuscular, hipertensión, irritabilidad cardiaca y otros parámetros hemodinámicos intraoperatorios [19].

Sin importar el relajante neuromuscular utilizado (vecuronio o rocuronio), el bloqueo fue efectivo para generar cuenta 0 de 4 en el TOF. Esto es importante con respecto a las agujas, ya que debido que no tiene dispositivo de anclaje se debe evitar cualquier tipo de movimiento durante la entrega de pulsos [19].

Encontraron, al igual que otros autores, hipertensión de manera inevitable (media sistólica 190 mmHg, media diastólica 98 mmHg). Mayores dosis de fentanil utilizadas implicaba cambios menos drásticos en estos parámetros, pero prologaba el manejo anestésico y soporte ventilatorio, con tiempo medio de extubación desde el cierre postincisional de 48 minutos. En la segunda cohorte utilizaron remifentanil para evitar esta complicación, con analgesia peridural iniciada post EP y previo a extubación [19].

Finalmente, proponen un algoritmo de manejo anestésico para EP (Tabla 1).

Tabla 1. Preferencias anestésicas óptimas para Electroporación Irreversible para tejidos intratorácico o intraabdominales Tomado de Martin, R. 2015
Preparación
1) Línea arterial o equivalente no invasivo (que permita monitoreo continuo en tiempo real) 2) Calentador de líquidos

3) Perfusión de remifentanil 4) Monitoreo de tren-de-cuatro (TOF) 5) Limitar líquidos IV a menos de 700 cc previo a ablación / resección si la cirugía incluye resección hepática Perfusión de nitroglicerina Esmolol 2-4 paquetes globulares
Luego de la inducción
1) Colocar línea arterial, o su equivalente 2) Colocar dos vías IV periféricas de alto calibre 3) Colocar sonda nasogástrica 4) Calentador de aire para área superior e inferior del cuerpo 5) Limitar líquidos IV a menos de 700 cc previo a ablación / resección si la cirugía incluye resección hepática (idealmente normovolemia luego de terminar la manipulación hepática) esperar bajo gasto urinario debido a restricción de líquidos y preparación intestinal 6) Cambiar la fuente de frecuencia cardiaca del monitor a la línea arterial la ablación interfiere con la forma del ECG y provocará alarmas audibles falsas 7) Iniciar epidural a la llegada al quirófano 8) Iniciar remifentanil a muy bajas dosis (0.05-0.1mcgkgmin) para estimar la respuesta del paciente
Cuando los electrodos estén colocados para la ablación
(recordar, realizar este paso solo 5 minutos entre la colocación de electrodos y el inicio de la terapia) Asegurar cuenta 0 de TOF Titular remifentanil a 0.5-1mcgkgmin Dar bolo epidural PCA (si es posible) Aumentar agente anestésico, justo previo a la ablación Tener esmolol/nitroglicerina listos

Recientemente, Saito T en 2019 comenta la experiencia del manejo anestésico de EP en un centro japonés con un estudio prospectivo. Se incluyeron 81 pacientes en un periodo de 12 meses que fueran a recibir EP percutánea para el tratamiento de cáncer localmente avanzado de páncreas o hígado. Se excluyeron pacientes con arritmias cardiacas que requirieran terapia antiarrítmica o marcapasos / cardioversor – desfibrilador implantable, historia de falla cardiaca congestiva, enfermedad coronaria arterial activa, hipertensión descontrolada y epilepsia [20].

La inducción anestésica se realizó con Propofol y fentanil, bloqueo neuromuscular con rocuronio. El mantenimiento fue con sevoflurano 1.5-2%, 0.2-0.25mcgkgmin de remifentanil. Durante los pulsos eléctricos, cuando se presentaba frecuencia cardiaca ≥100 latidos por minuto, tensión arterial sistólica ≥140 mmHg, tensión arterial diastólica ≥90 mmHg, TOF ≥1; se administró rocuronio adicional o fármacos cardiovasculares, incluyendo bloqueadores de canales de calcio o betabloqueadores, previo al siguiente estímulo.

Se encontró un aumento de la tensión arterial sistólica y diastólica en 76 pacientes (94%), con media de 86 mmHg y 59mmHg, respectivamente. El aumento en la frecuencia cardiaca se observó en 56 pacientes (69%), con media de 24 latidos por minuto. No hubo mayores eventos cardiovasculares. En cuatro pacientes (5%) se observaron arritmias menores, que desaparecieron a los 5 min de terminar el procedimiento. No aumentaron las dosis de opioide por el riesgo de hiperalgesia, pero pudo ser una estrategia a utilizar [20].

Se ha descrito que la distancia entre los electrodos y el corazón parece tener relación con la generación de arritmias. Cuando se aplica el pulso a menos de 3 cm de distancia, interfieren con su sistema de conducción [18] EL autor comenta que el mecanismo exacto detrás de la elevación transitoria de tensión arterial y frecuencia cardiaca no está claro, pero la estimulación del sistema nervioso autónomo parece estar relacionado [20].

En 2016 Kambakama y colaboradores realizaron un estudio que describió los eventos adversos intraoperatorios asociados a EP en pacientes con tumores hepato-pancreato-biliares y retroperitoneales, para poder identificar factores de riesgo para dichos eventos adversos [21].

Todos los procedimientos fueron realizados bajo anestesia general, utilizando fentanil, 12ropofol y rocuronio para la inducción; y sevoflurano para el mantenimiento. El monitoreo se realizó con ECG de 5 derivaciones, tensión arterial invasiva, pulsoximetría, BIS y electrodos de desfibrilación multifuncionales. Se usó un segundo ECG de 5 derivaciones conectado a la máquina de EP. El bloqueo neuromuscular se monitorizó con TOF, cuando la respuesta era ≥1 se aplicaba dosis extra de rocuronio [21].

Los eventos adversos se dividieron en tres grupos: quirúrgicos, técnicos o de origen cardiaco. Los quirúrgicos incluyeron cualquier lesión iatrogénica debida a la colocación de las agujas. Complicaciones técnicas se refirieron a problemas intraoperatorios debido a mal funcionamiento del equipo. Eventos adversos cardiacos incluyeron arritmias e hipertensión arterial, con elevaciones de más del 20% con respecto al valor basal [21].

Se incluyeron 43 pacientes, de los cuales 20 de ellos (47%) presentaron eventos adversos, principalmente cardiacos (42%,18/43). Hubo complicaciones raras como sangrado (2%, 1/43) y mal funcionamiento del equipo (2%,1/43). Lo más frecuente fue hipertensión arterial (77%, 14/18 eventos cardiacos), seguido de arritmias (7/43, 16%). El manejo farmacológico de estos eventos incluyó urapidil (6%, 1/18), clonidina (6%, 1/18), esmolol (22%, 4/18), nitroglicerina (6%, 1/18), amiodarona (6%, 1/18), remifentanil (44%, 8/18) y fentanil (22%, 4/18). Cuatro pacientes desarrollaron arritmias (fibrilación auricular 3/43 y taquicardia sinusal 1/43), que requirió interrupción de la terapia hasta que se resolviera el trazo electrocardiográfico. La interrupción prematura del procedimiento fue necesaria en 1 paciente, por fibrilación auricular persistente y sintomática (1/20, 5%) [21].

En el análisis univariado, la historia de enfermedad cardiovascular asociada a diabetes fue asociada significativamente con complicaciones cardiacas intraoperatorias (p=0.019). La ablación cercana al área del tronco celiaco mostró aumento en la probabilidad de complicaciones cardiovasculares (p=0.047). La regresión logística mulvariable confirmó que tanto enfermedad cardiovascular previa, como la colocación de las agujas cercano al tronco celiaco se asocian con aumento en la probabilidad de eventos adversos cardiacos [21].

JUSTIFICACIÓN

La descripción del manejo anestésico de electroporación en el paciente pediátrico es algo novedoso, a la fecha no existen reportes del tema, solamente en adultos. Es interesante, ya que llama la atención que es un procedimiento que se realiza en nuestra institución y no se ha generado información respecto al mismo. Representa un área de oportunidad para conocer las complicaciones que se generan en el procedimiento, lo cual es relevante para nuestros pacientes, porque permitirá desarrollar estrategias para evitar que se presenten. Es éticamente correcto, ya que la confidencialidad de la información estará presente.

PLANTEAMIENTO DEL PROBLEMA

Existen algunos reportes de caso de manejo anestésico en pacientes llevados a electroporación. Sin embargo, ninguno de ellos hace referencia a la población pediátrica, las consideraciones a tomar en cuenta con estos pacientes o las complicaciones que se presentan al realizar esta terapia. El Instituto Nacional de Pediatría realiza esta terapéutica en pacientes pediátricos con tumores sólidos, por lo que es importante conocer la casuística de nuestra población. Por tanto, la pregunta de investigación es: ¿Qué características tiene el manejo anestésico para electroporación en población pediátrica del Instituto Nacional de Pediatría?

OBJETIVOS

General: Describir las características del manejo anestésico para electroporación en el Instituto Nacional de Pediatría.

Específicos: Describir la técnica anestésica que se aplica, los fármacos anestésicos más comúnmente utilizados, el manejo del dolor postquirúrgico, la aparición de eventos adversos como broncoespasmo, laringoespasmo, anafilaxia, arritmia, convulsiones, dolor postquirúrgico.

MATERIALES Y MÉTODOS

Tipo de Estudio: Observacional, retrospectivo, descriptivo (Serie de casos).
Universo de estudio: Pacientes pediátricos que requieren electroporación como parte de su tratamiento oncológico.

CRITERIOS DE SELECCIÓN

Criterios de inclusión. Expedientes de pacientes de 1 mes a 18 años donde se haya reportado la realización de electroporación bajo anestesia en el Instituto Nacional de Pediatría
Criterios de eliminación. Expedientes de pacientes incompletos, duplicados o depurados

VARIABLES

Independientes		Dependientes	
Edad	Intervalo	Monitoreo	Nominal
Sexo	Nominal	Técnica anestésica	Nominal
Peso	Nominal	Fármacos transanestésicos utilizados	Nominal
ASA	Ordinal	Fármacos postoperatorios utilizados	Nominal
Diagnóstico	Nominal	Eventos adversos	Nominal

7.4.1 Descripción de cada variable

Edad: Tiempo transcurrido desde el nacimiento hasta el día del procedimiento, expresado en semanas.

Sexo: conjunto de características físicas y fisiológicas con las que nacen mujeres y hombres. Femenino, masculino, indefinido.

Peso: masa total del paciente, expresada en gramos.

ASA: Clasificación del Estado físico de la Sociedad Americana de Anestesiología. Se divide en 6 estados:

1. Paciente sano
2. Paciente con enfermedad sistémica leve
3. Paciente con enfermedad sistémica severa
4. Paciente con enfermedad sistémica severa que es una amenaza constante para la vida
5. Paciente moribundo que no es esperado que sobreviva sin la cirugía
6. Paciente declarado con muerte cerebral cuyos órganos serán removidos para motivos de donación.

Diagnóstico: Nombre de la enfermedad que padece y motivo de cirugía

Monitoreo: Tipo de monitoreo utilizado y sus elementos (electrocardiografía, pulsioximetría, tensión arterial invasiva, tensión arterial no invasiva, TOF, BIS)

Técnica anestésica: Tipo de técnica anestésica: general balanceada, general envodenosa, sedación, combinada, bloqueo regional, local.

Fármacos transanestésicos utilizados: Medicamentos usados para la inducción y mantenimiento de la anestesia

Fármacos postoperatorios utilizados: Medicamentos usados al finalizar la anestesia, principalmente para analgesia postoperatoria

Eventos adversos: Inconvenientes originados por el procedimiento o por la técnica anestésica, incluyendo, pero no limitándose a, lesión dental, lesión de mucosas, sangrado, dolor faríngeo, estridor, broncoespasmo, laringoespasmo, desaturación, arritmias, hipertensión, convulsión, dolor severo postoperatorio.

Se detectarán los casos de electroporación en la lista de programación del Departamento de Radioterapia de los últimos 10 años. La Dra. Castro De Los Santos solicitará los expedientes en el departamento de Archivo Clínico del Instituto Nacional de Pediatría. Los expedientes de pacientes que cumplan los criterios de inclusión serán revisados para obtener los datos de las variables de estudio, los cuales serán incluidos en el formato de recolección de datos diseñado para los fines del estudio.

TAMAÑO DE LA MUESTRA

Se establecerá una muestra por conveniencia al recolectar los casos de electroporación en los últimos 10 años. En promedio, este procedimiento se realiza dos o tres veces al año en el INP, por lo que se pretende reunir aproximadamente 25 casos.

ANÁLISIS ESTADÍSTICO

Se realizará estadística descriptiva para analizar los datos, con porcentajes para variables categóricas y mediante promedio ± desviación estándar para variables numéricas continuas. Al tratarse de una de series de casos, no se realizarán asociaciones o comparaciones con los resultados obtenidos. Se usarán tablas y/o gráficas (pastel, barras, histogramas, líneas, puntos).

RESULTADOS

Revisando la lista de programación del Departamento de Radioterapia en los últimos 10 años, se encontraron 38 expedientes elegibles para análisis, comprendiendo 54 procedimientos. Esta diferencia numérica se explica por pacientes que tuvieron una o más eletroporaciones realizadas. De estos expedientes, se excluyeron los expedientes depurados, incompletos o que habían cumplido mayoría de edad y no se encontraban disponibles en archivo general. Finalmente, se analizaron 19 expedientes, que comprendieron 25 procedimientos (Figura 1).

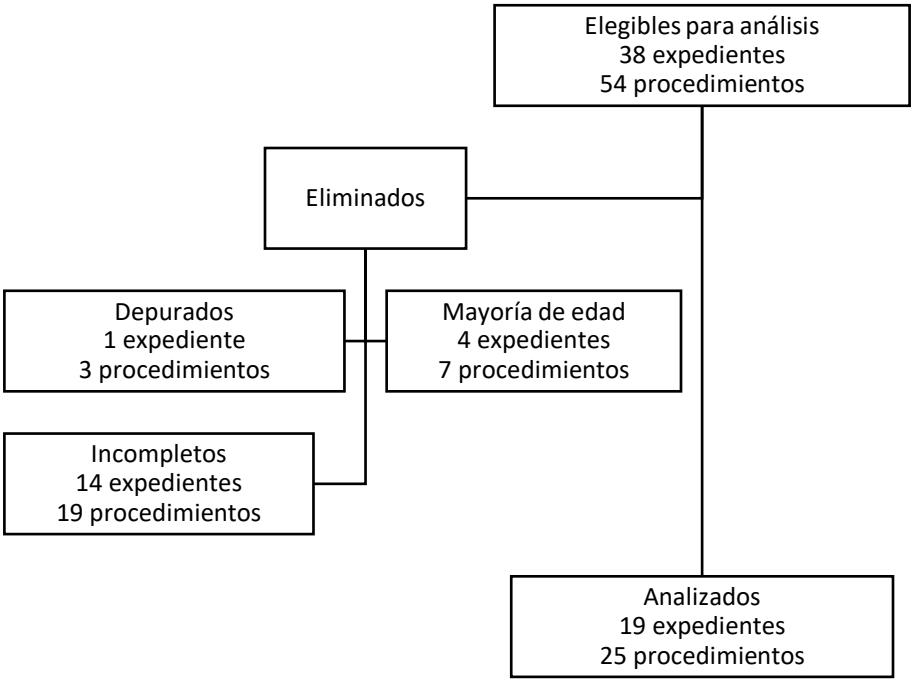

Figura 1. Diagrama de flujo de expedientes analizados

La distribución de la población fue 58% mujeres, 42% hombres (Figura 2). Las electroporaciones realizadas en mujeres, en su mayoría tenían entre 6 y 17 años. Los procedimientos realizados en hombres, la mayoría tenía más de 10 años (Figura 3 y 4).

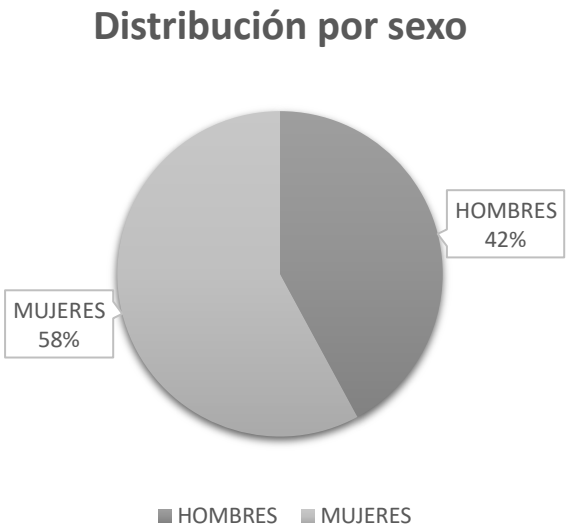

Figura 2. Distribución por sexo

Figura 4. Rango de edad, hombres

Figura 3. Rango de edad, mujeres

Los diagnósticos más comunes que indicaron la realización de electroporación fue Fibrosis tipo desmoide y rabdomiosarcoma, seguido de osteosarcoma, tumor miofibroblástico y Sarcoma de Ewing. Otros menos frecuentes fueron Retinoblastoma y Neurofibromatosis (Figura 5).

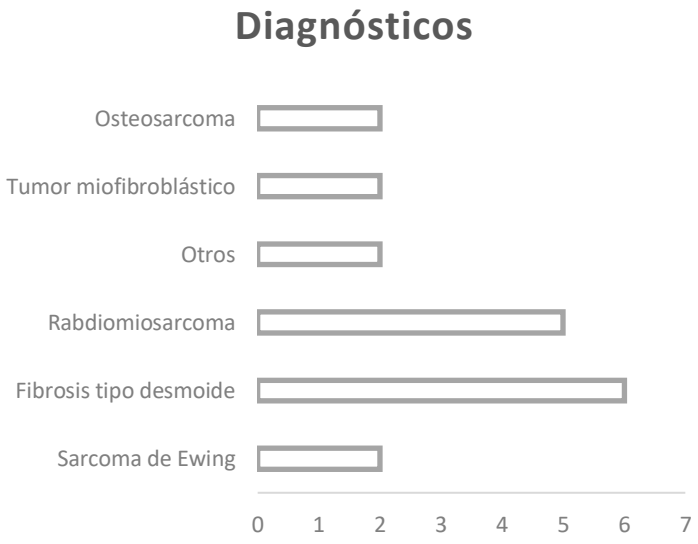

Figura 5. Diagnósticos

Para la realización del procedimiento, más del 82% utilizó electrocardiografía y pulsioximetría como parte del monitoreo. Menos de la mitad mencionaron utilizar tensión arterial no invasiva y capnografía. No se utilizó monitoreo de relajación neuromuscular, profundidad anestésica o tensión arterial invasiva (Figura 6).

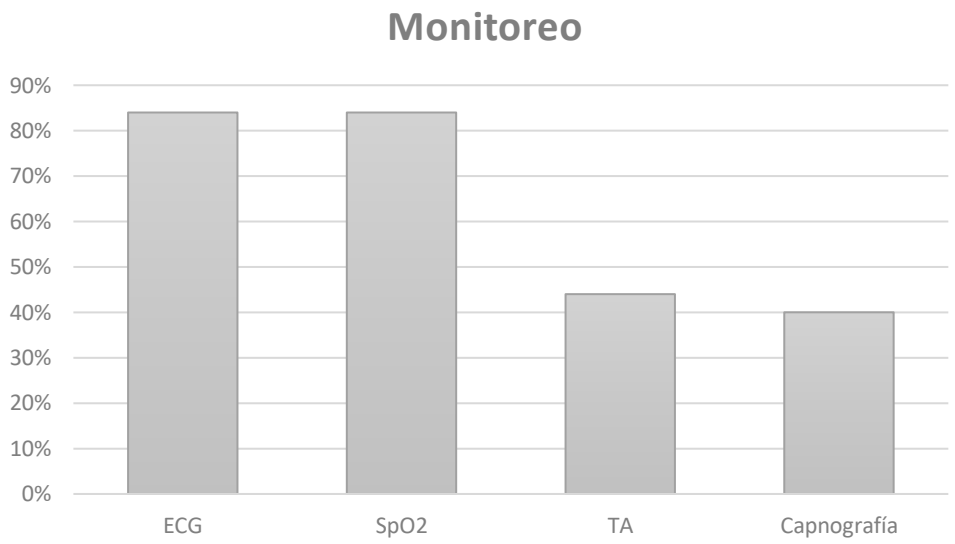

Figura 6. Monitoreo

La técnica anestésica más utilizada fue anestesia general balanceada, seguido de anestesia total endovenosa (TIVA, por sus siglas en inglés Total Intravenous Anesthesia) y por último sedación. No se utilizó anestesia regional (Figura 7).

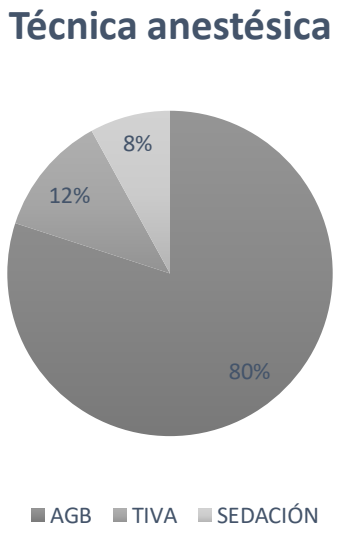

Figura 7. Técnica anestésica

El manejo de la vía aérea en casi la mitad de los casos no se especificó. De los casos en los que si se mencionó, lo más común fue intubación orotraqueal, seguido de máscara facial. No se utilizaron puntas nasales para administrar oxígeno suplementario (Figura 8).

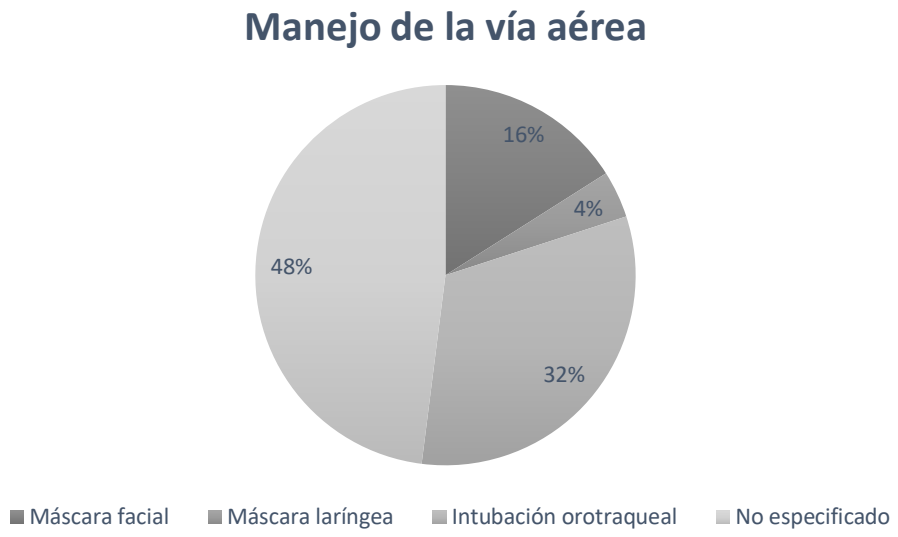

Figura 8. Manejo de la vía aérea

Los fármacos más comúnmente utilizados fueron Fentanil, Lidocaína, Propofol y Sevoflurano. La relajación neuromuscular se utilizó en 25% (5 casos), la cual tuvo que ser revertida en 3 de ellos. Otros fármacos menos utilizados incluyen atropina, dexmedetomidina y ketamina (Figura 9).

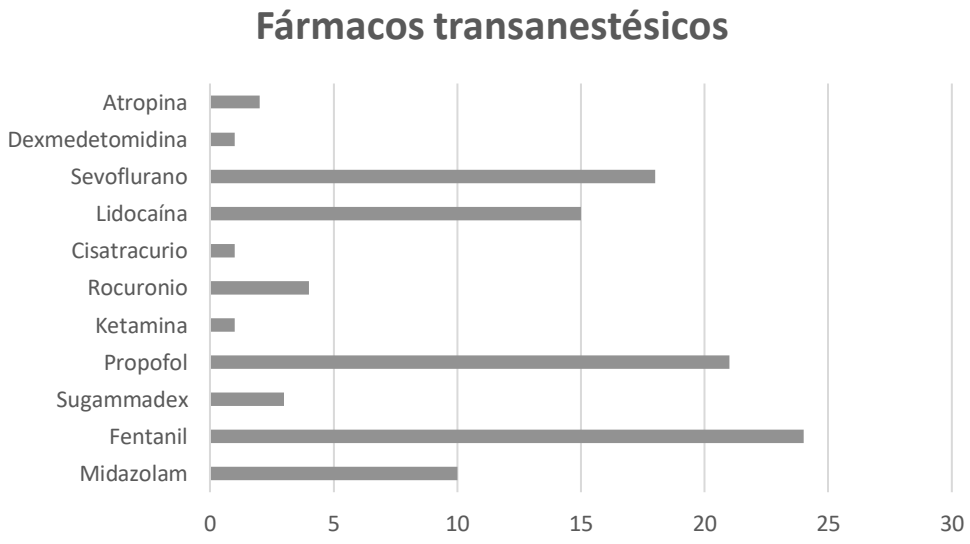

Figura 9. Fármacos transanestésicos

Luego del procedimiento, los fármacos más utilizados fueron Paracetamol, Ketorolaco, Dexameasona, Ondansetrón y Ranitidina. Lo menos común fue uso de Buprenorfina y Ketamina (Figura 10).

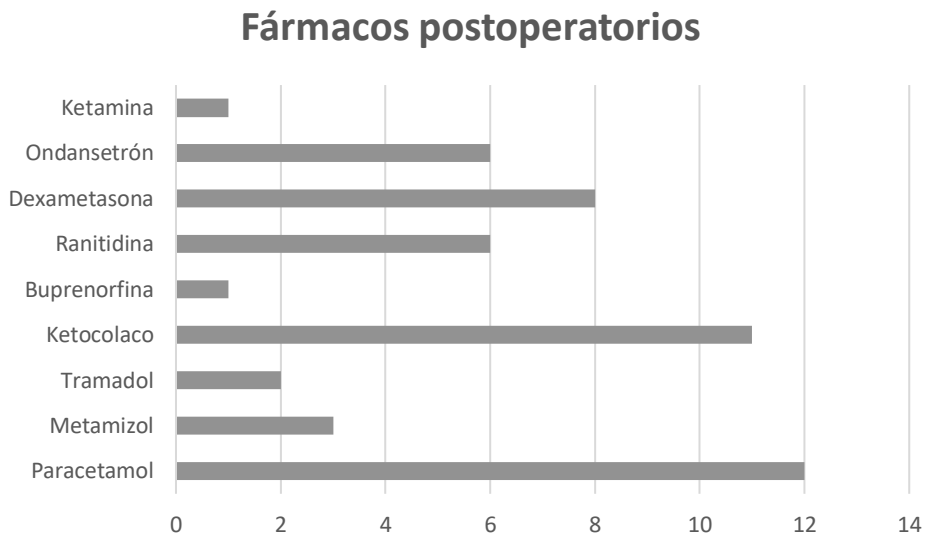

Figura 10. Fármacos postoperatorios

Dentro de los eventos adversos, se reportaron 3 casos de laringoespasmo. No hubo otras complicaciones mencionadas.

DISCUSIÓN

En esta revisión de 10 años en el Instituto Nacional de Pediatría, fue posible recabar información de 25 casos de electroporación. La fibrosis desmoide y el rabdomiosarcoma siendo los diagnósticos más frecuentes. Ambas patologías tienen diversas localizaciones, la fibrosis desmoide en brazos, piernas o abdomen; el rabdomiosarcoma en cualquier sitio con músculo estriado, incluso macizo facial. Esto podría favorecer la utilización de técnicas anestésicas combinadas o apoyarse de anestesia regional o bloqueos de nervio periférico. Durante la revisión, el manejo anestésico más común fue anestesia general, ya fuera balanceada o intravenosa, y no se reportó uso de anestesia regional.

Respecto al monitoreo, no se utilizó monitoreo de relajación neuromuscular o profundidad anestésica, como se ha reportado previamente en la literatura. Incluso, la relajación

neuromuscular se uso en apenas 1 de cada 5 casos. Sin embargo, no hubo presencia de contracciones musculares o dislocación de los electrodos, y recordando que la relajación neuromuscular no es estrictamente necesaria para la instrumentación de la vía aérea pediátrica, tal vez no es indispensable el uso de relajante neuromuscular para la realización de electroporación.

De manera rutinaria no se usó monitoreo tipo I completo (tensión arterial invasiva, electrocardiografía, pulsioximetría). Al ser un área fuera de quirófano, el reto para el anestesiólogo es trasladar el contexto perioperatorio lo más completo posible. Probablemente se realizó así debido a disponibilidad de recursos en el área. Considerando que la hipertensión arterial es un evento adverso común, de acuerdo con los reportes internacionales en adultos, es un área de oportunidad de mejora para futuros procedimientos. No se menciona en ningún caso el uso de pulsos sincronizados con el ritmo cardiaco para evitar la presencia de arritmias, pero tampoco se presentaron. El manejo de la vía aérea fue principalmente con intubación orotraqueal o máscara facial. Sin embargo, este apartado está sesgado, ya que el reporte fue incompleto.

Los fármacos más utilizados fueron Fentanil, Lidocaína, Propofol y mantenimiento con Sevoflurano. Como adyuvantes, se utilizaron dexametasona, ondansetrón y ranitidina. Para analgesia, paracetamol y ketorolaco. No se reporta como evento adverso la presencia de dolor severo, sin embargo, se utilizó opioide potente (buprenorfina) en un caso y ketamina en otro caso, probablemente para desensibilización central al dolor. No se reportaron complicaciones diferentes a laringoespasmo, la cual fue poco común (12.5%).

El presente trabajo describe el manejo anestésico para electroporación en nuestro Instituto. Es el primer reporte respecto al tema en paciente pediátrico en la literatura. Los procedimientos fueron realizados de forma segura, con mínimos eventos adversos. Dentro de las desventajas, hubo gran pérdida de casos por estar incompletos, más de la mitad de los expedientes elegibles no pudieron ser analizados. Debido a que el procedimiento es poco común, se requiere mayor descripción de los casos para poder generar más información, lo cual representa un área mejora para el futuro.

CONCLUSIONES

El manejo anestésico para electroporación en el Instituto Nacional de Pediatría se compone principalmente de anestesia general, en ocasiones acompañada de relajación neuromuscular. De acuerdo con el monitoreo utilizado, tiene baja incidencia de complicaciones. El dolor postoperatorio se maneja adecuadamente con analgésicos convencionales. Es un procedimiento seguro, que requiere adaptar el contexto perioperatorio a su realización en un área fuera de quirófano.

ANEXO

Hoja de captura de datos

Secretaría de Salud. Instituto Nacional de Pediatría. TRABAJO DE INVESTIGACIÓN.

Experiencia en el manejo anestésico para Electroporación en población pediátrica del Instituto Nacional de Pediatría en los últimos 10 años. Serie de casos.

ANEXO 1. HOJA DE RECOLECCIÓN DE DATOS

FICHA DE IDENTIFICACIÓN						TÉCNICA ANESTÉSICA			
NO		FECHA RECOLECCIÓN DATOS		EXPEDIENTE		ANESTESIA GENERAL BALANCEADA		ANESTESIA TOTAL ENDOVENOSA	
NOMBRE DEL PACIENTE						SEDACIÓN		ANESTESIA REGIONAL	
DATOS SOCIODEMOGRÁFICOS Y PREQUIRÚRGICOS						ANESTESIA COMBINADA		ANESTESIA LOCAL	
EDAD		SEXO (0 HOMBRE, 1 MUJER)		PESO					
ASA		DIAGNÓSTICO				OTRO (ESPECIFIQUE)			
MONITOREO (SEÑALE LOS UTILIZADOS)						FÁRMACOS POSOPERATORIOS (SEÑALE LOS UTILIZADOS			
ELECTROCARDIOGRAFÍA		PULSIOXIMETRÍA				PARACETAMOL		TRAMADOL	
TENSIÓN ARTERIAL NO INVASIVA		TREN DE CUATRO TOF				METAMIZOL		KETOROLACO	
TENSIÓN ARTERIAL INVASIVA		ÍNDICE BIESPECTRAL BIS				MORFINA		BUPRENORFINA	
OTRO (ESPECIFIQUE)						OTRO (ESPECIFIQUE)			
FÁRMACOS TRANSANESTÉSICOS (SEÑALE LOS UTILIZADOS)						EVENTOS ADVERSOS (PUEDE SEÑALAR MÁS DE UNO)			
MIDAZOLAM		PROPOFOL				ARRITMIA		HIPERTENSIÓN	
FENTANIL		KETAMINA				CONVULSIÓN		CONTRACCIÓN MUSCULAR	
REMIFENTANIL		ETOMIDATO				LESIÓN DENTAL		LESIÓN DE MUCOSAS	
SUFENTANIL		ROCURONIO				SANGRADO		DOLOR FARÍNGEO	
SUGAMMADEX		ATRACURIO				BRONCOESPASMO		LARINGOESPASMO	
NEOSTIGMINA		CISATRACURIO				ESTRIDOR		DESATURACIÓN	
OTRO (ESPECIFIQUE)		VECURONIO				DOLOR SEVERO POSTOPERATORIO			

REFERENCIAS BIBLIOGRAFICAS

[1] R. C. Martin, K. McFarland and S. Ellis, "Irreversible Electroporation Therapy in the Management of Locally Advanced Pancreatic Adenocarcinoma," *Journal of American College of Surgeons,* vol. 215, no. 3, pp. 361-9, 2012.

[2] L. Miller, J. Leor and B. Rubinsky, "Cancer Cells Ablation with Irreversible Electroporation," *Technology in Cancer Research & Treatment,* vol. 4, no. 6, pp. 699-705, 2005.

[3] E. W. Lee, S. Thai and S. T. Kee, "Irreversible Electroporation: A Novel Image-Guided Cancer Therapy," *Gut and Liver,* vol. 4, no. 1, pp. S99-S104, 2010.

[4] R. Cannon and S. Ellis, "Safety and Early Efficacy of Irreversible Electroporation for Hepatic Tumors in Proximity to Vital Structures," *Jornal of Surgical Oncology,* vol. 107, pp. 544-549, 2013.

[5] C. Jiang, R. V. Davalos and J. C. Bischof, "A Review of Basic to Clinical Studies of Irreversible Electroporation Therapy," *IEEE Transactions on Biomedical Engineering,* vol. 62, no. 1, pp. 4-20, 2015.

[6] J. C. Weaver and Y. A. Chizmadzhev, "Theory of electroporation: A review," *Bioelectrochemistry and Bioenergetics,* vol. 41, pp. 135-160, 1996.

[7] E. L. Lee, C. Chen and V. E. Prieto, "Advanced Hepatic Ablation Technique for Creating Complete Cell Death: Irreversible Electroporation," *Radiology,* vol. 255, no. 2, pp. 426-433, 2010.

[8] K. Nielsen, "Anaesthetic management during open and percutaneous irreversible electroporation," *British Journal of Anaesthesia,* vol. 113, pp. 985-92, 2014.

[9] C. Ball, "Irreversible Electroporation: A New Challenge in "Out of Operating Theater" Anesthesia," *Anesthesia and Analgesia,* vol. 110, pp. 1305-9, 2010.

[10] R. C. Martin II, K. McFarland and S. Ellis, "Irreversible Electroporation in Locally Advanced Pancreatic Cancer: Potential Improved Overall Survival," *Annals of Surgical Oncology,* vol. 20, pp. S443-S449, 2013.

[11] R. V. Davalos, L. M. Mir and B. Rubinsky, "Tissue ablation with irreversible electroporation," *Annals of Biomedical Engineering,* vol. 33, pp. 223-31, 2005.

[12] P. Phillips, D. Hays and R. C. Martin, "Irreversible Electroporation Ablation (IRE) of Unresectable Soft Tissue Tumors: Leaning Curve Evaluation in the First 150 Patients Treated," *PLoS One,* vol. 8, no. 11, pp. 1-9, 2013.

[13] G. Narayanan, P. J. Hosein and G. Arora, "Percutaneous Irreversible Electroporation for Downstaging and Control of Unresectable Pancreatic Adenocarcinoma," *Journal of Vascular Interventional Radiology,* vol. 23, pp. 1613-1621, 2012.

[14] E. W. Lee, C. T. Loh and S. T. Kee, "Imaging Guided Percutaneos Irreversible Electroporation: Ultrasound and Immunohistological Correlation," *Technology in Cancer Research and Treatment,* vol. 6, no. 4, pp. 287-293, 2007.

[15] A. Deodhar, T. Dickfeld and G. W. Single, "Irreversible Electroporation Near the Heart: Ventricular Arrhytmias Can Be Prevented With ECG Synchronization," *American Journal of Roentgenelogy,* vol. 196, pp. W330-35, 2011.

[16] B. Trabold, P. Wiggermann and D. Akyol, "To the Editor: Anesthesia for irreversible electroporation of hepatic," *Journal of Clinical Anesthesia,* vol. 5, pp. 430-431, August 2013.

[17] K. R. Thomson, W. Cheung and S. J. Ellis, "Investigation of the Safety of Irreversible Electroporation in Humans," *Journal of Vascular Interventional Radiology,* vol. 22, pp. 611-621, 2011.

[18] M. de la Flor-Robledo, P. Solín-Muñoz, M. Sanjuán-Álvarez and J. Abadal-Villayandre, "Electroporación percutánea irreversible de un tumor renal: manejo anestésico," *Revista Española de Anestesiología y Reanimación,* 2016.

[19] R. Martin, E. Schwartz, J. Adams, I. Farah and B. Derhake, "Intra - operative Anesthesia Management in Patients Undergoing Surgical Irreversible Electroporation of the Pancreas, Liver, Kidney, and Retroperitoneal Tumors," *Anesthesia and Pain Medicine,* vol. 5, no. 3, p. e22786, 2015.

[20] T. Saito, "Anesthetic management of patients undergoing percutaneous irreversible electroporation," *Journal of Clinical Anesthesia,* vol. 58, pp. 27-28, 2019.

[21] P. Kambakamba, J. M. Bonvini and M. Glenck, "Intraoperative adverse events during irreversible electroporation - a call for caution," *The American Journal of Surgery,* pp. 715-721, 2016.