UNIVERSIDAD NACIONAL AUTÓNOMA DE MÉXICO

FACULTAD DE ODONTOLOGÍA

RADIOGRAFÍA DIGITO PALMAR: AUXILIAR EN LA DETERMINACIÓN ÓSEA Y DIAGNÓSTICO EN ORTODONCIA.

T E S I N A

QUE PARA OBTENER EL TÍTULO DE

C I R U J A N A D E N T I S T A

P R E S E N T A:

DAFNE MARTÍNEZ HERNÁNDEZ

TUTORA: Esp. NAYELI CORDERO MORALES

Ciudad Universitaria, Cd. Mx. **2020**

Universidad Nacional Autónoma de México
UNAM
Biblioteca Central
Dirección General de Bibliotecas de la UNAM

UNAM – Dirección General de Bibliotecas
Tesis Digitales
Restricciones de uso

DERECHOS RESERVADOS ©
PROHIBIDA SU REPRODUCCIÓN TOTAL O PARCIAL

Todo el material contenido en esta tesis esta protegido por la Ley Federal del Derecho de Autor (LFDA) de los Estados Unidos Mexicanos (México).

El uso de imágenes, fragmentos de videos, y demás material que sea objeto de protección de los derechos de autor, será exclusivamente para fines educativos e informativos y deberá citar la fuente donde la obtuvo mencionando el autor o autores. Cualquier uso distinto como el lucro, reproducción, edición o modificación, será perseguido y sancionado por el respectivo titular de los Derechos de Autor.

Dedicatorias

Dedico este trabajo primeramente a Dios que siempre ha estado conmigo, y me ha demostrado su amor, poniendo maravillosas personas en mi camino.

A mi alma máter, por haberme permitido formarme en ella.

A mi mamá y papá, que siempre han deseado y anhelado lo mejor para mí, gracias por cada día confiar, creer en mí y en mis expectativas, por el amor incondicional, apoyo, cada consejo y palabra que han me guiado durante la vida, y ser mi ejemplo a seguir, para ser una persona de bien.

A mi tutora la Esp. Nayeli Cordero Morales, gracias por apoyarme durante el desarrollo de este trabajo, por cada detalle y momento dedicado para corregir y aclarar cualquier tipo de duda que me surgiera.

A mi familia y amigos, que a pesar de no ser tan sencillo el camino, gracias a su amor, a su sentido del humor y apoyo; han hecho que lo complicado de lograr esta meta se sintiera más ligero. Les agradezco, y hago presente mi gran cariño hacia ustedes. Y especialmente a mis abuelitos, que aunque terrenalmente ya no estén, en mi corazón y mis recuerdos siempre estarán presentes.

A los profesores y amigos del departamento de Prótesis Maxilofacial en posgrado, que desde que hice mi servicio social hasta la fecha me han brindado su apoyo y cariño, y me hicieron ver desde otra perspectiva la odontología.

A todas las personas que fueron parte de mi proceso de formación académica, profesores y pacientes, gracias por realizar su aporte, que el día de hoy se ve reflejado en la culminación de mi paso por la universidad.

Por mi raza hablará el espíritu.

Índice

Introducción 1

Propósito 3

Capítulo 1 Antecedentes 4

Capítulo 2 Conceptos generales 9

Capítulo 3 Crecimiento y desarrollo 20

3.1 Osificación 21

3.2 División cronológica de la vida humana 25

Capítulo 4 Anatomía de muñeca y mano 30

4.1 Muñeca 31

4.2 Mano 31

4.3 Estadíos epifisiarios 37

Capítulo 5 Métodos de evaluación de la radiografía digito palmar 41

5.1 Análisis de Björk, Grave y Brown 42

5.2 Atlas de Greulich y Pyle 52

5.3 Método de Singer 54

5.4 Método de Tanner y Whitehouse 54

5.5 Método de Fishman 54

5.6 Método de Hagg y Taranger 58

5.7 Técnicas imagenológicas en radiografía digito palmar 58

Capítulo 6 Aplicación clínica de la radiografía digito palmar 67

Conclusiones 69

Referencias bibliográficas 71

Introducción

La radiografía, desde sus inicios, ha sido un auxiliar para el personal de salud en el diagnóstico y tratamiento de diferentes enfermedades. En el ámbito de la Odontología, específicamente en el área de Ortodoncia y Ortopedia dentomaxilar, es un método de diagnóstico para el tratamiento de las maloclusiones dentales. Una de las radiografías más utilizadas; es la dígito-palmar o también llamada radiografía carpal, la cual facilita el análisis de la edad ósea del paciente y la realización de un buen tratamiento, basado en las características óseas especificas del paciente.

Este trabajo destaca la importancia de la radiografía dígito-palmar como auxiliar en la determinación de la edad ósea y el diagnóstico en Ortodoncia. Lo anterior, forma parte de los aspectos de la Odontología que el Cirujano Dentista debe conocer de manera profunda para analizar cada uno de los elementos de diagnóstico y así, de manera integral, puedan establecer la terapéutica a seguir en Ortodoncia.

En primer lugar, se abordan los antecedentes y los conceptos generales del tema de la radiografía dígito-palmar, destacándolo como el método auxiliar de diagnóstico más utilizado y aceptado para determinar el nivel de maduración ósea de un individuo. Al ser un estudio que se utiliza para evaluar la edad ósea del paciente y establecer una relación con respecto a su edad cronológica, con el fin de determinar el nivel de desarrollo y maduración, también permite diagnosticar trastornos del desarrollo, asociados a factores endócrinos y alteraciones genéticas.

Asimismo, se desarrolla el tema de crecimiento y desarrollo, al igual que la anatomía de la mano y la muñeca, se describen los estadíos epifisiarios y se explica la técnica imagenológica empleada en la elaboración de la radiografía dígito-palmar o carpal.

La edad ósea del paciente es diferente a la edad cronológica, ya que intervienen factores de variación como la nutrición, la genética, así como la hormona del crecimiento, entre otros; esto se verá reflejado durante el crecimiento y las diferentes etapas del desarrollo del paciente y para el área de Ortodoncia es importante conocer, además, el pico de crecimiento puberal para poder planificar el tratamiento de acuerdo a las características particulares de cada paciente.

Posteriormente se describen los métodos más utilizados para la determinación de la edad ósea, enfatizando el desarrollado por Björk, Grave y Brown, que dividen el proceso de maduración de los huesos de la mano y la muñeca en 9 estadíos evolutivos basados en su estado de calcificación; mismo que se valora según la relación entre la epífisis y la diáfisis. También se describen otros métodos de evaluación de la radiografía dígito-palmar desarrollados por autores como Greulich y Pyle; Singer; Tanner y Whitehouse; Fishman y Hagg y Taranger.

Finalmente se desarrolla la aplicación clínica del estudio de la radiografía dígito-palmar, así como su importancia en el área de la Ortodoncia, ya que al analizar dicha imagen radiológica y establecer la etapa de desarrollo en la que se encuentra el paciente, es posible determinar qué tan cerca está de su punto máximo de crecimiento, lo que sirve de guía tanto para establecer el momento idóneo para iniciar la terapéutica, así como para elegir el tipo de tratamiento ortopédico, ortodóncico y/o quirúrgico a seguir en cada uno de los pacientes.

Actualmente el avance radiológico ha permitido que dicha imagen ya no solo sea obtenida de manera convencional, sino que, a partir de la tecnología computacional, se ha logrado su obtención y proyección en los dispositivos actuales: monitores, tabletas y celulares, situación que favorece el proceso de obtención del diagnóstico y plan de tratamiento en Ortodoncia.

Propósito

Destacar la importancia de la radiografía dígito-palmar como auxiliar en la determinación de la edad ósea y el diagnóstico en Ortodoncia.

Distinguir los diferentes métodos de evaluación de la radiografía dígito palmar, para obtener un buen diagnóstico y tratamiento en pacientes de ortodoncia.

Capítulo 1

Antecedentes

La historia de la radiografía inicia con Wilhelm Conrad Roentgen, quien nació el 27 de marzo de 1845 en la ciudad de Lennep, Alemania. Después de su desarrollo académico en varias universidades, aceptó el puesto de profesor de física experimental y el cargo de director en el Instituto de Física de Würzburg, Alemania. (1) *Fig. 1.*

Fig. 1. Roentgen y su esposa, Anna Bertha. (2)

Un año después se convirtió en rector de dicha universidad, donde empezó su investigación en relación con los rayos catódicos. Después de trabajar en su investigación, el 8 de noviembre de 1895, observó el fenómeno de fluorescencia, provocado por elementos compuestos por platino de cianuro de bario, durante el tiempo que se alimentaron eléctricamente los tubos al vacío de rayos catódicos. Asimismo, llamó su atención que algunas placas fotográficas guardadas en recintos cerrados habían sido sensibilizadas. (1) *Fig. 2.*

Fig. 2. Mano de Anna Bertha. (2)

A partir de esto, se dedicó a analizar el tipo de energía que provocaron estos dos fenómenos y lo describió como un rayo capaz de atravesar cuerpos sólidos y producir emisión de luz en ciertas sustancias. El desconocimiento de la naturaleza de esta energía hizo que se le denominara “rayos x”. (1)

Roentgen realizó una conferencia pública el 23 de enero de 1896, en donde enseñó en forma práctica su descubrimiento, tomando la radiografía de la mano de Albert Von Kölliker. Y fue así como cinco años después, la Academia Sueca de Ciencias le otorgó el primer Premio Nobel de Física por su descubrimiento. (1) *Fig. 3.*



Fig. 3. Documento del Premio Nobel. (2)

El mismo año en que se da a conocer este descubrimiento, el profesor Otto Walkhoff y Friedrich Giesel obtuvieron la primera radiografía dental; su obtención requirió de 25 minutos de exposición continua de rayos X debido a la naturaleza del receptor y a la utilización de una placa de vidrio fotográfica. (1) Para ello, se cortaron pequeños trozos de placas de películas comerciales y se los envolvió de nuevo a prueba de luz. (2) *Fig. 4.*

Fig. 4. Primeras radiografías dentales. (2)

Mientras tanto, en 1919, Edmund Kells describió como adquiría imágenes radiográficas en placas fotográficas de vidrio, al mismo tiempo que Eastman Kodak había desarrollado receptores de imagen con base en acetato de celulosa. (1)

En nuestra era, ahora llamada “era digital”, los avances tecnológicos en alianza con los rayos X han permitido realizar protocolos de diagnóstico y terapéuticos digitales de alta complejidad y precisión en todas las áreas odontológicas. (1)

La importancia de la radiografía en los procesos de diagnóstico es indiscutible. Por lo que estos avances radiológicos, actualmente avanzan de la mano de la tecnología computacional, obligando al odontólogo a perfeccionarse y alcanzar altos niveles de interpretación en estos exámenes por imágenes. (1)

Fig. 5.

Fig. 5. Radiografía digital. (68)

El primer estudio que se conoce sobre el tema del crecimiento óseo, lo realizó Montbeillard durante los años 1759 a 1777. Durante este periodo fue midiendo periódicamente la estatura de su hijo, desde el nacimiento hasta los 18 años. A partir de esto, el interés por el estudio del crecimiento aumenta y durante el siglo XIX se popularizó, formando parte de los estudios epidemiológicos. Y es durante el siglo XX, cuando empiezan a realizarse estudios en diferentes poblaciones del mundo. (3)

En 1912, Boas afirmó la íntima relación de determinados estadíos del desarrollo en varias partes del cuerpo humano, demostrando que el crecimiento óseo y las señales de la pubertad, traducen mejor el desarrollo del individuo que su edad cronológica. De esta forma, el crecimiento de los huesos de la mano puede ser utilizada como representativo del crecimiento físico general del individuo. (4)

Achenson y Dupertuis realizaron estudios comparando somatotipos y la maduración esquelética y concluyeron que los individuos clasificados por Sheldon como ectomorfos, presentan una maduración esquelética lenta y alcanzan alturas adultas mayores que los mesomorfos, los cuales presentan una maduración más rápida. Asimismo, consideraron que estos aspectos pueden ser modificados por factores tanto ambientales como emocionales y concluyeron que la rápida maduración ósea se encuentra asociada al surto de crecimiento puberal (SCP) anticipado y que la pubertad anticipada puede estar asociada a la obesidad en la infancia, ya que estos aspectos se encuentran disociados de la edad cronológica. (4) *Fig. 6.*



Fig. 6 Somatotipos de Sheldon. (69)

Capítulo 2

Conceptos generales

Para el diagnóstico imagenológico, la Ortodoncia y la Ortopedia dentomaxilofacial se han basado en radiografías, las cuales proporcionan imágenes bidimensionales de estructuras tridimensionales, como son: la radiografía panorámica u ortopantomografía, la telerradiografía de perfil o radiografía lateral de cráneo, la retroalveolar periapical, oclusal y dígito-palmar o carpal. (1)

La radiografía dígito-palmar o también conocida como radiografía carpal, es un auxiliar de diagnóstico utilizado para la determinación de la madurez esquelética (4) en diferentes áreas de la Pediatría, Ortodoncia y la Ortopedia dentomaxilofacial; en los individuos en crecimiento. (5) Siendo su objetivo principal, el brindarle al clínico toda la información necesaria para un diagnóstico, plan tratamiento, prevención, control y soporte legal adecuados, para el tratamiento de ortodoncia. (1)

La radiografía dígito-palmar, en odontología, es la más utilizada para la evaluación del desarrollo esquelético u óseo y la determinación del pico de crecimiento, empleándose de forma convencional para calcular la edad ósea, debido a la gran proporción de huesos largos y reactores que podemos observar fácilmente en un área. (6)

Por otro lado, también está indicada para el estudio de los patrones de crecimiento, la valoración de la concordancia entre la edad ósea y la cronológica; la valoración de alteraciones de crecimiento (1), para determinar la cantidad de crecimiento residual y estimar la velocidad de crecimiento. (7) Por lo tanto, es considerada como un “reloj biológico”. Fig. 7.

Fig. 7 Radiografía posteroanterior de mano y muñeca izquierda. (6)

Disponer de una herramienta confiable que proporcione este tipo de información es importante, sobre todo en aquellos casos en donde la terapia ortopédica de los maxilares se encuentra indicada, ya que en ocasiones, el contar con la certeza de que aún existe un remanente de crecimiento, se vuelve crítico durante el tratamiento de ortodoncia. En consecuencia, la radiografía dígito-palmar o carpal, representa una parte esencial y en algunas ocasiones, imprescindible de la documentación del expediente clínico, requerida para integrar el diagnóstico certero y planificar el tratamiento de manera integral, con la seguridad de que la terapéutica ortodóncica elegida, así como la época del desarrollo del paciente, es idóneo y pertinente para llevarlo a cabo y lograr los objetivos del tratamiento ortodóncico. (5)

Por otra parte, el crecimiento y el desarrollo, son dos procesos de formación en el ser humano, que inician desde su concepción y terminan hasta la muerte. (8)

Por lo que el crecimiento es considerado un aumento permanente e irreversible del volumen, limitado en el tiempo y en el espacio, en duración y magnitud (4), además, es un proceso de cambios dinámicos, los cuales son muy valiosos para el manejo craneal, dental y maxilofacial en beneficio del paciente. (9) Las proporciones de crecimiento óseo sufren variaciones durante

la infancia y la adolescencia, donde cada individuo presenta su propio ritmo de crecimiento (10) (11) (12), que se define como el proceso mediante el cual los seres humanos aumentan su tamaño y se desarrollan hasta alcanzar la forma y la fisiología propias de su estado de madurez. (8)

Diferentes autores han aportado su propia definición de crecimiento como: JX Huxley, que la definió como: “la automultiplicación de la sustancia viva”; Krogman como: “el aumento de tamaño, cambio de proporción y complejidad progresiva”, Meredith como: “una serie entera de cambios anatómicos y fisiológicos secuenciales que ocurren desde el principio de la vida prenatal hasta la senilidad”, Moyers como: “el aspecto cuantitativo del desarrollo biológico por unidad de tiempo” y Moss lo definió como: “el cambio en cualquier parámetro morfológico que sea mesurable”. (13) *Fig.8.*

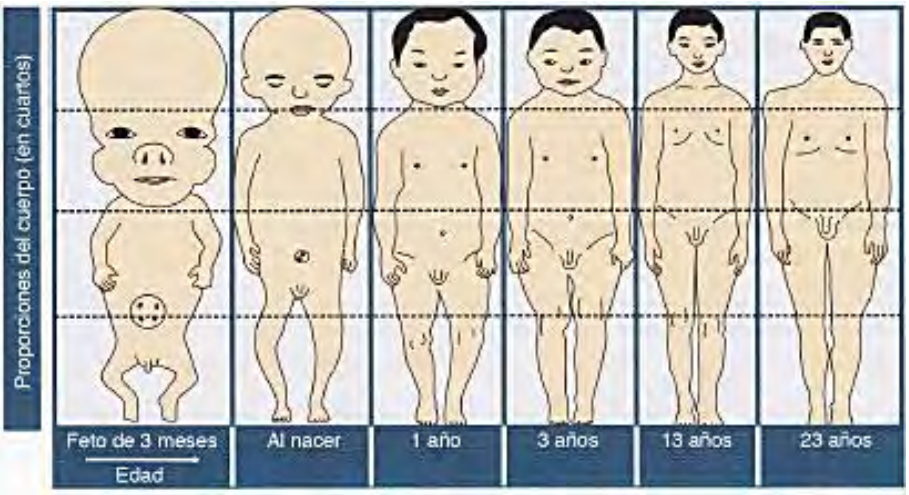

Fig. 8 Representación diagramática del gradiente cefalocaudal del crecimiento. (18)

Cabe destacar que el desarrollo se conceptualiza esencialmente como un progreso hacia la madurez (4); es un fenómeno que va a la par con el crecimiento y es la rama de la biología que se ocupa del estudio de la descripción y comprensión del proceso de maduración. (8)

La definición de desarrollo que han aportado algunos autores como Todd, quien lo define como: “Desarrollo significa el proceso hacia la madurez”; mientras que Moyers lo definió de la siguiente manera: “Todos los cambios unidireccionales que ocurren naturalmente en la vida de un individuo, desde su existencia como una célula simple hasta la transformación como unidad multifuncional que se interrumpe con la muerte”. (13) *Fig. 9.*

Fig. 9 Etapas del desarrollo humano. (70)

Debemos tener en cuenta que la edad cronológica que se obtiene de la anamnesis en la historia clínica, no es suficiente para determinar el crecimiento óseo del paciente, ya que sólo se trata del factor tiempo y no se consideran los factores que tienen influencia sobre el crecimiento y maduración ósea o esquelética; como son: los genéticos, endocrinos (6), el género y la raza (14), además de las condiciones climáticas, las circunstancias nutricionales y las condiciones socioeconómicas y alteraciones de una maduración más precoz del hombre a través del tiempo. (4) (15) La normalidad de todos estos factores, origina la talla determinada genéticamente para cada individuo. (6) (16) Por lo que se recurre a determinar la edad biológica; la cual se calcula a partir de la edad ósea, dental y morfológica o del momento de la maduración sexual. (17)

Por eso, el indicador de madurez biológica más útil para identificar ritmos o "tiempos" de maduración durante el crecimiento es la edad ósea, ya que otros indicadores utilizados se limitan a ciertas etapas de la vida o muestran gran variabilidad, sobre todo durante la pubertad. (6)

La edad ósea es considerada la edad más confiable para la evaluación del crecimiento para fines ortodóncicos. Las etapas del crecimiento se pueden determinar exactamente usando métodos basados en los indicadores de la maduración esquelética, que sirven para decidir el tipo de tratamiento y determinar el pronóstico para cada caso en particular. (18)

La determinación de la edad esquelética u ósea se basa en la evaluación de diferentes eventos que aparecen de forma regular y secuencial durante el periodo de la madurez. Aunque teóricamente, cualquier parte del cuerpo puede ser empleada para su determinación, en la práctica clínica se utilizan más comúnmente los huesos de la mano y del carpo, especialmente después del primer año de vida, debido a que poseen un gran número de huesos en desarrollo, lo cual facilita el seguimiento de su nivel de maduración y sus cambios a través de los años.

Existen varias razones para ello, entre las que podemos mencionar las siguientes: a) los cambios que ocurren en los huesos durante el proceso de maduración son similares en todas las personas y las variaciones en el tiempo de inicio de dichos cambios, indican la presencia de un retardo o una aceleración del crecimiento; b) cada centro de osificación experimenta cambios morfológicos identificables, que son determinantes de maduración; c) todos los centros de maduración ósea se identifican fácilmente y es posible registrarlos por medio de una radiografía; d) la fácil accesibilidad, la escasa radiación y por ser una zona alejada de las gónadas. (19) (12) (20)

Por consiguiente, el proceso de maduración ósea se puede definir como la transformación de las estructuras fibrosas y cartilaginosas del esqueleto en tejido calcificado, que inicia en la sexta semana de gestación y termina al final de la adolescencia. (21) *Fig. 10.*

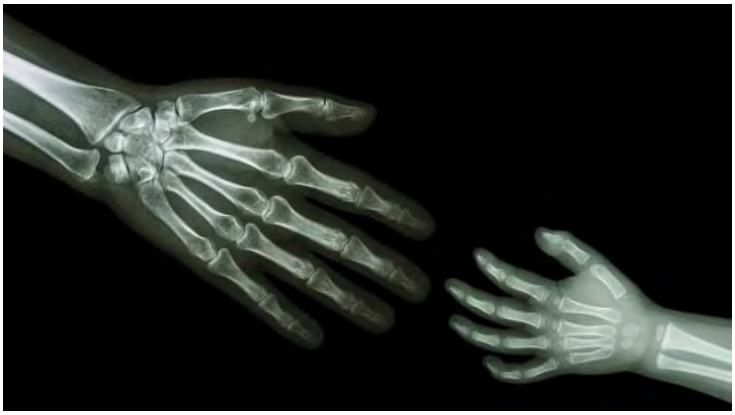

Fig. 10 Radiografía dígitopalmar de adulto y niño. (73)

Su valoración debe basarse en el grado de maduración de una serie de indicadores del esqueleto. Las partes del cuerpo que pueden ser utilizadas para la valoración de este proceso son: (6) cabeza y cuello (cráneo, vértebras cervicales), miembro superior (articulación escápulo-humeral, codo, muñeca y dedos de la mano) y miembro inferior (fémur, articulación coxofemoral, rodilla, tobillo, tarsos del pie, metatarsos y falanges) (18); pero la más útil es mano y muñeca, la cual permite visualizar 30 huesos pequeños, todos en un orden predecible de osificación. (6)

Es importante entender que la aceleración del crecimiento facial durante la pubertad es leve, en comparación con el crecimiento de las extremidades del cuerpo (6); no podemos estimularla o inhibirla; sin embargo, si detectamos la época donde ocurre el mayor surto de crecimiento, se puede utilizar la aparatología adecuada para prevenir, interceptar y/o corregir la mayoría de los problemas ortodóncicos. (4)

Por otra parte, los caracteres sexuales secundarios como la estatura, por ejemplo, no son muy útiles para valorar el estadío de crecimiento cráneofacial, ya que cuando se alcanza la máxima talla o bien, aparecen esos rasgos sexuales, puede haber ocurrido la mayor parte del crecimiento puberal que

queríamos aprovechar, utilizando determinados medios terapéuticos ortodóncicos. (17)

Por tal motivo toma gran relevancia la medición del estado físico y la determinación de la edad ósea, ya que se ha reportado la relación en que ocurre la velocidad del pico de crecimiento en la estatura, las dimensiones faciales y la obtención de los eventos de calcificación de la mano y la muñeca. Dicha información es de gran utilidad en el diagnóstico ortodóncico y para el establecimiento de un apropiado plan de tratamiento, donde es necesario estimar si el crecimiento se encuentra en fase de activación o desactivación.

Antes de considerar la posibilidad de realizar alguna terapia ortodóncica en la dentición primaria o mixta, el Cirujano Dentista debe considerar los principios básicos del crecimiento y desarrollo del complejo cráneofacial que le permita identificar los cambios que suceden normalmente desde la niñez hasta la edad adulta, a fin de poder diferenciarlos de aquellos que son productos de la terapia aplicada.

Lo anterior es especialmente útil, si se trata de displasias, por ejemplo, en las cuales está implicado el crecimiento de algunos de los componentes del complejo nasomaxilar (maloclusiones clase II y clase III), sin embargo, para que ello sea de utilidad clínica, es necesario realizar la predicción altamente confiable del crecimiento a mediano y largo plazo y con referencia a su cantidad, duración y tiempo.

Otro aspecto importante a considerar es que durante el proceso de la maduración del individuo, se observan diferentes periodos delimitados; encontrándose tres picos de aceleración de crecimiento, los cuales, al menos los dos últimos, presentan diferencias según el sexo: el primero ocurre aproximadamente desde el nacimiento hasta los 3 años de edad; el segundo, entre los 6 y 7 años en las niñas y entre los 7 a 9 años en los niños y el tercero o circumpuberal, es el cercano a la pubertad, aproximadamente entre los 10 y

12 años en las niñas y entre los 12 a los 14 en los niños. Por otro lado, dentro de esos periodos se observan etapas de desaceleración, en las cuales el proceso de crecimiento es más lento, por lo que se deben considerar la variabilidad individual. (19) (20)

Es importante conocer que la hormona del crecimiento es una hormona polipeptídica de 191 aminoácidos, la cual es segregada por el lóbulo anterior de la hipófisis en el cerebro. Una vez libre, se une a receptores específicos de las células de múltiples tejidos, actuando sobre el crecimiento y estimulando la síntesis de otras sustancias, denominadas factores de crecimiento (somatomedinas). Su síntesis y secreción se encuentran reguladas por distintos sistemas reguladores, neuronales y de retroalimentación hormonal. La secreción es de forma pulsátil, es decir, durante el día se producen pequeños picos de secreción, pero la mayor parte se libera por la noche, durante el sueño. (16) *Fig. 11.*

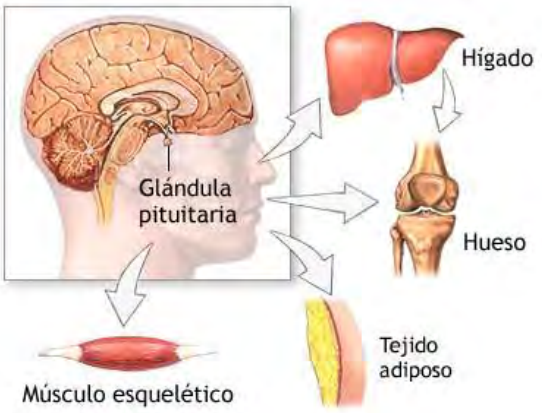

Fig. 11. La hormona del crecimiento es segregada por la glándula pituitaria en el hipotálamo. (74)

Por otro lado, los factores de crecimiento son también sustancias formadas por péptidos, que son sintetizadas por un gran número de células en el organismo, estimulan la síntesis de ácido desoxirribonucleico (ADN) en muchos tipos de células y se regulan por la acción directa de la hormona de crecimiento, pero su síntesis depende de factores como la edad o el estado nutricional. Por ejemplo, al haber restricción de calorías y proteínas en la dieta, se produce un estado de resistencia a la acción de la hormona de crecimiento en los tejidos

periféricos, encontrándose niveles altos de hormonas y niveles bajos los factores de crecimiento. (16) *Fig. 12.*

Fig. 12 La nutrición es un importante factor de crecimiento. (75)

Como se mencionó, la nutrición influye como un factor regulador del crecimiento. Es así que durante los dos primeros años de vida y en la adolescencia, las necesidades de energía y de algunos nutrientes como las proteínas es máxima, por lo que el riesgo de hipocrecimiento de origen nutricional es mayor. Además, existen diferencias sexuales: los varones en condiciones normales utilizan mejor la energía, pero en situaciones con déficit, son las mujeres las que presentan una mayor estabilidad, por lo que la repercusión sobre el crecimiento es menor. La malnutrición produce retraso o detención del crecimiento, por lo que el proceso de maduración sólo se puede valorar sobre la base de la osificación. (16)

La ortodoncia se ocupa además, de la corrección precoz de las maloclusiones dentales, dándole una gran relevancia a la armonización de las bases óseas y a la posición dentaria; que pueden ser corregidas en cualquier etapa de la vida, utilizándose los momentos de mayor pico de crecimiento y tomando como indicadores del nivel de madurez: la edad cronológica, la altura, el peso, la edad dentaria y ósea del individuo. Una vez observados los niveles de

madurez del niño, es posible saber un estimado de cuando alcanzará la pubertad o el pico de crecimiento puberal (PCP). (4)

Debido a que el patrón de crecimiento de los maxilares sigue la tendencia somática, se ha estudiado la posibilidad de que el estado de desarrollo de otras partes del esqueleto puede ser indicativo del estado de desarrollo facial, (22) en consecuencia interesa saber cuándo se producen incrementos en el crecimiento a edades tempranas y cuál es su magnitud.

En este sentido, en el pico de crecimiento juvenil (7 a 9 años de edad), el maxilar experimenta un incremento de 1 mm/año y la mandíbula 3 mm/año; pero se considera que durante el periodo prepuberal, entre los 10 y los 12 años, dicha proporción se reduce a 0.25 y 1.25 mm/año en el maxilar y la mandíbula respectivamente, para alcanzar luego su nivel más alto durante la pubertad (12 a 14 años de edad): 1.5 mm/año en el maxilar y 4.5 mm/año en la mandíbula. (23) (24) La altura facial inferior incrementa aproximadamente 1 mm/año y con ello el pogonion se proyecta también hacia adelante en la misma proporción. El crecimiento alveolar es en promedio 10 mm entre los 4 y 20 años. (25) (26)

Se ha tomado esta referencia debido a que se ha reportado una correlación significativa entre la aparición del pico de crecimiento puberal y el inicio de su calcificación dentaria. (22)

El pico de crecimiento puberal (PCP) es muy variable y diferentes individuos llegan al mismo estadío de desarrollo en diferentes edades cronológicas; algunos tienen una maduración lenta y alcanzan el pico de crecimiento puberal (PCP) en edades más avanzadas, mientras que otros, tienen una maduración más rápida y lo alcanzan en edades más tempranas. (4)

El surto de crecimiento puberal (SCP) ocurre durante la adolescencia, entre los 10 años, 6 meses y 15 años, con una relativa precocidad para los individuos del sexo femenino. Esta fase de intenso crecimiento ocurre como parte de los

fenómenos físicos que acompañan la maduración del aparato sexual y el alcance de la capacidad reproductora que ocurre en la pubertad. (4)

Por eso la verdadera edad biológica de un individuo durante su crecimiento, se obtiene a través del análisis de su edad ósea, (6) traduciendo su estadío de desarrollo de manera simple y precisa; por medio del estudio de la radiografía dígito-palmar, determinando la edad ósea, interpretando la osificación de las piezas esqueléticas de la mano y la muñeca y dando a conocer una estimativa del estadío de desarrollo de los diferentes huesos con relación al surto de crecimiento puberal (SCP), que según Björk, ocurre en un periodo de 2 años, siendo ésta, la etapa en la que el niño alcanza su mayor desarrollo y maduración en las dimensiones cráneofaciales. (4) (22)

El conocimiento de estos indicadores de maduración es útil en el diagnóstico para determinar el tiempo y el método apropiado para el tratamiento al proporcionar el grado de desarrollo óseo del niño. (12) (26) *Fig. 13.*

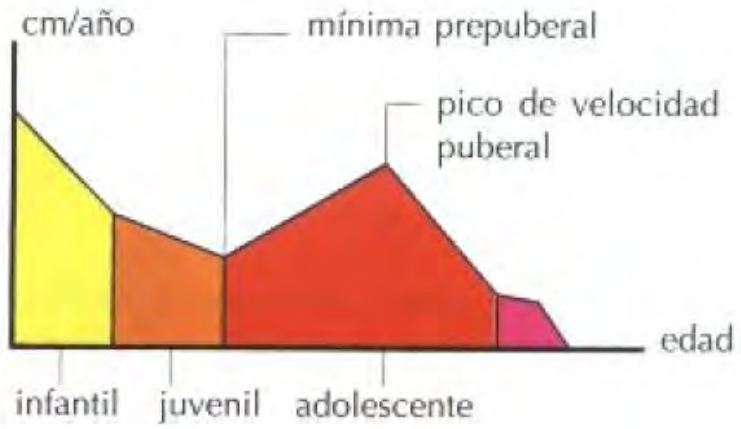

Fig. 13. Gráfico de la curva de crecimiento establecida por Björk. Se observa un periodo de 2 años, dentro de la adolescencia, donde ocurre el surto de crecimiento puberal (área roja). (4)

Capítulo 3

Crecimiento y desarrollo

El crecimiento y desarrollo de las extremidades superiores en el periodo prenatal abarcan el esqueleto apendicular. Al final de la cuarta semana de desarrollo, las yemas de las extremidades se distinguen como evaginaciones de la pared ventrolateral del cuerpo. Primero aparecen las extremidades anteriores y luego las posteriores de 1 a 2 días después. En un principio, las yemas de las extremidades constan de un núcleo mesenquimatoso, que proviene de la placa parietal (somática) del mesodermo, la placa lateral que formará los huesos y los tejidos conectivos de las extremidades y una capa de ectodermo cúbico lo recubre. El ectodermo, en el margen distal de la extremidad se engrosa y forma la cresta ectodérmica apical (CEA). La cresta ejerce influjo apical sobre el mesénquima adyacente, haciendo que siga siendo una población de células indiferenciadas de rápida proliferación: la zona indiferenciada. Conforme va creciendo la extremidad, las células más alejadas del influjo de la cresta empiezan a diferenciarse en cartílago y músculo. Así, el desarrollo de los miembros se efectúa de la parte proximal a la distal en tres componentes: estilópodo (húmero), zeugópodo (radio, cúbito) y autópodo (carpianos, metacarpianos y dedos). (27)

A la semana 6, la parte terminal de las yemas de la extremidad se aplanan para producir las placas de las manos y se encuentra separada del segmento proximal por una constricción circular. Después, una segunda constricción divide la parte proximal en dos segmentos y se distinguen las partes principales de las extremidades. Los dedos se forman cuando la muerte celular en la cresta ectodérmica apical (CEA) divide esta cresta en cinco partes. El desarrollo ulterior de los dedos depende de un crecimiento continuo bajo la influencia de los cinco segmentos del ectodermo de la cresta, de la

condensación del mesénquima para producir radios digitales cartilaginosos y de la del tejido situado entre los radios. (27)

Durante la séptima semana de gestación, las extremidades giran en dirección opuesta. Las extremidades superiores giran 90° en dirección lateral, de modo que los músculos extensores se encuentran en la superficie lateral y posterior; y los pulgares se sitúan en posición lateral. (27)

Mientras se establece la forma externa, el mesénquima de las yemas empieza a condensarse y estas células se diferencian en condrocitos. Finalmente, en la sexta semana de desarrollo ya se formaron en ellos los primeros modelos de cartílago hialino que presagian los huesos de las extremidades. (27)

3.1 Osificación

La osificación de las extremidades, es decir la osificación endocondral, comienza al término del periodo embrionario (27) a partir del cartílago hialino primordial. (28)

En la semana 12 de desarrollo, los centros de osificación primarios se aprecian, de los huesos largos en las extremidades. A partir del centro primario de la parte media del hueso o diáfisis, la osificación endocondral gradualmente avanza hacia los extremos del modelo cartilaginoso. (27)

Los vasos de nutrientes entregan células madre pluripotentes, dando lugar a la médula ósea como fuente de bloques de construcción, para los centros de osificación. Después de que los centros de osificación primaria y secundaria crecen, hacen una placa de crecimiento para convertirse en el sitio de la osificación endocondral. Los condrocitos maduros hipertrofian en el centro de osificación primaria, para más tarde evolucionar. Dentro del nódulo de cartílago se forma y se expande gradualmente para ser reemplazado. (28)

En el caso de los huesos largos, la parte central del eje, es decir; la diáfisis, es el sitio embrionario del centro de osificación primaria. En el transcurso de la maduración, los centros de osificación secundarios se desarrollarán en uno o ambos extremos del hueso, llamado: epífisis. (28)

En el momento del nacimiento, la diáfisis suele estar totalmente osificada, aunque las epífisis, todavía son cartilaginosas. Sin embargo, poco después surgen centros de osificación en las epífisis (27) siguiendo un patrón bastante predecible hasta la edad adulta, pero influido por diversos factores genéticos, ambientales, socioeconómicos y hormonales, entre otros. (29) *Fig. 14.*

Final de la gestación (2 últimos meses)	Epífisis distal del fémur
Final de la gestación (semana 40)	Epífisis proximal del húmero
Edad cronológica de 2 meses ± 2 meses	Hueso grande (primer núcleo de osificación)
Primeros meses de vida	Osificación de la epífisis proximal del fémur y tibia
Edad cronológica Mujeres: 10 años ± 13 meses Varones: 12,6 años ± 18 meses	Último centro de osificación en aparecer es el aductor del pulgar
Secuencia de los centros epifisarios de los huesos largos	
Radio distal falanges proximales metacarpos falanges medias falanges distales	

Fig. 14 Cronología de osificación. (29)

Por otra parte, la osificación primaria de los huesos carpianos de la mano se produce en la infancia o niñez en el centro del hueso; en cambio, los centros de osificación secundarios se desarrollan en uno o ambos extremos de la epífisis. (28)

Estas células se hipertrofian a expensas de su matriz, en el centro del nódulo de cartílago, generando una matriz rica en proteoglicanos, permitiendo rodear las células, los vasos sanguíneos y más tarde, la médula ósea para penetrar en la matriz, movilizando células ósteoprogenitoras para invadir el sitio de la

hipertrofia y la calcificación. Por consiguiente, es la maduración del cartílago calcificado, donde la muerte programada de células hipertróficas del cartílago y la invasión de las lagunas restantes, son reemplazadas por células formadoras de hueso de resorción ósea, depositándose sobre los residuos de cartílago calcificado. (28)

En los huesos cortos de la mano como metacarpos y falanges, inicialmente se forman dos nódulos de condro-epífisis, pero sólo una forma un extremo de centro de osificación secundaria y su finalidad será contribuir al crecimiento longitudinal del hueso. En el otro extremo, el cartílago progresivamente será reemplazado por hueso del centro de osificación primaria para finalmente, sólo conservar un delgado cartílago articular. (28)

Posicionado entre la cresta ósea epifisaria y su límite metafisario, la placa de crecimiento es una unidad funcional altamente organizada, encargada de la entrega continua de nuevas células de cartílago, además es la matriz que conduce a la formación de hueso. Este proceso, denominado osificación endocondral, se divide en dos fases: (28)

Por un lado, la condroplasia que es el proceso de diferenciación del cartílago y el crecimiento y por otro lado, la osteogénesis que es el proceso de calcificación y osificación del tejido cartilaginoso, la cual está mediada por la apoptosis de condrocitos que incluyen la acumulación y liberación intracelular de calcio, la calcificación de la matriz, la resorción de la matriz, el mantenimiento de la homeostasis de la placa de crecimiento, la atracción de los vasos sanguíneos y la médula ósea con sus precursores de osteoblastos, y la estimulación de la formación ósea. (28)

Por cierto tiempo, una placa epifisiaria cumple una función importante en el aumento de longitud de los huesos. La osificación endocondral se lleva a cabo en ambos lados de ella cuando el hueso alcanza su longitud total, las placas desaparecen y las epífisis se unan en la diáfisis del hueso. (27) La fusión de la

epífisis con la metáfisis se produce en la mayoría de los huesos largos durante el último año de la pubertad, esto implica el cese del crecimiento del hueso. (28)

En los huesos largos, la placa epifisiaria se localiza en ambos extremos; mientras que en los huesos más cortos como las falanges, se encuentra sólo en un extremo. (27)

Es importante destacar que los distintos centros de osificación no tienen el mismo valor predictivo de maduración en las distintas edades, debiendo elegir aquellos que caracterizan mejor la madurez ósea en cada grupo de edad. (29) *Fig. 15.*

Etapa de la vida	Valoración general	Huesos concretos
Infancia precoz RN 10 meses (M) RN 14 meses (V)	Centros de osificación secundarios presentes en las extremidades superior e inferior, sobre todo pie y tobillo	Hueso grande y ganchoso: en torno a los 3 meses. Es el único núcleo durante los primeros 6 meses Epífisis distal del radio: en torno a los 10 meses (M) y 15 meses (V)
Edad preescolar o infancia tardía 10 meses-2 años (M) 14 meses-3 años (V)	Núcleos de osificación de las epífisis de los huesos largos de la mano La valoración del carpo es poco fiable	Secuencia: falanges proximales → metacarpianos → falanges medias → falanges distales El primero es el tercer dedo y el último el quinto Hay 2 excepciones: Epífisis de la falange distal del pulgar: en torno a los 18 meses (M) y 15 meses (V) Epífisis de la falange media del quinto dedo: osifica en último lugar
Escolar o etapa prepuberal 2-7 años (M) 3-9 (V)	Tamaño de la epífisis en relación con las metáfisis adyacentes	Crecimiento de los núcleos de osificación epifisarios tanto en grosor como en anchura, hasta igualar la anchura de las metáfisis

Fig. 15 Valoración de núcleos según la edad. (Continúa) (29)

Pubertad en fases tempranas (Tanner 2-3/4) Hasta 13 años (M) Hasta 14 años (V)	Tamaño de la epífisis en relación con las metáfisis adyacentes	Estos centros epifisarios sobrepasan la metáfisis y comienzan a abrazarla con los finos picos óseos
Pubertad (Tanner 3-4/5) 13-15 años (M) 14-15 años (V)	Grado de fusión de las epífisis de las falanges con sus respectivas metáfisis Los metacarpianos se valoran con dificultad en la radiografía en este grupo de edad La valoración del carpo es poco fiables	Secuencia: falanges distales → metacarpos → falanges proximales → falanges medias Los primeros puntos de cierre se suelen establecer en el centro Centros de osificación del aductor del pulgar y el pisiforme: no son buenos indicadores de maduración
Pospubertad 15-17 años (M) 17-18 años (V)	Núcleos de osificación de las metáfisis del radio y el cúbito	En este grupo de edad, todos los metacarpianos, falanges y hueso del carpo están ya completamente desarrollados y todas las fisis fusionadas

Fig. 16 Valoración de núcleos según la edad. (Continuación) (29)

3.2 División cronológica de la vida humana

La historia de la vida del ser humano se caracteriza por modificaciones continuas de su ciclo vital, que inicia con el óvulo fecundado y termina con la muerte. Cada ciclo es variable según la genética, la raza, el sexo, las condiciones mesológicas y su tiempo de duración puede dividirse en periodos o fases: (4)

- **Periodo prenatal o de vida intrauterina:** Fase del desarrollo anterior al nacimiento. La duración de este período es cerca de 280 días contados a partir de la última menstruación ó 266 días contados de la fecha de la ovulación ó 9 meses. Se subdivide en las siguientes fases: (4)

- **Huevo o germen:** Se extiende desde la anfimixia (cópula de los gametos) hasta la fase de segmentación (clivaje), dura aproximadamente 14 días. (4)
- **Fase embrionaria:** Va del día 14 hasta el final del segundo mes. Inicia con la formación del disco embrionario y termina cuando los principales órganos del cuerpo comienzan a diferenciarse. El aspecto externo y la organización estructural, en esta etapa proporcionan las mejores indicaciones sobre la edad del embrión. (4)
- **Fase fetal:** Inicia en el día 60 y termina cuando el feto está completo. En esta etapa se diferencían los sistemas y órganos y se establece la forma externa del cuerpo. Esta fase, a su vez se subdivide en postembrionaria, que va del día 60 hasta el final del sexto mes y fetal, que va del séptimo mes hasta el final del noveno mes. (4)

Al terminar el noveno mes de vida intrauterina el feto es expulsado y recibe el nombre de recién nacido, iniciándose el periodo posnatal. (4) *Fig. 10.*

Fig. 17. Desarrollo del periodo prenatal. (71)

- **Periodo postnatal:** Se extiende desde el nacimiento hasta la senilidad. Se divide en varios estadíos de duración variable a causa de la raza, sexo, constitución física y condiciones mesológicas. (4)
  - **Fase neofetal:** Corresponde a las dos primeras semanas después del nacimiento. (4)
  - **Infancia:** Periodo restante del primer año de vida. Durante el primer semestre, llamado prenatario, el niño es lactante, no se mantiene erecto, ni camina; mantiene la posición erecta y empieza a caminar a partir de los últimos cuatro meses, donde su alimentación ya es mixta. (4)
  - **Niñez (pueril):** Periodo comprendido desde el comienzo del segundo año y la pubertad. Este periodo se puede en diversas fases: (4)
    - ***Turgor primus (segunda infancia):*** Se extiende desde los 2 hasta los 6 años. Es una fase de completa modificación del régimen alimenticio, con sustitución de succión por la masticación del alimento y se completa la dentición decidua. (4)
    - ***Proceritas prima (pequeña pubertad):*** Se manifiesta alrededor de los 6 años, con la aparición del primer molar permanente. (4)
    - ***Turgor secundus:*** Corresponde de los 8 a los 10 años, con el comienzo del recambio dental y la erupción de los incisivos permanentes. (4)
  - **Adolescencia:** Va de los 10 a los 20 años aproximadamente. Se caracteriza por una serie de modificaciones morfológico-funcionales y psíquicas, aludiendo además del establecimiento del dimorfismo sexual a la constitución individual. Este periodo se divide en: (4)
    - ***Prepuberal (procereitas secunda):*** Se extiende de los 10 años a la pubertad. (4)
    - ***Pubertad:*** Caracterizada por el inicio de las funciones sexuales y la aparición de los caracteres sexuales secundarios. Es de duración variable y comienza en las mujeres con la aparición de la menstruación (menarca), que ocurre aproximadamente a los 13 años. Para los

hombres se considera que la pubertad comienza a los 15 años aproximadamente, considerando la edad ósea correspondiente a la de las mujeres en la época de la menarca. (4)

- ***Postpubertad (turgor tertius o nubilidad):*** Dura de la pubertad hasta los 18 años en la mujer y hasta los 20 años en el hombre. El individuo crece en estatura, pero muy poco, ya que a los 15 años ya debe tener el 90% de su altura total; el crecimiento transversal y ponderal continúa, con el aumento de las formas externas, mejora la capacidad de reproducción y se aceleran los procesos morfofuncionales que llevan a la completa madurez física y psicológica. (4)
- ***Madurez (virilidad):*** Se extiende de los 20 a los 60 años y se subdivide en las fases de: (4)
  - ***Virilidad constante:*** Para la mujer a los 50 años y para el hombre a los 60 años. Durante la primera fase de la madurez, el adulto continúa creciendo, tanto en el sentido transversal como en el peso, principalmente la acumulación de grasa, por causa de la hipertrofia muscular y crecimiento de algunas vísceras. Cuando termina la fase anaplástica, de energía creciente, el adulto entra en la fase del equilibrio dinámico. En la fase decreciente aparece la menopausia, por esta castración natural, se observa en muchas mujeres un aumento del panículo- adiposo, el cual aparece después de los 50 años en los hombres. (4)
  - ***Decadencia (actas terminalis):*** Es la fase cataplástica, de energía decreciente distinta en la vejez (hasta los 80 años) y senilidad (decrepitud, senectud o longevidad). En la vejez y principalmente en la senilidad, se acentúa la disminución de la estatura, el cual se inició en el periodo anterior por causa de la encorvadura de la columna vertebral, de los discos intervertebrales que se afinan y de las alteraciones en las articulaciones de los miembros inferiores, siendo afectados por esclerosis y atrofia, el peso del cuerpo

disminuye, así como el volumen de la mayoría de las vísceras. Además, el individuo se vuelve macilento y las modificaciones de su tegumento y cabeza configuran la facies senil. (4)

Todos estos periodos y fases del ciclo de la vida humana suceden con ritmo y velocidades desiguales entre cada individuo, intercalados por momentos críticos, pero enlazados y coordinados de forma que no haya interrupciones durante todo su curso. (4) *Fig. 11.*

Fig. 11. Etapas del desarrollo postnatal. (72)

Capítulo 4

Anatomía de muñeca y mano

El esqueleto está constituido por un conjunto de huesos, los cuales son piezas duras y resistentes que sirven de sostén a los músculos que los rodean. (30)

El esqueleto de la mano se compone de 27 huesos, divididos en tres grupos: el carpo, los metacarpianos y las falanges. En su conjunto, adoptan la forma de arcos, dos transversales (a nivel del carpo y de los metacarpianos) y los arcos longitudinales digitales. (31) *Fig. 12.*

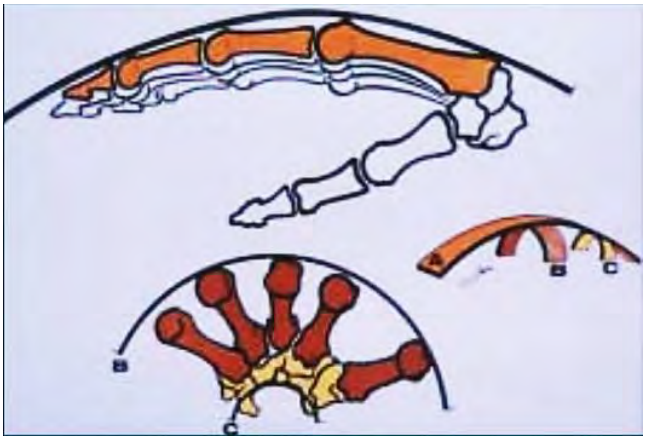

Fig. 12. Arcos de la mano. (31)

Se considera que existe un área fija, integrada por la hilera distal del carpo, conformada por los huesos: trapecio, trapezoide, hueso grande y ganchoso y los metacarpianos segundo y tercero; y un área móvil, integrada por la hilera proximal del carpo con los huesos: escafoides, semilunar y piramidal, los metacarpianos primero, cuarto y quinto, así como las falanges. El hueso pisiforme, clásicamente englobado en la hilera proximal, se sitúa en un nivel más palmar, y actúa a manera de hueso sesamoideo. (31)

4.1 Muñeca

La muñeca es el conjunto articular más complejo en el organismo. Su área anatómica se establece mediante la unión entre el antebrazo y la mano, incluyendo las extremidades meta-epifisiarias distales de los huesos radio y cúbito (4) (32), además las dos hileras de huesos del carpo y las bases de los huesos metacarpianos. (32)

El hueso cúbito se describe como un hueso par, que presenta tres caras: interna, anterior y posterior; tres bordes: externo, anterior y posterior; y dos extremidades: superior e inferior. Su posición es: la extremidad mayor hacia arriba, la cavidad articular hacia adelante y el borde cóncavo del hueso hacia afuera. En la extremidad inferior observamos la cabeza del cúbito, el cual se articula por fuera con el radio y por abajo con el hueso piramidal. (33)

El radio es un hueso par, que presenta tres caras: anterior, posterior y externa; tres bordes: anterior, posterior e interno; y dos extremidades: superior e inferior. Su posición es: la extremidad mayor hacia abajo, los canales de esta extremidad hacia atrás y el borde cóncavo hacia dentro. En la extremidad inferior: por abajo se articula con los huesos escafoides y semilunar; hacia afuera presenta apófisis estiloides y adentro presenta una superficie articular para la cabeza del cúbito. (33)

4.2 Mano

Por otra parte, la mano está conformada por veintisiete huesos, además de los sesamoideos y se divide en tres partes: carpo, metacarpo y dedos, los cuales describiremos a continuación. (4)

Carpo

Proximalmente se encuentra el hueso **carpo**, que es una masa ósea que presenta una forma rectangular (4), presenta una cara anterior en forma de canal limitada por dentro y por fuera, por las dos apófisis externa e interna del carpo. La interna y superior está formada por el hueso pisiforme; la interna e inferior, por el hueso ganchoso; la externa y su superior por el escafoides; y la externa e inferior, por el trapecio. Presenta una cara posterior convexa; un borde superior que se articula con los huesos del antebrazo; un borde inferior articulado con los metacarpianos y las dos extremidades formadas por las apófisis del carpo. (33)

En general, el carpo está constituido por ocho huesos situados entre los huesos del antebrazo y los metacarpianos y distribuidos en dos filas; en la fila superior o proximal, está compuesta por cuatro huesos que son:

1. ***Escafoides:*** Se articula por arriba con el radio, por abajo con el hueso grande, el trapezoide y el trapecio; por dentro con el semilunar por dos facetas articulares. Además ofrece una forma de navecita con concavidad inferior, un tubérculo grande por fuera y por adelante (apófisis externa y superior del carpo), así como un canal rugoso, transversal, hacia atrás.
2. ***Semilunar:*** Se articula por arriba con el radio por una faceta convexa; por abajo con el hueso grande y con el ganchoso por una faceta cóncava; por dentro, con el piramidal; por fuera con el escafoides. Este hueso ofrece: forma de media luna de concavidad inferior, la cara no articular anterior, mucho más ancha que la posterior; una apófisis que termina por debajo de la cara no articular y se prolonga hacia adentro.
3. ***Piramidal:*** Se articula por abajo con el hueso ganchoso; por arriba, con el cubito; por fuera con el semilunar; por delante con el pisiforme. Presenta: una forma casi cúbica, en la cara anterior una faceta plana y redondeada que se articula con el pisiforme y situada en la parte inferior-interna del hueso.

4. ***Pisiforme:*** Pequeño, redondeado, en forma de guisante, puede considerarse como un hueso sesamoideo desarrollado en el espesor del tendón del cubital anterior y se articula con la cara anterior del piramidal por una faceta semejante a la de este hueso.

La otra fila está formada por los huesos:

5. ***Trapecio:*** Se articula por abajo con el primer metacarpiano; por arriba con el escafoides; por adentro con el trapezoide y el segundo metacarpiano. Este hueso se distingue por: la faceta, que se articula con el primer metacarpiano, cóncava y convexa en sentido contrario; en la cara anterior, un tubérculo muy pronunciado (apófisis inferior externa del carpo); por dentro de este tubérculo, un canal vertical para el tendón del palmar mayor.
6. ***Trapezoide:*** Se articula por abajo con el segundo metacarpiano; por arriba, con el escafoides; por afuera, con el trapecio y por dentro, con el hueso grande. Presenta: cuatro facetas articulares que constituyen los cuatro lados de la pirámide; una faceta anterior, no articular muy pequeña, el vértice truncado de la pirámide, en la cara posterior, no articular, una apófisis externa que se dirige hacia el escafoides y el trapecio.
7. ***Hueso grande o capitatum:*** El más voluminoso de los huesos del carpo, alrededor del cual se agrupan casi todos los otros. Se articula por abajo con el segundo, tercero y cuarto metacarpianos; por arriba, con el escafoides y el semilunar; por fuera, con el trapezoide y por dentro, con el ganchoso. Presenta: en la parte superior un abultamiento, cabeza; por debajo de ésta, el cuello; por detrás y abajo, una apófisis que se dirige hacia adentro, hacia el cuarto metacarpiano.
8. ***Hueso ganchoso o hamatum:*** Se articula por abajo con el cuarto y quinto metacarpianos; por arriba con el piramidal y el semilunar; por fuera, con el hueso grande. Presenta en la cara anterior la apófisis unciforme, provista de una concavidad que mira hacia afuera. (4) (33)

Todos los huesos mencionados son cortos, presentan en su mayoría, una forma cuboidea y la mayor parte de ellos ofrecen seis caras: cuatro articulares y dos no articulares; de las caras no articulares con una anterior y otra posterior, los huesos que están en los extremos de las dos filas del carpo presentan en general por lo menos una faceta articular. (33) Además, están formados en el centro de tejido esponjoso y están cubiertos por una capa delgada de tejido compacto. (4)

Metacarpo

Medialmente encontramos el **metacarpo o esqueleto de la palma de la mano**, que está formado por cinco huesos pequeños y largos, todos con epífisis (extremidad) y diáfisis (región media del hueso), separados por cuatro espacios interóseos. El cuerpo ofrece tres caras: cara posterior, interna y externa; y tres bordes: anterior, interno y externo. La extremidad carpiana presenta cinco facetas, la anterior y la posterior rugosas, las otras tres articulares: una superior, con los huesos del carpo y las otras dos laterales, con los metacarpianos vecinos. La extremidad inferior es una cabeza redondeada, llamada cóndilo. Forma una prominencia en su parte anterior, su cartílago avanza por delante y sus partes laterales, rugosas y deprimidas, dan inserción a los ligamentos laterales de la articulación. (33)

Se enumeran del 1 al 5, de proximal a distal, siendo metacarpo 1 (M1) el más proximal y metacarpo 5 (M5) el más distal. Por otra parte, junto a la porción interna y distal del metacarpo 1, se encuentra el hueso sesamoideo medial (aductor sesamoideo), siendo su flexor el de más difícil visualización radiográfica. (4)

Los metacarpianos se distinguen entre sí por su extremidad superior.

1. ***Primer metacarpiano:*** Grueso y corto, presenta por arriba una sola faceta articular, cóncava y convexa en opuesto sentido, para el trapecio. Carece de facetas articulares laterales. Su cuerpo es aplanado de adelante atrás.
2. ***Segundo metacarpiano:*** Es el más largo. Su extremidad superior presenta una faceta articular para el tercer metacarpiano. No tiene cara articular externa. Esta extremidad presenta además tres facetas para los tres primeros huesos de la primera fila del carpo. En la parte posterior, inmediatamente por debajo del trapezoide, existe una excavación profunda y un tubérculo que se dirige hacia afuera.
3. ***Tercer metacarpiano:*** Presenta en su extremidad superior cinco facetas descritas anteriormente; además esta extremidad presenta por detrás una apófisis que se dirige hacia el trapezoide.
4. ***Cuarto metacarpiano:*** Menor que el tercero; se distingue porque presenta también cinco facetas, pero no tiene apófisis estiloides.
5. ***Quinto metacarpiano:*** Delgado, corto, ofrece en su extremidad superior una sola faceta articular lateral para el cuarto metacarpiano y una superficie articular superior, cóncava y convexa en sentido contrario, para el hueso ganchoso. En la parte interna de esta extremidad se encuentra una apófisis. (33)

Falanges

Distalmente, encontramos los **dedos o falanges**, los cuales mantienen la misma numeración que el metacarpo, comenzando con el pulgar. En número son cinco; presentan tres falanges: falange proximal (FP) que se articula con el metacarpiano, falange media (FM) y falange distal (FD) o falange ungueal que corresponde a las uñas; y además sus epífisis proximales cada uno, con excepción del dedo pulgar, el cual presenta únicamente dos falanges: falange proximal (FP1) y falange distal (FD1). Las falanges son huesos largos. (4) (33)

1. ***Primera falange:*** Tiene un cuerpo cóncavo, cóncavo por delante y convexo por atrás. La extremidad superior presenta una sola cavidad articular para el metacarpiano y dos tubérculos laterales. La extremidad inferior tiene una polea articular y dos depresiones laterales.
2. ***Segunda falange:*** Presenta un cuerpo semejante al de la primera. Su extremidad inferior es parecida a la de la primera falange. Su extremidad superior tiene dos facetas y una cresta articular que se adapta a la polea de la primera falange.
3. ***Tercera falange:*** Su extremidad superior es igual a la de la segunda falange. El cuerpo, cilíndrico y la extremidad inferior, están rodeados por la pulpa del dedo muy adherente a las rugosidades en forma de herradura en que termina el hueso. (33)

El hueso sesamoideo medial (aductor sesamoideo) se encuentra ubicado en la parte interna y distal del metacarpo del dedo pulgar. (20) (4) (18) Para la lectura de la edad ósea se puede utilizar cualquier mano, sin embargo con mayor frecuencia es más utilizada la mano izquierda. (4) (17) *Fig. 13.*

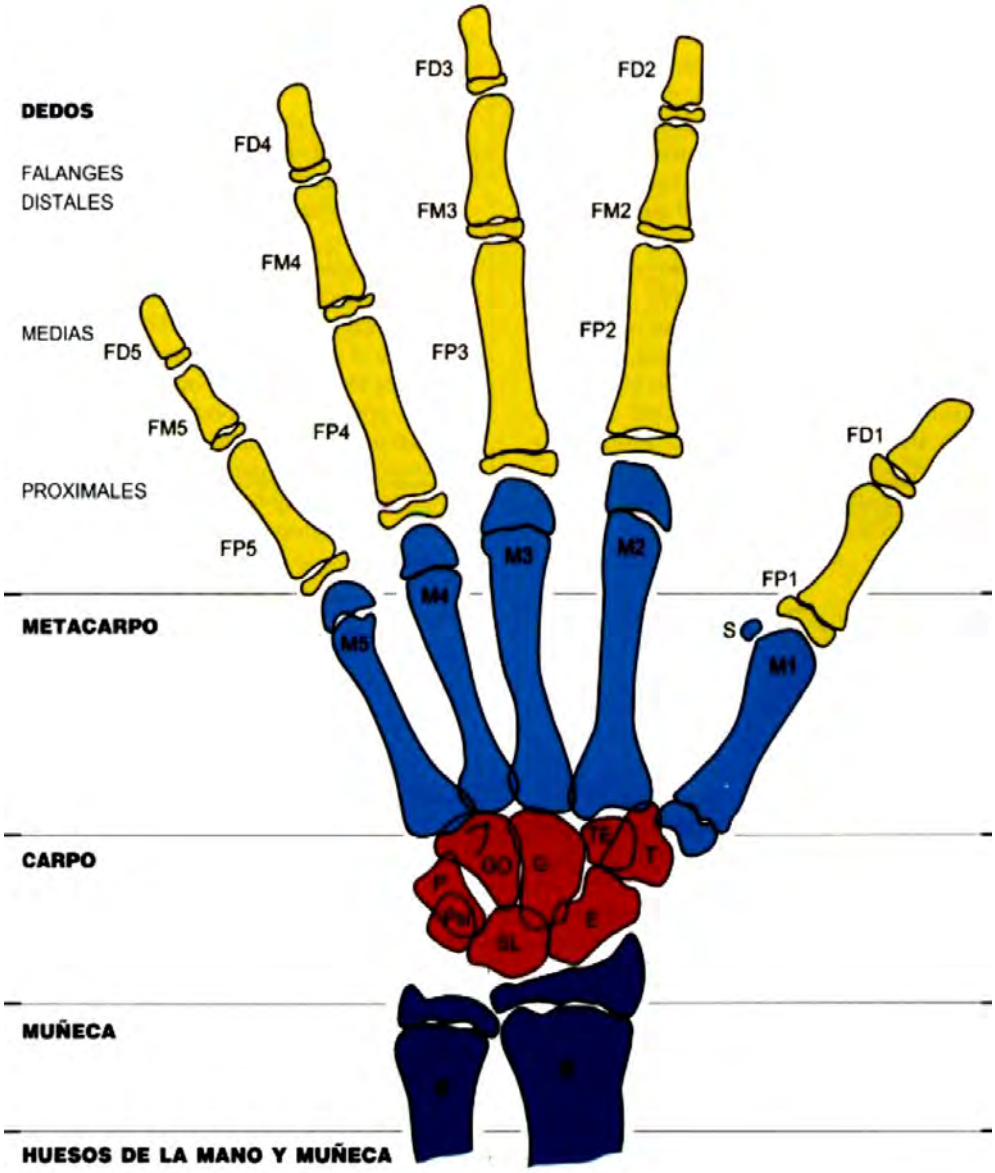

Fig. 13. Huesos de la mano y la muñeca. (4)

4.3 Estadíos epifisiarios

En las falanges se observan la diáfisis, que es el centro primario de crecimiento y las epífisis, que son los secundarios. (34) (20)

Se denomina **estadío epifisiario** al grado de osificación del cartílago de crecimiento, localizado entre la epífisis y la diáfisis y por lo tanto, la manera por la que la epífisis inicia y aumenta su osificación hasta que se una a la diáfisis en los huesos largos. Estos estadíos epifisarios ocurren primero en las falanges distales, después en las proximales y por último en las falanges medias. También la secuencia de ocurrencia de estos fenómenos epifisiarios en los dedos aparece primero en el pulgar y va en dirección al meñique (1 al 5).

Los estadíos de crecimiento de los dedos son valorados de acuerdo a la relación entre las epífisis y las diáfisis. En el primer estadío, la epífisis se ve del mismo ancho que la diáfisis, de la cual está separada (=); en el segundo estadío (cap) las epífisis emiten prolongaciones como una especie de capuchón, que rodean y envuelven a la diáfisis como una capa y en el tercer estadío (u) ocurre la fusión entre la epífisis y la diáfisis hasta que se visualiza una línea de unión, lo que determina el final del crecimiento. (4) (20) (18)

Radiográficamente, en huesos muy jóvenes, las epífisis no se observan, sin embargo, posteriormente aparece un pequeño punto de osificación que va aumentando en lateralidad hasta llegar a la misma anchura que la diáfisis. A partir de ahí, la epífisis comienza a emitir una prolongación lateral (cubrimiento), después la porción central del cartílago va siendo sustituida por la fusión ósea (unión inicial) y finalmente se observa una fusión total, observándose solamente una línea de unión (unión total). *Fig. 14.*

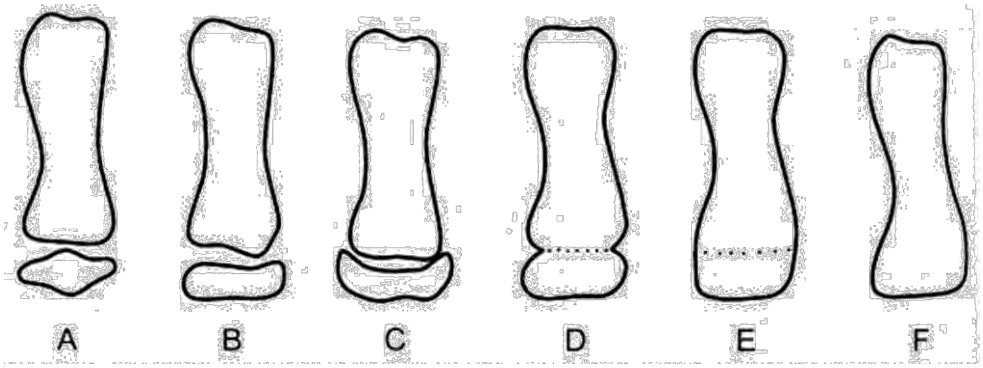

Fig. 14 ***A.*** *Epífisis menor que la diáfisis (forma de disco);* ***B.*** *Epífisis = Diáfisis (misma anchura);* ***C.*** *Cubrimiento epifisario en forma de capuchón (cap);* ***D.*** *Inicio de la unión epifisaria;* ***E.*** *Unión total epifisaria;* ***F.*** *Senilidad (Sin línea de unión). (4)*

En la práctica clínica, se puede tomar la radiografía con una película periapical de la falange distal del dedo medio, con la finalidad de tener una visión aproximada de la maduración ósea del paciente, con la observación del estadío epifisiario en dicha falange. (4)

La madurez ósea se determina hasta los 9 años por el grado de mineralización de los huesos de la muñeca (índice carpal) y posteriormente por el desarrollo de los huesos metacarpianos y las falanges. Se obtiene una radiografía de la mano izquierda y se compara con las imágenes estandarizadas de las diferentes edades de desarrollo, se localizan algunos puntos de referencia específicos como el comienzo de la osificación del hueso sesamoideo y la aparición de la apófisis unciforme del hueso ganchoso, que sirven como indicadores del comienzo de la pubertad y deben ser comparados con los parámetros existentes para tal efecto. (22) La interpretación de la radiografía dígito-palmar o carpal se basa en diferentes indicadores de desarrollo y maduración previamente establecidos, que aparecen regular y secuencialmente. (20)

Con el objetivo de determinar la época del surto de crecimiento puberal (SCP), Martins relató entre otros, los estudios de Grave y Brown, Tavano, Bowden y Prates y determinó que se puede crear una curva patrón de velocidad de crecimiento en estatura y estadíos de osificación de la mano y muñeca. (4)

Capítulo 5

Métodos de evaluación de la radiografía digito palmar

Para determinar la maduración esquelética se pueden utilizan varios métodos descritos por distintos autores (22) (35) (34) (36) (37) como son: la comparación con estándares de atlas y el grado de desarrollo de los indicadores esqueléticos.

Respecto a la comparación con atlas, ésta se puede usar de varias formas:

a) *Inspeccional*: que se basan en la comparación de la radiografía del sujeto en estudio con una serie de radiografías estándares, tomadas de una muestra de la población general y se les adjudica la edad ósea que corresponda al estándar más parecido o a una edad entre dos consecutivos. Uno de los más utilizados es el de Greulich y Pyle. (22)
b) *Numéricos:* este método adjudica a cada centro de osificación una puntuación de acuerdo con una escala de desarrollo. Uno de los más representativos es el Tanner y Whitehouse. (34) (35)
c) *Planimétricos:* utilizan en la evaluación medidas dimensionales de los centros de osificación, como los índices de Eklof y Ringerz. (36) Son indicadores de crecimiento, pero no de maduración.

Por otro lado, los indicadores esqueléticos, corresponden a otro método que se basa en los rasgos individuales de los huesos que pueden observarse en la radiografía digito palmar, que tienden a repetirse de manera regular e irreversible y que marcan su progreso hacia la madurez. El objetivo de este método es centrarse en la evaluación de la maduración del individuo con la curva de crecimiento puberal, pero esta información no determina la edad ósea. Los más usados son los desarrollados por Fishman (37), Grave y Brown (38) y Hägg y Taranger. (39) (20)

5.1 Análisis de Björk, Grave y Brown

Para la determinación de la edad ósea también se usa el análisis de Björk (40) (41) que divide el proceso de maduración de los huesos de la mano en 9 estadíos, comprendidos entre los 9 y los 17 años, mismos que se dividen en tres etapas. (42) El estudio incluye seis características de osificación adicionales según el aporte de Grave y Brown (38) que le confiere mayor precisión a la determinación de la edad ósea.

Las características del estadio de osificación se identifican a nivel de las falanges, huesos del carpo y radio y se valoran según la relación entre la epífisis y la diáfisis. (43) *Fig. 15.*

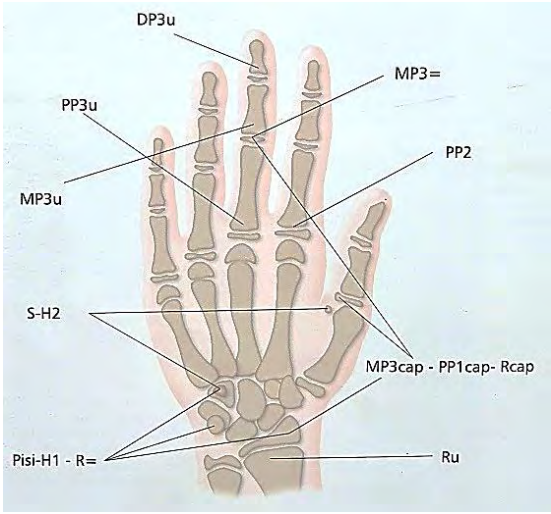

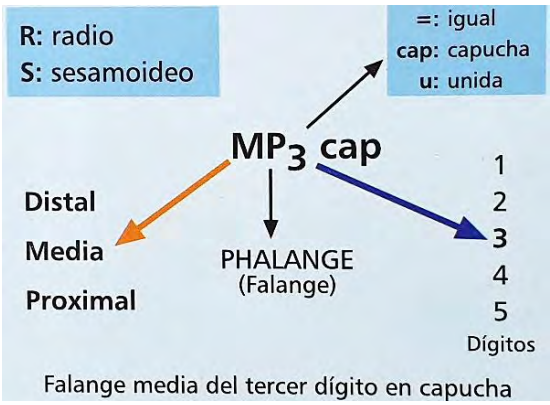

Fig. 15. Periodos del desarrollo utilizados en el estudio de Björk, Grave y Brown. (20)

I. **Iniciación:** corresponden los siguientes estadíos: *Fig. 16.*

1. **Primer estadio PP2:** Es el inicio de la calcificación. Se caracteriza porque la epífisis de la falange proximal del dedo índice (PP2) muestra igual anchura que la diáfisis. Comienza aproximadamente 3 años antes del pico máximo de crecimiento puberal (PMCP).
2. **Segundo estadío MP3:** La epífisis de la segunda falange o falange medial del dedo medio (MP3) muestra la misma anchura de la diáfisis.
3. **Tercer estadío Pisi, H1 y R:** Se valora de acuerdo a tres características de osificación que aparecen de modo secuencial pero bastante próximos: estadio Pisi=osificación visible del hueso pisiforme; estadio H1=osificación de la apófisis unciforme del hueso ganchoso y estadio R=anchura equivalente de la epífisis y diáfisis del radio, cuando ya termina el crecimiento de los huesos y se funden la epífisis y la diáfisis formándose una especie de línea blanquecina en el sitio de la unión. (38) (44) (40)

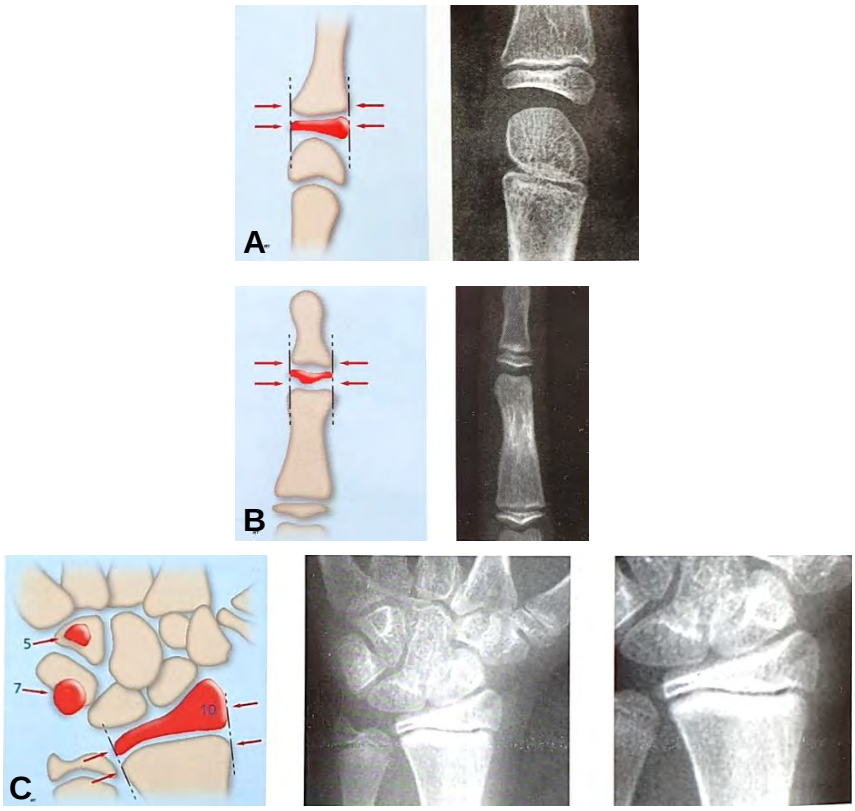

Fig. 16. ***A.*** *Primer estadío.* ***B.*** *Segundo estadío.* ***C.*** *Tercer estadío. (20)*

II. **Aceleración (pico de crecimiento):** corresponden los siguientes estadíos: *Fig. 17.*

4. **Cuarto estadío S y H2:** Se alcanza poco antes o al inicio del brote puberal de crecimiento y es ideal para tratamientos funcionales u ortopédicos. (45) Se señalan en él dos características, Estadío S=inicio de la calcificación del hueso sesamoideo cubital de la articulación metacarpo-falángica del pulgar y Estadío H2=osificación avanzada de la apófisis unciforme del hueso ganchoso.
5. **Quinto estadío MP3cap, PP1cap, Rcap:** Esta fase coincide con el brote máximo de crecimiento puberal. Este estadío presenta 3 epífisis en estado de capuchón. La diáfisis rodea la epífisis en forma de capuchón e indica que el proceso se desarrolla en la segunda falange del dedo medio. El estadio PP1cap, en la falange proximal del pulgar y el estadio Rcap en el radio.
6. **Sexto estadío DP3u:** Es la fusión visible de la diáfisis y la epífisis de la falange distal del dedo medio. Al alcanzar este estadio, termina el brote puberal de crecimiento.

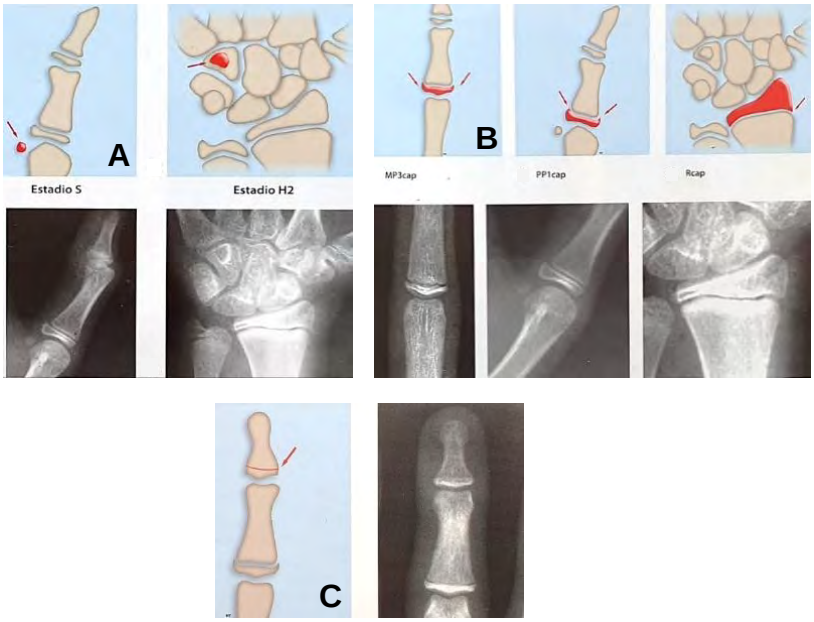

Fig. 17. ***A.*** *Cuarto estadío.* ***B.*** *Quinto estadío.*
C. *Sexto estadío. (20)*

III. Finalización: corresponden los siguientes estadíos: *Fig. 18.*

7. **Séptimo estadío PP3u:** Se observa la fusión visible de la epífisis y la diáfisis de la falange proximal del dedo medio.
8. **Octavo estadío MP3u:** Muestra la fusión visible de la epífisis y diáfisis de la segunda falange o falange medial del dedo medio. (MP3)
9. **Noveno estadío Ru:** Se observa la osificación completa de la epífisis y diáfisis del radio y cúbito y habrá terminado la osificación de todos los huesos de la mano y al mismo tiempo el crecimiento óseo. (45) (20) (18)

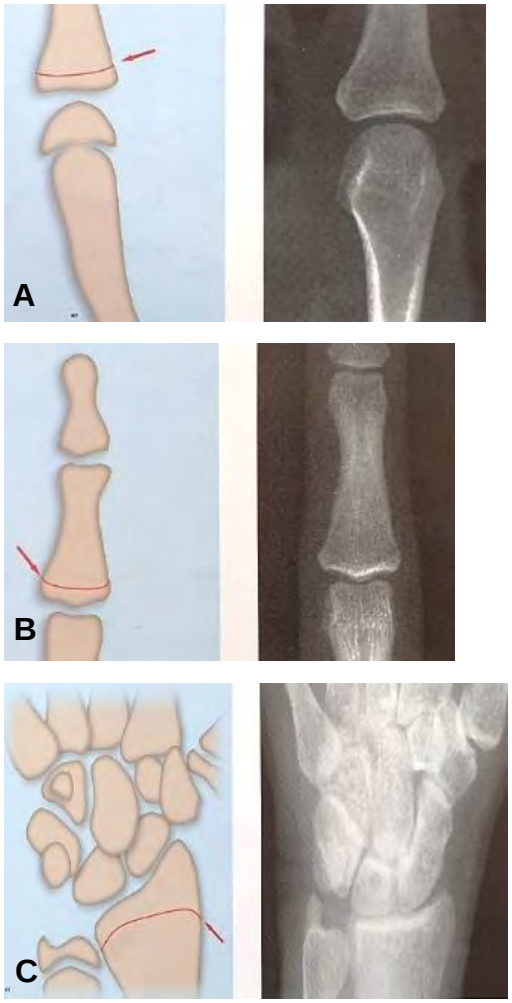

Fig. 18. ***A.*** *Séptimo estadío.* ***B.*** *Octavo estadío.* ***C.*** *Noveno estadío. (20)*

Una vez determinado el estadío de maduración de Björk, se determina entonces la edad ósea según el sexo. (45) (18) *Fig. 19.*

Etapas	*Masculino Edad (Años)*	*Femenino Edad (Años)*	*Características*
Uno	10,6	8,1	La epífisis y la diáfisis de la falange proximal del dedo índice son iguales
Dos	12,0	8,1	La epífisis y la diáfisis de la falange media del dedo medio son iguales
Tres	12,6	9,6	Esta etapa está caracterizada por la presencia de 3 áreas de osificación: a. El proceso hamular del unciforme exhibe osificación b. Osificación del pisiforme c. La epífisis y la diáfisis del radio son iguales
Cuatro	13,0	10,6	Esta etapa marca el inicio de la aceleración del crecimiento puberal y está caracterizada por: a. Mineralización inicial del sesamoideo cubital del pulgar b. Osificación incrementada del proceso hamular del hueso unciforme
Cinco	14,0	11,0	Esta etapa marca el pico de la aceleración del crecimiento puberal. La encapsulación de la diáfisis por la epífisis es vista en: a. Falange media del tercer dedo b. Falange proximal del pulgar c. Radio
Seis	15,0	13,0	Esta etapa significa el final de la aceleración del crecimiento puberal y se caracteriza por la unión entre la epífisis y la diáfisis de la falange distal del dedo medio
Siete	15,9	13,3	Esta etapa está representada por la unión de la epífisis y la diáfisis de la falange proximal del meñique
Ocho	15,9	13,9	Esta etapa está representada por la fusión entre la epífisis y la diáfisis de la falange media del dedo medio
Nueve	18,5	16,0	Esta es la última etapa y significa el final del crecimiento esquelético. Esta caracterizada por la fusión de la epífisis y la diáfisis del radio

Fig. 19. Nueve etapas del desarrollo esquelético según Björk. (41) (18)

Björk demostró que las curvas de la estatura, el crecimiento de las suturas y cóndilo tienen el mismo perfil, con un pico de crecimiento puberal. (41) Sin embargo, entre estas curvas existen dos diferencias importantes:

a) el pico de crecimiento estatural está por encima de los 6 meses de los picos de crecimiento condilar y sutural y

b) el crecimiento sutural termina casi dos años antes del final del crecimiento estatural que, en sí, es de aproximadamente un año antes del final del crecimiento condilar. (7) *Fig. 20.*

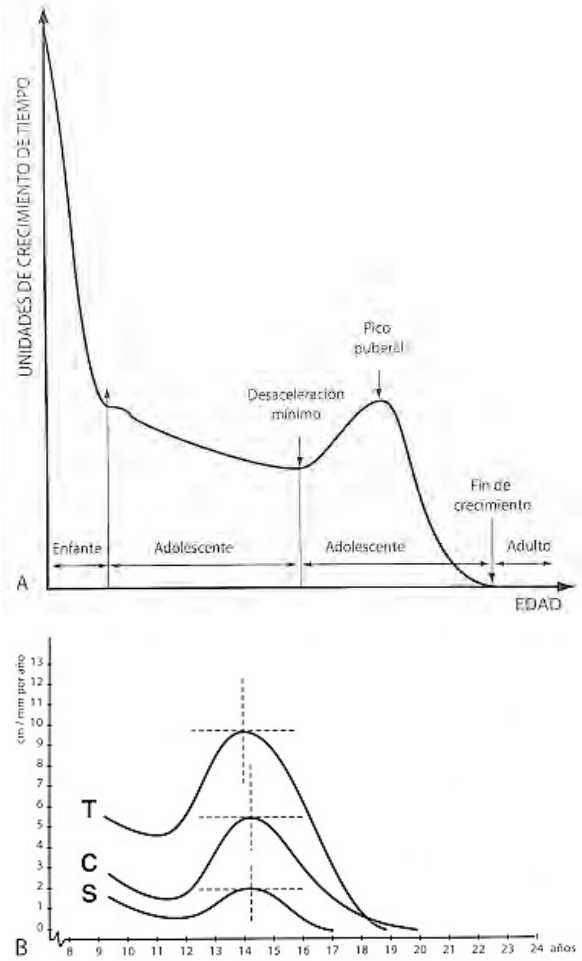

Fig. 20. Curvas de crecimiento facial y esquelético según Björk. (41)

***A.** Curva de crecimiento estatural según Björk. El crecimiento óseo no es uniforme. **B.** Similitudes y diferencias entre las curvas de crecimiento estatural, condilar y sutural. Los mayores cambios de crecimiento a nivel condilar coinciden con los mayores aumentos a nivel sutural y esquelético. (7) (66)*

El conocimiento de estos indicadores de maduración es útil como ayuda en el diagnóstico, para determinar el método y el tiempo apropiado para iniciar el tratamiento. Sin embargo, la interpretación de la radiografía puede darnos una idea general acerca de la magnitud del crecimiento, pero no de la dirección, lo cual es de suma importancia para las relaciones intermaxilares. (20)

Se ha demostrado una relación entre el comienzo del máximo brote de crecimiento puberal y el inicio de la calcificación del sesamoideo del pulgar y los estudios de Björk, Grave y Brown (40) sugieren que su osificación precede en un año o coincide con el pico máximo de crecimiento puberal y que el cierre de la unión epifisaria proximal de la primera falange del dedo medio, se produce un año después o coincide con el pico máximo. (46) (20) (47)

Es importante resaltar que el crecimiento de la mandíbula ha sido estudiado longitudinalmente por Woodside y colaboradores, (48) en niños de ambos sexos y reportaron que el pico máximo de crecimiento puberal se presenta en las niñas entre los 10 y 13 años y entre los 13 y 17 años en los varones. Observaron también que el ritmo de crecimiento no es uniforme, ya que se manifestaron algunos brotes secundarios, especialmente en los niños; en éstos la velocidad es más lenta pero más prolongada.

Popovic (49) concluyó que en algunos individuos se produce una aceleración infantil de crecimiento maxilar entre los 7 u 8 años que puede ser igual o aún mayor que el que se espera en el prepuberal, más frecuente en las niñas. De modo que, considerando que éstas inician su pubertad dos años aproximadamente antes que los varones, es importante que cualquier intento de modificar su crecimiento, debe ser realizado antes que si se tratara de un varón.

Generalmente, el brote prepuberal se inicia en las niñas entre los 10 y 12 años y en los niños, entre los 12 y 14 años, con un rango de variación que va de 2 a 6 años. Sólo si la desviación es de 2 años, comparada con la edad cronológica, se podría considerar como adelantada o retrasada.

Otra de las aplicaciones del uso de la radiografía dígito-palmar, es que está indicado para el conocimiento de la maduración ósea, es decir, si ha alcanzado o no su pico máximo de crecimiento, es cuando se considera la terapéutica de la disyunción palatina y en casos de cirugía ortognática. Si la radiografía dígito-

palmar refleja un retraso en el desarrollo óseo, es probable que el pico aún se encuentre lejos y el pronóstico, por tanto, será más favorable.

Es de gran importancia considerar que el pico de alta velocidad de crecimiento en las niñas precede a la menarca en un año aproximadamente, pero la apreciación de la cantidad de maduración, tanto ósea como dental, puede estar influenciada por dos factores: primero, la radiografía debe ser de óptima calidad para evitar que la representación de los dientes y huesos no sea distorsionada y segundo, es fundamental la experiencia clínica para la evaluación de los diferentes estadíos del desarrollo. (50) (20)

Finalmente, Lamparski, O´Reilly, Vilar, Hassel y Farmann, entre otros, desarrollaron otros índices de maduración esquelética con los perfiles de los cuerpos de las vértebras cervicales, que aparecen en las radiografías laterales de cráneo, utilizadas también como elementos de diagnóstico ortodóncico (42) y Schoph en 1978 asoció cada una de estas etapas a una edad cronológica particular. (13)

IMVC-1: Etapa de iniciación de las vértebras cervicales.

Características observadas:

1. Los bordes de los cuerpos de las vértebras inferiores C2, C3 y C4 son aplanados.
2. Los bordes de las vértebras superiores son estrechos, de posterior a anterior (forma de cuña).
3. 80-100% de crecimiento puberal restante.

Etapa MP3-FG: Incremento de la curva por la aceleración del crecimiento puberal.

Características observadas:

1. La epífisis es tan ancha como la metáfisis.
2. Los bordes medial y/o lateral diferenciados de la epífisis forma la línea de demarcación al ángulo recto con el borde distal.
3. La metáfisis comienza a mostrar una ligera ondulación.
4. El espacio radiolúcido entre la metáfisis y la epífisis es ancho.

IMVC-2: Etapa de aceleración de las vértebras cervicales.

1. Las concavidades son desarrolladas en los bordes inferiores de C2 y C3.
2. El borde inferior del cuerpo vertebral C4 es aplanado.
3. C3 y C4 son de forma más rectangulares.
4. 65-85% del crecimiento puberal restante.

Etapa MP3-G: Punto máximo de la aceleración del crecimiento puberal.

Características observadas:

1. Los lados de la epífisis han engrosado y encapsulan su metáfisis, formando un borde distal agudo en uno o ambos lados.
2. Las ondulaciones marcadas en la metáfisis confieren un aspecto de arco de Cupido.
3. El espacio radiolucente entre la epífisis y la metáfisis es moderado.

IMVC-3: Etapa de transición de las vértebras cervicales.

1. Se observan concavidades marcadas en los bordes inferiores de C2 y C3.
2. Se desarrolla concavidad en el borde inferior de C4.
3. C3 y C4 son de forma rectangulares.
4. 25-65% de crecimiento puberal restante.

Etapa MP3-H: Desaceleración de la curva de las aceleraciones del crecimiento puberal.

Características observadas:

1. Comienza la fusión de la epífisis y la metáfisis.
2. Uno o ambos lados de la epífisis forma un ángulo obtuso al borde distal.
3. La epífisis está comenzando a estrecharse.
4. Se observa leve convexidad bajo la parte central de la metáfisis.
5. El aspecto típico de “arco de Cupido” de la metáfisis está ausente, pero la ligera ondulación está claramente presente.
6. El espacio radioluciente entre la epífisis y la metáfisis es más estrecho.

IMVC-4: Etapa de la desaceleración de las vértebras cervicales.

1. Las concavidades marcadas se observan en los bordes interiores de C2, C3 y C4.
2. C3 y C4 son casi de forma cuadrada.
3. 10-25% de crecimiento puberal restante.

Etapa MP3-HI: Maduración de la curva de las aceleraciones del crecimiento puberal.

Características observadas:

1. La superficie superior de la epífisis muestra una concavidad lisa.
2. La metáfisis muestra una superficie lisa, convexa, que casi se ajusta en la concavidad recíproca de la epífisis.
3. No hay ondulación presente en la metáfisis.
4. El espacio radiolucente entre la epífisis y la metáfisis en insignificante.

IMVC-5: Etapa de maduración de las vértebras cervicales:

1. Se observan las concavidades acentuadas de los bordes de los cuerpos de las vértebras inferiores C2, C3 y C4.
2. C3 y C4 son de forma cuadrados.
3. 5-10% de crecimiento puberal restante.

Etapa MP-I: Final de la aceleración del crecimiento puberal.

Características observadas:

1. Se completa la fusión de la epífisis y la metáfisis.
2. No existe espacio radiolucente entre la metáfisis y la epífisis.
3. La línea epifisaria densa y radiopaca forma parte integral de la porción proximal de la falange media.

IMVC-6: Etapa de la finalización de las vértebras cervicales.

1. Las concavidades profundas están presentes en los bordes de los cuerpos de las vértebras inferiores C2.C3 y C4.
2. C3 y C4 son mayores en altura que en anchura.
3. Crecimiento puberal completada.

O´Reilly y Vilar establecen una correlación entre el grado de desarrollo de los huesos de la mano, el de los cuerpos de las vértebras cervicales y la calcificación de los terceros molares inferiores. (46)

5.2 Atlas de Greulich y Pyle

Franz Boaz de Berlín, fue el primero en introducir el concepto de madurez fisiológica, acuñó la frase “tiempo de crecimiento” y clarificó la diferencia entre los niños en su porcentaje de maduración. (51) Sus ideas respecto al desarrollo esquelético fueron aplicadas poco después de que Roentgen, descubriera cómo hacer las radiografías. La primera guía para el análisis del grado de maduración esquelética fue el atlas de mano y muñeca, escrito por T. Wingate Todd (52), quien comenzó un estudio longitudinal en 1931 tomando una serie de radiografías periódicas de manos y muñeca en niños caucásicos en crecimiento; luego, Greulich y Pyle (22) continuaron con su estudio utilizando los estándares derivados de éste y publican el Atlas de radiografías del desarrollo esquelético de la mano y la muñeca de niños de edades

cronológicas diferentes. (13) (5) (20) Por lo que la radiografía del paciente debe corresponder a alguna de las fotografías del atlas. (13)

El atlas de Greulich y Pyle contiene aproximadamente 60 estándares radiográficos, cada uno de los cuales representa la maduración ósea típica, considerando la edad y el sexo desde el periodo postnatal, hasta la madurez. Los estándares se establecieron cada 3 meses en los primeros 18 meses, 6 de los cuales, hasta el 5º año y anualmente de ahí en adelante. Cada estándar es acompañado de una descripción de los indicadores de madurez que ocurren típicamente tanto en niñas, como en niños en una determinada edad cronológica. Contiene, además, tablas medias y desviaciones estándar de la edad ósea, lo cual sirve para determinar el grado de retraso o aceleración de la maduración esquelética en desviaciones estándar, comparadas con la edad cronológica. El factor subjetivo es una desventaja en este método.

Para este estudio, los autores sugieren utilizar la mano izquierda por considerarla menos sometida a traumas o agentes exteriores que pudieran influir en la configuración anatómica de los diferentes huesos. (44) (53)

Se recomienda que la valoración se realice siguiendo una forma secuencial, comenzando por los extremos distales del cúbito y el radio, procediendo luego con el carpo, metacarpo y falanges. Sugieren también evaluar el carpo en el orden en que los huesos aparecen normalmente: grande, ganchoso, piramidal, semilunar, escafoides, trapecio, trapezoide y por último el sesamoideo, que normalmente aparece varios años después del pisiforme. (22)

Algunos centros de crecimiento observados en la radiografía carpal son más significativos; así, por ejemplo, la falta del hueso sesamoideo a la edad promedio en las niñas, puede significar un retraso en el desarrollo puberal. En la mayoría de los niños, la osificación inicial del sesamoideo y la avanzada del unciforme, coinciden con la etapa de crecimiento más intensa del individuo. (12) (20)

5.3 Método de Singer

Julian Singer, en 1980, propuso un sistema para determinar la edad ósea fácil y rápida de realizar bajo circunstancias clínicas rutinarias. Implica seis etapas de desarrollo de la mano y la muñeca, caracterizadas como: temprano, prepuberal, inicio puberal, puberal, desaceleración puberal y finalización del crecimiento. (13)

5.4 Método de Tanner y Whitehouse

Nancy Bayley, fue la primera en documentar con bases firmes la predicción de la altura corporal basándose en radiografías carpales (54). Mientras que, en 1962, Tanner y colaboradores publicaron un nuevo método para determinar el grado de maduración ósea a partir de radiografías carpales, dándole al método una sólida base matemática, conocido como el TW1, donde identificaron 8 etapas de maduración en cada uno de los huesos de la mano. En 1975, el TW1 fue actualizado por el TW2 (35) que separó la maduración del carpo y los del cúbito, radio y los huesos cortos y fue llamado RUS. En la más reciente edición TW3 (34), cambian los valores referenciales y tablas del RUS a una base de datos más reciente, al tomar en cuenta la tendencia secular de la población que acusa cambios en una maduración más temprana. (5) (20) (55)

5.5 Método de Fishman

Keonord S. Fishman propuso un sistema para la evaluación de la maduración esquelética en 1982, usó cuatro sitios anatómicos localizados en el pulgar,

tercer dedo y el radio. Las diferenció en once indicadores de la madurez esquelética (SMI), cubriendo el periodo entero del desarrollo del adolescente.

Los indicadores de madurez esqueletal durante la infancia se denominan de la letra F a K; involucrando estadios de desarrollo de los huesos del carpo, falanges y huesos del metacarpo. *Fig. 21.*

SMI F: aparición del hueso escafoides y/o trapezoide.

SMI G: cubrimiento de hueso trapecio y trapezoide.

SMI H: en el cuarto dedo, en la falange distal; la epífisis es ancha como la diáfisis.

SMI I: en el cuarto dedo, en la falange distal; la epífisis es más ancha que la diáfisis.

SMI J: en el segundo dedo, en la falange proximal; la epífisis es ancha como la diáfisis.

SMI K: en el dedo pulgar, la epífisis es ancha como la diáfisis. (56)

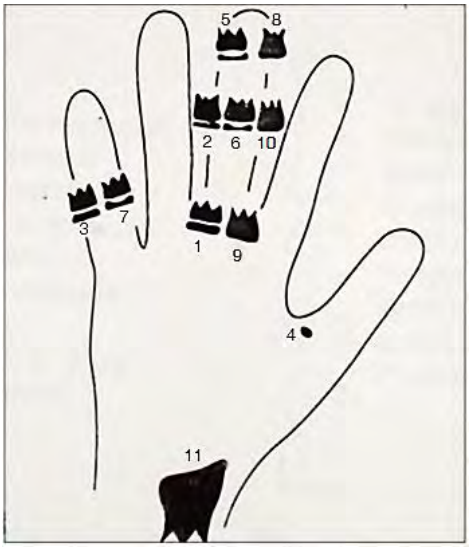

Fig. 21. Indicadores de maduración ósea. (56)

Además, el sistema de interpretación de Fishman utiliza cuatros etapas de maduración ósea: *Fig. 22.*

1. Epífisis igual en anchura a la diáfisis.

2. Aspecto del sesamoideo aductor del pulgar.

3. Encapsulación de la epífisis.

4. Fusión de la epífisis.

Y los once indicadores de la madurez esquelética son:

SMI 1: La falange proximal del tercer dedo muestra igual anchura de la epífisis y la diáfisis.

SMI 2: La anchura de la epífisis es idéntica al de la diáfisis en la falange media del tercer dedo.

SMI 3: La anchura de la epífisis es igual al de la diáfisis en la falange distal del tercer dedo.

SMI 4: Aspecto del sesamoideo aductor del pulgar.

SMI 5: Encapsulación de la epífisis visto en la falange distal del tercer dedo.

SMI 6: Encapsulación de la epífisis visto en la falange media del tercer dedo.

SMI 7: Encapsulación de la epífisis visto en la falange media del quinto dedo.

SMI 8: Fusión de la epífisis y la diáfisis en la falange distal del tercer dedo.

SMI 9: Fusión de la epífisis y la diáfisis en la falange proximal del tercer dedo.

SMI 10: Fusión de la epífisis y la diáfisis en la falange media del tercer dedo.

SMI 11: Fusión de la epífisis y la diáfisis visto en el radio. (13) (56)

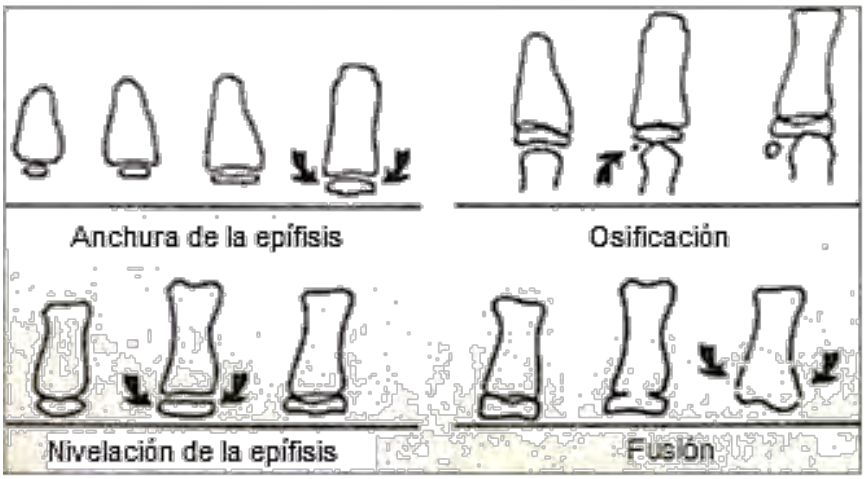

Fig. 22. Estadíos de osificación. (56)

Existen seis niveles intermedios en los estadios, los cuales es importante conocer para considerar todas las opciones posibles en el tratamiento.

SMI 4+: SMI 4 existe, pero sólo el lado medial del tercer dedo, la falange distal está cubierta.

SMI 5+: SMI 5 existe, sólo el lado medial del tercer dedo, la falange media está cubierta.

SMI 6+: SMI 6 existe, pero sólo el lado medial del quinto dedo, la falange media está cubierta.

SMI 7+: SMI 7 existe, pero sólo el lado mesial y central del tercer dedo, la falange distal esta fusionada.

SMI 10+: SMI 10 existe, pero sólo el área central del radio esta fusionada.

SMI 10++: SMI 10+ existe, sólo el área central y distal del radio esta fusionada. (56)

5.6 Método de Hagg y Taranger

Anualmente, Hagg y Taranger analizaron las radiografías de la muñeca y mano de individuos de 6 a 18 años de edad y estudiaron la osificación del sesamoideo, las falanges media y distal del tercer dedo (MP3 y DP3) y la epífisis distal del radio. Modificando después Kansal y Rajagopal los indicadores MP3 y los compararon con los índices de la maduración de las vértebras cervicales (IMVC) según lo descrito por Hassel y Farman.

La evaluación comparativa de las etapas modificadas de MP3 y el IMVC produjeron:

Etapa MP3-F: Inicio de la curva de las aceleraciones del crecimiento puberal.

Características:

1. La epífisis es tan ancha como la metáfisis.
2. Los extremos de la epífisis son estrechos y redondeados.
3. La metáfisis no muestra ondulación.
4. El espacio radiolucente (representa la lámina de crecimiento epifisario cartilaginoso) entre la epífisis y la metáfisis es ancho. (13)

5.7 Técnicas imagenológicas en radiografía digito palmar

- ***Técnica imagenológica convencional:***

La técnica convencional de la toma de radiografía dígito-palmar, se realiza en el mismo equipo usado para la toma de radiografías periapicales. (57)

Primero, se carga la película radiográfica, cuyas dimensiones son 17 cm. de largo x 12.5 cm de ancho, en un chasis, con dos pantallas intensificadoras. Esta acción se debe realizar en un cuarto oscuro para evitar el velado de la

película radiográfica, por la acción de la luz blanca. Luego, se procede a colocar el chaleco de plomo al paciente, para protegerlo de la exposición a la radiación y se calibra el equipo en 10 miliamperios (mA), 55 kilovoltios (kV) y 10 Impulsos. Estos valores son los que mejores resultados ofrecen a la técnica. (57)

Se debe colocar al paciente en posición de pie, con la palma de la mano izquierda, sobre el chasis, misma que se encuentra sobre una mesa de aproximadamente 85 cm de altura y el eje del dedo medio debe estar alineado con el antebrazo. Los dedos deben quedar separados y el pulgar debe formar un ángulo de 30º a 35º con el dedo índice. (58) (59)

Se aproxima en forma perpendicular el cabezal de rayos X al chasis, orientándose la radiación hacia la parte media de la mano; para una mejor incidencia de la misma. La distancia focal (distancia entre el tubo radiógeno y la película) para esta técnica es de aproximadamente 76 cm. (57)

Finalmente, se realiza el disparo para proceder luego al revelado, el cual puede hacerse de forma manual o a través de una máquina reveladora automática. (57) *Fig.23.*

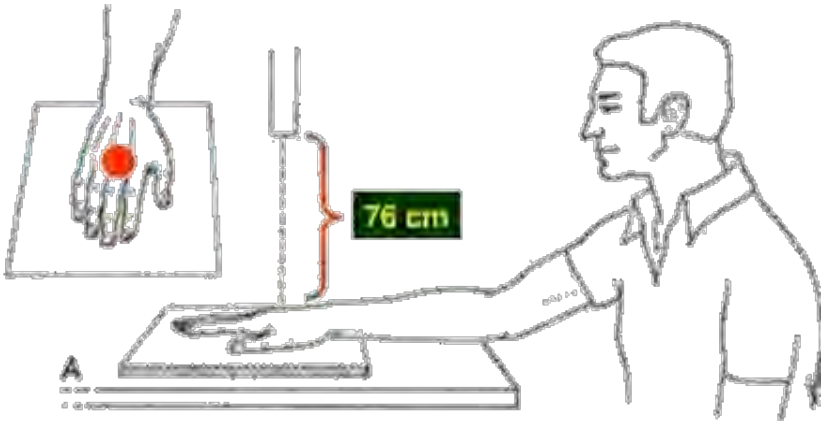

Fig. 23. Técnica convencional para la toma de radiografía dígitopalmar. (67)

- ***Técnica imagenológica digital:***

El uso de la radiografía digital ha aumentado considerablemente desde su introducción al mercado por Trophy en 1987, debido a que produce imágenes instantáneas. Esta tecnología posee un dispositivo de carga dentro de un sensor, que produce una imagen digital inmediata en el monitor. (60)

Existen dos métodos para obtener una imagen radiográfica digital: la imagen radiográfica digitalizada y la imagen radiográfica digital. (60)

La imagen digitalizada se obtiene mediante el escaneo o captura fotográfica de la imagen de una placa radiográfica, convirtiéndola de una imagen analógica a una imagen digital. (60)

En cambio, la radiografía digital se obtiene mediante la captura digital directa de la imagen; para convertir los rayos X directamente en señales electrónicas. Como no se usa luz para la conversión, el perfil de la señal y la resolución son altamente precisas emitiendo una excelente calidad de imagen. (60)

Para el almacenamiento de las imágenes radiográficas digitalizadas, pueden utilizarse dos sistemas diferentes: los CCD (Charge Couple Device) y los de almacenamiento de fósforo. (60)

El sistema CCD es un chip de silicio con cambios bidimensionales de transistores donde cada uno de los elementos corresponde a un pixel. (60)

Por otra parte, el de almacenamiento de fósforo; la radiografía se toma sobre una especie de chasis o cassette que contiene una lámina de fósforo, donde se guarda la información. El fósforo es un elemento químico que absorbe la energía que proviene de los rayos X. Pero este fósforo no devuelve esta energía de inmediato, recién aparece cuando un rayo láser lo estimula y la lámina de fósforo libera la energía absorbida en forma de luz azul. Libera más donde la lámina ha sido más estimulada; es decir, donde ha recibido más radiación, y menos, donde ha sido menos estimulada. El chasis es introducido

en un escáner apropiado para realizar la lectura de la imagen y ésta será la información que será enviada y almacenada en el computador. (60)

La radiografía digital directa, a diferencia de la radiografía digitalizada, utiliza sensores electrónicos sensibles a los rayos X que son colocados de manera similar a la película común, éstos van conectados a una computadora, creando una imagen radiológica que se visualizará inmediatamente en el monitor. (60) *Fig. 24.*

Fig. 24. Técnica convencional y digital para la toma de la radiografía dígitopalmar. (67)

Por otro lado, la lectura de la madurez esquelética por medio del programa de atlas digital, fue validada a través de comparaciones entre las determinaciones de maduración esquelética, utilizando el método de Greulich y Pyle. (61)

La primera edición del atlas digital fue desarrollada para dispositivos de mano de baja resolución, como dispositivos Palm Pilot y Pocket PC, así como una

versión web para ordenadores. La segunda edición fue desarrollada para iPhone e iPad; ésta incluye imágenes de mayor resolución, permite el zoom continuo y tiene bandeja de imágenes. (61)

Para estimar la madurez ósea de un paciente se debe proceder de la siguiente manera:

Primero, se debe localizar la radiografía que mejor visualice la mano y la muñeca para interpretarse. Se deben observar los centros de desarrollo del hueso para identificar la edad ósea del sujeto. Es importante recordar que, durante la infancia, la presencia o ausencia de ciertos centros de osificación proporcionarán las pistas más útiles. A lo largo de la infancia, el tamaño de las epífisis con relación a las metáfisis en las falanges distales y medias, serán los marcadores más útiles de la madurez esquelética. Así como en adolescentes más jóvenes, será el grado de fusión epifisaria en las falanges y en adolescentes mayores, el grado de fusión epifisaria en el radio y el cúbito. (61)

Teniendo la imagen que se identificará, se debe ajustar la edad cronológica moviendo el marcador, el cual es un cuadro de diálogo que aparecerá como rueda giratoria permitiendo seleccionar los años y meses del paciente. (61)

A partir de la diferencia entre la edad ósea seleccionada y la edad cronológica se puede hacer la desviación estándar “SD”, la cual se mostrará debajo de la edad cronológica del paciente. (61)

También se puede obtener ayuda del programa; en la esquina inferior derecha de la pantalla aparecerá una breve descripción de los hallazgos que debe buscar junto con algunas imágenes explicativas. (61) *Fig. 25.*

Fig.25. Lectura de madurez ósea por medio del programa de atlas digital. (61)

La tarea relevante de los ordenadores en cuanto a la edad ósea es la evaluación cuantitativa de los cambios morfológicos de varios huesos; su clasificación está asociada a una variabilidad de la interpretación humana y por este motivo, la presentación de un nuevo método para la determinación automática de la edad ósea, llamado BoneXpert®. (29) *Fig. 26.*

Fig. 26. Evaluación radiográfica por el método BoneXpert®.

BA (GP): Edad ósea Greulich-Pyle con decimales (M o F indica el género); BA SDS: Score de desviación estándar de la edad ósea; GP. BA SDS>0 indica edad ósea avanzada; BA SDS<0 indica edad ósea retardada; BA (TW3): Edad ósea en Tanner-Whitehouse 3; Age: Edad cronológica con decimales; BHI: Índice de hueso saludable, basado en el grosor cortical de los metacarpianos; BHI SDS: Score de desviación estándar del índice de hueso saludable. (62)

Este método analiza la radiografía de manera automática, independientemente de la rotación de la mano, siendo aceptadas por el programa tanto la mano izquierda como la derecha. El rango de edad establecido es de 2.5 a 17 años en niños y 2 a 15 años en niñas. Determinando los bordes de 13 huesos automáticamente: radio, cúbito y 11 huesos cortos (metacarpianos y falanges de los dedos 1, 3 y 5) y automáticamente el sistema rechaza las imágenes con morfología ósea anormal o de muy mala calidad. (62) (29) *Fig. 27.*

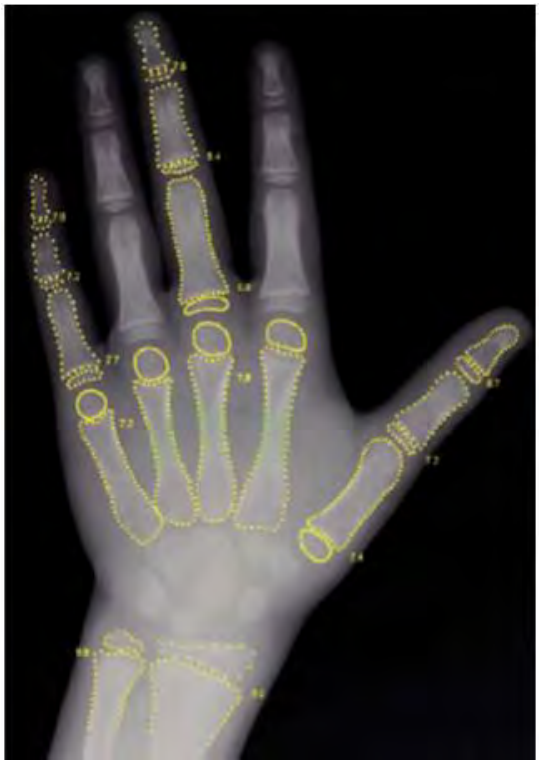

Fig. 27. Radiografía de la mano izquierda mostrando los contornos detectados por el método BoneXpert; radio y cúbito distal, metacarpos y falanges. Cada uno de los 15 huesos tiene una edad ósea asignada y la media resultante es la edad ósea obtenida. (29)

El análisis de la imagen se divide en 3 capas: la capa A, reconstruye el borde de los huesos, en la capa B, se determina la edad ósea de cada hueso y finalmente en la capa C, el sistema implica una transformación potencialmente no lineal de las edades óseas intrínsecas en edades óseas de Greulich y Pyle o estadios de Tanner Whitehouse. Los resultados están inmediatamente disponibles y puede ser leído directamente en la imagen. (62) (29)

Además, el programa BoneXpert® contiene un modelo generativo para la reconstrucción del hueso; la predicción de la edad ósea desde la forma, intensidad y los scores de textura como componente principal del análisis; el concepto de “edad ósea de consenso”, que define la edad ósea de cada hueso como la mejor estimación de la edad ósea de los otros huesos de la mano; un

modelo común de edad ósea para hombres y mujeres y el modelado unificado de Tanner-Whitehouse y Greulich-Pyle, (29)

Este método está desarrollado sobre 1,559 imágenes. El método automatizado puede analizar imágenes de todas las etnias dentro de un rango de edad ósea de 2.5 a 17 años para los niños y de 2 a 15 años para las niñas y así; se elimina el problema de variabilidad. (29)

Capítulo 6

Aplicación clínica de la radiografía digito palmar

La radiografía dígito-palmar o carpal, en el campo de la odontología, se usa para establecer la edad ósea y compararla con la edad cronológica, además de determinar el nivel de maduración ósea y los picos de crecimiento que guían el diagnóstico y ayudan a determinar cuál es el tipo de tratamiento que se debe aplicar (ortodóncico, ortopédico y/o quirúrgico) y cuál es el momento más oportuno para realizarlo.

Considerando que el crecimiento y desarrollo óseo están determinados genéticamente, pero que existen factores nutricionales, ambientales, socioeconómicos y endócrinos que influyen en la normalidad de estos valores, es importante resaltar que la radiografía dígito-palmar permite también confirmar el diagnóstico de variantes anormales del crecimiento, como el retraso o adelanto en el crecimiento.

Por lo anterior, la aplicación clínica de la radiografía dígito-palmar se centra en:

- Determinar el vector potencial del desarrollo facial.
- Determinar la cantidad potencial de crecimiento cráneofacial significativo remanente.
- Evaluar el ritmo y velocidad del crecimiento.
- Decidir el inicio del momento del tratamiento.
- Decidir el tipo de tratamiento.
    - Ortodóncico (fijo y removible).
    - Ortopédico (fijo y removible).
    - Quirúrgico.
    - Combinado.
- Evaluar el pronóstico del tratamiento.

- Comprender el papel de la genética y del ambiente en el patrón de la maduración ósea. (18)

Aunque el concepto del pico de crecimiento puberal ha sido cuestionado por diversos autores que observan varios “picos” en este periodo (63) y a pesar de las variaciones individuales, esta información se utiliza principalmente, para optimizar el tiempo de inicio del tratamiento, eligiendo intervenir ya sea en un:

- Periodo de fuerte crecimiento y una cantidad importante de crecimiento residual (fase ascendente del pico de crecimiento), cuando queremos aprovechar éste de manera favorable para iniciar una acción ortopédica.
- Periodo de crecimiento residual bajo (periodo descendente del pico puberal), cuando queremos evitar agravar un crecimiento desfavorable (rotación posterior).
- Periodo sin crecimiento (después del final del crecimiento condilar) en el caso de cirugías ortognáticas, para evitar cualquier recidiva relacionada con el crecimiento residual. (64) (65) (7)

Conclusiones

Durante el tratamiento ortodóncico, es muy importante la evaluación del crecimiento y desarrollo, ya que la mayoría de los pacientes que requieren terapéutica preventiva y/o interceptiva, se encuentran en un periodo de crecimiento activo.

El estudio y análisis de radiografías de la mano y muñeca ayudan de una manera simple y precisa en la determinación de la edad ósea individual, detectando a través de los eventos de osificación, el periodo de pico de crecimiento puberal, para lo cual, es preciso conocer la anatomía de la mano y la muñeca, así como los estadíos epifisiarios.

El avance radiológico ha ido de la mano con la tecnología computacional, haciendo que el personal de la salud, en este caso el odontólogo, deba perfeccionarse para alcanzar altos niveles de interpretación en estas nuevas técnicas. De esta manera podrá adquirir toda la información necesaria para un buen plan de tratamiento ortodóncico.

En el caso de la radiografía dígito-palmar, es el auxiliar más utilizado para la evaluación del desarrollo esqueletal y la determinación del pico de crecimiento, calculando la edad ósea; por lo que es requerida para un diagnóstico certero y una planificación integral del tratamiento, asegurando que la terapia, así como la época del desarrollo del paciente concordarán para lograr el objetivo principal; ésto mediante los métodos de evaluación para la determinación de la madurez ósea, siendo los más usados el de Fishman, Grave-Brown, Greulich-Pyle, y Hägg-Taranger.

Actualmente, se sigue utilizando la técnica convencional para la toma de radiografía dígito-palmar, sin embargo, el avance de la tecnología ha llegado a la toma digital de dicha radiografía y su proyección inmediata en un monitor o tableta; teniendo un alto contraste en las imágenes, el cual facilita el proceso

de elaboración del diagnóstico, permitiendo el envío de resultados e imágenes vía internet, disminuyendo la dosis de radiación para el paciente y el operador, así como menor cantidad de material contaminante como el plomo, químicos de revelador y fijador, así como un gran ahorro económico. Pero teniendo en cuenta que estas imágenes electrónicas pueden ser fácilmente adulteradas para actos ilícitos.

Una de las claves para el tratamiento exitoso es iniciarlo a la edad oportuna, tanto neurológica, mental, fisiológica, cronológica, sexual, dental y ósea; así como aprovechar al máximo el crecimiento del paciente, para lo cual, es imprescindible saber su estado exacto y de ahí, la relevancia de los indicadores de madurez y el por qué utilizar un método en particular para determinar la edad de un individuo.

Es importante destacar la correlación de determinados estadíos del desarrollo en varias partes del cuerpo humano, la cual muestra que el crecimiento óseo y las señales de pubertad, traducen mejor el desarrollo del individuo que su edad cronológica. De esta forma, el crecimiento de los huesos de la mano es utilizado como representativo del crecimiento físico en general del individuo.

Al detectar la época cuando ocurre el mayor pico de crecimiento en el paciente, empleando la terapéutica apropiada, redireccionar el crecimiento o eliminar las interferencias que están provocando que la dirección del crecimiento del paciente no sea la más adecuada.

Finalmente, debemos recordar que la radiografía dígito-palmar es un valioso auxiliar de diagnóstico, necesario para determinar la edad ósea de los pacientes, que ayuda en el establecimiento de un diagnóstico certero, que a su vez, guía la planificación de la terapéutica a seguir en los casos, tanto de ortodoncia preventiva, interceptiva y correctiva, con la finalidad de devolver la función, la estabilidad y la estética de los pacientes.

Referencias bibliográficas

1. Guzmán C. CC,RC. Radiología clínica oral y maxilofacial. 6th ed. Caracas: Amolca; 2019.

2. U. B. Wilhelm Conrad Roentgen.The discovery of x-rays and the creation of a new medical profession. Revista Argentina de Radiología. 2016; 80(4): p. 298-307.

3. Goikoetxea I. MA. Crecimiento y desarrollo: una perspectiva evolutiva. MUNIBE (Antropología-Arkeología). 2011;(62): p. 5-30.

4. Vellini Ferreira F. Ortodoncia. Diagnóstico y planificación clínica Brasil: Artes Médicas Latinoamérica; 2002.

5. Villavicencio Limón JA, Fernández Villavicencio MÁ, Magaña Ahedo L. Ortopedia dentofacial. Una visión multidisciplinaria Caracas, Venezuela: Actualidades Médico Odontológicas Latinoamérica, C.A.; 1996.

6. Rodriguez C. QO,FM,RS,LH. Grado de concordancia entre la edad Carpal y edad cronológica de ocho pacientes estudiados en el Diplomado de Ortodoncia Interceptiva de la Universidad Gran Mariscal de Ayacucho (UGMA), del año 2006. Revista Latinoamericana de Ortodoncia y Odontopediatría. 2007.

7. Boileau J. Ortodoncia para el niño y el adolescente. Principios y métodos terapéuticos Francia: AMOLCA; 2016.

8. Luna A. MC,GE,CJ,CV,GL. Relación existente entre tamaño y forma de las vértebrazs cervicales con los estadios de maduración ósea carpal. Revista Odontológica Mexicana. 2007 Septiembre; 11(3): p. 121-128.

9. Ruiz R. Análisis de radiografía carpal para evaluar los eventos de maduración ósea en sujetos de la Ciudad de México, D.F. Parte III México: Tesis; 1997.

10. Águila F. ED. Crecimiento cráneofacial y ortopedia Barcelona: Actualidades Médico Odontológicas Latinoamérica; 1993.

11. Canut Brusola JA. Ortodoncia clínica y terapéutica. 2nd ed. España: Masson; 2005.

12. Proffit WR, Fields HW, Sarver DM. Ortodoncia contemporánea. 5th ed. España: Elsevier; 2014.

13. G. S. Ortodoncia. Diagnóstico y Tratamiento Tomo 1. Segunda ed.: Amolca.

14. Bedoya A. SM,VJ,AB. Assessment of the skeletal maturation through hand wrist radiographies in Afro-Colombian children, from Puerto Tejada, Cauca,2007. Revista Estomatología. 2009; 17(1): p. 19-25.

15. Graber TM, Vanarsdall RL, Vig KWL. Ortodoncia. Principios y técnicas actuales. 6th ed. España: ElSevier; 2017.

16. Ceglia A. CA. Indicadores de maduración de la edad ósea, dental y morfológica. Revista latinoamericana de ortodoncia y odontopediatría. 2005.

17. E. P. Bases diagnósticas, terapéuticas y posturales del funcionalismo craneofacial Madrid, España: Ripano, S.A.; 2006.

18. Singh G. Ortodoncia Diagnóstico y Tratamiento. 2nd ed. Nueva Delhi, India: Actualidades Médico Odontológicas Latinoamérica, C.A.; 2009.

19. Burstone C. Process of maturation and growth prediction. Am J Orthod. 1963; 19: p. 907-918.

20. D´Escriván de Saturno L. Ortodoncia en dentición mixta Caracas, Venezuela: Actualidades Médico Odontológicas Latinoamérica C.A.; 2007.

21. Camacho N. VJ,PM,CR,AJ,SJ. Obesidad ósea en niños y adolescentes con obesidad. Revista Venezolana de Endocrinología y Metabolismo. 2008; 6(1): p. pp. 7-12.

22. Greulich W, Pyle S. Radiographic atlas of skeletal development of the hand and wrist California: Stanford University Press; 1959.

23. Skiller V, Björk A, Linde-Hansen T. Prediction of mandibular growth rotation evaluated from a longitudinal implant sample. Am J Orthod. 1984; 86: p. 359.

24. Korn E, Baumried S. Transverse development of the human jaw between the ages 8.5 and 15.5 years, studied longitudinally with use of implants. J Dent Res. 1990; 69: p. 1298-1306.

25. Björk A, Skiller V. Facial development and tooth eruption. An implant study of the age of puberty. Am J Orthod. 1972; 62: p. 339-383.

26. Viazys A. Atlas of Orthodontics. Principles and clinical applications Montreal: WB Saunders; 1993.

27. Sadler T.W. PD. Langman. Embriología médica. 13th ed.: Wolters Kluwer; 2016.

28. Z. H. Endocrine Control of Skeletal Maturation: Annotation to Bone Age Readings: Karger Medical and Scientific Publishers; 2002.

29. Medina M. MB,LJ. El uso de la edad ósea en la práctica clínica. Anales de Pediatria Continuada. 2014; 12(6): p. 275- 283.

30. Latarjet M. RA. Anatomía Humana. Tomo 1. Quinta ed. Ciudad Autónoma de Buenos Aires: Panamericana; 2019.

31. cuba IRdsd. Anatomía y biomecánica. [Online]. Available from: http://www.sld.cu/galerias/pdf/sitios/rehabilitacion-bio/anatomia_y_biomecanica.pdf.

32. Medina C. BM,MF. El complejo articular de la muñeca: aspectos anatofisiológicos y biomecánicos, características, clasificación y tratamiento de la fractura distal del radio. Medisur. 2016; 14(4): p. 430-446.

33. J. F. Compendio de anatomía descriptiva. Octava ed. Barcelona: Editorial Gustavo Gili S.A.

34. Tanner J, Healy M, Goldstein H, Cameron N. Assessment of skeletal maturity and prediction of adult height (TW3 method) London: WB Saunder; 2001.

35. Tanner J, Whitehouse R, Marshall W, Healy M, Goldstein H. Assesment of skeletal maturity and prediction of adult height (TW2 method). 2nd ed. London: Academic Press; 1983.

36. Eklof O, Ringertz. A method for assessment of skeletal maturiry. Ann Radiol. 1967; 10: p. 330-336.

37. Fishman L. Radiographic evaluation of skeletal maturation and growth prediction, a clinically oriented study based on hand-wrist films. Angle Orthod. 1982; 52: p. 88-112.

38. Grave K, Brown T. Skeletal ossification and the adolescent growth spurt. Am J Orthod. 1976; 69: p. 611.

39. Hägg U, Taranger J. Maturation indicators and the pubertal growth spurt. Am J Orthod Dentofacial Orthop. 1982; 82: p. 299-309.

40. Björk A, Helm S. Prediction of age of maximum puberal growth in body health. Angle Ortho. 1967; 37: p. 134-143.

41. Björk A. Timing of interceptive orthodontics. Measures based on stages of maturation. Transactions of the European Orthodontic Society. 1972; 48: p. 445-455.

42. Morales D El, Martínez L C, González R E, Canseco J J, Cuairán R V. Relación existente entre el tamaño y la forma de las vértebras cervicales con los estadíos de maduración ósea carpal. Parte II. Revista Mexicana de Ortodoncia. 2014; 2(1): p. 24-31.

43. Uysal T, Ilhan S, Ayhan F, Sari Z. Chonologic age and skeletal maturation of the cervical vertebrae and hand-wrist: Is there a relationship? American Journal of Orthodontics and Dentofacial Orthopedics. 2006;: p. 622-628.

44. Rakosi T, Jonas I. Atlas de Ortopedia Maxilar: Diagnóstico Barcelona: Ediciones científicas y técnicas S.A.; 1992.

45. Echarri Lobiondo P. Diagnóstico en Ortodoncia. Estudio multidisciplinario Barcelona: Quintessence, S.L.; 1998.

46. Padrós Serrat E. Bases diagnósticas, terapéuticas y posturales del funcionalismo craneofacial Madrid, España: Ripano, S.A.; 2006.

47. Soegiharto B, Cunningham S, Moles D. Skeletal maturation in indonesian and white children assessed with hand-wrist and cervical vertebrae

methods. American Journal of Orthodontics and Dentofacial Orthopedics. 2008 august;: p. 217-226.

48. Woodside D, Mataxas A, Allum C. Trans Third Inter Orthod Cong. In Some effects of activator treatment in the growth rate of the mandible and the position of the midface; 1973; Londres: 443 Lockwood Staples. p. 1.

49. Popovic F. Review of the studies from the Burlongton Growyh Center from 1956 to 1984. Ann Arbor University of Michigan. Centre for Human Growyh and Development. 1991; 24: p. 24.

50. Demirjian A, Buschan P, Tanguay P, Patterson D. Interrelationships among measure of somatic, skeletal, dental and sexual maturity. Am J Orthod. 1985; 88: p. 433.438.

51. Tanner J. A history of the study of human growth Inglaterra: Cambridge University Press; 1981.

52. Todd T. Atlas of skeletal maturation London: Kimpton; 1937.

53. Dreizen S. SR. Bilateral symmetry of skeletal maturation in the human hand and wrist. A medical Ass J of dissease. 1957; 93: p. 122-127.

54. Bayley N. PS. Tables for predicting adult height from skeletal age revised for use with GreulichPyle hand standards. Journal Pediatric. 1952; 40: p. 423-441.

55. Cameron N, Martin D. Assessment of maturation: bone age and pubertal assessment. 2nd ed. E.U.A: Elsevier; 2012.

56. Arciniega N. BM,MA. Análisis comparativo entre la edad ósea, edad dental y edad cronológica. Revista Mexicana de Ortodoncia. 2013 Octubre-Diciembre; 1(1): p. 33-37.

57. Déleg O. GC. Correlación entre la edad ósea y la edad cronológica, a través de Rx carpal, y su uso en la práctica ortodontica. 2003..

58. Holm T, Palmer PES, Lehtinen E. Manual de t cnica radiográfica Ginebra: Organización Mundial de la Salud; 1986.

59. Whaites E, Drage N. Fundamentos de radiología dental. 5th ed. España: Elsevier; 2014.

60. Quirós O. QJ. Radiología digital: Ventajas, desventajas, implicaciones éticas - Revisión de la Literatura. Revista Latinoamericana de Ortodoncia y Odontopediatria. 2005.

61. Gilsanz V. RO. Hand Bone Age. a Digital Atlas of Skeletal Madurity. Segunda ed. Berlin: Springer; 2012.

62. Pose G. VF,SC,GS. Correlación en la determinación de la edad ósea radiológica mediante el métodode Greulich y Pyle versus la evaluación automatizada utilizando el software BoneXpert. Revista Chilena de Pediatria. 2018; 89(5): p. 606-611.

63. Maniere D. A propos des rythme de croissance ataturale et faciale. Orthod Fr. 1995;: p. 66.

64. Seide L. The relationship of dentofacial growth and skeletal maturation to malocclusion. American Journal of Orthodontics. 1959 November; 45(11): p. 801-816.

65. Tedaldi J, Calderón R, Mayora L, Quirós O. Tratamiento de Maloclusiones según el estadio de maduración carpal. Revisión Bibliográfica. Revista Latinoamericana de Ortodoncia y Odontopediatría. 2007;: p. 1-30.

66. Orellana M TO, Marengo C H. Estudio de maduración ósea en pacientes niños de la clínica odontológica de la UNMSM. Odontología Sanmarquina. 2006; 9(2): p. 25-27.

67. Radiografía carpal. Técnica y Anatomía. [Online].; 2009. Available from: https://es.slideshare.net/latiatuca/radiografia-carpal.

68. Carrillo A. Dentalec. Clinica Dental Especializada. [Online].; 2020. Available from: http://dentalec.com.mx/wp/portfolio-view/radiografias-digitales/.

69. L. S. Adidas. Runtastic. [Online].; 2018. Available from: https://www.runtastic.com/blog/es/entrenamiento-tipo-de-cuerpo/.

70. Etapas del Desarrollo Humano. [Online]. Available from: https://sites.google.com/site/etapasdeldesarrollohumano6/.

71. Etapas del embarazo. [Online].; 2014. Available from: http://paramedicojanneth.blogspot.com/2014/04/desarrollo-del-feto.html.

72. D. S. Erickson. Ocho edades del hombre. [Online].; 2014. Available from: http://www.conflictopsiquico.com/2014/06/erikson-ocho-edades-del-hombre.html.

73. M. D. Martha Debayle. [Online].; 2016. Available from: https://www.marthadebayle.com/v2/radio/bienestar/la-edad-de-los-huesos/.

74. B. W. MedlinePlus. Información de salud para usted. [Online].; 2020. Available from: https://medlineplus.gov/spanish/ency/esp_presentations/100146_1.htm.

75. contacto E. En riesgo, alimentación de los mexicanos. [Online].; 2019. Available from: https://encontacto.mx/en-riesgo-alimentacion-de-los-mexicanos/.