



UNIVERSIDAD NACIONAL AUTÓNOMA DE  
MÉXICO

---

---



**FACULTAD DE ODONTOLOGÍA**

SECUELAS EN LOS DIENTES PERMANENTES POR  
LESIONES TRAUMÁTICAS EN LA DENTICIÓN  
TEMPORAL.

**TESINA**

QUE PARA OBTENER EL TÍTULO DE

**CIRUJANA DENTISTA**

P R E S E N T A:

MARÍA FERNANDA GUEVARA MANZANO

TUTORA: Mtra. ROSAURA YARELI CAPDEVIELLE CUEVAS



Universidad Nacional  
Autónoma de México

Dirección General de Bibliotecas de la UNAM

**Biblioteca Central**



**UNAM – Dirección General de Bibliotecas**  
**Tesis Digitales**  
**Restricciones de uso**

**DERECHOS RESERVADOS ©**  
**PROHIBIDA SU REPRODUCCIÓN TOTAL O PARCIAL**

Todo el material contenido en esta tesis esta protegido por la Ley Federal del Derecho de Autor (LFDA) de los Estados Unidos Mexicanos (México).

El uso de imágenes, fragmentos de videos, y demás material que sea objeto de protección de los derechos de autor, será exclusivamente para fines educativos e informativos y deberá citar la fuente donde la obtuvo mencionando el autor o autores. Cualquier uso distinto como el lucro, reproducción, edición o modificación, será perseguido y sancionado por el respectivo titular de los Derechos de Autor.



---

## **AGRADECIMIENTOS**

*A Dios, por darme la oportunidad de vivir y por estar conmigo en cada paso que doy, por fortalecer mi corazón e iluminar mi mente y por haber puesto en mi camino a aquellas personas que han sido mi soporte y compañía durante todo el período de estudio.*

*A mi mamá Guadalupe Manzano Morales y mi papá Vicente Guevara Arzate, por apoyarme en todo momento, por sus consejos, sus valores, por la motivación constante que me ha permitido ser una persona de bien, pero sobre todo por darme la vida, por su amor, por creer en mí e impulsarme a seguir adelante día a día; porque siempre me han apoyado y han hecho muchos sacrificios y esfuerzos para que yo haya llegado hasta aquí. Muchas gracias por darme las herramientas necesarias y una carrera para mi futuro, todo esto se los debo a ustedes.*

*A mi hermana y mejor amiga Paola, por impulsarme a luchar por mis sueños y llegar a mis metas, por motivarme a seguir adelante y nunca rendirme. Sobre todo, por sus consejos que me han ayudado a afrontar los retos que se me han presentado a lo largo de la vida. Gracias por todo tu apoyo, cariño y comprensión.*

*A mis familiares y amigos por creer en mí, por sus consejos y palabras de aliento. Gracias por llenar mi vida de luz y alegría.*



---

A mis amigos Ruth, Adriana y Rubén, porque sin duda este viaje no hubiera sido lo mismo sin ustedes, son lo mejor que me dio la universidad.

A la Mtra. Rosaura Yareli Capdevielle Cuevas y el Mtro. Miguel Ángel Fernández Villavicencio, mi gratitud y cariño por su infinita paciencia y profesionalidad. Ha sido muy importante su presencia en mi carrera; así como para la realización de este trabajo, les agradezco su digna labor y les doy mi reconocimiento por su dedicación, esfuerzo y compromiso. Son un ejemplo a seguir. Gracias por su tiempo.

A la Universidad Nacional Autónoma de México, en especial a la Facultad de Odontología por abrirme sus puertas, a todos los profesores que con su conocimiento me guiaron durante el proceso de mi formación profesional.

**ORGULLOSAMENTE UNAM**



## ÍNDICE

<b>1. INTRODUCCIÓN .....</b>	<b>5</b>
<b>2. Objetivo .....</b>	<b>6</b>
<b>3. Odontogénesis .....</b>	<b>7</b>
<b>a. Dientes temporales.....</b>	<b>7</b>
<b>b. Dientes permanentes .....</b>	<b>7</b>
<b>c. Fases de la odontogénesis .....</b>	<b>8</b>
<b>4. Traumatismos .....</b>	<b>14</b>
<b>a. Clasificación de Andreasen .....</b>	<b>14</b>
<b>b. Clasificación de la OMS .....</b>	<b>19</b>
<b>c. Clasificación de García Godoy .....</b>	<b>20</b>
<b>d. Clasificación de Ellis .....</b>	<b>20</b>
<b>e. Tipos .....</b>	<b>21</b>
<b>5. Lesiones más frecuentes en dentición temporal .....</b>	<b>21</b>
<b>6. Lesiones más frecuentes en dentición permanente ....</b>	<b>22</b>
<b>7. Etiología .....</b>	<b>22</b>
<b>8. Secuelas patológicas por traumas en el diente     temporal.....</b>	<b>24</b>
<b>9. Secuelas en los dientes permanentes por lesiones     traumáticas en la dentición temporal .....</b>	<b>31</b>
<b>10. Discusión .....</b>	<b>39</b>
<b>Conclusiones .....</b>	<b>40</b>
<b>Referencias Bibliográficas .....</b>	<b>41</b>



## 1. INTRODUCCIÓN

Los traumatismos dentales son de los principales motivos de consulta odontológica, el cual es un problema de salud ya que se acompaña de complicaciones médicas, estéticas y psicológicas tanto para los niños, como para los padres.

Los traumatismos tienen una gran incidencia sobre todo los primeros tres años de vida, ya que las funciones motoras todavía no están bien desarrolladas y también tienen una incapacidad intelectual para evaluar riesgos.

Son las urgencias odontológicas que mas impacto causan en los padres y el niño ya que se preocupan por el golpe, pero sobre todo por la estética debido a que generalmente el sector anterior es el que se ve afectado.

El odontólogo debe tener conocimiento en el manejo de las lesiones traumáticas porque las condiciones son diferentes para la dentición temporal y para la permanente, esto debido a la estrecha relación que hay del diente temporal con el germen permanente.

Las lesiones pueden incluir los tejidos duros y blandos, dependiendo de los factores involucrados, como la fuerza, la forma del objeto con el que se golpeo, el ángulo, entre otras.

Después de realizar el manejo correcto del trauma es importante mantener ese diente en observación hasta que el temporal se exfolie y el sucesor haya erupcionado completamente y poder verificar si se presento alguna secuela.



---

## 2. OBJETIVO

Describir la importancia de las secuelas en los dientes permanentes a causa de un trauma en la dentición temporal por la relación entre el diente y el germen.

### 3. ODONTOGÉNESIS

Se refiere al desarrollo embriológico de los dientes dentro del maxilar y la mandíbula el cual inicia en la sexta semana de vida intrauterina para la dentición temporal y en la octava semana comienza la creación de los gérmenes dentales para la permanente.

(1,2)

#### a. Dientes temporales

La dentición primaria se origina por una invaginación en forma de herradura del epitelio hacia el mesénquima subyacente del maxilar y la mandíbula, esto recibe el nombre de lámina dental epitelial primaria, la cual contiene células organizadas sobre la membrana, dando la división entre el ectodermo (epitelio) y el mesodermo (mesénquima); los extremos distales de esta lámina, posteriormente, darán origen a los gérmenes para los molares permanentes de los 4 cuadrantes. (1)

En estas seis semanas se muestran 10 sitios de actividad epitelial sobre oclusal del maxilar y 10 de la mandíbula, cuando estos sitios se alinean, nos dan la posición de los futuros 20 dientes temporales. (2)

#### b. Dientes permanentes

Cada uno de los dientes temporales nos van a dar una lámina dental que motiva el crecimiento de los permanentes.



---

### c. Fases de la odontogénesis

La odontogénesis es el proceso por el cual se crea y se diferencia el germen dentario y se da en 5 fases:

#### 1. Iniciación:

Se da la expansión de la capa basal del epitelio de la cavidad oral primitiva, en los 20 sitios donde aparecerán los dientes temporales sobre la membrana basal, se encuentran las células del estrato basal, las cuales comenzarán a tener más actividad que las adyacentes, multiplicándose para dar brote y crecimiento inicial al diente temporal.

Depende de que diente se trate el comienzo del periodo de iniciación será diferente.

Si algo falla en este periodo se originará una ausencia congénita de dientes, pero si hay formación continua de brotes, dará dientes supernumerarios.

#### 2. Proliferación:

Se puede comenzar a ver esta etapa en la 9 semana de vida intrauterina, cuando se encuentra líquido en las células que se encuentran entre el epitelio externo y el interno.

Aquí las células epiteliales proliferan y la superficie profunda se invagina, lo que genera el germen dental; este proceso forma una especie de casquete y el mesodermo debajo y por dentro del casquete produce la papila dental. (Fig. 2)

El saco dental será el mesodermo que rodea el órgano dentario y la papila dental.

Cada uno de los gérmenes tendrá un órgano dental (epitelial), la papila dental (ectomesenquimal) y el saco dental (mesodérmico).

El órgano dental tiene cuatro capas no diferenciadas totalmente:

- Capa externa o epitelio dental externo: Células cuboidales en contacto con el saco dental.
- Porción central o retículo estrellado: Células polimórficas, incluidas en una matriz fluida y unidas por hemidesmosomas.
- Capa interna o epitelio dental interno: Esta rodea toda la papila y tiene células que pueden diferenciarse a ameloblastos.
- Retículo intermedio: Recubre parte del retículo estrellado y puede ayudar en la creación del esmalte.

La papila dental se da por medio del tejido mesodérmico que se invagina debajo y dentro del casquete y después dará origen a la dentina y la pulpa y todo el saco dental dará origen al cemento y al ligamento periodontal.

### 3. Histodiferenciación:

Se dará en las 14 semanas de vida intrauterina y en este periodo las células comenzaran a diferenciarse.

Las extensiones del casquete siguen creciendo, lo que le da forma de una campana.

La membrana basal rodea el órgano dental, mientras el retículo estrellado se organiza para formar esmalte.

Ya estará bien formado el saco dental por la condensación del tejido mesodérmico.

La lámina dentaria del temporal se va formando hasta parecer un cordón, el cual da crea una extensión que dará lugar al futuro diente permanente.

Si hay alguna alteración en la diferenciación celular del germen dental dará una estructura anormal en esmalte o dentina.

### 4. Morfodiferenciación:

18 semanas de vida intrauterina, las células comienzan a acomodarse según la forma y tamaño que tendrá la corona del diente.

Ya están diferenciadas las 4 capas del órgano dental, en el futuro cuello del diente ya están acomodadas las células del epitelio interno y externo, lo que después dará origen a la raíz.

Las del epitelio interno ya están diferenciadas a ameloblastos y se encuentran en los futuros vértices

---

cuspidos o bordes incisales, después en el asa cervical determinando la forma.

Las células mesenquimatosas de la papila dental comienzan a diferenciarse en odontoblastos.

Esta doble capa se llama membrana amelodentinaria o bilaminar; Al mismo tiempo la papila dental dará origen a la pulpa.

Aquí se crea un espacio en el órgano dental para que dé lugar a la corona.

En esta fase la lámina dental desaparecerá, solo queda la parte del diente temporal en desarrollo, para dejarlo como un órgano interno libre, pero da la prolongación para el inicio del desarrollo del permanente, que comienza con los incisivos centrales y terminando por los segundos premolares; lo cual sucede del 5-10 mes de vida intrauterina.

Y por las extensiones antes mencionadas de la lámina dental se dan los molares en el 4 mes de vida intrauterina se forman los primeros molares y a del 1-4 año de vida se forman los segundos y terceros molares.

Cuando queda un resto de la lámina dental que debió desintegrarse se le conoce como perlas de Serre o quistes de la lámina dental cuando están muy superficiales.

## 5. Aposición

Se le da este nombre por el acomodo de los ameloblastos y odontoblastos que quedan en forma de capas.

Aquí es cuando empezaran a segregar cada una su matriz en los centros de crecimiento en las uniones amelodentinarias y cementodentinarias.

Si se altera el esmalte puede generar una hipoplasia.

### Formación del cemento:

En este proceso se está creando dentina hacia apical en la vaina epitelial de Hertwig, que después, al mineralizarse se va a fracturar y diferenciar en cementoblastos y fibroblastos (Tipo I); los que no se desintegren crearan los restos de Malassez, que son los causantes de quistes apicales en procesos inflamatorios crónicos.

Dependiendo de si hay cementoblastos en el interior o no se va a encontrar cemento a celular (dos tercios cervicales) y cemento celular (tercio apical).

### Formación del hueso alveolar:

Se da gracias a los osteoblastos que se encuentran en continuo cambio, siguiendo la posición del germen.

### Formación del ligamento periodontal:

Gracias a los fibroblastos que crearon fibras colágenas se va a generar el ligamento, que al principio no estarán en orden y

después se dispondrán en haces y podemos diferenciar tres tipos:

- Fibras de Sharpay en hueso
- Fibras cementosas en cemento
- Plexo intermedio

### Calcificación

Está constituida principalmente por fósforo y calcio, se comienza con una precipitación en bordes incisales y las cúspides, después en capas sucesivas hasta fusionarse.

Los dientes temporales comenzaran entre 14-18 semana de vida intrauterina y el cierre de su ápice será entre 1 año y medio y 3 años.

Incisivos centrales – 14 sem

Primeros molares – 15 sem y media

Incisivos laterales – 16 sem

Caninos – 17 sem

Segundos molares – 18 sem

Los permanentes la inician al momento de erupción y su cierre apical se da aproximadamente tres años y medio después de su erupción. (1-3)

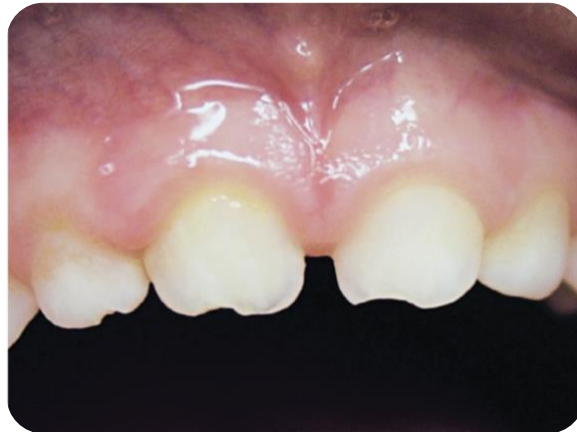## 4. TRAUMATISMOS

### a. Clasificación de Andreasen

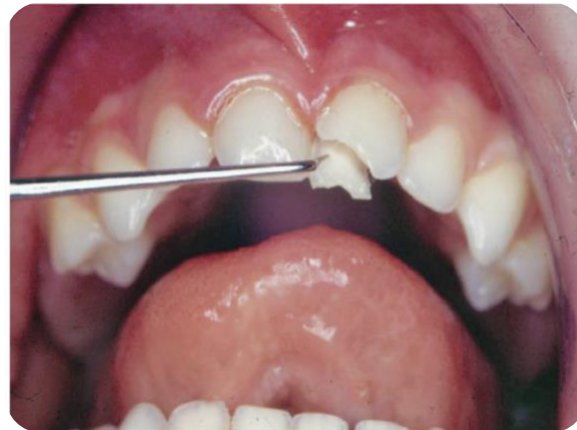Hoy en día la clasificación usada universalmente para ambas denticiones es la de Andreasen, que es una modificación a la propuesta por la OMS en 1995; La cual describe lesiones en tejidos duros, periodontales, pulpa, mucosa y hueso alveolar. (1)

#### LESIONES DE TEJIDO DURO Y DE LA PULPA

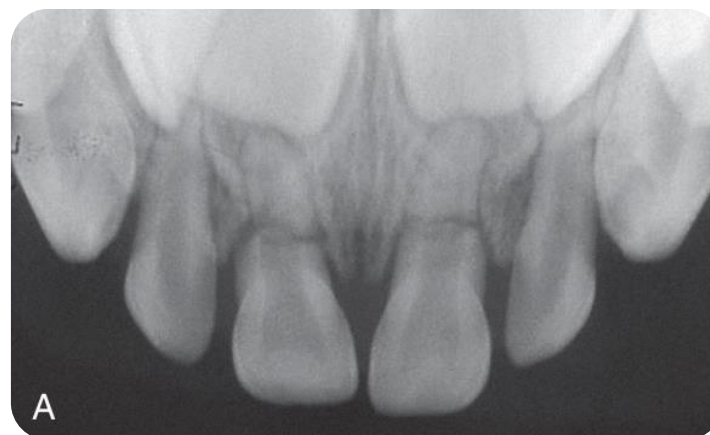- Fractura incompleta (Infracción): Fisura en el esmalte, sin tanta pérdida de sustancia dentaria.
- Fractura no complicada de la corona: Fractura que afecta netamente al esmalte y en ocasiones dentina, pero sin afectar pulpa. Figura 1
- Fractura complicada de la corona: Fractura en esmalte, dentina y con exposición pulpar.
- Fractura no complicada de la corona y raíz: Fractura en esmalte, dentina y cemento sin exposición pulpar.
- Fractura complicada de la corona y raíz: Fractura en esmalte, dentina, cemento y exposición pulpar. Figura 2
- Fractura de la raíz: Fractura en cemento, dentina y pulpa. Figura 3



**Figura 1.** Fractura no complicada de la corona en incisivos centrales superiores. 4



**Figura 2.** Fractura complicada de la corona y raíz. 4

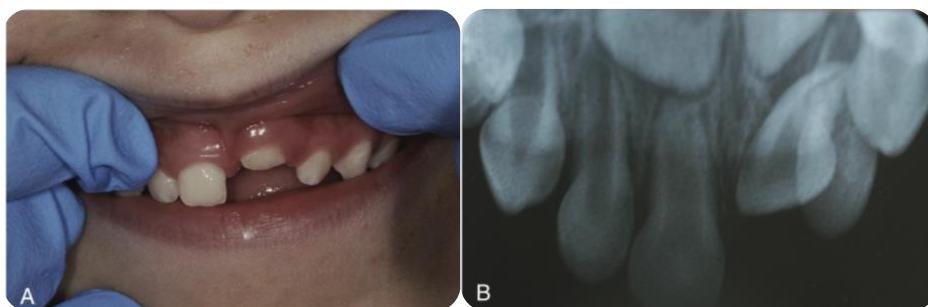


**Figura 3.** Fractura de la raíz en incisivos centrales superiores. 4

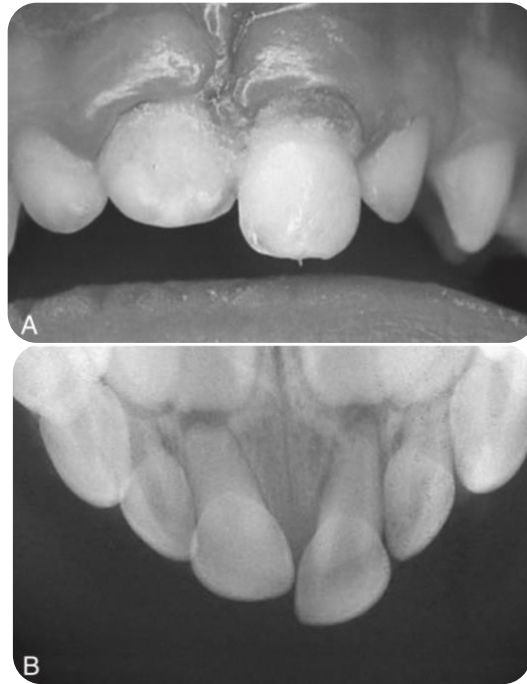

## LESIONES EN TEJIDOS PERIODONTALES

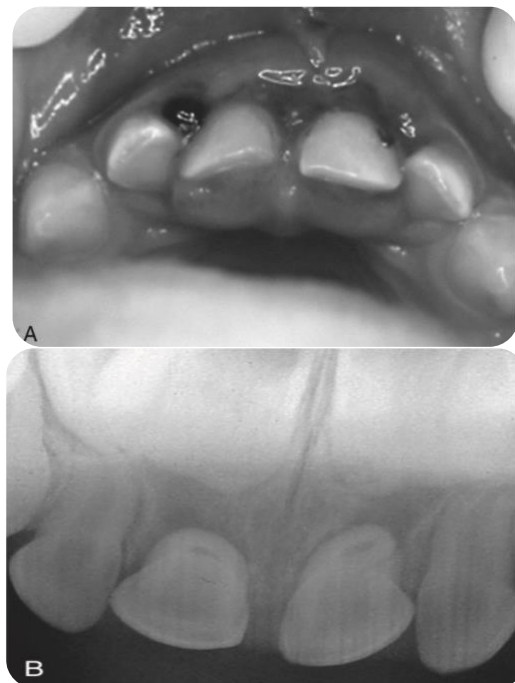- **Concusión:** Lesión en estructuras de soporte sin movilidad o desplazamiento, pero habrá reacción a la percusión por la inflamación del ligamento periodontal.
- **Subluxación:** Lesión en estructuras de sostén donde se afloja el diente, pero no tiene movilidad.
- **Luxación intrusiva:** Desplazamiento en el alveolo y tiene conminución o fractura en la pared del alveolo. Figura 4
- **Luxación extrusiva:** Desplazamiento parcial en el alveolo. Figura 5
- **Luxación lateral:** Desplazamiento en sentido vestibular, palatino/lingual o lateral, casi siempre con fractura en alveolo. Figura 6
- **Avulsión:** El diente queda fuera del alveolo.



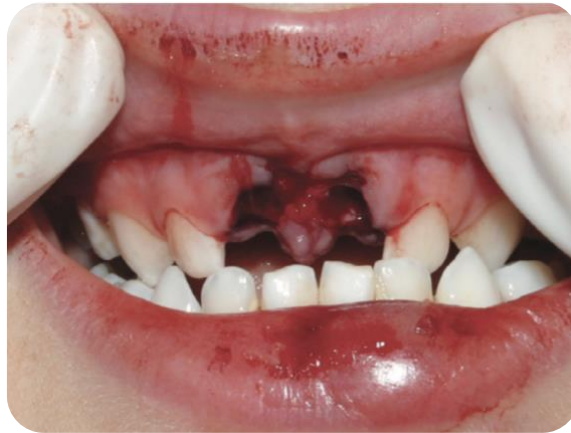**Figura 4.** Luxación intrusiva de incisivo central superior izquierdo. (A) Vista clínica. (B) Radiografía. 4



**Figura 5.** Luxación extrusiva de incisivo central superior izquierdo.  
(A) Vista clínica. (B) Radiografía. 4



**Figura 6.** Luxación lingual de incisivos centrales superiores. (A)  
Vista clínica. (B) Radiografía. 4



**Figura 7.** Avulsión de incisivos centrales superiores. 4

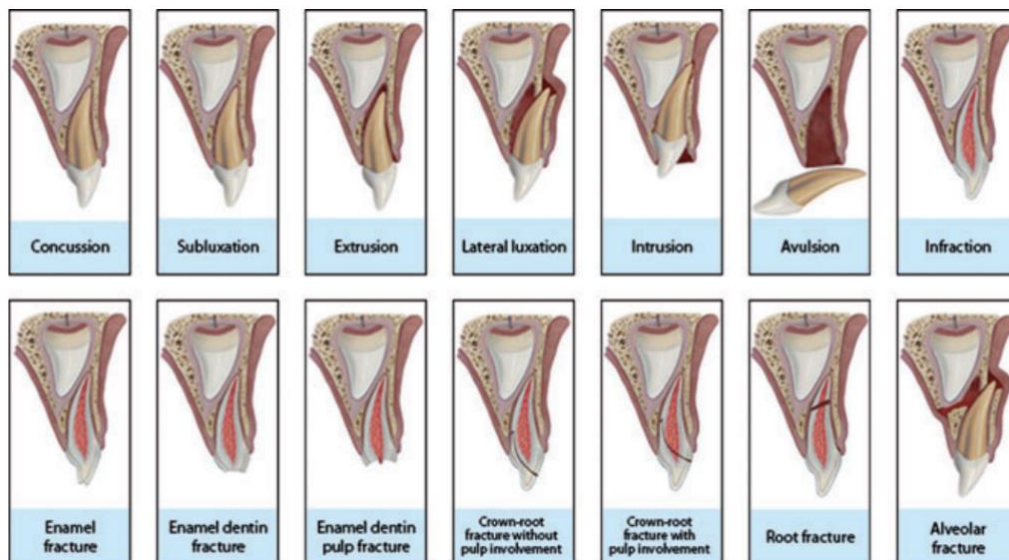
#### LESIONES EN ENCÍA O DE LA MUCOSA BUCAL

- Laceración: Herida por desgarre, no muy profunda pero extendida y dolorosa.
- Contusión: Hemorragia submucosa pero no hay desgarre.
- Abrasión: Herida en superficie por desgarre y deja sangrante y áspera la zona, hay pérdida en el tejido.

#### LESIONES EN HUESO DE SOSTÉN

- Conminución de la cavidad alveolar: Casi siempre junto con la luxación intrusiva o lateral.
- Fractura de la pared alveolar: En paredes vestibular o lingual/palatina.
- Fractura del proceso alveolar: Afectación en la cavidad alveolar.

- Fractura de maxilar o mandíbula: Puede dañar o no la cavidad dental. (4)



**Figura 8.** Tipos de traumas dentales. 5

### b. Clasificación de la OMS

- Fractura de esmalte
- Fractura corona sin afectar pulpa
- Fractura corona que afecta la pulpa
- Fractura de raíz
- Fractura corona-raíz
- Fractura no específica
- Luxación
- Intrusión o Extrusión
- Avulsión
- Otras lesiones

---

### c. Clasificación de García Godoy

- Fisura de esmalte
- Fractura de esmalte
- Fractura esmalte-dentina sin pulpa expuesta
- Fractura esmalte-dentina con pulpa expuesta
- Fractura esmalte-dentina y cemento sin pulpa expuesta
- Fractura esmalte-dentina y cemento con pulpa expuesta
- Fractura de raíz
- Concusión
- Luxación
- Desplazamiento lateral
- Intrusión
- Extrusión
- Avulsión

### d. Clasificación de Ellis

- Fractura simple de corona que afecta poco o nada a la dentina
- Fractura grande de corona sin afectar pulpa
- Fractura extensa que afecta la pulpa
- Diente no vital con o sin pérdida de estructura coronal
- Diente perdido
- Fractura de raíz con o sin pérdida de estructura coronal
- Desplazamiento del diente sin fractura de corona ni raíz
- Fractura de corona en masa
- Trauma diente temporal

(5)

### e. Tipos

No hay evidencia experimental de los mecanismos exactos de las lesiones en dientes, pero las lesiones pueden ser resultado de dos tipos de traumatismos

- Tipo directo: En el cual el diente sufre un golpe contra una superficie dura, es decir, el objeto afecta al diente y por lo general es a incisivos superiores
- Tipo indirecto: En el cual la lesión se genera por un cierre violento del arco dentario inferior contra el superior y generalmente es en incisivos inferiores y posteriores superiores e inferiores. (6)

## 5. LESIONES MÁS FRECUENTES EN DENTICIÓN TEMPORAL

Las lesiones más frecuentes en la primera dentición son en los incisivos superiores, seguido de los incisivos inferiores; los molares no son tan comunes y casi siempre cuando se llegan a lesionar es por un trauma de tipo indirecto. (7)

Los dientes temporales tienden a luxarse más que los permanentes debido a que el hueso alveolar es mucho menos denso y menos mineralizado en niños, lo cual permite el desplazamiento del diente en el alveolo, también el ligamento periodontal se encuentra muy elástico por lo tanto los dientes se desplazaran en vez de fracturarse y por su disminuida relación corona-raíz. (8)



---

Siendo así que en la dentición temporal las lesiones que más podemos llegar a encontrar son las relacionadas con el ligamento periodontal y los tejidos de soporte. (9,10)

## **6. LESIONES MÁS FRECUENTES EN DENTICIÓN PERMANENTE**

Las lesiones más frecuentes en la dentición permanente son las fracturas coronarias no complicadas y las menos frecuentes son las avulsiones.

A diferencia de las temporales, los traumas dentales en permanentes no ocurren en casa, si no fuera.

El ángulo mesial es el más afectado cuando se trata de una fractura en los incisivos centrales superiores. (11)

## **7. ETIOLOGÍA, PREVALENCIA Y EPIDEMIOLOGÍA DE LOS TRAUMATISMOS**

La Organización Mundial de la Salud según sus datos del 24 de septiembre de 2018 señala que a nivel mundial la prevalencia en lesiones traumáticas dentoalveolares es del 20% tanto en dentición temporal, como en la dentición permanente.

Estos traumatismos pueden ser a causa de un factor bucal, factores ambientales en los que la locación principal es en casa seguido de las escuelas; comportamientos de riesgo y violencia. (12)



---

Solo un quinto de los pacientes accidentados acude a atención dentro de las 24 horas, los demás lo hacen incluso hasta 1 año después, lo que resulta difícil para la recolección de datos. (13)

Las personas que presentan traumas por lo regular no ocurren solo una vez a lo largo de sus vidas, si no que tienen una incidencia a volver a sufrir otro trauma similar al primero, o incluso, repetirse en más de una ocasión. (7)

Muchos estudios demuestran que los hombres han experimentado más traumas que las mujeres; postulando que son más propensos por los deportes de contacto, violencia en el comportamiento y la maduración.

La edad también es otro factor muy importante en la cual está determinado que las lesiones predominan de los 0-3 años por la falta de control sobre sus movimientos motrices y de 10-14 años, por la práctica de deportes de alto impacto. (7,9,13)

Al igual que los pacientes con sobrepeso tienen más alta la posibilidad de sufrir una caída por la falta de destreza en sus movimientos.

Otro factor es el dental, en el cual, los pacientes con una sobremordida horizontal, clase II con protrusión en incisivos y cubiertas por el labio, son los más propensos a presentar una lesión.

(14)

Al igual que los pacientes con incompetencia bilabial, en el cual presentan un labio superior corto, definido como un labio que



cubre menos de un tercio de la corona de los incisivos, el perfil facial convexo, también influye y los hábitos bucales. (15)

En menor medida se encuentran accidentes en automóvil, pacientes con convulsiones crónicas, abuso infantil; estos frecuentemente van acompañados de diferentes lesiones en tejidos blandos, cara y cuello. (7,13)

La máxima incidencia se da antes de la edad preescolar. (16)

## **8. SECUELAS PATOLÓGICAS POR TRAUMAS EN EL DIENTE TEMPORAL**

Hay lesiones que se presentan rápidamente después de recibir el trauma como las discromías en colores oscuros en corona o las infecciones en el Ligamento Periodontal; y hay otras que tardan en aparecer un poco más o incluso meses como las discromías amarillas y la resorción externa de la raíz.

### **Pulpitis reversible**

Se puede observar en la corona por medio de una transiluminación la congestión de los capilares, si lo que la está provocando se controla se queda en reversible, sin embargo, si la pulpa ya está necrótica será irreversible, y esto lo podemos comprobar con pruebas de percusión.

Una pulpitis siempre será la primera reacción de la pulpa ante un trauma.

## Infección del Ligamento Periodontal

Se da cuando tenemos una luxación en el diente y esto permite el ingreso de microorganismos por toda la raíz del diente.

Radiográficamente podemos observar pérdida de hueso y esto hará que el proceso de recuperación sea más difícil para los tejidos de soporte.

Cuando el diente incrementa la movilidad y además va acompañado de exudado de tejido purulento por el cuello gingival estará indicada la extracción.

Las infecciones pueden ser:

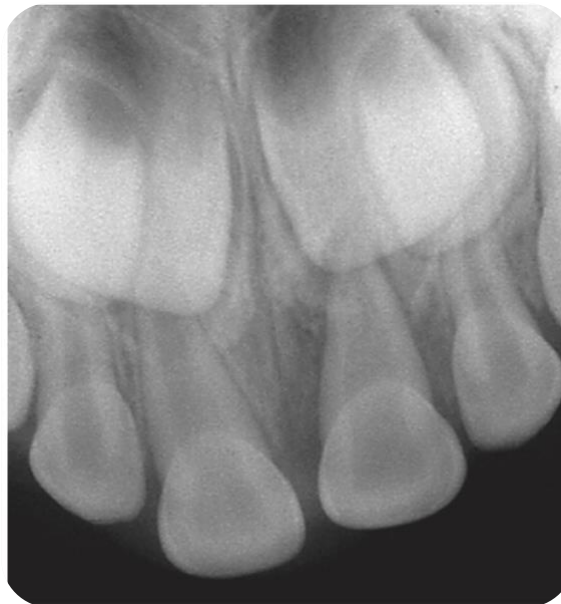Pulpitis Irreversible. - Puede ser parcial o total, aguda o crónica; las agudas por trauma pueden ser dolorosas si el líquido del exudado no está drenando.

Necrosis e infección. - Hay dos razones por las que se puede dar esta condición, la primera es por una fractura de corona con pulpa expuesta la cual no se trató, por lo regular aparecerá un absceso o una fístula y la segunda por una obliteración en el ápice debido a la luxación lo que no permite el correcto aporte sanguíneo (no todas las luxaciones terminan en necrosis) y por lo regular es asintomática y sin hallazgos radiográficos. Figura 9

La pérdida de la pulpa en una edad temprana, impedirá seguir con el aposicionamiento de dentina y frenaría el desarrollo y cierre de la raíz.

Los quiste o granulomas son frecuentes en dientes anteriores necróticos.

Una opción de tratamiento es una pulpectomía excepto cuando está contraindicada en casos de resorción interna o externa, una gran pérdida en el grosor de la estructura en la raíz o una infección periapical donde el germen dentario del permanente se vea afectado, en estos casos la extracción del diente estará indicada para prevenir un daño en el germen del permanente.



**Figura 9.** Infección de ligamento periodontal. 4

## Discromia

A causa de una hemorragia en la corona, resultado del trauma, se pueden quedar restos de sangre en los túbulos dentinarios. Figura 10

En algunos casos la sangre es reabsorbida y la discromía que presenta es muy clara, por lo que se desaparece en unas semanas, en los casos más severos es más oscura y permanece toda la vida del diente.

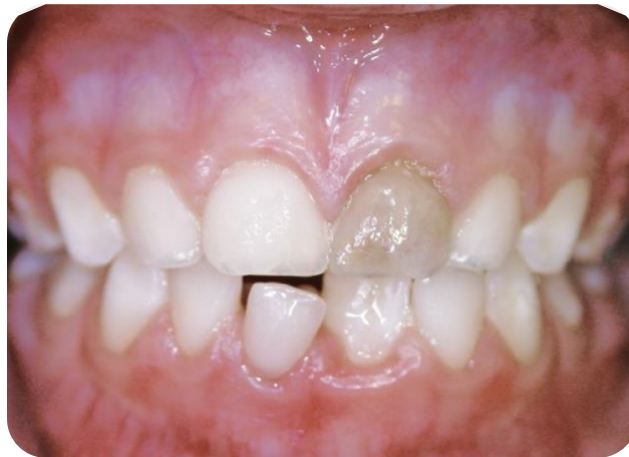Cuando la discromía aparece de 1 a 2 días después del trauma generalmente no significa que la pulpa no está vital, cuando la discromía persiste por semanas o meses es más probable que ya esté necrótica.

Se pueden encontrar 3 colores principalmente en una discromía:

- Rosa-rojo. - Aparece poco tiempo después de la lesión por una hemorragia intrapulpar, también puede aparecer un color rojizo tiempo después por una resorción interna; en ambos casos la observación es el tratamiento indicado ya que el color desaparecerá y en el caso de la resorción solo dará resultado a una exfoliación temprana por la aceleración del proceso.
- Amarillo. - De este color se observa cuando tenemos un canal pulpar obliterado que es cuando tenemos una dentina gruesa y una cámara pulpa

estrecha. También aquí está indicado solo observación para el diente.

- Negro (gris, café, negro). - Se da cuando hay una hemorragia o la pulpa esta necrótica ya que se libera hemoglobina, la cual contiene iones de hierro los cuales se depositan en los túbulos dentinarios.



**Figura 10.** Discromia en incisivo central superior izquierdo. 4

### **Resorción radicular rápida**

Las resorciones radiculares no son la primer vía de acción de los dientes, incluso ante una infección en el periodonto, ya que lo primero será crear una anquilosis, sin embargo, no quiere decir que no se presenten y cuando es así las podemos encontrar de manera externa o interna. (17)

Además de poder ser externa o interna, está relacionada con necrosis pulpar, inflamación del ligamento periodontal y se da después de una luxación.

Puede avanzar tan rápido que el diente se exfolia en meses, por lo que la mayoría en el tratamiento de conductos coloca un material absorbible como el hidróxido de calcio en pasta, yodoformo y ZOE. Este último debe considerarse ya que no va a ser del todo reabsorbido y puede quedar permanentemente en el tejido subyacente.

### **Resorción interna**

Cuando hay una lesión traumática en el diente la predentina y toda la materia orgánica que protege la dentina se puede ver afectado y exponer la dentina a los odontoclastos y es por esto que en la radiografía se ve una radio lucidez en el espacio de la pulpa.

Si el proceso continúa hacia el exterior dará una perforación en la raíz.

### **Resorción externa**

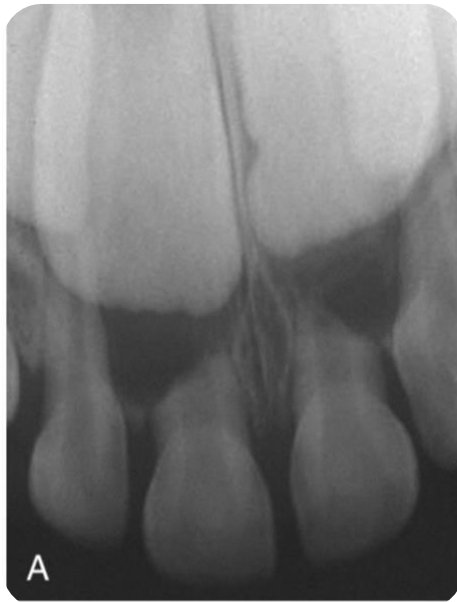
En este caso la capa que se ve afectada es la de los cementoblastos ya que es la que protege del hueso alveolar.

Cuando no ha ocurrido ningún trauma en el diente este proceso es normal para la exfoliación del temporal por el permanente.

Si la resorción es muy rápida se va a dar una movilidad, sensibilidad a la percusión y hasta una fistula o inflamación en fondo de saco de ese diente, al igual que podremos observar radiográficamente el espacio del ligamento periodontal ensanchado.

A veces al retirar la pulpa necrótica el proceso se detiene, pero si no y ya hay una infección, se debe extraer.

En ocasiones solo se da la resorción del ápice y la exfoliación se da normal. Figura 11



**Figura 11.** Resorción radicular externa 4

## **Anquilosis**

Se da después de una lesión en el ligamento periodontal, en la que el hueso hace contacto directo con la raíz y ya que el hueso continúa con su actividad normal en los osteoclastos y osteoblastos, comienzan a reabsorber la raíz y remplazada por hueso.

Es más común en una intrusión y por eso el diente queda infraocluido.

Está indicada la extracción si esto impide la exfoliación del diente o erupción ectópica.(7)

---

## 9. SECUELAS EN LOS DIENTES PERMANENTES POR LESIONES TRAUMÁTICAS EN LA DENTICIÓN TEMPORAL.

Durante la odontogénesis cualquier factor que afecte metabólica o físicamente las condiciones del germen modificaran su desarrollo.

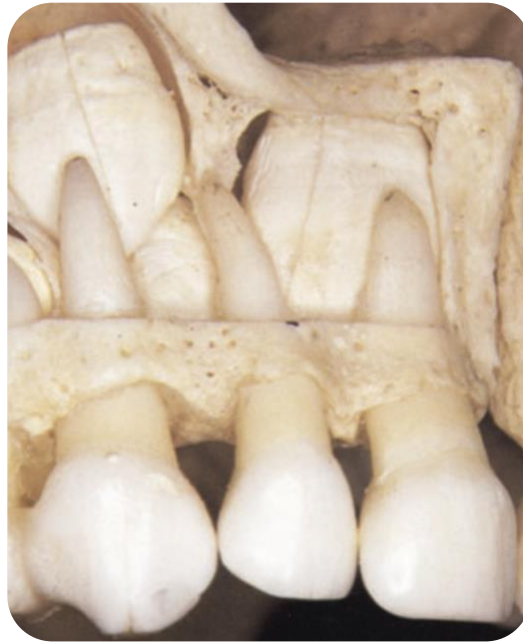Los daños causados serán dependiendo de la intensidad, el tipo y la duración del impacto y ocasionaran secuelas en la mineralización o en la morfología del permanente;<sup>(18)</sup> también dependerá de la edad en la que haya ocurrido el trauma, ya que va directamente relacionado con el estadio en el que se encuentre el diente. <sup>(19)</sup>

Las secuelas en los dientes permanentes se manifiestan debido a la cercanía del ápice del diente temporal, con el germen del permanente y que en la dentición temporal el hueso por tener menos densidad ocasiona que sea más fácil un impacto del diente hacia la zona de formación del permanente, al igual que las raíces, que son más pequeñas que la corona y se encuentra más diente que hueso en esos momentos.

Por lo tanto, es muy importante la decisión sobre el manejo que se haga cuando se presente un trauma y así, no lastimar el germen.

<sup>(20)</sup> Figura 21





**Figura 12.** Relación entre los dientes temporales y el germen de los permanentes. 21

La mayoría de las lesiones en esmalte en dientes anteriores, están relacionados con un trauma previo en los temporales.

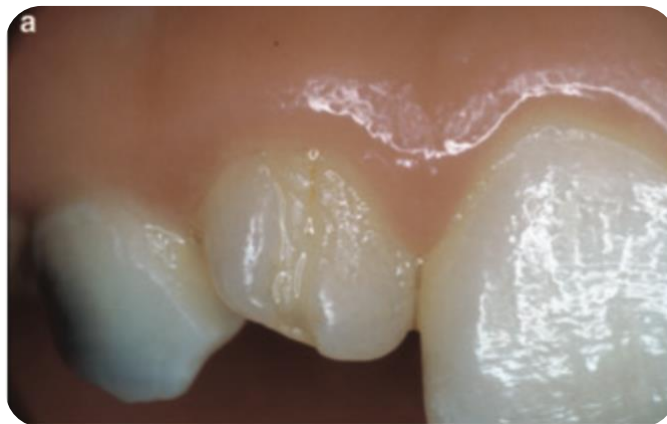La subluxación y la extrusión tienen menos probabilidades de causar un daño, sin embargo, en la avulsión y la luxación intrusiva, son las lesiones que más causan secuelas en los permanentes.

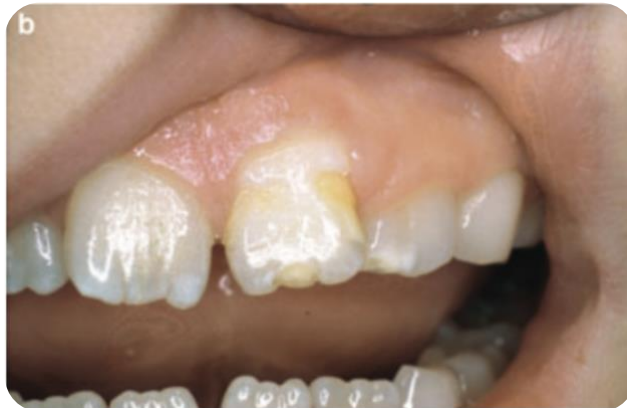Cuando se da una avulsión en la que el ápice queda desplazado hacia lingual/palatino y la corona hacia vestibular, quedando en el espacio del germen, se da una ruptura en el epitelio del esmalte y un desplazamiento de la vaina epitelial de Hertwig.

Entre las secuelas que podemos observar se encuentran:

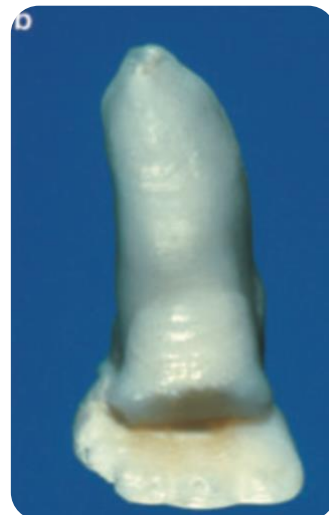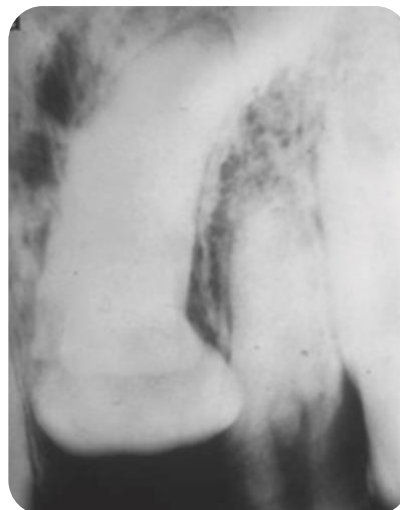## Alteraciones en la corona del diente permanente

- Lesiones blancas o pardo-amarillentas: Alteraciones en la mineralización del esmalte por la alteración del epitelio, la cual está delimitada la zona ya sea por un impacto o una infección. Figura 13
- Formación incompleta de la corona: Por una disrupción de los tejidos formadores, la cual afecta bastante la estética. Figura 14
- Dilaceración coronaria: Es una desviación en la formación de la corona, por un desplazamiento del germen y así los tejidos duros que se estaban formando en ese momento se impacten en las estructuras óseas adyacentes y cambien el sentido de crecimiento.
- Combinaciones múltiples de las anteriores

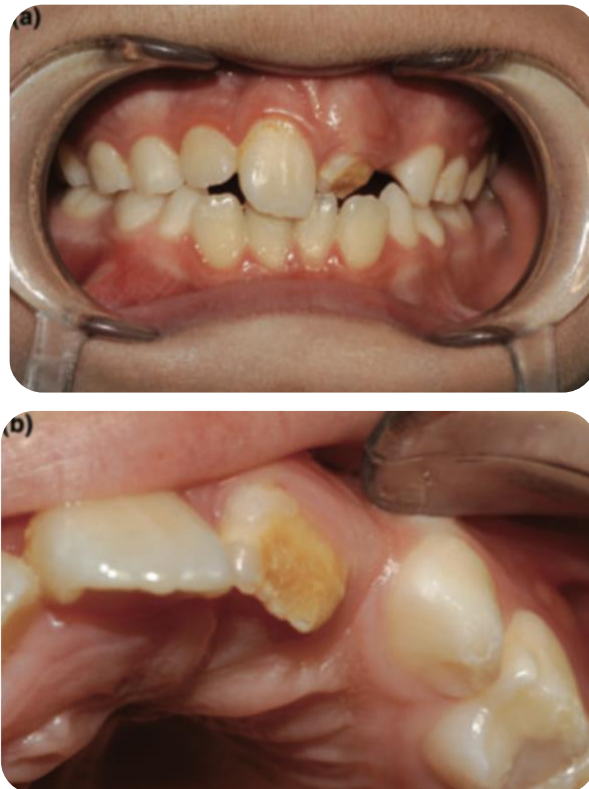



**Figura 13.** Hipoplasia del esmalte. (A) Secuela de una luxación intrusiva. (B) Secuela de una subluxación. 21



**Figura 14.** Formación incompleta de la corona (A) Radiografía. (B) Vista clínica. 21

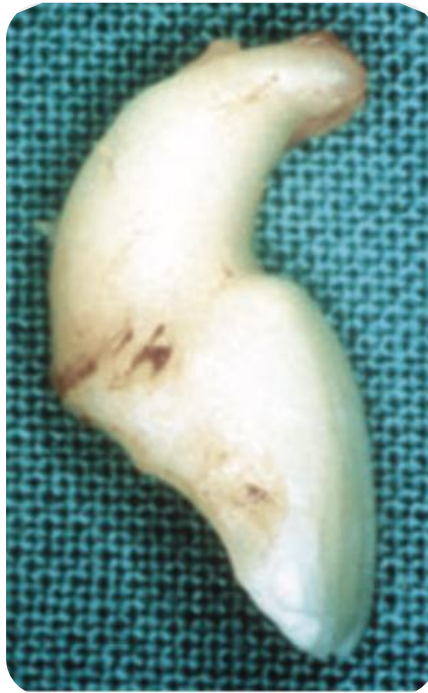

**Figura 15.** Incisivo central superior izquierdo con dilaceración en la corona, discromía e hipoplasia del esmalte. 20

### **Alteraciones de la raíz**

- Dilaceración: Desviación en la formación de la raíz, puede ser hacia mesial o distal. Figura 16
- Duplicación: En un diente de raíz única encontramos dos raíces separadas.
- Angulación vestibular: Por un cambio gradual en la dirección de formación se da una curvatura en la raíz.

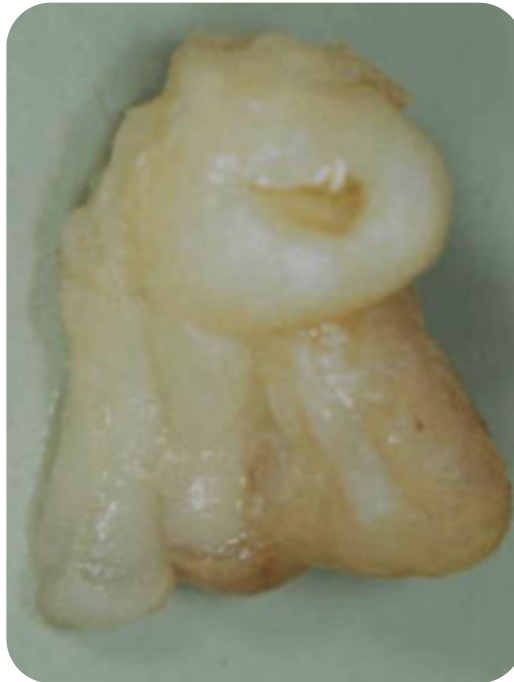- Detención parcial o completa en la formación: La gravedad de esta lesión dependerá directamente con la edad en la que se reciba el trauma.



**Figura 16.** Dilaceración de la raíz. 21

### **Alteración en la formación del diente**

Si el trauma fue en una etapa temprana de la odontogénesis, o se vio afectado todo el germen, se dará un problema en el desarrollo de los ameloblastos y otras estructuras embrionarias y dará como resultado un diente con malformación en la mayoría de los casos es semejante a un odontoma. (20) Figura 17



**Figura 17.** Incisivo lateral superior permanente con malformación, discromía y dilaceración de corona y raíz después de la extracción. 20

### **Alteraciones de erupción**

Pueden ocurrir combinadas con alguna de las lesiones antes mencionadas, o pueden aparecer solas y después de un tiempo ya erupcionados y esto alteraría el desarrollo de la oclusión.

- Erupción ectópica: Debido al impacto del temporal al germen, este, cambia su posición o trayectoria.
- Alteración en la cronología de la erupción: Puede ser adelantada o atrasada. Por lo general si el trauma fue cuando el niño era muy pequeño se

---

retrasa aproximadamente un año después de la pérdida del temporal.

- Secuestro del germen: Hace referencia a que el permanente no hace erupción, la teoría más aceptada es por una infección crónica y que esta de una proliferación en el epitelio del esmalte del germen y se desarrolle un quiste folicular. (9)



---

## 10.DISCUSIÓN

De acuerdo con varios autores de distintos países, es muy elevada la prevalencia de los traumatismos dentales.

En donde las causas principales de los traumatismos son las caídas y las actividades deportivas, siendo el grupo de riesgo de los 10-36 meses en dentición temporal y de los 9-10 años para la permanente.



---

## CONCLUSIONES

Por tal motivo, dada la proximidad de las raíces de los temporales con el germen del permanente, cualquier lesión traumática tendrá un impacto pudiendo causar secuelas significativas en estos.

Por tanto, es de suma importancia que el profesional de la salud, en este caso el odontólogo, conozca el manejo al momento de la consulta y el tratamiento a seguir de cada una de las lesiones que puedan ocurrir tanto en tejidos blandos como en los duros.

Hay diferentes factores que se deben tomar en cuenta para predecir las posibles secuelas que tendrán los dientes permanentes, entre ellos, la edad del niño en el momento de recibir el traumatismo, ya que mientras mas pequeño sea el niño, aumentara la probabilidad de presentar una alteración del diente permanente, esto porque depende la etapa de formación en la que se encuentre el germen.

En la literatura de hasta hoy en día podemos encontrar mucha información sobre el manejo y tratamiento de los traumatismos, sin embargo, no se encuentran casos clínicos de seguimiento en traumas y es por eso que la información sobre las secuelas queda todavía con muchas líneas de investigación para poder contar con mas información sobre este tema.

---

## REFERENCIAS BIBLIOGRÁFICAS

1. Mendoza Asunción PPBJ. CMG-BC. Odontopediatría la evolución del niño al adulto joven. 1st ed. Ripiano; 2011. 69–84 p.
2. PINKHAM J.R.,B.S., D.D.S. MS. Odontología pediátrica. 1st ed. McGraw-Hill; 2001. 123–134 p.
3. García Ballesta C, Mendoza Mendoza A. Traumatología oral en Odontopediatría. 1st ed. Ergon; 2005.
4. Andreasen JO, Andreasen FM. Textbook and color atlas of traumatic injuries to the teeth. 3rd ed. St Louis: Mosby; 1994. 198–219 p.
5. Prieto JL. Clasificación de los traumatismos dentales en paleopatología. Grup Trab Clasif los traumatismos Dent en Paleopatol. 1995;(July):1–6.
6. Figun ME. Anatomía odontológica funcional y aplicada. Buenos Aires: El ateneo; 1978.
7. Holan G, McTigue DJ. Introduction to Dental Trauma: Managing Traumatic Injuries in the Primary Dentition [Internet]. Sixth Edit. Pediatric Dentistry. Elsevier Inc.; 2019. 227–243 p. Available from: <https://www.sciencedirect.com/science/article/pii/B978032360826800016X>
8. Medrano García G, María Elena Díaz-Pizán ME. Diagnóstico y tratamiento de luxaciones dentales en dentición decidua. Rev Estomatológica Hered. 2014;20(2):107.
9. Barberia Leache E, Borrell G. C, Nieves Bravo. A, Cardoso Silva C MEM. Traumatismos en los dientes temporales: ¿causan secuelas en los dientes permanentes? Gac Dent. 2010;210:10–2.
10. Arderi Rabilero JR, Viltres Pedraza G. Traumatismo dentario.

- Presentación de un caso. *Multimed.* 2015;19(2):423–8.
11. Mallqui L., Hernandez J. Traumatismos dentales en dentición permanente. *Rev Estomatológica Hered.* 2012;22(1):42–9.
  12. OMS. Salud bucodental [Internet]. 2018. Available from: <https://www.who.int/es/news-room/fact-sheets/detail/oral-health>
  13. Lam R. Epidemiology and outcomes of traumatic dental injuries: A review of the literature. *Aust Dent J.* 2016;61:4–20.
  14. Quaresma M, Guinot J, Martínez S, Bellet D. Traumatismos dentales en odontopediatría. *Odontol Pediátrica.* 2006;14(2):43–51.
  15. Sánchez Barrio PG, Sánchez Santos L, Pérez Piñeiro CJ, de la Torre Rodríguez E. Factores predisponentes del trauma dental, escuela primaria “República de Angola”(2012-2013). *Rev Cubana Estomatol.* 2015;52(2):122–34.
  16. Giral T. Lesiones traumáticas en dentición primaria. *Perinatol y Reprod Humana.* 2009;23(2):108–15.
  17. Trope M. Root Resorption due to Dental Trauma. *Endod Top.* 2002;1(1):79–100.
  18. Silva-Reggiardo E. Secuelas en la dentición permanente por traumatismo dentoalveolar en dentición decidua TT - Conseques of primary teeth trauma in the permanent dentition. *Odontol pediater (Lima)* [Internet]. 2012;11(1):57–63. Available from: <http://pesquisa.bvsalud.org/portal/resource/es/lil-661360>
  19. Andrade MGS, Weissman R, Oliveira MG, Heitz C. Tooth displacement and root dilaceration after trauma to primary predecessor: An evaluation by computed tomography. *Dent Traumatol.* 2007;23(6):364–7.
  20. Arenas M, Barbería E, Lucavechi T, Maroto M. Severe trauma in the primary dentition - Diagnosis and treatment of sequelae in permanent dentition. *Dent Traumatol.* 2006;22(4):226–30.



- 
21. Sennhenn-Kirchner S, Jacobs HG. Traumatic injuries to the primary dentition and effects on the permanent successors - A clinical follow-up study. Dent Traumatol. 2006;22(5):237–41.