



UNIVERSIDAD NACIONAL AUTÓNOMA DE MÉXICO



FACULTAD DE ODONTOLOGÍA

**FACTORES INVOLUCRADOS EN EL DISEÑO Y
ELABORACIÓN DE UNA PRÓTESIS
FONOARTICULADORA EN DEFECTOS CONGÉNITOS.**

T E S I N A

QUE PARA OBTENER EL TÍTULO DE

C I R U J A N O D E N T I S T A

P R E S E N T A:

OMAR MUÑOZ LOZANO

TUTORA: Esp. MARÍA DE LOURDES MENDOZA UGALDE



Universidad Nacional
Autónoma de México



UNAM – Dirección General de Bibliotecas
Tesis Digitales
Restricciones de uso

DERECHOS RESERVADOS ©
PROHIBIDA SU REPRODUCCIÓN TOTAL O PARCIAL

Todo el material contenido en esta tesis esta protegido por la Ley Federal del Derecho de Autor (LFDA) de los Estados Unidos Mexicanos (México).

El uso de imágenes, fragmentos de videos, y demás material que sea objeto de protección de los derechos de autor, será exclusivamente para fines educativos e informativos y deberá citar la fuente donde la obtuvo mencionando el autor o autores. Cualquier uso distinto como el lucro, reproducción, edición o modificación, será perseguido y sancionado por el respectivo titular de los Derechos de Autor.

Con todo el corazón quiero agradecer a mi madre **Claudia Maribel Lozano Fragoso** por su gran apoyo, amor incondicional, puesto que sin ella nada de esto sería posible. Nunca me alcanzará el tiempo para poder agradecerle todo lo que hace por mí, siempre se ha esmerado dándome el mejor ejemplo de vida día con día, es la mejor persona que he conocido, es un gran ejemplo a seguir. Estaré eternamente agradecido por haberme impulsado a seguir con mis metas. Por todo esto y mucho más **“gracias madre, la amo”**.

Agradezco a mis hermanos y amigos por su atención en los momentos más duros y complicados, siempre les estaré agradecido.

A mi tutora **Esp. María de Lourdes Mendoza Ugalde** por su infinita paciencia, dedicación, apoyo, tiempo, comprensión y sus conocimientos compartidos a lo largo de la licenciatura y elaboración de esta tesina.

Con todo mi respeto y admiración, agradezco a la Universidad Nacional Autónoma de México y a la Facultad de Odontología por sus enseñanzas, resguardo, al haber sido siempre mi sostén educativo. “Por mi raza hablará el espíritu”.

ÍNDICE

INTRODUCCIÓN.....	5
OBJETIVO.....	6
CAPÍTULO 1 ANATOMÍA Y FISIOLOGÍA DEL PALADAR	
DURO Y BLANDO.....	7
1.1 Embriología de cabeza y cuello.....	7
1.2 Paladar duro.....	9
1.3 Paladar blando.....	10
1.4 Otras estructuras a considerar en el patrón de cierre velofaríngeo.....	15
1.5 Procesos funcionales fonoarticulares.....	18
CAPÍTULO 2 DEFECTOS CONGÉNITOS EN CABEZA Y CUELLO.....	22
2.1 Síndromes asociados a hendiduras orales.....	22
2.2 Aspectos psicológicos y funcionales en pacientes con labio y paladar hendido.....	24
CAPÍTULO 3 PRÓTESIS FONOARTICULADORA.....	28
3.1 Clasificación.....	28
3.2 Indicaciones.....	31
3.3 Contraindicaciones.....	32
3.4 Factores que determinan el diseño protésico.....	32

3.5 Características.....	33
3.6 Biomecánica del fonoarticulador.....	34
CAPÍTULO 4 TRATAMIENTO PROTÉSICO EN PACIENTES CON	
LABIO-PALADAR-HENDIDO.....	52
4.1 Diagnóstico.....	52
4.2 Plan de tratamiento protésico.....	53
4.2.1 Tratamiento protésico interdisciplinario.....	53
4.3 Secuencia clínica.....	54
4.3.1 Obturación de defectos totales del paladar blando.....	58
CONCLUSIONES.....	68
REFERENCIAS BIBLIOGRÁFICAS.....	70

INTRODUCCIÓN

Existen diversos factores involucrados en la malformación de los defectos congénitos de labio y paladar que van desde el desarrollo embriológico hasta los aspectos morfofuncionales al nacer que siguen a través de la vida del paciente, analizando la anatomía residual que resultan de estos defectos para la elaboración de un fonoarticulador, con la finalidad de mejorar la calidad de vida de los pacientes, apreciando un incremento en su expresión oral y conociendo los aspectos psicológicos de los mismos.

Se mostrarán los tipos de prótesis fonoarticuladora, sus especificaciones, componentes y biomecánica principalmente. También se describirá el plan de tratamiento y pronóstico protésico en pacientes con labio-paladar-hendido, considerando las especialidades involucradas y su participación durante las diferentes etapas del tratamiento.

Así mismo, se enfatizará la atención psicológica a los padres y/o familiares del paciente, tanto para aquellos pacientes que recibieron tratamiento reconstructivo y quienes no; mostrando los pasos a seguir para la rehabilitación integral protésica fonoarticuladora y la secuencia clínica; reconociendo así la función de la prótesis fonoarticuladora en relación a los tejidos tanto blandos como duros presentes, mejorando en la medida de lo posible el habla, respiración, fonación, resonancia, articulación y audición.

OBJETIVO

Identificar los factores involucrados en el diseño y elaboración de un fonoarticulador en pacientes con labio y paladar hendido; así como su tratamiento multidisciplinario, con la finalidad de obtener resultados notables y adecuados a cada paciente considerando los aspectos funcionales y psicológicos resultantes de dicho tratamiento.

CAPÍTULO 1

ANATOMÍA Y FISIOLOGÍA DEL PALADAR DURO Y BLANDO

Para comprender las alternativas que presenta el paciente de labio y paladar hendido, se describirán la anatomía y fisiología normal de las estructuras como paladar duro, blando y labios (músculo orbicular de los labios) principalmente.¹

1.1 Embriología de cabeza y cuello

Al finalizar la tercera semana el embrión trilaminar se pliega y como consecuencia se forma una depresión conocida como estomodeo. Esta cavidad está limitada anteriormente por el proceso frontal, posterior e inferiormente por la eminencia cardiaca y lateralmente por los arcos faríngeos.²

- Formación del paladar

El desarrollo del paladar primario se da entre la 5ta y 6ta semana, mientras que el secundario se da entre la 7ma y 8va semana. La fusión de los procesos palatinos se da entre la 10ma u 11va semana de desarrollo (figura 1).²

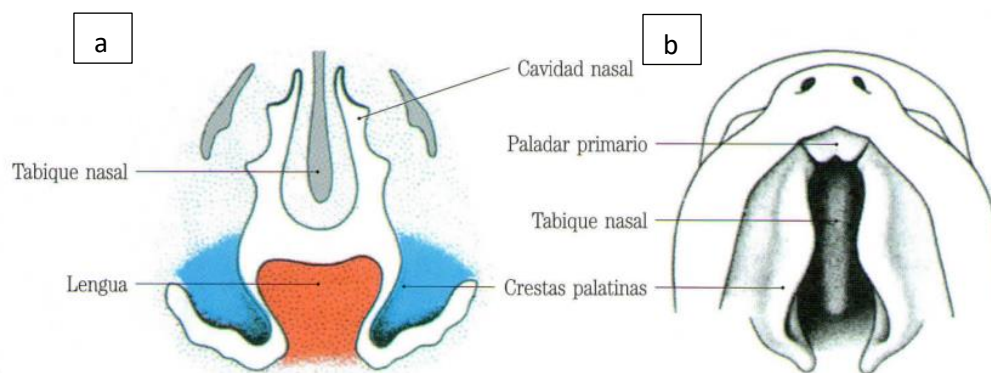


Figura 1 Embriología del paladar. a) Sexta semana y media, crestas palatinas verticales a la lengua. b) Vista ventral de las crestas palatinas.

Así, el componente labial forma el fíltrum del labio superior y el maxilar comprende una zona anterior que contiene a los cuatro incisivos superiores con la mucosa oral, mientras que el componente palatino presenta una forma triangular con un vértice en dirección posterior formando el paladar primario.²

El segmento intermaxilar tiene una continuación en dirección superior para unirse al tabique nasal ligado a la eminencia frontal (figura 2).²

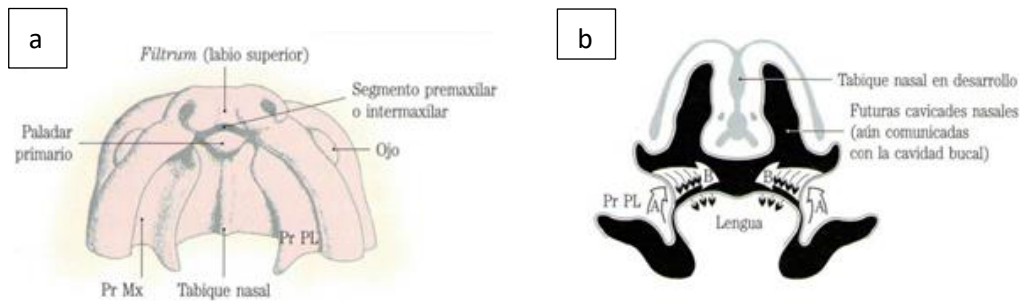


Figura 2 Formación del paladar en distintos cortes. a) Desarrollo inicial del paladar. b) Corte frontal, procesos palatinos laterales.

Las fositas olfatorias originadas por los procesos nasales medios y laterales se invaginan en el mesénquima cefálico, mientras que su porción superior se une al techo de la boca primitiva separada por una membrana buconasal de origen ectodérmico. A la 6ta semana se crea una perforación dando lugar a una comunicación entre las cavidades nasal y bucal (figura 3).²

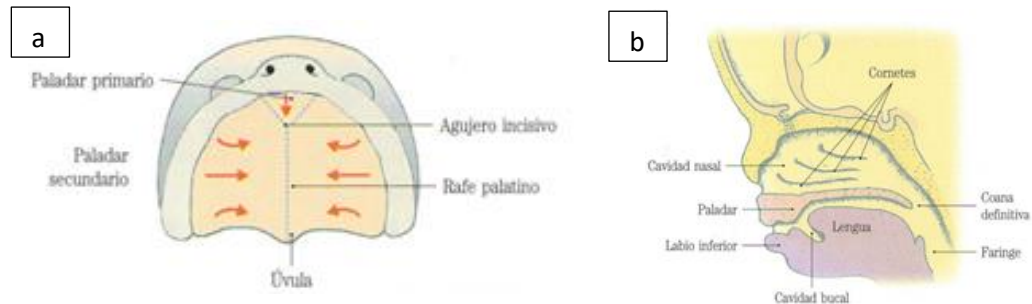


Figura 3 Término de formación palatina. a) Paladar definitivo. b) Corte sagital de estructuras buconasales definitivas.

Al formarse el techo definitivo de la cavidad bucal que lo separa de la cavidad nasal, se forma la coana definitiva a nivel de la faringe.

Mientras tiene lugar la formación del macizo facial, la cara interna de los procesos maxilares forma las paredes laterales de la boca desarrollándose dos prolongaciones nombradas procesos palatinos laterales o crestas.

Se extienden en dirección de la línea media para unirse entre sí y dar origen al paladar secundario. El recorrido que siguen los procesos palatinos originalmente es oblicuo, ubicándose inicialmente a cada lado de la lengua y debido a que este órgano también está en plena formación, se vuelve un obstáculo; pero no es sino hasta la 8va semana que la lengua desciende y los procesos palatinos cambian su dirección a uno horizontal, lo que facilita su conexión resultando una fusión de los procesos palatinos para dar lugar al paladar secundario.²

A la 10ma semana intrauterina, el paladar primario y secundario se fusionan quedando un vestigio de dicha unión de ambos paladares conocida como agujero incisivo, mientras que el rafe palatino es el resultado de la unión de dichos paladares. Tiene una conexión superior con el tabique nasal, formando el techo de la cavidad bucal, al mismo tiempo forma el piso de las fosas nasales dando una separación de la fosa nasal izquierda de la derecha.²

1.2 Paladar duro

El techo de la cavidad oral presenta dos componentes: un paladar duro (anterior) y un paladar blando (posterior).² El paladar duro divide la cavidad oral de las cavidades nasales y está formado por una lámina ósea cubierta de mucosa superior respiratoria correspondiente al piso de la cavidad nasal y una mucosa inferior fuertemente adherida formando gran parte del techo de la cavidad oral (figura 4).²

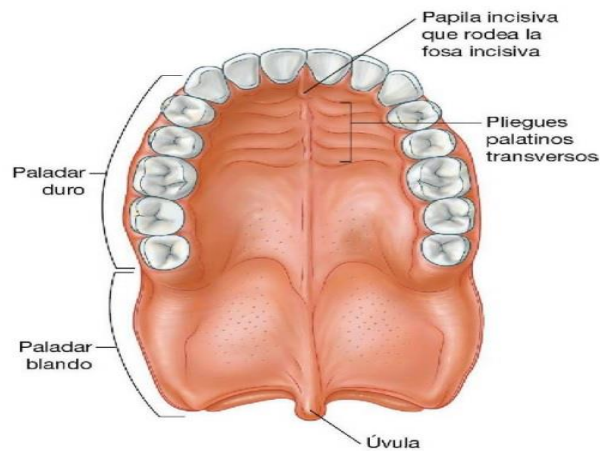


Figura 4 División del paladar: zona anterior (duro), zona posterior (blando).

Las apófisis palatinas de los maxilares forman las tres cuartas partes anteriores del paladar duro, mientras que las láminas horizontales de los huesos palatinos forman la zona restante posterior. Así, la mucosa del paladar duro contiene numerosos pliegues palatinos transversos y el rafe que termina anteriormente en la papila incisiva.²

1.3 Paladar blando

El paladar blando es la continuación posterior del paladar duro cuyas funciones son:

- Auxilia a cerrar el istmo de las fauces si se encuentra deprimida.
- Separa la nasofaringe de la orofaringe al estar elevada.
- Cumple con funciones de fonación al ser un componente de la caja de resonancia de la cavidad oral, junto a otras estructuras como el paladar duro, senos paranasales, labios, piso de boca, carrillos y estructuras anexas (dientes y músculos de la lengua).³

El paladar blando está formado y se mueve mediante músculos recubiertos por mucosa, presentando una extensión muscular con el aspecto de lágrima que cuelga en el margen libre posterior del paladar blando llamada úvula.^{2,3}

➤ **Músculos del paladar blando**

Son cinco los músculos que forman y ayudan al movimiento del paladar blando, los cuales son:

- El tensor del velo del paladar y el elevador del paladar: descienden hacia el paladar desde la base del cráneo.
- El palatogloso y palatofaríngeo: ascienden hacia el paladar desde la lengua y la faringe.
- El músculo ácigos de la úvula se asocia con la úvula.³

Su inervación está dada por el nervio vago (X), excepto el tensor del velo del paladar que yace inervado por el nervio mandibular (V3).³

- **Tensor del velo del paladar**

Formado por dos partes: una parte muscular vertical y una parte fibrosa más horizontal formando la aponeurosis palatina. Su parte vertical es fina con forma triangular y una base unida al cráneo mientras su vértice se presenta con dirección inferior. La base se une medialmente en la fosa escafoidea, cerca de la raíz de la apófisis pterigoides del hueso esfenoides y se continúa lateralmente a lo largo de la parte membranosa de la trompa auditiva hasta la espina del esfenoides.³

El tensor del velo del paladar desciende verticalmente a lo largo de la superficie lateral de la lámina medial de la apófisis pterigoides y la pared faríngea hasta el gancho de la pterigoides, donde las fibras convergen para formar un tendón pequeño (figura 5).³

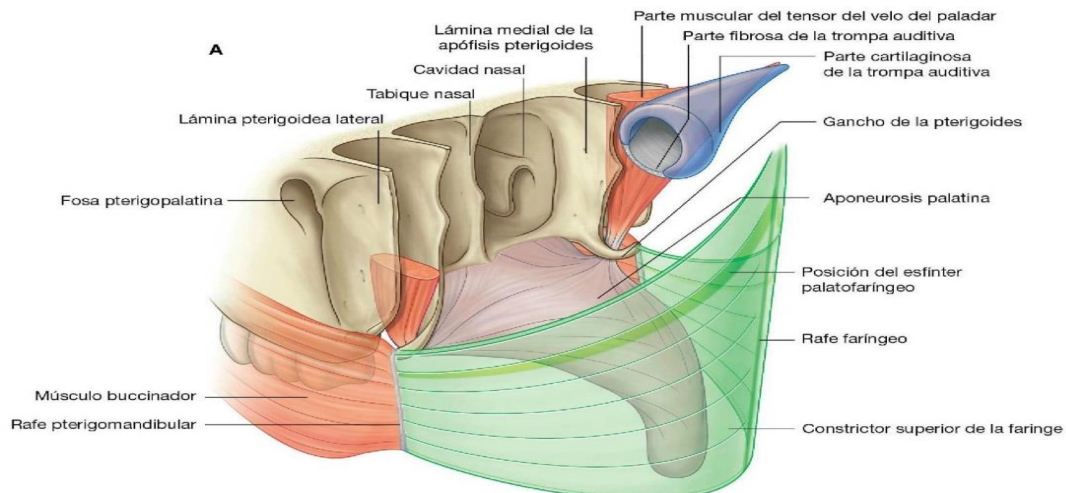


Figura 5 Músculo tensor del velo del paladar.

Tiene la función de tensar el paladar blando para que los músculos unidos al paladar trabajen de forma más eficaz.³

Abre la trompa auditiva cuando el paladar se mueve durante el bostezo y la deglución, debido a que está unido superiormente a la parte membranosa de ésta. Lo inerva el pterigoideo medial que procede del nervio mandibular (V3).³

- **Elevador del velo del paladar**

Se origina en la base del cráneo y desciende hasta la parte superior de la aponeurosis palatina. Se origina en el cráneo a partir de una zona rugosa sobre la parte petrosa del hueso temporal, inmediatamente anterior a la abertura del conducto carotídeo (figura 6).³

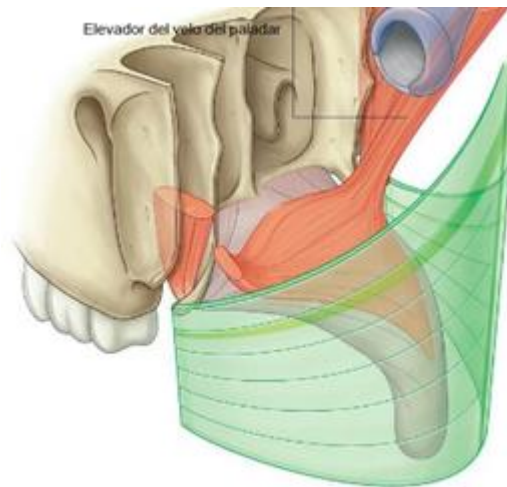


Figura 6 Músculo elevador del paladar.

Los músculos elevadores del velo del paladar no se dirigen alrededor del gancho de la pterigoides, sino que pasan directamente desde la base del cráneo a la superficie superior de la aponeurosis palatina. Por tanto, son los únicos músculos capaces de elevar el paladar. Tiene una inervación por el nervio vago (X).³

- **Palatofaríngeo**

Se origina en la parte superior de la aponeurosis palatina y se continua posterolateralmente sobre su borde para descender y transformarse en uno de los músculos longitudinales de la pared faríngea. Su unión a la aponeurosis palatina es a través de dos láminas planas separadas por el músculo elevador del velo del paladar. La parte anterior y lateral se une al borde posterior del paladar duro y a la aponeurosis palatina.³

El músculo palatofaríngeo deprime el paladar blando y aproxima los arcos palatofaríngeos hacia la línea media con la finalidad de ayudar a cerrar el istmo de las fauces; así como elevar la faringe durante la deglución. Su inervación es a partir del nervio vago (X) (figura 7).³

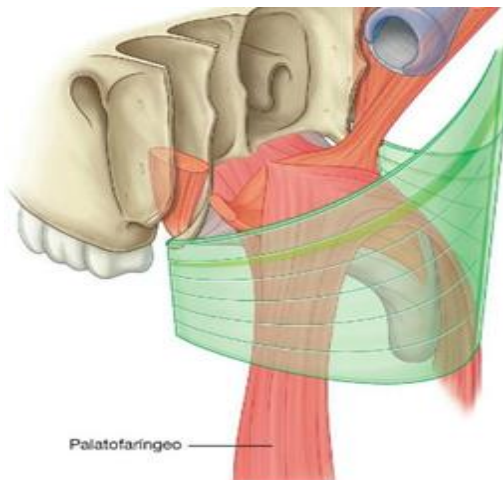


Figura 7 Músculos palatofaríngeos.

- **Palatogloso**

Está por debajo de un pliegue de mucosa que se arquea desde el paladar blando a la lengua. Estos arcos palatoglosos, uno a cada lado, son laterales y anteriores a los arcos palatofaríngeos y definen los márgenes laterales del istmo de las fauces. Se adjunta inferiormente a la aponeurosis palatina y se dirige inferior y anteriormente a la superficie lateral de la lengua. La amígdala palatina se ubica entre los arcos palatofaríngeos y palatoglosos.³

Está innervado por el nervio vago (X).³

- **Músculo ácidos de la úvula**

Se origina en la espina nasal posterior del borde posterior del paladar duro y se dirige posterior a la cara dorsal de la aponeurosis palatina para insertarse en el tejido conjuntivo subyacente a la mucosa de la úvula.³

El músculo ácidos de la úvula eleva y retrae la úvula. Esta acción ayuda a los músculos elevadores del velo del paladar a cerrar el istmo de las fauces entre la nasofaringe y la orofaringe.³

Tiene una inervación por el nervio vago (X) (cuadro 1).³

Cuadro 1 Músculos del paladar blando				
Músculo	Origen	Inserción	Inervación	Función
Tensor del velo del paladar	Fosa escafoidea del hueso esfenoides; parte fibrosa de la trompa auditiva; espina del esfenoides	Aponeurosis palatina	Nervio mandibular (V3) a través del ramo medial al músculo pterigoideo medial	Tensa el paladar blando; abre la trompa auditiva
Elevador del velo del paladar	Parte petrosa del hueso temporal anterior a la abertura del conducto carotídeo	Parte superior de la aponeurosis palatina	Nervio vago (X) a través del ramo faríngeo al plexo faríngeo	Único músculo que eleva el paladar blando por encima de la posición normal
Palatofaríngeo	Parte superior de la aponeurosis palatina	Pared faríngea	Nervio vago (X) a través del ramo faríngeo al plexo faríngeo	Deprime el paladar blando; mueve el arco palatofaríngeo con respecto a la línea media; eleva la faringe
Palatogloso	Superficie inferior de la aponeurosis palatina	Borde lateral de la lengua	Nervio vago (X) a través del ramo faríngeo al plexo faríngeo	Deprime el paladar; mueve el arco palatofaríngeo con respecto a la línea media; eleva la parte posterior de la lengua
Músculo de la úvula	Espina nasal posterior del paladar duro	Tejido conjuntivo de la úvula	Nervio vago (X) a través del ramo faríngeo al plexo faríngeo	Eleva y retrae la úvula; engrosa la región central del paladar blando

1.4 Otras estructuras a considerar en el patrón de cierre velofaríngeo

A partir de las estructuras anteriormente mencionadas, es importante reconocer sus funciones en conjunto y que establecerán un adecuado patrón de cierre velofaríngeo tanto de manera normal como compensatoria, así como en fonación y deglución principalmente.

❖ Eminencia velar y músculo de la úvula

Cuando el paladar blando aumenta su longitud durante el cierre velofaríngeo, los dos tercios posteriores muestran un mayor grado de alargamiento y engrosamiento significativo. Mientras que también existe un engrosamiento o elevación longitudinal central de la superficie nasal del paladar blando denominado eminencia velar. Pigott, en sus observaciones naso-endoscópicas de 25 sujetos normales, describe la eminencia velar como una gran cresta que ocupa el tercio central de la superficie nasal del paladar blando

y se eleva a una altura casi igual a su ancho; por lo que consideró que la eminencia velar era un componente esencial del cierre velofaríngeo (figura 8).⁴

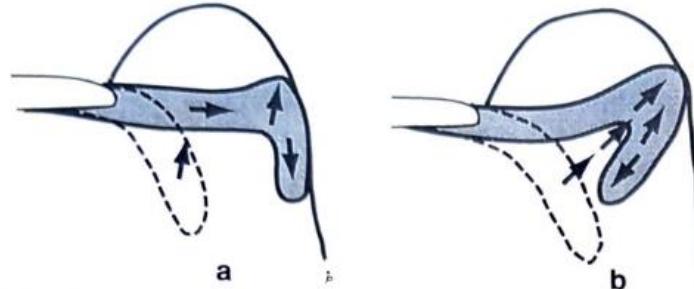


Figura 8 Las líneas discontinuas indican la posición del paladar blando en reposo. Las flechas delimitan las direcciones del movimiento. a) Configuraciones del paladar blando "cuadrado" femenino y b) masculino "agudo".

❖ Patrón circular de Passavant

Hay una participación equilibrada del paladar blando y las paredes faríngeas laterales con el músculo de la úvula contraído, actuando como un punto focal. Las paredes laterales entran en contacto con el músculo de la úvula y a su vez con la pared faríngea posterior (cresta de Passavant) que se mueve hacia adelante para completar el patrón de cierre alrededor del músculo de la úvula posterior (figura 9).⁴

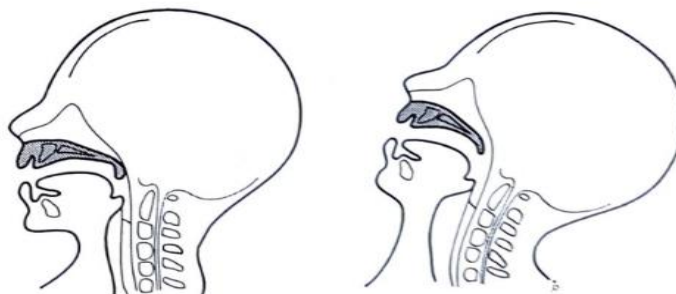


Figura 9 a) Rastros de cintas de televex que demuestran que un paciente con paladar hendido reconstruido logra el cierre velofaríngeo en posición vertical pero no en extensión. b) la nasofaringe se profundiza con la posición extendida de la cabeza.

Algunos autores creen que el desarrollo de la cresta de Passavant debe clasificarse como un mecanismo compensatorio. Warren pensó que la cresta de Passavant puede ser una respuesta de la vía aérea a la pérdida de resistencia de la vía nasal, incluida la disfunción velofaríngea. Dado que la cresta de Passavant solo está asociada con un patrón de cierre circular. Dicha función se especifica de la siguiente forma (figura 10).⁴

Patrones de cierre velofaríngeo

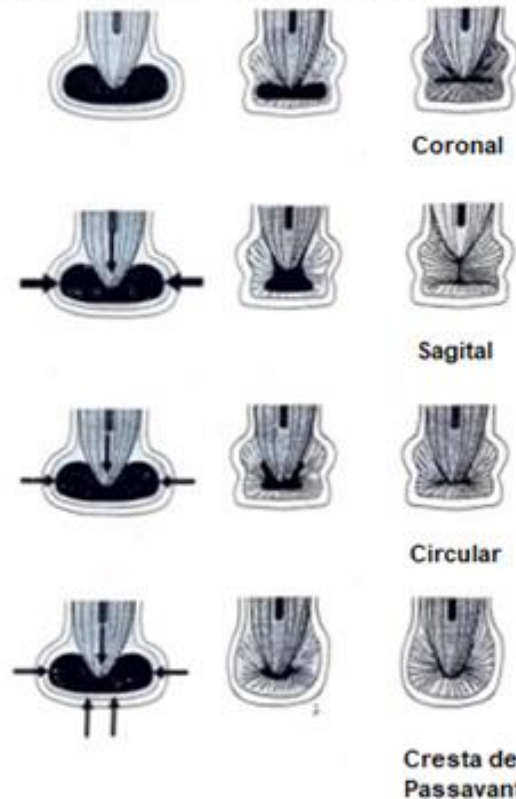


Figura 10 Representación de los 4 patrones de válvulas velofaríngeas.

De acuerdo a las estructuras y funciones estudiadas anteriormente, integraremos dicho conocimiento a los procesos fisiológicos que intervienen en el proceso normal del habla.

1.5 Procesos funcionales fonoarticulares

Los procesos para la producción de la voz (además de la masticación, deglución y respiración), son importantes a considerar ante la pérdida de la función en alguna de las estructuras anatómicas o que se encuentren ausentes; las cuales repercuten tanto en el plan de tratamiento como en el pronóstico.

Así, el habla es un proceso aprendido resultado de la integración funcional de estructuras anatómicas diseñadas principalmente para la respiración y la deglución. La producción del habla requiere la modificación selectiva y el control de una corriente de aire saliente, donde la fuente de energía es generada por presión de aire, la cual reside dentro del aparato respiratorio. El habla es un proceso de aprendizaje que se desarrolla durante un tiempo prolongado. La mayoría de las niñas dominan la articulación del habla a la edad de 6 ½ años, mientras que los niños requieren un año adicional de maduración. El habla se altera fácilmente por la cirugía ablativa o las malformaciones congénitas, en comparación con las funciones primarias y de vida de la respiración y la deglución. Dado que el habla es una función aprendida, la alteración puede mejorarse mediante la adaptación o reentrenamiento.⁴

Kantner y West, dividieron el habla en 5 componentes: **respiración, fonación, resonancia, articulación e integración neurológica**. Chierici y Lawson agregaron a esta lista la **audición** o la capacidad de escuchar. El desempeño exitoso de estas funciones es necesario para la producción de un habla aceptable.⁴

✓ **Respiración**

Durante la respiración, la inhalación y la exhalación son aproximadamente iguales en duración y el flujo de aire es regular y repetitivo. En el habla la fase de inhalación se acorta y la fase de exhalación se prolonga y no es repetitiva. En el discurso normal el volumen y la presión del aire expulsado es comparable a la respiración vegetativa. Al ascender el diafragma con la contracción de los cartílagos costales y la musculatura contigua, crea una mayor presión que la atmosférica, lo que permite que el aire sea expulsado de los pulmones.⁴

✓ **Fonación**

La laringe proporciona el primer nivel de constricción para controlar la corriente de aire respiratorio. La función de las cuerdas vocales es proteger a los pulmones y el tracto respiratorio inferior de la inhalación de partículas. Este mecanismo de protección requiere una aproximación simple y contundente de las cuerdas vocales. El habla por el contrario requiere una multitud de posiciones, que varía entre tensiones y ciclos vibratorios y una intrincada coordinación de las cuerdas vocales con otras estructuras. Si las cuerdas vocales son parcial o completamente aducidas o cerradas impiden el aire espirado. Con el grado adecuado de tensión y suficiente presión subglotal, los pliegues vocales se pueden establecer en vibración y, por lo tanto, impartir formación a la corriente de aire. Estas cuerdas vocales determinan, en parte, el tono del sonido emitido. En los tonos altos los márgenes de las cuerdas vocales son delgados y tensos. Si se reseca la laringe, el paciente debe aprender a usar el esófago o un dispositivo mecánico sustituto como sistema de formación alternativo por sus tonos constantes. El paciente con laringectomía a menudo carece de las modulaciones e inflexiones de los hablantes normales.⁴

Los trastornos neurológicos y las patologías de las cuerdas vocales, como los papilomas o las úlceras de contacto también pueden producir defectos fonatorios en diversos grados.⁴

✓ **Resonancia**

Los sonidos percibidos a nivel de las cuerdas vocales no son la señal acústica final que se percibe como el habla. Este sonido es aumentado y modificado por las cámaras y estructuras por encima del nivel de la glotis. La faringe, la cavidad oral y la cavidad nasal actúan como cámaras de resonantes al amplificar las frecuencias y silenciar otras, refinando la calidad total.

El mecanismo velofaríngeo proporciona el sonido y/o la corriente de aire entre las cavidades oral y nasal e influye en la calidad de voz (o el sonido básico) que percibe el oyente. Si el cierre velofaríngeo se ve comprometido o si la integridad estructural de las áreas nasales, faríngeas y orales han sido alteradas, la calidad de la voz puede verse comprometida.⁴

✓ **Articulación**

El sonido amplificado y resonante se formula en un discurso significativo por los articuladores, es decir, los labios, la lengua, las mejillas, los dientes y el paladar, al cambiar la relación espacial relativa de estas estructuras. La lengua se considera el articulador más importante del habla debido a su capacidad de afectar cambios rápidos en movimiento y forma. La lengua puede impedir, restringir selectivamente y canalizar la corriente de aire con un contacto preciso contra los dientes y las áreas palatales, articulando así el sonido laríngeo básico o la corriente de aire emitido, en un habla reconocible. Si las estructuras orales, como la lengua, los tejidos blandos adyacentes, la mandíbula, el maxilar o los labios se alteran quirúrgicamente y/o neurológicamente, la articulación puede verse comprometida.⁴

✓ Integración neuronal

El habla está integrada por el sistema nervioso central tanto a nivel periférico como central. Los movimientos secuenciales y simultáneos requeridos en todo el complejo de especificaciones requieren una coordinación precisa. *MacNeilage y DeClerk* declararon que se requieren al menos 17,000 patrones motores diferentes durante el habla. Las alteraciones neurológicas pueden comprometer un componente específico del mecanismo del habla, como el paladar blando, las cuerdas vocales o la lengua, o pueden afectar indirectamente a todo el sistema del habla. Un accidente cerebro vascular puede comprometer la capacidad del paciente para comprender y/o formular un discurso significativo, a pesar de que todas las estructuras utilizadas para producir el habla están anatómicamente dentro de los límites normales. Además, un deterioro neurológico puede producir un tipo específico de deformidad del habla; por ejemplo, la pérdida de inervación motora en el paladar blando puede comprometer la elevación y el cierre velofaríngeo.⁴

✓ Audición

La audición o la capacidad de recibir señales acústicas es vital para el habla normal, donde se permite la recepción e interpretación de señales acústicas donde el hablante monitorea y controla la salida de voz, si se compromete puede impedir la retroalimentación precisa y, por lo tanto, afectar el habla. El desarrollo del habla y su posterior terapia se ven obstaculizados en pacientes con discapacidad auditiva.⁴

CAPÍTULO 2

DEFECTOS CONGÉNITOS DE CABEZA Y CUELLO

Existe un problema entre la 6ta y 10ma semana de vida embrionaria, que da como resultado una fisura del labio-paladar ante un desarrollo inadecuado, manifestándose tanto en tejidos duros como blandos de los paladares, así como en el labio superior.⁵

A continuación, nos enfocaremos a los síndromes asociados a hendiduras orales.

2.1 Síndromes asociados a hendiduras orales

Los pacientes con hendiduras orales pueden presentar otras anomalías. Con un porcentaje entre el 21–37% de los pacientes, se pueden presentar trastornos cardiovasculares, de músculo esquelético, dismorfia facial o del sistema genitourinario y a menudo los niños tienen menor peso al nacer. Se reportan más de 400 síndromes que incluyen labio hendido y/o paladar hendido (cuadro 2).⁶

Cuadro 2 Algunos de los síndromes más comunes manifestados en cabeza y cuello

- Trisomía 13
 - Trisomía 18
 - Síndrome de velocardiofacial (22q11 supresión)
- No mendeliana
- Secuencia de Pierre Robin
 - Asociación CHARGE
 - Síndrome de Goldenhar
- Trastornos Mendelianos
- Síndrome de Gorlin (AD)
 - Síndrome de Van der Wouder (AD)
 - Síndrome ectrodactilia-displasia ectodérmica-hendidura (AD)
 - Síndrome de Treacher Collins (AD)
 - Síndrome Oto-palato-digital (XL)
 - Síndrome Oro-facial-digital (XL)
 - Síndrome de Smith-Lemli-Opitz (AR)
 - Síndrome de Stickler (AD)
- Desconocido
- Síndrome de Kabuki
 - Síndrome de Lange
- Teratogénico
- Síndrome de alcohol fetal
 - Síndrome de fenitoína fetal
 - Síndrome fetal de valproato

AD = autosómico dominante

AR = autosómico recesivo

XL = herencia vinculada X

Embriológicamente en la premaxila, el paladar se sitúa frente al foramen incisal y entre los alvéolos de los caninos formando el proceso frontonasal, el labio hendido se hace más amplio desde la porción anterior hacia la porción posterior, mientras que el paladar hendido lo hace de atrás hacia adelante.⁶

Las bandas de Simonart son puentes estrechos de piel y mucosa que conforman hendiduras completas que abarcan el labio y el alvéolo.⁶

Se ha supuesto que una hendidura palatina asociada a una hendidura labial, resulta de la presencia de dicha hendidura labial y anomalías del maxilar primitivo. Esta explicación no determina por completo la presencia de las hendiduras del paladar blando y labio hendido, mientras que el alvéolo y paladar duro se presentan intactos; donde es más probable que el origen sea por fallas más generalizadas de fusión epitelial y consolidación mesenquimatosa (figura 11).⁶

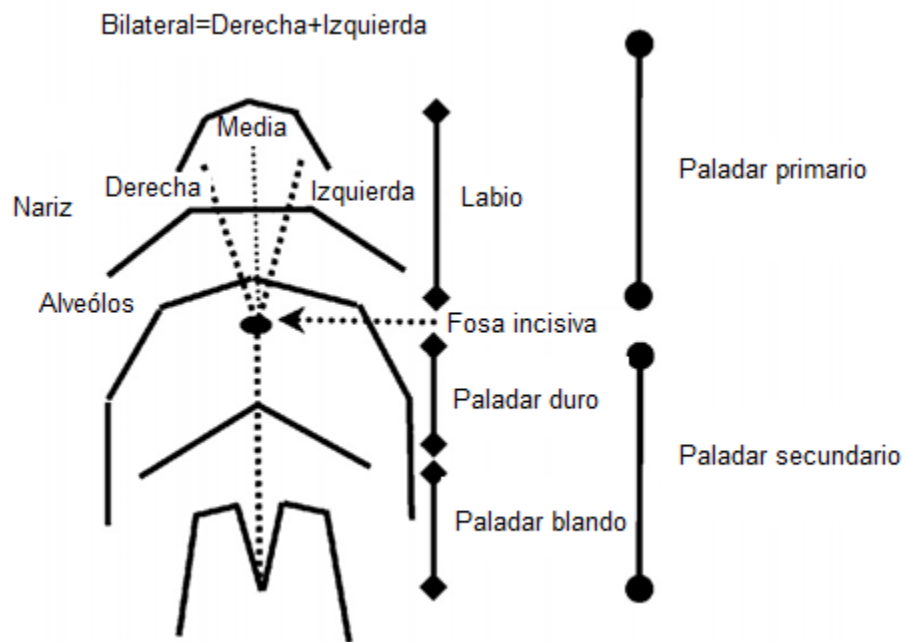


Figura 11 Representación esquemática del labio y el paladar para explicar los sistemas de clasificación.

2.2 Aspectos psicológicos y funcionales en pacientes con labio y paladar hendido

Existe un consenso general de que un subgrupo de personas con hendiduras labiales es más ansioso y más retraído socialmente, tiene un mayor riesgo de suicidio, así como menos amigos y contactos sociales.⁶

El habla de los pacientes con paladar hendido se caracteriza principalmente por anomalías en la resonancia nasal. Este es un resultado directo de la disfunción velofaríngea. Existiendo errores de articulación, incluyendo articulaciones compensatorias y calidad de voz reducida, el resultado final es una reducción en la inteligibilidad del habla. Existen datos de Witt, donde se explica que la deficiencia velofaríngea puede afectar sonidos ingleses como /p/, /b/, /t/, /d/, /s/ y /f/ si el cierre no puede mantenerse, estos sonidos llegan a distorsionarse justamente por el escape de aire a través de las fosas nasales.⁷

Existe un retraso del desarrollo en pacientes con labio y paladar hendido que va de un 2% - 15% en la normatividad de la población.⁸

Se cree que los niños con labio y paladar hendido tienen un riesgo elevado en efectos adversos, donde los aspectos socioeconómicos afectan su comportamiento y dificultan la relación entre padres e hijos. Suelen tener respuestas negativas en su aspecto físico, repercutiendo en su autopercepción (apariencia, amistades, resolución de problemas, competencia intelectual).⁸

Pacientes con labio hendido aislado raramente tienen algún defecto del habla, a excepción de los sonidos que se articulan con los labios. En cambio, los problemas más severos se presentan en pacientes con labio y paladar hendido debido a la comunicación de la cavidad nasal y bucal. Se asocian con defectos de audición (otitis en el oído medio) y con patrones erróneos en los movimientos linguales.⁹

- **Consideraciones generales**

El mecanismo velofaríngeo es una válvula coordinada con precisión formada por varios grupos musculares. En reposo, el paladar blando se extiende hacia abajo para que la faringe oral y la nasofaringe se abran y se acoplen, lo que permite una respiración normal a través de las fosas nasales. Clásicamente, cuando se requiere un cierre velofaríngeo, el tercio medio del arco del paladar blando está hacia arriba y hacia atrás para contactar con la pared faríngea posterior, o por encima del nivel del plano palatino. Las paredes faríngeas laterales se mueven medialmente para contactar con los márgenes del paladar blando, al nivel o ligeramente por debajo de la saliente posterior en la apertura faríngea de la trompa de Eustaquio (Torus tubarius), y la pared faríngea posterior puede moverse hacia atrás para facilitar el contacto con el paladar blando elevado. Se requiere un cierre velofaríngeo completo o casi completo para la deglución normal y la producción de algunos sonidos del habla, como los plosivos. Para otros fonemas, como vocales y consonantes nasales, el puerto velofaríngeo estará abierto en diversos grados.⁴

- **Función velofaríngea**

La hipernasalidad y la disminución de la inteligibilidad del habla pueden deberse a defectos congénitos o adquiridos del mecanismo velofaríngeo. Los déficits velofaríngeos pueden ser el resultado de malformaciones congénitas (como el paladar hendido), aberraciones del desarrollo (como un paladar corto duro o blando, y/o nasofaringe profunda), déficits neurológicos adquiridos o la resección quirúrgica de la enfermedad neoplásica (figura 12).⁴

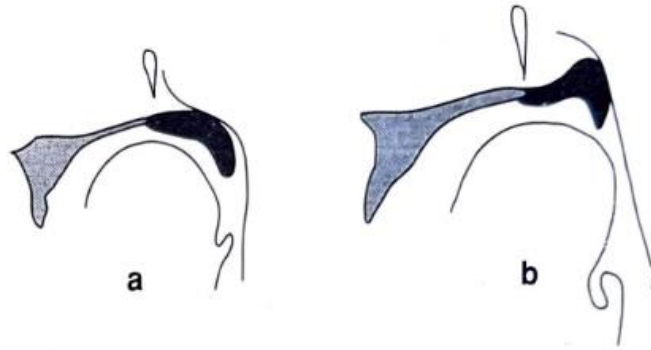


Figura 12 a) Niño de cinco años. El cierre se obtiene con un movimiento superior-inferior del paladar blando a un nivel por debajo del plano palatino. b) Individuo de dieciocho años. A esta edad, el cierre velofaríngeo es característicamente superior al plano palatino, con un movimiento antero-posterior del paladar blando.

- **Clasificación y etiología**

Las deficiencias velofaríngeas pueden clasificarse en función de la fisiología y/o integridad estructural. La insuficiencia palatina y la incompetencia palatina se utilizan a menudo para definir los déficits velofaríngeos. Aunque estos elementos a menudo se usan indistintamente, existen diferencias sutiles.⁴

La **insuficiencia palatina** se refiere a pacientes con una longitud inadecuada del paladar duro y / o blando afectando el cierre velofaríngeo, pero con movimiento de los tejidos remanentes dentro de los límites fisiológicos normales (el defecto es secundario a una limitación estructural). Los pacientes con aberraciones congénitas y del desarrollo, así como defectos del paladar blando adquiridos caerían en esta clasificación.⁴

La **incompetencia palatina** se refiere a pacientes con estructuras velofaríngeas normales, pero el mecanismo intacto no puede afectar el cierre velofaríngeo. Los pacientes con enfermedades neurológicas como la poliomielitis bulbar, la miastenia gravis, los trastornos neurológicos secundarios a accidentes cerebrovasculares o lesiones cerradas de la cabeza se incluyen en esta categoría. El grupo más grande de pacientes con defectos del paladar blando son aquellos con hendiduras congénitas del paladar.⁴

En muchos pacientes, la función velofaríngea puede restaurarse mediante reconstrucción quirúrgica. Sin embargo, las deficiencias palatales residuales pueden permanecer después del tratamiento quirúrgico que requeriría la colocación de una prótesis obturadora. Pacientes seleccionados con paladar hendido y tejido palatino deficiente, son tratados prostodónticamente sin intervención quirúrgica. Ante deficiencias en el desarrollo, un paladar duro y/o blando corto, con una nasofaringe profunda y un paladar hendido submucoso oculto, la integridad estructural está presente, pero el mecanismo velofaríngeo es incapaz de afectar el cierre. La cirugía palatina suele ser el tratamiento de elección. La mayoría de los defectos adquiridos del paladar blando son el resultado de la resección quirúrgica por causa neoplásica.⁴

Sin embargo, la cirugía reconstructiva generalmente no está indicada para pacientes con defectos adquiridos debido a la pérdida excesiva de tejido, o está contraindicada debido a la necesidad de controlar el sitio del tumor para detectar enfermedades recurrentes. La reconstrucción quirúrgica de defectos adquiridos extensos del paladar blando puede resultar en un mecanismo velofaríngeo deficiente y sin función que compromete la intervención protésica posterior.⁴

Los defectos del paladar blando también pueden resultar de otras enfermedades y traumas, como los pacientes con deficiencias neurológicas donde se perjudica el control motor del mecanismo velofaríngeo; el cual será beneficiado por la terapia prostodóntica. La prótesis de elevación palatina a menudo está indicada para estos pacientes.⁴

CAPÍTULO 3

PRÓTESIS FONOARTICULADORA

La obturación con fonoarticuladores es una forma de tratamiento del paladar hendido. La prótesis debe obturar el espacio existente por el paladar hendido para que exista una división efectiva entre las cavidades oral y nasal durante el habla. Se considera que la obturación es una alternativa aceptable a la cirugía palatina para pacientes en quienes la deficiencia de tejido es un problema importante.¹⁰

3.1 Clasificación

Los obturadores contienen una porción fonoarticuladora que puede ser fija, en forma de meato o con elevación palatina.¹¹

- **Prótesis de elevación palatina**

La popularidad de la prótesis de elevación palatina ha aumentado desde que Gibbons y Bloomer la propusieron por primera vez. Este tipo de prótesis es especialmente útil para pacientes con incompetencia velofaríngea que muestran un control motor comprometido del paladar blando y la musculatura relacionada. Se pueden ver ejemplos después de miastenia gravis, accidentes cerebrovasculares, lesiones cerebrales traumáticas, poliomielitis bulbar, parálisis cerebral o lesiones en el paladar blando (como secuelas después de adenoidectomía, amigdalectomía o resecciones maxilares), o con pacientes con paladar hendido con insuficiencia palatina y paladar hendido submucoso. El objetivo de una prótesis de elevación palatina es desplazar el paladar blando al nivel de la elevación palatina normal, permitiendo el cierre por acción de la pared faríngea la cual es fija (figuras 13 y 14).⁴

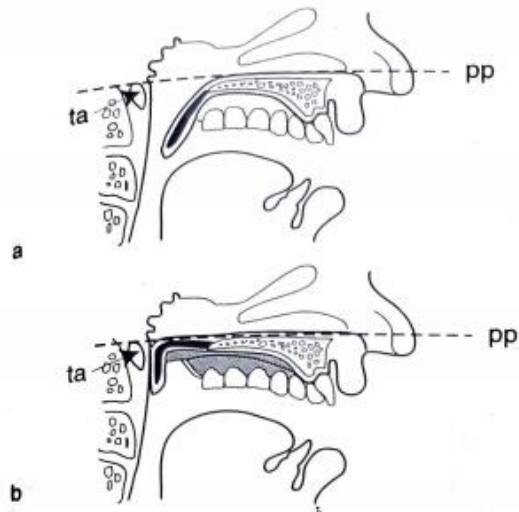


Figura 13 a) Paladar blando anatómicamente normal pero paralizado. b) Prótesis de elevación palatina en posición, elevando el paladar blando para producir cierre velofaríngeo (pp = plano palatino, ta = tubérculo mediano del atlas).

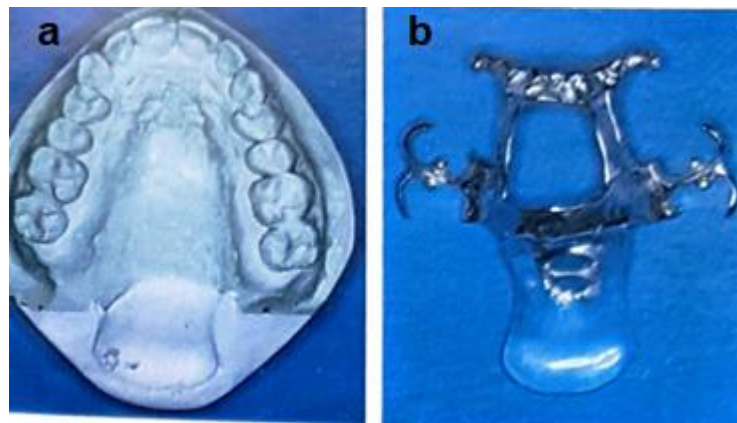


Figura 14 a) Modelo de yeso modificado para la extensión de la elevación palatina. b) Prótesis terminada.

Si la longitud del paladar blando es insuficiente para efectuar el cierre después del desplazamiento máximo, puede ser necesario agregar un obturador detrás del paladar desplazado (meatal). Es necesario un movimiento lateral adecuado de la pared faríngea para que el levantamiento sea efectivo. Debe haber un espacio para respirar lateralmente entre el paladar blando desplazado y las paredes faríngeas en reposo (el cual se detallará más adelante) (figura 15).⁴

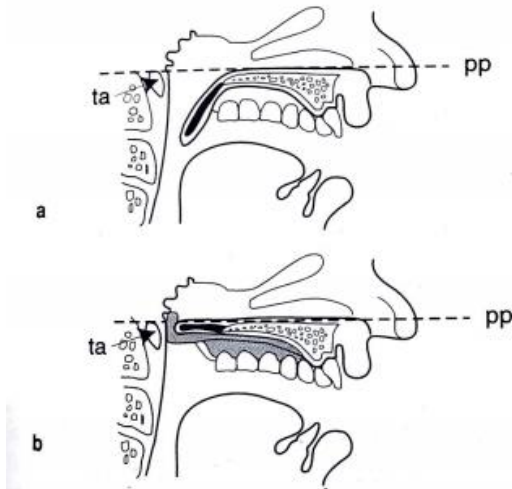


Figura 15 a) Insuficiencia anatómica congénita de la región velofaríngea. b) Elevación palatal más obturador en posición, elevando el paladar blando y obturando el espacio velofaríngeo (pp = plano palatino, ta = tubérculo mediano del atlas).

- **Prótesis fonoarticuladora en forma de meato**

Schalit describió por primera vez una prótesis obturadora de meato y luego Sharry la defendió. Un obturador meatal es fijo y establece el cierre con estructuras nasales a un nivel posterior y superior al extremo posterior del paladar duro.⁴

El obturador se extiende superior y ligeramente hacia atrás desde el borde del paladar duro, separando la nasofaringe y las cavidades nasales al nivel de las coanas posteriores.⁴

No hay tejidos móviles en esta área y el cierre se establece contra los cornetes, el vómer residual (si está presente) y el techo de la cavidad nasal. El defecto palatino debe ser tan ancho como el área a obturar, o no se puede considerar el obturador rígido del meato. Los obturadores meatales se usan con poca frecuencia, pero pueden indicarse para pacientes con defectos extensos del paladar blando que exhiben un reflejo nauseoso muy activo (figuras 16 y 17).⁴

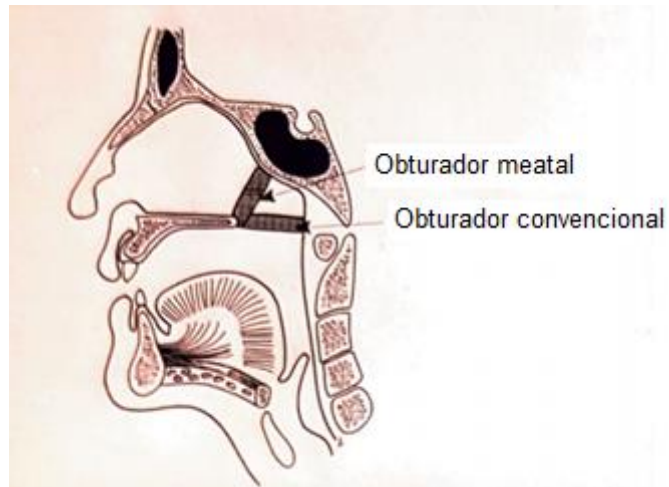


Figura 16 Dibujo esquemático que representa la posición del obturador meatal en relación con el plano palatino y la posición del obturador convencional.

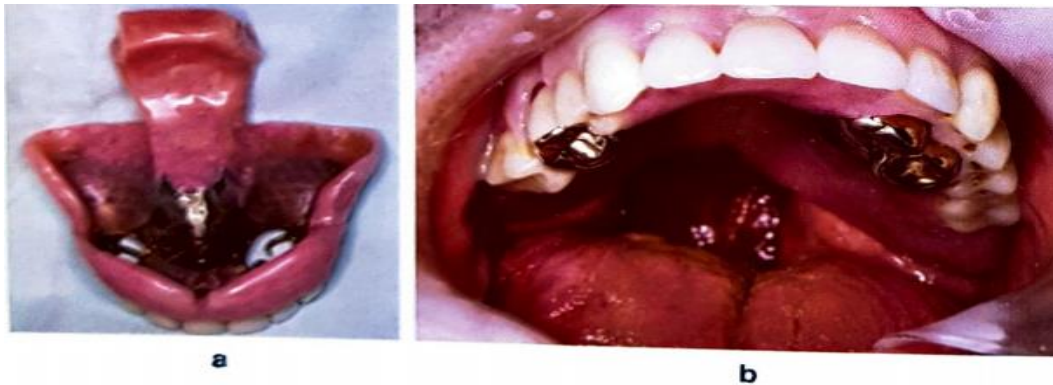

Figura 17 a) Prótesis obturadora de meato. Paciente con una extensa hendidura no reconstruida de paladar duro y blando. El paciente informó 3 intentos fallidos de obturación a nivel del plano palatino. Los márgenes laterales de la prótesis se redujeron ligeramente para permitir la respiración nasal. b) Prótesis en la boca. Debido a la posición del obturador del meato, no se puede ver su posición en la nasofaringe.

3.2 Indicaciones

Para insertar una prótesis fonoarticuladora se deben seguir los siguientes parámetros:

- Cuando existe una bóveda palatina baja.
- Defectos de cicatrización.
- Existencia de un colapso de los segmentos palatinos.
- Debido a fístulas múltiples.

- Una enfermedad sistémica que contraindique una mejor alternativa quirúrgica.¹¹

3.3 Contraindicaciones

Protésicamente se presentan contraindicaciones que limitan una adecuada función del fonoarticulador que son:

- Cuando la solución pueda ser quirúrgica.
- En pacientes con retraso mental.
- Pacientes no cooperadores.
- Cuando no pueden estar bajo control odontológico por estar en una especialidad alterna.¹¹

3.4 Factores que determinan el diseño protésico

Los diseños de los obturadores se clasifican en dos vertientes: para defectos congénitos y adquiridos. El diseño es principalmente el mismo que el de las prótesis parciales o totalmente removibles, la diferencia en los fonoarticulares yace en la extensión posterior, denominada bulbo.¹¹

- El primer elemento protésico será el tratar de mantener la dentición para ser de gran ayuda en el resultado final.¹¹ Figura 18

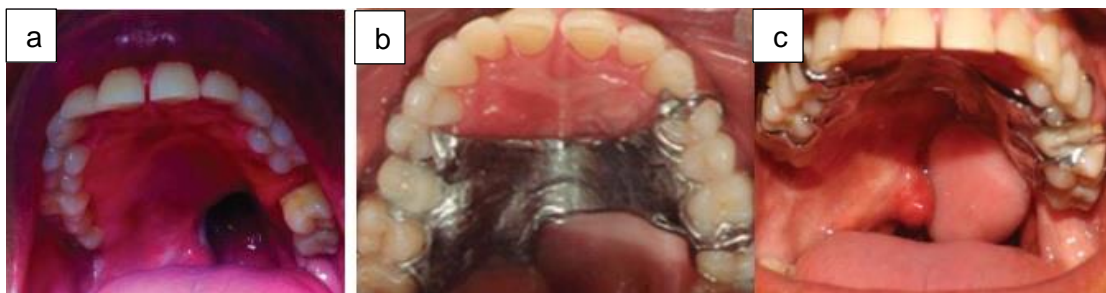

Figura 18 Obturación de paladar hendido. a) Defecto en paladar blando de lado izquierdo. b) Obturación del defecto con la prótesis. c) Vista frontal del fonoarticulador.¹²

- El diseño de la prótesis en convencional y en la porción posterior se coloca el conector de lo que será la porción fonoarticuladora, dirigida siempre a nivel de la mucosa del paladar, hasta llegar al área de la hendidura donde se introduce por arriba del plano palatino.¹¹ Figura 19

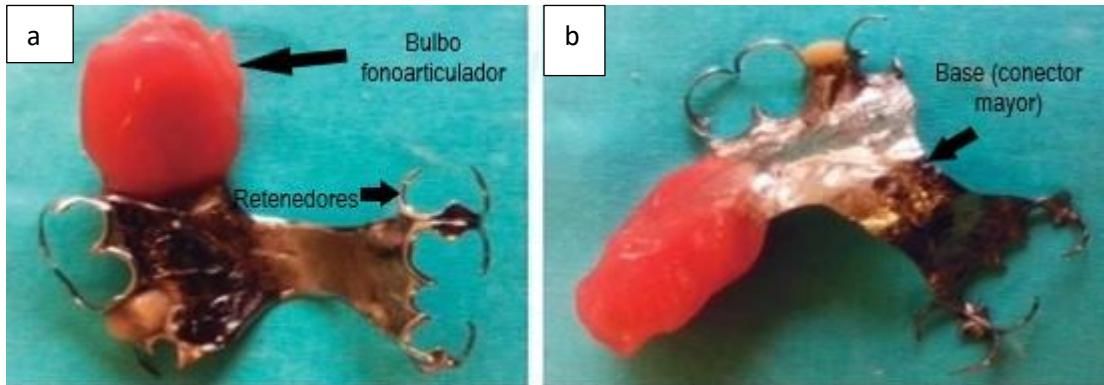


Figura 19 Componentes del fonoarticulador metal-acrílico. a) Vista superior. b) Vista tisular del fonoarticulador.¹²

- El volumen de la prótesis fonoarticuladora depende del espacio que se registre en la impresión, tratando de reemplazar el velo del paladar ausente y sus movimientos para aproximarse a la pared posterior de la faringe. Existen casos donde el volumen del bulbo se puede disminuir, cuando hay movilidad en el velo del paladar. Generalmente, es más aceptado el bulbo fijo, mientras que los otros dos son más complejos, sin mencionar que sus resultados no son sustanciales.¹¹

3.5 Características

Existen características en una prótesis para paladar hendido y se concreta de la siguiente forma:

- El punto de contacto del bulbo y la mucosa en la región velofaríngea debe ser durante la fonación, deglución y en los movimientos de la cabeza; bajando el mentón, subiéndolo y en movimientos de lateralidad extrema, especialmente ante una incompetencia velofaríngea.¹¹

- El bulbo fonoarticulador debe ser transverso hasta hacer contacto con la pared retrofaríngea, especialmente ante la insuficiencia velofaríngea, excepto en reposo.¹¹
- La relación de fuerzas para la retención protésica se debe ubicar de preferencia a nivel del primer molar, diseñando el retenedor con máxima retención a nivel distal, evitando su desplazamiento (elevador velopalatino).¹¹
- Los componentes en el diseño de un obturador son: obturador palatino (paladar duro y alveolar), conector del velo del paladar al bulbo y el bulbo fonoarticulador.¹¹ Figura 20

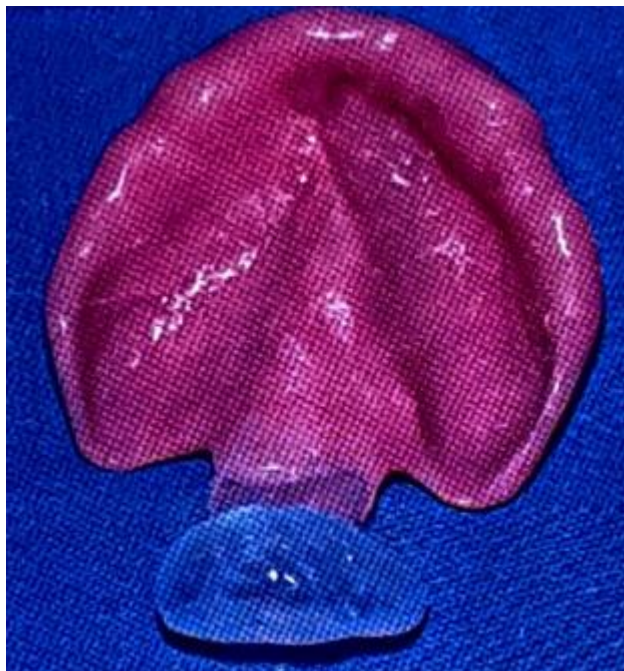


Figura 20 Fonoarticulador en forma de meato.⁴

3.6 Biomecánica del fonoarticulador

Las malformaciones congénitas como el paladar hendido provocan pérdida de la separación funcional de la boca, nariz y faringe.¹²

Se utiliza un fonoarticulador cuando se quiere compensar o reconstruir la función de la región de las fauces del paladar blando idóneamente y la función masticatoria.¹²

Al reconstruir protésicamente el fonoarticulador se trata de aplicar menor fuerza de carga físicas en el paciente para esto se debe tomar en cuenta la clasificación del defecto del paladar blando para la elaboración de la prótesis y comprender las zonas funcionales.¹²

Para la elaboración del fonoarticulador se tiene que tomar en cuenta la membrana mucosa masticatoria de la parte alveolar y la membrana mucosa periférica; y es importante abrir el tracto respiratorio al realizar impresión de esta zona.¹²

Las funciones directamente influenciadas por el fonoarticulador son la respiración, resonancia y articulación.¹³

Se debe lograr una presión subglótica constante que disminuya la turbulencia y el ruido, además de prolongar el tiempo de fonación.¹³

Se debe considerar:

- Control de resonancia oral.
- Elasticidad muscular orofacial y velofaríngea.
- Reducción del escape nasal de aire y patrones anormales del habla:
 - Hipernasalidad: resonancia perceptible de la cavidad nasal que se produce por acoplamiento acústico de la nasofaringe y orofaringe a través de un esfínter velofaríngeo incompetente.
 - Disfonía: trastorno de la fonación que se debe a cambios en las cuerdas vocales.
 - Regurgitación nasal de alimentos: consiste en el regreso de alimentos sin esfuerzo del contenido alimenticio a través del esófago a las cavidades, oral y nasal.¹³

❖ **El proceso del habla en la rehabilitación protésica maxilofacial**

De los 6 componentes del habla, la resonancia y la articulación se ven más fácilmente influenciadas por la rehabilitación protésica maxilofacial. Estos 2 componentes están íntimamente relacionados y son difíciles de separar en entidades distintas para fines de evaluación clínica. Los pacientes con defectos adquiridos o malformaciones congénitas del paladar blando pueden exhibir una resonancia nasal excesiva porque, sin intervención quirúrgica y/o prostodóntica, son incapaces de controlar y desviar suficiente flujo de aire hacia la cavidad oral.⁴

Mientras que el grado de cierre velofaríngeo sigue siendo el principal determinante del equilibrio de resonancia, otros factores, como la posición de la lengua en relación con la asistencia en la elevación velar y la resistencia estructural dentro de la cavidad nasal, influyen en el equilibrio de resonancia oral-nasal percibido.⁴

Las alteraciones de la resonancia se manifiestan como resonancia nasal excesiva (hipernasalidad, nasalidad y/o rinolalia abierta) o resonancia nasal insuficiente (hiponasalidad, desnaturalidad o rinolalia cerrada). Con la hipernasalidad, el aire excesivo escapa a la cavidad nasal y el paciente suena como si estuviera hablando por la nariz. En contraste, los pacientes con hiponasalidad exhiben flujo de aire insuficiente a través de los compartimientos nasales. Las prótesis obturadoras, que se usan para la insuficiencia o incompetencia velofaríngea, pueden crear hiponasalidad. Sin embargo, con mayor frecuencia, el prostodoncista tiene el desafío de proporcionar una obturación suficiente para evitar la hipernasalidad mientras mantiene la permeabilidad para la respiración nasal y la producción adecuada de sonidos de consonantes nasales.⁴

Las deficiencias de articulación se observan principalmente en pacientes con defectos adquiridos de la mandíbula. En conjunción con las resecciones de porciones de la mandíbula, los tejidos blandos adyacentes pueden sacrificarse o la inervación sensorial y motora del labio inferior, la lengua y los controles pueden verse comprometidos. Aunque la cavidad bucal deformada puede producir cambios en la resonancia oral, no es un factor importante en las distorsiones del habla asociadas con estos pacientes. Los pacientes con labio hendido o paladar hendido congénitos pueden presentar distorsiones tanto en la articulación como en la resonancia. Los errores en la articulación pueden clasificarse como deficiencias de distorsión, sustitución u omisión. Los pacientes con paladar hendido pueden presentar los 3 tipos de deficiencias articulares. Cuando las deficiencias de hipernasalidad y articulación coexisten, la resonancia y la articulación son difíciles de diferenciar.⁴

❖ **Fonemas del habla y prótesis**

La articulación de fonemas individuales o grupales está más allá del alcance de esta revisión: sin embargo, describiremos la articulación de los fonemas consonantes fricativos o sibilantes, ya que estos sonidos a menudo se utilizan como guías para verificar la posición de dientes de la dentadura anterior. Los sonidos fricativos, como "f" y "v", se forman al restringir el flujo de aire de manera similar a la fricción. Por lo tanto, estos fonemas se denominan fricativas. Clásicamente, estos sonidos se producen por la aproximación de la línea húmeda-seca del borde bermellón del labio inferior con los dientes incisivos.⁴

Dado que los labios son flexibles, es posible acomodarse a las demandas estéticas sin distorsión fonética. Sin embargo, si los dientes protésicos incisivos maxilares o mandibulares se colocan más allá del rango de acomodación del labio o no proporcionan un soporte labial adecuado, los sonidos fricativos pueden distorsionarse.⁴

Los sonidos sibilantes, como "s" y "z", se producen de manera similar a la fricción, lo que produce un sonido sibilante que explica este término y se produce de varias maneras.⁴

La mayoría de las personas elevarán la lengua contra el paladar duro, formando un surco mediano que dirige la corriente de aire entre los bordes incisales de los dientes incisivos maxilares y mandibulares.⁴

Los incisivos mandibulares se colocan ligeramente linguales y aproximadamente a 1 mm de los incisivos maxilares. Este es el "espacio más cercano del habla" mencionado por Silverman y es usado por muchos clínicos para verificar la posición anterior de los dientes. Esta evaluación se mejora ya que los sonidos sibilantes son prolongados. Los sonidos fricativos y sibilantes, junto con el discurso continuo, se pueden utilizar para evaluar la dimensión vertical de la oclusión.⁴

El contacto prematuro del diente durante la articulación puede indicar que se ha excedido la dimensión vertical apropiada de la oclusión. Por el contrario, si existe un espacio excesivo entre los dientes de la dentadura anterior y posterior durante el habla continua, puede ser necesario aumentar la dimensión vertical de la oclusión. Se debe tener precaución con respecto al uso de sonidos sibilantes como ayuda de diagnóstico durante la construcción de la prótesis. El sonido "s" es una fricativa linguo-alveolar sorda y la sexta consonante más común utilizada en el inglés americano general.⁴

Fairbanks y Lintner señalaron que aproximadamente el 90% de todos los hablantes con articulación defectuosa tienen dificultades con la "s". Sin embargo, Pound considera que la mandíbula (dentada o edéntula) se transporta anterior y superiormente a una posición precisa durante la producción del sonido "s", y que esta posición es tan definitiva como la posición de bisagra terminal de los cóndilos.⁴

Aunque Pound observó algunas excepciones a esta declaración, la literatura no respalda esta premisa de una posición "s" reproducible. Por ejemplo, Benediktsson utilizó radiografías cefalométricas para estudiar la posición y los movimientos de la lengua y la mandíbula durante la producción del sonido "s" en 246 sujetos con relación incisiva normal y anormal. Este estudio reveló una variedad de aproximaciones de incisivos, lengua y labios durante la producción del sonido "s" con habla normal y anormal.⁴

Subtelny y colaboradores compararon 31 sujetos con una maloclusión de Clase II, división I con habla normal y 20 sujetos con una maloclusión similar pero con habla defectuosa. Descubrieron que la protrusión excesiva de la mandíbula para la aproximación del incisivo no se produjo como un ajuste compensatorio generalizado a las variaciones maxilares extremas: solo 1 hablante normal demostró una protrusión mandibular excesiva necesaria para la aproximación del incisivo durante el habla. El labio inferior a menudo creaba la restricción con los incisivos maxilares para la producción de sonido "s" para estos pacientes de clase II (figura 21).⁴

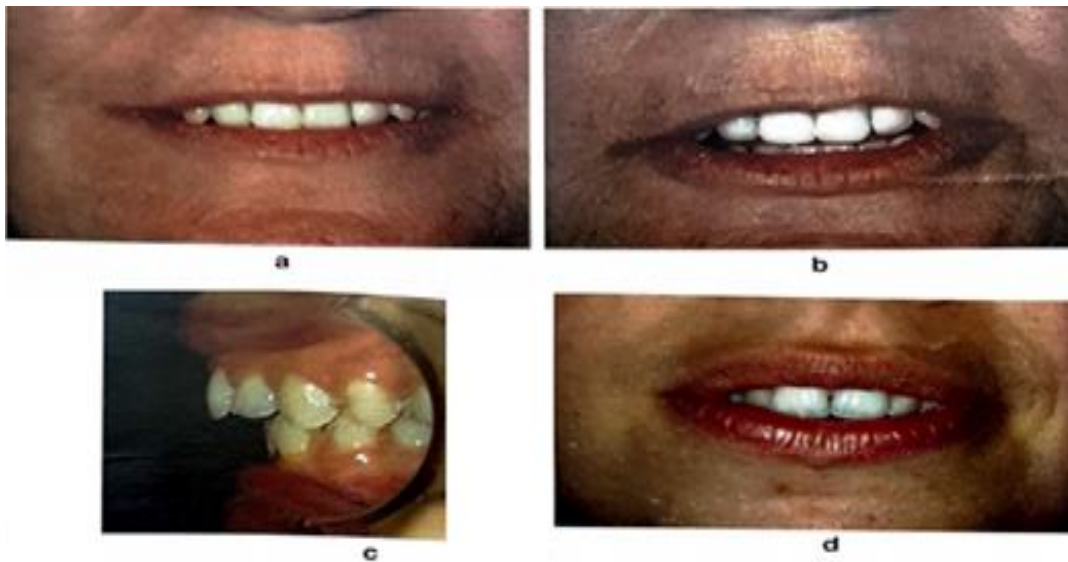

Figura 21 a) Paciente haciendo sonido "f". Observe la aproximación de los incisivos maxilares con la línea seca y húmeda del labio inferior. b) Paciente que hace sonar la "s" de manera habitual. Obsérvese la relación de los dientes anteriores maxilares y mandibulares. c) Paciente con una relación severa de Clase II, División I. d) El mismo paciente hace el sonido "s" al valvular el labio inferior con los bordes incisales de los dientes maxilares.

Además, los movimientos mandibulares durante el habla y la producción de sonido "s" no siempre son precisos. Gibbs y Messerman descubrieron que los movimientos mandibulares durante el habla estaban bastante iluminados, en comparación con la envoltura de movimiento mostrada por la mandíbula durante la masticación. Silverman señaló que los movimientos de la mandíbula durante la producción del sonido "s" son esqueléticos y son necesarios para mejorar los movimientos precisos de la lengua. Los patólogos del habla y los prostodoncistas maxilofaciales ahora reconocen que puede ocurrir una variación posicional considerable durante la articulación sin causar distorsión fonética.⁴

El habla puede y debe usarse como una de las pautas para la colocación de los dientes de la prótesis, sin embargo, los juicios sobre la posición del diente y las relaciones de la mandíbula se basan únicamente en el discurso hipnótico, entendiendo que hay muchas excepciones a la norma (figura 22).⁴

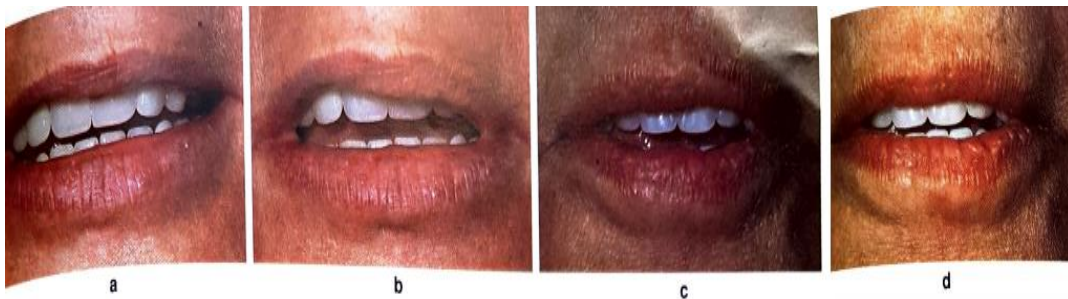


Figura 22 a) Paciente de dentadura completa haciendo sonido "s" de manera convencional inmediatamente después de la entrega de las prótesis. b) Paciente que realiza la misma tarea 1 semana después. Tenga en cuenta que el espacio interdental ha aumentado. c) Otro paciente que hace sonar "s" inmediatamente después del parto de las prótesis. Observe el espacio excesivo entre incisivos. d) Aproximación del incisivo 1 semana después. Observe el cambio en la relación del incisivo. Doce pacientes fueron registrados de esta manera. Todas las prótesis fueron construidas por estudiantes de la Universidad de California, San Francisco, utilizando una técnica de masticación Patterson modificada para registrar las relaciones maxilo-mandibulares. Los dientes de la dentadura anterior se arreglaron para estética con un máximo de 1 mm de superposición vertical. En la mayoría de los pacientes, se observó cierta variabilidad en la posición "s". La distorsión del habla no fue evidente después de la cita de inserción.

❖ Evaluación protésica

Desafortunadamente, los 3 métodos de evaluación del habla que hemos discutido (es decir, video-fluoroscopia multivista, endoscopia nasal y equipo de evaluación aerodinámica de flujo de aire a presión) generalmente se encuentran solo en los centros de rehabilitación craneofacial más establecidos, donde se incluye un prostodoncista y un patólogo del habla. Rara vez un prostodoncista o un patólogo del habla tendría este equipo en el sector privado.⁴

Sin embargo, el endoscopio nasal y el equipo de monitoreo del flujo de aire a presión, con resultados instantáneos completamente computarizados, están disponibles comercialmente. El endoscopio nasal con punta flexible ha suplantado al endoscopio oral por los motivos mencionados anteriormente. Tanto la endoscopia nasal como el equipo de flujo de aire a presión se han utilizado como ayuda durante el tratamiento protésico.⁴

Berry discutió el uso de un endoscopio oral durante el tratamiento prostodóntico, mientras que Kanell, Walter, Tumer y Williams emplearon la videoendoscopia nasal con el mismo propósito.⁴

La Velle y Hardy, Reisberg y Smith y Minsley utilizaron datos de flujo de aire oral-nasal para calcular el orificio velofaríngeo y las áreas de la válvula nasal como pautas durante la fabricación y el ajuste del obturador.⁴

Riski demostró las ventajas de emplear tanto el flujo de presión como las evaluaciones endoscópicas nasales en la revisión exitosa de las prótesis obturadoras existentes.⁴

Estas evaluaciones revelaron que el obturador para un paciente requirió adiciones secuenciales, mientras que el habla de un segundo paciente se consideró hiponasal, lo que requirió una reducción secuencial del obturador lateralmente para mejorar el flujo de aire nasal y la posterior mejora del habla.⁴

Wolfaardt monitoreó a 32 pacientes con prótesis de elevación palatina antes, durante y después del tratamiento mediante nasoendoscopia, equipo de flujo de presión y un nasómetro (un instrumento utilizado para evaluar el equilibrio percibido de resonancia oral-nasal).⁴

Con el monitoreo continuo utilizando este equipo, los investigadores pudieron eliminar la prótesis de elevación para 14 pacientes al asegurarles que ahora habían desarrollado las capacidades aerodinámicas para el habla normal sin la necesidad de su prótesis de elevación.⁴

Con suerte, a medida que estas tecnologías estén más disponibles, surgirá información para mejorar la efectividad de las prótesis obturadoras (figura 21).⁴

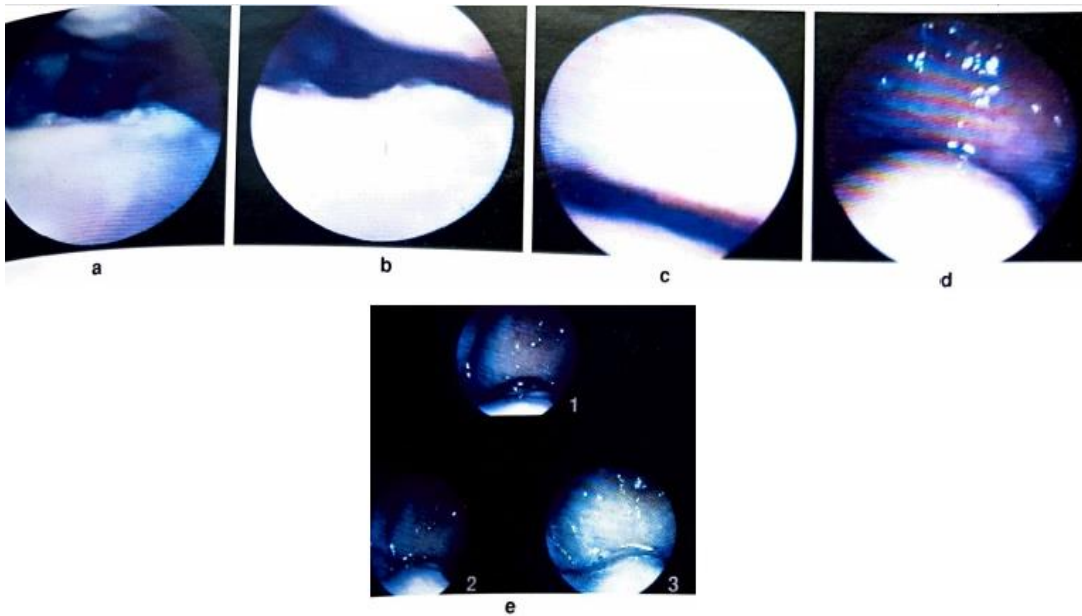


Figura 23 Vista nasoendoscópica del intento de cierre velofaríngeo del paciente con miastenia gravis sin y con prótesis de elevación palatina. a) mecanismo velofaríngeo en reposo sin prótesis. b) Mecanismo velofaríngeo durante el intento de cierre sin prótesis. Observe el espacio entre el paladar blando y las paredes faríngeas lateral y posterior. c) Mejor intento de cierre sin prótesis de elevación palatina. d) Cierre velofaríngeo con prótesis de elevación palatina. Observe las aberturas aún visibles lateralmente. e) Cierre velofaríngeo completo después de la modificación de la elevación palatina con la adición de un bulbo obturador, de la siguiente manera: en reposo (1), durante el habla conectada (2) y cierre completo (3).

❖ Pared faríngea posterior y lateral

En 1863 y 1869, Gustof Passavant describió un "rodete cruzado" horizontal en la pared faríngea posterior el cual se forma durante el habla y la deglución en pacientes con paladar hendido. Este abultamiento hacia adelante, correspondiente al nivel del atlas, se ha denominado cresta o almohadilla de Passavant, el cual puede variar desde un ligero abultamiento hacia adelante de la pared faríngea posterior hasta un abultamiento extendido horizontalmente a través de la pared faríngea posterior para combinarse con el movimiento mediolateral de las paredes laterales de la faringe. En su forma prominente, la almohadilla de Passavant puede extenderse hacia adelante y superiormente hasta 5 mm en ambas direcciones. La cresta de Passavant sirve como guía para la colocación adecuada de la prótesis obturadora del paladar blando (figura 24).⁴

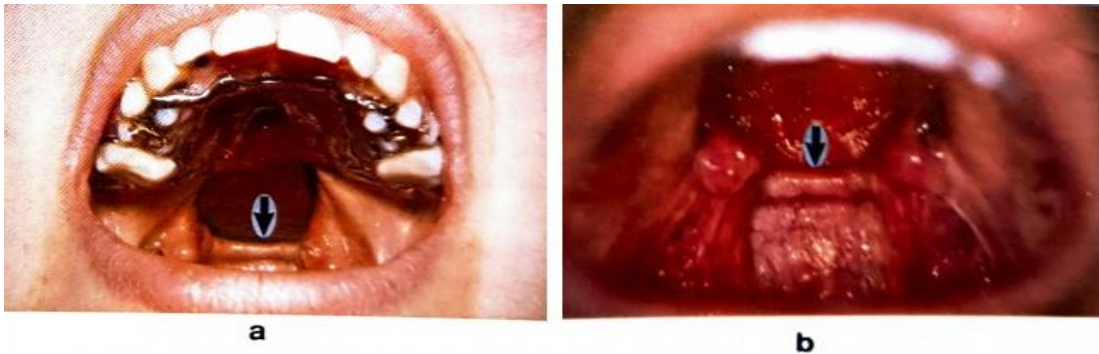


Figura 24 a) Paciente con paladar hendido no reconstruido que muestra una almohadilla definitiva de Passavant (flecha). La prótesis de obturador de moldeado está en progreso. b) Paciente después de la resección total del paladar blando para el carcinoma de células escamosas que muestra la almohadilla de Passavant (flecha).

La importancia relativa de cualquier movimiento hacia adelante de la pared faríngea posterior, y su contribución al cierre velofaríngeo, está sujeto a debate entre muchos investigadores expertos. Hay varias razones para esta controversia. Por ejemplo, la mayoría de los hablantes normales no exhiben ningún movimiento hacia adelante detectable de la pared faríngea posterior durante el cierre velofaríngeo. Sin embargo, con competencia o insuficiencia velofaríngea, es más probable que se observe el grado de movimiento de la

pared posterior y/o la cresta de Passavant y, por lo tanto, puede ser de naturaleza compensatoria. Sin embargo, muchos individuos con patrones de habla hipernasal obvios y deficiencias velofaríngeas observables no exhiben ningún movimiento compensatorio hacia adelante de la pared faríngea posterior durante los intentos de cierre velofaríngeo.⁴

Los autores creen que el cierre velofaríngeo durante el habla puede tener un modelo de 2 músculos para la mayoría de los pacientes. Teniendo en cuenta las múltiples variaciones y los diferentes patrones de cierre velofaríngeo que emplean diferentes niveles de participación del paladar blando, las paredes laterales de la faringe y la pared posterior de la faringe, es difícil concebir que la contracción del elevador del velo palatino, solo podría producir todas estas variaciones.⁴

El músculo palatogloso, que forma el pilar amigdalino anterior, actúa como un antagonista del elevador del velo palatino, elevando la lengua y bajando el paladar blando, pero no juega ningún papel en el cierre velofaríngeo. Dado que tanto el músculo palatofaríngeo como el palatogloso se estrechan y se abomban en su porción central durante la contracción, se puede observar la impresión de ambos músculos durante los procedimientos en cera para la construcción de la prótesis obturadora para pacientes con defectos extensos del paladar blando (figura 25).⁴

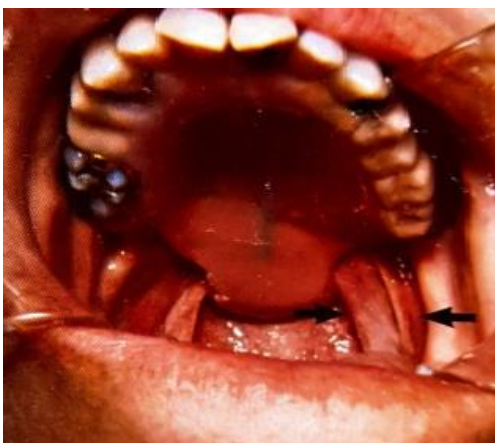

Figura 25 Paciente con prótesis obturadora. La flecha derecha apunta al pilar amigdalino anterior, mientras que la flecha izquierda indica el pilar amigdalino posterior.

❖ **Rehabilitación protodóncica**

El obturador de rehabilitación protésica se deriva del verbo latino **obturare**, que significa "cerrar". Esta definición proporciona una descripción apropiada del objetivo de la obturación en pacientes con incompetencia o insuficiencia velofaríngea.⁴

Una prótesis colocada después de la resección de porciones de los maxilares óseos y estructuras adyacentes es básicamente una prótesis de cobertura para restablecer la división oral-nasal.⁴

La extensión superior del obturador hacia el defecto proporciona la base para una mejor retención, estabilidad y soporte para la prótesis (triada protésica). Hay muy poco movimiento de los tejidos que bordean estos defectos.⁴

En contraste, los obturadores construidos para pacientes con defectos del paladar blando deben funcionar en conjunto con los tejidos periféricos que muestran un movimiento considerable.⁴

Las prótesis obturadoras fabricadas para pacientes con déficit velofaríngeo varían según la ubicación y la naturaleza del defecto o deficiencia. Así existen diferencias entre las prótesis obturadoras construidas para pacientes con malformaciones del desarrollo o congénitas del paladar blando, en comparación con las construidas para pacientes con defectos adquiridos.⁴

Sin embargo, los objetivos de la obturación son idénticos (es decir, proporcionar la capacidad para el control de la emisión nasal durante el habla y evitar que la fuga de material entre al conducto nasal durante la deglución) (cuadro 3).⁴

Cuadro 3 Prótesis obturadoras para paladar blando y otros defectos palatofaríngeos		
	Estructuras involucradas	Causa (s)
Defectos totales del paladar blando	La totalidad del paladar blando	<ul style="list-style-type: none"> • Escisión quirúrgica de la enfermedad neoplásica • Paladar hendido no operado • Paladar hendido redirigido quirúrgicamente
Defectos del borde posterior		
Defectos del borde medial posterior	Mitad posterior del paladar	<ul style="list-style-type: none"> • Escisión quirúrgica de la enfermedad neoplásica • Paladar hendido postquirúrgico con longitud insuficiente
Defectos del límite lateral posterior	La mitad lateral del paladar blando y, a menudo, la pared faríngea lateral	<ul style="list-style-type: none"> • Escisión quirúrgica de la enfermedad quirúrgica
Prótesis obturadora especial		
Elevación palatina	<ul style="list-style-type: none"> • Todas las estructuras intactas • Borde posterior del paladar blando 	<ul style="list-style-type: none"> • Enfermedades neurológicas • Paladar hendido posquirúrgico con insuficiencia en longitud y movimiento
Meatal	Paladar duro y blando	<ul style="list-style-type: none"> • Paladar hendido no operado • Escisión quirúrgica de enfermedad neoplásica

❖ Obturación definitiva

Los pacientes que muestran un movimiento considerable del complejo velofaríngeo residual durante la función tienen un pronóstico excelente para lograr un habla normal con una prótesis. El movimiento de las paredes laterales de la faringe es esencial para el control de la emisión nasal. Con poco o ningún movimiento del mecanismo velofaríngeo hace que sea difícil, o imposible, lograr un habla normal con reconstrucción quirúrgica o terapia con el logopeda. El obturador está unido a una prótesis convencional. Si el paciente es dentado, la estructura de la prótesis parcial removible retiene el obturador el cual debe ser rígido. Por lo tanto, no intenta duplicar protésicamente los movimientos del paladar blando. Es una plataforma fija de resina acrílica que proporciona contacto superficial para la musculatura restante del mecanismo velofaríngeo durante la función. Si las paredes faríngeas lateral y posterior presentan movimiento normal, existirá un espacio entre estas estructuras y el obturador cuando estos tejidos estén en reposo. El espacio circundante permite respirar a través de la cavidad nasal y la producción de fonemas de consonantes nasales (figura 26).⁴

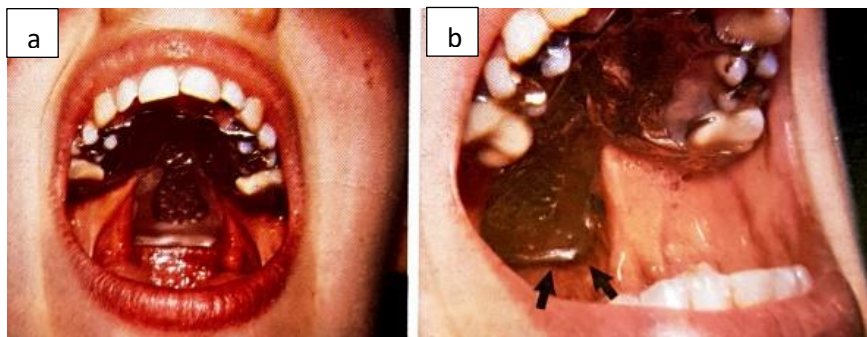


Figura 26 a) Prótesis obturadora para una mujer de 27 años con paladar hendido no reconstruido. El paciente dice "ah". Obsérvese la aproximación de las paredes faríngeas lateral y posterior con obturador. b) Prótesis obturadora en posición con tejidos en reposo. Ahora existe un espacio entre el obturador y las paredes faríngea lateral y posterior (flechas).

El nivel de colocación óptima del obturador en la nasofaringe se determina por la posición de movimiento del mecanismo velofaríngeo residual. La cresta de Passavant y el tubérculo anterior del atlas pueden variar en ubicación en relación con el cierre velofaríngeo normal.

Por lo tanto, los puntos de referencia definidos con respecto a la colocación del obturador son algo difíciles de delinear. Como regla general, el prostodoncista debe considerar las siguientes pautas para la ubicación del segmento obturador de la prótesis.⁴

- El obturador para un paciente adulto debe ubicarse en la nasofaringe al nivel del cierre velofaríngeo normal.
- El margen inferior del obturador no debe extenderse por debajo del nivel inferior de la actividad muscular del complejo velofaríngeo residual.
- El margen superior del obturador no debe extenderse por encima del nivel de la actividad muscular.
- La extensión inferior del obturador generalmente será una extensión del plano palatino y se extenderá hasta la pared faríngea posterior.⁴

Es necesario el equilibrio entre la resonancia oral y nasal. El desafío ha sido proporcionar la obturación velofaríngea para una presión oral suficiente a los componentes orales del habla y la resonancia. Sin embargo, la resonancia nasal no debe ser ignorada, siempre es necesaria una vía aérea nasal adecuada para los fonemas nasales, la resonancia nasal y respiración adecuada. Desafortunadamente, algunos pacientes presentan limitaciones anatómicas y/o posquirúrgicas que comprometen la vía aérea nasal y la subsecuente producción del habla. Por lo tanto, un equilibrio ideal de resonancia oro-nasal puede no lograrse con rehabilitación quirúrgica o protésica, también siendo indispensable la interconsulta con el logopeda y psicólogo. Cualquier paciente reconstruido quirúrgicamente con paladar hendido o paciente con cáncer de resección velar, tiene el potencial de este tipo de desequilibrio de resonancia. Un buen movimiento lateral y/o posterior de la pared faríngea es esencial para que el paciente proporcione adecuadamente el flujo de aire oro-nasal. Si las estructuras periféricas restantes que comprenden el complejo velofaríngeo residual no muestran algún movimiento, el pronóstico para el habla normal después de una

reconstrucción quirúrgica con colgajo faríngeo u obturación protésica se verá comprometido.⁴

❖ **Tamaño y posición del obturador**

Si el obturador está colocado correctamente en la nasofaringe, la extensión superior no necesita ser amplia. Las dimensiones laterales del obturador están determinadas por el movimiento lateral y posterior de la pared faríngea. Sin embargo, la posición y la longitud de la extensión del obturador son controladas por el prostodoncista. Si el obturador se coloca correctamente al nivel del mayor movimiento de la pared faríngea lateral y posterior (buscando el sellado), es adecuada una extensión superior de aproximadamente 10 mm.⁴

Los errores más comunes observados con las prótesis obturadoras construidas por clínicos sin experiencia parecen estar relacionados con la posición (demasiado baja), la extensión superior (demasiado extensa) y la extensión lateral (no extendida), especialmente el aspecto lateral posterior.⁴

Se deben considerar varios factores en relación con la posición y la extensión superior del obturador. Varios investigadores han señalado que, en pacientes normales, el cierre del paladar blando contra la pared faríngea posterior se extiende aproximadamente de 5 a 7 milímetros de altura vertical, con el cierre a nivel del paladar o por encima del mismo. Por lo tanto, la extensión superior no necesita ser amplia para duplicar el área de contacto normal con las paredes faríngeas lateral y posterior. Además, la faringe es un tubo cónico, con su dimensión más ancha superiormente en la nasofaringe, por lo que una mayor extensión superior del obturador puede agregar un ancho adicional y un peso extra.⁴

Como se mencionó anteriormente, la extensión y el contacto continuo con el tejido superior al nivel del movimiento de la pared faríngea, ocluirán la nasofaringe, resultando en una dificultad para la respiración nasal y el habla hiponasal.

Por el contrario, si el obturador se coloca demasiado bajo en la orofaringe, la función de la lengua se verá afectada y la náusea puede precipitarse. Dos estudios parecen relevantes con respecto a la posición y el tamaño del obturador. Mazaheri y Millard estudiaron a 10 pacientes adultos jóvenes con paladar hendido con un habla socialmente aceptable mientras usaban una prótesis obturadora. Se estudió el nivel de colocación y la extensión vertical de los obturadores con respecto a su efecto sobre el habla.⁴

Se probaron tres posiciones con obturadores intercambiables: alta (actividad de la pared faríngea posterior), media (actividad de la pared faríngea) y baja (actividad de la pared faríngea inferior). Cada obturador se ajustó durante 5 semanas antes de que se hicieran las grabaciones del discurso.⁴

Esta investigación reveló que la posición media resultó ser el mejor discurso para la mayoría de los pacientes.⁴

La dimensión inferior-superior del obturador mediano original para estos sujetos varió de 13 a 19 mm, con una media de 13.09 mm. Cada obturador se redujo inferior y/o superiormente a un promedio de solo 3 mm en extensión inferior o superior, sin efecto sobre el habla. Subtelny y colaboradores estudiaron el discurso de 23 hablantes de paladar hendido adultos y adolescentes con prótesis obturadoras. Informaron una amplia variación en la posición y el tamaño del obturador.

La posición del obturador varió de 20 mm por debajo del plano palatino a 6 mm por encima del plano. La extensión vertical varió de 11 a 35 mm. Los mejores resultados del habla se obtuvieron con la colocación más alta del obturador. Cuando se observaron deficiencias clínicamente con respecto a la aproximación del tejido, la dimensión lateral fue más comúnmente encontrada como deficiente en extensión (figura 27).⁴

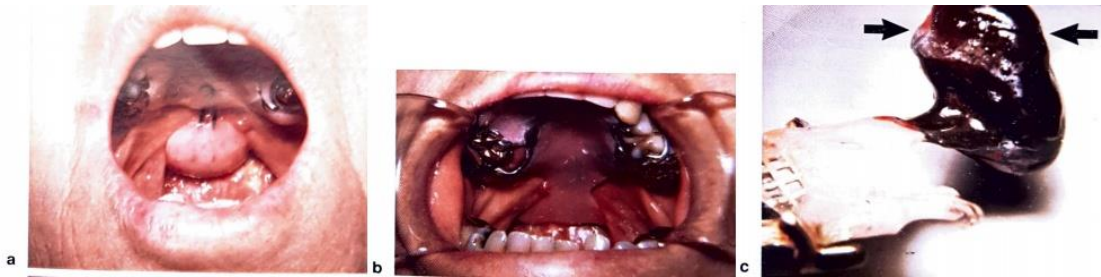

Figura 27 a) Obturador contorneado inapropiadamente. La superficie oral tiene un contorno convexo que puede interferir con la función de la lengua, y el obturador no está extendido lateralmente. b) Obturador contorneado adecuadamente para el mismo paciente. Observe los contornos cóncavos de la superficie oral para la lengua. c) Bombilla obturadora moldeada con gutapercha negra. Observe el desplazamiento del material superiormente. Dado que la faringe es un tubo cónico con su dimensión más ancha superiormente. La extensión por encima del nivel del movimiento velofaríngeo (flechas) crea un contacto continuo, lo que predispone al habla hiponasal.

Defectos medianos del borde posterior

Cuando existe una enfermedad neoplásica de la úvula y el paladar blando posterior ocurre con poca frecuencia. Las pequeñas lesiones bien localizadas generalmente se pueden controlar con radioterapia. Sin embargo, las lesiones que no responden a la radiación, o las lesiones más extensas, pueden requerir una resección quirúrgica que resulta en este tipo de defecto.⁴

Algunos pacientes con paladar hendido exhibirán una longitud o movimiento insuficiente del paladar blando para efectuar el cierre velofaríngeo y se beneficiarán de la obturación protésica. Mientras que los pacientes adultos con paladar hendido se beneficiarán de la división del paladar blando residual, si no se contempla una cirugía palatina adicional (figura 28).⁴

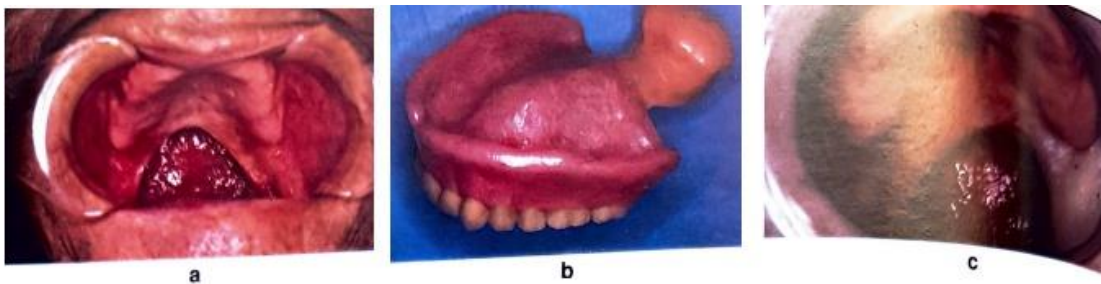


Figura 28 Defectos medianos adquiridos del borde posterior. a) Paciente edéntulo con defecto medio del borde posterior. b) prótesis que debe atravesar un pequeño remanente de paladar blando. c) Otro paciente desdentado con defecto medio del borde posterior. El tumor se extendió lateralmente, por lo que este aspecto se reconstruyó y se cubrió con un colgajo miocutáneo. Los defectos medianos del borde posterior no se limitan necesariamente al paladar blando.

CAPÍTULO 4

TRATAMIENTO PROTÉSICO EN PACIENTES CON LABIO-PALADAR-HENDIDO

Las anomalías faciales más frecuentes son las hendiduras de labio y paladar (queilosquisis y palatosquisis), por lo que es importante hacer un diagnóstico exacto de esta alteración para orientar de manera adecuada, a los padres o familiares del paciente con respecto al manejo preoperatorio y las posibilidades de corrección de tales anomalías.¹⁴

4.1 Diagnóstico

Las anomalías de labio y paladar hendido que son importantes a considerar para la rehabilitación protésica son:

- Úvula bífida: se puede observar directamente, dificultando en niños la lactancia e infecciones en vías respiratorias.
- Defecto en paladar duro, se aprecia línea blanca en la mitad del paladar blando, algunas veces se palpa teniendo la sensación de un papel de fotografía.
- Episodios de otitis media.
- Regurgitación nasal persistente.
- Voz nasal: Los pacientes con paladar hendido causan sonidos particulares al pronunciar las letras e, g, d, b que requieren la función del paladar blando.
- Rafé palatino translúcido: se puede ver si existe unión muscular central.
- Fisura ósea: auxiliado de una radiografía oclusal se puede ver la falta de unión de la apófisis palatina.
- Pueden existir problemas de audición, habla o ambas.¹⁴

4.2 Plan de tratamiento protésico

El diseño protésico involucrará factores funcionales principalmente, buscando un adecuado sellado del defecto y cumplir con la triada protésica.

4.2.1 Tratamiento protésico interdisciplinario

El plan de tratamiento en pacientes con labio y paladar hendido consiste en especialistas que, con ayuda de un diagnóstico y tratamiento de manera coordinada, optimizarán los resultados funcionales y estéticos. Los pacientes atendidos quirúrgicamente quedan desamparados en el aspecto psicológico.¹⁵

Según el American Cleft Palate Association los especialistas necesarios para el tratamiento incluyen un cirujano maxilofacial, ortodoncista y logopeda, así como pediatra, odontopediatra, genetista, psicólogo y el protesista maxilofacial.¹⁵

- Cirugía: El labio y paladar hendido puede repararse a temprana edad, antes de que el niño(a) cumpla tres meses. Con respecto al peso, la severidad de la hendidura y salud general, la cirugía puede ser solo una o más intervenciones. Cuando es mayor de edad puede practicarse cirugía para mejorar y tratar de corregir defectos de labio, nariz, encías y paladar.
- Logopedia: Evaluación del habla para determinar la capacidad de comunicación, evaluando todas las etapas del desarrollo.
- Psicología: Al nacimiento orientar a los padres sobre todo lo relacionado al tratamiento ortopédico funcional, quirúrgico, para que posteriormente el niño(a) sea tratado psicológicamente.
- Genética: Evaluar antecedentes de embarazo, relaciones teratogénicas, transmisión hereditaria y análisis de laboratorio.
- Pediatría: Control pediátrico en cualquier tratamiento.

- Otorrinolaringología: Debido al defecto congénito, estos pacientes tienen problemas asociados que afectan al oído, nariz, garganta, causando trastornos que en ocasiones son irreversibles.
- Odontología: Tratamiento de higiene bucal, obturaciones, extracciones, exámenes radiográficos, prostodoncia y ortodoncia. El protesista maxilofacial rehabilitará principalmente las funciones al paciente en procesos de masticación, deglución, fonación en la medida de lo posible.¹⁵

4.3 Secuencia clínica

A continuación, se presenta la secuencia clínica general en pacientes adultos para la rehabilitación protésica del paciente con labio y paladar hendido.

- Se toma una impresión del maxilar con alginato colocando gasas húmedas en el defecto sobre la fisura palatina para evitar que el material de impresión se proyecte a la cavidad nasal (figura 29).^{16,17}

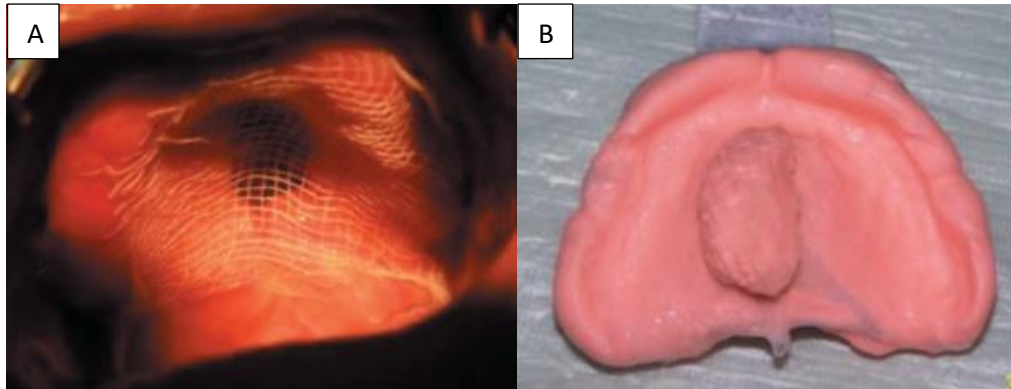


Figura 29 Primeros pasos. A) Bloqueo de la fisura palatina. B) Impresión con alginato.

- Se obtiene el negativo con yeso tipo III, teniendo precaución de bloquear las zonas retentivas con cera alrededor de la fisura palatina (figura 30).^{16,17}



Figura 30 Modelo con zonas bloqueadas.

- Se elaboran los portaimpresiones individuales recortando a 2mm del fondo de saco, para el sellado periférico. Se rectifican bordes con modelina tipo II en forma de lápiz, calentando el material a calor seco seguido de atemperamiento en agua tibia (calor húmedo), procurando no lesionar la mucosa del paciente (figura 31).^{16,17}

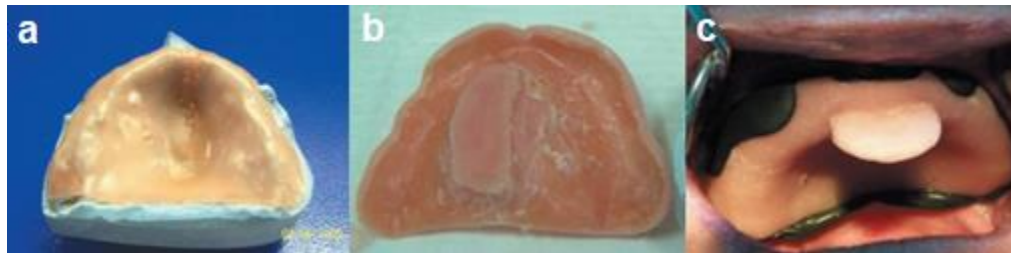


Figura 31 Toma de impresión. a) Cucharilla individual. b) Recorte de cucharilla. c) Rectificación de bordes.

- Dependiendo de la extensión del defecto se puede usar pasta zinquenólica (cuando no están presentes áreas de retención) o hule de polisulfuro, aplicando movimientos funcionales (figura 32).¹⁷

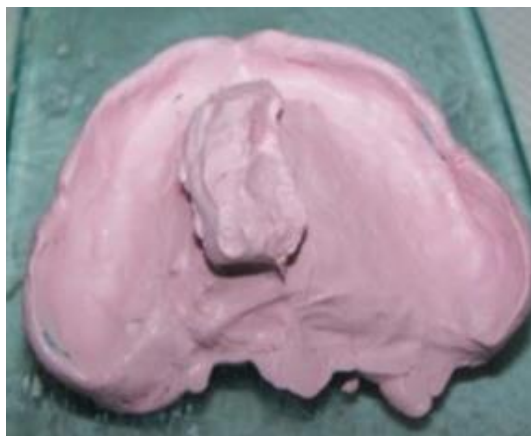

Figura 32 Impresión con zinquenólico.

Se realiza el bardado de las impresiones para así obtener los modelos de trabajo en yeso tipo IV, se recortan los modelos.^{16,17}

- Obteniendo las relaciones craneomandibulares con la elaboración de bases de registro y rodillos de relación, se busca la orientación del rodillo superior tanto estética, como fonética y protésica, para después proseguir con la dimensión vertical y relación céntrica para poder transferir los modelos a un articulador semiajustable (figura 33).^{16,17}

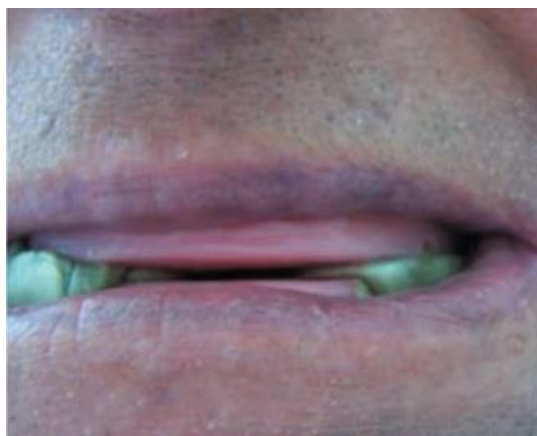

Figura 33 Registro en céntrica.

- En las pruebas fonéticas (Ley de Pound) realizadas en la orientación del rodillo superior, se busca la pronunciación de la consonante “F” y rodillo inferior con la consonante “M”.^{16,17}
- La relación en céntrica se puede obtener con retenciones bilaterales superiores e inferiores en los rodillos, colocando llaves plásticas para realizar la transferencia al articulador semiajustable.^{16,17}
- Después se realiza el alineamiento y articulado de dientes seleccionados a partir de la forma, color y tamaño prosiguiendo a la prueba en paciente.^{16,17}
- Las dentaduras se procesan con acrílico termocurable, se recuperan para ser recortadas, pulidas y colocadas en paciente. Para finalizar se ahueca el obturador para aligerar el peso de la prótesis y brindar comodidad al paciente. Se dan indicaciones de higiene, mantenimiento de la prótesis, citas de revisión para aliviar zonas de presión (figura 34 y 35).^{16,17}

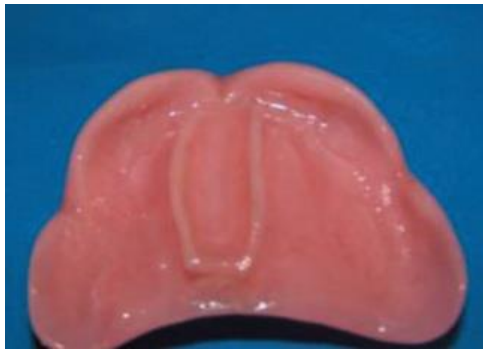

Figura 34 Alivio del peso del obturador.

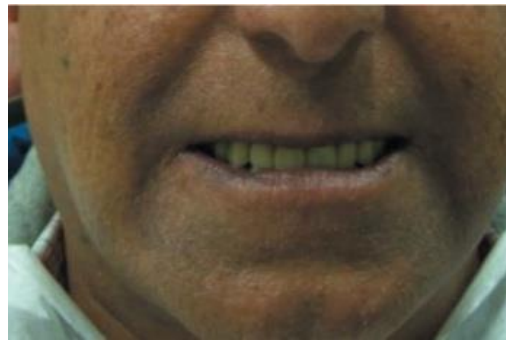

Figura 35 Prueba en paciente.

4.3.1 Obturación de defectos totales del paladar blando

➤ Métodos de fabricación del fonoarticulador en pacientes adultos

La construcción de obturadores para las deficiencias del paladar blando comienza con la fabricación de la prótesis convencional. Al obtener impresiones para modelos de diagnóstico, la porción palatina de la bandeja de almacenamiento debe extenderse con cera para que se registre el defecto.⁴

La musculatura velofaríngea residual se contraerá cuando se haga contacto con el material de impresión, dando como resultado cierta distorsión.⁴

Sin embargo, el modelo ayudará a los procedimientos de diagnóstico y a la preparación del portaimpresión para establecer el diseño apropiado para el marco de la prótesis fonoarticuladora (figura 36).⁴

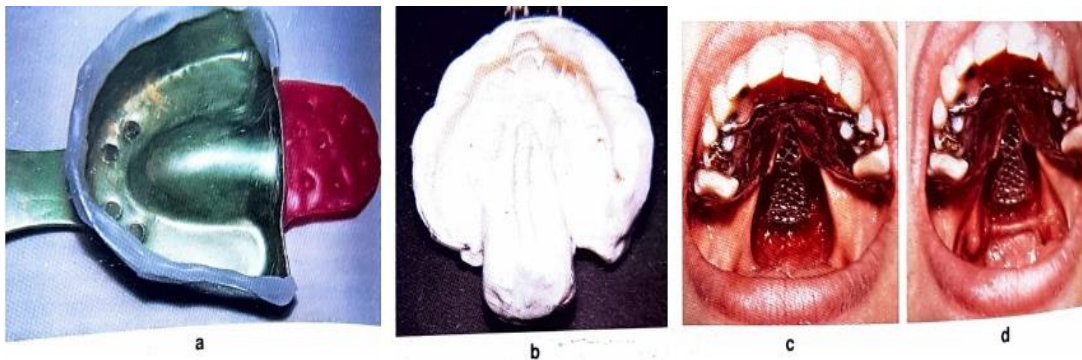


Figura 36 a) Bandeja de impresión estándar extendida con cera de placa base. Se aplicó adhesivo tanto a la bandeja como a la cera antes de los procedimientos de impresión. b) Impresión. La configuración del defecto se registra correctamente. c) marco de la dentadura postiza parcial en posición para el mismo paciente con paladar hendido representado en la figura 18. d) paciente que dice "ah". La retención o el obturador se ubican adecuadamente, ligeramente por encima del nivel del plano palatino, y no entra en contacto con la musculatura velofaríngea activada. Observe que los contornos del defecto cambiaron del reposo (c). Al intento de cierre (d).

Los diseños de prótesis parciales para pacientes con defectos o deficiencias funcionales del paladar blando y tejidos contiguos, son similares a los diseños de prótesis parciales para pacientes que no se han realizado cirugías.⁴

Sin embargo, el protesista maxilofacial también debe considerar el brazo largo de palanca creado por la extensión del obturador.

Esta extensión no está dentro de los límites del paladar óseo y los dientes, por lo que su peso y longitud adicionales, aumentan el efecto de las fuerzas gravitacionales y el potencial de rotación alrededor de la línea de fulcrum.⁴

El efecto de esta extensión será más significativo para los pacientes que requieren prótesis parcial con la Clase Kennedy I o clase II y mínima para pacientes con prótesis parciales clase III o clase IV.⁴

Afortunadamente, las fuerzas dirigidas contra el obturador son mínimas. Si el obturador se coloca correctamente en la nasofaringe, no es necesario que sea voluminoso y pesado, por lo que los efectos de la gravedad pueden reducirse.⁴

Para los pacientes que requieren prótesis parciales Clase I o Clase II, se sugieren múltiples retenedores indirectos, que tenderán a resistir el desplazamiento hacia abajo del obturador y aumentarán la estabilidad de la prótesis.⁴

El clínico también debe mejorar la estabilidad y el soporte de la prótesis básica cubriendo la mayor parte del paladar duro como sea posible. En pacientes con un área edéntula anterior, se debe considerar la colocación de coronas en los dientes adyacentes con la unión de una barra de tejido anterior.⁴

La barra actuará como un retenedor indirecto y proporcionará una excelente estabilidad y retención para la extensión del obturador (figura 37).⁴

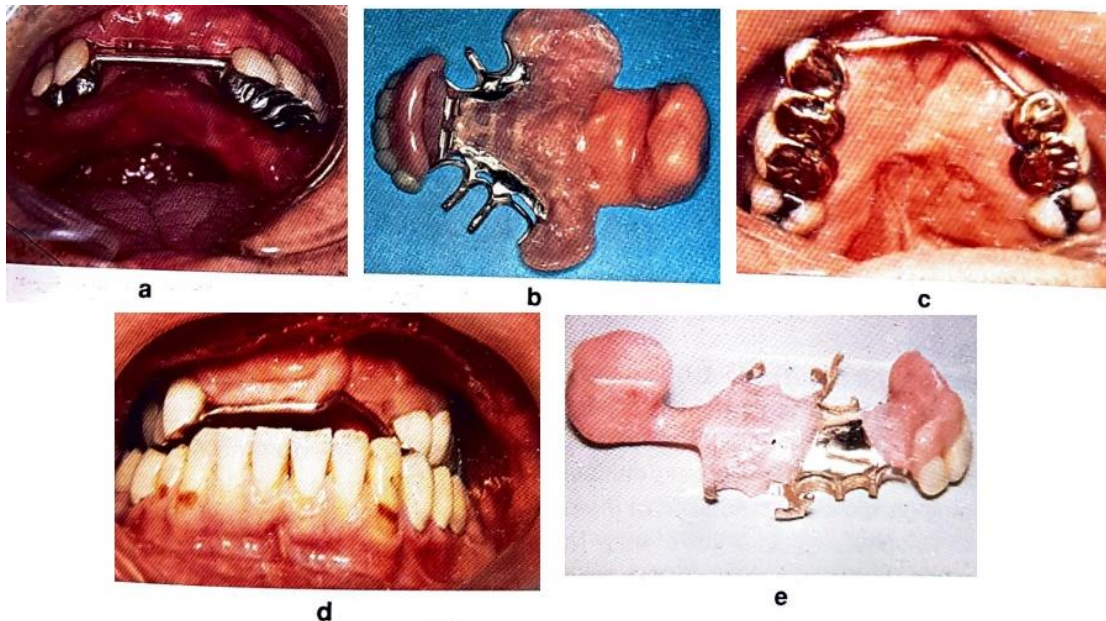


Figura 37 a) Paciente con labio hendido bilateral reconstruido y paladar hendido que muestra insuficiencia palatina. Los segmentos hendidos se estabilizaron con coronas y una barra Dolder. La barra Dolder proporciona una excelente retención indirecta para la extensión del obturador. b) Prótesis. Las clavijas Thompson proporcionan retención y restos oclusales en los segundos molares, mejoran la estabilidad de la prótesis y proporcionan retención indirecta para el área edéntula anterior. c) Otro paciente con hendidura unilateral reconstruido del labio y hendidura del paladar. Una barra hecha a mano estaba unida a las coronas en este caso. d) La barra se aproxima a los tejidos para que los dientes de reemplazo se puedan colocar adecuadamente. e) Prótesis.

El paciente del caso anterior presenta un defecto extenso, por lo que se agrega al portaimpresión de resina un loop de retención para aproximarla al área del defecto y se inserte la prótesis. La resina de la bandeja se ajusta a las paredes laterales y posteriores cuando el paciente dice “ah”. Se agrega modelina a la base de resina para rectificar bordes donde el autor prefiere empezar en los márgenes anteriores del defecto antes de proceder postero-lateralmente.⁴

Después de colocar modelina tibia en el portaimpresión para rectificar el defecto palatino, se le indica al paciente que mueva la cabeza de manera circular de lado a lado, que extienda la cabeza lo más adelante y atrás posible, que hable y degluta.⁴

Estos movimientos activan la musculatura velofaríngea restante y moldean la modelina. Como se describió anteriormente, el cierre velofaríngeo varía con la posición y la actividad de la cabeza (habla y deglución) (figura 38).⁴

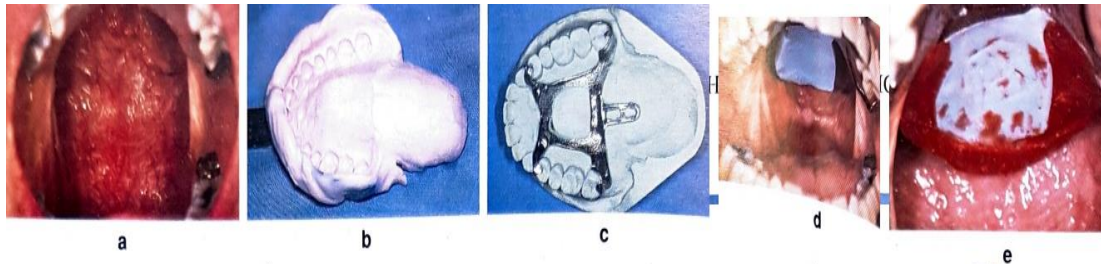


Figura 38 a) Gran defecto del paladar blando. b) Impresión para el marco de prótesis parcial con defecto también registrado. c) marco de prótesis parcial en yeso. d) Bandeja de resina unida al marco en preparación para la impresión de fundición alterada. e) Formación del obturador con plástico de modelado.

Walter y Kamell advierten que la deglución no debe usarse para desarrollar fisiológicamente el bulbo del obturador, ya que la musculatura velofaríngea se contrae con más fuerza y este contacto se extiende sobre un área mayor durante la deglución, en comparación con el habla.⁴

Estos autores creen que, si se usa la deglución, se producirá un bulbo poco extendido, especialmente lateralmente, donde existe el potencial para el movimiento velofaríngeo más extenso.⁴

En contraste, Bery sugiere que inicialmente se prefiere la subextensión de la prótesis a la sobreextensión, particularmente donde se puede desarrollar una posible función compensatoria.⁴

Minsley y colaboradores advierten que una prótesis obturadora del paladar blando puede comprometer la respiración nasal en pacientes con paladar hendido.⁴

➤ **Consideraciones especiales para los métodos de fabricación**

La impresión preliminar debe incluir el paladar blando residual más el defecto posterior al paladar blando. El modelo de diagnóstico recuperado de esta impresión tendrá distorsiones secundarias al desplazamiento y la contracción del paladar blando durante el procedimiento de impresión, pero la longitud de este paladar residual será aproximadamente correcta.

Este modelo sirve para fines de diagnóstico y es útil para la adaptación de la extensión del alambre al obturador. La presencia de dientes y / o implantes mejora el pronóstico con todo tipo de defectos del paladar blando porque una mejor retención permite un posicionamiento preciso del obturador. Los obturadores unidos a las dentaduras protésicas maxilares completas, pueden afectar negativamente la retención debido al peso adicional y al brazo largo de palanca necesario para la colocación del obturador. Este peso adicional no está dentro de los límites de la dentadura completa.⁴

Es difícil registrar el paladar blando en reposo con precisión con una impresión hidrocoloide irreversible. Para evitar esta dificultad, se une un lazo de alambre a la prótesis removible parcial o completa para asegurar el obturador. Una malla de metal fundido es difícil de ajustar para cualquier desplazamiento del paladar blando residual. En muchos casos, la extensión de alambre desplazará el paladar blando superiormente si la extensión retentiva se adaptó al modelo de diagnóstico.⁴

Si este es el caso, la extensión debe ajustarse de modo que exista 1 mm de espacio entre la retención del mismo y el paladar blando en reposo. A la base de resina acrílica moldeada, se le agrega una extensión de alambre que comienza en la unión del paladar duro y blando y continúa posteriormente. No es necesario que la extensión a través del paladar intacto sea lateral, ya que es solo un vehículo para el obturador velofaríngeo.

Además, esta extensión debe mantenerse lo más delgada posible para evitar interferencias con la función de la lengua.⁴

Algunos clínicos prefieren una extensión de metal fundido, que tiene la ventaja de ser delgada. Preferimos construir esta extensión con un lazo de alambre incrustado en metacrilato de metilo con el fin de facilitar futuros ajustes y procedimientos de alineación. Los factores que determinan el nivel de colocación del obturador son los mismos que en pacientes con un defecto total del paladar blando. Sin embargo, la visualización directa del área de cierre velofaríngeo normal puede no ser posible, excepto con una endoscopia oral o nasal. Será necesaria una extensión superior más larga para alcanzar el nivel de cierre normal. Si el borde posterior del paladar blando reseca presenta cicatrices y muestra poco movimiento, puede ser posible extender el obturador a través de la superficie nasal del paladar blando por una corta distancia.⁴

Esta extensión proporciona cierta retención para el obturador y es especialmente útil para pacientes edéntulos. Para enganchar este corte inferior, el margen del paladar blando debe ser ligeramente desplazable y se debe utilizar una ruta de inserción compuesta. Esta extensión puede entrar en contacto con la mucosa nasal; en consecuencia, debe moldearse cuidadosamente para evitar el desplazamiento excesivo de tejido, así como para permitir la elevación residual del paladar.⁴

Después de que se ha registrado la extensión a través del paladar blando, se agrega resina de bandeja a la extensión de alambre en el área del defecto. La resina debe tener una longitud de 3-4 mm de los tejidos adyacentes en su nivel máximo de contracción. Luego se agrega plástico de modelado y se le indica al paciente que realice los movimientos de la cabeza y deglución descritas anteriormente.⁴

Después de completar los procedimientos de moldeo, todas las superficies de contacto con el tejido del plástico de modelado (modelina) se recortan aproximadamente 1 mm con un instrumento afilado.⁴

En ocasiones, la extensión de alambre utilizado para retener el obturador no está en la posición más ventajosa. Un momento ideal para reemplazarlo es después de que la prótesis se haya enfrascado, separado y limpiado de cera, antes del procesamiento con resina.⁴

En este punto, todas las estructuras se habrán registrado en su relación correcta, por lo que se facilita la adaptación de una nueva extensión de alambre. Este se unirá a la prótesis convencional y el obturador se procesa con metacrilato de metilo. Después del procesamiento y antes de la inserción, la superficie del obturador se recorta y se redondea ligeramente para formar una superficie convexa y la extensión de resina a través del paladar blando se adelgaza tanto como sea posible.⁴

Esta extensión tendrá aproximadamente 10 mm de ancho y 2 a 3 mm de espesor. Por lo general, este ancho no interferirá con la función de la lengua, pero el grosor excesivo de la resina puede ser molesto. Si el obturador se extendió superiormente a lo largo de la superficie nasal del paladar blando, la longitud de esta extensión puede requerir una reducción para insertar la prótesis cómodamente. La pasta indicadora de presión se aplica a las superficies del obturador que contactarán los tejidos velofaríngeos.⁴

Después de insertar la prótesis, se le indica al paciente que repita todos los movimientos de cabeza y deglución. Se notan y alivian las áreas de desplazamiento. Pueden ser necesarias varias inserciones de prueba hasta que la prótesis se asiente cómodamente.⁴

La cera reveladora también se puede utilizar para este propósito, pero se debe tener cuidado de templarla antes de insertarla en el defecto. Si el nivel de cierre velofaríngeo normal está considerablemente por encima del borde posterior

del paladar blando, es aconsejable reducir la superficie inferior del obturador. Este volumen no es necesario para la obturación y proporcionará más espacio para la función de la lengua.⁴

El paciente recibe instrucciones sobre el cuidado de la prótesis y se establece una secuencia de visitas posteriores. La mayoría de los pacientes se adaptan a la prótesis con bastante facilidad (figura 39).⁴

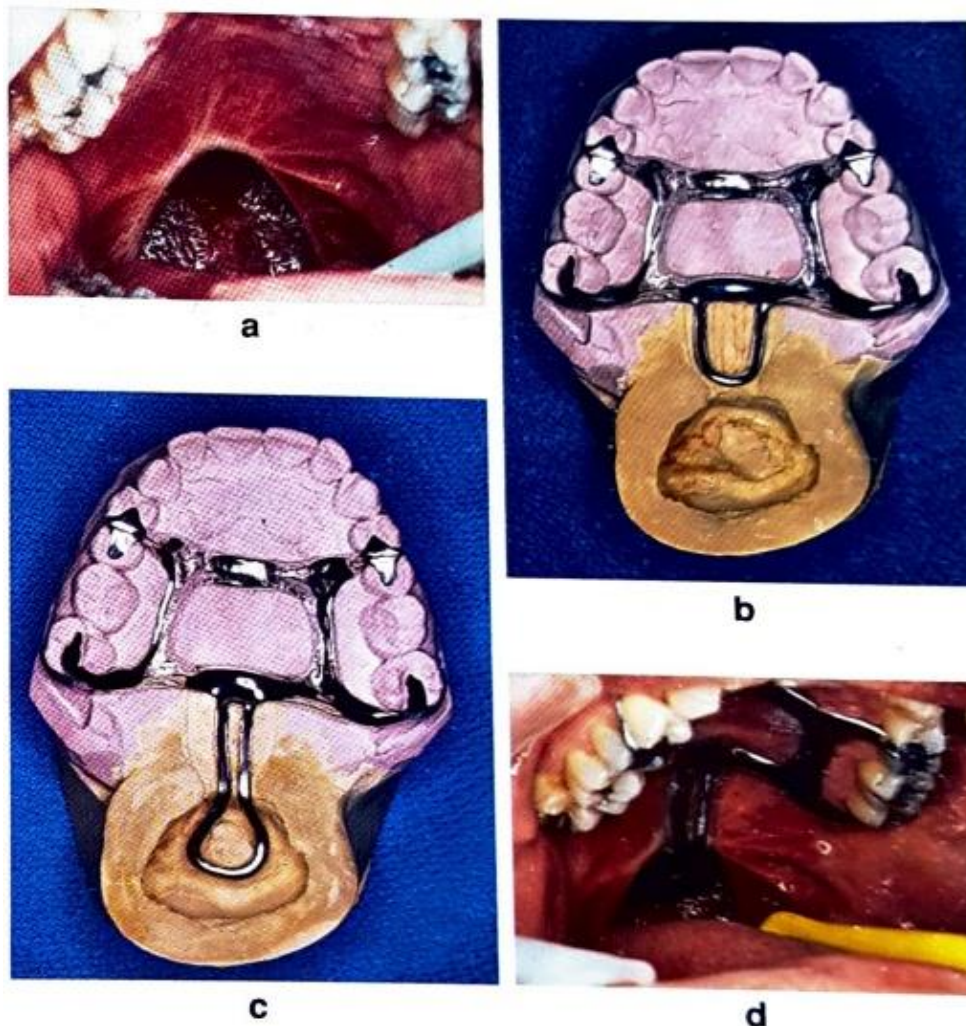


Figura 39 a) Paciente dentado con defecto medio del borde posterior. El paladar blando tenía cicatrices y exhibía movimiento limitado. b) El ciclo de lanzamiento existente era demasiado corto. Un momento ideal para reemplazar el bucle de retención es después de que la impresión de yeso alterada se vierte y se recupera el yeso. c) El nuevo bucle de fundición soldado al conector principal de la correa palatina posterior. d) Prótesis en la boca. Es preferible una extensión de metal si el paladar blando muestra un movimiento limitado, ya que es menos voluminoso.

Consideraciones especiales para los métodos de fabricación en bebés

A continuación, se presentan los procedimientos especiales en bebés que requieren de dichos obturadores tanto como apoyo a procedimientos quirúrgicos, como para su alimentación adecuada (figura 40-45).¹²

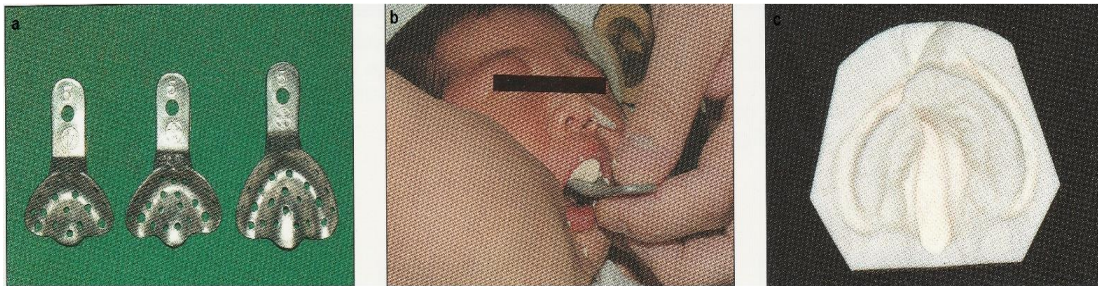

Figura 40 a) Se debe preparar un portaimpresión especial para tomar la impresión del paladar hendido de un paciente infantil poco después del nacimiento, porque los portaimpresiones preparados son demasiado grandes. b) Toma de impresión con alginato, utilizando un portaimpresiones que se ajusta dentro de la cavidad oral del paciente. c) Modelo de yeso de la cavidad oral del paciente.

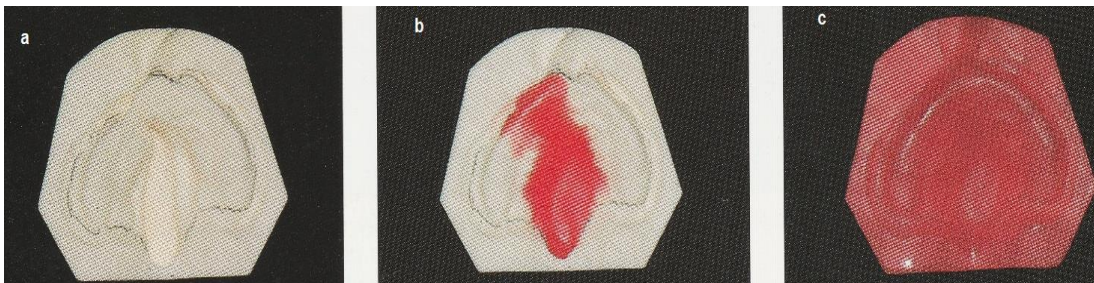


Figura 41 a) Marcado del contorno del modelo. b) Usando cera, se restaura la región del defecto del parénquima, como el paladar duro y la región del paladar hendido, a una forma de maxilar ideal. c) Después de que se haya completado la recuperación de la forma ideal de la membrana mucosa de la maxila, se alivia toda la superficie con 1 hoja de cera de parafina, se toma la impresión y se obtiene un modelo duplicado.



Figura 42 a) Marcando del contorno en el modelo duplicado. b) Coloque 2 mm de ERKODUR (acetato) en el modelo duplicado y presiónelo con un Erkopress (máquina termoformadora Vacuum). c) El ERKODUR ha sido unido por presión al modelo duplicado.



Figura 43 a) En el modelo original, se usa cera para restaurar conformar la sección donde se estimulará el crecimiento del paladar hendido. b) Se realiza el ajuste de prueba en el modelo original usando ERKOUR, cortando en una forma aproximadamente 2 mm más pequeño que el contorno de la cama del modelo duplicado. c) Material de revestimiento blando utilizado para la superficie interior del obturador auxiliar de alimentación.

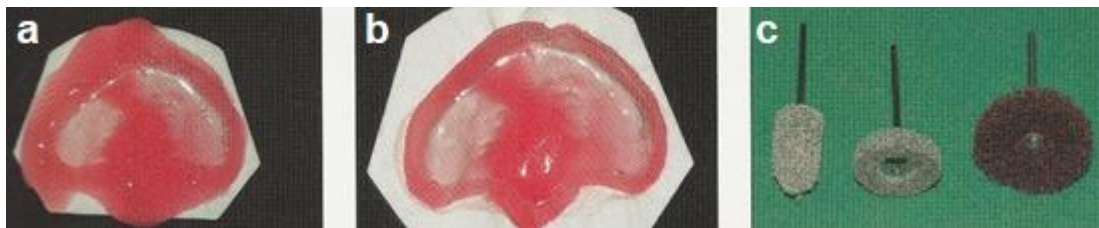

Figura 44 a) El material de revestimiento blando se ha unido a la superficie interna del ERKO-DUR (acetato) y se ha unido a presión. b) Después de que se haya curado el material de revestimiento, se ajusta y recorta. c) Se utilizan brocas para pulir la superficie del material de revestimiento suave después de cortar con tijeras.

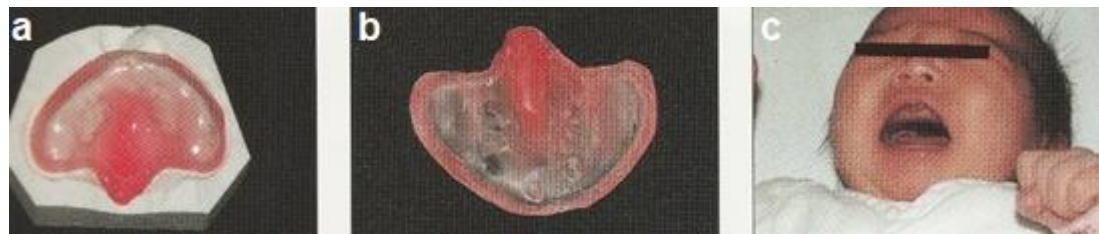

Figura 45 a) El margen se ha recubierto después del pulido de la superficie recortada. b) Hay un espacio en la sección interna para estimular el crecimiento de la sección del paladar hendido. c) El obturador ayuda a tener un estado de alimentación colocado en posición.

CONCLUSIONES

En este trabajo se pudo corroborar la complejidad de los procesos funcionales que trata de sustituir el fonoarticulador ante defectos congénitos como labio y paladar hendido. El uso de la prótesis fonoarticuladora en defectos congénitos, como la insuficiencia y la incompetencia palatina o la disfunción velofaríngea, resultan en pronósticos reservados para la calidad de vida del paciente.

Dicho defecto congénito afecta de manera contundente el proceso del habla. Kantner y West, lo dividen en cinco componentes a estudiar: **respiración**, **fonación**, **resonancia** (amplificación de las frecuencias de sonido a través de la laringe y cavidades oro-nasal), **articulación** (la lengua regula la corriente de aire con alguna de las estructuras específicas para articular el sonido), e **integración neurológica** (ante la pérdida de inervación motora del paladar blando se compromete las funciones velofaríngeas); así el desarrollo exitoso de estas funciones es indispensable para la producción de un habla aceptable.

El que un individuo no cumpla con estas condiciones, le genera problemas psicológicos y sociales. Entre las principales problemáticas, cabe mencionar la baja autoestima, la ansiedad, el no contar con muchos amigos y suelen ser socialmente retraídos, con una alta tasa de riesgo de suicidio.

Por otra parte, la insuficiencia palatina y la incompetencia palatina se utilizan a menudo para definir las deficiencias velofaríngeas, en conjunción con las estructuras remanentes o con alguna parafunción.

Se pudo identificar, que la cresta de Passavant condiciona una guía para la colocación adecuada de la prótesis obturadora en el paladar blando. Warren pensó que dicha estructura puede ser una respuesta de la vía aérea que la pérdida de resistencia de la vía nasal, incluida la disfunción velofaríngea.

La función velofaríngea puede restaurarse mediante reconstrucción quirúrgica pero las deficiencias palatinas residuales pueden permanecer después del

tratamiento quirúrgico donde se requiere la colocación de una prótesis obturadora que favorece la adaptación para la masticación, deglución y fonación por dicho defecto, repercutiendo en los aspectos psicológicos y sociales del paciente y su entorno.

Dicha prótesis debe cerrar el espacio existente por el paladar hendido para que exista una división efectiva entre las cavidades oral y nasal durante el habla. Se considera que la obturación es una alternativa aceptable a la cirugía palatina para pacientes en quienes la deficiencia de tejido es un problema importante.

Los obturadores contienen una porción fonoarticuladora en forma de meato o con elevación palatina cuya finalidad es auxiliar el mejoramiento de las funciones del habla proporcionando la capacidad para el control de la emisión nasal evitando que el alimento entre en dicho conducto durante la deglución.

Se reconoció que la prótesis fonoarticuladora proporciona la capacidad para el control de la emisión nasal durante el habla evitando que el alimento entre al conducto nasal durante la deglución.

La importancia de un obturador en el paciente infantil, es poder estimular el crecimiento óseo a partir de su alimentación inicial y la incomodidad de que el alimento pase a la cavidad nasal mientras los cirujanos reconstruyen el defecto durante años. También es importante considerar las revisiones periódicas de los pacientes infantiles, ya que si bien en cierto tiempo el obturador les favorece, a largo plazo si no es revisado continuamente puede provocar limitaciones en el crecimiento maxilar.

REFERENCIAS BIBLIOGRÁFICAS

1. Penelope K. Hall, James C. Hardy, William E. Lavelle. A child with signs of developmental apraxia of speech with whom a palatal lift prosthesis was used to manage palatal dysfunction. *J SpeechLang Hear R.* 1990;55(3):454-460.
2. María E. Gómez de Ferraris, A. Campos Muñoz. *Histología, Embriología e Ingeniería Tisular Bucodental.* 3ra Ed. Madrid: Médica Panamericana; 2009.
3. Richard L. Drake, A. Wayne Vogl, Adam W. M. Mitchell. *Gray anatomía para estudiantes.* 3ra Ed. Barcelona: Elsevier; 2015.
4. John Beumer III, Thomas A. Curtis, Mark T. Marunick. *Maxillofacial rehabilitation: prosthodontic and surgical considerations.* Canada: Ishiyaku EuroAmerica, Inc.; 1996.
5. Marpia T. Corbo Rodríguez, María E. Marimón Torres. Labio y paladar fisurados. Aspectos generales que se deben conocer en la atención primaria de salud. *Rev Cubana Med Gen Integr* 2001;17(4):379-85.
6. Peter D. Hodgkinson, Susan Brown, Dorothy Duncan, Christine Grant, Amy McNaughton, Polly Thomas and C Rye Mattick. Management of children with cleft lip and palate: a review describing the application of multidisciplinary team working in this condition based upon the experiences of a regional cleft lip and palate centre in the United Kingdom. *Fetal Matern Med Rev.* 2005;16(01):1-27.
7. João H. Noguera Pinto, Gisele da Silva Dalben, Maria Inês Pegoraro-Krook. Speech intelligibility of patients with cleft lip and palate after placement of speech prosthesis. *Cleft Plate Craniofacial J.* 2007 Nov;44(06):635-641.
8. Brent C, Matthew L. Social-emotion development of infants and young children with orofacial clefts. *Infants and young children.* 2006;19(4), 262-291.

9. Martínez M. Hernán. La articulación del habla en individuos con hendiduras labiopalatinas corregidas; estudio de dos casos. Revista CEFAC. 2006;8(2):186-197.
10. K, D. Alpine. C, R. Stone. S. E, Badr. A combined obturator and palatal-lift prosthesis: a case report. Quintessence Int. 1990;(20):893-896.
11. Enrique Echeverría y Pérez. José A. Vela Capdevila. Carlos Del V. Calcáneo. Prótesis fonoarticulares en pacientes con labio y paladar hendido. Cir Plast. 2000;10(1):31-36.
12. Kan-ichi Seto, Masaro Matsuura, Kazuo Shimosato, Masaki Goto, Takayoshi Nomura. Soft palate defect prostheses. En: Kan-ichi Seto, editor. Atlas of oral and maxillofacial rehabilitation. 1ra Ed. Japón: Quintessence books; 2003. p. 51-57.
13. Lucía G. Robledo Carrizales. José F. Torres Terán. Vicente E. González Cardín. Obturadores del paladar en el sistema respiratorio-fonoarticular. Caso clínico. Revista Odontológica Mexicana. 2018;22(4):245-249.
14. Eduardo de la T. Ángeles. Gerardo E. Madrigal. Américo Durán Gutiérrez. Diagnóstico de paladar hendido submucoso. Características clínicas e informe de un caso. Acta Pediatr Mex 2006;27(1):19-23
15. Márquez M.F.L. El equipo multidisciplinario en la hendidura labio palatina revisión bibliográfica. Acta Odont. Venez. 2013;51(3)
16. María de L. Mendoza Ugalde. José F. Torres Terán. René J. Castillo. Rehabilitación protésica integral en ausencia de maxilar. Reporte de un caso. Revista Odontológica Mexicana. 2015;19(3):192-200.
17. Haydeé L. Larreategui. Martha P. Mejía. Prótesis mucosoportada en la rehabilitación de un paciente totalmente edéntulo con fisura palatina. Odontol. Sanmarquina. 2015;18(1):48-51.