



**UNIVERSIDAD NACIONAL AUTONOMA
DE MEXICO**

FACULTAD DE MEDICINA
DIVISION DE ESTUDIOS DE POSGRADO
HOSPITAL GENERAL DE MEXICO, S.S.
UNIDAD DE CIRUGIA PLASTICA Y RECONSTRUCTIVA

**"ANALISIS EN EL SERVICIO DE CIRUGIA PLASTICA
DEL HOSPITAL GENERAL DE MEXICO DE LOS
COLGAJOS ANTÉBRAQUIALES EN LOS ULTIMOS
TRES AÑOS"**

T E S I S

QUE PARA OBTENER LA ESPECIALIDAD DE
CIRUGIA PLASTICA Y RECONSTRUCTIVA
PRESENTA:
DR. AURELIO CONTRERAS DORANTES

ASESOR: DR. NICOLAS SASTRE ORTIZ
PROFESOR DEL CURSO: DR. NICOLAS SASTRE ORTIZ



TRABAJO DE TESIS REGISTRADA
CON EL NUMERO: DIC/95/501 A/03/001



Universidad Nacional
Autónoma de México



UNAM – Dirección General de Bibliotecas
Tesis Digitales
Restricciones de uso

DERECHOS RESERVADOS ©
PROHIBIDA SU REPRODUCCIÓN TOTAL O PARCIAL

Todo el material contenido en esta tesis esta protegido por la Ley Federal del Derecho de Autor (LFDA) de los Estados Unidos Mexicanos (México).

El uso de imágenes, fragmentos de videos, y demás material que sea objeto de protección de los derechos de autor, será exclusivamente para fines educativos e informativos y deberá citar la fuente donde la obtuvo mencionando el autor o autores. Cualquier uso distinto como el lucro, reproducción, edición o modificación, será perseguido y sancionado por el respectivo titular de los Derechos de Autor.

MEXICO, D.F.

1997

TRABAJO DE TESIS REGISTRADA CON EL NUMERO :
DIC/95/S01 A/03/001

CON TITULO :

" ANALISIS EN EL SERVICIO DE CIRUGIA PLASTICA DEL HOSPITAL GENERAL
DE MEXICO DE LOS COLGAJOS ANTEBRAGUIALES EN LOS ULTIMOS TRES AÑOS. "


QUE PRESENTA :

EL DR. AURELIO CONTRERAS DORANTES.

PARA OBTENER LA ESPECIALIDAD DE
CIRUGIA PLASTICA Y RECONSTRUCTIVA.

ASESOR Y PROFESOR DEL CURSO :


DR. NICOLAS SASTRE ORTIZ



APROBACION :



Dr. NICOLAS SASTRE ORTIZ
Profesor titular del curso de especialización
en Cirugía Plástica y Reconstructiva
Jefe del Servicio de Cirugía Plástica y Reconstructiva
HOSPITAL GENERAL DE MEXICO



Dr. CARLOS DEL VECCHYO CALCANEO
Jefe de Unidad
Profesor Adjunto del Curso.
Cirugía Plástica y Reconstructiva
HOSPITAL GENERAL DE MEXICO

DEDICATORIA :

A MIS PADRES:

Por su amor, apoyo y comprensión invaluable.

A MI ESPOSA E HIJOS :

Por su ayuda y aliento constante.

A MIS MAESTROS :

Por su orientación, estímulo y por todas sus enseñanzas.

A MIS COMPAÑEROS :

Por su amistad y paciencia.

AL PERSONAL MEDICO Y PARAMEDICO DEL HOSPITAL.

ESPECIALMENTE A TODOS MIS PACIENTES :

Por ser un libro abierto, en donde yo he podido aprender mi vocación

JUSTIFICACION

La razón de realizar este estudio, es que actualmente en nuestro servicio se desconoce la cantidad de colgajos de antebrazo que se han llevado a cabo, así como las indicaciones que les hemos dado a este colgajo. Se espera conocer si este colgajo tiene la versatilidad esperada con morbilidad, tiempo de cirugía y hospitalización similar a lo reportado en la literatura mundial.

INTRODUCCION :

El daño a los tejidos blandos del organismo frecuentemente requiere que estos sean cubiertos, con colgajos para preservar estructuras vitales dañadas, o para facilitar la reconstrucción ulterior (1).

Existen una gran cantidad de colgajos que pueden ser utilizados para los fines antes mencionados como el colgajo inguinal (2) descrito inicialmente por McGregor y Jackson en 1972, que fué probablemente el más utilizado como colgajo libre o pediculado, debido a sus variaciones anatómicas y a sus dificultades técnicas que aparecieron en otros colgajos que podrían ser utilizados en la reconstrucción de los tejidos blandos como el colgajo de fascia lata descrito por Nahai en 1978 (3) o el colgajo libre pédico descrito por Mc Craw y Furlow (4) descrito en 1975, debido a que no es facil su disección y a la morbilidad que puede ocasionar en el sitio donador, también se ha avandonado su uso en forma parcial.

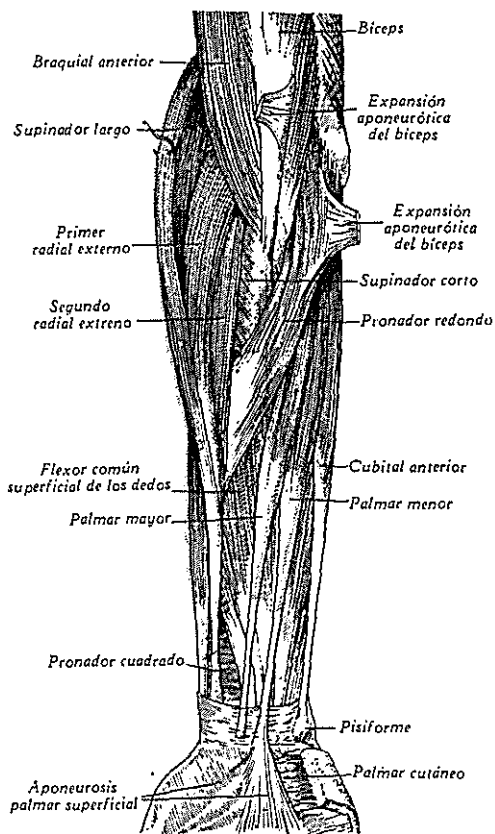
En contraste con todos los colgajos antes mencionados el colgajo antebraquial radial, el cual fué descrito por Song en 1980 (1) es extremadamente versatil, con una anatomía constante, facil de disecar, con cualidades de buena textura y color de piel (1), puede ser usado como colgajo libre o pediculado, o reverso tal como lo describe Sin-Daw Lin (5) como colgajo expandido o bien como un colgajo compuesto con nervio sensitivo, con hueso y con tendón (7).

ANATOMIA REGIONAL :

Músculos.-

Los músculos del antebrazo, la mayor parte de los cuales intervienen directamente en los variados movimientos de la mano, son numerosos. En efecto, veinte músculos se encuentran agrupados en tres regiones alrededor de los dos huesos del antebrazo (radio y cubito). De ellos, ocho ocupan la región anterior, otras ocho la posterior y cuatro la externa.

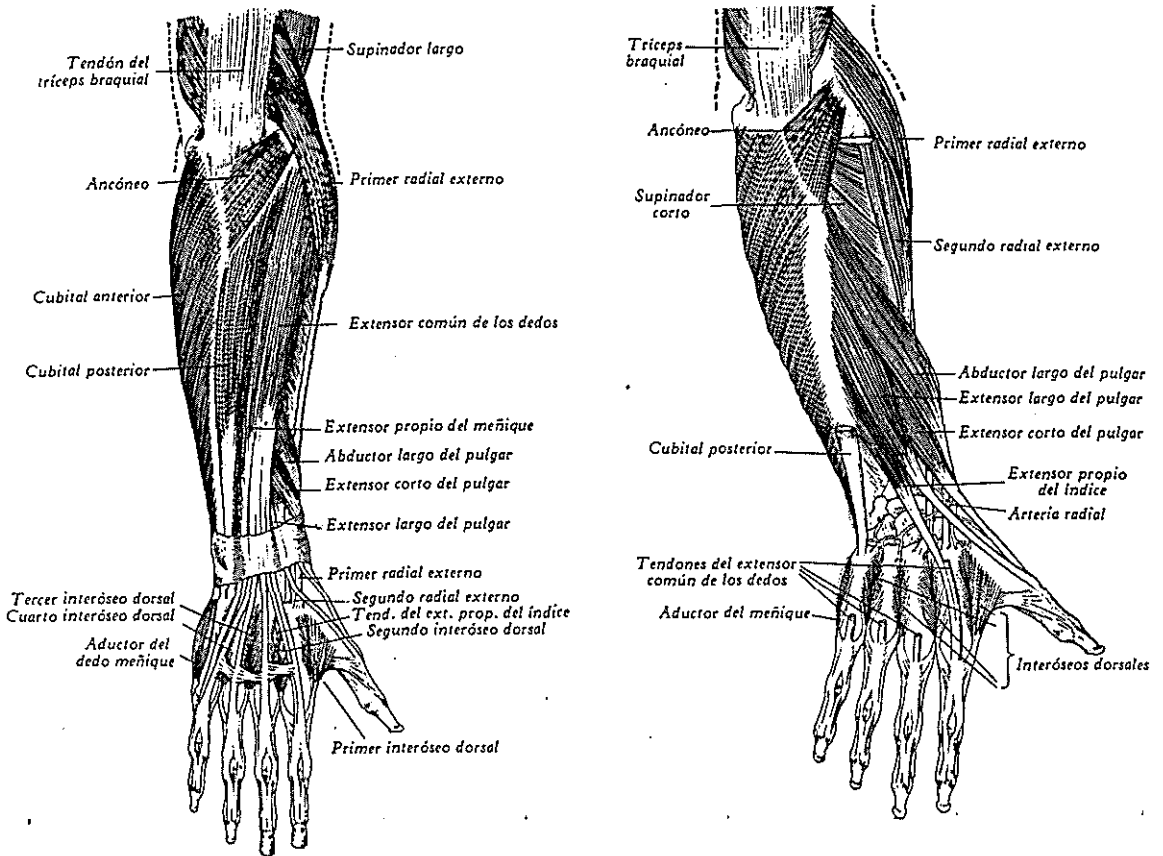
Los músculos de la superficie anterior del antebrazo se subdividen en dos planos uno superficial en donde encontramos al pronador redondo, al palmar mayor, palmar menor y cubital anterior en el plano profundo se encuentran los siguientes músculos: el flexor común superficial de los dedos, el flexor común profundo de los dedos, flexor largo del pulgar, y por último el pronador cuadrado.



ANATOMIA REGIONAL :

Músculos.-

Los músculos de la región externa del antebrazo son cuatro, el supinador largo, el primer y segundo radial externo y el supinador corto, la región posterior del antebrazo se divide también en una región superficial en donde encontramos al extensor común de los dedos, al extensor propio del meñique, al cubital posterior y al anconio, por su parte en la región profunda posterior encontramos al abductor largo del pulgar, extensor corto y largo del pulgar y al extensor propio del índice.



DESCRIPCION DEL COLGAJO :

El colgajo antebraquial radial es un colgajo descrito inicialmente como fasciocutaneo basado sobre la arteria radial y venas comitantes junto con las venas subcutáneas, varios reportes demuestran su versatilidad (1-5-6-7).

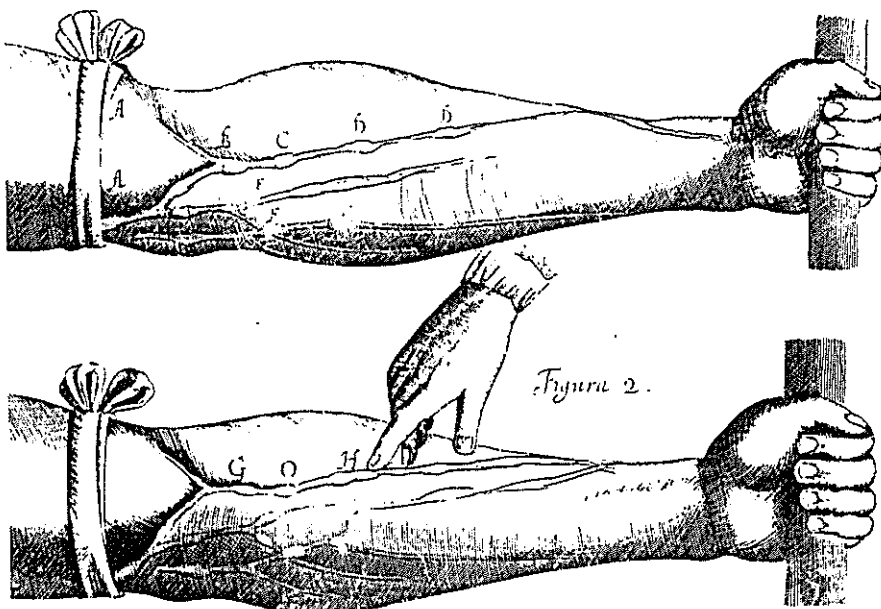
Es utilizado para la reconstrucción de la mano y como tejido libre para áreas que requieran de cubierta cutánea, también se han descrito reconstrucciones intraorales tal como lo describe Soutar en 1983 (8), y también lo descrito por Biemer en 1983 (9) para llevarlo libre con tejido óseo. Por lo tanto las indicaciones del colgajo antebraquial radial son múltiples desde reconstrucción mandibular y restablecer la continuidad de pequeños defectos intraorales, cubierta cutánea tanto en mano cuando se utiliza en forma reversa, o libre, el colgajo antebraquial radial puede levantarse de manera sensitiva tal (rama cutánea lateral del antebrazo) como lo describe Muhlbauer el sitio donador es fácilmente cubierto con un injerto de piel el cual es poco visible, las características de la piel del antebrazo en su superficie medial lo hace de mejor característica ya que carece de pelo, desde el punto de vista óseo el área donadora presenta una baja morbilidad cuando se toma apropiadamente (7), la arteria junto con las venas comitantes se encuentran entre el supinador largo y el palmar mayor las cuales se encuentran entre el septum que separa el compartimiento extensor del flexor, la arteria radial da ramas que pasan la fascia profunda, por lo que la arteria radial puede suplir ambas superficies del antebrazo y porción ósea distal del radio (9).

El colgajo antebraquial radial puede ser elevado como ya se mencionó con fascia y piel por lo cual se clasifica según Cormack y Lamberty (13) en un colgajo tipo " C " y cuando es levantado compuesto con tejido óseo es un tipo " D ".

El drenaje venoso del colgajo antebraquial radial se lleva a cabo mediante venas comitantes según lo describe Timmons (10) estas venas drenan a la cefálica, basilica y vena medial cubital, ambos sistemas venosos superficial y profundo ayudan importantemente a este colgajo, el diámetro de la arteria radial es de más de 3mm, por lo que lo hace altamente confiable cuando es utilizado de manera libre.

DIMENSIONES DEL COLGAJO :

El sistema arteriovenoso del antebrazo en su porción radial, puede suplir toda la piel de antebrazo que se encuentra por debajo del codo y por arriba de la muñeca con excepción de una pequeña tira en el borde cubital posterior, la porción distal del antebrazo se elige cuando se requiere de un colgajo compuesto con hueso, ya que en esta región se encuentran las ramas óseas, debido a su relación con la fascia el colgajo antebraquial radial se disecciona fácilmente con un mínimo de riesgo de lesionar el pedículo ya que este se incluye en el septum que separa el compartimiento extensor y el flexor, desde su punto de vista de aporte vascular puede basarse proximal y distalmente (12).



PLANTEAMIENTO DEL PROBLEMA

Se propone conocer el número de colgajos antebraquiales radiales realizados en los últimos tres años, en el servicio de Cirugía Plástica y Reconstructiva del Hospital General De México, para analizar las indicaciones del mismo en nuestra población, su morbilidad, tiempo de hospitalización de los pacientes, tipo de tejido transferido, resultados de sobrevida de los colgajos y tiempo quirúrgico.

HIPOTESIS :

El colgajo antebraquial realizado en nuestro servicio es un colgajo que tiene multiples indicaciones, con baja morbilidad y tiempo de cirugía así como de hospitalización, lo que es similar a los demás servicios de Cirugía Plástica y Reconstructiva.

OBJETIVO :

Los principales fines de este estudio de investigación es el análisis de la sobrevida de los colgajos de antebrazo en nuestro servicio, así como establecer la morbilidad del sitio donador, el tipo de tejido transferido, análisis de las indicaciones del colgajo antebraquial radial, el tiempo de hospitalización de los pacientes y por último el tiempo quirúrgico de cada colgajo.

METODLOGIA :

Se revisaron las libretas de programación del servicio de Cirugía Plástica y Reconstructiva del Hospital General De México, del día primero de Enero de 1992 al día treinta y uno de Octubre de 1994 y se localizaron a los pacientes que se les efectuó el colgajo antebraquial radial, posteriormente se sacó el expediente clínico de cada uno de los pacientes y se realizó el vaciamiento de los datos en las hojas de recopilación para su análisis de resultados.

CRITERIOS DE INCLUSION :

Facientes operados de colgajo antebraquial del primero de Enero de 1992 al día treinta y uno de Octubre de 1994.

CRITERIOS DE EXCLUSION :

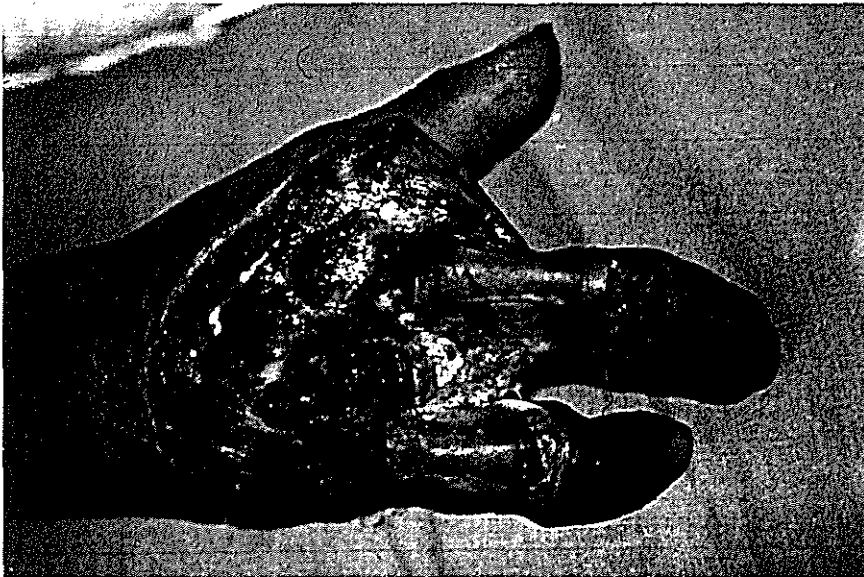Facientes con expedientes incompletos u operados antes del primero de Enero de 1992 o después del treinta y uno de Octubre de 1994.

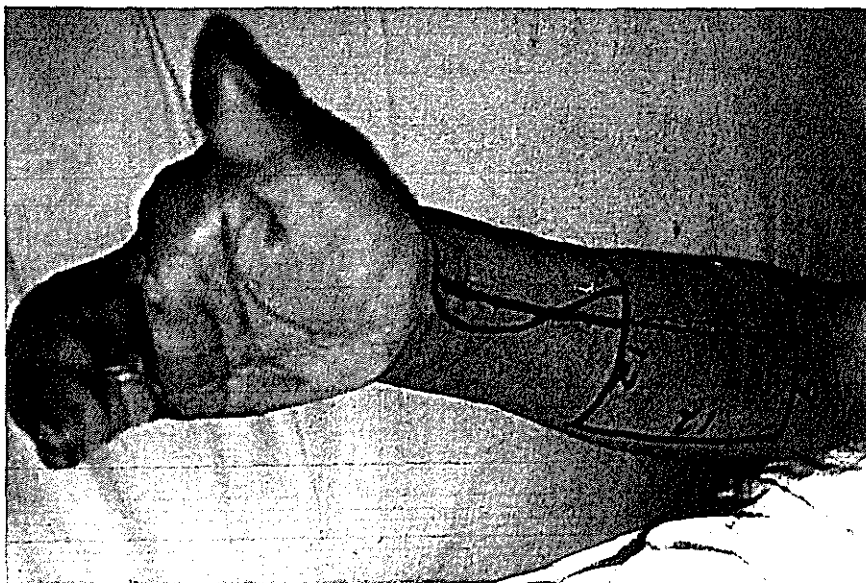
DESCRIPCION DE LOS CASOS ENCONTRADOS :

Se encontraron 9 pacientes a los que se les habia realizado el colgajo antebraquial radial, entre el periodo comprendido del primero de Enero de 1992 al treinta y uno de Octubre de 1994, todos estos pacientes contaban con expedientes clinicos completos, de los cuales presentaban los siguientes diagnosticos: tres pacientes presentaron quemadura en la mano, dos con pérdida traumática de la cubierta cutanea de la mano, uno con amputación del pulgar, por lo que se efectuó reconstrucción del mismo con un colgajo antebraquial radial reverso compuesto, dos pacientes con secuelas de quemadura en cuello, en los cuales el colgajo se realizó en forma libre, y un paciente para reconstrucción de pene.


PRESENTACION DE CASOS :

Faciente masculino de 35 años de edad el cual sufre quemadura por causticos en mano derecha sobre la superficie dorsal, lo que le ocasiona pérdida de la cubierta cutanea, con exposición de estructuras vasculonerviosas y tejido óseo, así como también la pérdida de los dedos índice y anular.

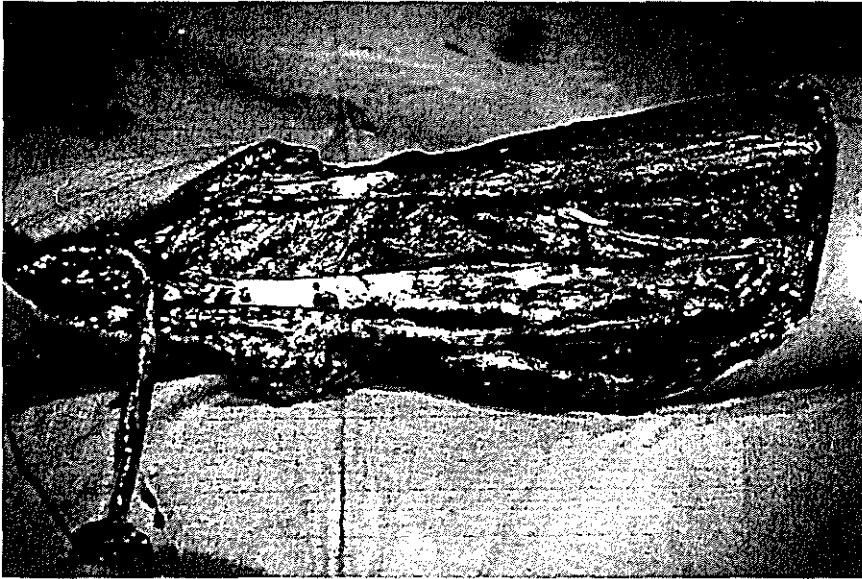
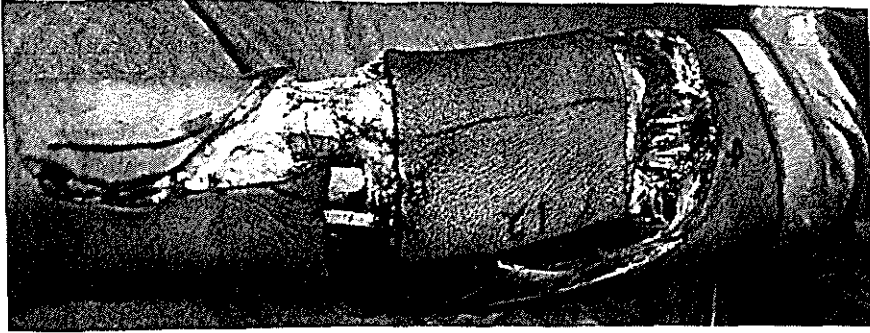




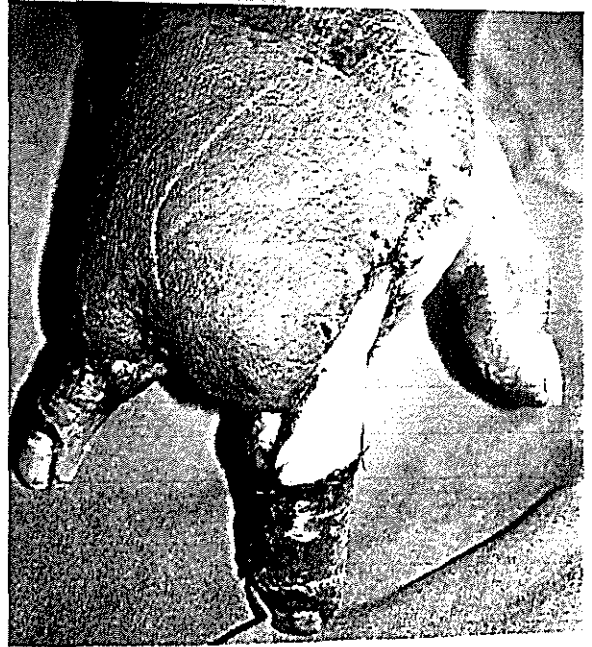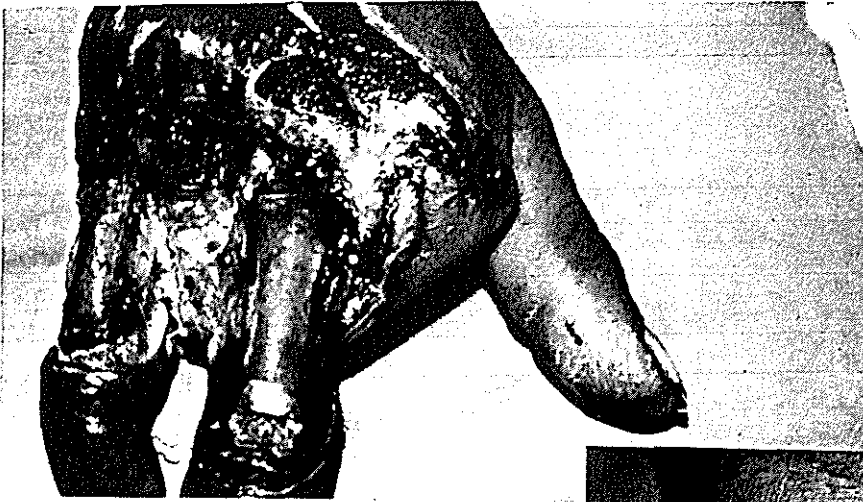A este paciente se le programó para efectuarsele un colgajo antebraquial radial reverso tal como lo describe Ling en su artículo original (5), se diseña el colgajo de acuerdo con el defecto, éste tenía 12 centímetros de ancho por 12 centímetros de largo, se confirma la permeabilidad tanto de la arteria radial como la arteria cubital ya que ambas son indispensables para llevar a cabo este colgajo.



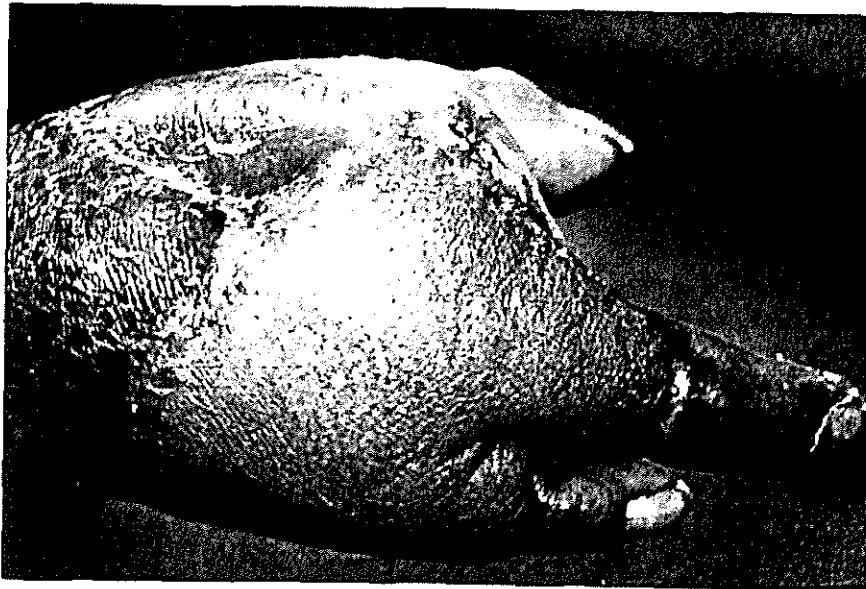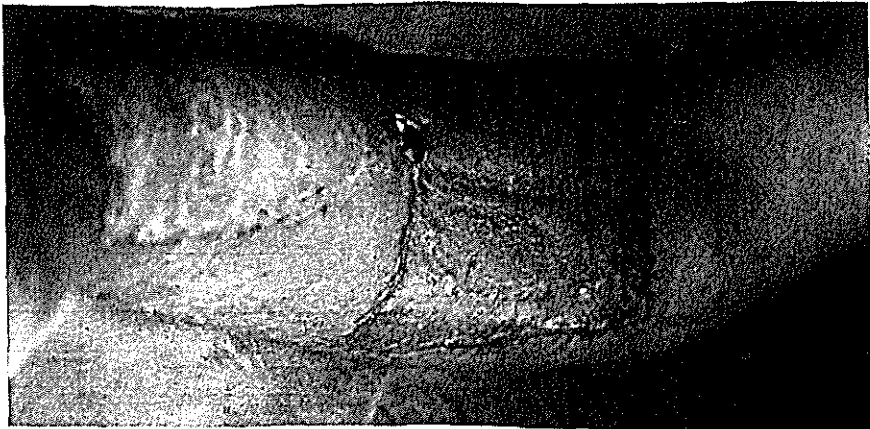
Inicia la cirugía con la fijación de tejido óseo, con esto logramos la estabilización de la mano, posteriormente se inicia la disección de nuestro colgajo de manera distal a proximal, previa isquemia de la extremidad, se localiza el paquete vascular entre el septum que divide el compartimento extensor y flexor.



Una vez diseccionado el colgajo se rotara distalmente, para esto se secciona proximalmente el paquete vascular es decir la arteria radial y las venas comitantes así como el sistema venoso superficial del antebrazo, se rota el colgajo 180 grados y se coloca sobre el defecto de la superficie dorsal de la mano.



Una vez rotado el colgajo se sutura sobre el defecto, cubriendo en su totalidad las estructuras expuestas, el tipo de tejido transferido es de inmejorables características por su similitud en textura y color además de brindar una buena cubierta, nos permitirá efectuar futuras cirugías, el tiempo quirúrgico de esta cirugía fué de tres horas con 30 minutos.

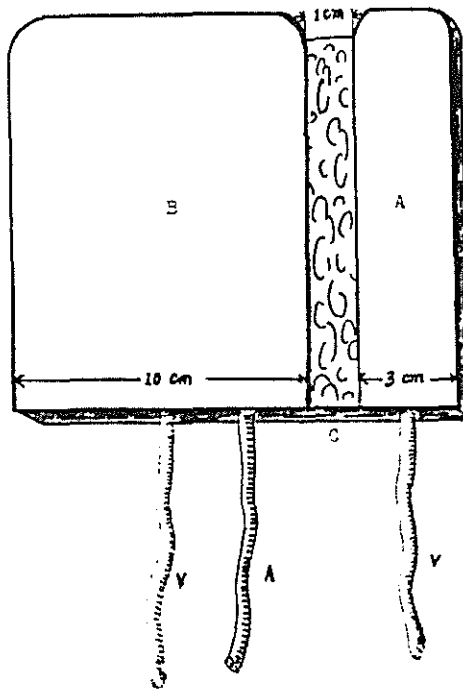


Este colgajo es muy confiable, por lo que la evolución fué satisfactoria logrando la sobrevida del 100% del colgajo, el sitio donador se cubrió con un injerto de piel de espesor parcial, por otro lado el tiempo de hospitalización de este paciente en nuestro servicio fué de 21 dias ya que no tan solo vigilamos la evolución del colgajo sino también la integración del injerto y su sitio donador.

PRESENTACION DE CASOS :

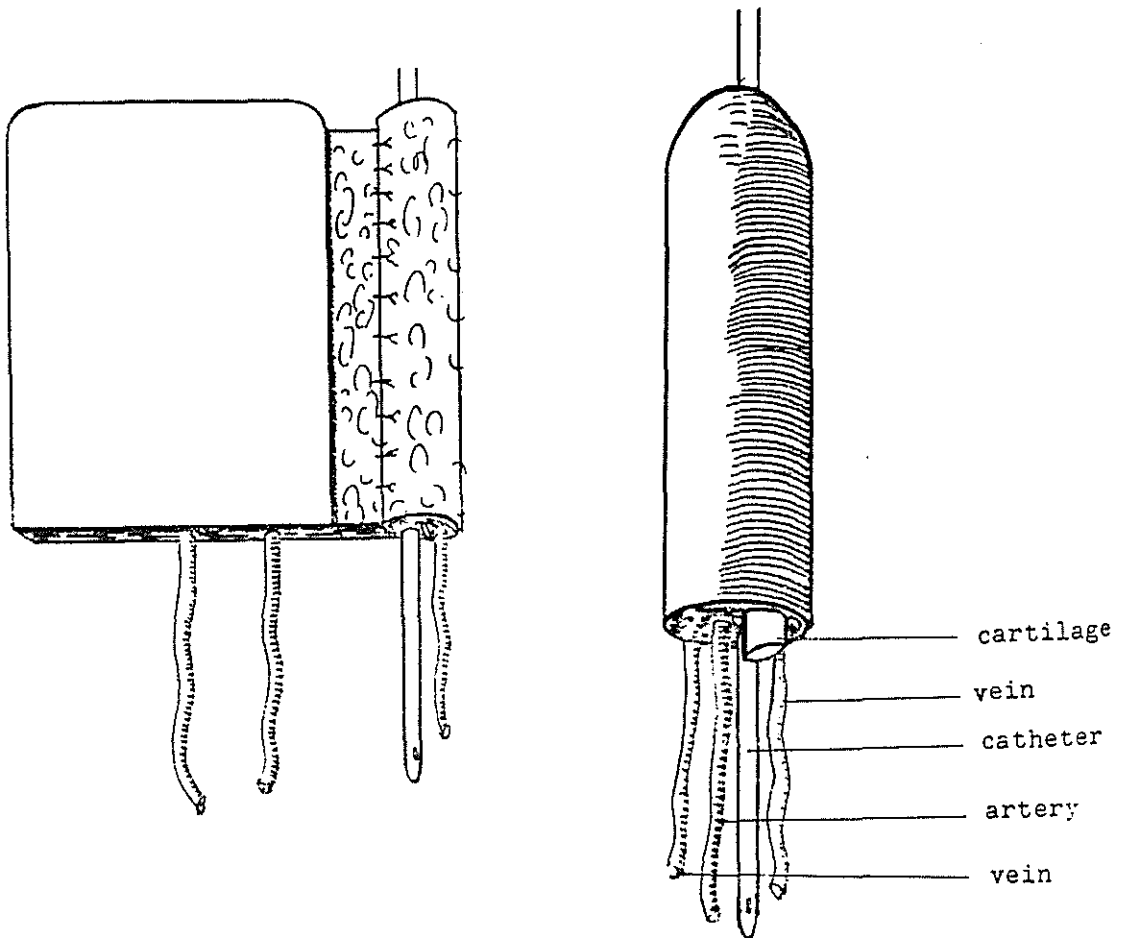
Paciente masculino de 28 años de edad el cual presenta como diagnostico de fondo Síndrome de Gilbert Dreifous el cual se describe como una deficiencia de receptores a la testosterona, por lo que se observa falta de desarrollo del pene (microfalo), acude al servicio para mejoría del aspecto genital externo. Se programa para efectuar un colgajo antebraquial libre, como lo describe Ti-Sheng Chang (11) en un solo tiempo quirúrgico.



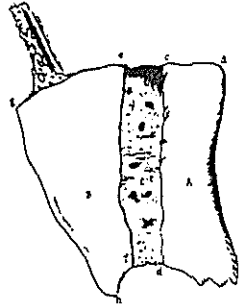
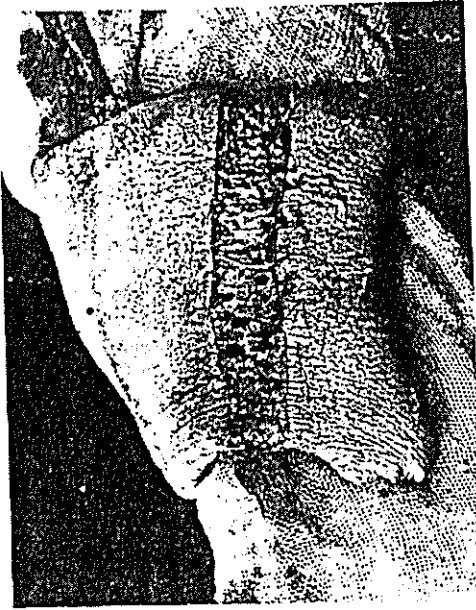

El diseño del colgajo se describe como un tubo dentro de otro tubo, en el cual se construye la uretra y el pene con el colgajo antebraquial radial, la ventaja de esta técnica con la convencional es que se efectúa en un solo tiempo quirúrgico evitando al paciente múltiples intervenciones, así como el costo hospitalario.

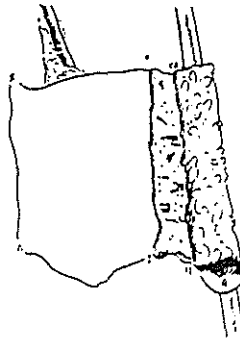
La cirugía se efectuó con dos equipos quirúrgicos, en donde se trabaja simultáneamente en la zona donadora y la receptora, la dimensión del colgajo fue de 14 centímetros de ancho por 11 centímetros de largo, se dividen tres porciones en el colgajo lo que constituye la uretra un centímetro desepitelizado y 3 centímetros para la formación de la uretra.



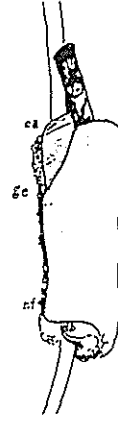

Una vez levantado el colgajo se colocó una sonda foley al tubo interno lo cual forma la neouretra, dentro de la circunferencia del colgajo, en este caso se prefirió colocar una barra de silicon que brinde sosten en vez de un injerto de cartilago costal, y así conformar el pene, el cual es transplantado iniciando la anastomosis de la neouretra con la vejiga, en donde se confeccionaron con colgajos triangulares a cada lado de los bordes para evitar la estenosis, el pediculo vascular del colgajo se tunelizó hacia la superficie inguinal en donde se anastomosó la vena céfalica a la vena safena mayor, y la arteria radial a la arteria circunfleja femoral lateral, en forma termino-terminal, ya que ambas arterias presentaban un diametro de 3mm.



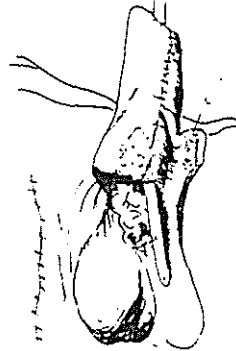
Se encuentra desepitelizado el colgajo y el pequeño fragmento se encuentra listo para ser tubulizado y formar la neouretra.



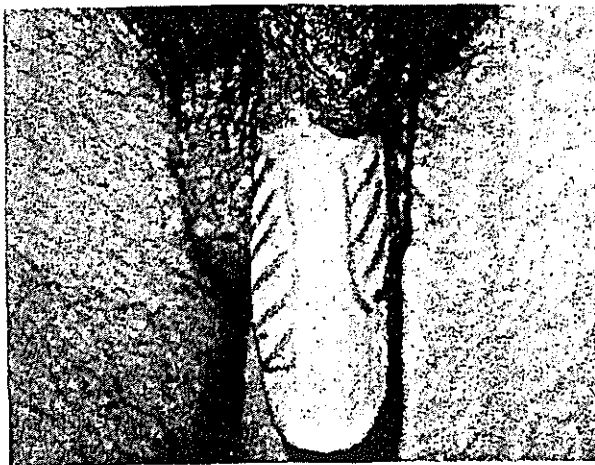
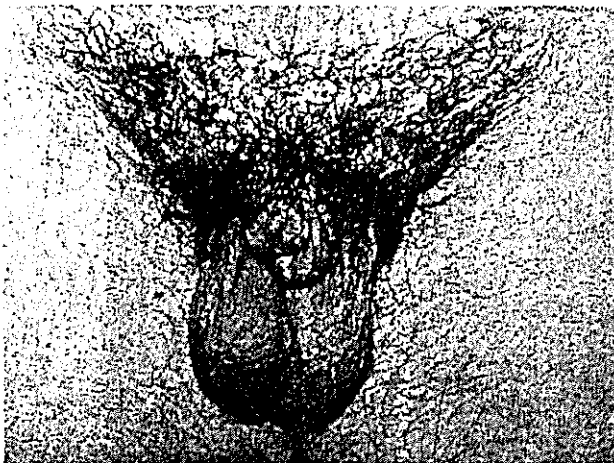Usando una sonda de foley como sosten, la neouretra es remodelada mediante una tubulación invertida de la piel.



El segmento largo del colgajo es tubulizado sobre la neouretra, y formar el pene.



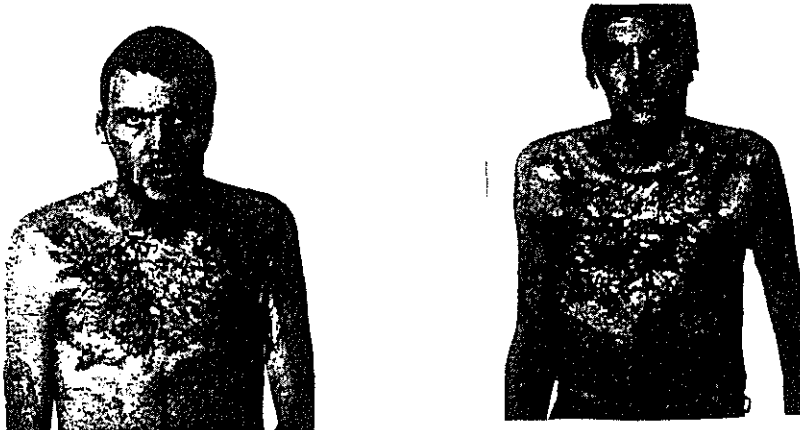
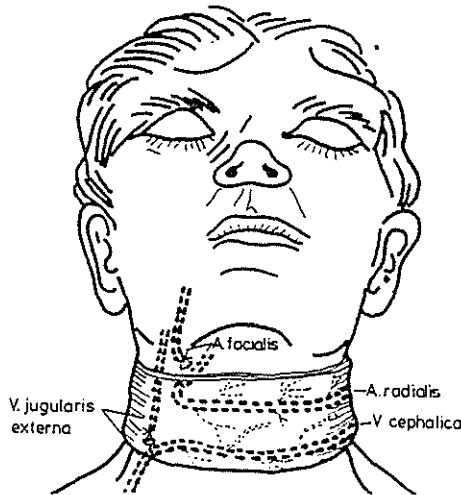
Por último se efectúan las anastomosis correspondientes entre la vejiga con la neouretra, la arteria radial con la arteria circunfleja lateral femoral, y la vena y la arteria céfalica con la safena mayor.



El tiempo quirúrgico de esta cirugía fué de 9 hrs, con 45 minutos, con una sobre vida del colgajo. el tiempo de hospitalización de este paciente fué de 21 días, el tipo de tejido transferido es de excelente calidad, esto debido a la gran similitud que presenta la piel del antebrazo con la del pene, el sitio donador en cubierto por un injerto de piel de espesor parcial el cual se integró al 100%.

PRESENTACION DE CASOS :

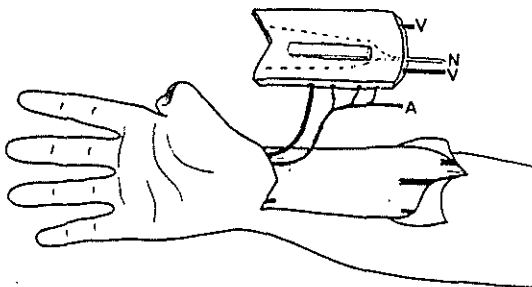
Paciente masculino de 33 años de edad, cuenta con el antecedente de quemadura por fuego directo, en superficie anterior de torax, y cuello, es visto en nuestro servicio ya que muestra una cicatriz retráctil que limita los movimientos del cuello, por lo que se programa para liberación de cicatriz y cubierta con un colgajo antebraquial radial libre, el cual se realiza haciendo anastomosis de la arteria radial con la arteria facial del lado derecho, y la vena cefálica con la vena yugular externa del mismo lado, el tiempo quirúrgico de esta cirugía fué de 5 horas, las características del tejido del colgajo brindan un adecuado aspecto, el tiempo de hospitalización del paciente fué de quince días.

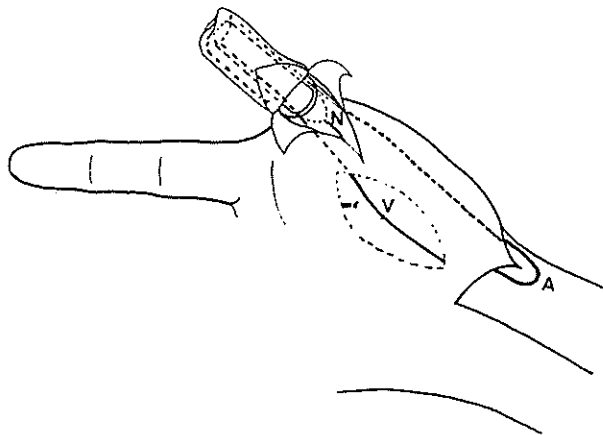


PRESENTACION DE CASOS :

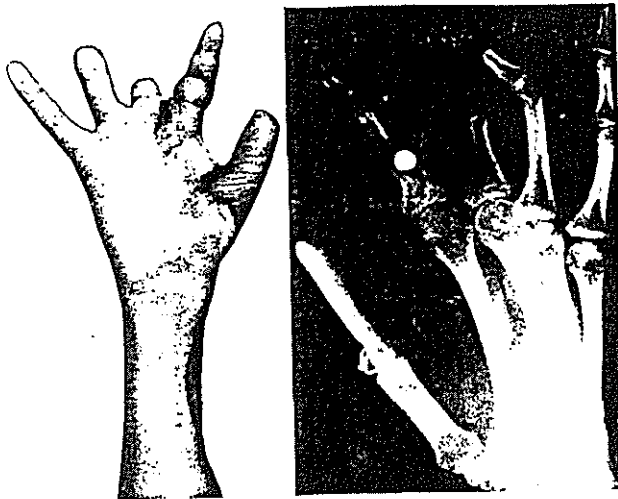
Paciente masculino de 58 años de edad que presentó amputación subtotal del dedo pulgar de la mano derecha, por lo que se le programó para una reconstrucción de pulgar en un tiempo quirúrgico, usando un colgajo antebraquial radial compuesto, tal como lo describe Biemer (9), esta técnica tiene particular aplicación en aquellas situaciones en donde la técnica de pulgarización no es posible, o cuando el sistema arterial del dorso del pie se encuentre distorsionado, lo que hace imposible una transferencia del dedo del pie.

El método se describe como un colgajo osteocutáneo reverso; en donde la arteria radial da pequeñas ramas al hueso radial en el tercio distal del antebrazo, para evitar una morbilidad del sitio donador se toma un máximo de un cuarto de la circunferencia total del radio, esto evitará una posible fractura.





La cirugía inicia con el levantamiento del colgajo, tal como se describe en el primer caso, con la diferencia que al llegar al tercio distal del antebrazo se incluye un fragmento de tejido óseo, la demensión del colgajo debe de tener el suficiente tejido para cubrir la circunferencia del hueso, además de incluir la fascia profunda, una vez levantado el colgajo y envuelto el tejido óseo este se fija a la zona receptora en donde se hace una " boca de pescado " en donde se introduce el fragmento de hueso radial, posteriormente se efectua una anastómosis del nervio cutáneo lateral del antebrazo con el nervio digital, finalmente el defecto secundario del colgajo es cubierto por un injerto de piel de espesor parcial.



La sobre vida del colgajo es del 100%, sin complicaciones en el sitio donador, el tipo de tejido transferido es de características adecuadas y posee la ventaja de tener sensibilidad, el tiempo transoperatorio de esta técnica quirúrgica fué de seis horas, y el tiempo de hospitalización del paciente es de tres semanas.

RESULTADOS :

Sobrevida del Colgajo Antebraquial Radial

El análisis de la sobre vida de los colgajos de antebrazo en nuestro servicio lo comparamos con los resultados reportados por los diferentes autores que se citan en la bibliografía.

En nuestro servicio no se presentaron pérdidas del colgajo en el periodo comprendido entre el primero de enero de 1992 al 31 de octubre de 1994, esto comparado con los reportes nos da una idea que el éxito de este colgajo es adecuado, ya que como lo describe su autor es de gran confiabilidad debido a su anatomía constante, y facilidad de reproducción.

RESULTADOS :

Analisis del Tipo de Tejido Transferido.-

Las características de la piel del antebrazo son adecuadas ya que comparadas con los sitios donadores cumple con la mayoría de los requisitos, los que incluyen buena coloración, suave consistencia, la versatilidad de llevarla con fascia, piel o compuesto con tendón hueso y sensitivo cuando es llevado con el nervio lateral del antebrazo confiriendole con esto un colgajo sensitivo adecuado para la mano al conservar la sensibilidad protectora, esto comparado con el injerto libre de hueso, o los colgajos tubulares le confiere grandes ventajas a este colgajo antebraquial radial.

RESULTADOS :

Análisis de las Indicaciones del Colgajo Antebraquial.-

Desde el punto de vista de las indicaciones de cada uno de los colgajos antebraquiales radiales efectuados durante el periodo de este estudio encontramos las siguientes, de los seis casos de pérdida de la cubierta cutánea cuatro por quemadura y dos secundaria a trauma la indicación de efectuar un colgajo antebraquial radial fué sin duda el más adecuado, ya que brinda una buena cubierta cutánea, y nos brinda la oportunidad de realizar futuras intervenciones quirúrgicas, otra elección es el colgajo inguinal que tiene la desventaja de no presentar una anatomía constante y la incomodidad de la inmovilización que tiene que ser sujeto el paciente.

Una de las indicaciones más controversiales es la reconstrucción del pulgar con el colgajo antebraquial radial, puesto que con el advenimiento de la microcirugía, la reconstrucción del pulgar se prefiere el trasplante libre de orotejo, o la pulgarización, el colgajo antebraquial radial compuesto con tejido óseo tiene particular aplicación en situaciones en donde no se puede realizar el trasplante del orotejo o la pulgarización, debido a las alteraciones en el sistema de la arteria dorsal del pie, o ausencia múltiples de dedos en la mano, haciendo una indicación muy precisa de este colgajo.

En pacientes con secuelas de quemadura en cuello se indica de primera elección el colgajo antebraquial radial, ya que por las características de su piel este colgajo es la mejor alternativa

Una de las indicaciones que ha ganado más popularidad de este colgajo es la reconstrucción de pene en un solo tiempo quirúrgico, ya que la clásica faloplastia requiere de un largo periodo de reconstrucción, que va de 6 a 12 meses, además de los múltiples procedimientos que llegan hacer de 3 hasta 5 intervenciones, tal como lo describe Bogoras en 1936 y Gillies.

RESULTADOS :

Determinación del tiempo transoperatorio.-

El tiempo transoperatorio que se requiere para realizar el colgajo antebraquial radial es variado y depende la manera en que se realice así tenemos que al efectuarse de manera reversa tiene un tiempo promedio de cuatro horas, el llevar este colgajo libre al cuello tiene una duración transoperatoria de 5 horas, por otra parte la reconstrucción del pulgar con un colgajo antebraquial radial compuesto con tejido óseo es de 6 horas. La cirugía que más tiempo quirúrgico requirió fué la reconstrucción de pene la cual se efectuó en un tiempo de 9 horas.

Determinación de la estancia Intrahospitalaria.-

El promedio de estancia intrahospitalaria secundaria a la realización del colgajo antebraquial radial es de un promedio de 21 días, cabe aclarar que en este tiempo se espera la integración del injerto de piel que cubre el defecto secundario así como la recuperación de la zona donadora del injerto de piel la cual se maneja en todos los casos de manera abierta.

DISCUSION :

Las lesiones a los tejidos blandos que se presentan en las manos, en el cuello, o las reconstrucciones del pulgar y el pene, requieren de la realización de colgajos cutáneos que asemejen las características de dichos tejidos, en el pasado se requerían de colgajos distales los cuales tenían un alto índice de pérdida, además de requerir un segundo tiempo quirúrgico para dividir el pedículo del colgajo, tales colgajos como el abdominal o el inguinal donde prevalecen el sistema random o axial, lo que les confiere un grado alto de pérdida, el colgajo antebraquial radial es el colgajo que más versatilidad presenta por eso es una opción excelente ya sea como colgajo libre, pediculado en sus dos modalidades tanto proximal como distal, así como su composición la cual puede ser fascio-cutáneo, o compuesto con tendón (palmar mayor), hueso (porción distal de radio), y sensitivo (nervios cutáneo medial y lateral del antebrazo), o levantado en isla.

Quizá la indicación más precisa son las lesiones de mano, como la mayoría de estas lesiones son confinadas únicamente a la mano respetan la porción del antebrazo, sin embargo se tienen que tomar ciertos cuidados como serciorarse de la existencia de ambas arterias radial y cubital, ya que en su forma reversa se requieren de ambos sistemas.

En los casos de reconstrucción de pene con el colgajo antebraquial radial, se demuestra que es una excelente opción, ya que comparado con las técnicas clásicas la reconstrucción se realiza en un solo tiempo quirúrgico sin el peligro de una retracción cicatrizal como se observa en los colgajos del músculo gracilis descrito por Horton y Hester en 1978.

CONCLUSION:

Presentamos nuestra experiencia clínica con el colgajo antebraquial radial, en un periodo comprendido de tres años donde comprobamos la versatilidad de este colgajo, y se analizaron la sobrevida, la morbilidad del sitio donador, las características del tejido transferido, las indicaciones de cada uno de los casos, y se determinaron los tiempos quirúrgicos y estancias intrahospitalarias.

Con estos resultados podemos concluir que las indicaciones para efectuar los colgajos en nuestro servicio fueron las adecuadas, que en nuestros pacientes no se presentaron complicaciones con respecto al sitio donador, que tenemos un 100% de sobrevida de los colgajos al igual que los reportes encontrados en la literatura mundial, por último los tiempos quirúrgicos nos encontramos quizá ligeramente aumentados al igual que con el tiempo de estancia intrahospitalaria lo que confirma la prevalencia de nuestro servicio de permanecer con los pacientes hospitalizados hasta que la recuperación tanto de la zona donadora de injerto e integración del mismo.

BIBLIOGRAFIA :

- 1.- Song,R., Gao. Y., Yu. The forearm flap. Clin.Plast.Surg.9:,1982
- 2.- Mc.Gregor,I.L., and Jackson,I.:The groin flap. Br.J.Plast.Surg., 25:3,1972.
- 3.- Nahai,F., Hill,H.L., The tensor fascia lata musculocutaneous flap. Ann.Plast.Surg., 1: 372, 1978.
- 4.- Mc.Craw,J.B., and Furlow,L.T., The dorsalis pedis arterialized flaps. A clinical study.Plast.Reconstr.Surg.,65:177, 1975.
- 5.- Sin-Daw Lin,M.D Venous Drainage in the reverse forearm flap.Plast.Reconstr.Surg.,74:508, 1984.
- 6.- Soutar D.S. The radial forearm flap in the management of soft tissue injuries of the hand. Br.J.Plast.Surg.,37:3,1984.
- 7.- Harashina,T.,Analysisof 200 free flap.Br.J.Plast.Surg.,41:3,1988.
- 8.- Soutar,D.S.,Scheker,L.R., The radial forearm flap: A versatile method for intraoral reconstruction Br.J.Plast.Surg.,36:1,1983.
- 9.- Biemer, E., Total thumb reconstruction: a one-stage reconstruction using an osteocutaneous forearm flap Br.J.Plast.Surg.,36:3,1983.
- 10.-Timmons,M., Vascular basis of the radial forearm flap Plast. Reconstr.Surg.,77:1, 1986.
- 11.-Ti-Sheng Chang. M.D., Forearm flapin one-stage reconstructive of the penis.Plast.Reconstr.Surg.,74:2,251. 1984.
- 12.-Sin-Dan Lin,M.D., Venous drainage in the reverse forearm flap ,Plast.Reconstr.Surg.,74:4,508. 1984.
- 13.-Comack and Lamberty. A classification of fascio-cutaneous flap according to their patterns of vascularisation. Br.J.Plast.Surg.,36:80,1984.
- 14.-Wolfgang Muhlbauer, .M.D., The forearm flap Plast.Reconstr.Surg .,70:3,336. 1982