



UNIVERSIDAD NACIONAL AUTÓNOMA DE MÉXICO

FACULTAD DE MEDICINA

DIVISIÓN DE ESTUDIOS DE POSTGRADO E INVESTIGACIÓN
HOSPITAL GENERAL "DR. MANUEL GEA GONZÁLEZ"

**FRECUENCIA DE CIRUGÍA ORTOGNÁTICA EN PACIENTES CON SECUENCIA DE PIERRE ROBIN
POSTERIOR A DISTRACCIÓN MANDIBULAR TEMPRANA TRATADOS EN EL HOSPITAL
GENERAL DR. MANUEL GEA GONZÁLEZ ENTRE 2009 Y 2018**

**TÉSIS
QUE PARA OBTENER EL TÍTULO DE ESPECIALISTA EN
CIRUGÍA PLÁSTICA Y RECONSTRUCTIVA**

**PRESENTA:
DRA. ANDREA CARRILLO ROMERO**

**ASESOR:
DR. JACOBO FELEMOVICIUS HERMANGUS
MÉDICO ADSCRITO A LA DIVISIÓN DE CIRUGÍA PLÁSTICA Y RECONSTRUCTIVA DEL
HOSPITAL GENERAL "DR. MANUEL GEA GONZÁLEZ"**

CIUDAD DE MÉXICO FEBRERO DE 2020



Universidad Nacional
Autónoma de México



UNAM – Dirección General de Bibliotecas
Tesis Digitales
Restricciones de uso

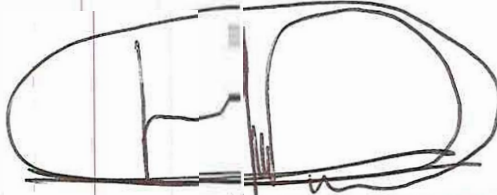
DERECHOS RESERVADOS ©
PROHIBIDA SU REPRODUCCIÓN TOTAL O PARCIAL

Todo el material contenido en esta tesis esta protegido por la Ley Federal del Derecho de Autor (LFDA) de los Estados Unidos Mexicanos (México).


El uso de imágenes, fragmentos de videos, y demás material que sea objeto de protección de los derechos de autor, será exclusivamente para fines educativos e informativos y deberá citar la fuente donde la obtuvo mencionando el autor o autores. Cualquier uso distinto como el lucro, reproducción, edición o modificación, será perseguido y sancionado por el respectivo titular de los Derechos de Autor.

HOSPITAL GENERAL "DR. MANUEL GEA GONZÁLEZ"

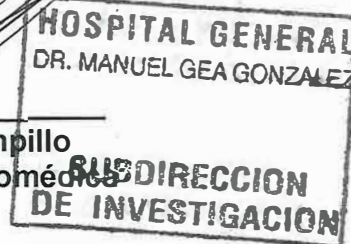
AUTORIZACIONES



Dr. Héctor Manuel Prado Calleros
Director de Enseñanza e Investigación.



Dr. José Pablo Maravilla Campillo
Subdirector de Investigación Biomédica



Dra. Laura Andrade Delgado
Jefa de la División de Cirugía Plástica y Reconstructiva



Dr. Jacobo Felando Jesús Hermangus
Asesor Metodológico y Médico Adscrito de la División de Cirugía Plástica y Reconstructiva

AGRADECIMIENTOS

La alegría al concluir esta etapa profesional, no es únicamente para mí, la comparto con mi madre, que sin ella no podría conocer que las limitaciones no existen para las personas aguerridas, siempre se esforzó por darme educación y armas para vencer cualquier conflicto, con mi padre, quien gracias a su personalidad e inteligencia he aprendido a mantener mis compromisos, con mi esposo quien es un ser humano extraordinario, creyó en mí e impulsó para que pudiera crecer como médico y como persona, comparto este sentimiento también con mi hermana y sobrino quienes me han acompañado desde el inicio.

Agradezco a las familias Donati, Suberville y De La Mora quienes me compartieron su hogar innumerables veces y sin su apoyo esta meta no hubiera sido fácil de alcanzar.

Gracias a mis maestros por tener la paciencia, por sembrar la avidez por el conocimiento en mi mente, y mantenerme con el anhelo de convertirme, como ellos, en una gran cirujana. A los pacientes por depositar su confianza incondicionalmente.

A mis compañeros Federico Iñigo y Luisa Armas con quienes crecí a lo largo de la residencia en diferentes etapas, donde comenzó mi transformación y culminó hoy como cirujana plástica y reconstructiva.

Be positive, patient and persistent
— Banksy

ÍNDICE GENERAL

Contenido

1. RESUMEN.....	1
2. INTRODUCCIÓN.....	2
3. MATERIALES Y MÉTODOS	16
4. RESULTADOS.....	17
5. DISCUSIÓN	18
7. REFERENCIAS BIBLIOGRÁFICAS.....	21

1. RESUMEN

INTRODUCCIÓN. Esta entidad clínica fue descrita por primera vez en 1923 por un estomatólogo llamado Pierre Robin, la cual consiste en micognatia, glosoptosis y obstrucción de la vía aérea superior. Además tiene características asociadas como paladar hendido en forma ojival o en U[1]. Este conjunto de características clínicas se teoriza como el resultado de un evento desencadenante por lo tanto, se denomina una secuencia en lugar de síndrome. El evento real sigue sin comprobarse, pero se cree que es un trastorno intrínseco o extrínseco relacionado al crecimiento de la mandíbula[2]. El pobre crecimiento de la mandíbula puede deberse a un problema genético inherente o un problema de deformación donde el crecimiento intrauterino está restringido o el posicionamiento mandibular está alterado, en la Secuencia de Pierre Robin, la micognatia, se cree que es la alteración primaria la cual conduce a glosoptosis, ésta a su vez produce obstrucción de la vía aérea e incapacidad para alimentarse[3]. La secuencia de Pierre Robin se presenta en 1 en 8500 a 1 en 14,000 nacidos vivos. mientras que la mortalidad asociada con estos síntomas está entre 1.7 y 11.3 por ciento[5,6] Con la introducción de nuevos tratamientos en los últimos 20 años, esta tasa de mortalidad ha disminuido[7].

OBJETIVO GENERAL: Conocer la frecuencia de cirugía ortognática en adolescentes con Secuencia de Pierre Robin tratados con distracción mandibular temprana tratados en el Hospital General "Dr. Manuel Gea González".

MATERIAL Y MÉTODOS. Se realizó un estudio Observacional descriptivo retrospectivo y transversal, incluyendo a los pacientes con diagnóstico de Secuencia de Pierre Robin, con distracción mandibular temprana atendidos en los servicios de Cirugía Plástica y Ortodoncia del Hospital Gea González en el período comprendido de 2009 a 2018. Se incluyeron 10 pacientes mayores de 13 años, independientemente del sexo, con diagnóstico confirmado de Secuencia de Pierre Robin.

RESULTADOS. El 60% fueron mujeres y el resto hombres; la edad promedio de la primer cirugía fue de 5.7 meses, el 30% de los pacientes que fueron tratados con distracción mandibular temprana tuvieron una cirugía ortognática en la adolescencia. La edad promedio de cirugía ortognática fue a los 17.3 años.

CONCLUSIÓN. La distracción mandibular temprana en pacientes con Secuencia de Pierre Robin es piedra angular en el tratamiento de Secuencia de Pierre Robin. Donde se observó que con tratamiento temprano, cirugía ortognática se presenta con menor frecuencia.

Palabras clave: Pierre Robin, distracción mandibular, cirugía ortognática, micognatia, anomalía craneofacial, osteotomía.

2. INTRODUCCIÓN

Esta entidad clínica fue descrita por primera vez en 1923 por un estomatólogo llamado Pierre Robin, la cual consiste en micognatia, glosoptosis y obstrucción de la vía aérea superior. Además tiene características asociadas como paladar hendido en forma ojival o en U[1].

Este conjunto de características clínicas se teoriza como el resultado de un evento desencadenante por lo tanto, se denomina una secuencia en lugar de síndrome. El evento real sigue sin comprobarse, pero se cree que es un trastorno intrínseco o extrínseco relacionado al crecimiento de la mandíbula[2]. El pobre crecimiento de la mandíbula puede deberse a un problema genético inherente o un problema de deformación donde el crecimiento intrauterino está restringido o el posicionamiento mandibular está alterado, en la Secuencia de Pierre Robin, la micrognatia, se cree que es la alteración primaria la cual conduce a glosoptosis, ésta a su vez produce obstrucción de la vía aérea e incapacidad para alimentarse[3].

La mandíbula se relaciona al posicionamiento de la lengua, por lo tanto, la micrognatia tiene como consecuencia que la rotación y el avance de la lengua se detenga, dando lugar, a que la lengua no descienda de entre los pilares palatinos, lo que lleva a la falta de fusión palatina y un paladar hendido en forma ojival o de U. La obstrucción de la vía aérea superior es resultado de la permanencia de la lengua presionando contra la faringe[4] aunada a la incapacidad de soportar la musculatura faríngea y como es espacio no es suficiente la lengua sale a la cavidad, lo que se conoce como glosoptosis.

La secuencia de Pierre Robin se presenta en 1 en 8500 a 1 en 14,000 nacidos vivos. mientras que la mortalidad asociada con estos síntomas está entre 1.7 y 11.3 por ciento[5,6] Con la introducción de nuevos tratamientos en los últimos 20 años, esta tasa de mortalidad ha disminuido[7].

Este fenotipo se debe a varias causas, puede presentarse de forma aislada o sindrómica, en un estudio con FISH se concluyó que el 40% de Secuencia de Pierre Robin es aislado y el 60% esta asociado con otro síndrome, en particular, los síndromes de Stickler, Nager y Treacher Collins, siendo el síndrome de Stickler el más común[8].

La Secuencia de Pierre Robin no sindrómica se asocia con la desregulación de SOX9 y KCNJ2, ambas en el cromosoma 17. Por otro lado la micrognatia se asocia con deleciones en 4p, 4q, 6q y 11q, y duplicaciones en 10q y 18q. El apoyo a una base genética se evidencia por una alta incidencia de gemelos con Secuencia de Pierre Robin. Además, los miembros de la familia de los hijos con Secuencia de Pierre Robin tienen una mayor incidencia de labio hendido y paladar hendido[9].

Embriología

Para la formación del paladar ocurren una serie de eventos que inicia con el desarrollo entre las 6 y 10 semanas.

Embriológicamente, la cara se forma por 5 prominencias que rodean a la boca primitiva:

- a. Prominencia frontonasal. Formado por mesénquima ventral y se subdivide en dos prominencias nasales: medial y lateral. Forma la frente, nariz y boca.
- b. Maxilar derecho y c. maxilar izquierdo. Formado por células de la cresta neural que migran del primer arco faríngeo. Forma ambos lados de la boca.
- d. Mandibular derecho y e. mandibular izquierdo[10]

El labio inferior y la mandíbula se forman en la semana 4 de gestación por fusión de los procesos mandibulares a la línea media[11].

Tratamiento

Los tratamientos se dividen en quirúrgico y no quirúrgicos, dentro de los no quirúrgicos tenemos:

- a. Posición en prono
- b. Intubación endotraqueal
- c. Dispositivos de presión positiva (nasal y oral).
- d. Obturadores palatinos

Para los tratamientos quirúrgicos hay diversas opciones, si la vía aérea permanece obstruida o no mejora la calidad pese a tratamientos conservadores, se dividen en tratamiento de tejidos blando, óseos y de la vía aérea como la traqueostomía.

- a. Tejidos blandos
 - Adhesión Linguo-labial
 - Glosopexia
- b. Esqueléticos
 - Distracción mandibular osteogénica
 - Monobloc

Proceso de Distracción osteogénica

La distracción osteogénica es un proceso biológico de neo-formación ósea a partir de dos segmentos óseos previamente osteotomizados que se separan en forma gradual por una tracción mecánica progresiva generada por un tornillo distractor.

Ilizarov en 1950 explicó a través de su “Ley de tensión-estrés” que la tracción gradual y el estrés estimulan y mantienen la regeneración y el crecimiento activo de los tejidos[12]. Entre 1989 y 1992 Mc Carthy inició con la distracción clínica en humanos y demostró la formación ósea en el sitio de la elongación. La osteotomía (herida inicial) desencadena un reclutamiento celular; mientras que la fuerza mecánica linear del distractor induce y dirige la formación tanto de tejido óseo, como blando[13].

Histología

Histológicamente se han realizado estudios de microscopía para describir la arquitectura del nuevo tejido óseo, así es como se han descrito 5 zonas y 4 aéreas de transición en la brecha de distracción a la mitad de la fase de activación.

Las cinco zonas que se describen son las siguientes:

Una Zona central (C)

Dos Zonas paracentral (PC)

Una Zona proximal (PP) / Una Zona distal (PD).

Las cuatro áreas de transición son:

Dos áreas de vasculogénesis (v)

Dos áreas de mineralización (mf).

La zona central es la más celular y más parecida al blastema, es una zona con proliferación mesenquimatosas. El área de transición de mineralización muestra una clara anisotropía, con las trabéculas nacientes en perfecta alineación con la línea de fuerza de tracción. Las áreas de mineralización se observó la mayor proporción de división celular durante la fase de activación[14].

Fases de la distracción

1. Periodo de latencia: Tiempo transcurrido entre la cirugía (osteotomía y colocación del distractor) y el inicio de la distracción. (Entre el primer y el séptimo día).

2. Periodo de activación/distracción: Aplicación de las fuerzas de distracción. Índice de distracción: cantidad de mm por día y ritmo de giro: se refiere a la frecuencia.

El índice recomendado es de 1mm/día cada 24 horas, 0.5mm cada 12 horas o 0.25mm cada 6 horas y 2mm/día en neonatos. Las variaciones pueden provocar unión fibrosa (>1.5) o consolidación prematura (< 0.5). (Se completa en 3-4 semanas)

3. Periodo de consolidación: Tiempo transcurrido entre el final de la distracción y el retiro, ya que una vez completada la distracción el dispositivo debe permanecer para garantizar la inducción de la osificación, la mineralización y la consolidación. La estabilidad del distractor es un factor de suma importancia en esta fase. (Duración de 4 a 8 semanas). Los dispositivos internos se mantienen tres meses y los externos 6 semanas[14].

Características del distractor ideal

- Trauma mínimo
- Máximo confort
- Estético
- Garantizar ganancia de dirección y tamaño planeado
- Mínimo riesgo de infección
- Posibilidad de continuar distracción
- Remoción mínimamente invasiva

Distracción mandibular

A partir de 1994 el Dr. Ortiz Monasterio aplicó el uso de distractores extra orales mono y bidireccionales para elongar rama y cuerpo mandibular en pacientes con microsomnia hemifacial e hipoplasia mandibular.

La distracción mandibular tiene como principales objetivos conseguir una adecuada oclusión, restablecer las dimensiones de la mandíbula y reconstruir la Articulación Temporomandibular.

Ha demostrado ser exitosa en pacientes con dimorfismo leve a moderado, siempre que exista un programa clínico integral que mantenga una reserva ósea adecuada en caso de futuras intervenciones, una selección apropiada de vectores, sobre-corrección y manejo integral con ortodoncia.

Actualmente existen múltiples sistemas de distracción tanto externos, como internos.

- Externos: Unidireccional, bidireccional o multiplanar. Dependen de pines intraóseos para transmitir la fuerza. Permiten > 40mm de distancia avanzada. Sus principales ventajas son que permiten trabajar con menor reserva ósea y alterar la dirección durante el proceso y sus desventajas son que pueden ser inestables y dejar cicatriz visible.
- Internos Sumergidos. Dispositivos de distracción dento-soportados. Pueden ser uniplanares, telescópicos o curvilíneos. Permiten máximo 25 mm de distancia avanzada. No dejan cicatrices visibles y tienen menos riesgo de lesiones nerviosas e infecciones; sin embargo, son más difíciles de retirar. Indicados cuando la meta es una ganancia de longitud moderada y en una sola dirección (vertical). Contraindicados cuando la reserva ósea es <12mm de ancho[15].

El paso crítico en cualquier distracción es determinar el vector apropiado. Así mismo, son muchos los factores que determinan el momento indicado para la intervención inicial. Existe la teoría de que la distracción mandibular a temprana edad permite mayor compensación del maxilar con crecimiento subsecuente. Mientras que hay quienes consideran que la colocación de los distractores previo a la dentición mixta representa un reto.

Vectores

La posición del distractor determina el vector.

El vector de distracción se define como el ángulo entre el eje mayor del dispositivo y el plano oclusal promedio.

- Horizontal: Forma un ángulo $<30^\circ$. Resulta en un mínimo aumento en la longitud de la rama; pero un cambio importante en la línea media. Útil en deficiencias de cuerpo bilaterales (Pierre Robin)
- Oblicuo: Forma un ángulo de entre $30-45^\circ$ ($45-60^\circ$). Para defectos de longitud de rama y cuerpo.
- Vertical: Forma un ángulo de entre $45-90^\circ$ ($60-90^\circ$). Alargar la rama mandibular (Treacher Collins)

Técnica quirúrgica

En la valoración preoperatoria se deberán realizar mediciones del canto lateral – comisura bucal, borde orbitario inferior central – comisura bucal, posición del pogonion y del gonion.

- Abordaje intraoral: Se realiza una incisión de 3-5 cm en la mucosa oral del vestíbulo lateral seguida de disección subperióstica para exponer el ángulo mandibular y la rama ascendente.
- Abordaje Submandibular: Incisión de Risdon. Un través de dedo por debajo del ángulo mandibular (más frecuente en neonatos).

Se realiza el marcaje del sitio de la corticotomía planeada y del sitio de inserción de ambos pines (respetando el nervio alveolar inferior). Se realiza la corticotomía oblicua (en los neonatos en "L invertida") y se extiende desde el borde libre a nivel alveolar hasta el ángulo mandibular (siguiendo el patrón de crecimiento). Se deben preservar 6-8 mm de la segunda cortical para proteger al nervio y a la arteria. Se recomienda interrumpir la corticotomía en cuanto se observe hueso esponjoso sangrante.

Dos tornillos de titanio de entre 2-3.5mm de diámetro se introducen de forma percutánea de 3-5 mm en frente y detrás de la corticotomía. Se deberán de colocar los pines paralelos uno al otro a una distancia de 2-3cm. Se cierra la mucosa con sutura absorbible y se coloca el dispositivo de distracción.

Se recomienda realizar control radiológico a la tercera semana.

Durante la fase de consolidación; los músculos de la masticación actúan sobre el hueso en regeneración y logran una modificación de la morfología, un aumento en la distancia bigonial y en la dimensión vertical.

En los casos sindrómicos se prefieren los distractores bidireccionales o multi-planares, para los cuales se requieren corticotomías de doble nivel (vertical en el cuerpo y horizontal en la rama) con colocación de tres pines.

Complicaciones

- Infección
- Lesión de nervio alveolar inferior
- Fracturas del hueso transportado
- Consolidación prematura / Retraso de consolidación
- Anquilosis de la ATM
- Reabsorción ligera del hueso transportado
- Inestabilidad del distractor
- Desviación del vector
- Cicatriz visible
- Costo elevado

Dentro de los tratamientos quirúrgicos se encuentra la distracción mandibular osteogénica temprana, como piedra angular, para mantener la vía aérea permeable e impacta positivamente evitando la progresión de alteraciones en la deglución, apnea obstructiva del sueño y reflujo gastroesofágico. Además al tratar el problema principal, se tienen beneficios como ganancia de peso por alimentación oral y así evitar gastrostomía.

Se tratarán a continuación los principales problemas en la Secuencia de Pierre Robin:

- Obstrucción de la vía aérea

Es la principal indicación de urgencia para distracción mandibular osteogénica temprana.

Inicialmente el tratamiento para la apertura de la vía aérea se basaba en tracción mandibular. Actualmente está en desuso ya que se observó que en gran número de casos presentaban anquilosis de la articulación temporo mandibular. Posteriormente como único tratamiento se utilizó la adhesión linguo-labial, hasta que en Karp y McArthy iniciaron con la distracción osteogénica hemimandibular en pacientes con alteraciones craneofaciales y al analizar una serie de estudios decidieron utilizarla de manera bilateral en un grupo de pacientes con Secuencia de Pierre Robin, Síndrome de Nager y Treacher Collins. Los resultados más relevantes se presentaron en los pacientes con Secuencia de Pierre Robin, ellos demostraron que la distracción mandibular osteogénica se puede realizar de manera segura a muy temprana edad además predeciblemente alivia los síntomas obstructivos de la vía aérea que se originan de la base de la lengua con mediciones objetivas donde demostraron consistentemente un aumento en la sección transversal de la vía aérea[17]. Se pudo concluir además que la base de la lengua de manera predictiva sigue al mentón en su punto anterior como la mandíbula se ensancha por las inserciones del músculo geniogloso[18]. Las ventajas que tiene el tratamiento para liberar la vía aérea son:

- Evitar traqueostomía.- la traqueostomía es una técnica que asegura y controla la vía aérea, sin embargo, no se utiliza de manera inicial por la morbilidad, como, estenosis subglótica, traqueomalacia, neumonía y el alto costo. Actualmente se utiliza como último recurso para control de la vía aérea[20]. Se demostró que mediante la distracción mandibular osteogénica

en pacientes con Secuencia de Pierre Robin, disminuida drásticamente la necesidad de traqueostomía, aun en neonatos con obstrucción de la vía aérea severa[21].

- Decanulación.- En pacientes con obstrucción de vía aérea severa que requirieron intubación oro-traqueal o traqueostomía, se observó que posterior al tratamiento con distracción mandibular osteogénica temprana se podía decanular de manera segura a la semana del procedimiento quirúrgico[28]. Aunque se prefiere mantener al paciente intubado o con la cánula para asegurar la vía aérea durante la primer semana[19] pero cumplida la semana de distracción no se es necesario que permanezcan con intubación oro-traqueal y la vía aérea no se obstruye nuevamente[22,23].
- Apnea obstructiva del sueño.- Los neonatos con Secuencia de Pierre Robin presentan con frecuencia alteraciones en los patrones respiratorios al dormir, la mayoría con apnea obstructiva del sueño.

En un estudio para verificar los patrones de sueño en pacientes con Secuencia de Pierre Robin, se realizó polisognografía preoperatoria y postoperatoria donde se hicieron mediciones que incluyeron índice de apnea-hipopnea, índice de apnea-hipopnea obstructiva, índice de apnea central, tiempo total de sueño con saturación de oxígeno arterial por debajo del 90%, saturación de oxígeno pico, saturación de dióxido de carbono y la presencia de retención de CO₂ [24,28].

En pacientes con apnea obstructiva del sueño severa, se observó que posterior a distracción mandibular osteogénica temprana comparado con adhesión liguo-labial hay significativamente menor incidencia de apnea obstructiva del sueño en los pacientes tratados con distracción mandibular osteogénica temprana [25]. Presumiblemente, el avance de la mandíbula mediante

la distracción mandibular osteogénica aumenta el espacio anatómico de la vía aérea superior, lo que mejora y posiblemente elimina la apnea obstructiva del sueño [24].

- Apnea central del sueño: En contraste con la frecuencia informada anteriormente del 14.9% para apnea central del sueño en la población pediátrica general [26, 27], en la población con Secuencia de Pierre Robin es significativamente mayor hasta de 55.8%[24]. Esto indica que la Secuencia de Pierre Robin también puede incluir trastornos en el control de ventilación del sistema nervioso central, con índice de apnea-hipopnea, índice de apnea-hipopnea obstructiva e índice de apnea central con una edad postnatal en aumento. Además, el análisis de subconjuntos de pacientes con Secuencia de Pierre Robin sin tratamiento quirúrgico pero con múltiples polisognografías también revelaron una diferencia significativa en el índice de apnea-hipopnea, índice de apnea-hipopnea obstructiva e índice de apnea central con el avance de la edad postnatal. De hecho, los índices apnéicos de seguimiento mediano plazo fueron más altos que los índices apnéicos iniciales.

De esta manera se demostró que hay una mejora significativa en índice de apnea-hipopnea, índice de apnea-hipopnea obstructiva e índice de apnea central , así como el tiempo total de sueño con saturación de oxígeno arterial por debajo del 90%, en pacientes que se sometieron a distracción mandibular osteogénica, se concluye que la distracción mandibular osteogénica tiene implicaciones terapéuticas significativas no solo para apnea obstructiva del sueño, pero también para apnea central del sueño en bebés con Secuencia de Pierre Robin [24].

- Mejorar la oxigenación.- Posterior a distracción mandibular osteogénica, se realizaron mediciones de los niveles de oxigenación, aquellos con saturaciones preoperatorias de 72-

76%, con saturación de oxígeno postoperatoria entre 91-95% con seguimiento hasta por un año, comparado con otras técnicas para mantener la vía aérea permeable [29].

- Alteraciones de la deglución.- En un estudio que se realizó mediante videofluoroscopia con bario para detectar desordenes durante la deglución en población de lactantes menores con Secuencia de Pierre Robin, se consideraron anormales los siguientes parámetros:

- Tránsito faríngeo mayor a 1 segundo, porque aumenta el riesgo de broncoaspiración.
- Entrada de bario al vestíbulo laríngeo por arriba de las cuerdas vocales o a la tráquea (más allá de las cuerdas vocales).
- Episodios de reflujo con pH intraesofágico de 4 o menor durante al menos 15 segundos.
- Movimientos anormales de la lengua.

En esta población se realizó distracción mandibular osteogénica y se reveló mediante videofluoroscopia postoperatoria:

- Ausencia de bario el vestíbulo laríngeo ni aspiración de bario.
- Tránsito faríngeo menor a 1 segundo.
- Sin estasis de material residual.
- No se detectaron episodios de reflujo gastroesofágico, únicamente eventos aislados de pH menor a 4 menores de 15 segundos.
- Ausencia de movimientos anormales de la lengua [30].

Al tratar las alteraciones de la deglución en estos pacientes tenemos como objetivos los siguientes:

- Evitar gastrostomía.- Las alteraciones que se consideran riesgos para gastrostomía son la incapacidad para manejo de secreciones, broncoaspiración o entrada de alimento a la faringe. Se realizó un estudio que concluye que mediante el tratamiento de distracción mandibular se puede evitar la gastrostomía ya que mejora las alteraciones de la deglución, además que disminuir costos de hospitalización de manera global [31].

Queda clara la competitividad de la distracción mandibular osteogénica de manera temprana, pero a largo plazo, ¿Qué ocurre con el esqueleto facial de estos pacientes? Se cree que los pacientes tratados con distracción mandibular osteogénica en la etapa neonatal mostró mejorar la discrepancia máxilo-mandibular y hay estudios que sugieren que la distracción mandibular osteogénica es un tratamiento eficaz para los pacientes con Secuencia de Pierre Robin al resolver de manera sostenible el problema desencadenante de la secuencia, el crecimiento mandibular desde recién nacido. El seguimiento a largo plazo de esta patología no es común, sin embargo en nuestra institución contamos con pacientes tratados tempranamente que actualmente están con madurez esquelética.

3. MATERIALES Y MÉTODOS

Se realizó un estudio observacional descriptivo retrospectivo y transversal revisando bases de datos de pacientes de la Clínica de Cirugía Ortognática, en el Departamento de Cirugía Plástica y Reconstructiva, base de datos de pacientes de la Clínica de Craneofacial, en el Departamento de Cirugía Plástica y Reconstructiva y base de datos de pacientes de Consulta Externa del Departamento de Ortodoncia del Hospital General Dr. Manuel Gea González con diagnóstico de Secuencia de Pierre Robin entre 1ro. de enero de 2009 al 31 de diciembre de 2018.

Se identificaron los expedientes de pacientes que fueron sometidos a distracción mandibular temprana de 13 años de edad o más con diagnóstico de Secuencia de Pierre Robin que acudieron a valoración y tratamiento a la Clínica de Craneofacial y Clínica de Ortognática.

4. RESULTADOS

En el periodo de 2009 al 2018 se tienen registrados un total de 459 nuevos casos de alteraciones craneofaciales en niños y 1530 pacientes adolescentes o adultos, de estos se obtuvieron 17 pacientes con diagnóstico de Secuencia de Pierre Robin mayores de 13 años de edad, tratados en este centro desde la infancia, 10 de ellos con distracción mandibular temprana y que cumplieron criterios de inclusión.

El 60% fueron del sexo femenino, el resto masculino; la edad promedio de la distracción mandibular temprana en meses fue de 5.7 (mínima 1; máxima 10).

El 70% de los pacientes con distracción mandibular temprana no fueron sometidos a cirugía ortognática, el resto de los pacientes si recibieron tratamiento con cirugía ortognática en la adolescencia o adultez; la edad promedio en años de los pacientes con cirugía ortognática fue 18.3 (mínima 16; máxima 22) el tiempo transcurrido en años desde la distracción mandibular temprana hasta la cirugía ortognática fue en promedio 17.3 (mínima 15.16; máxima 21.25).

5. DISCUSIÓN

Zhang R, et.al. concluyen en un estudio retrospectivo en 2018 que la distracción osteogénica temprana ha sido motivo de discusión, pero se ha visto que tiene buenos resultados en pacientes con Secuencia de Pierre Robin con obstrucción de la vía aérea [29] manteniendo niveles de oxigenación adecuados, pero que cambios a futuro encontramos a nivel del esqueleto facial.

Acorde con Do J, et.al. en 2018 los resultados propuestos en un estudio retrospectivo de cohorte de 22 pacientes con diagnóstico de Secuencia de Pierre Robin, todos los pacientes presentaron hipoplasia bimaxilar y eran propensos a la hiperdivergencia, con una tasa de maloclusión dental de clase III del 41%. Un aumento en el crecimiento anterior de la mandíbula aún retrusiva explica principalmente la aparición de una maloclusión de clase III [34]. Donde concluyen que tanto el tratamiento conservador de la vía aérea como palatoplastía antes de los 11 meses alteran el crecimiento del esqueleto facial, requiriendo osteotomías en la adolescencia.

Steimbarg et. al., en otro estudio de 2015 concluyeron que la distracción infantil es altamente exitosa para evitar la traqueostomía; sin embargo, las complicaciones dentales y relacionadas con los nervios siguen sin notificarse. El seguimiento regular con un dentista pediátrico y el reconocimiento temprano de la lesión son esenciales. Aunque la lesión del nervio alveolar inferior parece ser poco frecuente (2.5%), la debilidad permanente del depresor del labio inferior es más común de lo que se informó anteriormente (15%), la lesión nerviosa podría también afectar el crecimiento del macizo facial [35].

Ortiz-Monasterio, et.al. en 2002, realizaron un estudio retrospectivo de cohorte de 23 pacientes con Secuencia de Pierre Robin, de manera clínica el Dr. Ortiz-Monasterio los dividió en IV Grupos.

El Grupo I está conformado por el espectro más grave de Secuencia de Pierre Robin, son neonatos con obstrucción aguda de la vía aérea que no responden a tratamiento conservador y requirieron intubación endotraqueal. El Grupo II lactantes menores que fueron egresados del hospital porque respondieron a medidas conservadoras para mantener permeable la vía aérea, pero fueron reingresados en los primeros meses de vida por dificultad para alimentación, broncoaspiraciones recurrentes y bajo peso. El Grupo III, prescolares y escolares con micrognatia y con sintomatología de apnea obstructiva del sueño. Grupo IV, escolares, adolescentes y adultos dependientes de traqueostomía[16], concluyeron que la distracción mandibular es exitosa para la vía aérea permeable y evitar apnea obstructiva del sueño, sin saber que pasa durante el crecimiento esquelético de los pacientes a futuro.

Denny A., et.al., en el 2004 asegura que para el tratamiento de esta etiología se requiere de un equipo multidisciplinario, así como técnicas ortodóntico-quirúrgicas desde temprana edad[17].

Limitación del estudio.

Al buscar más antecedentes de nuestro estudio, notamos en la revisión bibliográfica en literatura científica que no se cuentan con estudios parecidos a este, lo que nos permite realizar esta revisión, con el inconveniente de no poderla comparar con otros estudios. De igual manera, ésta revisión se limitó a nuestro centro hospitalario que si bien es centro de referencia para malformaciones craneofaciales, no podemos considerar que hemos captado a todos los pacientes con éste padecimiento por no ser un estudio multicéntrico. Aunado a que en este estudio el número de expedientes encontrado es pequeño, el cual tiene el efecto de subestimación o ausencia de diferencias de las medias observadas. El objetivo de este estudio fue determinar la frecuencia de cirugía ortognática en pacientes tratados con distracción

mandibular temprana, nuestros resultados indican disminución de la frecuencia de cirugía ortognática en la adolescencia en pacientes que fueron tratados tempranamente con distracción mandibular, que puede ser explicado por la terapéutica precoz de la alteración inicial que llevó a la secuencia. Los resultados arrojados deben ser interpretados con cautela, y este estudio podría ampliarse para el desarrollo de un estudio experimental con alto rigor metodológico que además permitirá hacer mediciones más específicas para poder llevar este conocimiento a toma de decisiones en materia de tratamiento de esta patología con veracidad y mejores resultados para estos pacientes.

6. CONCLUSIÓN

La distracción mandibular temprana en pacientes con Secuencia de Pierre Robin es sin cabida a dudas la piedra angular en cuanto a tratamiento quirúrgico. A pesar que los resultados presentados en este estudio no son estadísticamente significativos, pudimos observar que el número de pacientes con tratamiento distracción mandibular temprana y cirugía ortognática en la adolescencia o adultez es menor que aquellos que fueron operados de manera precoz. Lo que sugiere que el crecimiento facial se desarrolla de mejor manera si se realiza distracción mandibular de manera precoz. Se requiere ampliación de líneas de investigación con alto rigor metodológico a largo plazo.

7. REFERENCIAS BIBLIOGRÁFICAS

1. Buchanan E, Xue A, Hollier L. Craniofacial Syndromes. *Plastic and Reconstructive Surgery*. 2014;134(1):128e-153e.
2. Cocke W Jr. Experimental production of micrognathia and glossoptosis associated with cleft palate (Pierre Robin syndrome). *Plast Reconstr Surg*. 1966;38:395–403.
3. Gangopadhyay N, Mendonca D, Woo A. Pierre Robin Sequence. *Seminars in Plastic Surgery*. 2012;26(02):076-082.
4. Sher AE. Mechanisms of airway obstruction in Robin sequence: Implications for treatment. *Cleft Palate Craniofac J*. 1992;29:224–231.
5. Holder-Espinasse M, Abadie V, Cormier-Daire V, et al. Pierre Robin sequence: A series of 117 consecutive cases. *J Pediatr*. 2001;139:588–590.
6. Printzlau A, Andersen M. Pierre Robin sequence in Denmark: A retrospective population-based epidemiological study. *Cleft Palate Craniofac J*. 2004;41:47–52.
7. Caouette-Laberge L, Bayet B, Larocque Y. The Pierre Robin sequence: Review of 125 cases and evolution of treatment modalities. *Plast Reconstr Surg*. 1994;93:934–942.
8. Izumi K, Konczal LL, Mitchell AL, et al. Underlying genetic diagnosis of Pierre Robin sequence: retrospective chart review at two children's hospitals and a systematic literature review. *J Pediatr* 2012; 160(4):645–650, e2
9. Jakobsen LP, Knudsen MA, Lespinasse J, et al. The genetic basis of the Pierre Robin sequence. *Cleft Palate Craniofac J* 2006; 43(2):155–159
- 10. Sapp, *Patologia Oral y Maxilofacial Contemporanea*. 2003. 2003(Harcourt).
11. Milerad, J., et al., Associated malformations in infants with cleft lip and palate: a prospective, population-based study. *Pediatrics*, 1997. 100(2 Pt 1): p. 180-6.

12. Ilizarov GA (1989) The tension-stress effect on the genesis and growth of tissues: part II. The influence of the rate and frequency of distraction. *Clin Orthop* 239:263–285
13. McCarthy J, Schreiber J, Karp N, Thorne C, Grayson B. Lengthening the Human Mandible by Gradual Distraction. *Plastic and Reconstructive Surgery*. 1992;89(1):1-8.
14. Yu J, Fearon J, Havlik R, Buchman S, Polley J. Distraction Osteogenesis of the Craniofacial Skeleton. *Plastic and Reconstructive Surgery*. 2004;114(1):1e-20e.
15. Molina F. Mandibular distraction: surgical refinements and long-term results. *Clinics in Plastic Surgery*. 2004;31(3):443-462.
16. Ortiz Monasterio F, Molina Montalva F, Berlanga F. Distracción mandibular temprana en Síndrome de Pierre Robin. *Cirugía Plástica Ibero-Latinoamericana*. 2002;28(4):247-253.
17. Denny A. Distraction osteogenesis in Pierre Robin neonates with airway obstruction. *Clinics in Plastic Surgery*. 2004;31(2):221-229.
18. Molina F. Mandibular distraction: surgical refinements and long-term results. *Clinics in Plastic Surgery*. 2004;31(3):443-462.
19. Delorme RP, Larocque Y, Caouette-Laberge L. Innovative surgical approach for the Pierre Robin anomalad: subperiosteal release of the floor of the mouth musculature. *Plast Reconstr Surg* 1989;83:960.
20. Khansa I, Hall C, Madhoun L, Splaingard M, Baylis A, Kirschner R et al. Airway and Feeding Outcomes of Mandibular Distraction, Tongue-Lip Adhesion, and Conservative Management in Pierre Robin Sequence. *Plastic and Reconstructive Surgery*. 2017;139(4):975e-983e.
21. Ow A, Cheung L. Meta-Analysis of Mandibular Distraction Osteogenesis: Clinical Applications and Functional Outcomes. *Plastic and Reconstructive Surgery*. 2008;121(3):54e-69e.
22. Cascone P, Papoff P., Arangio P, Vellone V, Calafati V, Silvestri A, Fast and early mandibular osteodistraction (FEMOD) in severe Pierre Robin sequence, *J. Cranio-Maxillofac. Surg.* 42 (2014) 1364–1370.

23. Denny A, Amm C, New technique for airway correction in neonates with severe Pierre Robin sequence, *J. Pediatr.* 147 (2005) 97–101.
24. Lee J, Thottam P, Ford M, Jabbour N. Characteristics of sleep apnea in infants with Pierre-Robin sequence: Is there improvement with advancing age? [Internet]. 2019 [cited 12 February 2019]. Available from: <http://www.elsevier.com/locate/ijporl>
25. Flores R, Tholpady S, Sati S, Fairbanks G, Socas J, Choi M et al. The Surgical Correction of Pierre Robin Sequence. *Plastic and Reconstructive Surgery.* 2014;133(6):1433-1439.
26. P.J. Thottam, S. Choi, J.P. Simons, D.J. Kitsko, Effect of adenotonsillectomy on central and obstructive sleep apnea in children with Down syndrome, *Otolaryngol. Head Neck Surg.* (2015)
27. Flores R, Tholpady S, Sati S, Fairbanks G, Socas J, Choi M et al. The Surgical Correction of Pierre Robin Sequence. *Plastic and Reconstructive Surgery.* 2014;133(6):1433-1439.
28. Hicks K, Billings K, Purnell C, Carter J, Bhushan B, Gosain A et al. An Algorithm for Airway Management in Patients With Pierre Robin Sequence. *Journal of Craniofacial Surgery.* 2018;:1.
29. Zhang R, Hoppe I, Taylor J, Bartlett S. Surgical Management and Outcomes of Pierre Robin Sequence. *Plastic and Reconstructive Surgery.* 2018;142(2):480-509.
30. Monasterio F, Molina F, Berlanga F, López M, Ahumada H, Takenaga R et al. Swallowing Disorders in Pierre Robin Sequence: Its Correction by Distraction. *Journal of Craniofacial Surgery.* 2004;15(6):934-941.
31. Susarla S, Mundinger G, Chang C, Swanson E, Lough D, Rottgers S et al. Gastrostomy Placement Rates in Infants with Pierre Robin Sequence. *Plastic and Reconstructive Surgery.* 2017;139(1):149-154.
32. McCarthy J, Stelnicki E, Mehrara B, Longaker M. Distraction Osteogenesis of the Craniofacial Skeleton. *Plastic and Reconstructive Surgery.* 2001;107(7):1812-1824.

33. Monasterio F, Molina F, Berlanga F, López M, Ahumada H, Takenaga R et al. Swallowing Disorders in Pierre Robin Sequence: Its Correction by Distraction. *Journal of Craniofacial Surgery*. 2004;15(6):934-941.