



UNIVERSIDAD NACIONAL AUTÓNOMA DE MÉXICO
FACULTAD DE MEDICINA
DIVISION DE ESTUDIOS DE POSGRADO

INSTITUTO DE SEGURIDAD Y SERVICIOS SOCIALES PARA LOS
TRABAJADORES DEL ESTADO
CENTRO MEDICO NACIONAL 20 DE NOVIEMBRE.

VALORACIÓN DEL FLUJO SANGUÍNEO PORTAL EN NIÑOS SANOS
MEDIANTE ECOGRAFÍA DOPPLER DUPLEX.

TESIS

QUE PARA OPTAR POR EL GRADO DE ESPECIALISTA EN MEDICINA:
IMAGENOLOGIA DIAGNOSTICA Y TERAPEUTICA

PRESENTA:

JAIRO ALEJANDRO ROJAS GOMEZ

TUTOR:

DRA. JUDITH VAZQUEZ ZAMUDIO

CIUDAD DE MEXICO, AGOSTO DE 2019.



Universidad Nacional
Autónoma de México

Dirección General de Bibliotecas de la UNAM

Biblioteca Central



UNAM – Dirección General de Bibliotecas
Tesis Digitales
Restricciones de uso

DERECHOS RESERVADOS ©
PROHIBIDA SU REPRODUCCIÓN TOTAL O PARCIAL

Todo el material contenido en esta tesis esta protegido por la Ley Federal del Derecho de Autor (LFDA) de los Estados Unidos Mexicanos (México).

El uso de imágenes, fragmentos de videos, y demás material que sea objeto de protección de los derechos de autor, será exclusivamente para fines educativos e informativos y deberá citar la fuente donde la obtuvo mencionando el autor o autores. Cualquier uso distinto como el lucro, reproducción, edición o modificación, será perseguido y sancionado por el respectivo titular de los Derechos de Autor.

HOJA DE FIRMAS

DR. MAURICIO DI SILVIO LOPEZ

Subdirector de Enseñanza e Investigación
Centro Médico Nacional “20 de Noviembre” ISSSTE

DRA. JULITA DEL SOCORRO OROZCO VAZQUEZ

Profesor Titular del Curso de Imagenología Diagnóstica y Terapéutica
Jefa del Servicio de Imagenología Diagnóstica y Terapéutica
Centro Médico Nacional “20 de Noviembre” ISSSTE

DRA. DRA. JUDITH VÁZQUEZ ZAMUDIO

Asesor de Tesis
Médico Adscrito del Servicio de Imagenología Diagnóstica y Terapéutica
Centro Médico Nacional “20 de Noviembre” ISSSTE

DR. JAIRO ALEJANDRO ROJAS GOMEZ

Autor de Tesis
Centro Médico Nacional “20 de Noviembre” ISSSTE

INDICE

RESUMEN:	5
INTRODUCCION:	7
ANTECEDENTES:	9
PLANTEAMIENTO DEL PROBLEMA:	17
JUSTIFICACIÓN:	18
HIPÓTESIS:	18
OBJETIVO GENERAL:	19
OBJETIVOS ESPECÍFICOS:	19
POBLACIÓN DE ESTUDIO:	19
VARIABLES DE CLASIFICACIÓN:	20
MATERIAL Y MÉTODO:	21
ANÁLISIS ESTADÍSTICO:	22
RESULTADOS:	23
DISCUSION:	23
CONCLUSION:	24
REFERENCIAS BIBLIOGRAFICAS:	27

RESUMEN:

La ecografía Doppler es el examen por imágenes de elección para el diagnóstico de una amplia variedad de patologías. Tiene una exactitud diagnóstica para trombosis portal y trombosis de venas hepáticas de más de 90%.¹

Permite una evaluación de la morfología del hígado y de los vasos hepáticos, además de la hemodinámica, para determinar la velocidad, dirección, volumen y alteraciones de los flujos sanguíneos.^{2,3}

El hígado recibe aporte sanguíneo de la vena porta (75%) y de la arteria hepática (25%), conectado entre sí, después la sangre es conducida a través de venas hepáticas hacia la vena cava inferior.^{1,2} La ecografía Doppler es un examen rápido, puede ser realizado en la cama del paciente, intraoperatoriamente o en el postoperatorio inmediato; y no tiene efectos adversos.^{3,4}

Tiene utilidad en enfermedades que presentan alteraciones vasculares del hígado como: hipertensión portal, trombosis portal, congestión vascular hepática, alteraciones de la venas hepáticas y otras. ⁴ Estas patologías se manifiestan con cambios morfológicos y hemodinámicos, que distorsionan; la morfología de la onda espectral, velocidad y dirección de flujos.⁵

Objetivo: Conocer la contribución de la ecografía Doppler para la evaluación del flujo portal en niños sanos en el Centro Médico Nacional 20 de Noviembre durante el período Agosto 2017 a Septiembre 2017.

Metodología: Se seleccionará a pacientes pediátricos sanos o al menos sin patología abdominal o sistémica que pueda influir, aunque sea muy indirectamente

en la circulación abdominal en general o hepática en particular del Centro Médico Nacional 20 de Noviembre; dicha valoración será realizada por cada servicio médico tratante de los pacientes a estudiar.

Los estudios de ultrasonido abdominal de los pacientes a estudiar serán realizados por el Médico Residente que está desarrollando este protocolo.

Las imágenes de ultrasonido doppler portal serán analizadas en el Sistema Integrado de Información de Diagnóstico por Imágenes (PACS por sus siglas en ingles). Dichas imágenes serán evaluadas y seleccionadas por un médico especialista en radiología diagnóstica y terapéutica con subespecialidad en Resonancia Magnética. Con el expediente clínico implementaremos las siguientes variables: Sexo, edad, talla y peso. Análisis estadístico: Nos apoyaremos con el programa estadístico SPSS v.22.0 para WINDOWS.

INTRODUCCION:

Las técnicas Doppler, con independencia de la variedad de que se trate (pulsado, continuo, color, energía, etc.), se basan en el efecto descrito por el físico austríaco Johann Christian Doppler (1803-1853) en el campo de la astrofísica.

Satomura y colaboradores, en 1956, publicaron las primeras aplicaciones del Doppler para el estudio de flujos vasculares, y Fitzgerald y Drumm, en 1977, realizaron por vez primera la evaluación del flujo umbilical por este procedimiento.

El Efecto Doppler, es el cambio en la frecuencia recibida desde un receptor fijo, en relación a una fuente emisora en movimiento. Este principio aplicado al ultrasonido nos permite conocer ondas de velocidad de flujo de un vaso determinado, el ultrasonido emitido con una frecuencia determinada (F_e), desde un transductor hacia una columna de partículas sanguíneas en movimiento, será dispersado y reflejado con una frecuencia diferente. La diferencia entre la frecuencia emitida y reflejada se llama frecuencia Doppler (F_d).

Como consecuencia, F_d es proporcional a la velocidad de flujo sanguíneo. Si conocemos la frecuencia Doppler así como el ángulo de insonación, podemos calcular la velocidad a la que se desplaza un objeto sobre el que se ha hecho incidir un haz ultrasónico. Así pues, mediante el efecto Doppler resulta posible calcular la velocidad de la sangre en el interior de cualquier vaso del organismo, siendo el objeto en movimiento, en este caso, los hematíes. Toda la sangre del tracto gastrointestinal abdominal (incluyendo la porción inferior esofágica y excluyendo el canal anal), bazo, páncreas y vesícula biliar, se recoge en el hígado a través del sistema venoso porta.

La vena porta está formada por la unión de la vena mesentérica superior y la vena esplénica, por detrás del cuello del páncreas. Se dirige a la derecha, cruza por detrás de la primera porción del duodeno y sigue por el borde libre del omento menor hacia el hilio hepático.

A nivel del hilio hepático, la vena porta (principal) se divide en dos ramas: rama derecha portal (porta derecha), corta y gruesa, que se divide a su vez en una rama anterior y otra posterior; y rama izquierda portal (porta izquierda), larga y delgada, que termina unida al ligamento redondo y a su prolongación, el ligamento venoso.

En el interior del hígado, la porta se ramifica según la misma distribución que la arteria hepática.

ANTECEDENTES:

Hace casi dos milenios Galeno postuló que el flujo de la vena porta es hepatofugo a menos que haya alimento en el intestino, en cuyo caso el flujo portal es hepatopeto. Actualmente es claro que el flujo en todas las ramas del sistema venoso portal es hepatopeto, lo cual hace que las sustancias tóxicas absorbidas en el intestino sean metabolizadas en el hígado antes de entrar a la circulación sistémica.

6

Varios patrones de flujo portal y/o de sus ramas, tanto fisiológicos como patológicos han sido descritos en la ecografía Doppler, el flujo venoso portal es hepatopeto, ligeramente ondulante y laminar y varía con los movimientos respiratorios. Con el paciente en posición supina y respirando suavemente, la vena porta tiene un diámetro de 13 mm, con un incremento de más del 20% en inspiración profunda. Este incremento es del 50-100% en las venas esplénica y mesentérica superior y la velocidad del flujo venoso portal normal es de 20-30 cm/s.

La primera investigación de la naturaleza del efecto Doppler fue realizada hace aproximadamente 160 años por Christian Andreas Doppler, tomando el efecto su nombre.

Comprobó que cuando una onda de la naturaleza que sea incide sobre un objeto en movimiento, la onda reflejada cambia su frecuencia de una forma proporcional a la velocidad del objeto reflector.

Basándose en este efecto Doppler, la técnica diagnóstica se realiza mediante una sonda que emite ondas ultrasónicas en dirección a un vaso sanguíneo, al llegar las ondas al interior de éste y rebotar en los corpúsculos hemáticos, éstas retornan con

un cambio de frecuencia que está en directa relación con la velocidad de la sangre y el ángulo de incidencia del haz ultrasónico.

La ecografía Doppler Duplex es la asociación en un mismo aparato de la ecografía bidimensional en tiempo real y el Doppler

La ecografía Doppler duplex es un medio excelente para el estudio del sistema venoso portal tanto desde el punto de vista de su morfología como de su hemodinámica, ya que nos proporciona la capacidad de obtener imágenes en tiempo real de sus principales estructuras vasculares, así como de obtener información, cualitativa y cuantitativa, sobre su flujo sanguíneo en cualquier lugar que se desee del mismo.

Si a lo anteriormente expuesto añadimos que se trata de un método de fácil realización, muy bien tolerado por parte del paciente, que no requiere el uso de contraste, que no usa radiación ionizante, ni invasivo, además de bajo coste económico y que el niño es un sujeto ideal para esta exploración debido a su escasa cantidad de tejido adiposo, podemos comprobar que se trata de un procedimiento diagnóstico idóneo para la infancia.

El lugar anatómico donde realizamos la insonación de la vena porta es muy importante a tener en cuenta, ya que si efectuamos la insonación en otro lugar (por ejemplo, en una rama portal), los parámetros de flujo sanguíneo varían considerablemente. También es importante realizar el estudio bajo condiciones uniformes, es decir, en supino, con los neonatos y lactantes saltándose una toma de alimento y los niños mayores en ayunas, debido a que el flujo venoso portal normal varía en un mismo individuo en determinadas condiciones fisiológicas

aumentando después de comer y disminuyendo tras el ejercicio físico y con la posición erecta.

El flujo sanguíneo portal normal es un flujo continuo, ligeramente turbulento, de baja velocidad, con un perfil de velocidad muy próximo a ser parabólico y con una modulación respiratoria que se manifiesta por un aumento de la velocidad de flujo en la inspiración. Aunque también existe una variación fisiológica en individuos normales del calibre portal durante la respiración, con aumento en la inspiración y disminución en la espiración.

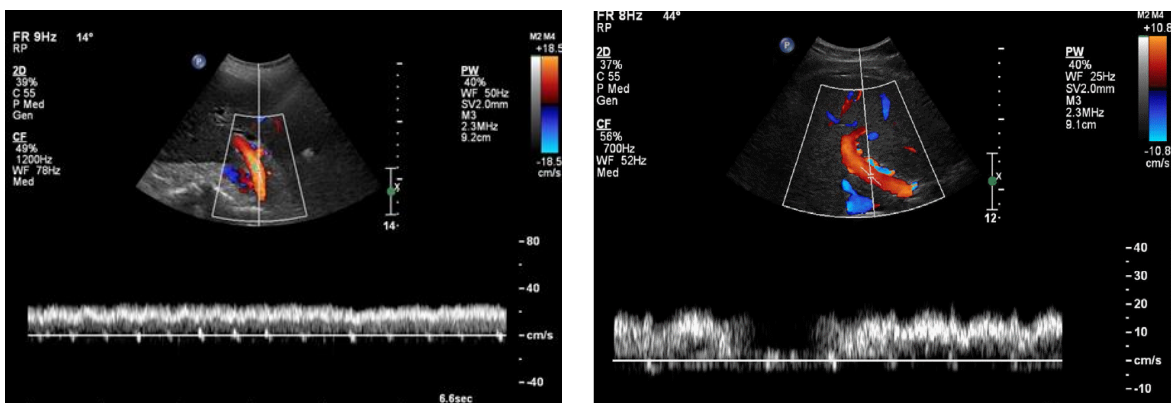


imagen ecográfica Doppler de vena porta, con la presencia de flujo normal.

La evaluación del Doppler se realiza durante la respiración espontánea, se evita la detención de la respiración y la maniobra de Valsalva, que ocasionan un aumento de la presión intratorácica que altera el retorno venoso, lo que modifica la velocidad y la morfología de la onda espectral, sobre todo de las venas hepáticas y cava inferior.³⁻⁵

En la exploración inicial de Doppler de hígado se debe realizar la exploración general del abdomen, del hígado, de las venas porta, esplénica, mesentérica

superior, cava inferior y hepáticas y de la arteria hepática. Durante el estudio Doppler color, se regula el ángulo ($<60^\circ$), el filtro, la frecuencia de repetición de pulso, la ganancia y el volumen de toma muestra, para optimizar el estudio.

Para la correcta interpretación del estudio, es necesario conocer la hemodinámica normal de los vasos hepáticos, los patrones de las ondas espectrales normales y de las alteraciones que causan las enfermedades hepáticas en la morfología de la onda espectral.

Se evalúan varios parámetros:

Parámetros cualitativos. Permiten definir la existencia de flujo y la dirección del flujo mediante la técnica Doppler Color.

Parámetros cuantitativos. Definen la velocidad del flujo portal y el diámetro portal.

Parámetros semicuantitativos. Valores numéricos que informan sobre el estado distal del lecho vascular; índice de resistencia $[(\text{velocidad sistólica} - \text{velocidad diastólica})/\text{velocidad sistólica}]$ y el índice de pulsatilidad $[(\text{velocidad sistólica} - \text{velocidad diastólica})/\text{velocidad media}]$.

Características de las ondas ⁵

Velocidad: Distancia entre la línea de base y algún punto de la onda espectral.

Dirección del flujo: Se puede describir de dos maneras. La primera es para describir el flujo respecto a la circulación sistémica. La segunda es para describir el flujo respecto al transductor del ultrasonido, flujo que se dirige hacia el transductor y flujo que se aleja desde el transductor.

El Doppler color muestra el flujo de sangre que se dirige hacia el transductor en rojo y el flujo que se aleja del transductor en azul.

En el Doppler espectral, el flujo de sangre hacia el transductor se muestra por encima de la línea de base y el flujo de sangre que se aleja del transductor se muestra por debajo de la línea de base.

Flujo anterógrado. Flujo hacia adelante, hepatópeto, por encima de la línea de base, con respecto al sistema circulatorio. Ej. Arteria hepática y vena porta.^{4,5,10}

Flujo retrógrado. Se refiere al flujo en la dirección inversa, hepatófugo, con respecto a la dirección esperada en el sistema circulatorio. Ej. Flujo retrógrado en la hipertensión portal grave (flujo hepatófugo).

Fasicidad. El flujo fásico sanguíneo tiene fluctuaciones de velocidad y de aceleración que se generan por variaciones cíclicas de la presión del ciclo cardíaco.

Se puede clasificar de acuerdo a su morfología de la onda.^{5,11,12,13}

- Onda pulsátil: alta fluctuación (marcada ondulación y aceleración).
- Onda fásica: baja fluctuación (moderada ondulación y aceleración).
- Onda no fásica: no hay fluctuación (flujo sin cambios con la aceleración).
- Onda afásica: no hay flujo.

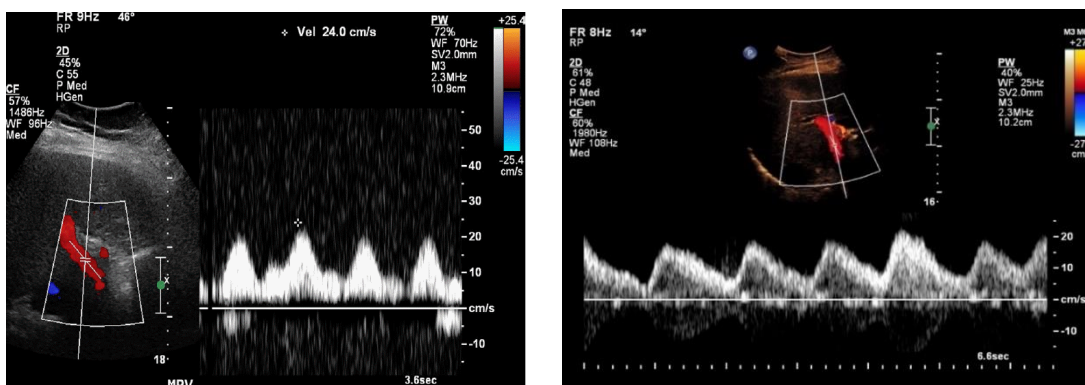


imagen ecografía Doppler de vena porta, se observa onda pulsatil.

ANATOMÍA VASCULAR Y PATRONES DE FLUJO NORMALES

Vena porta

La vena porta principal está formada por la unión de la vena mesentérica superior y la vena esplénica, cursa posterior al conducto biliar común y arteria hepática.

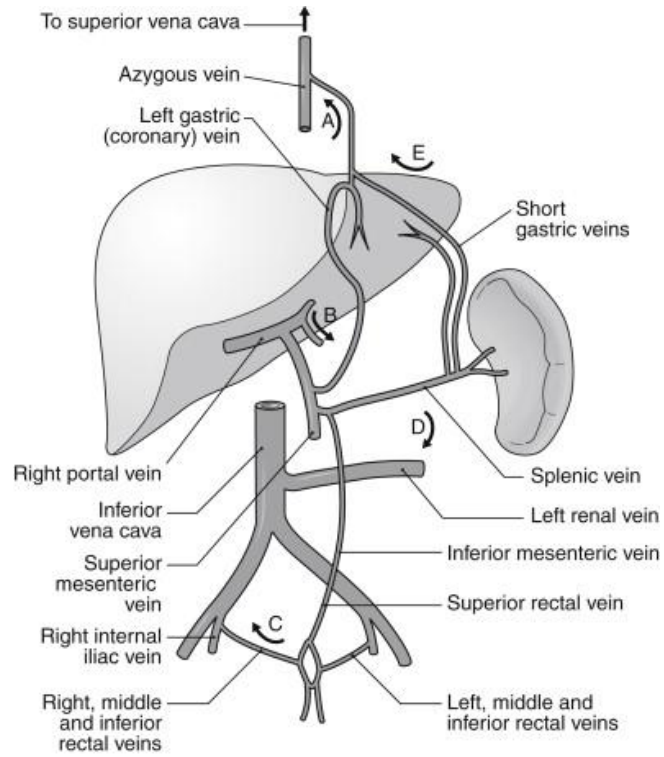


imagen esquemática anatomía de vena porta

La vena porta lleva el 75 % de la sangre del hígado. El diámetro de la vena porta a nivel del hilio es menor de 13mm y se divide en vena portal derecha e izquierda.^{1,2,5,7-}

⁸ La onda espectral de la porta es levemente ondulante (fásica), siempre por encima de la línea de base, flujo hepatópeto (anterógrado).

Las venas mesentérica superior y esplénica ambos presentan flujo hepatópeto en estado normal. El grado de ondulación es altamente variable y puede ser

cuantificado como índice de pulsatilidad (IP). El IP es calculado como V_2 (velocidad al final de la diástole)/ V_1 (velocidad en sístole). Se considera normal; cuando la fasicidad de la vena portal tiene un IP mayor de 0,5, y si el IP es menor de 0,5 se considera onda pulsátil (patológica).

La velocidad del flujo normal de la vena porta es hepatópeto, de 16 a 40cm/s.^{5,9}. El flujo venoso portal anormal se manifiesta principalmente de cuatro formas:

Incremento de la pulsatilidad (onda pulsátil): se presenta una mayor distancia entre pico sistólico y final de la diástole.

Patologías que ocasionan modificaciones en el flujo portal habitual:

- Regurgitación tricuspídea.
- Insuficiencia cardíaca congestiva
- Cirrosis con derivación vascular arterioportal
- Telangiectasia hemorrágica hereditaria
- Fístulas arteriovenosas

En la literatura se encuentran pocos precedentes bibliográficos que aporten datos sobre los parámetros de tamaño y flujo sanguíneo portal en niños sanos. Dos de ellos han sido publicados por Patriquin, aportando en uno de ellos un único dato referido a la velocidad máxima portal, estimándola entre 10 y 30 cm/s en niños sin ayuno previo y sin referir datos sobre la edad, peso, altura o sexo ni valorar otros parámetros de flujo portal.

En el otro trabajo estudia solamente el calibre portal y lo correlaciona con la edad, peso y sexo, pero no con la altura, encontrando, al contrario que nosotros, una mejor correlación lineal con la edad que con el peso y como nosotros poca diferencia entre varones y mujeres.

En cambio, en el adulto los parámetros normales del tamaño y flujo sanguíneo portal son mejor conocidos, existiendo más publicaciones sobre el tema. Niederau halla un significativo aumento del calibre portal al aumentar la edad y el peso, siendo mayor en varones que en mujeres. Ackroyd encuentra aumento del calibre y del volumen de flujo portal no sólo al aumentar el peso, sino también al incrementarse la altura. En adultos, el valor normal para el calibre portal oscila entre 11 ± 2 mm.

En cuanto a la velocidad media, Moriyasu publica unos valores normales en adultos en ayunas de 15 ± 4 cm/s. Los valores normales en adultos, también en ayunas, obtenidos por Ohnishi son de velocidad media $16,5 \pm 4,9$ cm/s y de volumen medio 648 ± 186 ml/min.

Para finalizar el comentario sobre los valores normales de los parámetros de flujo sanguíneo portal, pondremos de relieve un dato que nos ha llamado la atención al considerar la variación respiratoria y los valores de los parámetros de flujo portal en niños prematuros.

El conocimiento de los valores normales de estos parámetros de tamaño y flujo sanguíneo portal cobra especial valor en el estudio de pacientes con enfermedad hepática, especialmente con hipertensión portal, donde principalmente se produce un aumento del calibre y del índice de congestión portal y una disminución de la velocidad de flujo, así como en la valoración de aquellos pacientes candidatos a trasplante hepático.

PLANTEAMIENTO DEL PROBLEMA:

La ecografía Doppler duplex es un medio excelente para el estudio del sistema venoso portal tanto desde el punto de vista de su morfología como de su hemodinámica, ya que nos proporciona la capacidad de obtener imágenes en tiempo real de sus principales estructuras vasculares, así como de obtener información, cualitativa y cuantitativa, sobre su flujo sanguíneo en cualquier lugar que se desee del mismo.

Si a lo anteriormente expuesto añadimos que se trata de un método de fácil realización, muy bien tolerado por parte del paciente, que no requiere el uso de contraste, que no es irradiante ni invasivo, además de bajo coste económico y que el niño es un sujeto ideal para esta exploración debido a su escasa cantidad de tejido adiposo, podemos comprobar que se trata de un procedimiento diagnóstico idóneo para la infancia.

En nuestro servicio de Imagenología Diagnóstica y Terapéutica del Centro Médico Nacional 20 de Noviembre, se maneja a una población importante de pacientes pediátricos con alguna patología de base que llega a modificar el flujo portal habitual lo que nos lleva a la siguiente pregunta:

¿Cuál es la contribución de la ecografía Doppler para la evaluación del flujo sanguíneo portal en pacientes pediátricos entre 0 y 12 meses sin diagnóstico de enfermedad hepatobiliar por diagnóstico clínico y de ecografía de abdomen superior en el Centro Médico Nacional 20 de Noviembre en un periodo de dos meses?.

JUSTIFICACIÓN:

Con este estudio se pretende conocer los parámetros habituales del flujo portal en niños sanos y así llevar a cabo una oportuna detección de la alteración del flujo sanguíneo portal en la población pediátrica.

Los resultados de este trabajo serán de utilidad al Centro Médico Nacional 20 de Noviembre ya que a través de la detección oportuna de alteraciones en el flujo portal mediante la ecografía Doppler se podrá actuar eficazmente con el fin de mejorar los pronósticos de la población pediátrica.

La ecografía Doppler es una herramienta accesible de bajo costo comparado con otros estudios de imagen la cual se realiza en tiempo real, no emite radiación que perjudique al paciente y permite tomar decisiones claves si el paciente presenta alguna alteración del flujo portal.

Las autoridades e investigadores de la salud del nivel local y regional tendrán una mejor idea de los beneficios del procedimiento Doppler para detectar riesgos en la población pediátrica.

HIPÓTESIS:

El uso ultrasonido Doppler en pacientes pediátricos con rango de edad entre los 0 días y 12 meses sin diagnóstico de patología hepatobiliar puede ayudar a establecer parámetros de circulación portal normal expresados en velocidad portal media, volumen de flujo portal, dirección de flujo portal.

OBJETIVO GENERAL:

Caracterizar el patrón habitual de la ecografía Doppler, definido por velocidad de flujo portal, velocidad máxima portal, velocidad media portal, volumen de flujo portal, calibre de vena porta y dirección de flujo portal en niños entre los 0 y 12 meses sin diagnóstico de enfermedad hepatobiliar atendidos en el Centro Médico Nacional 20 de Noviembre durante el período Agosto 2019 a Septiembre 2019

OBJETIVOS ESPECÍFICOS:

Precisar características generales de los pacientes estudiados.

Describir los antecedentes (Patológicos y No Patológicos) de las pacientes.

POBLACIÓN DE ESTUDIO:

Pacientes pediátricos entro los 0 y 12 meses, sin diagnóstico de enfermedad hepatobiliar del Centro Médico Nacional 20 de Noviembre. Se trata de niños sanos o al menos sin patología abdominal o sistémica que pueda influir, aunque sea muy indirectamente, en la circulación abdominal en general o hepática en particular.

Para la definición de niño sano, se usara la valoración de médico especialista a cargo del paciente y la realización de una ecografía de abdomen superior que incluya hígado, vías biliares, que confirme la no presencia de lesión estructural que afecte hígado y vías biliares.

Criterio de inclusión:

Pacientes de edad pediátrica en el primer año de vida que asisten al centro medico nacional 20 de noviembre y que en su expediente clínico por parte de su servicio tratante no se documente clínicamente patología hepatobiliar.

VARIABLES DE CLASIFICACIÓN:

Género: Variable cualitativa de tipo nominal. Se considera como opciones de respuesta, hombre o mujer.

Edad: Tiempo transcurrido desde el nacimiento hasta el día en el que inicia participación en el estudio. Variable cuantitativa, continúa y se medirá en días.

Origen étnico: Es una comunidad formada por un conjunto de personas que comparten una auto identidad determinada por la existencia de ancestros que comparten una historia, idioma, rituales y tradiciones comunes. Variable cualitativa nominal.

Talla: Designa la altura de un individuo. Variable cuantitativa, continua medida en centímetros

Peso: Determina la masa corporal del individuo. Variable cuantitativa continua que se medirá en gramos.

Análisis de la imagen ecográfica

Calibre portal: Variable cuantitativa, continua expresada en milímetros (mm). El calibre de la vena portal se obtiene utilizando imágenes adquiridas por ultrasonido

en modo B. Se realiza la medición por el operador en el segmento donde el operador considere que el calibre de vena porta es mayor.

Variables de flujo portal

Velocidad de flujo sanguíneo portal: Variable cuantitativa continua expresada en cm/s. El cálculo de la velocidad máxima lo realiza directamente por el equipo de ecografía, por aplicación de la ecuación Doppler.

Velocidad media portal: Variable cuantitativa continua expresada en cm/s. La velocidad media se obtiene multiplicando la velocidad máxima por 0,57 (valor constante).

Volumen de flujo sanguíneo portal: Variable cuantitativa continua, expresada en ml/min. Se calcula multiplicando la velocidad (máxima o media) por el área seccional (en cm²) y por 60.

MATERIAL Y MÉTODO:

El proceso de recolección de datos se realizará por la revisión del expediente clínico de pacientes pediátricos entre 0 y 12 meses que no tengan diagnóstico de enfermedad hepatobiliar por parte del médico tratante.

Los pacientes que clasifiquen en dicho proceso seguirán a la fase de consentimiento informado. Lo padres y/o responsables legales de los pacientes recibirán una explicación detallada del protocolo de estudio y consentimiento informado. Los pacientes que acepten participar en el estudio proseguirán a la fase de evaluación.

Durante la evaluación de los pacientes, se realizará una ecografía abdominal morfológica de hígado y vías biliares para descartar la presencia de alteración

estructural que afecte la anatomía vascular portal de los pacientes. Posterior a esta ecografía morfológica, proseguiremos a la fase de ecografía Doppler de circulación portal.

Utilizaremos un Equipos de ultrasonido con software: tissue harmonic echo (the), color Doppler, Doppler pulsado, doppler (eflow), trapezoidal modalidad en transductor lineal de alta frecuencia 7 -10MHZ o transductor convexo de 3.5MHZ, se realizaran mediciones del calibre portal, valoración cualitativa de la dirección de flujo, Doppler pulsado y análisis espectral, realizando mediciones de la velocidad portal en fase de reposo.

Las imágenes de ultrasonido Doppler portal serán analizadas en el Sistema Integrado de Información de Diagnóstico por Imágenes (PACS por sus siglas en ingles). Dichas imágenes serán evaluadas y seleccionadas por un médico especialista en radiología diagnóstica y terapéutica con subespecialidad en Resonancia Magnética.

Además de los datos recogidos de la ecografía abdominal y Doppler, se recolectará información de los expedientes clínicos que incluya las siguientes variables: Sexo, edad, origen étnico, talla y peso.

ANÁLISIS ESTADÍSTICO:

Para el análisis estadístico se usará SPSS v.22.0 para WINDOWS. Microsoft Excel para la base de datos.

Para el reporte de resultados se hará uso de métodos estadísticos descriptivos, así:

El análisis estadístico de las variables cualitativas se medirá en frecuencia de eventos y se expresará en porcentajes.

Las variables cuantitativas se expresarán en media, moda, varianza y desviación estándar en los casos en que la muestra de población tenga distribución normal. Para los casos que la distribución de los datos no muestre comportamiento de normalidad, los datos se reportaran en medianas e intercuartiles.

RESULTADOS:

Se analizan los parámetros de tamaño y flujo sanguíneo de la vena porta, obtenidos en 20 niños sanos mediante ecografía Doppler duplex en las fechas establecidas en el plan de trabajo. De forma preliminar en los resultados obtenidos observamos que todos los parámetros de tamaño y flujo sanguíneo de la vena porta aumentan con la edad, peso y altura del niño, siendo mayor la correlación con el peso y altura que con la edad. Estos hallazgos se encuentran en revisión ya que el estudio aún no se concluye debido a que la población total asignada no se ha completado. La recolección de datos se realiza en la medida que se cumplen los criterios de inclusión para evitar sesgos en el análisis de datos. El protocolo está en seguimiento.

DISCUSION:

La ecografía Doppler duplex es un medio excelente para el estudio del sistema venoso portal tanto desde el punto de vista de su morfología como de su

hemodinámica, ya que nos proporciona la capacidad de obtener imágenes en tiempo real de sus principales estructuras vasculares, así como de obtener información, cualitativa y cuantitativa, sobre su flujo sanguíneo en cualquier lugar que se desee del mismo. El conocimiento de los valores normales de estos parámetros de tamaño y flujo sanguíneo portal cobra especial valor en el estudio de pacientes con enfermedad hepática, especialmente con hipertensión portal, donde principalmente se produce un aumento del calibre y del índice de congestión portal y una disminución de la velocidad de flujo, así como en la valoración de aquellos pacientes candidatos a trasplante hepático. Existen pocos datos en la literatura que hagan mención de estos valores en pacientes pediátricos, Cada vaso principal en el cuerpo humano tiene una forma de onda espectral Doppler característica que refleja la necesidad fisiológica del órgano que suministra y la posición del vaso en relación con el corazón. Conocer estos detalles fisiológicos permitirá realizar aproximaciones diagnósticas cuando la economía del sistema hemodinámico afecte el órgano estudiado. Así mismo servirá como base para conocer el comportamiento de la hemodinamia portosistémica en relación al crecimiento del individuo.

CONCLUSION:

Este es el primer trabajo en población mexicana pediátrica que asiste como derechohabiente del Instituto de seguridad y servicios sociales de los trabajadores del estado donde el conocimiento de la hemodinamia portal en la edad pediátrica y su variabilidad inducida por la circulación sistémica así como el crecimiento

exponencial del calibre, volumen y velocidad en relación a la edad, peso y talla pretenden ser de utilidad como parámetro normal de un grupo poblacional local.

CONSIDERACIONES ÉTICAS Y DE BIOSEGURIDAD

De acuerdo con los Artículos 16, 17 y 23 del CAPÍTULO I, TÍTULO SEGUNDO: De los Aspectos Éticos de la Investigación en Seres Humanos, del REGLAMENTO de la Ley General de Salud en Materia de Investigación para la Salud. El presente proyecto, documental con riesgo menor al mínimo..

Los investigadores confirmamos que la revisión de los antecedentes científicos del proyecto justifican su realización, que contamos con la capacidad para llevarlo a buen término, nos comprometemos a mantener un estándar científico elevado que permita obtener información útil para la sociedad, a salvaguardar la confidencialidad de los datos personales de los participantes en el estudio, pondremos el bienestar y la seguridad de los pacientes sujetos de investigación por encima de cualquier otro objetivo, y nos conduciremos de acuerdo a los estándares éticos aceptados nacional e internacionalmente según lo establecido por la Ley General de Salud, Las Pautas Éticas Internacionales Para la Investigación y Experimentación Biomédica en Seres Humanos de la OMS, así como la Declaración de Helsinki.

Los datos recabados se mantendrán de manera confidencial, solo el personal autorizado de la Coordinación de Investigación del CMN “20 de Noviembre” podrá tener acceso a la información.

- Consideraciones de bioseguridad:

- Los procedimientos no alteran el procedimiento médico de diagnóstico o tratamiento del paciente que se haría de rutina, y están basados en la mejor práctica clínica.

RECURSOS

Todos los recursos humanos y materiales serán proporcionados por el servicio de radiología del CMN 20 de noviembre.

Recursos humanos:

- Médico residente de cuarto año de imagenología diagnóstica y terapéutica del CMN 20 de noviembre
- Médico radiólogo adscrito al servicio radiología e imagen del CMN 20 de noviembre e investigador clínico.

Recursos materiales:

- Expedientes físicos y/o electrónicos de los pacientes seleccionados conforme a los criterios de inclusión.
- Computadora con sistema de administración hospitalaria (SIAH) y conexión a internet, PACS, así como los paquetes informáticos mencionados previamente para realizar el análisis estadístico correspondiente.

Recursos financieros:

- No amerita recursos financieros.

REFERENCIAS BIBLIOGRAFICAS:

1. Epiel C, Abshagen K, Vollmar B. Regulation of hepatic blood flow: the hepatic arterial buffer response revisited. *World J Gastroenterol.* 2010;16(48):6046-57.
2. Bombelli L, Genitoni V, Biasi S, et al. Liver hemodynamic flow balance by image-directed Doppler ultrasound evaluation in normal subjects. *J ClinUltrasound.* 1991;19:257-262.
3. Kruskal J, Newman P, Sammons L, Kane R. Optimizing Doppler and color flow US: application to hepatic sonography. *Radiographics* 2004;24:657-675.
4. Davis M, Chong W. Doppler ultrasound of the liver, portal hypertension, and transjugular intrahepatic portosystemic shunts. *Ultrasound Clin.* 2014;9:587-604.
5. McNaughton DA, Abu-Yousef MM. Doppler US of the liver made simple. *Radiographics.* 2011;31(3):161-188.
6. Moreno AH, Burchell AR, Reddy RV, Steen JA, Panke WF, Nealson TF Jr. Spontaneous reversal of portal blood flow: the case for and against its occurrence in patients with cirrhosis of the liver. *Ann Surg* 1975; 181:346-58.
7. Allan P, Dubbins P, Pozniak M, McDicken W. *Ecografia Doppler clínica.* 3er ed. Elsevier Science; 2002. Zwiebel W, Pellerito J. *Doppler general.* 2.a Ed. Marban libros; 2008.

8. Allan R. Ultrasound assessment of portal hypertension. Educational supplement. Issue, 2006;1:22-27.
9. Robinson K, Middleton W, Al-Sukaiti R, Teefey S, Dayira N. Doppler sonography of portal hypertension. Ultrasound quarterly. 2009;25:3-13.
10. Posniak M, Allan P. Clinical Doppler ultrasound. 3th ed. London: Churchill Livingstone; 2013.
11. Scheinfeld M, Bilali A, Koenigsberg M. Understanding the spectral Doppler waveform of the hepatic veins in health and disease. Radiographics. 2009;29:2081-2089.
12. Desser T, Sze D, Jeffrey B, Imaging an intervention in the hepatic veins. AJR. 2003;180:1583-1591.
13. Kim MY, Jeong WK, Baik SK. Invasive and non-invasive diagnosis of cirrhosis and portal hypertension. World J Gastroenterol. 2014;20(15):4300-15.
13. Shastri M, Kulkarni S, Patel R, Jasdanwala S. Portal vein Doppler: a tool for non-invasive prediction of esophageal varices in cirrosis. J Clin Diagn Res. 2014;8(7):12-15.