



UNIVERSIDAD NACIONAL AUTÓNOMA DE MÉXICO  
FACULTAD DE MEDICINA  
DIVISIÓN DE ESTUDIO DE POSGRADO  
HOSPITAL INFANTIL DE MÉXICO FEDERICO

RESULTADOS DE LA ATENCIÓN  
PROTOCOLIZADA DE PACIENTES CON  
HERNIA DIAFRAGMÁTICA CONGÉNITA CON  
HIPOPLASIA PULMONAR SEVERA  
OPERADOS DE OCLUSIÓN TRAQUEAL  
NACIDOS EN EL HIMFG 2012-2018.

T E S I S

PARA OBTENER EL TÍTULO DE  
ESPECIALISTA EN:

NEONATOLOGIA

P R E S E N T A:

DRA. SANDRA EUGENIA RANGEL LIMÓN



TUTOR:  
DR. DANIEL IBARRA RÍOS



CIUDAD DE MÉXICO

FEBRERO 2020



Universidad Nacional  
Autónoma de México



**UNAM – Dirección General de Bibliotecas**  
**Tesis Digitales**  
**Restricciones de uso**

**DERECHOS RESERVADOS ©**  
**PROHIBIDA SU REPRODUCCIÓN TOTAL O PARCIAL**

Todo el material contenido en esta tesis esta protegido por la Ley Federal del Derecho de Autor (LFDA) de los Estados Unidos Mexicanos (México).

El uso de imágenes, fragmentos de videos, y demás material que sea objeto de protección de los derechos de autor, será exclusivamente para fines educativos e informativos y deberá citar la fuente donde la obtuvo mencionando el autor o autores. Cualquier uso distinto como el lucro, reproducción, edición o modificación, será perseguido y sancionado por el respectivo titular de los Derechos de Autor.

## HOJA DE FIRMAS

---

DR. SARBELIO MORENO ESPINOSA  
DIRECTOR DE ENSEÑANZA Y DESARROLLO ACADEMICO



---

DR. DANIEL IBARRA RÍOS  
MEDICO ADSCRITO AL DEPARTAMENTO DE NEONATOLOGIA  
TUTOR DE TESIS.



---

DR. HORACIO MÁRQUEZ GONZÁLEZ  
DOCTOR EN CIENCIAS. OFICINA DE APOYO A LA  
INVESTIGACIÓN CLÍNICA  
TUTOR METODOLÓGICO DE TESIS

HOSPITAL INFANTIL DE MEXICO FEDERICO GOMEZ

## DEDICATORIA

A mis padres Luis Isaac y María Eugenia por su apoyo y guía constante a lo largo de mi vida, por su amor incondicional, sin el cual no hubiese podido lograr las metas a las que he llegado.

A mis hermanas, por las palabras de aliento que me han animado todos estos años, por su amor y consejos que me acompañan siempre.

Me gustaría que estas líneas sirvieran para expresar mi más profundo y sincero agradecimiento a mis maestros de la especialidad de neonatología, por el apoyo brindado, por su tiempo, amistad y por compartir sus conocimientos conmigo.

A Dios, por estar conmigo todos los días de mi vida, guiándome y por darme lo más importante, una familia a la que amo.

*Si tienes una actitud positiva y te esfuerzas constantemente para dar tu mejor esfuerzo, con el tiempo vas a superar los problemas inmediatos y encontraras que está listo para retos mayores.*

*Anónimo.*

## ÍNDICE.

ANTECEDENTES.....	2
MARCO TEORICO.....	3
PLANTEAMIENTO DEL PROBLEMA.....	17
PREGUNTA DE INVESTIGACIÓN.....	17
JUSTIFICACION.....	17
OBJETIVOS.....	17
<b>GENERAL</b> .....	17
<b>ESPECIFICOS</b> .....	17
MÉTODOS.....	18
PLAN DE ANÁLISIS ESTADISTICO.....	19
DESCRIPCIÓN DE VARIABLES.....	19
RESULTADOS.....	21
DISCUSIÓN.....	27
CONCLUSIÓN.....	29
CRONOGRAMA DE ACTIVIDADES.....	30
REFERENCIAS BIBLIOGRÁFICAS.....	31
LIMITACIÓN DEL ESTUDIO.....	34
ANEXOS.....	35

## **ANTECEDENTES.**

El presente estudio abarca 18 pacientes con hernia diafragmática congénita (HDC) e hipoplasia pulmonar severa (definida como un índice pulmón cabeza observado/esperado menor de 27% y herniación hepática) con cariotipo normal a los cuales se les realizó oclusión traqueal fetal (OTF) y fueron atendidos entre los años 2012 - 2018 en el Hospital Infantil de México Federico Gómez (HIMFG) debido a su complejidad. El HIMFG es un Instituto Nacional de Salud con una Unidad de Cuidados Intensivos Neonatales (UCIN) de tercer nivel de atención con todos los recursos a excepción de Oxigenación por Membrana Extracorpórea (ECMO por sus siglas en inglés); cuenta además con Cirugía de Alta Especialidad con Endoscopia y Cirugía Neonatal.

La HDC con hipoplasia pulmonar severa (HPS) en países sin ECMO presenta una alta mortalidad. Los avances en el diagnóstico prenatal y la institución de los protocolos estandarizados para la atención postnatal han mejorado la supervivencia. Este estudio pretende describir los resultados de la atención protocolizada con abordaje multidisciplinario cuya principal patología es la HPS con hipertensión pulmonar persistente neonatal (HPPN) de muy difícil manejo,

Este proyecto requiere de un equipo multidisciplinario que incluye desde la Dirección Médica y Quirúrgica del HIMFG, así como los Departamentos de Cirugía, Neonatología, Anestesiología, Imagenología, Terapia Respiratoria, el apoyo del servicio de Medicina Materno fetal del Hospital General de México y del servicio de Cirugía Fetal del Hospital de Especialidades del Niño y de la Mujer de Querétaro.

Es gracias a este abordaje que se ha podido atender a estos pacientes, quienes sin un diagnóstico prenatal no se hubiesen referido a un tercer nivel de atención, presentando una mortalidad esperada del 100%.

## **MARCO TEORICO.**

### **Generalidades.**

La HDC es un defecto congénito en el diafragma que permite el paso del contenido abdominal al tórax fetal y conduce a diversos grados de hipoplasia pulmonar e hipertensión pulmonar.

Los avances recientes en las intervenciones perinatales para los recién nacidos con HDC han mejorado notablemente el resultado en los países más industrializados, pero la alta mortalidad para estos casos sigue siendo un desafío en países menos industrializados. La HDC con HPS en países sin ECMO representa una patología con 100% de mortalidad. La mayoría muere en la reanimación y los sobrevivientes no logran ser trasladados a centros de tercer nivel de atención.

La incidencia de HDC según la literatura disponible oscila aproximadamente entre 0.8 a 5 /10,000 nacimientos y varía según la población. El defecto en el diafragma conduce a que el contenido abdominal se hernie en el tórax creando de esta manera un efecto de masa que impide el desarrollo pulmonar fetal, dando como resultado hipoplasia del parénquima de la vasculatura pulmonar. El pulmón hipoplásico está afectado debido a que es pequeño, tiene un deficiente desarrollo bronquial, un área de superficie alveolar disminuida y la vasculatura pulmonar está alterada. Además, las arterias pulmonares periféricas presentan una hipertrofia de la capa muscular, resultando en un incremento de la resistencia vascular pulmonar y en hiperreactividad vascular. Los pacientes que presentan hernia diafragmática congénita severa son altamente sensibles a la hipoxemia, hipotensión, acidosis, y al estímulo ambiental; cualquiera de estos factores puede precipitar vasoconstricción pulmonar, episodios de cianosis y descompensación. El amplio espectro de severidad de los pacientes con hernia diafragmática congénita depende del grado de hipoplasia pulmonar y de hipertensión pulmonar <sup>(1)</sup>.

### **Embriogénesis.**

El diafragma inicia su desarrollo en la 4ª semana y está completo en la 12ª semana de gestación <sup>(2)</sup>. Durante el desarrollo embrionario el diafragma muscular se forma entre las semanas 6 y 14 de amenorrea como resultado de la fusión de cuatro estructuras: el septum transversum, membranas pleuroperitoneales, mesenterio dorsal del esófago y pared corporal. En la etapa embrionaria, el intestino sale y

regresa a la cavidad abdominal entre las semanas 10 y 12 de gestación, acompañado a esto, existe un fallo en el cierre de los canales pleuroperitoneales al final de la organogénesis. La cara más posterior del diafragma se deriva de la pared corporal y se forma en último término, y es en esta porción donde se producen la mayoría de los defectos <sup>(3)</sup>.

Otra teoría menciona que la hipoplasia pulmonar es el principal factor determinante e inicial del defecto. Si existe una alteración del desarrollo de las yemas pulmonares se afectan también se altera el desarrollo de la placa mesenquimatosa post hepática, la evidencia por microscopia electrónica en modelos de ratas soporta que cuando hay alteración en la placa mesenquimatosa post hepática ocurren defectos diafragmáticos <sup>(2)</sup>.

El defecto diafragmático más frecuente es el posterolateral o hernia de Bochdaleck (70-75% de los casos). La hernia de Bochdaleck presenta afectación izquierda en el 80% de los casos, un 15% derecha y aproximadamente el 5% bilateral. En función de si el defecto diafragmático es derecho o izquierdo los órganos herniados a tórax serán distintos. Las hernias anteriores o Hernia de Morgagni se presentan en 23-28%, las hernias en la parte central involucran el 2-7% <sup>(2)</sup>.

El defecto conduce también a movimientos respiratorios fetales anormales, reduciendo el vacío de estiramiento y con ello alterando el desarrollo pulmonar. En la patogenia de la hernia diafragmática congénita se ha observado una arquitectura anormal; histológica y funcionalmente. Se ha observado un reducido número de generaciones de división de la vía aérea, septos alveolares y alteraciones en los acinos. El número y diferenciación de neumocitos tipo 2 también están alterados <sup>(2)</sup>. Las arterias pulmonares están disminuidas en densidad por unidad de volumen y el músculo se extiende hasta la periferia disminuyendo el nivel de acinos; la media y adventicia de las pequeñas arterias pulmonares está debilitada <sup>(3)</sup>. La fisiología alterada en la HDC se agrava con pobre desarrollo ventricular izquierdo y marcada hipertrofia derecha, lo que más tarde lleva a disfunción ventricular <sup>(2)</sup>.

### **Hipoplasia pulmonar en HDC.**

Ocurre de forma ipsilateral a la herniación, y en grados variables en el lado contralateral. En un inicio se pensaba que era secundaria a compresión por los órganos herniados, sin embargo, como se mencionó anteriormente teorías nuevas exploradas en modelos de ratas explican que el daño primario está en afección de la organogénesis llevando a la hipoplasia pulmonar. La interferencia con el desarrollo pulmonar reduce la arborización de los bronquiolos y vasos pulmonares llevando a hipoplasia acinar. Los bronquiolos terminales disminuyen y llevan a



engrosamiento de los septos alveolares. El pulmón es relativamente inmaduro y la hipoplasia de tejido pulmonar contrasta con el número de vasos llevando más tarde a grados variables de Hipertensión pulmonar <sup>(2)</sup>.

## **Diagnóstico prenatal.**

El diagnóstico prenatal de la HDC es relativamente sencillo y se ha incrementado gracias a los programas de tamiz ecográfico prenatal, pasando de ser un diagnóstico de urgencia neonatal a una condición cada vez más conocida ya desde la etapa fetal. En países industrializados cerca de dos tercios de los casos de hernia diafragmática congénita se diagnostican en etapa prenatal <sup>(1)</sup>.

En la mayoría de los centros de atención y diagnóstico fetal, la evaluación prenatal incluye ultrasonidos de alta resolución, resonancia magnética fetal, ecocardiograma fetal, y pruebas genéticas. Dependiendo del lado de la hernia se tienen diversas características por ultrasonido; en las HDC derechas la ecogenicidad del pulmón e hígado son similares y la cámara gástrica es intraabdominal. Otros signos inespecíficos son la presencia de líquido libre en el tórax (más frecuente en HDC derechas) y polihidramnios debido a la alteración en la deglución fetal <sup>(1)</sup>.

Un grupo de diferentes predictores prenatales se han propuesto y refinado al paso de los años. La herniación del hígado dentro de la cavidad torácica fetal es un factor diagnóstico pobre, pero es en sí el factor predictivo más fidedigno de la severidad y mortalidad en hernia diafragmática congénita. La mortalidad en pacientes con herniación hepática fue del 65% comparada con el 7% cuando el hígado está por debajo del diafragma. Además, la herniación hepática resulta altamente predictiva de la necesidad de usar ECMO, con un 80% de los pacientes con esta herniación requiriéndolo comparado con el 25% de los pacientes que no tenían herniación hepática <sup>(4)</sup>.

Los factores predictivos prenatales más utilizados se basan en mediciones del volumen pulmonar e incluyen el índice pulmón-cabeza, observado versus el esperado por ultrasonido, y el volumen total pulmonar en imagen de resonancia magnética. El índice pulmón cabeza es el radio del pulmón derecho en relación al perímetro cefálico calculado para minimizar las diferencias basadas en la edad gestacional. En fetos de entre 20 y 26 semanas un índice pulmón-cabeza <0.6 se asocia con supervivencia del 0%, mientras que los fetos con índice pulmón-cabeza de >1.35 tienen una supervivencia del 100% <sup>(5)(22)</sup>. Esta medición fue desarrollada en respuesta a la observación de que el crecimiento del pulmón es 4 veces mayor que el crecimiento de la cabeza en el tercer trimestre de la gestación de tal manera

que este índice en la gestación tardía tiende a sobreestimar la severidad del defecto <sup>(6)</sup>. Si se compara índice con el observado para el esperado (O/E) contrastándolo con tablas por edad gestacional. y se expresa como tal se vuelve independiente a la edad gestacional <sup>(23)</sup>. Tanto el índice pulmón-cabeza como el índice observado versus el esperado pulmón cabeza se derivan de mediciones de ultrasonido y ha sido difícil comparar mediciones de diferentes instituciones debido a la falta de técnicas de medición estandarizadas y la variabilidad de lo que indica el operador.

La habilidad para obtener mediciones precisas por ultrasonido puede verse limitada por: diferencias en la composición corporal materna, posición fetal, y a veces dificultad para distinguir tejido pulmonar del tejido hepático. Los avances en la resonancia magnética y la adquisición de nuevos equipos de RMN han facilitado la medición del volumen pulmonar fetal, y este tipo de examen tiene la ventaja de ser independiente del operador y tener menos influencia de artefactos. En la hernia diafragmática congénita aislada, el índice O/E volumen pulmonar fetal >35% se asoció con 80-90% de supervivencia (leves), un índice de volumen pulmonar O/E de 26 a 35% tuvo una supervivencia de 30-60% (moderadas), y un índice de volumen pulmonar O/E <26% tuvo un 15-20% de supervivencia (severas) <sup>(7), (23)</sup>. Otros grupos han demostrado que este índice también se correlaciona con la necesidad del uso de ECMO <sup>(8), (9)</sup>. Recientemente se ha propuesto con base a un estudio de supervivencia del Grupo Latinoamericano de estudio de la Hernia Diafragmática Congénita que en países en vías de desarrollo aquellas con índice O/E de 26 a 35% deben ser consideradas como severas (supervivencia 3.4%) y las de 35 a 45% deben ser consideradas como moderadas (supervivencia de 28% hígado arriba y 50% hígado abajo) <sup>(24)</sup>.

Otros diagnósticos diferenciales son: malformación adenomatoidea quística, atresia bronquial, quistes de diferente origen, secuestro broncopulmonar, teratomas mediastínicos. En estas patologías se observan imágenes intratorácicas más o menos heterogéneas y desplazamiento del mediastino, pero los órganos intraabdominales no se encuentran desplazados y se observa la integridad de las líneas diafragmáticas. <sup>(1)</sup>.

Una vez diagnosticada la HDC debemos determinar si se trata de una enfermedad aislada ya que es frecuente su asociación a otras anomalías.

## **Anomalías asociadas.**

Las trisomías 18,13 y 21 son las anomalías cromosómicas más comúnmente asociadas.

La hernia diafragmática congénita es el hallazgo más común en el síndrome de Fryns y se encuentra asociado a elevada mortalidad. También puede ser parte de Pentalogía de Cantrell, Apert, Brachmann-Cornelia De Lange, Beckwith-Wiedemann, CHARGE, Coffin-Siris, secuencia de Goldenhar, Simpson-Golabi-Behmel, Stickler, secuencia de Pierre Robin y VACTERL.

La presencia de anomalías asociadas en bebés con HDC, especialmente la presencia de enfermedad cardíaca congénita sugiere un resultado sombrío. La consejería genética temprana y el hecho de reconocer anomalías letales son esenciales para el proceso de consejo prenatal y el posterior manejo <sup>(2)</sup>

## **Terapia prenatal.**

Una vez establecido que se trata de una HDC aparentemente aislada y que se ha definido el pronóstico, han de plantearse las opciones de manejo que incluyen la interrupción de la gestación en aquellos casos extremadamente graves con muy pocas posibilidades de supervivencia (< 5-10%), si es una opción para los padres, el manejo convencional postnatal, sin intervención prenatal, para los casos con mejor pronóstico de supervivencia (> 60-70%) y la terapia fetal en aquellos casos con un pronóstico intermedio (supervivencia estimada < 60-70%).

Este proceso de asesoría debe realizarse por un grupo multidisciplinario, incluyendo especialistas en medicina fetal, genética, neonatología y cirugía pediátrica.

La estrategia actual se basa en la oclusión traqueal fetoscópica con balón (FETO por sus siglas en inglés, OTF en este trabajo). La oclusión impide la salida del fluido pulmonar e induce un crecimiento acelerado del pulmón mediante un estímulo mecánico directo y también por la secreción de factores de crecimiento que actuarían a nivel local. Los datos más recientes muestran que el tratamiento con oclusión traqueal fetal incrementa globalmente la supervivencia en un 35-40% respecto al pronóstico inicial. La OTF con balón no es una solución definitiva, pero permite estimular el crecimiento pulmonar de forma muy marcada en un subgrupo de casos <sup>(2)</sup>.

En la última década, la extensa experiencia de básicamente 3 centros de investigación europeos ha establecido los criterios para realizar OTF, y han

perfeccionado las técnicas y minimizado el tiempo tanto de introducción como de retiro del balón. Los signos de mal pronóstico usados como criterios para uso de OTF son: herniación intratorácica del hígado y una índice pulmón-cabeza bajo (<1) (10).

El balón se coloca mediante fetoscopia entre las 27 y 32 semanas de gestación según la severidad del caso. Existe evidencia de que si se coloca el balón antes de la semana 26 se puede producir daño a nivel de la tráquea (11) (12). El objetivo es mantener la tráquea ocluida el mayor tiempo posible, pero al mismo tiempo se busca remover el balón antes del nacimiento así se evita el riesgo de muerte neonatal.

El procedimiento tiene una duración media de 17 minutos, dependiendo de la experiencia del grupo que la realiza, la duración del procedimiento esta en relación directa con el riesgo de rotura prematura de membranas. Se realiza bajo anestesia regional en la madre y con anestesia e inmovilización en el feto. Durante la fase de oclusión traqueal se recomienda que la paciente se encuentre cerca del centro de referencia, debido a que se requiere experiencia para el manejo de la vía aérea fetal. El balón es retirado entre 2 a 4 semanas más tarde, dependiendo de la respuesta que se observe. La RPM continúa siendo la complicación más frecuentemente asociada al tratamiento. Sin embargo, aun después de ocurrir la RPM, es posible realizar un manejo expectante para conseguir alargar la edad gestacional al nacimiento. (2).

Entre los efectos secundarios observados sobre la tráquea en desarrollo se reporta la traqueomegalia, la cual parece no tener traducción clínica importante, y se va normalizando al ir creciendo el paciente. (11) (12).

Existen casos que presentan una gran respuesta, otros en donde el grado es insuficiente y otros casos en donde no responden en absoluto. El reto se encuentra en identificar los casos que van a responder al tratamiento. (2).

## **Nacimiento y manejo postnatal.**

La disponibilidad y precisión del diagnóstico prenatal permite una planificación coordinada del nacimiento. Las familias reciben asesoramiento integral sobre los problemas perinatales relacionados de la hernia diafragmática congénita, los posibles eventos postnatales y los resultados a largo plazo. Los productos con hernia diafragmática congénita deben ser recibidos en centros de atención terciaria con acceso inmediato a servicios de Neonatología, Cirugía pediátrica y en casos de hipoplasia pulmonar severa en países industrializados se utiliza ECMO. Debido a la naturaleza frágil de los bebés con hernia diafragmática congénita, el transporte es

potencialmente peligroso y debe minimizarse y optimizarse cuando sea posible para disminuir los eventos adversos y mejorar el resultado general <sup>(13)</sup>.

El niño con hernia diafragmática congénita se intuba inmediatamente en el parto. Se evita el apoyo de ventilación con bolsa y mascarilla porque conduce a la distensión gastrointestinal y la compresión del pulmón que dificultan la ventilación. Una sonda nasogástrica permeable es importante para descomprimir el estómago y el intestino y de esta manera mejorar la expansión del pulmón <sup>(13)</sup>.

Se utilizan estrategias de ventilación gentil para reducir el daño iatrogénico al pulmón hipoplásico. Las presiones pico deben limitarse a menos de 25 cmH<sub>2</sub>O. El uso de altas presiones para mantener un adecuado intercambio gaseoso podría conllevar al uso de ventilación de alta frecuencia oscilatoria (VAFO) e incluso ECMO (no disponible en el país), para de esta manera proteger los pulmones del barotrauma. Se han realizado estudios del uso de protocolos estandarizados los cuales mejoran los resultados de supervivencia de estos pacientes, estos incluyen estrategias de protección pulmonar incluyendo el uso de bajas presiones, metas de saturación de oxígeno bajas e hipercapnia permisiva mientras se mantenga el equilibrio acido-base. Los rangos de presiones arteriales se deben mantener de tal manera que se evite cualquier cortocircuito de derecha a izquierda. En presencia de hernia diafragmática congénita moderada a severa la reparación quirúrgica se retrasa de una a dos semanas hasta que el paciente ha sido estabilizado y la reactividad vascular pulmonar ha podido ser controlada o resuelta. Los pacientes con hipertensión pulmonar moderada y defectos de bajo riesgo en HDC pueden ser sometidos tempranamente a reparación quirúrgica entre las 24 y 48 horas para de esta manera permitir una adecuada transición y además para obtener durante el período de “luna de miel” un tiempo de relativa estabilidad que puede ser seguido del inicio de un período de agravamiento de la hipertensión pulmonar y de dificultad respiratoria <sup>(13)</sup>.

### **Reparación quirúrgica.**

La fisiopatología en HDC está dada principalmente por la hipoplasia pulmonar y la hipertensión pulmonar debido a su vez a la herniación de las vísceras abdominales hacia el tórax y no por el defecto diafragmático en sí. Reconocer esta circunstancia ha sido crucial para decidir en qué tiempo deberá realizarse la reparación quirúrgica. Ésta se retrasa hasta que la hipertensión pulmonar se haya podido mejorar o resolver <sup>(13)</sup>.

Se ha abandonado el uso rutinario de un tubo torácico después de la operación para drenar el derrame que llena la cavidad pleural. Esto no impide su uso en casos

individuales para drenar un derrame que es sintomático, por ejemplo, debido a la existencia de quilotórax antes de la cirugía. <sup>(14)</sup>

La técnica quirúrgica óptima también sigue siendo objeto de debate. La cirugía de acceso mínimo tiene ventajas estéticas y puede realizarse en pacientes con un defecto en el lado izquierdo y con el hígado hacia abajo, pero conlleva un riesgo significativamente mayor de recurrencia. También existe preocupación acerca de la absorción del CO<sub>2</sub> utilizado para la insuflación en la cirugía de acceso mínimo, y, por lo tanto, las presiones de insuflación de CO<sub>2</sub> deben minimizarse. Un metaanálisis de Lansdale et al. demostraron que la reparación toracoscópica tuvo mayores tasas de recurrencia y tiempo quirúrgico, pero la supervivencia era similar en comparación con la cirugía abierta. <sup>(14)</sup>.

La reparación quirúrgica del defecto diafragmático debe realizarse después de la estabilización clínica, definida de la siguiente manera:

- Presión arterial media normal para la edad gestacional.
- Niveles de saturación preductal de 85–95% con FiO<sub>2</sub> por menor del 50%.
- Lactato por menor de 3 mmol /l.
- Gasto urinario mayor a 1 ml / kg / h.
- No hay una colocación rutinaria del tubo torácico después de la operación <sup>(14)</sup>.

No está evaluada la cirugía temprana a la cama del paciente gravemente enfermo continuando con los mismos esfuerzos de terapia intensiva, en especial en ausencia de oxigenación con membrana extracorpórea como es nuestro centro.

### **Manejo de la hipertensión arterial pulmonar en pacientes con hernia diafragmática congénita y otras patologías.**

La complicación de mayor importancia y gravedad en la hipertensión pulmonar que está caracterizada por una elevación sostenida de las resistencias vasculares pulmonares asociada a valores normales o bajos de presión sistémica dando como resultado un cortocircuito extrapulmonar de derecha a izquierda a través de los conductos fetales: conducto arterioso y foramen oval permeable, llevando al paciente a hipoxemia y labilidad. Esta alteración se conocía como persistencia de la circulación fetal y es siempre secundaria a una transición pulmonar fallida al nacer.

## **Transición al nacimiento.**

Una serie de eventos a nivel circulatorio se dan al momento del nacimiento para asegurar una transición adecuada de la vida intrauterina a la vida extrauterina. El pinzamiento del cordón umbilical elimina la baja resistencia de la circulación placentaria incrementando la presión arterial sistémica. Simultáneamente varios mecanismos operan para reducir rápidamente la presión arterial pulmonar e incrementar el flujo sanguíneo hacia los pulmones. De estos, el estímulo más importante parece ser la ventilación de los pulmones y el incremento de la presión de oxígeno <sup>(15)</sup>. Con el inicio de la respiración los pulmones fetales llenos de líquido se llenan de aire. Se lleva a cabo una oxigenación eficiente en el lecho vascular pulmonar lo cual conlleva a un descenso en las resistencias vasculares pulmonares. Se da un incremento en el flujo sanguíneo hacia los pulmones lo cual incrementa la presión en la aurícula izquierda, cerrando de esta manera el foramen oval. Ya que las resistencias vasculares pulmonares descienden a valores por debajo de las resistencias vasculares sistémicas, existe entonces un flujo reverso a través del conducto arterioso y el conducto venoso. El incremento de la saturación arterial de oxígeno produce el cierre del conducto arterioso y del conducto venoso, dentro de las primeras horas de vida. En la fase final de la transición neonatal vascular pulmonar, la disminución de las resistencias vasculares pulmonares se acompaña de una remodelación estructural rápida del lecho vascular, desde las principales arterias hasta los capilares. El endotelio vascular libera productos vasoactivos que juegan un papel principal en la transición pulmonar al nacimiento. La producción de óxido nítrico endotelial incrementa de forma importante al nacimiento. Se cree que el oxígeno es un importante catalizador en el incremento de la producción de Óxido nítrico endotelial, pese a que el mecanismo no se conoce con claridad. Hay un incremento de la fosforilación oxidativa y la liberación del ATP (adenosin trifosfato) celular, lo cual es un vasodilatador vascular pulmonar durante la etapa fetal y es un estímulo potencial para la producción de óxido nítrico a nivel del endotelio. En estudios realizados en arterias intrapulmonares en pulmón de fetos de ovejas cercanos a edad gestacional a término, se ha hecho evidente que la producción basal de óxido nítrico tanto como la producción inducida del mismo con el incremento de la tensión de oxígeno <sup>(15)</sup>.

El stress de cizallamiento resultante del incremento del flujo sanguíneo hacia los pulmones y de la oxigenación induce la expresión de la enzima óxido nítrico sintasa contribuyendo así a que se genere la vasodilatación pulmonar mediada por óxido nítrico luego del nacimiento. El óxido nítrico ejerce su acción a través de la enzima Guanilato Ciclasa soluble y el GMP cíclico. La expresión de la fosfodiesterasa 5 en los pulmones incrementa durante la gestación y en el período inmediato al nacimiento. La vía del Ácido araquidónico – Prostaciclina también juega un papel

importante durante el período de transición al nacer. La enzima Ciclooxygenasa actúa sobre el ácido araquidónico para producir endoperóxidos de prostaglandinas. Las prostaglandinas activan el adenilato ciclasa, de tal modo que incrementan las concentraciones de AMP cíclico en las células del músculo liso del endotelio vascular. La inhibición de la producción de prostaciclina debido a los antiinflamatorios no esteroideos (AINES) durante la gestación avanzada se ha asociado a hipertensión pulmonar persistente en el recién nacido pese a que recientemente esta aseveración ha sido cuestionada. El péptido natriurético atrial, el péptido natriurético tipo B y el tipo C dilatan la vasculatura pulmonar fetal incrementando los niveles de GMP cíclico por medio de Guanilato ciclasa particulada y puede jugar un rol importante en la transición pulmonar al nacimiento (16).

### **Etiología y fisiopatología de la hipertensión pulmonar.**

El fallo en la circulación pulmonar para iniciar la transición normal después del nacimiento conlleva a hipertensión arterial pulmonar persistente del recién nacido, la cual se caracteriza por una elevada resistencia vascular pulmonar frente a la resistencia vascular periférica, resultando en vasoconstricción, remodelación estructural de la vascularización pulmonar, obstrucción intravascular o hipoplasia pulmonar (17). Hay un cortocircuito de derecha a izquierda a través del foramen oval y del conducto arterioso, resultando en hipoxemia y labilidad en las saturaciones de oxígeno (15).

La hernia diafragmática congénita se asocia por lo general a hipertensión arterial pulmonar de difícil manejo. Una combinación de hipertensión arterial pulmonar, hipertrofia y/o insuficiencia ventricular derecha, e hipoplasia ventricular izquierda con hipertensión venosa pulmonar dan como resultado la aparición de hipertensión pulmonar severa y de difícil respuesta al tratamiento convencional. En los neonatos con hernia diafragmática congénita la hipoplasia pulmonar y la alteración en el desarrollo del lecho vascular pulmonar contribuyen al fallo respiratorio hipoxémico. (17).

### **Manejo en la sala de partos.**

El reconocer de manera temprana los datos de hipertensión arterial pulmonar y corregir los factores que producen incremento en la RVP son importantes para el manejo del neonato a término o pretérmino tardío con Insuficiencia respiratoria hipoxia. Nunca se debe dar  $FiO_2 > 50\%$  sin dar presión (presión continua de la vía aérea o CPAP por sus siglas en inglés) o ventilación mecánica ya que se pueden presentar atelectasias por absorción (al perder el nitrógeno que ayuda a mantener la estructura alveolar por la  $FiO_2$  elevada) empeorando la condición ventilatoria del recién nacido comprometido. En casos de HDC o hipoplasia pulmonar con



diagnóstico prenatal se beneficiarán con intubación inmediata evitando, dar presión positiva con bolsa mascarilla <sup>(18)</sup>.

En nuestro centro después del primer caso se optó por intubar con el cordón abierto, permitiendo mayor tiempo para maniobrar la vía aérea y permitir flujo placentario. Así mismo permite la iniciación de la ventilación todavía con flujo. De no hacerse así el neonato con hernia diafragmática que no respira se ve afectado también por el corte súbito de la pre carga. Kashyap y colaboradores demostraron en un modelo en ovejas de hernia diafragmática que el pinzamiento tardío, después de lograr un volumen corriente de 4 ml/kg contra pinzamiento inmediato se asoció con resistencias vasculares pulmonares más bajas y un aumento al flujo sanguíneo pulmonar en los primeros 20 minutos de vida neonatal <sup>(25)</sup>.

Se manda de rutina cultivo de líquido amniótico y se envía la placenta a Patología.

### **Medidas de soporte.**

Una vez que se diagnostica hipertensión arterial pulmonar se deben tomar una serie de medidas de soporte que resultarán esenciales para mejorar los resultados.

Deberá mantenerse siempre la normotermia y corregir de forma eficaz cualquier alteración metabólica como la hipoglicemia, hipocalcemia, acidosis y la policitemia. La nutrición parenteral con adecuado aporte de aminoácidos, glucosa, calcio y electrolitos deberá ministrarse preferentemente por vía central <sup>(18)</sup>.

Cubrir los ojos y oídos para mantener aislado al bebé de cualquier estímulo ambiental es una práctica común de manipulación mínima (evitando el aumento del tono simpático) <sup>(17)</sup>.

Por su capacidad para proveer analgesia rápida, mantener la estabilidad hemodinámica, bloquear las respuestas endocrinas al estrés y prevenir el aumento en la resistencia vascular pulmonar inducida por el dolor se utiliza fentanilo de 0.5 a 4 mcg/kg/h. No se debe inducir parálisis excepto en casos muy seleccionados ya que se ha relacionado con incremento de la mortalidad <sup>(17)</sup>.

### **Manejo hemodinámico.**

Deberá mantenerse las presiones arteriales dentro de rangos de la normalidad para la edad de gestación. La hipotensión o una perfusión inadecuada son claros indicios de hipovolemia, el reemplazo volumétrico muy cauteloso con cargas lentas <sup>(18)</sup>.

Si pese a esto la hipotensión o los signos de bajo gasto persisten deberá iniciarse infusión de presores. Se ha descrito el uso de la dopamina, dobutamina, epinefrina y norepinefrina. Hay que tomar en cuenta que estos agentes no son selectivos por lo que pueden inducir a vasoconstricción pulmonar y elevación de las resistencias vasculares pulmonares en altas dosis. No está recomendado por lo anterior el uso de dopamina en estos pacientes. Una vez clasificado el caso excluyendo cardiopatías, enfermedad parenquimatosa pulmonar o hipertensión venosa pulmonar se debe dar soporte a la disfunción del ventrículo derecho <sup>(18)</sup>.

### **Manejo ventilatorio.**

Proveer una adecuada oxigenación es uno de los principales puntos del manejo de la hipertensión arterial pulmonar del recién nacido. La hipoxia incrementa las RVP y contribuye a la fisiopatología de la hipertensión, aunque la hiperoxia no reduce las RVP, en su lugar produce lesión por radicales libres de oxígeno y reduce la respuesta al óxido nítrico inhalado (ONi). Ciertas partículas reactivas de oxígeno reducen la actividad de la ONs endotelial y de la sGC así como incrementar la actividad de la FDE5 dando como resultado niveles disminuidos de cGMP y potenciando así la vasoconstricción pulmonar. Se recomienda mantener saturaciones preductales de oxígeno entre 88 y 94% en pacientes en tratamiento de HPPN con niveles de PaO<sub>2</sub> entre 60 y 100 mm Hg <sup>(18)</sup>.

La expansión pulmonar adecuada es esencial para una apropiada oxigenación tanto como la ministración efectiva de ONi. La ventilación convencional y la ventilación de alta frecuencia oscilatoria (VAFO) se usan para reducir la alteración entre la ventilación y la perfusión. <sup>(18)</sup>.

Las estrategias de ventilación *gentil* con presión al final de la espiración óptima, presión inspiratoria pico relativamente baja e hipercapnia permisiva son recomendadas en la actualidad para asegurar así una adecuada expansión pulmonar sin causar barotrauma. <sup>(17)</sup>.

### **Surfactante.**

No se recomienda en general su uso. Cuando hay prematuridad compatible con déficit de este la decisión puede ser controversial. Sin embargo, en hernia diafragmática no se ha encontrado beneficioso y se ha relacionado con hemorragia pulmonar <sup>(26), (27), (28)</sup>.

## **Óxido nítrico.**

En varios ensayos clínicos controlados aleatorizados con neonatos que presentaban hipertensión arterial pulmonar persistente se demostró que el uso de óxido nítrico inhalado (ONi) disminuyó significativamente los requerimientos de ECMO y la mortalidad. <sup>(17)</sup>. Sin embargo, en pacientes con HDC el ONi no reduce la necesidad ECMO y el riesgo de muerte. Hay que considerar que en ese estudio (NINOS trial) las decisiones de manejo ventilatorio e IO para enrollar son muy distintas a las que se usan en la actualidad. En muchos centros como el nuestro se sigue utilizando ONi sin demostrar cambios en mortalidad o ECMO<sup>(29)-(30)</sup>.

## **Vasodilatadores sistémicos: inhibidores de la fosfodiesterasa.**

### **a) Sildenafil**

El primer reporte de uso clínico del Sildenafil en neonatos se realizó en pacientes operados por cardiopatías congénita en quienes no se había logrado retirar el ONi. A partir de estas primeras publicaciones, el Sildenafil comenzó a ser considerado como un medicamento promisorio para el tratamiento de la hipertensión arterial pulmonar persistente neonatal (HAPPN) especialmente en aquellos sitios donde no se encontraba disponible el ONi <sup>(17)</sup>. La FDA solo lo aprueba para adultos con hipertensión pulmonar.

En nuestro país solo se encuentra vía oral. Estudios han demostrado que el Sildenafil oral (dosis entre 1 a 3 mg/kg cada 6 horas) mejora la oxigenación y reduce la mortalidad en centros en los que no tienen acceso al óxido nítrico <sup>(18)</sup>. Sin embargo en los pacientes con condiciones clínicas graves usualmente la perfusión intestinal se encuentra disminuida y es por eso que la absorción gastrointestinal del Sildenafil provoca inquietud <sup>(17)</sup>.

El sildenafil puede reducir la hipertensión pulmonar de rebote causada por el destete del óxido nítrico. No hay estudios publicados de sildenafil en HDC.

### **b) Milrinona.**

Este vasodilatador inotrópico es usado comúnmente en terapia intensiva pediátrica y de adultos, pero no es frecuente su uso en el tratamiento de la hipertensión arterial pulmonar persistente del recién nacido. Este medicamento inhibe la Fosfodiesterasa 3 y relaja las arterias pulmonares en modelo animal con hipertensión arterial pulmonar. Neonatos con hipertensión arterial pulmonar refractaria al óxido nítrico inhalado han presentado respuesta al uso de Milrinona intravenosa en 3 series de casos. Una dosis inicial de 50mcg/kg seguida de una dosis de mantenimiento de 0.33-1mcg/kg/hora se usa de manera habitual. Como cualquier vasodilatador

sistémica, la hipotensión es una alteración clínica esperada y se requiere monitorizar de manera estricta la presión arterial. La milrinona puede ser el vasodilatador de elección en presencia de hipertensión pulmonar con disfunción ventricular derecha <sup>(18)</sup>.

Hay en curso un estudio multicéntrico propuesto por la NICHD<sup>(31)</sup>.

## **Vasopresina.**

Se ha encontrado que la vasopresina a dosis bajas estimula los receptores V1 provocando liberación de óxido nítrico endógeno. Se ha utilizado en dos reportes en pacientes con HAPPN refractaria y en HDC con una dosis de 0.0001 U/kg/min (Max 0.0012 U/kg/min con una media de 0.0002±0.0002). Se ha mostrado que clínicamente disminuye el requerimiento de catecolaminas, mantiene la presión arterial, mejora el gasto cardiaco, aumenta el gasto urinario y disminuye resistencias vasculares pulmonares <sup>(19) (20)</sup>.

## **Esteroides en HAPPN y HDC.**

El uso de esteroides sistémicos en etapa postnatal ha demostrado que disminuye la duración de la estancia hospitalaria y la dependencia de oxígeno en los casos de aspiración de meconio. En modelo animal fetal de ovino con HAPPN, el tratamiento con hidrocortisona neonatal demostró mejorar la oxigenación incrementando los niveles de GMP cíclico. Estos datos sugieren un rol potencial de la hidrocortisona en el manejo de la HAPPN. Se debe tener cuidado en el uso de esteroides en presencia de infecciones bacterianas o virales. Evidencia reciente de anomalías genéticas en la vía del cortisol se asocian con HAPPN, proporcionando así bases para explorar el rol de los esteroides en el manejo de esta patología. Se ha demostrado que la insuficiencia suprarrenal (absoluta o relativa) frecuentemente complica a los pacientes con HD y está asociada a una mayor severidad de la enfermedad. No se debe olvidar, sin embargo, la preocupación que existe con la relación del uso de esteroides durante las primeras dos semanas y la presencia de daño a nivel de SNC <sup>(18)</sup>.

## **PLANTEAMIENTO DEL PROBLEMA.**

La hernia diafragmática congénita (HDC) con hipoplasia pulmonar severa (HPS) en países sin oxigenación por membrana extracorpórea (ECMO por sus siglas en inglés) representa una patología con 100% de mortalidad. La mayoría muere en la reanimación y los sobrevivientes no logran ser trasladados a centros de tercer nivel de atención.

## **PREGUNTA DE INVESTIGACIÓN.**

¿Cuál ha sido el desenlace de los pacientes neonatos con diagnóstico de hipoplasia pulmonar severa con hernia diafragmática congénita operados de oclusión traqueal fetal nacidos en el Hospital Infantil de México Federico Gómez?

## **JUSTIFICACION.**

El HIMFG desde el 2012 ha conocido pacientes en etapa fetal. La estrategia terapéutica actual se basa en OTF que impide la salida del fluido traqueo-bronquial e induce un crecimiento acelerado pulmonar mediante estímulo directo mecánico y secreción de factores de crecimiento. La experiencia publicada refiere un incremento en la probabilidad de supervivencia del 25-50% en los casos de HDC izquierda y hasta un 35% en HDC derecha.

## **OBJETIVOS.**

### **GENERAL**

Evaluar los resultados de la atención protocolizada de pacientes con hernia diafragmática congénita con hipoplasia pulmonar severa operados de oclusión traqueal nacidos en el HIMFG 2012-2018.

### **ESPECIFICOS**

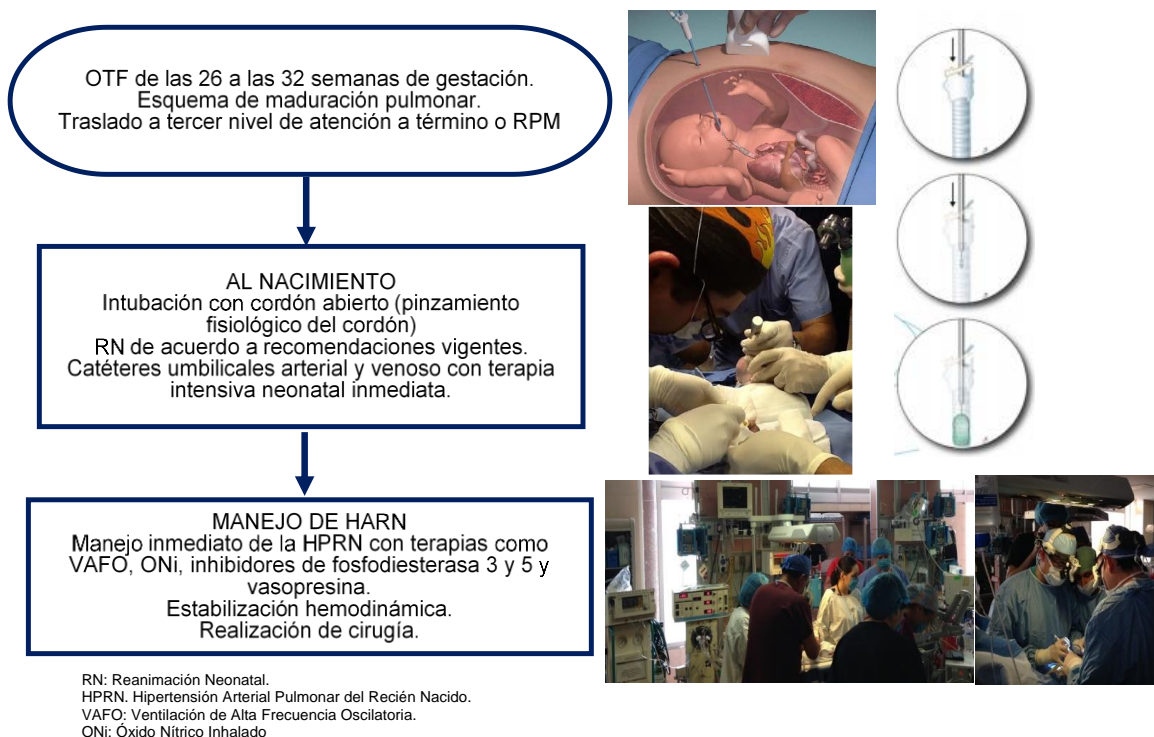
- 1.1. Evaluar la supervivencia y factores asociados a mortalidad.
- 1.2. Refinar el protocolo de manejo de HAPRN.
- 1.3. Analizar las complicaciones encontradas en la atención de estos pacientes.

## MÉTODOS.

Se realizó un estudio descriptivo y retrospectivo, se revisaron los expedientes de 18 pacientes con HDC e hipoplasia pulmonar severa, nacidos entre los años 2012 al 2018 en el Hospital Infantil de México Federico Gómez (HIMFG) a los cuales se les realizó oclusión traqueal fetal (OTF) entre las semanas 24 y 36 de gestación; la realización de esta cirugía fue planificada por los servicios de medicina materno fetal y cirugía fetal del Hospital General de México y del Hospital de Especialidades del Niño y de la Mujer de Querétaro respectivamente. Es deseable que todos reciban esquema de maduración pulmonar. Las madres al presentar rotura prematura de membranas o al ser de término fueron transferidas a esta unidad hospitalaria para realización de cesárea, los pacientes fueron atendidos conforme al protocolo de atención de la UCIN HIMFG. La figura 1 muestra el protocolo de atención de estos pacientes:

Se recopilaron variables demográficas, de reanimación, de manejo post natal, supervivencia y complicaciones.

**Figura 1. Atención protocolizada de pacientes con HDC e HPS operados de OTF.**



## PLAN DE ANÁLISIS ESTADÍSTICO.

Se describe la población mediante promedios y desviación estándar y medias y rangos intercuartílicos. Se realizó prueba de Chi cuadrada para variables cualitativas y U de Mann Whitney para variables cuantitativas.

## DESCRIPCIÓN DE VARIABLES.

VARIABLE	DEFINICIÓN CONCEPTUAL	DEFINICIÓN OPERACIONAL	TIPO DE VARIABLE	ESCALA DE MEDICIÓN
Edad gestacional	Semanas transcurridas desde la fecha de última menstruación hasta el nacimiento	Pre término Termino Post término	Cualitativa continua	Semanas
Peso al nacer	Peso del bebé medido en balanza	Peso adecuado (> 2500) Peso bajo (1500-2500) Muy bajo peso (1000-1500) Extremadamente bajo (< 1000)	Cuantitativa continua	Gramos
Apgar	Medición de parámetros al nacer: que evalúan la adaptación y vitalidad del recién nacido tras el nacimiento.	Depresión severa (0-3) Depresión moderada (4-6) Normal (7-10)	Cualitativa ordinal	Coloración, tono, irritabilidad refleja, frecuencia cardíaca, respiración
Oclusión traqueal fetal.	Oclusión traqueal por fetoscopia	Semanas de gestación al colocar y retirar el balón intratraqueal durante el embarazo	Cualitativa nominal	Semanas
Tipo de Reanimación	Maniobras de reanimación neonatal brindadas al nacer	Pinzamiento tardío, intubación orotraqueal, compresiones torácicas, catéteres umbilicales, medicamentos. ONi.	Cualitativa nominal	-
Ventilación	Modo de ventilación utilizada.	Ventilación mecánica convencional o Ventilación de alta frecuencia oscilatoria	Cualitativa nominal	-
CO2 más alto	Medición de presión parcial de dióxido de carbono más alto durante las primeras 24 horas de vida.	Normal: 35-45	Cuantitativa ordinal	mmHg
IO más alto	Medida de comparación entre PO2 y requerimientos de presión de la vía aérea y FIO2	Leve <15 Moderado 15-24 Grave 25-40 Muy grave >40	Cuantitativa ordinal	-
Presión de la pulmonar más alta	Presión medida por ecocardiograma de la arteria pulmonar	Presión arterial pulmonar > 25 mmHg	Cuantitativa discreta	mmHg

Manejo de la hipertensión pulmonar	Manejo farmacológico para tratar hipertensión pulmonar	ONi, Milrinona, Sildenafil, prostaglandinas, Vasopresina.	Cualitativa ordinal	Si No
Manejo aminérgico	Manejo farmacológico con aminas vasoactivas	Adrenalina, norepinefrina, dobutamina, dopamina, hidrocortisona	Cualitativa ordinal	Si No
Tiempo quirúrgico	Horas transcurridas desde el nacimiento hasta la corrección quirúrgica del defecto	<24 horas >24 horas	Cuantitativa discreta	Horas
Complicaciones cardiopulmonares	Alteraciones hemodinámicas y pulmonares inmediatas o tardías.	Hipotensión, taquicardia, bradicardia, neumotórax, recidiva de HDC.	Cualitativa nominal	Si No
Complicaciones infecciosas	Alteraciones a nivel del sistema inmune debido a infecciones, pueden estar dadas por datos de respuesta inflamatoria: fiebre, taquicardia, hipotensión.	Sepsis temprana o asociada a cuidados de la salud, neumonía asociada a cuidados de la salud, ECN	Cualitativa nominal	Si No
Complicaciones misceláneas	Alteraciones de otros sistemas: metabólico, neurológico, renal, etc.	Hiper glucemia, hipoglucemia, alteraciones en electrolitos séricos, coagulación intravascular diseminada, lesión renal aguda, enterocolitis necrosante, hemorragia intraventricular,	Cualitativa nominal	Si No
Supervivencia	Tiempo transcurrido desde el nacimiento hasta su defunción o hasta la actualidad	Vive Falleció	Cuantitativa discreta	Horas, días.



## RESULTADOS.

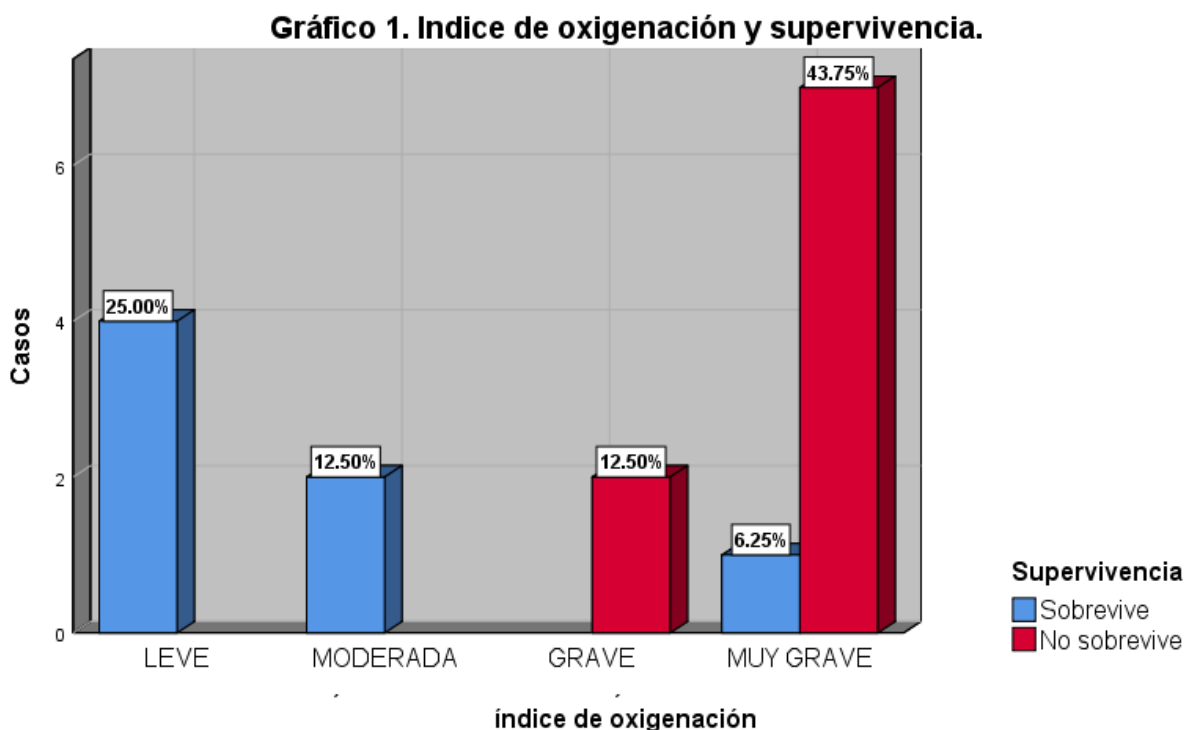
Durante el periodo de 2012 al 2018 se recibieron un total de 18 pacientes con pacientes con hernia diafragmática congénita (HDC) e hipoplasia pulmonar severa (definida como un índice pulmón cabeza observado/esperado menor de 27% y/o herniación hepática) con cariotipo normal a los cuales se les realizó oclusión traqueal fetal (OTF) y fueron atendidos entre los años 2012 - 2018 en el Hospital Infantil de México Federico Gómez (HIMFG) debido a su complejidad. 10 mujeres y 8 hombres.

La cirugía fetal se realizó en un promedio de  $29 \pm 2.6$  (rango de 24 a 36 semanas) con un promedio de 5 semanas de colocación. No se encontraron diferencias en mortalidad a este respecto.

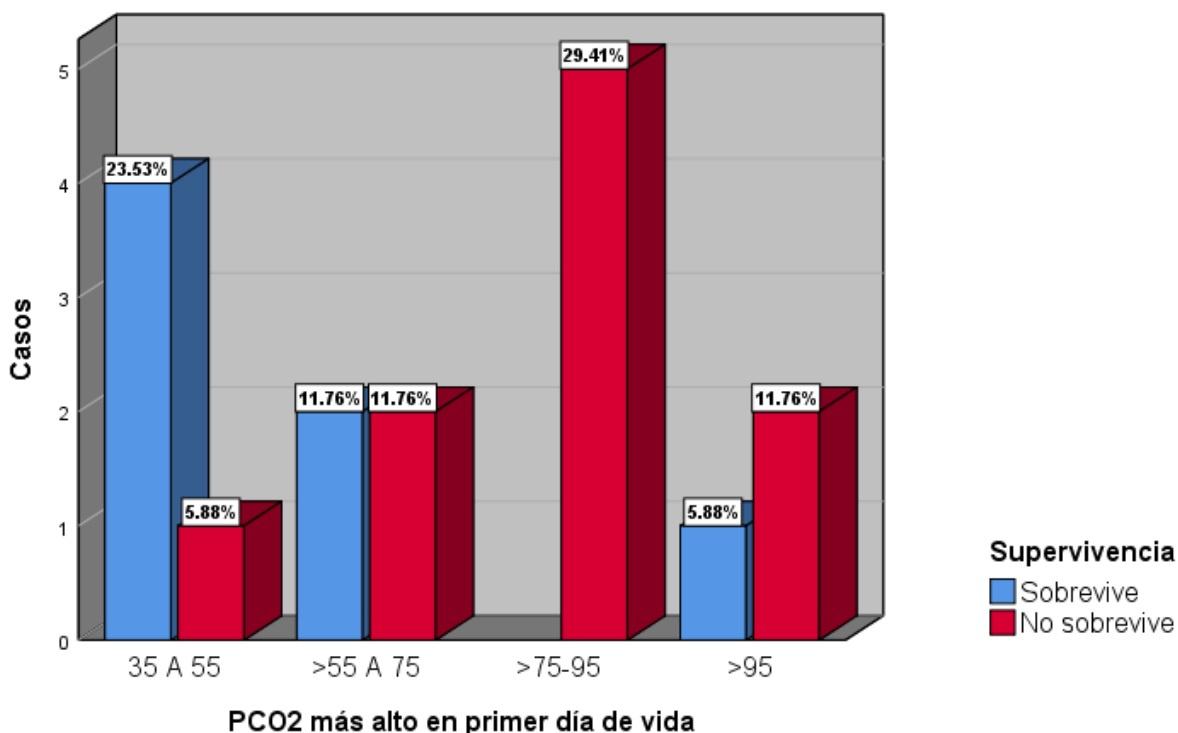
No existió diferencias en mortalidad entre sexos. La rotura prematura de membranas ocurrió en 8 casos (44%) generando nacimiento prematuro. Los pacientes nacieron con un promedio de  $36.6 \pm 1.4$  (rango de 33 a 39) y un peso con un promedio de  $2567 \pm 447$  (rango de 1830 a 3400g). No hubo diferencias de mortalidad en cuanto al peso o edad gestacional.

9 pacientes requirieron reanimación avanzada de los cuales solo uno sobrevivió. La diferencia entre reanimación avanzada o no fue estadísticamente significativa ( $p=0.01$ ).

Los pacientes que fallecieron mostraron un peor estado con índices de oxigenación más altos ( $p=0.001$ , ver Gráfica 1) y CO2 más alto el primer día de vida ( $p=0.05$ , Ver Gráfica 2).



**Gráfico 2. Dióxido de carbono y supervivencia**



La Tabla 1 muestra las variables cuantitativas de interés entre supervivientes y fallecidos. La Tabla 2 muestra las variables cualitativas de importancia entre supervivientes y fallecidos.

**Tabla 1. Variables cuantitativas de interés entre vivos y muertos**

Diferencia de las variables cuantitativas entre vivos y muertos							
	Supervivencia						valor de p
	Vivos			Muertos			
	Mediana	p25	p75	Mediana	p25	p75	
pCO2 (mm Hg)	54	44	72.8	79	68	85	<b>0.05</b>
Índice de Oxigenación	12	5	23	86	66	93	<b>0.001</b>
SDG	36	36	38	37	35	38	1
Peso (g)	2590	2050	2990	2600	2180	2860	0.9
Semana de colocación del globo	28	26	31	29	28	32	0.5
PSVD (mm Hg)	55	37	73	48	36	60	0.2
Permanencia del globo	6	4	9	5	4	6	0.5

**Tabla 2. Variables cualitativas de interés entre vivos y muertos**

Diferencia de las variables cualitativas entre vivos y muertos						
	Supervivencia					p
		Vivo		Muerto		
		Frecuencia	Porcentaje	Frecuencia	Porcentaje	
<b>Sexo</b>	Mujer	4	57.10%	6	54.50%	0.9
	Hombre	3	42.90%	5	45.50%	
<b>Compresiones torácicas</b>	No	6	85.70%	5	45.50%	0.08
	Si	1	14.30%	6	54.50%	
<b>Adrenalina</b>	No	6	85.70%	3	27.30%	<b>0.01</b>
	Si	1	14.30%	8	72.70%	

La Tabla 3 describe datos prenatales de los pacientes, semanas de gestación, condiciones al nacimiento como Apgar, tipo de reanimación requerida, manejo inicial de HAPRN, tanto ventilatoria como farmacológica, así como la presión parcial de CO<sub>2</sub> más alta en las primeras 24 horas de vida, PSVD e índice de oxigenación reportados.

La Tabla 4 describe el manejo aminérgico y quirúrgico, las complicaciones presentadas y la supervivencia de los pacientes.

Se realizaron 2 autopsias de los fallecidos (18%) y una biopsia de pulmón postmortem. En el área de anexos se encuentran los reportes de autopsia, un ejemplo de la biopsia de la placenta, así como los resultados de biopsia pulmonar.

**Tabla 3. Pacientes con hernia diafragmática izquierda e hipertensión pulmonar severa nacidos en el HIMFG 2012-2018.**

Paciente	SDG	Peso al nacer	Apgar	OTF [colocación] (retiro)	Reanimación Pinzamiento tardío. IOT inmediata Reanimación avanzada (CT, Adrenalina) ONI iniciado en 1era hora	Ventilación (horas de uso) [horas totales de O2]	Co2 más alto	IO más alto	Presión de la pulmonar más alta	Manejo de HAPRN [Hora de inicio] (Horas de uso)
FA RN (2012) Femenino Madre 36 años (Asma) G1	37.6	2800	4-8	[28] (34)	IOT inmediata, CT Adrenalina (1)	VAFO (14:30) [14:30]	115	93	50	ONi [1] (14) Milrinona [4] (11) Sildenafil [3] (11) Prostaglandinas [8] (6)
FG RN (2013) Femenino Madre 27 años. (Hipotiroidismo) G1	36	2550	7-8	[28] (34)	IOT	VMC (114) [648]	37	11.8	80	ONi [24] (48) Sildenafil [192] (720)
GI RN (2014) Masculino Madre 24 años, G2	37	3400	NV	[29] (34)	Pinzamiento tardío, IOT CT, catéteres umbilicales, Adrenalina (1) ONI	VAFO (164) VMC (16) [180]	68	78.3	64	ONi [2] (168) Milrinona [36] (169) Sildenafil [37] (144)
CG RN (2014) Masculino Madre 24 años (RPM 9 h), G3	38	2700	4-8	[28] (34)	Pinzamiento tardío, IOT CT, catéteres umbilicales, Adrenalina (1) ONI.	VAFO (116) [116]	99.4	89	No realizado	ONi [1] (116) Milrinona [3] (113) Sildenafil [48] (68)
BB RN (2014) Femenino Madre 18 años (RPM 14 h), G2	36	1830	NV-9	[33.1] (35.2)	Pinzamiento tardío, IOT Catéteres umbilicales, Adrenalina (1). ONI.	VAFO (168) [168]	81.1	95	65	ONi [1] (162) Milrinona [2] (119) Sildenafil [20] (143) Vasopresina [21] (142)
LR RN (2014) Femenino Madre 20 años (RPM 30 horas + Corioamnioitís) G1	35.2	2050	6-8	[33] (35)	Pinzamiento tardío, IOT Catéteres umbilicales	VMC (8) VAFO (156) [1032] Se retira O2 en CE 1 mes.	72.8	22.7	64	ONi [8] (187) Milrinona [8] (724) Sildenafil [74] (946) siguió tx en CE Vasopresina [15] (237)
RC RN (2015) Masculino Madre 29 años (Asma), G1	36	2590	NV-8	[24] (34)	Pinzamiento tardío, IOT CT (2 ciclos), catéteres umbilicales, Adrenalina (1), ONI	VAFO (9) VMC (207) [792]	44	9	55	ONi [1] (24) Sildenafil [2] (240)
PF RN (2015) Masculino Madre 34 años (Obesidad), G2	39	2990	8-9	[31] (35)	Pinzamiento tardío, IOT catéteres umbilicales, ONI	VMC (312) [648]	51.4	4.4	51	ONi [1] (45) Milrinona [216] (106) Sildenafil [1] (120)
OL RN (2015) Masculino Madre 36 años (Diabetes gestacional, Tx metformina e insulina NPH), G4	38	2860	NV	[29] (35)	Pinzamiento tardío, IOT catéteres umbilicales	VAFO (11) [11]	77.9	33.3	60	ONi [1] (11) Milrinona [3] (8) Vasopresina [3] (8) Prostaglandinas [7] (3)
GC RN (2015) Masculino Madre 25 años (Disautonomía cardíaca, Tx bisoprolol), G1	37.2	2600	4-8	[32] (36.6)	Pinzamiento tardío, IOT Catéteres umbilicales ONI.	VAFO (3) VMC (4) [7]	68.1	Desc onoci do	No realizado	ONi [1] (7) Milrinona [1] (7) Vasopresina [1] (7)
FR RN (2016) Femenino (Asfisia perinatal) Madre 36 años (Hipotiroidismo, desprendimiento de placenta) G1	35.6	2300	3-5-7	[30] (34)	IOT, Catéteres umbilicales, Adrenalina (1). ONI.	VAFO (22) [22]	77.6	66	33	ONi [1] (22) Milrinona [1] (21) Vasopresina [8] (14)
GR RN (2016) Femenino Madre 33 años (Diabetes gestacional, RPM 96 h), G2	35	2440	8-8	[27] (33)	Pinzamiento tardío, IOT, catéteres umbilicales, Adrenalina (1), ONI	VAFO (43) [43]	79.9	97.2	39	ONi [1] (43) Milrinona [1] (42) Vasopresina [14] (29)
CM RN (2016) Masculino Madre 22 años (Desprendimiento de placenta salida de líquido transvaginal a las 31 SDG), G1	36	1880	NV	[30] (35)	Pinzamiento tardío, IOT Catéteres umbilicales	VAFO (10) VMC (262) [1152] Retiro O2 a los 60 días en CE	63	49	36	ONi [17] (84) Milrinona [1] (168) Vasopresina [24] (19)
LM RN (2016) Femenino Madre 40 años, G2	33	2180	7-9	[25] (33)	IOT, catéteres umbilicales, Adrenalina (1), ONI	VMC (408) [408]	38.4	86	36	ONi [24] (192) Milrinona [2] (351) Vasopresina [15] (93)
MC RN (2017) Femenino Madre 34 años, G1	37	2890	7-9	[26] (35)	Pinzamiento tardío, IOT, catéteres umbilicales	VAFO (96) VMC (240) [1440] Retiro O2 a los 33 días en CE	97.4	22	73	ONi [1] (179) Milrinona [22] (264) Vasopresina [96] (182)
OG RN (2017) Masculino Madre 28 años (RPM 3 h), G2	37	3090	NV	[33] (35)	Pinzamiento tardío, IOT, catéteres umbilicales.	VMC (3) VAFO (22) [25]	85.5	30	48	ONi [6] (19) Milrinona [1] (24)
VJ RN (2018) Femenino Madre 29 años, G1	38	3010	8-9	[28.3] (34)	Pinzamiento tardío, IOT catéter umbilical.	VMC (261) [620]	54	4.5	37	Milrinona [72] (29)
DV RN (2018) Femenino Madre 35 años (RMP < 12h), G3	38	2040	NV	[29] (34)	Pinzamiento tardío, IOT CT(2 ciclos),catéteres umbilicales,Adrenalina(6).	0 [30 minutos]	0	0	No realizado	0

**Tabla 4. Pacientes con hernia diafragmática izquierda e hipertensión pulmonar severa nacidos en el HIMFG 2012-2018.**

Paciente	Manejo aminérgico [Hora de inicio] (Horas de uso)	Tiempo para la cirugía (horas)	Complicaciones cardiopulmonares	Complicaciones infecciosas	Complicaciones misceláneas	Supervivencia
<b>FA RN (2012)</b> Femenino Madre 36 años (Asma) G1	Adrenalina [8] (7) Norepinefrina [1] (14) Dobutamina [1] (14) Dopamina [1] (10) Hidrocortisona [11] (4)	No se realizó.	Choque mixto refractario a aminas y esteroide. Derrame pericárdico de 50 ml que no provoca colapso diastólico.	-Sepsis temprana: Ampicilina (14h), Amikacina (14h)	Hiperglucemia Coagulopatía. Lesión renal aguda.	14:30 horas
<b>FG RN (2013)</b> Femenino Madre 27 años. (Hipotiroidismo) G1	Adrenalina [12] (72) Dobutamina [12] (72) Dopamina [12] (72) Hidrocortisona [18] (66)	24 Laparoscópica	Neumotórax derecho. Broncoespasmo persistente	-Sepsis temprana: Ampicilina (14 d), Cefotaxima (10 d) -Sepsis asociada a cuidados de la salud: Cefepime (10 d)	Hiperglucemia. Hipocalcemia. Lesión en asa por plastia diafragmática. Resección y anastomosis	Seguimiento en CE 31 días de EIH
<b>GI RN (2014)</b> Masculino Madre 24 años, G2	Norepinefrina [2] (192) Dopamina [4] (161) Adrenalina [13] (192) Dobutamina [17] (188) Hidrocortisona [32] (173)	8 Laparoscópica	Hemorragia pulmonar Paro cardiorrespiratorio a las 9 horas de vida.	-Sepsis temprana: Ampicilina (8 d), Cefotaxima (6 d)	ECN	8 días
<b>CG RN (2014)</b> Masculino Madre 24 años (RPM 9 h), G3	Adrenalina [3] (45) Norepinefrina [8] (108) Hidrocortisona [6] (108)	2 Abierta	Neumotórax a tensión a las 20 horas de vida.	- Sepsis temprana: Ampicilina (5), Amikacina (3) Cefotaxima (1) -Sepsis asociada a cuidados de la salud: Cefepime (4)	Hiperglucemia	5 días
<b>BB RN (2014)</b> Femenino Madre 18 años (RPM 14 h), G2	Adrenalina [7] (156) Norepinefrina [5] (161) Hidrocortisona [17] (146)	18 Laparoscópica	Insuficiencia respiratoria hipoxémica no resuelta.	Sepsis temprana: Ampicilina (7), Cefotaxima (4)	Hemorragia de matriz germinal grado I	7 días
<b>LR RN (2014)</b> Femenino Madre 20 años (RPM 30 horas + Corioamniotitis) G1	Norepinefrina [8] (143) Hidrocortisona [17] (47)	98 Abierta	Atelectasia total derecha  Recidiva de HDC más perforación intestinal (2017)	-Sepsis temprana: Ampicilina (7) Cefotaxima (7) -Sepsis asociada a cuidados de la salud: Cefepime (10) Amikacina (3) -Sepsis asociada a cuidados de la salud: Meropenem (10), Amikacina (3), Anfotericina (14)	Hemorragia intraventricular grado I	Seguimiento CE 43 días de EIH
<b>RC RN (2015)</b> Masculino Madre 29 años (Asma), G1	Ninguno	24 Laparoscópica	Derrame pleural Broncoespasmo	-Sepsis temprana. Ampicilina (7), Amikacina (7) -Neumonía asociada a cuidados de la salud: Cefepime (7), Amikacina (3) -ECN: Cefepime (7) Metronidazol (10)	Hiperglucemia	Se egresa, no lleva seguimiento en CE 33 días de EIH
<b>PF RN (2015)</b> Masculino Madre 34 años (Obesidad), G2	Ninguno	24 Laparoscópica	Neumotórax izquierdo recidivante  Recidiva de HDC (2015) Recidiva de HDC (2016)	Sepsis temprana. Ampicilina (7), Amikacina (7)	Ninguna	Se egresa, no lleva seguimiento en CE 27 días de EIH
<b>OL RN (2015)</b> Masculino Madre 36 años (Diabetes gestacional, Tx metformina e insulina NPH), G4	Norepinefrina [7] (4)	No se realizó.	Obstrucción del arco aórtico severa. Neumotórax derecho Neumopericardio. Choque cardiogénico	Sepsis temprana. Ampicilina (1), Amikacina (1)	Ninguna	11 horas.
<b>GC RN (2015)</b> Masculino Madre 25 años (Disautonomía cardíaca, Tx bisoprolol), G1	Adrenalina [1] (6) Norepinefrina [2] (5) Dobutamina [2] (5)	No se realizó	Neumotórax a tensión derecho	Ninguno	Hiperglucemia	7 horas
<b>FR RN (2016)</b> Femenino (Asfixia perinatal) Madre 36 años (Hipotiroidismo, desprendimiento de placenta) G1	Adrenalina [1] (22) Norepinefrina [1] (22)	No se realizó	Choque cardiogénico Enfiseema subcutáneo en hemitórax derecho. Neumotórax Neumoperitoneo	Sepsis temprana. Ampicilina (1), Amikacina (1)	Hipoglucemia CID Lesión renal aguda	1 día
<b>GR RN (2016)</b> Femenino Madre 33 años (Diabetes gestacional, RPM 96 h), G2	Adrenalina [5] (38)	No se realizó	Choque cardiogénico Neumotórax derecho Paro cardiorrespiratorio (3)	Sepsis temprana. Ampicilina (2), Amikacina (2)	Hiperglucemia Lesión renal aguda	2 días.
<b>CM RN (2016)</b> Masculino Madre 22 años (Desprendimiento de placenta salida de líquido transvaginal a las 31 SDG), G1	Adrenalina [12] (30)	8 Abierta	Neumotórax	Sepsis asociada a cuidados de la salud: Cefepime (7) Amikacina (3)	Ninguna	Seguimiento CE 48 días de EIH
<b>LM RN (2016)</b> Femenino Madre 40 años, G2	Adrenalina [4] (415) Norepinefrina [4] (415) Dobutamina [4] (415) Dopamina [4] (415)	No se realizó	Choque mixto (hipovolémico y cardiogénico) refractario a aminas	Sepsis temprana. Ampicilina (8), Amikacina (7)	IRA AKIN III (Diálisis peritoneal) Disfunción orgánica múltiple	17 días

MC RN (2017) Femenino Madre 34 años, G1	Ninguno	192 Laparoscópica	Neumotórax a tensión derecho Derrame pleural septado derecho. (18.05.17) Recidiva de HDC derecha, presentaba 30% de desarrollo de pulmón derecho. (07.07.17) Derrame pleural derecho, se realiza toracocentesis drenando 42 ml. 10.07.17) Derrame pleural derecho, se drenan 49 ml. (29.08.17) Dehiscencia de plastia diafragmática + Derrame pleural derecho de repetición.	Neumonía asociada a cuidados de la salud: Cefepime (7), Amikacina (3)	HAS en tratamiento con prazocina	Seguimiento por CE 60 días de EIH
OG RN (2017) Masculino Madre 28 años (RPM 3 h), G2	Adrenalina [18] (7)	No se realizó	Neumotórax bilateral persistente, se cambiaron sondas pleurales. Paro cardiorrespiratorio a las 20 horas de vida	Ninguno	Hernia diafragmática bilateral congénita	25 horas
VJ RN (2018) Femenino Madre 29 años, G1	Adrenalina [99] (52)	96 Abierta	Neumotórax basal izquierdo a los 7 días de vida. Atelectasia	Ninguno	Ninguna	Seguimiento por CE 30 días de EIH
DV RN (2018) Femenino Madre 35 años (RMP < 12h), G3	Ninguno	No se realizó	Glottis y epiglottis hipoplásticas, fisura palatina. Enfisema subcutáneo en cuello y hemitórax derecho superior Insuficiencia respiratoria hipoxémica.	Ninguno	Reanimación avanzada por 30 minutos, no logrando recuperar frecuencia cardiaca.	30 minutos.

SDG: semanas de gestación, OTF: Oclusión traqueal fetal, IOT: Intubación orotraqueal, CT: Compresiones torácicas, ONi: Óxido nítrico inhalado, VAFO: Ventilación de alta frecuencia oscilatoria, CO2: Presión parcial de dióxido de carbono. IO: índice de oxigenación, HAPRN: Hipertensión arterial pulmonar del recién nacido, HDC: Hernia diafragmática congénita, ECN: enterocolitis necrosante, CID: Coagulación intravascular diseminada, IRA: Insuficiencia renal aguda, HAS: Hipertensión arterial sistémica, EIH: estancia intra hospitalaria CE: Consulta externa.

## DISCUSIÓN

La hernia diafragmática congénita es un defecto en el diafragma que permite el paso del contenido abdominal al tórax fetal, lo cual nos conducirá a diversos grados de hipoplasia pulmonar e hipertensión pulmonar, en los últimos años se ha incrementado su detección temprana, esto aunado a la realización y actualización de protocolos de manejo pre y post natal han mejorado la supervivencia. Desde el año 2012 en el HIMFG se cuenta con un protocolo de atención para los pacientes con HDC e HPS, lo cual representaba un reto ya que estos pacientes se filtraban por el tiempo porque generalmente morían en la reanimación o dentro de las primeras horas.

Entre los años 2012 y 2018 se atendieron un total de 18 pacientes a los cuales se les había realizado oclusión traqueal fetal (OTF) entre las semanas 24 y 36 de gestación, con un promedio de 5 semanas de colocación del balón intratraqueal. Se coordinó la atención protocolizada de los pacientes con el abordaje multidisciplinario anteriormente mencionado.

La OTF representa una opción para mejorar la morbimortalidad. Jani JC et al 2009, realizó un estudio multicentrico en Europa en donde se le realizó OTF en 210 casos, reportándose una supervivencia del 48% <sup>(10)</sup> . En nuestro estudio observamos supervivencia del 38% (7casos)

En el estudio multicentrico anteriormente referido, ocurrió ruptura prematura de membranas (RPM) en 99 (47.1%) de los 210 casos; de los cuales 5 se complicaron con corioamnionitis <sup>(10)</sup>. Nosotros observamos RPM en 8 (44.4%) de los 18 casos y una paciente se complicó con corioamnionitis, en este caso el recién nacido presentó durante su estancia hospitalaria 3 cuadros de sepsis; el primer cuadro de sepsis temprana fue tratado con ampicilina y amikacina por 7 días, los otros dos cuadros de sepsis asociada a cuidados de la salud requirieron de tratamiento con antibióticos de amplio espectro y antimicótico sistémico hasta por 14 días.

Otros antecedentes patológicos encontrados en las madres fueron hipotiroidismo (2), diabetes gestacional (2), asma (2), obesidad (1), desprendimiento de placenta (2) y disautonomía cardíaca (1). El diagnóstico de HDC se realizó en 66.6% de los casos en el segundo trimestre de gestación. El hecho de haber descubierto la malformación congénita llevó a que estas madres recibieran un estrecho control pre natal.

Se reportan 10 pacientes del género femenino y 8 del género masculino, todos habían recibido esquema de maduración pulmonar y nacieron vía abdominal en nuestra institución para tener control de la reanimación y el inicio inmediato de

cuidados de terapia intensiva neonatal. Las semanas de gestación al nacimiento se reportan entre las 33 y 39 semanas de gestación, con un promedio de 36.6 SDG. 8 pacientes (44%) fueron prematuros y 4 de ellos no sobrevivieron. El peso al nacimiento se encontró entre los 1830 y 3400 gramos, 7 pacientes presentaban peso bajo al nacimiento (< 2500 gramos).

Se requirió de reanimación avanzada, es decir compresiones torácicas y uso de adrenalina en 5 casos; de los cuales no sobrevivieron 4.

Con respecto al índice de oxigenación (IO) se reporta que fallecieron 2 pacientes con IO entre 25 y 40, y 7 pacientes con IO mayor de 40. No se presentaron defunciones con grados de leve a moderado de síndrome de dificultad respiratoria. Según el consenso europeo 2015 se recomienda una PCO2 objetivo entre 50 y 70 mmHg<sup>(14)</sup>. Patel MJ et al, realizo en el año 2018 un estudio retrospectivo de 7 años con 3753 pacientes con HDC, encontrando que una PaCO2 mayor de 60 mmHg en las primeras 24 horas de vida se asocia a una mayor mortalidad. De los 11 pacientes que no sobrevivieron se encontró que 8 de ellos presentaba PCO2 mayores de 75 mmHg<sup>(33)</sup>.

De los 7 pacientes sobrevivientes se obtuvo un promedio de 905 horas de uso de oxígeno durante la estancia hospitalaria. El uso de horas mínimo fue 620 y el máximo 1440. Cabe mencionar que 5 de estos pacientes sobrevivientes fueron egresados con apoyo de oxígeno suplementario en domicilio en donde el número de días para su retiro fue de 7 a 60 días.

Se logró realizar 10 cirugías, 4 de las cuales fueron con técnica abierta y 6 casos con técnica laparoscópica. Un metaanálisis de Lansdale et al. demostraron que la reparación toracoscópica tuvo mayores tasas de recurrencia y tiempo quirúrgico, pero la supervivencia era similar en comparación con la cirugía abierta<sup>(14)</sup>. Se observó recidiva de la HDC en tres pacientes; a dos de ellos se les había corregido mediante laparoscopia y presentaron recidiva hasta en 2 ocasiones con intervalo de 1 año; el paciente que había sido operado con técnica abierta presento recidiva de la HDC 3 años después de haberse realizado la cirugía.

Hoy en día se realizan las reparaciones quirúrgicas después de la estabilización clínica, lo que resulta en una tasa de supervivencia postoperatoria de 60 a 80% en los centros hospitalarios con mayor afluencia de pacientes. Lo observado por nosotros fue que el tiempo para la realización de la cirugía fue variable desde la segunda hora de vida hasta las 192 horas de vida, con una mediana de 24 horas.

En un paciente se reportó una hernia diafragmática bilateral, no sobrevivió.

Una de las complicaciones observadas fue el neumotórax en diferentes grados de gravedad, presentándose en 11 pacientes (61%); no sobrevivieron 6 de estos



pacientes, lo cual representa el 54.5% del total de los pacientes no sobrevivientes. El incremento de la mortalidad por presencia de síndrome de fuga aérea se reportó en una revisión de 10 años por Azarrow K, en Toronto 1997; refiere en dicha revisión presencia de neumotórax en 20% de los pacientes, asociado a incremento de mortalidad.

Entre las complicaciones infecciosas 12 pacientes presentaron sepsis temprana, 5 pacientes con sepsis asociada a cuidados de la salud y 2 pacientes con neumonía asociada a cuidados de la salud.

Las malformaciones asociadas, sobre todo a nivel cardiovascular también se han referido como un factor que ensombrece el pronóstico y empeora la mortalidad de estos pacientes. En este estudio se encontraron dos pacientes con malformaciones asociadas; uno con obstrucción del arco aórtico severa y el segundo con glotis y epiglotis hipoplásicas y fisura palatina, cabe mencionar que ambos pacientes no sobrevivieron.

Se dio manejo aminérgico con adrenalina, norepinefrina, dobutamina y dopamina; a partir del 2014 se dejó de usar dopamina por la posibilidad de efectos adversos en vasculatura pulmonar iniciando directamente con adrenalina como presor.

La hipertensión pulmonar se manejó con óxido nítrico en 16 pacientes, se iniciaba en el primer día de vida e incluso a 9 pacientes se les manejo con ONi desde la sala de nacimiento, se obtuvo un promedio de horas de uso de 82.56 horas; milrinona se indicó en 15 pacientes, con un promedio de horas de uso de 144. Sildenafil se indicó en 8 casos con promedio de horas de uso de 188.5. La vasopresina se utilizó en 9 pacientes por HAPPN refractaria sobreviviendo 3 pacientes. No existió diferencias significativas en mortalidad por la máxima presión de salida de ventrículo derecho reportada por Cardiología entre sobrevivientes y no sobrevivientes.

De los 7 pacientes que sobrevivieron se reportó un promedio de estancia hospitalaria de 39 días.

## **CONCLUSIÓN**

Se puede mejorar la supervivencia de los pacientes con hernia diafragmática congénita e hipoplasia pulmonar severa al seguir un protocolo estandarizado de tratamiento que incluya OTF, IOT inmediata con cordón abierto, manejo de la HAP inmediato y estabilización hemodinámica para poder realizar la cirugía correctiva en las mejores condiciones posibles.

## CRONOGRAMA DE ACTIVIDADES

FECHA	INFORMACIÓN	PRESENTACION DE PROTOCOLO	REVISION DE EXPEDIENTES	ANALISIS ESTADISTICO E INTERPRETACION	ENTREGA DE TESIS
NOVIEMBRE 2018					
DICIEMBRE 2018-MARZO 2019					
ABRIL 2019					
MAYO 2019					

## REFERENCIAS BIBLIOGRÁFICAS.

1. García-Posada. Hernia diafragmática congénita: criterios pronósticos y estado actual del tratamiento prenatal. *Diagnóstico prenatal*, 2012; 23(3),págs. 126-133.
2. Chandrasekharan. Congenital Diaphragmatic hernia a review. *Maternal Health Neonatology and Perinatology*. (2017) 3:6.
3. Wright. Epidemiology and outcome of congenital diaphragmatic hernia: a 9-year experience. *J. Pediatr Perinat Epidemiol*. 2011;25:144-149,
4. Russo, F. M. Lung size and liver herniation predict need for Extracorporeal membrane oxygenation but not pulmonary Hypertension in isolated congenital diaphragmatic hernia: Systematic review and meta-analysis. *Ultrasound obstet gynecol*. 2017; 49: 704–713,
5. Metkus AP, Filly RA, Stringer MD, Harrison MR, Adzick NS. Sonographic predictors of survival in fetal diaphragmatic hernia. *J Pediatr Surg*. .1996;31(1):148-151,
6. Peralta CF, Cavoretto P, Csapo B, Vandecruys H, Nicolaidis KH. Assesment lung área in normal fetuses at 12-32 weeks. *Ultrasound Obstet Gynecol*. 2007;30(1):67-71.
7. Victoria T, Bebbington MW, Danzer E, y cols. Use of magnetic resonance imaging in prenatal prognosis of the fetus with isolated left congenital diaphragmatic hernia. *Prenat Diagn*. 2012;32(8):715-723.
8. Barnewolt CE, Kunisaki SM, FAuza DO, Nemes LP, Estroff JA, Jennings RW. Percent predicted lung volumes as measured on fetal magnetic resonance imaging: a useful biometric parameter of risk stratification in congenital diaphragmatic hernia. *J Pediatr Surg*. 2007;42(1):193-197. ,
9. Neff KW, Killian AK, Schaible T, Schutz EM, Busing KA. Prediction of mortatlity and need for neonatal extracorporeal membrane oxygenation in fetuses with congenital diaphragmatic hernia: logistic regression analysis based on MRI fetal lung, volume measurements. *Am J Roentgenol*. 2007;189(6):1307-1311.,
10. Jani JC, Nicolaidis KH, Gratacós E, Valencia CM, Doné E, Martínez JM, Gucciardo L, Cruz R. Deprest JA, Severe diaphargmatic hernia treated by fetal endoscopic tracheal occlusion. *Ultrasound Obstet Gynecol*. 2009; 34: 304-310,.
11. McHugh K, Afaq A, Broderick N, Gabra HO, Roebruck DJ, Elliot MJ. Tracheomegaly: a complication of fetal endoscopic tracheal occlusion in the treatment of congenital diaphragmatic hernia. *Pediatr Radiol*. 2010; 40: 674-680.

12. Augusto Zani, MD, PhD Tracheomegaly in Infants with Severe Congenital Diaphragmatic Hernia Treated with Fetal Endoluminal Tracheal Occlusion.. The Journal of Pediatrics.2014; Vol. 164, No. 6.
13. Badillo A, Gingalewski C. Congenital diaphragmatic hernia: treatment and outcomes. Seminars in perinatology 38 (2014) 92 – 96.,.
14. Kitti, G. Standardized postnatal management of infants with congenital diaphragmatic hernia in Europe: CDH.. Euro consortium consensus 2015 Update, Neonatology. 2016; 110: 66-74,
15. Lakshminrusimha,, Satyan, MD. Persistent Pulmonary Hypertension of the. NeoReviews Vol.16 No.12 . December 2015,
16. Jain A, McNamara PJ. Persistent pulmonary hypertension of the newborn: Advances in diagnosis and treatment.. Seminars in Fetal & Neonatal Medicine (2015).
17. Sergio Golombek, MD, Augusto Sola, MD, Lourdes Lemus, MD y Miembros del Consenso de SIBEN. Recomendaciones del VI Consenso Clínico de SIBEN para la Hipertensión Pulmonar Persistente del Recién Nacido. NeoReviews Vol. 18 No. 5 . Mayo. 2017,
18. Jayasree Nair, MBBS, MD and Satyan Lakshminrusimha, MD. Update on PPHN: Mechanisms and treatment. Seminars in perinatology. (2014) 78 – 9 1, 38.
19. Mohamed A, Nasef N, Shah V, McNamara PJ. Vasopressin as a rescue therapy for refractory pulmonary hypertension in neonates: case series. Pediatr Crit Care Med. 2014 Feb;15(2):148-54.,.
20. Shannon N. Acker, MD. Vasopressin Improves Hemodynamic Status in Infants with Congenital Diaphragmatic Hernia. The Journal Of Pediatrics. 2014 Jul;165(1):53-58,
21. Lally KP, Engle W. Postdischarge follow-up of infants with congenital diaphragmatic hernia. Pediatrics 2008;121(3):627–32.
22. Jani J, Keller RL, Benachi A, et al. Prenatal prediction of survival in isolated left-sided diaphragmatic hernia. Ultrasound Obstet Gynecol 2006;27:18-22.
23. Jani J, Nicolaides KH, Keller RL, et al. Observed to expected lung area to head circumference ratio in the prediction of survival in fetuses with isolated diaphragmatic hernia. Ultrasound Obstet Gynecol 2007;30:67-71.
24. Cruz-Martínez R, Etchegaray A, Molina-Giraldo S, et al. A multicentre study to predict neonatal survival according to lung-to-head ratio and liver herniation in fetuses with left congenital diaphragmatic hernia (CDH): Hidden mortality from the Latin American CDH Study Group Registry. Prenat Diagn. 2019 Apr 13. doi: 10.1002/pd.5458.

25. Kashyap, Aidan J. et al. Physiologically based cord clamping improves pulmonary hemodynamics during neonatal transition in lambs with diaphragmatic hernia *American Journal of Obstetrics & Gynecology* , Volume 220 , Issue 1 , S638 - S639
26. Van Meurs K, Congenital Diaphragmatic Hernia Study G. Is surfactant therapy beneficial in the treatment of the term newborn infant with congenital diaphragmatic hernia? *J Pediatr*. 2004;145(3):312–6.
27. Lally KP, Lally PA, Langham MR, Hirschl R, Moya FR, Tibboel D, Van Meurs K, Congenital Diaphragmatic Hernia Study G. Surfactant does not improve survival rate in preterm infants with congenital diaphragmatic hernia. *J Pediatr Surg*. 2004;39(6):829–33.
28. Hagadorn JI, Brownell EA, Herbst KW, Trzaski JM, Neffs S, Campbell BT. Trends in treatment and in-hospital mortality for neonates with congenital diaphragmatic hernia. *J Perinatol*. 2015;35:748–54.
29. Neonatal Inhaled Nitric Oxide Study Group. Inhaled nitric oxide and hypoxic respiratory failure in infants with congenital diaphragmatic hernia. The neonatal inhaled nitric oxide study group (NINOS). *Pediatrics*. 1997;99(6): 838–45.
30. Campbell BT, Herbst KW, Briden KE, Neff S, Ruscher KA, Hagadorn JI. Inhaled nitric oxide use in neonates with congenital diaphragmatic hernia. *Pediatrics*. 2014;134(2):e420–426
31. Lakshminrusimha S, Keszler M, Kirpalani H, et al. Milrinone in congenital diaphragmatic hernia, a randomized pilot trial: study protocol, review of literature and survey of current practices. *Matern Health Neonatol Perinatol*. 2017 Nov 27;3:27.
33. Patel MJ, Bell CS, Lally KP, et al. Lowest PaCO<sub>2</sub> on the first day of life predicts mortality and morbidity among infants with congenital diaphragmatic hernia. *J Perinatol*. 2019 Feb;39(2):229-236

## **LIMITACIÓN DEL ESTUDIO.**

Nuestro estudio se limita a los pacientes neonatos nacidos en el Hospital Infantil de México Federico Gómez que han tenido seguimiento médico estricto desde la etapa pre y post diagnóstico de hernia diafragmática congénita y que han sido sometidos a colocación de balón intratraqueal por medio de cirugía fetal endoscópica.

No se incluyen los pacientes con diagnóstico de hernia diafragmática congénita que son derivados de otras instituciones y que no han sido sometidos a colocación de balón intratraqueal.

## ANEXOS

### RESULTADOS DE AUTOPSIAS

#### GI RN (2013) / AUTOPSIA 14-23

##### ENFERMEDAD PRINCIPAL.

-Hernia diafragmática de Bochdaleck.

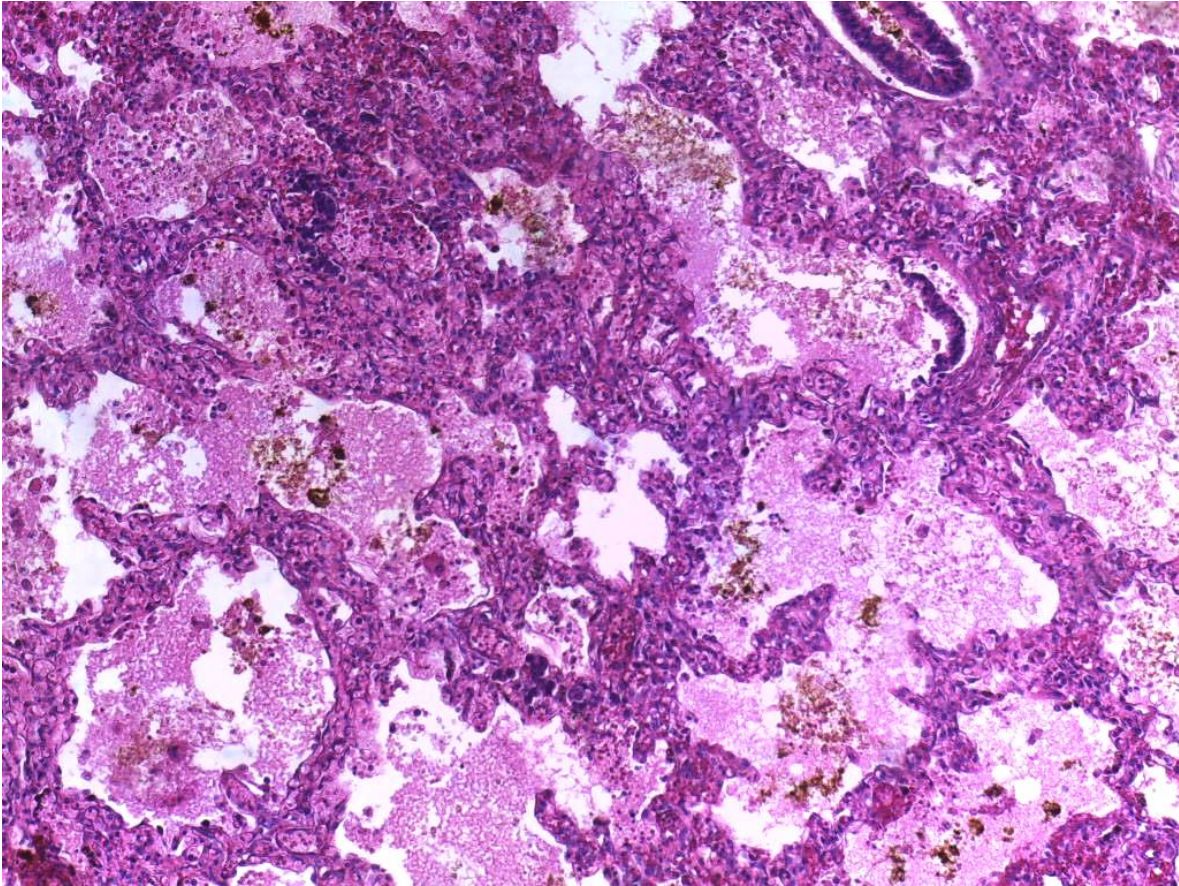
##### ALTERACIONES CONCOMITANTES.

- s/p plastía diafragmática.
- Hipoplasia pulmonar.
- Conducto arterioso permeable.
- Dilatación de ventrículo derecho.
- Datos anatómicos de choque.
- Necrosis tubular aguda.
- Necrosis hepática centrolobulillar.
- Miopatía visceral hipóxico-isquémico.
- Encefalopatía hipóxica-isquémica aguda y subaguda.

##### CAUSA DE LA MUERTE.

- Choque.

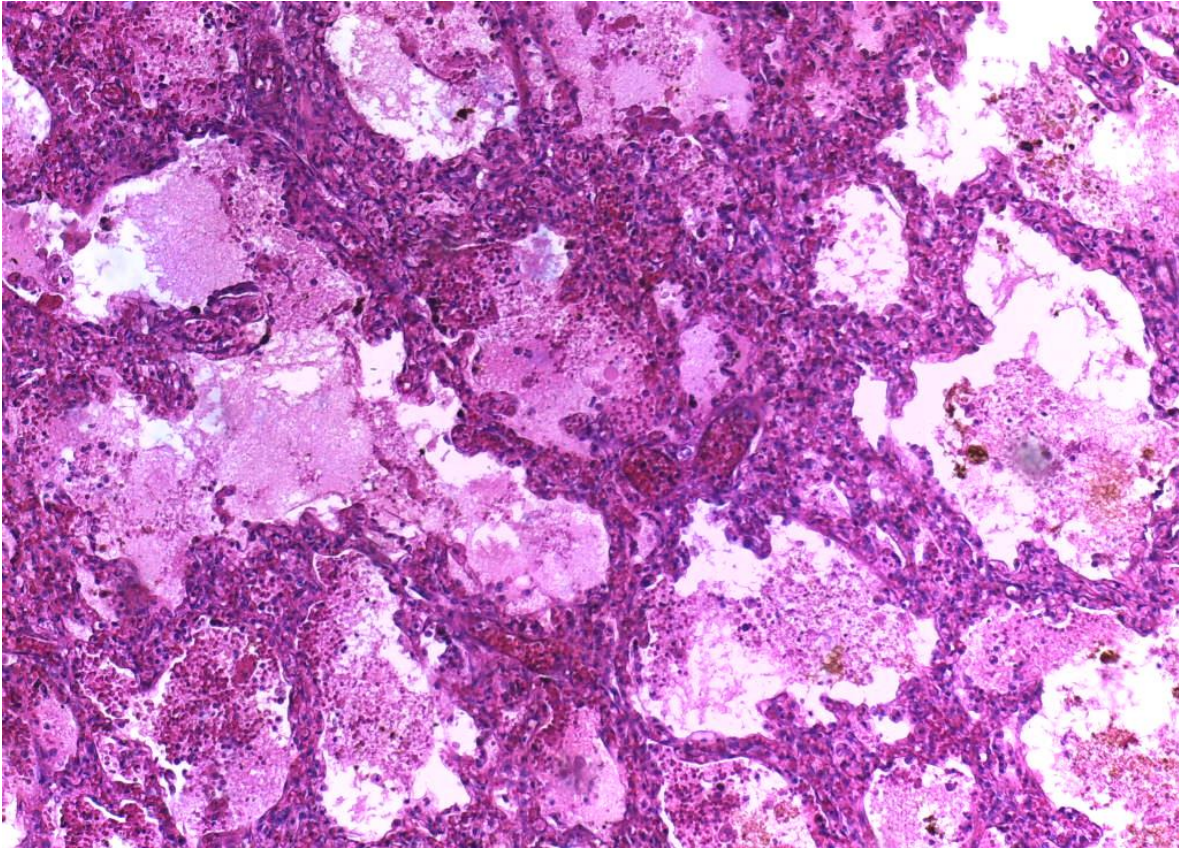
FIGURA 1  
GI RN (2013) / AUTOPSIA 14-23



Corte histológico de pulmón. Se observa parénquima pulmonar de aspecto inmaduro con tabiques interalveolares gruesos, material proteínico en luz de los alveolos, depósitos de hemosiderina en luz de alveolos y congestión de tabiques. (Hospital Infantil de México Federico Gómez. Dep. de Patología, cortesía Dra. María Argelia Escobar Sánchez).

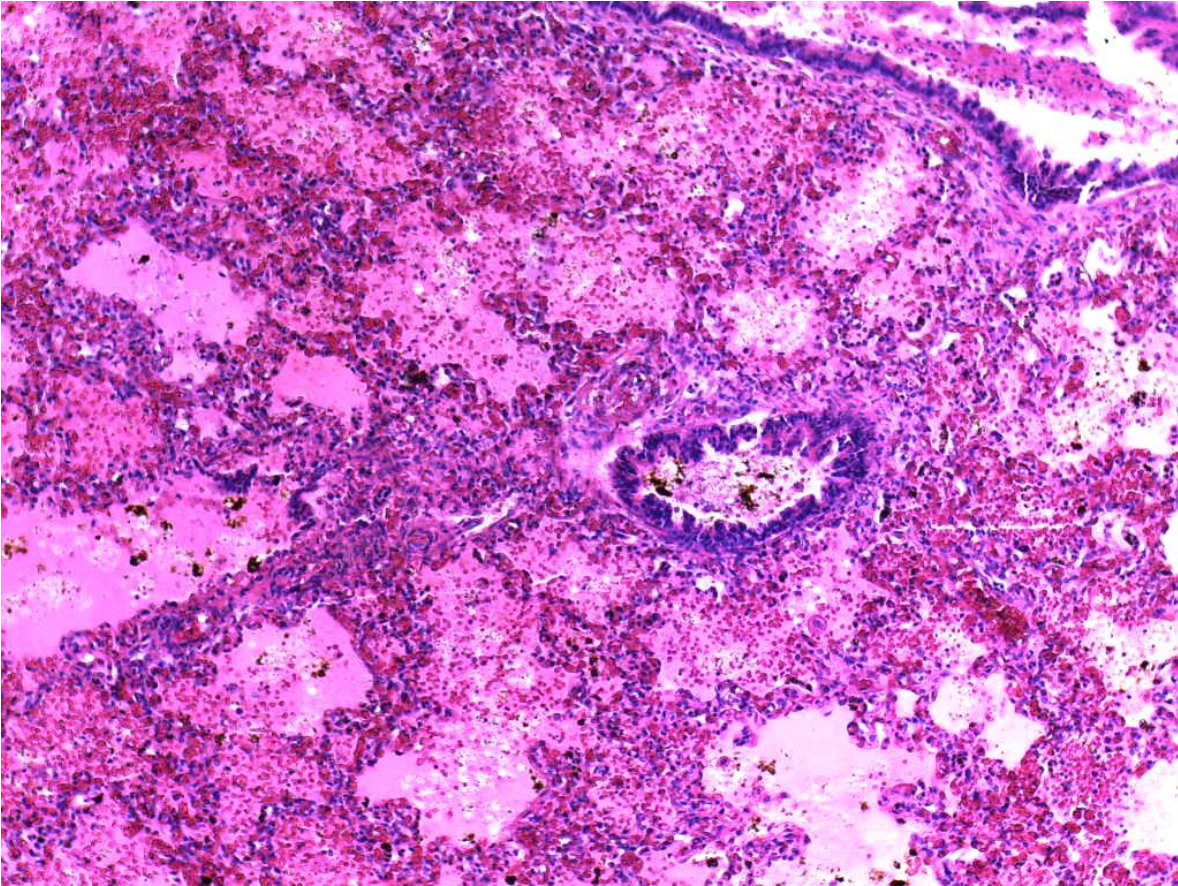


FIGURA 2  
GI RN (2013) / AUTOPSIA 14-23



Corte histológico de pulmón. Parénquima pulmonar de aspecto inmaduro con tabiques interalveolares gruesos, material proteínico en luz de los alveolos (edema). (Hospital Infantil de México Federico Gómez. Dep. de Patología, cortesía Dra. María Argelia Escobar Sánchez).

FIGURA 3  
GI RN (2013) / AUTOPSIA 14-23



Corte histológico de pulmón. Bronquiolo con epitelio íntegro y alveolos con edema y hemorragia. (Hospital Infantil de México Federico Gómez. Dep. de Patología, cortesía Dra. María Argelia Escobar Sánchez).

## **OL RN (2015) / AUTOPSIA 2015-09**

### ENFERMEDAD PRINCIPAL.

-Hernia diafragmática congénita posterolateral izquierda (Bochdaleck).

### ALTERACIONES CONCOMITANTES.

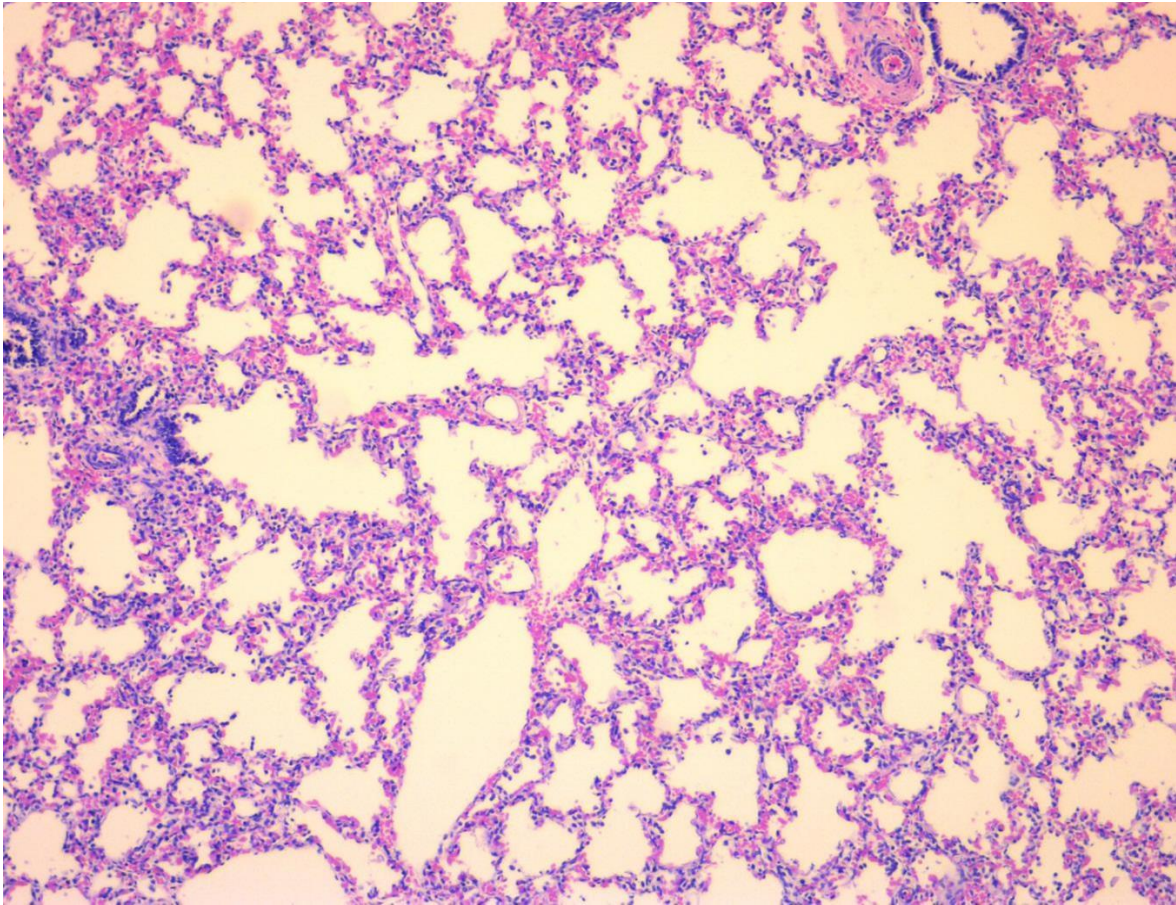
Hipoplasia de pulmón izquierdo secundaria a enfermedad principal.

- Atelectasia bilateral multifocal con formación de membranas hialinas difusas.
- Persistencia de conducto arterioso (0.2 cm).
- Hipertrofia concéntrica del ventrículo derecho.
- Insuficiencia tricuspídea (historia clínica).
- Neumopericardio (historia clínica)
- Hepatomegalia congestiva (180g vs 78g).
- Criptorquidia bilateral.
- Onfalitis aguda leve.
- Datos anatómicos de inmadurez multiorgánica (34-36 SDG).
  - Glomerulogénesis activa.
  - Engrosamiento de los septos alveolares y pleurales.
  - Hiperplasia concéntrica de la adventicia de los vasos de pequeño y mediano calibre en pulmones.
  - Persistencia de la matriz germinal.
- Datos anatómicos de choque.
  - Encefalopatía hipóxica.
  - Miopatía visceral hipóxico-isquémico.
  - Necrosis tubular aguda.
  - Congestión esplénica.
  - Coagulación intravascular diseminada.
  - Hematopoyesis extramedular en hígado.

### CAUSA DE LA MUERTE.

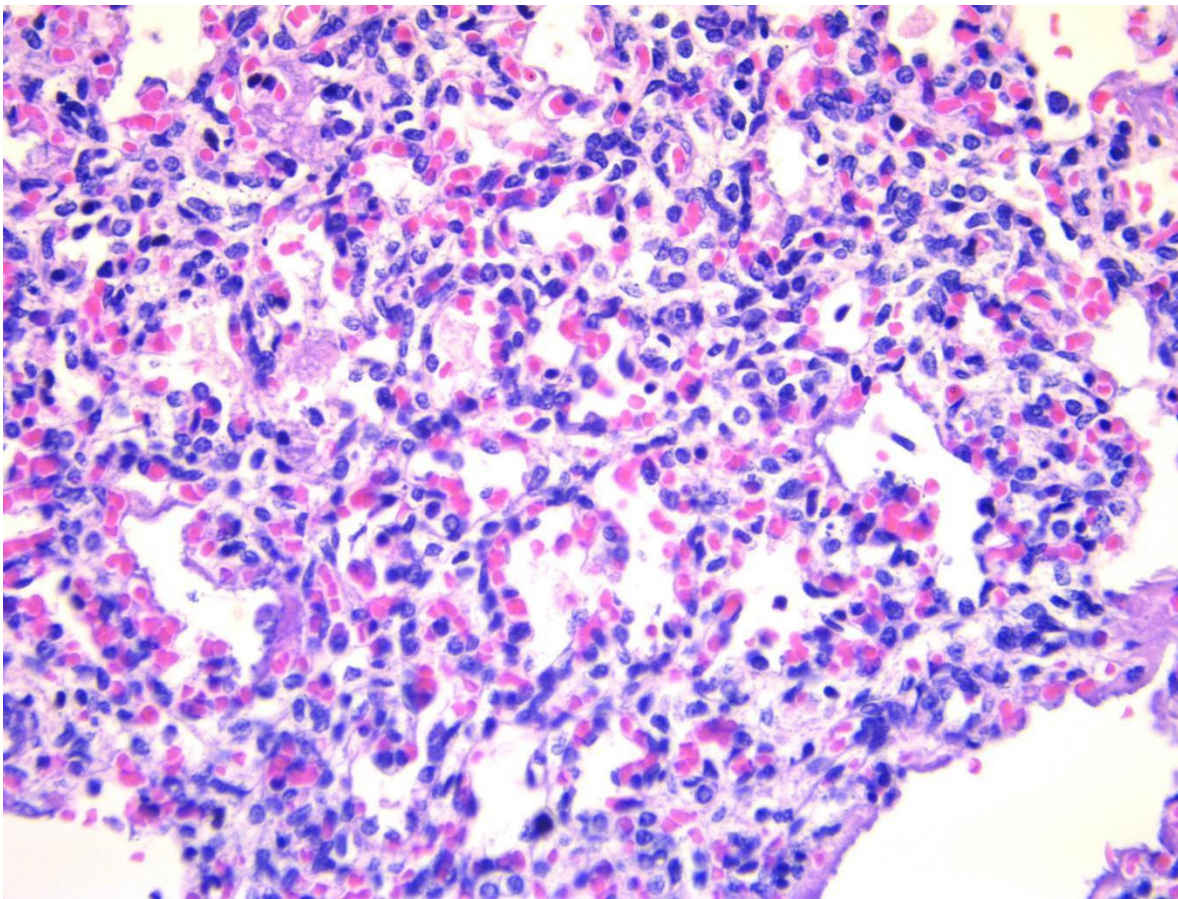
- Insuficiencia respiratoria grave secundaria a hipoplasia pulmonar izquierda con formación extensa de membranas hialinas bilaterales.

FIGURA 4  
OL RN (2015) / AUTOPSIA 2015-09.



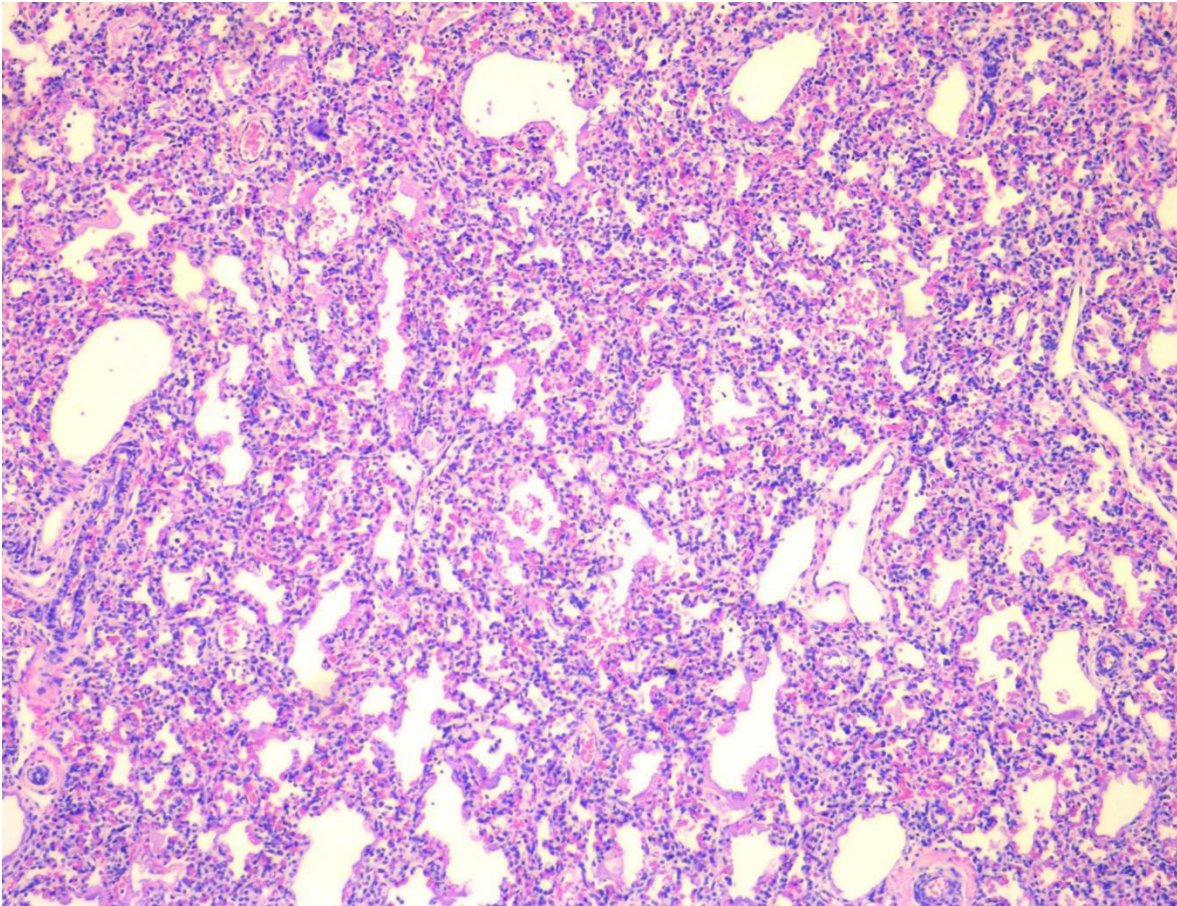
TINCIÓN HEMATOXILINA EOSINA (10X). Corte histológico de pulmón derecho. Se observa edema y hemorragia pulmonar, algunos vasos con hiperplasia concéntrica de la adventicia, así como zonas de atelectasia y formación difusa de membranas hialinas. Pleura edematizada con presencia de eritrocitos (Hospital Infantil de México Federico Gómez. Dep. de Patología, cortesía Dr. Mario Pérez Peña Diaz-Conti.)

FIGURA 5  
OL RN (2015) / AUTOPSIA 2015-09.



TINCIÓN HEMATOXILINA EOSINA (40X). Corte histológico de pulmón izquierdo (lado del defecto herniario). Se observa edema y hemorragia con amplias zonas de atelectasia, congestión de tabiques interalveolares, formación de membranas hialinas, engrosamiento de tabiques pleurales. Los vasos de mediano calibre muestran proliferación concéntrica con formación de trombos hialinos. Además, se observan cuatro generaciones de alveolos después de cada bronquio terminal. (Hospital Infantil de México Federico Gómez. Dep. de Patología, cortesía Dr. Mario Pérez Peña Diaz-Conti).

FIGURA 6  
OL RN (2015) / AUTOPSIA 2015-09.



TINCIÓN HEMATOXILINA EOSINA (10X). Corte histológico de pulmón izquierdo (lado del defecto herniario). Se observa edema y hemorragia con amplias zonas de atelectasia, congestión de tabiques interalveolares, formación de membranas hialinas, engrosamiento de tabiques pleurales. Los vasos de mediano calibre muestran proliferación concéntrica con formación de trombos hialinos. Además, se observan cuatro generaciones de alveolos después de cada bronquio terminal. (Hospital Infantil de México Federico Gómez. Dep. de Patología, cortesía Dr. Mario Pérez Peña Díaz-Conti.).

## RESULTADOS DE BIOPSIAS

### BB RN (2014) / BIOPSIA Q.14-1101.

#### DATOS CLÍNICOS Y DIAGNOSTICO.

Paciente femenino con diagnóstico de hernia diafragmática

#### DESCRIPCION MACROSCOPICA.

Se recibe en fresco placenta monocorial monoamniótica de 350 g que mide 18x16x1.3 cm, con dos arterias y una vena de adecuada distribución, gris claro. La cara fetal con membranas café claro con vasos congestivos, distancia borde de inserción / borde de ruptura de 16 cm, con inserción central del cordón umbilical. La cara materna con 6 cotiledones completos, cafés rojizos, esponjosos. Al corte se observa congestión. Se incluye representativo de cordón 1,2 membranas en 3 y de placenta 4.

#### DESCRIPCION MICROSCÓPICA.

2 HE.

1.- Los cortes muestran cordón umbilical con 2 venas y una arteria con congestión, no se observan microorganismos ni infiltrado inflamatorio.

2-4.- Los cortes muestran placenta con vellosidades del tercer trimestre con congestión y vasos de paredes engrosadas hay calcificación focal entre algunas de ellas, decidua sin alteraciones; el amnios con edema y vasos congestivos no se observan inclusiones virales, microorganismos ni infiltrado inflamatorio.

#### DIAGNÓSTICO.

Placenta: Placenta del tercer trimestre monocoriónica monoamniótica con calcificación focal.

Negativa para microorganismos y células inflamatorias.

## **BB RN (2014) / BIOPSIA Q.14-1143.**

### DATOS CLÍNICOS Y DIAGNOSTICO.

Paciente femenino con diagnóstico de hernia diafragmática PO plastia (20.06.14) + poliesplenía, foramen oval, insuficiencia tricuspídea grave, CIV, hemorragia de matriz germinal y HAP (PSVD 63 mmHg). Paciente con deterioro hemodinámico y ventilatorio a pesar de soporte mecánico y aminérgico, fallece el 26.06.14. Solicitándose biopsia pulmonar postmortem.

### DESCRIPCION MACROSCOPICA.

En formol referido como biopsia de pulmón 6 fragmentos irregulares que en conjunto miden 3x2x1 cm café rojizo. Se incluyen en su totalidad 3 cápsulas.

### DESCRIPCION MICROSCÓPICA.

3 HE, 1 PAS, 1 Masson.

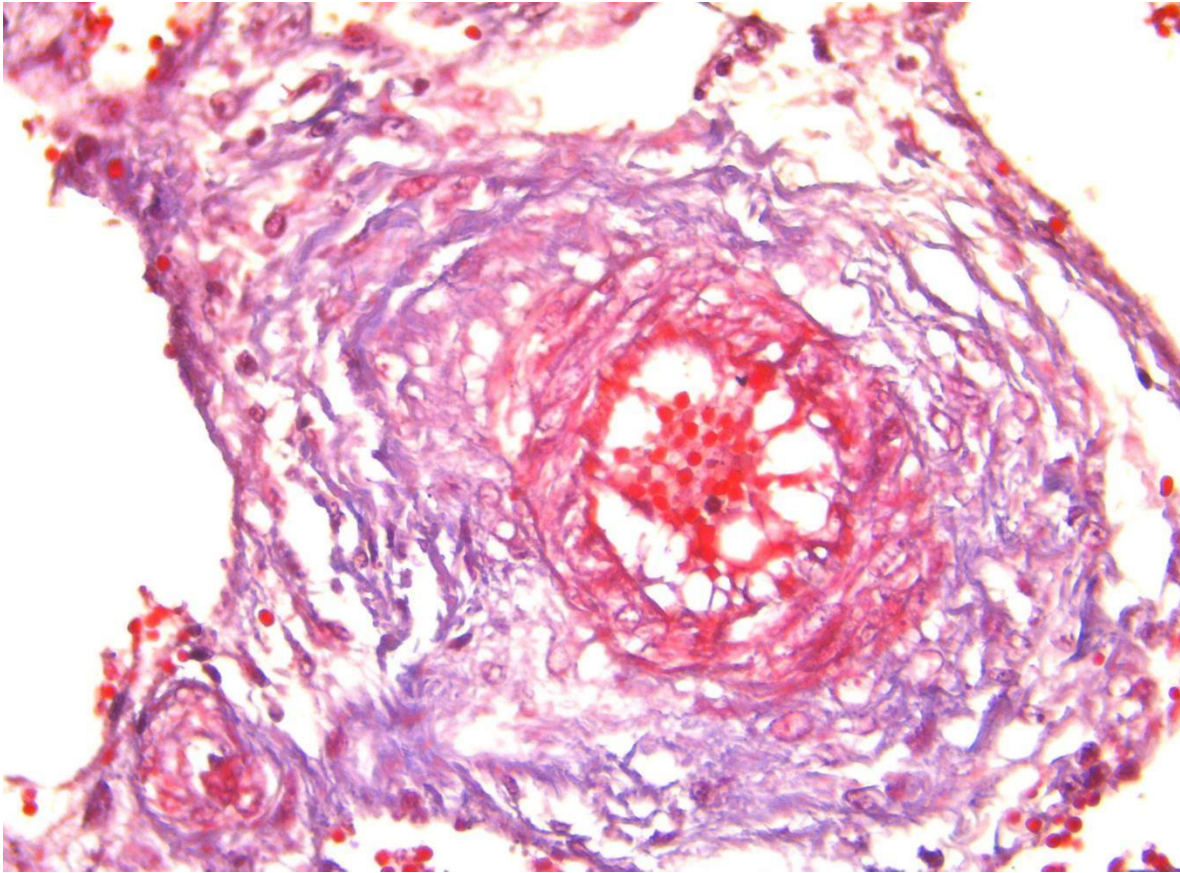
Los cortes muestran pulmón con bronquiolos que muestran ulceración del epitelio e infiltrado inflamatorio polimorfonuclear. Los tabiques alveolares engrosados a expensas de edema, hay áreas de colapso y espacios con fibrina, hemorragia reciente y antigua. No se observan microorganismos, hay además algunos trombos de fibrina en vasos de pequeño calibre y hematopoyesis extramedular en el intersticio. No se observan datos de enfermedad vascular pulmonar.

### DIAGNÓSTICO.

Biopsia de pulmón: Daño alveolar agudo extenso.

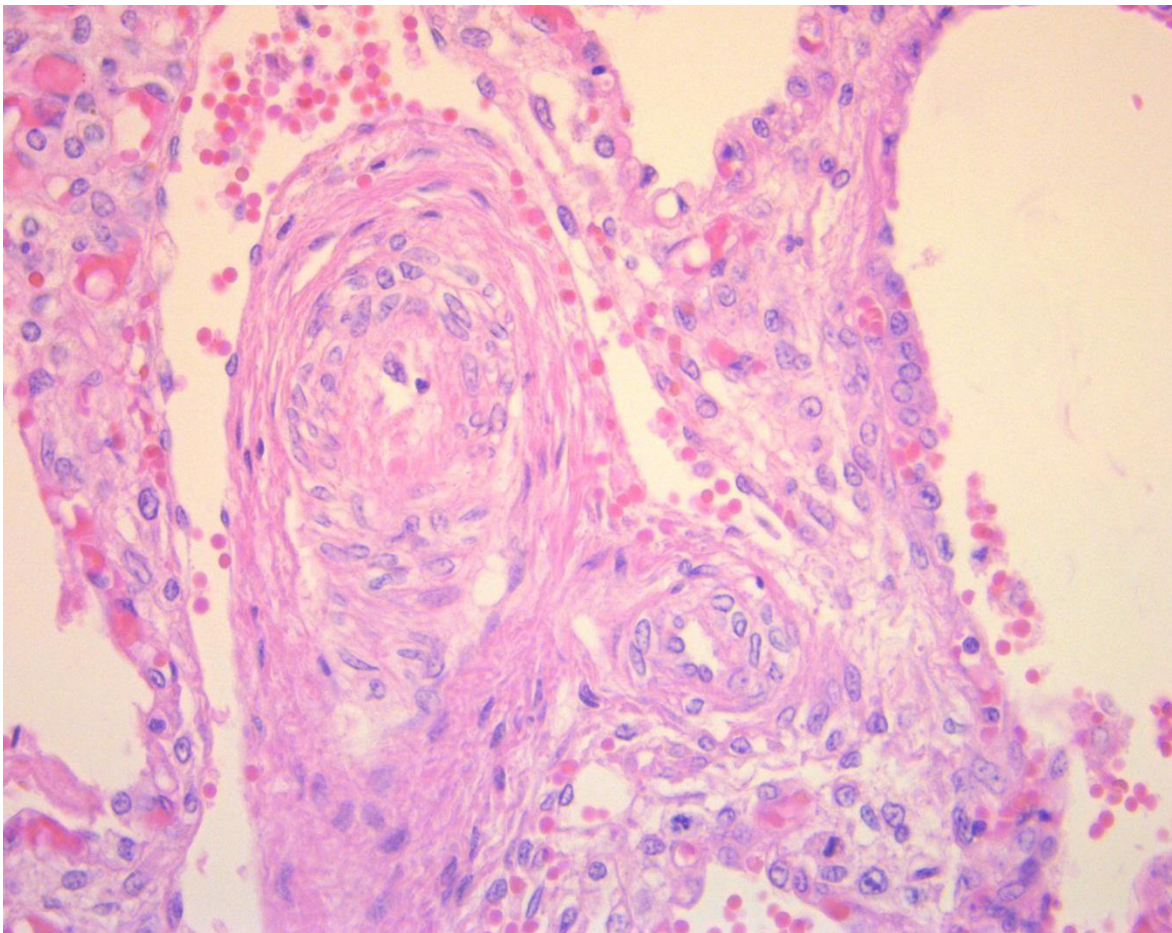


FIGURA 7  
BB RN (2014) / BIOPSIA Q.14-1143.



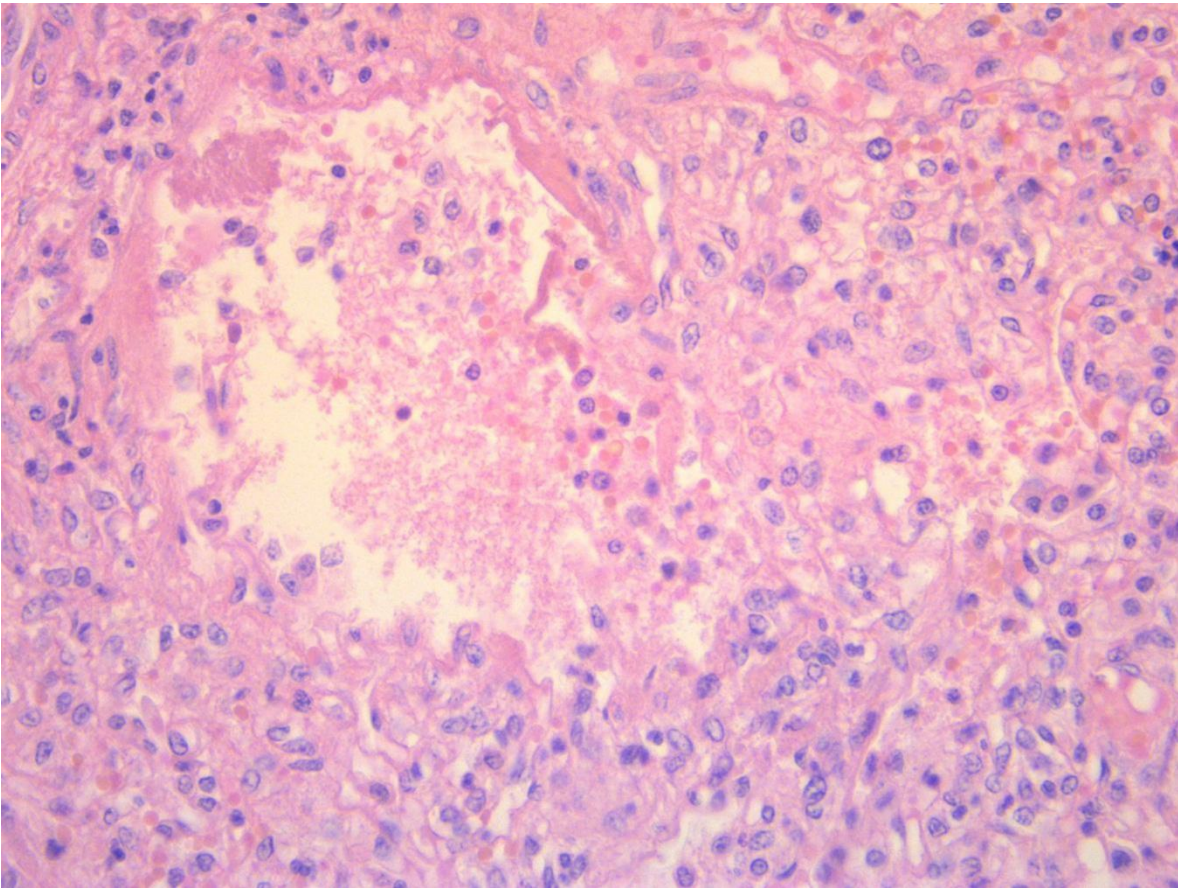
TINCIÓN DE MASSON. (40X) Corte histológico de una arteriola pulmonar en el que se observa hipertrofia concéntrica de la capa muscular, trombosis intraluminal y fibrosis de la capa media arteriolar. Los tabiques alveolares engrosados a expensas de edema, hay áreas de colapso y espacios con fibrina, hemorragia reciente y antigua. No se observan microorganismos. Hay además algunos trombos de fibrina en los vasos de pequeño calibre y hematopoyesis extramedular en el intersticio. No se observan datos de enfermedad vascular pulmonar. (Hospital Infantil de México Federico Gómez. Dep. de Patología, cortesía Dr. Mario Pérez Peña Diaz-Conti).

FIGURA 8  
BB RN (2014) / BIOPSIA Q.14-1143.



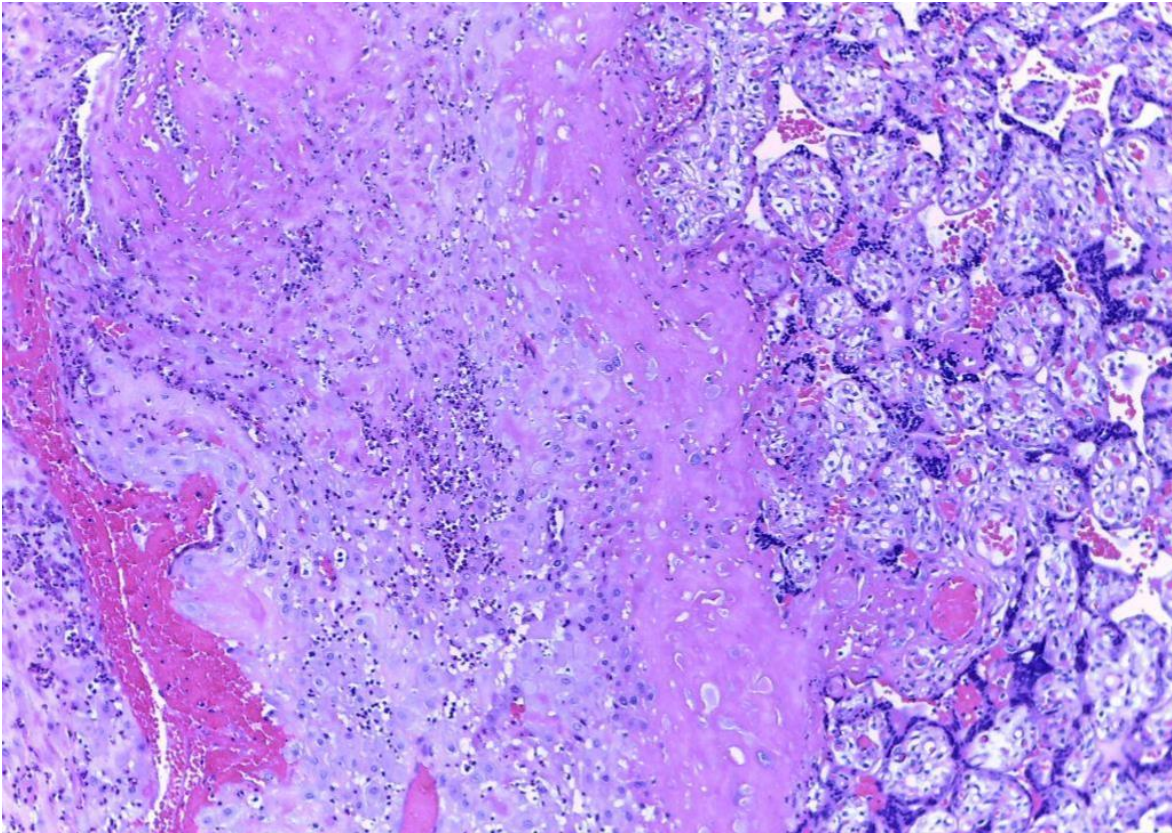
TINCIÓN HEMATOXILINA EOSINA (40X). Corte histológico de una arteria pulmonar. Se observa hiperplasia concéntrica de las capas de la arteria. (Hospital Infantil de México Federico Gómez. Dep. de Patología, cortesía Dr. Mario Perez Peña Diaz-Conti.)

FIGURA 9  
BB RN (2014) / BIOPSIA Q.14-1143.



TINCIÓN HEMATOXILINA EOSINA (40X). Corte histológico de pulmón. Se observa exudado inflamatorio, exudado fibrinoide con formación de membranas hialinas y necrosis de neumocitos tipo II. (Hospital Infantil de México Federico Gómez. Dep. de Patología, cortesía Dr. Mario Pérez Peña Diaz-Conti.)

FIGURA 10  
BB RN (2014) / BIOPSIA Q.14-1101



TINCIÓN HEMATOXILINA EOSINA (10X). Corte histológico de la placenta. Vellosidades del tercer trimestre. Los vasos muestran infiltrado inflamatorio. En la decidua hay infiltrado inflamatorio de linfocitos. No se observan inclusiones virales ni bacterias.