



# UNIVERSIDAD DE IXTLAHUACA CUI

## LICENCIATURA DE CIRUJANO DENTISTA

INCORPORADA A LA UNAM

No. DE ACUERDO CIRE 12/11 DE FECHA 24 DE MAYO DE 2011

CLAVE 8968 – 22

“PROTOCOLO DE ATENCION ODONTOLOGICA EN PACIENTES CON  
ARTERITIS DE TAKAYASU, REPORTE DE CASO CLINICO”

### TESIS

QUE PARA OPTAR POR EL TITULO DE  
CIRUJANO DENTISTA

### PRESENTA:

P.C.D. AMAYRANI SILVA MORALES

### ASESOR DE TESIS

C.D. JULIO CESAR BERMÚDEZ BARAJAS

IXTLAHUACA, ESTADO DE MEXICO, SEPTIEMBRE DEL 2019





Universidad Nacional  
Autónoma de México

Dirección General de Bibliotecas de la UNAM

**Biblioteca Central**



**UNAM – Dirección General de Bibliotecas**  
**Tesis Digitales**  
**Restricciones de uso**

**DERECHOS RESERVADOS ©**  
**PROHIBIDA SU REPRODUCCIÓN TOTAL O PARCIAL**

Todo el material contenido en esta tesis esta protegido por la Ley Federal del Derecho de Autor (LFDA) de los Estados Unidos Mexicanos (México).

El uso de imágenes, fragmentos de videos, y demás material que sea objeto de protección de los derechos de autor, será exclusivamente para fines educativos e informativos y deberá citar la fuente donde la obtuvo mencionando el autor o autores. Cualquier uso distinto como el lucro, reproducción, edición o modificación, será perseguido y sancionado por el respectivo titular de los Derechos de Autor.

## Índice

1. Antecedentes.....	3
2. Planteamiento del Problema.....	15
3. Justificación.....	16
4. Objetivos.....	17
4.1 General.....	17
4.2 Específicos.....	17
5. Materiales y métodos. ....	18
5.1 Diseño del estudio. ....	18
5.2 Definiciones del caso.....	18
5.3 Procedimiento.....	19
5.4 Consideraciones bioéticas.....	20
6. Caso clínico.....	21
7. Bibliografía.....	37
8. Anexos.....	39

## 1. Antecedentes

El manejo odontológico de pacientes con diversas alteraciones sistémicas ha progresado en los últimos años, sin embargo, aún se desconocen muchos protocolos para la atención odontológica relacionadas a enfermedades sistémicas poco frecuentes como la Arteritis de Takayasu (ATK) (1).

La ATK es una vasculitis crónica, inflamatoria y obstructiva que afecta arterias de mediano y grueso calibre, principalmente la arteria aorta y las arterias pulmonares. Al presentarse una obstrucción en las arterias más grandes no permite un flujo sanguíneo normal, por tanto, trae como consecuencia secuelas sobre el organismo (2). La arteritis de Takayasu fue descrita por primera vez en 1908, por dos oftalmólogos japoneses, Mikito Takayasu y Onishi, quienes describieron los cambios oftalmológicos que se presentaban como consecuencia del insuficiente riego sanguíneo de la cabeza, se presentaba principalmente en mujeres jóvenes que se encontraban en la edad reproductiva, 14 a 40 años de edad (3).

Reportaron disminuciones del pulso, principalmente en las extremidades superiores, pero no fue comprobado sino hasta el año de 1948, cuando Kantaro Shimizu, neurocirujano de origen también japonés, realizó un estudio en el que comprobó que en la ATK se presentaban lesiones neurológicas debidas a la isquemia crónica y a la obstrucción de las ramas del cayado aórtico por procesos inflamatorios, manifestando vasoconstricción en el globo ocular (3). Otros nombres y denominaciones por los que se le conoce a la ATK son: Síndrome del cayado aórtico, enfermedad sin pulsos, coartación invertida y tromboaoortopatía obstructiva, arteritis de la mujer joven y síndrome de Martorell, sinónimos de la enfermedad que afecta fundamentalmente los grandes vasos como la aorta y sus ramas, así como las arterias pulmonares que deja secuelas si no es tratada a tiempo (en el cuadro 1 se observan los tipos de arterias) (3).

La etiopatogenia de la enfermedad es desconocida, pero se han postulado factores genéticos, inmunológicos (sobre todo de tipo celular), hormonales, infecciosos y alteraciones de la coagulación (10).

Es determinante hacer el diagnóstico oportuno de la ATK ya que la inflamación y la remodelación arterial progresiva aumentan las posibilidades de desarrollar estenosis, oclusión arterial, dilatación o formación de aneurismas. Las manifestaciones neurológicas han sido reportadas en estos pacientes. También se han descrito convulsiones en casos muy avanzados debido al cierre de arterias de gran calibre, la falta de permeabilidad, a que disminuye la presión sanguínea, y por tanto, el oxígeno no llega correctamente al cerebro, trayendo complicaciones cada vez más graves si no es tratada a tiempo. El diagnóstico oportuno es vital para llevar a cabo el tratamiento adecuado (3). La Arteritis de Takayasu se divide en fases, dependiendo de la progresión de la enfermedad y ello define su tratamiento. El cuadro clínico es muy variable, desde pacientes asintomáticos en los que el diagnóstico es un hallazgo casual, hasta cuadros de inicio severo, evolución rápida y fatal (4).

Para comprender mejor la estructura anatómica, función y desempeño de las células en cada capa de las arterias nos ayudamos del cuadro siguiente:

**Cuadro 1.- Capas de la arteria y células que la componen**

Tipos de arterias	
<b>Arterias elásticas:</b>	Los grandes vasos de conducción: aorta, carótida común y subclavias. Gran elasticidad de sus paredes, lo que permite hacer más regular el flujo sanguíneo. Capa media formada por gran concentración de capas de elastina, además de células musculares lisas, fibras colágenas, proteoglicanos y glicoproteínas.
<b>Arterias musculares:</b>	Principales ramas de distribución (arteria radial, femoral, coronaria y cerebral). Importantes ramificaciones. Capa media importante, rica en fibras musculares lisas. Potente capa adventicia, rica en colágeno y fibras elásticas.
<b>Arteriolas:</b>	Ramas terminales que irrigan el territorio capilar. Menos tejido elástico y más presencia de fibras musculares lisas. Escasa túnica adventicia.
<b>Microcirculación:</b>	Parte del sistema circulatorio encargada del intercambio de gases, fluidos, nutrientes y productos de desecho.

## Cuadro 1. (Continuación) Capas de la arteria y células que la componen

Capas de la arteria	Células que la conforman
<b>Externa o adventicia:</b>	Formada por tejido conjuntivo (fibras colágenas).
<b>Media:</b>	Gruesa capa formada por fibras musculares lisas y fibras elásticas.
<b>Interna o íntima:</b>	Formada por el endotelio y una capa conjuntiva sub endotelial (fibroblastos y fibras colágenas).

Fuente: Villaescusa J. M., Anatomía y Fisiopatología del Sistema Vascular, 2019 (8)

### Fases de la arteritis de Takayasu

#### Etapa I o prodrómica

Se caracteriza por manifestaciones generales inespecíficas, puede durar de semanas a meses y pasar totalmente desapercibida. La clínica suele ser astenia, anorexia y adelgazamiento.

Los síntomas que el paciente presenta son:

- Fiebre
- Diaforesis nocturna
- Fatiga
- Malestar general
- Artralgia
- Mialgia (4)

Debido a esto, y aun con los estudios pertinentes, puede confundirse con alguna otra enfermedad. En esta fase puede remitir espontáneamente en 3 meses o puede progresar de forma insidiosa a una fase crónica, también conocida como fase tardía, oclusiva o sin pulso (4).

## **Etapa II o inflamatoria**

Es la etapa propiamente inflamatoria y en ella predominan las manifestaciones vasculares (4).

- Disminución o ausencia de pulsos
- Soplos vasculares
- Hipertensión (como consecuencia de estenosis de la arteria renal)
- Angina de pecho
- Retinopatía
- Síntomas neurológicos
- Secundarios a hipertensión o isquemia (mareo postural, convulsiones).

Durante los estadios tardíos los síntomas constitucionales son menos evidentes (4).

## **Etapa III o fibrótica/tardía**

El paciente presenta síntomas resultantes de la isquemia tisular más que del proceso inflamatorio. En esta fase su tratamiento ya no es resuelto solo con medicamento, sino que por la complejidad y daño que está causando al sistema hematopoyético, se tiene que llevar a cabo un tratamiento quirúrgico, el cual implica riesgos tanto por el grado de severidad de la enfermedad como por las complicaciones que presenta el sistema inmunitario, tiempos de sangrado, etc. (4).

El diagnóstico de esta enfermedad es complicado en sus primeras etapas ya que los síntomas que presenta el paciente son confundidos con algunas otras enfermedades como es hipertensión, hipotensión, diabetes, o enfermedad

bacteriana. Para poder diagnosticarla, la Asociación Americana de Reumatología proporciona criterios para su diagnóstico:

- Edad de comienzo de la enfermedad, igual o menor de 40 años
- Claudicación intermitente, especialmente de extremidades superiores
- Disminución del pulso de una o ambas arterias braquiales
- Diferencia en la tensión arterial sistólica entre ambos brazos mayores de 10 mm/Hg
- Soplo audible a la auscultación sobre una o las dos arterias subclavias o la aorta abdominal
- Arteriografía anormal, caracterizada por presencia de estenosis y dilataciones arteriales.
- En las primeras fases de la enfermedad los pacientes pueden presentar anemia moderada y trombosis (4).

### **Hallazgos de laboratorio**

No hay cambios característicos en los parámetros hematológicos o bioquímicos. La actividad de la enfermedad debería ser evaluada de acuerdo con los niveles de proteína C reactiva, sedimentación globular; así como, por la presencia o ausencia de anemia. Además de la evaluación de marcadores inflamatorios también se deben evaluar algunos marcadores para trombosis como factor de agregación plaquetaria (5).



## Cuadro 2.- Valores de apoyo para el diagnóstico de ATK

Estudio	Valor normal	Alteración en ATK
Proteína C reactiva	< 10 mg/L	(13,20 mg/L)
Sedimentación globular	25-30 mm <sup>3</sup>	124 mm <sup>3</sup>
Fibrinógeno	(200-500 mg/dl)	(580 mg/L)
Factor de agregación plaquetaria	150-350(10 <sup>3</sup> /mm <sup>3</sup> )	345.000 mm <sup>3</sup>

Fuente: Enfermedad de Takayasu. 2015 (6)

Son de ayuda para el diagnóstico de la enfermedad de Arteritis de Takayasu, sin embargo, el método diagnóstico principal es por imagenología (5).

### Características orales

Algunas de las manifestaciones reportadas son las siguientes:

- Presencia de cálculo infra y supra gingival
- Gingivitis
- Lesiones cariosas activas y crónicas
- Presencia de candidiasis

La higiene bucal deficiente y el antecedente de tabaco son factores coadyuvantes a la aparición de manifestaciones orales en esta condición (1) (11) (2).

### Diagnóstico por Imagenología

Los métodos de diagnóstico de primera elección de la Arteritis de Takayasu se mencionan a continuación:

## **Ultrasonido**

Revela el engrosamiento circunferencial homogéneo de los vasos afectados (indistinguible de las placas ateroscleróticas), oclusiones y dilataciones vasculares, así como elevación de la velocidad del flujo distal a la zona de estenosis en pacientes con ATK. También puede ser utilizado para evaluar y seguir la enfermedad en la aorta y sus principales ramas (5).

## **Angiografía convencional**

La angiografía con substracción digital ha sido el procedimiento de elección para la evaluación de la ATK. Este procedimiento muestra segmentos delgados, estenosis desde leves a severas hasta francas oclusiones; vasos colaterales o fenómeno de robo subclavio. Este procedimiento sólo demuestra la apariencia de la luz intraluminal y no permite diferenciar entre lesiones activas e inactivas; esto puede dar resultados normales en casos de engrosamiento mural difuso sin cambios intraluminales, lo cual puede ser observado en fases tempranas (5).

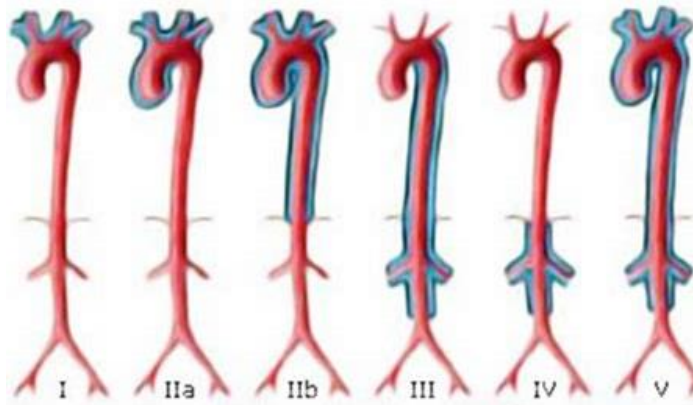
## **Tomografía computarizada**

La tomografía es útil para el diagnóstico temprano debido a que permite la evaluación del engrosamiento de la pared en lugar de solo la luz del vaso, lo cual es especialmente importante debido a que un diagnóstico y tratamiento oportunos están asociados con un mejor pronóstico. En los estadios tardíos de la enfermedad puede ocurrir calcificación vascular extensa. (5).

La arteritis de Takayasu puede ser clasificada en seis tipos basado en criterios angiográficos:

- Tipo I – Ramas del arco aórtico

- Tipo IIa – Aorta ascendente, arco aórtico y sus ramas
  - Tipo IIb – Región tipo IIa más aorta descendente torácica
  - Tipo III – Aorta descendente torácica, aorta abdominal, arterias renales o una combinación
  - Tipo IV – Aorta abdominal, arteria renal o ambas
  - Tipo V - Toda la aorta y sus ramas (6).
- Figura- 1. Arco aórtico



Fuente. Revista Colombiana de Reumatología, 2015;22(2)

## Tratamiento

El principal objetivo del tratamiento médico en la ATK es evitar las complicaciones vasculares a largo plazo. No obstante, el mejor conocimiento de la patogénesis de las vasculitis de grandes vasos permite mantener la esperanza de encontrar un tratamiento dirigido contra dianas más específicas. Los datos preliminares procedentes de ensayos abiertos utilizando fármacos antiTNF y tocilizumab (en la patogénesis de la ATK está implicada la secreción de citocinas proinflamatorias (TNF, IL-6), y se ha demostrado que los niveles séricos de IL-6 son marcadores de actividad de la misma. De ahí, que el tocilizumab (anticuerpo monoclonal que

bloquea el receptor de IL-6) sea una opción efectiva para el tratamiento de la ATK refractivas son esperanzadores para el control de la arteritis de Takayasu, pero siguen siendo precisos estudios controlados para poder establecer su utilidad real (8).

El tratamiento va dependiendo de la gravedad de la enfermedad, y se basa en la utilización de fármacos principalmente para controlar el proceso inflamatorio. La Arteritis de Takayasu no es curable con farmacología aunque se encuentre en la primera etapa de la enfermedad. La farmacología solo puede controlarla y mantenerla en el mismo nivel o grado en la etapa que se encuentre, en algunos casos para poder mantener la enfermedad sin que tenga algún avance, lo que se da como tratamiento es una combinación de corticoides con inmunosupresores (4).

Los fármacos más utilizados son los corticoides, muchas veces junto con inmunosupresores, entre ellos el metrotexate es el más utilizado, y otros como la ciclosporina, el micofenolato o la ciclofosfamida. Estos fármacos, dependiendo de la evolución en el paciente, se combinan o se toman de manera simple (4).

## **Corticoides**

La mayoría de pacientes utilizan corticoides para inducir la remisión, a una dosis inicial de 1 mg/Kg/día de prednisolona, o como mínimo 40- 60 mg/día, durante el primer mes, con descenso progresivo hasta alcanzar una dosis de mantenimiento inferior a 10 mg/día. Es necesaria la adición de otro inmunosupresor para mantener la enfermedad inactiva en el 29-73% de los casos (10).

## **Inmunosupresores**

Con el objetivo de minimizar los efectos adversos de la enfermedad, y de mantenerla el mayor tiempo posible en remisión, se han utilizado diferentes fármacos inmunosupresores:

- La ciclofosfamida se ha utilizado con éxito en la ATK resistente a tratamiento esteroideo, tanto por vía oral (2 mg/Kg/día)(107) como en pulsos intravenosos, no obstante, su potencial de toxicidad y el riesgo de esterilidad hacen que sea un fármaco en la actualidad poco recomendable, excepto para casos graves y resistentes a corticoides y otros fármacos. Tanto el metotrexato como la azatioprina han demostrado ser capaces de inducir la remisión de la enfermedad y prevenir el desarrollo de nuevas lesiones arteriales angiográficas en pequeños estudios abiertos (10).

Los corticoesteroides, si bien inducen una remisión inicial en el 90% de los pacientes, se estima que aproximadamente la mitad de los afectados serán resistentes a los mismos, y se requerirá, por tanto, añadir inmunosupresores como azatioprina, metotrexato o micofenolato mofetilo (10).

## **Técnicas invasivas**

### **Tratamiento quirúrgico**

Las indicaciones quirúrgicas más frecuentes en la ATK suelen ser:

- Hipertensión vasculo-renal
- Claudicación vascular
- Insuficiencia valvular
- Enfermedades cerebrovasculares y coronarias isquémicas

Otras posibles causas de cirugía son el tratamiento de aneurismas arteriales, de la coartación aórtica severa y de la isquemia intestinal, cirugía o angioplastia para

corregir o dilatar las zonas de estenosis o cirugía vascular (“by pass” coronario), con resultado satisfactorio (10) (3) (12).

### **Vasodilatadores**

El sildenafil ha demostrado ser de utilidad al reducir el dolor y mejorar la isquemia en un caso comunicado de isquemia digital resistente a corticoides, inmunosupresores y antiagregantes (10).

### **Tratamiento de la comorbilidad asociada**

Es importante investigar en estos pacientes la presencia de otros factores de riesgo cardiovascular asociados y tratarlos de forma apropiada. Aunque no existe evidencia que demuestre la utilidad de añadir aspirina a dosis antiagregantes o estatinas para la regulación y prevención de las placas de ateroma, la presencia de otras comorbilidades lo hace recomendable. Algunos estudios sugieren fuertemente la utilidad del antiagregante en la prevención de fenómenos isquémicos arteriales causados por la inflamación crónica que presentan las arterias, dependiendo del grado en el que se encuentre en la enfermedad (10).

### **Tratamiento dental en arteritis de Takayasu: Recomendaciones**

- El monitoreo de la presión arterial y la percepción del pulso de la carótida deberán ser medidos antes de cada sesión dental.
- La anestesia local con vasoconstrictor podrá ser utilizada sin riesgo en particular, siempre y cuando no se rebasen las dosis máximas de 2 cartuchos por sesión.
- Todo procedimiento clínico odontológico se realiza bajo prescripción de antibiótico profiláctico, usando el protocolo propuesto por el AHA (Asociación americana del corazón, por sus siglas en inglés) en caso de que se involucre una vía hemática:

Comprende una dosis única de amoxicilina correspondiente a 50 mg/kg, pero no más alto que 2 g, 1 h antes del tratamiento dental. En pacientes con arteritis de Takayasu se recibe una dosis adicional de amoxicilina a las 8 horas posteriores solo durante el primer día. La decisión de mantener los niveles de sangre del antibiótico durante un período más largo es relacionada con la severidad de la enfermedad y también al hecho que el paciente lleva tratamiento con medicinas de inmunosopresores (methotrexate, thalidomide) de modo que probablemente redujeran la resistencia a la infección (1).

- Usar una técnica de infiltración anestésica lenta. La prilocaína al 3 % con 0.03 felipresina es seleccionada para pacientes que reciben Beta bloqueadores no selectivos como el propranolol para el control de hipertensión arterial. Sin riesgo de generar vasoconstricción periférica y alterar los niveles de la presión arterial (1).

## **2. Planteamiento del problema**

La arteritis de Takayasu es una vasculitis crónica, inflamatoria y obstructiva que afecta a las arterias de grueso y mediano calibre. Presenta gran prevalencia en Asia y ha sido poco descrita en México. Al ser una enfermedad infrecuente, son escasos los protocolos de atención médica y odontológica (8).

Conocer la etiología, diagnóstico, tratamiento, historia natural de la enfermedad, fármacos prescritos, interacciones medicamentosas, complicaciones propias del estado sistémico, son de vital importancia para la atención odontológica de este tipo de pacientes, principalmente si existe alguna urgencia odontológica donde es necesario planear tratamientos invasivos o quirúrgicos (8).

Aventurarse a la atención clínica de un paciente sistémicamente comprometido, desconociendo las complicaciones y el manejo de su condición podría traer consecuencias graves para la paciente, comprometiendo inclusive su estado vital (8).

Existen guías y protocolos de atención dental, para pacientes con enfermedades crónico degenerativas como diabetes mellitus e incluso para otras entidades patológicas de implicación cardiovascular como la hipertensión. Realizar un protocolo de atención dental para pacientes con arteritis de Takayasu, implicaría un apoyo en la atención clínica, para odontólogos y especialistas (8).

Es por todo lo anterior, que surgió la siguiente pregunta de investigación ¿Cuál es el protocolo de atención dental de pacientes que cursan con arteritis de Takayasu?



### **3. Justificación**

Existen protocolos de atención odontológica validados para diversas patologías sistémicas que involucran al sistema endocrino, cardiovascular, inmune, renal etc.

La Arteritis de Takayasu es una enfermedad autoinmune con implicaciones vasculares frecuente en Asia, pero reportada en todo el mundo, por lo que en México no estamos exentos de presentar algún caso (8).

Los pacientes que la padecen podrían experimentar dificultades en su atención tanto médica como odontológica, por el desconocimiento del clínico al ser esta una condición poco frecuente en México con limitada información al respecto.

En estos casos; es de vital importancia, realizar el diagnóstico de la enfermedad mediante la exploración física, una correcta historia clínica completa y una profunda anamnesis, ya que esto es la base de un tratamiento Odontológico exitoso.

El conocimiento de un protocolo de atención para los pacientes con Arteritis de Takayasu facilitará la consulta dental ya que nos podrá orientar sobre: Diagnóstico oportuno, conocimientos sobre adecuaciones farmacológicas, al momento de realizar algún procedimiento quirúrgico valores de laboratorio ideales, medicamentos profilácticos, tratamiento odontológico adecuado (10).

## **4. Objetivos**

### **4.1 General**

- Describir el protocolo de atención Odontológica en pacientes con arteritis de Takayasu mediante un reporte de caso clínico.

### **4.2 Específicos**

- Reportar las dificultades que se presentaron en este caso clínico, las cuales impidieron el apego a las recomendaciones del protocolo de atención odontológica.
- Destacar los criterios esenciales a considerar para realizar un protocolo de atención odontológica adecuada de pacientes con arteritis de Takayasu.
- Identificar los factores de riesgo, signos y síntomas relacionados a la ATK
- Descripción terapéutica realizada en el caso e identificar el protocolo de atención empleado.
- Identificar las interacciones farmacológicas de los tratamientos de base para la Arteritis de Takayasu con los medicamentos de uso odontológico.

## 5. Materiales y Métodos

### 5.1 Diseño y estudio

Reporte de caso clínico.

### 5.2 Definiciones el caso clínico

<b>Variable</b>	<b>Definición conceptual</b>
La arteritis de Takayasu (ATK)	La arteritis de Takayasu (ATK) es una vasculitis granulomatosa que afecta a las arterias elásticas de gran calibre, fundamentalmente la aorta y sus ramas principales, y de forma especial los troncos supra aórticos
Tratamiento odontológico	Procedimientos que se ejecutan por parte de un profesional de la salud bucal para restablecer la función y estética de algún componente del sistema estomatognático así como el manejo, control y prevención de infecciones y urgencias odontológicas.
Sexo	Características físicas y morfológicas que dividen a las personas en hombres y mujeres.
Corticoides	Los corticoides o corticoesteroides son el grupo de análogos naturales y sintéticos de las hormonas secretadas por la glándula supra renal .Se utilizan comúnmente como reguladores en las enfermedades de tipo inflamatorio crónico.
Inmunosupresores	Son fármacos capaces de suprimir la respuesta inmunológica a un estímulo antigénico; ya sea producido por un antígeno externo o interno.
Tratamiento invasivo	Toda intervención médica u odontológica de tipo quirúrgico o farmacológico que tiene la capacidad de involucrar tejidos en el organismo. También se dice del procedimiento que se realiza mediante la introducción de aparatos o sondas en el organismo por accesos no naturales.

### **5.3 Procedimiento**

Previa autorización para realizar el estudio en Clínica de Consulta Externa Odontológico Morelos ISSEMyM; se seleccionó a la paciente con diagnóstico de arteritis de Takayasu.

Bajo la autorización y firma del consentimiento informado por parte de la paciente con diagnóstico de arteritis de Takayasu (Anexo 2). Se solicitó el expediente completo, para obtener información médica de importancia como:

- Tratamientos previos
- Consultas en otras especialidades médicas
- Historial de procedimientos clínicos y quirúrgicos.

#### **Antecedentes heredofamiliares y patológicos**

Se indagó y profundizó en la historia clínica sobre los antecedentes no patológicos y patológicos tanto del paciente como de su familia directa que puedan estar relacionados con el padecimiento.

#### **Control sobre las citas odontológicas del paciente**

Se obtuvo el control de citas del paciente, según cada rama médica necesaria en su tratamiento, con objetivo de identificar la terapéutica empleada por cada especialista, tratamiento operatorio, quirúrgico, médico, evolución general del paciente, respuesta a tratamientos farmacológicos y resolución de complicaciones. Recopilando todos los datos de importancia y evidencia fotográfica.

#### **Inspección física del paciente**

La exploración física se realizó con el objetivo de identificar características propias de la enfermedad como:

- Facies
- Morfología bucal

- Variaciones tegumentarias y funcionales.
- Solicitud de exámenes de laboratorio previos y actuales

### **Toma de fotografías intra y extra orales.**

La toma de fotos intra y extra orales se realizó en la consulta de diagnóstico, se realizó el seguimiento del caso y documentando cada procedimiento clínico.

Esto nos ayudó al registro y seguimiento completo del caso e identificación de cambios en la cavidad oral, identificación de rasgos específicos en el rostro o alteraciones de importancia en este padecimiento.

### **5.4 Consideraciones Bioéticas**

Este proyecto se lleva a cabo de acuerdo a la Declaración Helsinki, la Norma Oficial Mexicana NOM-012-SSA3-2012, que establece los criterios para la ejecución de proyectos de investigación para la salud en seres humanos y el Reglamento de la Ley General de Salud en Materia de Investigación para la Salud. Donde es de importancia guardar la confidencialidad de él sujeto bajo estudio, utilizando sus datos personales y médicos para el desarrollo de la ciencia y no para otros fines.



## ARTERITIS DE TAKAYASU : REPORTE DE UN CASO EN ODONTOLOGÍA

**Introducción.** La arteritis de Takayasu (ATK), también conocida como enfermedad sin pulso, se define como una arteritis de grandes vasos, de etiología autoinmune, que afecta a la arteria aorta y sus ramas principales. Es más frecuente en mujeres de edad reproductiva, especialmente de origen asiático, siendo poco común en occidente. Las manifestaciones clínicas tanto inflamatorias como isquémicas dependerán de los vasos afectados.

**Presentación del caso clínico:** Se presenta el caso de una paciente de 29 años de edad con ATK tipo II asistida en la Clínica de Consulta Externa Odontológica Morelos, Toluca, Estado de México. El objetivo de esta presentación es describir las características del cuadro clínico, la evolución, los datos de laboratorio y el protocolo odontológico a seguir para la resolución de su problema bucodental.

**Palabras clave:**

Arteritis de Takayasu, caso clínico odontológico, cirugía de terceros molares

## Introducción:

La arteritis de Takayasu (ATK) fue descrita por primera vez en 1908, por dos oftalmólogos japoneses, Mikito Takayasu y Onishi, quienes describieron los cambios oftalmológicos que se presentaban como consecuencia del insuficiente flujo sanguíneo al encéfalo, debido a una peculiar forma de arteritis que se presentaba en mujeres jóvenes con lesiones retinianas características. No fue hasta 1948 cuando, Kantaro Shimizu, neurocirujano japonés, llevó a cabo un estudio para relacionar lesiones oftalmológicas descritas por Takayasu con las lesiones neurológicas debidas a la isquemia crónica y la obstrucción de las ramas del cayado aórtico por procesos inflamatorios. Estos estudios difundieron mundialmente los términos de; “arteritis de Takayasu” o “enfermedad sin pulso” (pulseless disease). Sin embargo, Shimizu no dio su nombre a estas descripciones sino que prefirió declinar tal honor a Takayasu (3).

La etiopatogenia de la enfermedad es desconocida, pero se han postulado factores genéticos, inmunológicos (sobre todo de tipo celular), hormonales, infecciosos y alteraciones de la coagulación (10). En la población mexicana la expresión de la ATK se ha asociado con los antígenos de histocompatibilidad, HLA-B5, B52, B15, B39, B44 y DR6. Los marcadores para HLA B52 y B39 se han aislado en múltiples expresiones de ATK, en poblaciones étnicamente diferentes (10).

Epidemiología. La ATK se presenta con una distribución mundial, aunque parece ser más frecuente en Asia, Sudamérica (Brasil, Perú), Centroamérica (Puerto Rico), Norteamérica (México, USA). En USA se ha estimado una incidencia anual de 2,6 casos por millón de habitantes. Afecta preferentemente a mujeres jóvenes y adolescentes, entre los 15 y 35 años. La relación de frecuencia mujer/hombre es de 9/1, aunque es variable entre diferentes países. El predominio femenino es mucho mayor en USA, Japón, Corea y México que, en India o China, donde la proporción es sólo de 2/1. El origen étnico también puede marcar ciertas

diferencias en la distribución de los vasos afectados, y por tanto, en la sintomatología (10).

## **Diagnóstico**

Laboratorios y por imagenología.

Entre el 70 y 80 % de los pacientes presentan soplos vasculares, disminución de los pulsos o claudicación intermitente de extremidades. También es frecuente la aparición de cefalea y vértigo. La mitad de los pacientes presentan manifestaciones sistémicas en forma de artralgias, mialgias, febrícula y pérdida de peso (10).

Otras complicaciones más graves son: accidente vascular cerebral, amaurosis fugaz o permanente, hipertensión pulmonar, cardiopatía isquémica y disfunción valvular aórtica, que van a condicionar el pronóstico de estos pacientes (3).

## **Presentación del Caso Clínico:**

Paciente femenino de 29 años de edad, originaria de Tenango del Valle, residente en Metepec, Estado de México, donde cuenta con todos los servicios sanitarios, con zoonosis negativa, escolaridad licenciatura; ingeniero industrial. Acude a la Clínica de Consulta Externa Odontológica Morelos, por presentar dolor agudo en la zona retromolar superior bilateral con evolución de una semana.

Derivado de la anamnesis, se evidencía que el paciente cursa con arteritis de Takayasu diagnosticada a los 16 años de edad, medicado con Metotrexate 10 mg por semana. El paciente se encuentra bajo tratamiento hormonal con Levonogestrel-Clormadinona, con toma de 28 días con descanso de 2 o 3 meses, por presentar irregularidades en el ciclo menstrual acompañadas de hemorragia, las cuales pueden prolongarse hasta un mes. Refiere haber recibido



transfusión sanguínea hace 13 años por diagnóstico de anemia, consecuente a la hemorragia menstrual. El paciente es la primera gesta de tres.

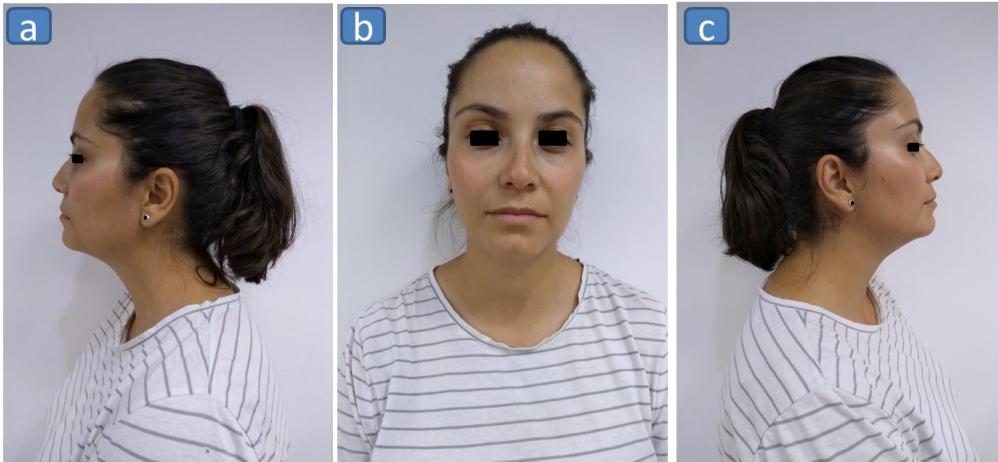Refiere que al momento de su diagnóstico por Arteritis de Takayasu presentó fiebre, cefalea y faringitis que persistió durante dos meses. Sintomatología que le propició una lipotimia, con la consecuente hospitalización durante 4 semanas en el Centro Médico ISSEMYM, donde realizaron los siguientes estudios: biometría hemática, química sanguínea, tiempos de coagulación, exudado faríngeo, pruebas de funcionamiento hepático y Proteína C Reactiva.

Dentro de los antecedentes heredofamiliares, el padre se presenta sin antecedentes de salud relevantes, la madre padeció fiebre de malta y fiebre tifoidea, como secuela de ambos padecimientos fiebre reumática, con episodios de salmonelosis recurrente, después de su primera gesta refiere el cese de la salmonelosis. Los hermanos se presentan sin datos de salud relevantes.

Abuelo paterno de origen europeo sin conocimiento de algún antecedente relevante. La abuela paterna padece arterioesclerosis múltiple, tía paterna con cáncer de mama, tía materna con historial de cáncer cervicouterino.

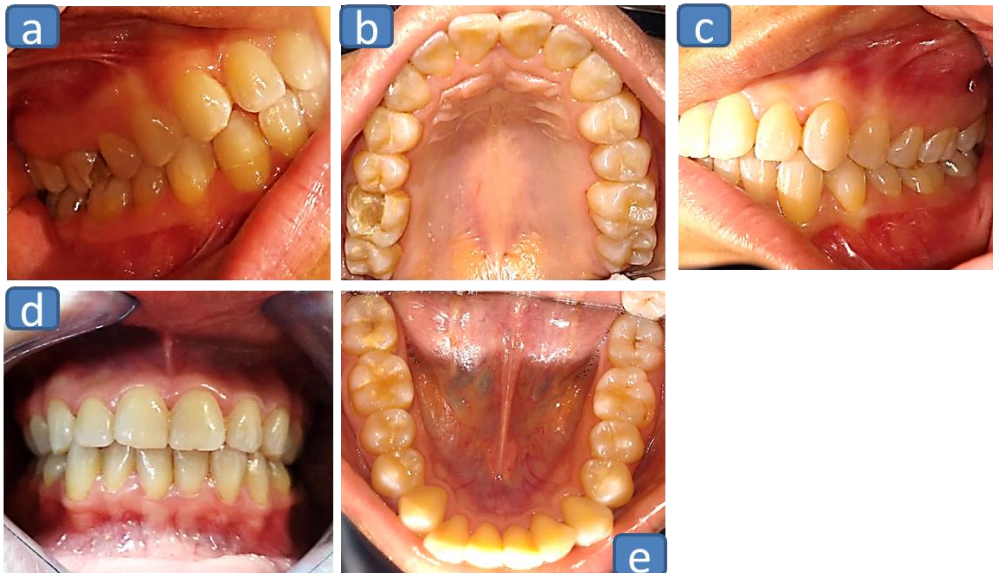
## Exploración física

### Imagen 1. Análisis extraoral



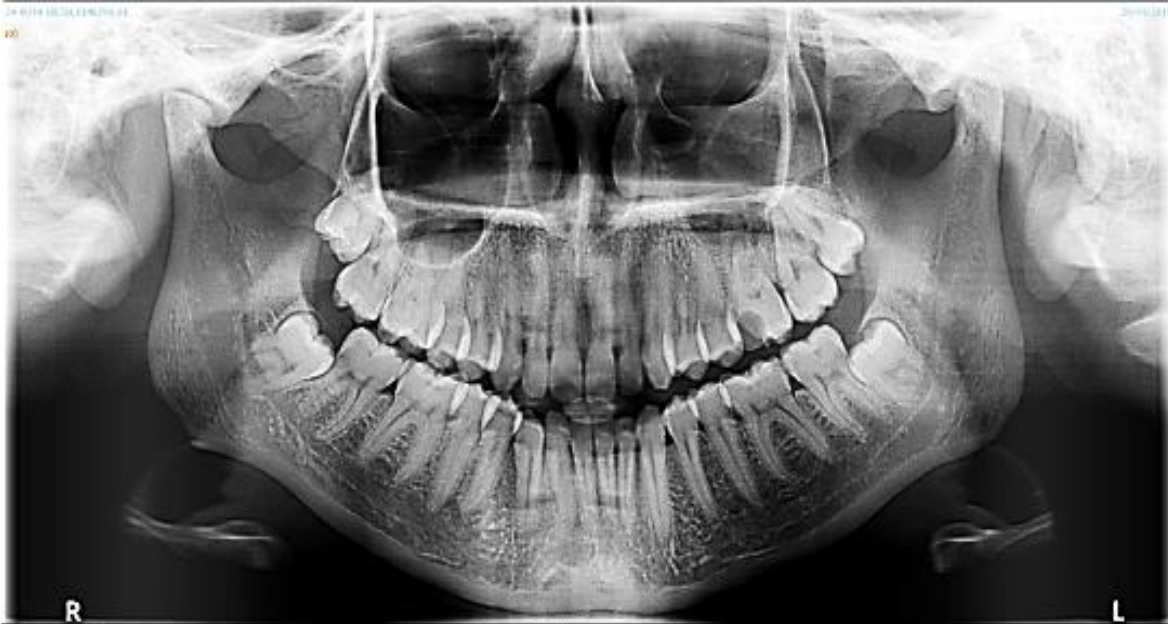A la exploración física el paciente se presenta con facie simétrica, con buena implantación de cejas, nariz respingada, labios delgados, cráneo mesocéfalo, piel clara hidratada, perfil convexo. Con signos vitales dentro los parámetros ideales.

### Imagen 2. Análisis intraoral



A la exploración intraoral la encía adherida muestra un color rosa coral con textura de cascará de naranja y puntillado fino característico(d). Las papilas interdentales sin presencia de inflamación con tonalidad rosa coral, carrillos hidratados, lengua con buena movilidad, sin acúmulo de placa bacteriana. Con presencia de 28 órganos dentarios, el órgano dentario tercer molar superior derecho presenta pericoronitis.

### Imagen 3. Análisis radiográfico



#### Descripción ortopantomografía:

##### Descripción de la zona Nasomaxilar

- Se observa bien delimitado no presenta patología o fractura se observan líneas radiopacas.

##### Fosa Pterigo Maxilar

- Se observa gota de agua invertida radiolúcida.

##### Senos Maxilares

- Se observan radiolúcidos, se encuentran en relación con los molares y zona distal del segundo premolar.

##### Cornetes Nasales

- Estos se encuentran localizados a un lado el tabique nasal son simétricos entre si, la vía aérea se encuentra permeable, radiolúcida.

##### La espina nasal anterior

- Presenta forma de “u”, se observa radiopaca localizada por debajo del tabique nasal.

##### Zona Mandibular

- Cuerpo y rama mandibular la condición del trabeculado óseo es adecuada, no existe alguna asimetría en lo largo y ancho de la rama, es simétrica al lado opuesto sin presencia de alguna patología o fisura.

#### Sínfisis Mentoniana

- Localizada en la parte central de la mandíbula y la zona central de la línea media, presencia e hueso compacto.

#### Articulación Temporomanibular

- A nivel el ATM el cóndilo es simétrico el hueso se observa sin patologías es de forma ovalada.

#### Zona de dentición superior e inferior

- Se observan los 4 cuadrantes lo que nos permite valorar el estado de desarrollo de la dentición permanente, presencia de una buena posición sin algún diente súper numerario.
- En cada cuadrante se presentan 8 dientes, lo terceros molares están incluidos en todos los cuadrantes.
- Órgano dentario 26 se observa zona radio opaca en la corona.

**Tabla 1. Diagnóstico dental por cuadrante, según nomenclatura de la Federación Dental Internacional (FDI)**

<b>Cuadrante 1:</b>	<b>Cuadrante 2</b>	<b>Cuadrante 3</b>	<b>Cuadrante 4</b>
11 Sano	21 Sano	31 Sano	41 Sano
12 Sano	22 Sano	32 Sano	42 Sano
13 Sano	23 Sano	33 Sano	43 Sano
14 Sano, con sellador	24 Resina	34 Sellador	44 Sellador
15 Sano ,con sellador	25 Caries primer grado	35 Sellador	45 Sellador
16 Sano	26 Caries de tercer grado Necrosis Pulpar	36 Sano	46 Caries de primer grado
17 Sano	27 Sano	37 Sano	47 Caries de primer Grado
18. Diente retenido	28 Clínicamente no se observa	38 Clínicamente no se observa	48 No se observa clínicamente

## Diagnóstico

### Dx sistémico

Paciente con arteritis de Takayasu controlada

### Dx bucal

Tercer molar superior derecho retenido (Órgano dentario 18)

Tercer molar superior izquierdo retenido (Órgano dentario 28)

Pericoronitis en la zona el tercer molar Superior izquierdo (Órgano dentario 28)

Necrosis del primer molar superior izquierdo (Órgano dentario 26)

Primer molar inferior izquierdo Caries primer grado (Órgano dentario 36)

Segundo molar inferior izquierdo Caries primer grado (Órgano dentario 37)

Tercer molar inferior izquierdo retenido (Órgano dentario 38)

Primer molar inferior derecho Caries primer grado (Órgano dentario 46)

Segundo molar inferior derecho Caries primer grado (Órgano dentario 47)

Tercer molar inferior derecho retenido (Órgano dentario 48)

### Plan de Tratamiento odontológico

- Extracción quirúrgica
- Endodoncia
- Operatoria dental
- Preventiva (limpieza dental, sellador e foseas y fisuras, aplicación de flúor)

Tabla 2. Tratamientos

ORGANO DENTARIO			DIAGNOSTICO	TRATAMIENTO
CUADRANTE I	11	Central superior derecho	Sano	Profilaxis y Aplicación de Flúor
	12	Lateral superior derecho	Sano	Profilaxis y Aplicación de Flúor
	13	Canino superior derecho	Sano	Profilaxis y Aplicación de Flúor
	14	Primer premolar superior derecho	Sano	Profilaxis y Aplicación de Flúor
	15	Segundo premolar superior derecho	Sano	Profilaxis y Aplicación de Flúor
	16	Primer molar superior derecho	Sano	Profilaxis y Aplicación de Flúor
	17	Segundo molar superior derecho	Sano	Profilaxis y Aplicación de Flúor
	18	Tercer molar superior derecho	Incluido	Extracción Quirúrgica
CUADRANTE II	21	Central superior izquierdo	Sano	Profilaxis y Aplicación de Flúor
	22	Lateral superior izquierdo	Sano	Profilaxis y Aplicación de Flúor
	23	Canino superior izquierdo	Sano	Profilaxis y Aplicación de Flúor
	24	Primer premolar superior izquierdo	Sano	Profilaxis y Aplicación de Flúor
	25	Segundo premolar superior izquierdo	Sano	Profilaxis y Aplicación de Flúor
	26	Primer molar superior izquierdo	Necrosis Pulpar	Endodoncia y corona
	27	Segundo molar superior izquierdo	Sano	Profilaxis y Aplicación de Flúor
	28	Tercer molar superior izquierdo	incluido	Extracción Quirúrgica

CUARANTE III	31	Central inferior izquierdo	Sano	Profilaxis y Aplicación de Flúor
	32	Lateral inferior izquierdo	Sano	Profilaxis y Aplicación de Flúor
	33	Canino inferior izquierdo	Sano	Profilaxis y Aplicación de Flúor
	34	Primer premolar inferior izquierdo	Sano	Profilaxis y Aplicación de Flúor
	35	Segundo premolar inferior izquierdo	Sano	Profilaxis y Aplicación de Flúor
	36	Primer molar inferior izquierdo	Caries primer grado	Resina
	37	Segundo molar inferior izquierdo	Caries primer grado	Resina
	38	Tercer molar inferior izquierdo	incluido	Extracción Quirúrgica
CUARANTE IV	41	Central inferior derecho	Sano	Profilaxis y Aplicación de Flúor
	42	Lateral inferior derecho	Sano	Profilaxis y Aplicación de Flúor
	43	Canino inferior derecho	Sano	Profilaxis y Aplicación de Flúor
	44	Primer premolar inferior derecho	Sano	Profilaxis y Aplicación de Flúor
	45	Segundo premolar inferior derecho	Sano	Profilaxis y Aplicación de Flúor
	46	Primer molar inferior derecho	Caries primer grado	Resina
	47	Segundo molar inferior derecho	Caries primer grado	Resina
	48	Tercer molar inferior derecho	incluido	Extracción Quirúrgica

## Tratamiento odontológico

El paciente se presenta a consecuencia de molestia en la zona retromolar superior bilateral con una semana de evolución. Durante la primera consulta no se realizaron tratamientos invasivos u operatorios debido al desconocimiento del correcto manejo del padecimiento sistémico, por lo que se trató al paciente con amoxicilina de 500 mg una tableta cada 8 horas por 7 días y ketorolaco de 10 mg una tableta cada 8 horas por 4 días. Solicitando interconsulta con su Reumatólogo para conocer su estado de salud general.

A los ocho días después de la primera valoración dental es agendada para la cirugía de los terceros molares superiores. A la exploración intraoral se observaba inflamación de la encía a nivel de la tuberosidad del maxilar, se evidencia el tercer molar superior izquierdo retenido (Órgano dentario 28), observándose una cuarta parte de su corona. Se da el diagnóstico de pericorinitis.

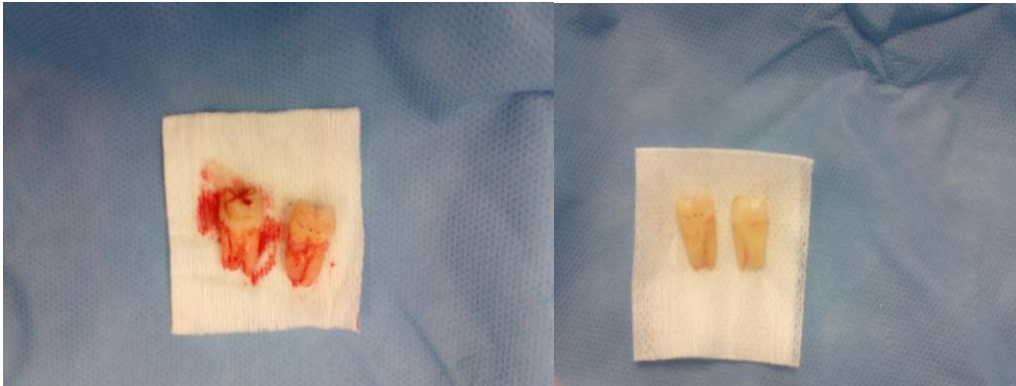
El cirujano explica el riesgo que corre el paciente entre los órganos dentarios 38, 48 y el nervio dentario, en superiores sin algún riesgo para la extracción quirúrgica.

Se realizó colocación de campos estériles. Se infiltró un cartucho de lidocaína al 2% con epinefrina 1:100 000 se realizó incisión, levantamiento de colgajo y extracción del órgano dentario 18 sin alguna complicación, del lado contrario se realizó incisión, levantamiento de colgajo, osteotomía, luxación y extracción del órgano dentario 28, se lavó con solución fisiológica y colocaron puntos de sutura con vycril 0000, posteriormente se colocó una gasa compresiva, se terminó el procedimiento sin complicaciones, se otorgó receta médica: amoxicilina con ácido clavulánico 1 comprimido de 500mg cada 8 hrs. por 7 días, ketorolaco 1 comprimido de 10mg cada 8 horas por 3 días e indicaciones de cuidados posteriores.



A los ocho días posteriores acudió sin algún problema, indicó tener ligera molestia, en la exploración se encuentro buena cicatrización sin datos de infección o alteración de la cicatrización, se retiraron puntos se dió de alta a el paciente del servicio de cirugía maxilofacial.

#### **Imagen 4. Evidencia fotográfica de los órganos dentarios extraídos**



#### **Discusión**

El Journal of Pediatric Dentistry sugiere algunas recomendaciones para la atención dental en paciente con arteritis de Takayasu las cuales menciona: el monitoreo de la presión arterial, anestesia recomendada para poder infiltrar sin tener alguna reacción negativa en el paciente, la base principal en la atención de estos pacientes que es el medicamento profiláctico como debe ser aplicado, dosis y monitoreo el paciente.

En nuestro país no hay datos acerca de la prevalencia de esta enfermedad, por tal motivo no se ha difundido el protocolo sobre cómo debe realizarse el tratamiento de estos pacientes a nivel Odontológico. Con el propósito de lograr un impacto positivo en la salud bucal de los pacientes y otorgar una atención integral se da a conocer el caso de una paciente con arteritis de Tayakasu, como se realizó el protocolo en su atención (8).

La guía del Instituto Mexicano del Seguro Social no indica proporcionar medicamento profiláctico al paciente para iniciar algún tratamiento invasivo. No hay algún protocolo en México que nos indique desapego a la terapia que lleve el paciente para el control de su enfermedad, no hay contraindicación de usar anestésico con vasoconstrictor siempre y cuando no se rebasen los límites recomendados por la American Heart Association (1).

En la arteritis de Takayasu, en cualquiera de sus clasificaciones, no hay una indicación de que tenga que dejar algún medicamento que controla la patología para poder realizar el tratamiento odontológico (8).

Sin embargo, al ser una enfermedad autoinmune que afecta al sistema cardiovascular, la sugerencia es que cualquier procedimiento invasivo debería apegarse a las recomendaciones de la American Heart Association (AHA) para la prevención de endocarditis bacteriana aguda, que estipulan lo siguiente:

2g de amoxicilina antes del procedimiento quirúrgico u operatorio que involucre vía hemática expuesta, y 2 g después del procedimiento esto lo recomienda el Journal of Pediatric Dentistry, ya que tenemos más posibilidad de que nuestro paciente se infecte debido a la bacteremia transitoria posterior al acto quirúrgico (1).

Para poder llevar a cabo un protocolo de atención en pacientes con alguna enfermedad de base que comprometa su sistema inmune y cardiovascular, todo clínico debe apegarse a los protocolos del método clínico que regulan la práctica médica como son:

- Realizar Historia Clínica completa y detallada
- Verificar el estado de control actual del paciente: Solicitar resultados de sus estudios de laboratorio (Biometría Hemática, el estudio de base Proteína C reactiva).

- Conocer los medicamentos que toma el paciente para el control de su enfermedad, así como su periodicidad y dosis.
- Tener fecha exacta y características de su última complicación o estudio referente a la enfermedad
- Llevando esto a cabo podemos tener un adecuado protocolo de atención dental en pacientes con arteritis de Takayasu, como resultado otorgar una atención Odontológica integral (1).

## CONCLUSIONES

La arteritis de Takayasu es una enfermedad con una prevalencia muy baja en México, por ello se dificulta el conocimiento por parte del odontólogo para la atención adecuada del paciente. El desconocimiento por parte del profesional de la salud bucal para prescribir ó administrar los medicamentos necesarios, ya sea para la prevención de infecciones o para la administración de anestésicos, pudiera no contraponerse a la administración de los medicamentos de base para el control de la enfermedad.

El conocimiento de los medicamentos que el paciente toma para control de su enfermedad con el material odontológico requerido no tiene ninguna restricción. El anestésico local que utilizamos no está contraindicado, este puede ser sin vasoconstrictor o con vasoconstrictor, para disminuir el dolor y poder tener una atención cómoda para el paciente.

El paciente puede ser atendido integralmente sin alguna complicación siempre y cuando sea con apego al protocolo de atención establecido para cualquier paciente con compromiso inmune o con afección cardiovascular.

Se hace necesario difundir el conocimiento sobre la fisiopatología de la arteritis de Takayasu y ampliarlo en el ámbito Odontológico para evitar rechazo de estos

pacientes al necesitar ser atendidos cuando presenten alguna molestia, además de proveerles la atención específica y oportuna para resolver su condición bucodental.

Se recomienda que a todos los pacientes que acuden por consulta externa de los diferentes establecimientos, independientemente del motivo de la consulta, se les debe realizar una historia clínica completa para una práctica responsable.

En este proyecto se presentó el caso clínico de extracciones quirúrgicas de un paciente con Arteritis de Takayasu, donde no se tuvieron complicaciones odontológicas ni sistémicas pero si al momento de saber que la paciente presentaba la patología debido al desconocimiento e ella, las modificaciones en el protocolo odontológico fueron mínimas, considerándose principalmente el estado inmunológico y afectación cardiovascular.

Debido a lo anterior, la atención dental de un paciente con Arteritis de Takayasu es relativamente viable.

Las consideraciones en la atención dental de un paciente con Arteritis de Takayasu, son con relación a trastornos y padecimientos asociados con la condición médica subyacente; uso de bypass, marcapasos, tratamiento con anticoagulantes, inmunosupresiones severas, cardiopatías asociadas etc.

En este caso, se presentó una negativa a la atención del paciente durante sus primeras consultas debido al desconocimiento de un protocolo adecuado para el tratamiento de personas con Arteritis de Takayasu, razón principal para exponer este caso a la comunidad odontológica, debido a que se trata de un padecimiento raro y poco frecuente.

## **AGRADECIMIENTOS EL CASO**

A nuestro paciente y sus padres, por permitir compartir datos de la paciente. Y a la Clínica de Consulta Externa Odontológica Morelos ISSEMyM, quien nos permitió el desarrollo de este caso clínico.

## Bibliografía

- 1.— Duque C., Silva R. C., Santos-Pinto L. Takayasu's arteritis: what should the dentist know? . *International Journal of Pediatric Dentistry*. 2005; 15: (1) 113–117.
- 2.— Paz E., Calvo A., Silicani A., Arteritis de Takayasu. *Revista Medica Herediana*. 1990 Vol.1 (2); 1 – 7
- 3.— Otero Reyes M., García Lizame María L., Eliseo Musenden O., Peguero Brínguez Y., Díaz Hernández O., Gordis Aguilera M. V. Arteritis de Takayasu. *Revista Cubana de Angiología y Cirugía Vascul*. 2013; 14(1) ;1 –9
- 4.— Esther Moreno Quesada E., Peláez López- Ortega P. M., Arteritis de Takayasu. *Enfermería Ciudad Real (sede web)*. España., Fecha de consulta 27 de febrero 2019. Disponible en <https://www.enfermeriadeciudadreal.com/arteritis-de-takayasu-91.htm>.
- 5.— Guillermo B. Ramírez-C., Sergio Andrés Criales-Vera S. A. Enfermedad de Takayasu: espectro de hallazgos por imagen. *Medigraphic literatura biomédica*. 2013;4:255-261
- 6.— Morel Z., Marecos G. , Avila Gabriela , Franco M. , Allo N. , Almada N. , Garcete S., Chamorro L. *Sociedad Paraguaya de Pediatría*. 2017, vol.44, n.1(1):.56-61.
- 7.— Castrillón Marína J.A. , Navarro Mendoza E. P. , Paciente con ataque cerebrovascular isquémico secundario a arteritis de Takayasu: reporte de caso, *Revista Colombiana de Reumatología*, 2015;22(2):126–132
- 8.— Martín Guillén S., Antonio Álvarez de Cienfuegos A., Hurtado Garcí R. Nuevos fármacos en la arteritis de Takayasu, papel del tocilizumab, *Revista Reumatología Clínica*. 2016; 12 (6):303-64
- 9.— Barrera Cruz A. , Jardines de la Luz G. , Hernández González C. , Mendoza Salazar L. , Peralta Juarez R. , Ayala Sicsika Sandra. , Yañez Sanchez Patricia. Abordaje Clínico y estudios diagnósticos en arteritis de Takayasu. *Guia Clinica de Cenetec*,2010(9):1–62
- 10.— Belmonte M. A., Castellano J. A., Román J. A., Rosas J.C., Arteritis de Takayasu, *Enfermedades reumáticas: Actualización SVR*, 2013 Vol.2 capitulo 2 (10):475–494
- 11.— Silvestre-Rangil J., Silvestre-Donat F. J. , Llambés-Arenas F. , Puente-Sandoval A. Necrotizing periodontitis in the context of Takayasu's disease: Report of a case. *Journal section: Odontostomatology for the disabled or special patients*. 2011;3(Suppl1):e408-11.
- 12.— Dres Saieh C. A. , Arce Jose Dgo., Contreras M. , Elizabeth YurLOW E. , Molina A., Nieme E. Enfermedad de Takayasu. *Revista Chilena de Pediatría*. 2011(12): Vol. 54 N° 3., 175-180

13.— Reiriz Palacios J., Sistema Inmune y la Sangre., Enfermera Virtual (sede web). España., Fecha de consulta 27 de febrero 2019. Disponible en <https://www.enfermeriadeciudadreal.com/arteritis-de-takayasu-91.htm>.

14.— Aguilar-Bascompte J.L.Tablas de referencia y valores normales de las pruebas de laboratorio más habituales( Apéndice sede web). España., Fecha de consulta 27 de febrero 2019. Disponible en. [www.sld.cu/galerias/pdf/sitios/hematologia/valores\\_de\\_laboratorio.pdf](http://www.sld.cu/galerias/pdf/sitios/hematologia/valores_de_laboratorio.pdf)

15.- Urquizo Ayala G., Arteaga Coariti R., Proteína C reactiva en el diagnóstico y pronóstico de enfermedades infecciosas en pacientes geriátricos., Revista Medica la Paz, 2017 23(2);69-73

16.- Fibrinógeno, Reactivo para la determinación de fibrinógeno plasmático, Wiener Lab Group (sede web). Fecha de consulta 27 de Febrero 2019. Disponible en [www.wienerlab.com.ar/ES/SitePages/HomePortal.aspx?pais=Mexico](http://www.wienerlab.com.ar/ES/SitePages/HomePortal.aspx?pais=Mexico)

17.- Villaescusa J. M., Anatomía y Fisiopatología del Sistema Vascul., (sede web). México, Fecha de consulta 27 de febrero 2019. Disponible en. [www.humv-es/estatico/enfermería/Actualiz\\_conocimientos\\_patolog\\_vascular\\_MMII/2\\_anatomia\\_fisiologia\\_del\\_sistema\\_vascular.pdf](http://www.humv-es/estatico/enfermería/Actualiz_conocimientos_patolog_vascular_MMII/2_anatomia_fisiologia_del_sistema_vascular.pdf)

18.- Merino Romero J., Utilidad diagnóstica de la velocidad de sedimentación globular, Revista Med Integral 2002;39(7):325-9

## CONSENTIMIENTO BAJO INFORMACION

Título del proyecto: Protocolo de atención Odontológica en pacientes con Arteritis de Takayasu

Nombre del paciente: Ruth Ibeth Jimenez Estrada

El propósito de este documento es entregarle toda la información necesaria para que Ud. pueda decidir libremente si desea participar en la investigación que se le ha explicado verbalmente y que a continuación se describe en forma resumida:

El presente proyecto será realizado en la clínica odontológica Morelos, ISSEMyM por Amayrani Silva Morales pasante de cirujano dentista, asesor de tesis Mónica Rendón Universidad de Ixtlahuaca (UICUI). Este estudio pretende realizar un protocolo de atención clínica dental de pacientes con arteitis de Takayasu. Para cumplir dicho objetivo es necesario, recolectar información personal acerca de su edad, estado civil, hábito de tabaco, hábito de alcohol, estudios de laboratorio realizados, procedencia geográfica, antecedentes heredofamiliares, estados de salud durante el trabajo de tesis, recolección de expediente clínico medico etc., también es necesario realizar algún estudio de sangre, toma de fotografías. Si usted acepta participar en este estudio se le aplicarán los procedimientos que se describen a continuación para el desarrollo del proyecto:

Se tomarán fotos y se recopilará información de todos los procedimientos a los que se le someta en la clínica Odontológica Morelos por el personal médico que ahí labora, como eliminación de caries dental, extracciones de dientes, cirugía de muelas del juicio y referencias a otros hospitales. Las fotografías obtenidas serán de su rostro, una foto de frente, dos fotos laterales y fotografías de su boca. Es importante señalar que todos los datos personales obtenidos son confidenciales y la muestra obtenida será utilizada exclusivamente para fines científicos. A su vez destacar que su participación es completamente voluntaria, si no desea participar del presente proyecto de investigación, su negativa no traerá ninguna consecuencia para usted. De la misma manera si lo estima conveniente usted puede dejar de participar en el estudio en



cualquier momento de éste. Los resultados del estudio le serán dados a conocer si usted así lo desea.

Al respecto, expongo que:

He sido informada sobre el estudio a desarrollar y las eventuales molestias, incomodidades y ocasionales riesgos que la realización del procedimiento implica, previamente a su aplicación y con la descripción necesaria para conocerlas en un nivel suficiente. He sido también informada en forma previa a la aplicación, que los procedimientos que se realicen, no implican un costo que yo deba asumir. Mi participación en el procedimiento no involucra un costo económico alguno que yo deba solventar (hacerme cargo).

Junto a ello he recibido una explicación satisfactoria sobre el propósito de la actividad, así como de los beneficios sociales o comunitarios que se espera éstos produzcan. Estoy en pleno conocimiento que la información obtenida con la actividad en la cual participaré, será absolutamente confidencial, y que no aparecerá mi nombre ni mis datos personales en libros, revistas y otros medios de publicidad derivadas de la investigación ya descrita. Sé que la decisión de participar en esta investigación, es absolutamente voluntaria. Si no deseo participar en ella o, una vez iniciada la investigación, no deseo proseguir colaborando, puedo hacerlo sin problemas. En ambos casos, se me asegura que mi negativa no implicará ninguna consecuencia negativa para mí.

Adicionalmente, los investigadores responsables: Amayrani Silva Morales, email: [m.a.ic16@hotmail.com](mailto:m.a.ic16@hotmail.com) teléfono: 7223489018, Dra. Monica Rendon, email: [monica.rendon@uicui.edu.mx](mailto:monica.rendon@uicui.edu.mx) han manifestado su voluntad en orden a aclarar cualquier duda que me surja sobre mi participación en la actividad realizada. Para ello, puedo contactarme a la Universidad de Ixtlahuaca CUI, Licenciatura de Cirujano Dentista, a los teléfono 7224711598, correo electrónico: [cirujano.dentisa@uicui.edu.mx](mailto:cirujano.dentisa@uicui.edu.mx), [Eelizabeth.gtz@uicui.edu.mx](mailto:Eelizabeth.gtz@uicui.edu.mx) he leído el documento, entiendo las declaraciones contenidas en él y la necesidad de hacer constar mi consentimiento, para lo cual lo firmo libre y voluntariamente, recibiendo en el acto copia de este documento ya firmado.

Yo Ruth Ibeth Jimenez Estrada

INE N° 4022075890420 de nacionalidad Mexicana mayor de edad o autorizado por mi representante legal, con domicilio en San Francisco de Asís Mz 71 Fracc. Ex Rancho San Dimas CP 52382 S  
Consiento en participar en la investigación denominada: "Protocolo de atención Odontológica en pacientes con Arteritis de Takayasu". Y autorizo al investigador responsable Amayrani Silva Morales, y a quienes éste designe como sus colaboradores directos y cuya identidad consta al pie del presente documento, para realizar los procedimientos requeridos por el proyecto de investigación descrito.

Fecha: 17.1.04.18

Hora: 10:20

Firma de la persona que consiente: 