



UNIVERSIDAD NACIONAL AUTÓNOMA DE  
MÉXICO

---

---



**FACULTAD DE ODONTOLOGÍA**

REHABILITACIÓN EN SECTOR ANTERIOR SUPERIOR  
CON CORONAS Y CARILLAS EMAX.®

**TRABAJO TERMINAL ESCRITO DEL DIPLOMADO DE  
ACTUALIZACIÓN PROFESIONAL**

QUE PARA OBTENER EL TÍTULO DE

**CIRUJANA DENTISTA**

P R E S E N T A:

GEORGINA RODRÍGUEZ MARTÍNEZ

TUTOR: C.D.MIGUEL NORIEGA BARBA



Universidad Nacional  
Autónoma de México



**UNAM – Dirección General de Bibliotecas**  
**Tesis Digitales**  
**Restricciones de uso**

**DERECHOS RESERVADOS ©**  
**PROHIBIDA SU REPRODUCCIÓN TOTAL O PARCIAL**

Todo el material contenido en esta tesis esta protegido por la Ley Federal del Derecho de Autor (LFDA) de los Estados Unidos Mexicanos (México).

El uso de imágenes, fragmentos de videos, y demás material que sea objeto de protección de los derechos de autor, será exclusivamente para fines educativos e informativos y deberá citar la fuente donde la obtuvo mencionando el autor o autores. Cualquier uso distinto como el lucro, reproducción, edición o modificación, será perseguido y sancionado por el respectivo titular de los Derechos de Autor.

A mis padres por ser un ejemplo de lucha incansable, por demostrarme que cuando algo se desea, no importa cuánto tiempo tarde en llegar, los sueños se cumplen, por enseñarme que cuando dos personas se quieren, no hay nada que no puedan crear.

A mi papi, por ser mi confidente, mi apoyo, mi fuerza, mi consejero, mi maestro, gracias por siempre ayudarme a encontrar mi camino, por presionarme, por confiar en mí y echarme porras en todo lo que hago, no tienes idea de cómo te amo, esto es para y por ti.

A mi mami, por ser mi ejemplo de la mujer que quiero ser, fuerte, inteligente, y perfectamente imperfecta, por presionarme cada vez que me caí y cada vez que pensé que no podía más, por ser mi compañera de paseos, por ser la mejor mamá del mundo, literal sin tu persistencia no estaría aquí.

A mi hermanita por confiar en mí, por ser más fuerte que yo, por hacerme ver lo bien o lo mal que estoy, por ser la voccecita que me indica el camino correcto, por ti siempre trato de ser mejor y así poder indicarte el camino a seguir, eres lo más valioso que tengo, espero te sientas orgullosa de mi y siempre digas Urra Urra.

A Martín, mi bae de bae, por ser un apoyo en los malos momentos y recordarme que todo va a mejorar, por ser mi fan número #1, por ser tan paciente, tan divertido, por enseñarme que debo confiar en mí siempre, por ser mi paño de lágrimas cuando el mundo se ponía en mi contra, y por reír más fuerte que yo cuando por fin todo está bien, por ser el paciente más exigente y desobediente del mundo, ya que gracias a no hacerme caso y a mi habilidad con tu 3° molar estamos tan unidos ahora, gracias, gracias, gracias por ser la mejor parte de mí, te dije que eras MI mariposa y cada día de tu vida voy a estar para ti.

A mis cabritas Pame, Ale, Tati, Dani, Juampi, Choco y Gop, por confiarme su salud, por ser mis víctimas, por apoyarme en todo lo que hago y ser los primeros en compartirme a sus amigos y familia, de verdad, no pude encontrarme con mejores amigos, los quiero y siempre será así.

A Mabel, Américo y Grecee por ser mis verdaderos amigos durante y después la carrera, por apoyarme y no verme como una rival, los quiero y siempre estaré orgullosa de cada paso que den.

A mis maestros Dr. Juárez, Dr. Ray, Dra. Ibieta, y en especial a la Dra. Tía Cari, por confiar tanto en mí y siempre defenderme y aconsejarme ante cualquier situación, no tengo más que agradecimiento y admiración.

A todos mis amigos y a sus amigos y familiares que han confiado ciegamente en mí, que me han brindado el placer de atenderlos, haré siempre todo por ser mejor para ustedes.

# Índice

1. Introducción.....	5
2. Objetivo.....	7
3. Antecedentes.....	8
5. Coronas.....	10
5.1 Principios básicos del tallado dental.....	10
5.2 Tallado dental.....	10
5.2.1 Angulación de la pared axial .....	11
5.2.2 Terminación cervical .....	12
5.2.3 Terminación de la preparación.....	14
5.2.4 Especificaciones en el tallado dental en dientes anteriores.....	16
5.2.5 Técnica para el tallado dental .....	16
5.2.6 Tallado para corona dental .....	16
6. Carillas.....	17
6.1 Indicaciones.....	18
6.2. Contraindicaciones.....	20
6.3 Tallado dental.....	20
6.3.1 Reducción axial vestibular.....	20
6.3.2 Reducción incisal.....	21
6.3.3 Extensión proximal mesial y distal.....	21
6.3.4 Terminación cervical.....	22
7. Cerámicas de uso dental .....	23
7.1 Cerámicas feldespáticas convencionales.....	25
7.2 Cerámicas feldespáticas reforzadas.....	27
7.3 Criterios para elección de material restaurador.....	30
8. Rehabilitación de dientes tratados endodónticamente .....	32
8.1 Postes de fibra de vidrio .....	33
8.2 Efecto férula.....	35
9. Cementación.....	36
9.1 Adhesivo.....	38
9.2. Filtración marginal.....	39
9.3 Dentina.....	39
9.4 Cementos de uso odontológico .....	40

9.4.1 Composición.....	40
9.4.2 Clasificación.....	41
9.4.2.1 Cementos resinosos químicamente activados.....	41
9.4.2.2 Cementos resinosos fotoactivados.....	42
9.4.2.3 Cementos resinosos de doble activación (dual) .....	42
10. Caso Clínico.....	43
11. Conclusiones.....	49
12. Referencias bibliográficas.....	50

## Introducción

Por años los pacientes han acudido al consultorio dental buscando rehabilitaciones que les devuelvan la capacidad de comer y hablar, (lo cual se resume en rehabilitaciones funcionales), y la mayoría desea que estas restauraciones sean sobre todo, estéticas.

La estética, es un concepto subjetivo, se puede definir de muchas formas dependiendo de la cultura y el entorno en el que se desenvuelve el paciente, por lo que la mejor definición de estética sería, imitar la naturalidad, ya sea que los dientes presenten formas o cambios de coloración que no están predeterminados, lo cual los hace únicos, y son estéticos de manera individual. Hay casos clínicos en el sector anterior donde se necesitan amplias restauraciones en las que se requiere que volvamos a definir la forma o tamaño de las dientes, cuando hay notables alteraciones de color o hay que sustituir coronas, las restauraciones libres de metal son una muy buena opción.

Es indispensable que nosotros como cirujanos dentistas, conozcamos los materiales que se encuentran a nuestra disposición para su empleo en prótesis fija, ya que hay un alto porcentaje de pacientes que requieren la reposición de dientes en el segmento anterior.

Recientemente el aumento del uso de las restauraciones cerámicas (las cuales reproducen artificialmente de manera excelente los dientes naturales) se hizo notable, anteriormente se consideraba a las restauraciones metal- porcelana como el estándar, debido a su durabilidad, funcionalidad, y a que su estética se considera adecuada, sin embargo, pueden ser deficientes en casos en los que se requiera de una mayor estética, como es en el sector anterior, ya que en algunos casos se observa en la zona cervical del diente un halo gris, en especial cuando se trata de un diente con un biotipo delgado, también la translucidez puede llegar a ser deficiente en los casos en los que se cuenta con poco espacio; la toxicidad y galvanismo pueden ser otros problemas que se presentan en casos en que se usa metal, recordemos que las aleaciones metálicas al sufrir corrosión, pueden desprender sustancias nocivas al medio

oral, lo cual no sucede con las cerámicas, además las cerámicas son mas inertes que los metales.

En este trabajo se presentara un caso en el que se rehabilitó el sector anterior superior con coronas y carillas de disilicato de litio Emax®, el cual cumple perfectamente los requisitos funcionales, biocompatibles y estéticos que el caso necesitaba.

## Objetivos

- Conocer las propiedades del disilicato de litio Emax®.
- Conocer la importancia de saber en qué casos están indicadas las coronas y carillas en el sector anterior.
- Mostrar el resultado estético y funcional con el uso del sistema Emax®.



### 3. Antecedentes

Las cerámicas se emplearon por primera vez como diente artificial para prótesis en el siglo XVIII. Para confeccionar coronas libre de metal, se han usado distintos tipos de cerámica primero se adicionó leucita a la cerámica de feldespato convencional para reforzarla, en términos ópticos se obtuvieron resultados muy similares a los dientes naturales, pero se obtuvo baja resistencia mecánica y fragilidad, por lo que solo se usaron para la confección de coronas en el sector anterior.

Después se desarrollaron las óxidocerámicas, que tenían el fin de combinar el resultado óptico similar a los dientes naturales, junto con una mayor estabilidad y resistencia mecánica. Dentro de estas óxidocerámicas destacaron la alúmina densamente sinterizada y la cerámica alúmina de infiltración vítrea, con éstas se logró mejorar las propiedades mecánicas ya que debido al alto contenido de matriz de alúmina cristalina, éstas tenían una mayor estabilidad estructural, sin embargo se limita su uso a la infraestructura de coronas cubiertas con cerámica feldespática debido a su alta opacidad.<sup>1,2</sup>

Cerámica feldespática fortalecida con leucita- resultados ópticos similares a la apariencia dental natural, pero eran frágiles y tenían resistencia mecánica baja, son limitadas al exclusivo uso en sector anterior

Óxidocerámicas- mejoraron las propiedades mecánicas, ya que debido al alto contenido de matriz alúmina cristalina tenían una mayor estabilidad estructural, pero su opacidad era alta, por lo que solo se usaban recubiertas de cerámica feldespática, sin embargo también sólo se limitaron al sector anterior, ya que presentaron tasas de fracaso altas en coronas unitarias del sector posterior

- Cerámica aluminosa de infiltración vítrea
- Alúmina densamente sinterizada

Cerámica vítrea reforzada con cristales de leucita

- IPS Empress ®

## Cerámica vítrea reforzada por cristales de leucita y disilicato de litio

- IPS Empress II ®

Los sistemas IPS Empress® simplificaron la contracción durante la quema de cerámica, debida a la alta presión de inyección de la cerámica en el molde a grandes temperaturas.

Cerámica reforzada solo con disilicato de litio- se mejora la translucidez y transparencia, ofrecen una resistencia a la fractura mayor debido a que la fase cristalina es más homogénea, se agrega una capa de cerámica feldespática en técnica de capas para realizar el recubrimiento estético.<sup>1, 2</sup>

## 5. Coronas

Las restauraciones de prótesis fija basadas en los principios de retención adhesiva o tradicional muestran semejanza y diferencias. Aparte del diseño de las preparaciones también difieren debido a la influencia de diversos factores preexistentes como:

- Tipo de diente- incisivo, canino, premolar, molar.
- Posición del diente- maxilar superior o inferior
- Altura de la corona clínica- corta o larga
- Posición en el arco dental- dentro o fuera, rotado o en posición correcta, angulado o derecho
- Tipo de restauración- inlay, onlay, carilla, corona, prótesis parcial fija.
- Vitalidad dental- vital o con tratamiento de conducto
- Cantidad de pérdida de estructura dental- poca o considerable.<sup>3</sup>

### 5.1 Principios básicos para el tallado dental

- Cumplimiento de los principios biomecánicos
- Ausencia de áreas retentivas
- Espacio adecuado para la restauración
- Retención y resistencia adecuadas
- Exactitud y precisión en la ejecución
- Acabado de las superficies de la preparación

### 5.2 Tallado dental

Sidney Kina en su libro titulado Invisible, define el tallado dental como un “desgaste selectivo por medio de instrumental seleccionado (fresas de diamante protésicas), con el propósito de crear espacios adecuados para la colocación de una restauración protésica.”<sup>4</sup>

Existen diversas técnicas de tallado dental y todas coinciden en los siguientes principios:

- Máxima preservación de la estructura dental sana
- Principios de estabilidad y retención
- Características de resistencia estructural o solidez de los materiales de restauración

Basándonos en éstos principios, todas las técnicas de tallado tienen el fin común de controlar la cantidad y dirección de desgaste del tejido dental, hay que recordar que si se desgasta exageradamente el tejido dental nos podemos acercar mucho a la pulpa dental ( esto en dientes vitales), lo cual provoca daño en este tejido y también un debilitamiento de la estructura dental ; también cuando realizamos inclinaciones incorrectas estas pueden provocar importantes pérdidas de retención y estabilidad o fallas y problemas para ajustar la pieza protésica.<sup>4</sup>

### 5.2.1 Angulación de la pared axial en el tallado dental

En un tallado dental, “la inclinación de sus paredes se describe en relación con el eje de inserción longitudinal de la restauración” Kina.

La estabilidad y retención de una restauración protésica será mayor mientras más paralelas sean las paredes opuestas de un tallado, pero lograr que las paredes sean totalmente paralelas es complicado; el tallado tronco- cónico actualmente prevalece por encima del tallado cilíndrico, de esta forma la restauración se puede ajustar adecuadamente, no hay pérdida de retención, estabilidad ni desajuste en el área cervical.

Una parte importante en la planeación de un caso es de que antes de iniciar el desgaste dental, realicemos una planificación con un encerado de diagnóstico para así poder tener una idea del resultado final en cuanto a la anatomía y posición de las restauraciones.

El material de restauración que será usado para rehabilitar es también muy importante ya que así podremos determinar el espesor mínimo de la restauración que nos permita conservar el estándar adecuado de solidez

estructural y así saber cuánto desgaste será necesario para crear el espacio necesario y el diseño de tallado que realizaremos en cada diente.

En la actualidad  $6^\circ$  es la inclinación recomendada para las paredes axiales ya que con esto podemos reducir bastante la tensión en la interfase de cemento entre el tallado y la estructura protésica (la mayoría de las fresas de diamante tronco- cónicas estándar tienen este tipo de conicidad), se ha estudiado que el cambio de inclinación entre  $0^\circ$  y  $15^\circ$  no hace una diferencia significativa, sin embargo cuando esta se incrementa a más de  $20^\circ$ , se observa un aumento importante en la tensión de esta interfase, lo que resulta como pérdida de retención, por lo que debe evitarse realizar tallados muy cónicos<sup>4</sup> (Fig. 1)<sup>5</sup>.



Fig. 1 Fresa troncocónica

### 5.2.2 Terminación cervical

Según varias opiniones y estudios, la terminación supragingival es la terminación cervical más indicada, pero a veces las terminaciones subgingivales son necesarias debido a caries o bien para obtener mejor

retención mecánica y también cuando tenemos dientes que fueron tratados endodónticamente para obtener el efecto férula y facilitar la obtención buenos resultados estéticos.

La preparación supragingival puede tener efectos negativos en los tejidos gingivales tales como recesión gingival, para evitar causar agresión o daño al periodonto, están recomendadas dos técnicas, la primera es sin ninguna protección gingival, es decir, se utiliza una fresa más delgada para poder entrar más fácilmente en el área gingival, la segunda es colocar hilo retractor dentro del surco gingival antes de realizar el tallado, esto aparte de evitar que dañemos el tejido gingival, nos permite también visualizar más fácilmente la línea de terminación, adaptar los provisionales y tomar impresiones (Fig. 2)<sup>6</sup>.

Clínicamente el surco gingival puede medir de 0.5 a 3 mm, pero varía mucho esta medición debido a la inflamación, ubicación del diente o a la presión que ejercemos al realizar en sondaje, por lo tanto siempre hay que analizar cada caso individualmente y siempre alrededor de todo el diente, con esto tendremos un análisis y plan de tratamiento más exacto<sup>4</sup> (Fig. 3)<sup>7</sup>.

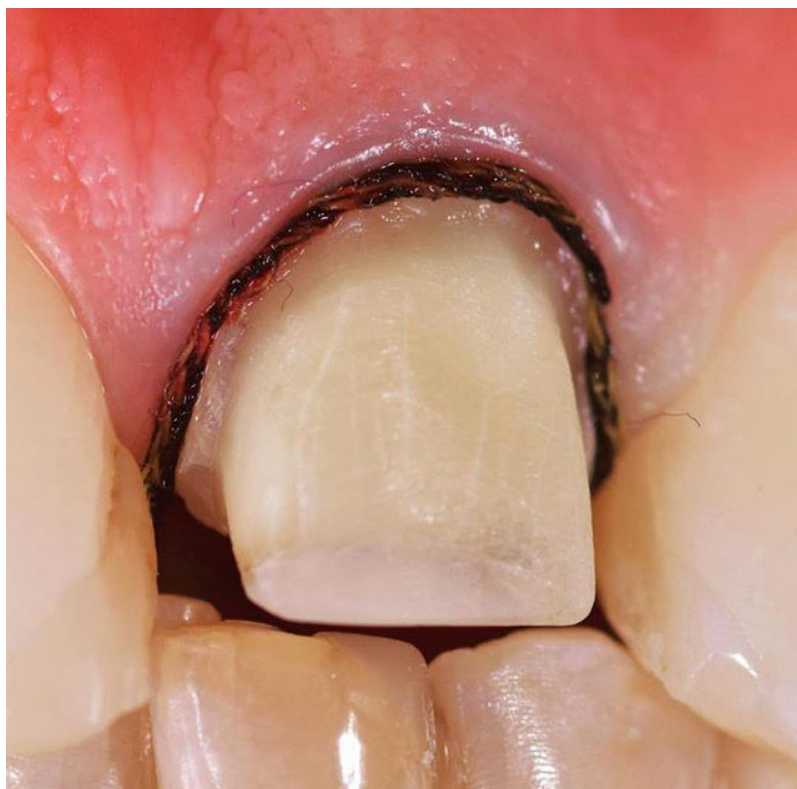

Fig. 2 Hilo retractor

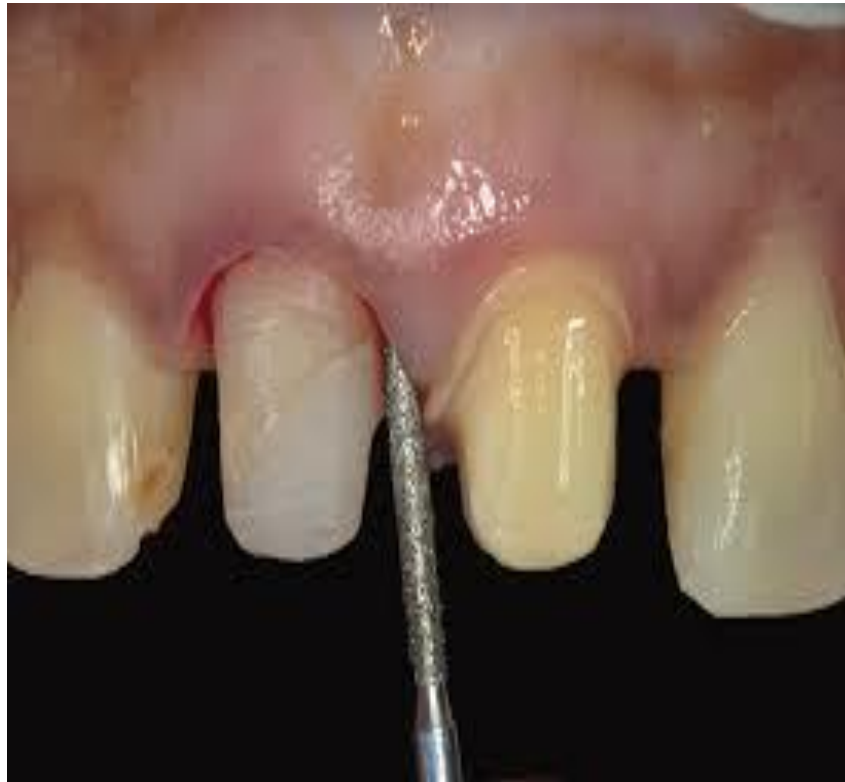

Fig. 3 Preparación del surco gingival

### 5.2.3 Terminación de la preparación

Después de decidir si la preparación tendrá una posición de terminación supragingival o subgingival, debemos decidir la forma que tendrá la terminación de la preparación, esto será importante pues de esto dependerá la cantidad de material de restauración que será utilizado en el margen, el ajuste y la adaptación de la restauración.

Cuando vamos a colocar una restauración libre de metal existen dos terminaciones aceptables, el hombro con ángulo interno redondeado y el chaflán circular. Por mucho tiempo el hombro fue el predilecto ya que por su forma plana permite el uso de mayor cantidad de material y hay resistencia a las fuerzas oclusales, sin embargo tiene factores desfavorecedores ya que el ángulo de 90° puede determinar un área de concentración de tensiones en la interfase entre la restauración y el diente, lo cual puede provocar fracturas o fisuras a partir de donde inicial el ángulo de 90°, debido a esto se modificó esta terminación con el hombro con ángulo interno redondeado ya que esto libera

este punto de estrés y se pueden utilizar también las restauraciones libres de metal.

La terminación en chaflán circular es un tallado similar a la terminación de hombro en 90° la diferencia es que el ángulo recto existente entre la línea de terminación y las paredes axiales es sustituido por una curva, aunque esta preparación permite una menor cantidad de materia restaurador, nos permite desgastar una menor cantidad el tejido dental<sup>4</sup> (Fig. 4 y Fig. 5)<sup>8,9</sup>.

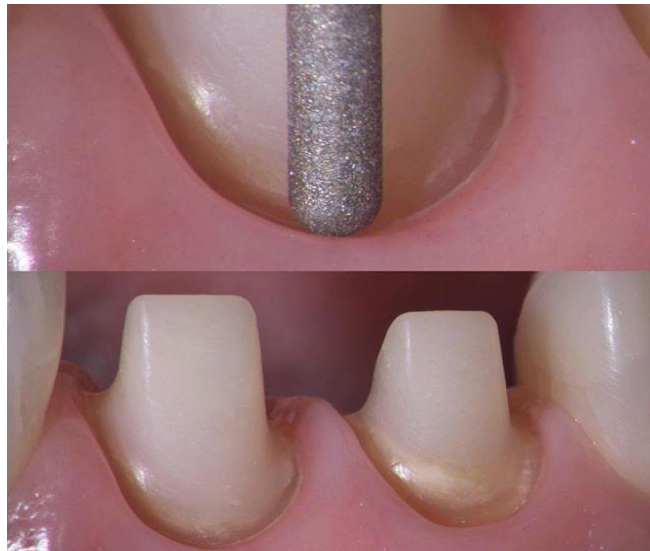

Fig. 4 Terminación en hombro redondeado

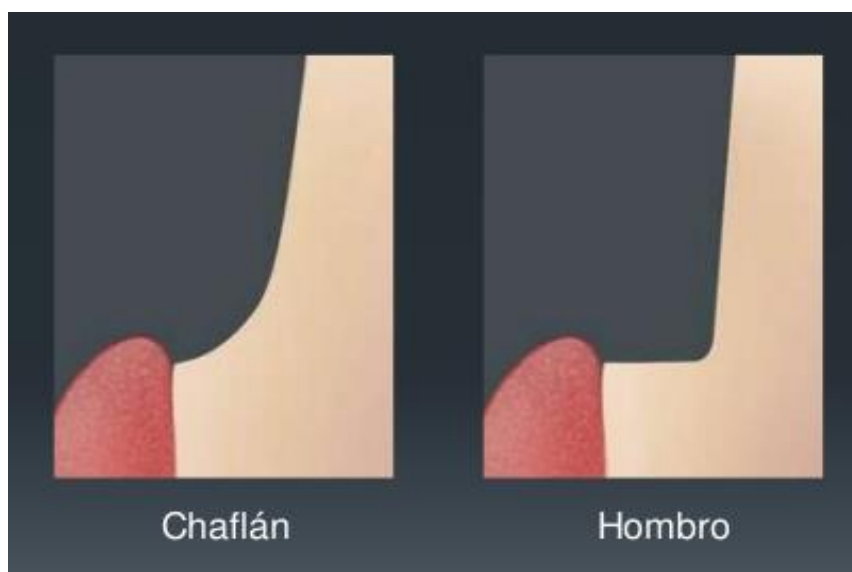

Fig. 5 Terminación en chaflán y hombro redondeado



## 5.2.4 Especificaciones en el tallado dental para restauraciones en dientes anteriores

Es importante recordar que cuando preparamos un diente este debe preservar las características anatómicas del diente sano, por lo que hay que tener como guía las inclinaciones propias de las caras vestibulares y linguales; en las caras oclusales debemos respetar los ángulos, orientación de las vertientes y arista de las cúspides.

En el caso específico de los dientes anteriores es muy importante recordar que en la cara vestibular existen tres planos inclinados que deben ser respetados así el desgaste será uniforme en toda la cara vestibular. <sup>10</sup>

## 5.2.5 Técnica para el tallado dental

Preparación del diente.

- Surco vestíbulo cervical- profundidad de 1.3 mm.
- Surco vestíbulo incisal- profundidad de 1.3 mm.
- Surco en el borde incisal- profundidad de aproximadamente de 1,75 mm.
- Desgaste uniforme del borde incisivo.
- Desgaste de cara vestibular en dos planos.
- Eliminar el punto de contacto y extender la preparación a proximal
- Desgastar la cara palatina 0.3 mm (0.5 o 0.8). en el 1/3 cervical.
- Desgaste palatino 1.3 mm. en el 1/3 medio e incisal.
- Pulir con fresa de terminado.

## 5.2.6 Tallado para corona completa

Tallado cervical- 0.5 por encima del borde libre de la encía con un grosor ideal de 1 mm

Tercio incisal- se debe seguir la forma convexa de la cara vestibular con una profundidad ideal de 1.5 a 2 mm

Profundidad incisal- puede ser de 1-2 mm (debe tomarse en cuenta el material con el que se va a restaurar el diente).<sup>6, 11</sup>

## 6. Carillas

Las carillas inicialmente fueron indicadas para el tratamiento de cualquier tipo de alteración de color de los dientes, con el tiempo sus indicaciones fueron ampliándose, el Dr. Rony Joubert las definió como “una restauración parcial periférica, indirecta, que cubre la cara vestibular del diente en cuestión y que sirve para tratar problemas de color, textura, posición y ubicación de los dientes”, otro uso que podemos darle a las carillas es para modificar la forma de los dientes<sup>4, 12</sup>(Fig. 6 y Fig. 7).<sup>13,14</sup>

Normalmente las carillas ocupan la cara externa de la corona clínica, pero también podemos extender la restauración hacia palatino, y si la situación lo requiere también podemos extendernos hacia incisal y/o proximal.<sup>4</sup>

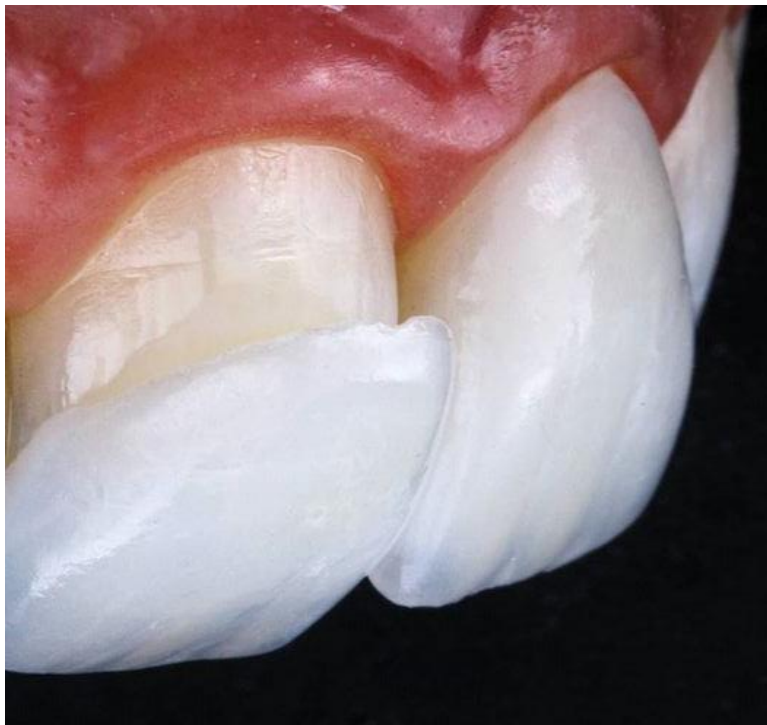

Fig. 6 Carilla en diente anterior superior

## 6.1 Indicaciones

Gracias a la introducción de la adhesión en la Odontología, las indicaciones de las carillas se ampliaron, ya que casos que anteriormente estaban contraindicados, gracias a la adhesión ahora son viables (Cuadro.1).<sup>4</sup>

Las carillas están indicadas en los siguientes casos:

- Tratamiento de cambios de color
- Cambio de tamaño y volumen del diente
- Alineamiento dental
- Mejorar la ubicación o posición de los dientes
- Cambiar la forma de los dientes
- Modificar la textura del diente.<sup>4</sup>

Cuadro 1. Indicaciones de las carillas dentales

Indicaciones		Situación clínica	
I	Alteraciones de color	<ul style="list-style-type: none"> <li>• Amelogénesis imperfecta</li> <li>• Fluorosis</li> <li>• Manchas por medicamentos</li> <li>• Oscurecimiento por trauma</li> <li>• Pigmentaciones intrínsecas por infiltración dental</li> </ul>	
II	Modificaciones cosméticas	Forma	<ul style="list-style-type: none"> <li>• Cierre o reducción de diastemas</li> <li>• Aumento de la longitud dental</li> <li>• Forma dental atípica</li> <li>• Transformación dental (ej. Canino en incisivo lateral)</li> </ul>
		Textura	<ul style="list-style-type: none"> <li>• Amilogénesis imperfecta</li> <li>• Displasia</li> <li>• Distrofia</li> <li>• Atrición</li> <li>• Erosión</li> </ul>

			• Abrasión
III	Restauraciones de grandes proporciones	<ul style="list-style-type: none"> <li>• Dientes fracturados</li> <li>• Deformaciones congénitas y anomalías adquiridas</li> </ul>	
IV	Correcciones pequeñas de posición dental	<ul style="list-style-type: none"> <li>• Dientes rotados</li> <li>• Alteraciones de ángulo</li> </ul>	
V	Casos Especiales	<ul style="list-style-type: none"> <li>• Carilla laminada lingual: para corregir o crear guías de desoclusion</li> <li>• Recuperación estéticas de coronas fracturadas</li> </ul>	

Cuando tenemos dientes a los que se les ha realizado endodoncia debemos tener en cuenta que son generalmente más frágiles, por lo que debemos evaluar si es necesario reforzar la retención de estos dientes con un poste, otro factor que debemos recordar es que estos dientes son propensos a las alteraciones de color.

Uno de los casos más complicados en el uso de carillas, es cuando debemos restaurar un diente unitario, ya que es sumamente difícil copiar el color de los dientes adyacentes, más si el color de este diente está muy alterado.<sup>4</sup>

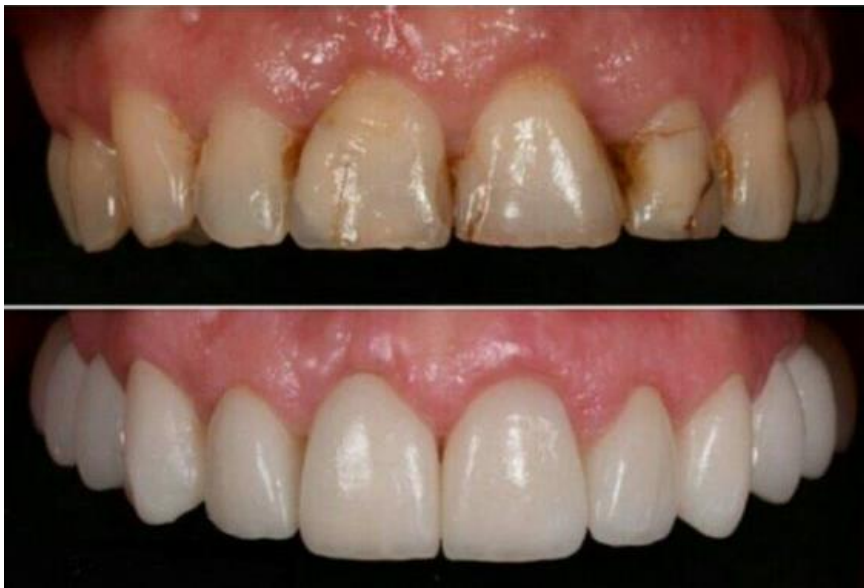

Fig. 7 Carillas en arcada superior

## 6.2 Contraindicaciones

Las carillas están contraindicadas principalmente en casos en los que tenemos condiciones oclusales desfavorables tales como un plano oclusal desfavorable, sobremordida profunda, o posiciones dentales que no son adecuadas, también en casos en los que no tenemos suficiente cantidad y/o calidad de esmalte dental que nos permita tener una adhesión adecuada y duradera<sup>4</sup> (Cuadro 2).<sup>4</sup>

Cuadro 2. Contraindicaciones de las carillas dentales

Contraindicaciones		Situación clínica
I	Oclusión y/o posición inadecuada	<ul style="list-style-type: none"><li>• Sobremordida profunda</li><li>• Parafunciones</li><li>• Dientes con grave apiñamiento</li><li>• Dientes que aun están erupcionando</li></ul>
II	Presentación anatómica inadecuada	<ul style="list-style-type: none"><li>• Corona clínica excesivamente corta</li><li>• Dientes muy finos con la región incisal muy delgada</li><li>• Coronas muy triangulares</li></ul>
IV	Caries o mala higiene oral	<ul style="list-style-type: none"><li>• Gran cantidad de caries activas</li><li>• Deben evitarse las prótesis cuando los hábitos de higiene oral son inadecuados</li></ul>

## 6.3 Tallado dental

El Dr. Alvarenga menciona que es muy importante seguir un protocolo de tallado muy estricto, para que el resultado que obtengamos sean preparaciones estandarizadas y correctas.

### 6.3.1 Reducción axial vestibular

Deben definirse 3 surcos verticales, uno en la cara distal, cara mesial y otro en el medio de la cara vestibular, posteriormente con una fresa de diamante

truncocónica de punta redonda se realizan surcos del espesor de la fresas (es muy importante respetarlos diferentes planos verticales existentes en la cara vestibular de los incisivos superiores para lograr establecer un desgaste uniforme).

En sentido horizontal la cara vestibular es ligeramente convexa, mesiodistalmente, y debemos respetar también esta disposición.<sup>15</sup>

Cuando unimos los surcos para completar la reducción vestibular debemos mantener el límite cervical al nivel de la encía y en caso de que deba ser supragingival debe ser de 0.5 a 1 mm aproximadamente<sup>15, 16</sup>.

### 6.3.2 Reducción incisal

En la preparación para carillas, el Dr. Magne menciona que el extremo incisal plano sin bisel, es el de mayor elección, ya que cuando se confecciona un extremo biselado se produce un borde fino en la carilla cerámica la cual puede ser propensa a la fractura.

Otro motivo por el cual se recomienda la terminación incisal plana es que:

- Nos permite asentar de forma pasiva la carilla
- Permite que el material cerámico con el cual vamos a rehabilitar tenga un volumen adecuado en el tercio incisal el cual nos permite resistir de mejor manera las fuerzas masticatorias.<sup>4</sup>

Cuando vamos a realizar el desgaste incisal debemos posicionar la fresa truncocónica de punta redonda aproximadamente a 20° con relación al eje longitudinal del diente.<sup>15</sup>

Debemos realizar 3 surcos en el borde incisal con una profundidad no mayor de 1.5 (ya que si la cerámica tiene este largo es más propensa a la fractura).

Cuando unamos estos surcos estará completo el desgaste incisal<sup>15, 16</sup>.

### 6.3.3 Extensión proximal mesial y distal

En esta etapa debemos completar el desgaste axial que ya realizamos anteriormente, con la fresa truncocónica de punta redonda debemos extender la preparación vestibular hasta que la interfaz diente/ restauración sea ocultada por los dientes adyacentes, debemos evitar remover el punto de contacto, (a

menos que el caso lo requiera); en los casos en que el punto de contacto deba ser removido se debe extender la preparación al menos 0.5 mm mas allá de esta área; es importante que eliminemos el esmalte sin soporte en la línea terminal proximal ya que esto facilita la toma de impresión y la confección de las carillas de cerámica, los puntos de contacto serán restituidos a través de las carillas.

#### 6.3.4 Terminación cervical

La terminación cervical recomendada para las carillas es el bisel, ya que permite tener un margen nítido, lo cual permite un volumen de cerámico adecuado que evite grietas y fracturas.

En esta etapa se recomienda utilizar una fresa troncocónica de torpedo y que la terminación sea equigingival, a menos que el caso lo requiera se hará ligeramente subgingival.<sup>15, 16</sup>

## 7. Cerámicas de uso dental

La palabra cerámica viene de la palabra griega *keramos* que significa material inorgánico no metálico usualmente usado para la fabricación de objetos sólidos realizados por la mano del hombre.

Pierre Fauchard (1678- 1971) es el primero en reconocer las grandes cualidades de la porcelana para hacer dentaduras.<sup>17</sup>

En 1720 en Europa fue introducida la cerámica feldespática, en 1774 se realizó la primera dentadura total cerámica del boticario Alexis Duchateau hechas por el dentista parisino Nicolas Dubois de Chemant<sup>18</sup> (Fig. 8)<sup>19</sup>.

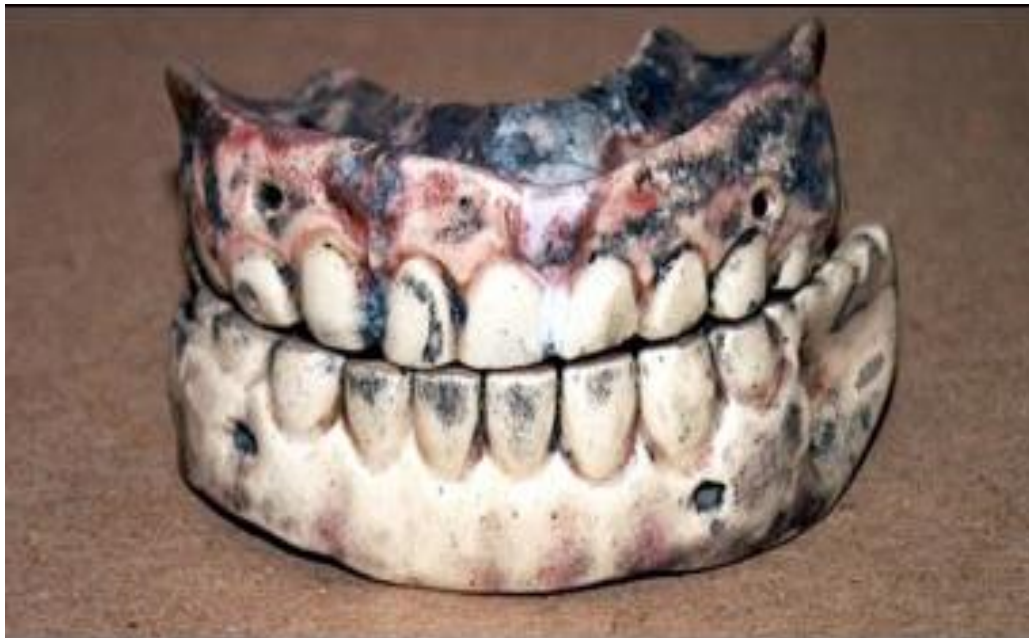

Fig. 8 Antigua dentadura postiza hecha de porcelana

En 1808 Guiseppangelo Fonzi realizó dientes de porcelana con pines de platino como elemento retentivo, para que pueda ser usado en los dientes posteriores, en 1885 Logan logra la unión entre la cerámica y los postes de platino a las que llamo coronas Richmond <sup>17</sup>(Fig. 9)<sup>20</sup>.

En 1886, Land introduce la primera porcelana feldespática para hacer coronas usando un horno con temperatura controlada, para reforzar agregó alúmina.<sup>17</sup>



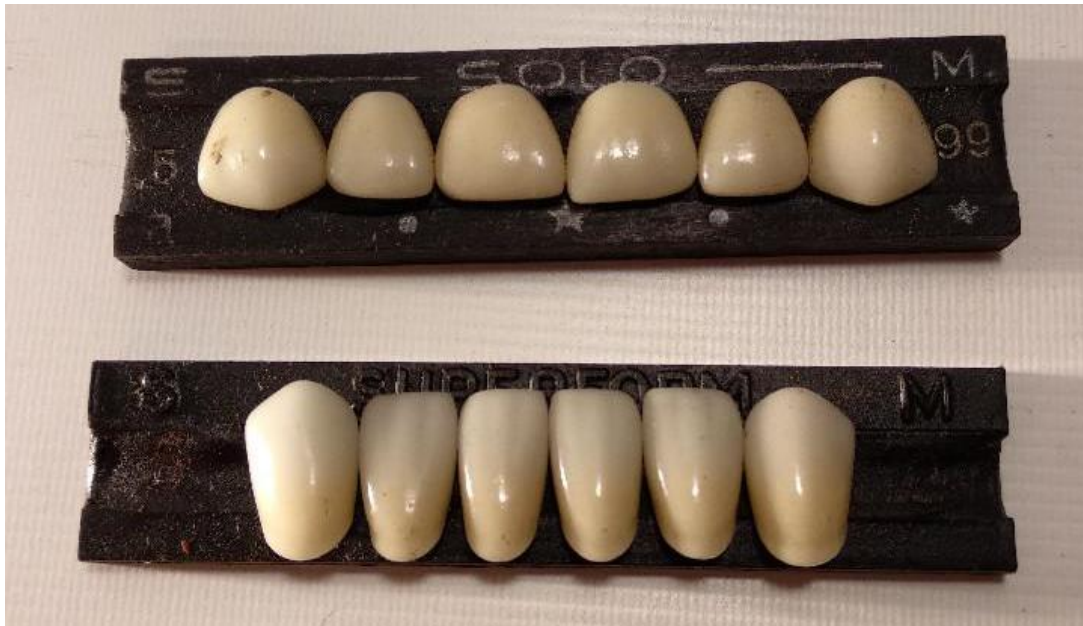

Fig. 9 Primeros dientes de porcelana

A partir de los años 50, Weinstein, por medio de cocción al vacío y agregando leucita, logró controlar el coeficiente de expansión térmica, con lo cual pudo realizar la fusión con el oro, lo cual permitió realizar prótesis parciales fijas y coronas.

En 1980 los sistemas de porcelanas libres de metal y de contracción controlada, son introducidos al mercado.<sup>17</sup>

Las cerámicas odontológicas convencionales, son clasificadas como vidrios, basándose en función de sus características físicas excepcionales también la clasificación se basa de acuerdo en su composición, indicaciones de uso, translucidez y resistencia a la fractura.

A partir de la fusión de los óxidos a temperatura elevada, se obtiene el material cerámico, proceso que es conocido como ceramización. La matriz vítrea que se obtiene es muy resistente, mucho más que los vidrios comunes. Su naturaleza vítrea se completa con núcleos cristalinos que no se incorporan entre sí, lo cual produce una estructura compleja que tiene una capacidad de reflexión óptica muy parecida a la de la estructura de dental. La translucidez del material se produce por medio de la matriz vítrea, mientras que los núcleos cristalinos le dan resistencia. Además se le agregan diferentes tipos de óxidos para así poder obtener los pigmentos que le son agregados.<sup>15, 18</sup>

## 7.1 Cerámicas feldespáticas convencionales

Está formada por la adición de compuesto feldespático, sílice y feldespato de sodico o potásico, posteriormente fueron agregados cristales de leucita la cual aumentaba la resistencia dependiendo de la cantidad que se agregaba.<sup>15</sup>

La clasificación de las cerámicas feldespáticas convencionales más habitual está relacionada con su punto o temperatura de fusión <sup>4</sup> (Tabla 1)<sup>4</sup>.

Tabla 1. Puntos de fusión de las cerámicas feldespáticas convencionales

Clase	Temperatura
<b>Fusión alta</b>	+ 1260 °C
<b>Fusión media</b>	1090 a 1260 °C
<b>Bajo punto de fusión</b>	870 a 1065°C
<b>Fusión ultra baja</b>	660 a 780 °C

En función con sus propiedades mecánicas, las cerámicas feldespáticas convencionales presentan algunas deficiencias, aunque presentan un aumento de resistencia después de haber sido cementadas adhesivamente, su fragilidad es un problema, debido a que su modulo de elasticidad es muy bajo. La formación de imperfecciones, grietas y microburbujas pueden, evolucionar hacia posibles fracturas. Para tratar de disminuir esta deficiencia, es necesario que se realicen preparaciones dentales mas invasivas, por lo tanto, la remoción de tejido sano, lo que hace susceptible al diente a complicaciones endodónticas.

Otro factor negativo es la proporcionalidad inversa entre la remoción de la estructura dental y la resistencia del elemento dental, mientras mayor sea la perdida de tejido dental, el remanente dental tendrá menor resistencia, para evitar ésto se emplea un soporte metálico en las restauraciones de cerámica feldespática convencional.<sup>15</sup>

Aunque las restauraciones metal- cerámicas tienen un excelente desempeño clínico, siempre han presentado deficiencias estéticas, los casos que requieren un requerimiento estético alto, fracasan varias veces debido a la dificultad de

ocultar el fondo oscuro de la base metálica, enmascarar el núcleo metálico con empacadores y luego con una capa de cerámica delgada colocada por encima y establecer una restauración con la apariencia, el perfil de emergencia, el color, y la translucidez del diente natural es una tarea sumamente difícil para el odontólogo y el técnico dental.

Por causa de las múltiples deficiencias y restricciones que presentan clínicamente las cerámicas feldespáticas, los odontólogos han estado buscando mejorar los materiales cerámicos, así es como fueron introducidos diferentes sistemas cerámicos buscando mejorar las deficiencias estructurales y de resistencia de las cerámicas con dos distintas estrategias.

Se formaron dos grupos que buscaban mejorar las propiedades de las cerámicas, materiales sumamente resistentes, con esto se obtuvo un aumento en la resistencia y en la rigidez estructural, actuando como base de soporte para una cerámica estética de revestimiento, de esta forma se disminuyen los problemas del fondo oscuro de la infraestructura metálica, apareciendo así los “*coping*” cerámicos. Debido a la alteraciones de los componentes de estos sistemas, al disminuir o eliminar el sílice, pudo ser acondicionado por ácido fluorhídrico y así beneficiarse de las ventajas del cementado adhesivo.

El otro grupo mejoró las cerámicas feldespáticas agregando cristales de refuerzo, aumentando la resistencia y disminuyendo la propagación y formación de grietas. Este grupo mantuvo una cantidad mayor al 15% de sílice en la composición del material cerámico, lo cual le permite ser apto para recibir el acondicionamiento ácido y también ser beneficiado con la cementación adhesiva.

En resumen las cerámicas feldespáticas todavía se emplean, pero es mejor usarlas en las restauraciones parciales onlays, inlays y carillas laminadas, no están indicadas en las coronas totales ni en dientes anteriores ni en posteriores, aun cuando tiene excelentes características estéticas, sus características mecánicas son deficientes a comparación de los sistemas más actuales<sup>15</sup> (Fig. 10)<sup>21</sup>.

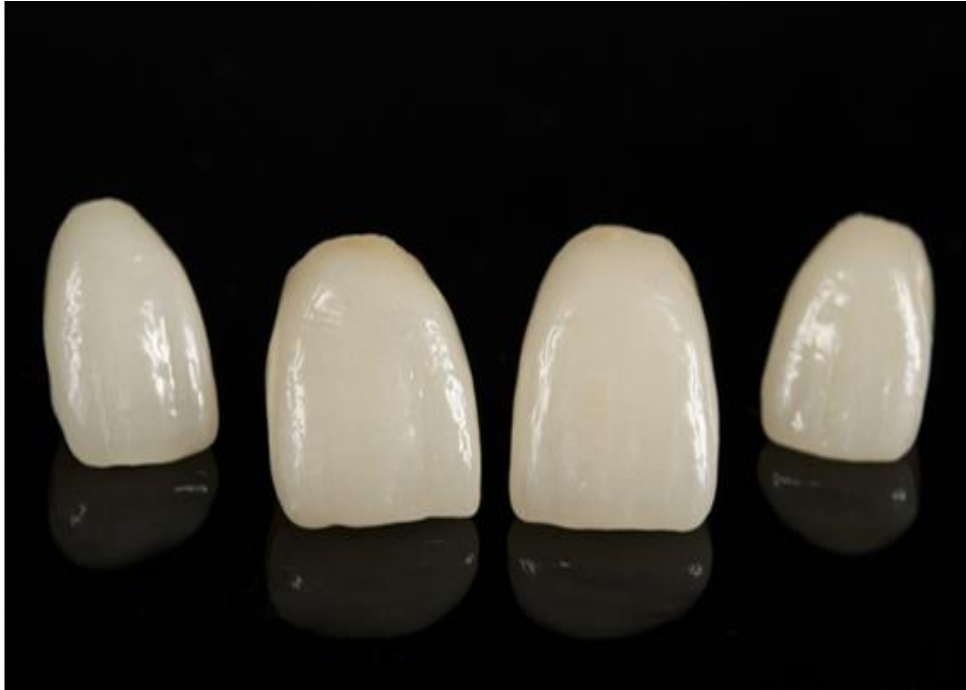

Fig. 10 Carillas de cerámica

## 7.2 Cerámicas feldespáticas reforzadas

### Sistema IPS EMPRESS (IVOCLAR VIVADENT) ®

A principios de los noventas la 1° generación fue introducida, esta una cerámica feldespática que fue reforzada con cristales de leucita (40% a 50%), la adición de leucita ayudó a prevenir que se propaguen grietas internas en la matriz vítrea, por lo que la cerámica es más resistente y mantiene la calidad óptica de las cerámicas feldespáticas, pero aún es insuficiente como para sustituir el “*coping*” metálico de las coronas metal- cerámicas.

Algunos años después se introdujo una evolución de la 1° generación, que se llamó, IPS EMPRESS ESTHETIC, con la incorporación de cristales de leucita, menores y distribuidas mas homogéneamente este material mejoró, también los aspectos mecánicos y los niveles de translucidez alcanzaron niveles aun mejores.<sup>15</sup>

### Sistema IPS EMPRESS II (IVOCLAR VIVADENT) ®

El sistema final de los años noventa fue mejorado al incorporar al sistema cristales de disilicato de litio (60% aproximadamente), de esta forma lograron obtener una resistencia a la flexión mucho mayor. En la 1° generación los cristales de disilicato de litio fueron colocados dispersados y entrelazados en la matriz vítrea, así se logró aumentar la capacidad de prevenir que las grietas se propaguen, con lo cual lograron que este material pueda ser usado como una subestructura en forma de núcleo y después recibir una cerámica de recubrimiento (Fig. 11)<sup>22</sup>.

Es por esto que este material tiene indicaciones más extensas como realizarse restauraciones onlay/inlay, coronas totales, carillas, prótesis adhesivas, también prótesis fijas con un máximo 3 unidades anteriores y hasta premolares. Este sistema es muy bueno imitando la apariencia de los dientes naturales.<sup>15</sup>



Fig. 11 Sistema IPS EMPRESS de Ivoclar®

### Sistema IPS E.MAX (IVOCLAR VIVADENT) ®

Hace poco fue introducida la última generación de esta línea de materiales cerámicos: el IPS E. MAX. Este sistema cerámico nos permite realizar todos los tipos de restauraciones: trabajos individuales, trabajos parciales como prótesis

parciales fijas anteriores y posteriores. Con esta generación serán más resistentes los onlay/inlay, las carillas laminadas y los “coping” para coronas individuales, ya que las propiedades mecánicas fueron mejoradas al agregar el disilicato de litio (IPS E. MAX PRESS) ®<sup>15</sup> (Fig. 12)<sup>23</sup>.



Fig. 12 Sistema IPS EMAX Ivoclar Vivadent®

Este sistema puede ser trabajado también con la tecnología CAD/CAM. Cuando los bloques de disilicato de litio son utilizados, se mantiene la posibilidad de usar las ventajas adhesivas, ya que puede realizarse un acondicionamiento ácido y la silanización para lograr la adhesión de la restauración cuando ésta es cementada. Para completar el sistema cerámico IPS E. MAX, desarrollaron una cerámica feldespática de recubrimiento para que puedan ser estratificados todos los tipos de infraestructura. La cerámica IPS E. MAX CERAM, que está hecha a base de nano- fluorapatita, puede abarcar todo el espectro en las indicaciones protésicas posibles <sup>15</sup>(Tabla 2)<sup>15</sup>.

Tabla 2. Sistemas cerámicos y sus indicaciones

Sistemas cerámicos y sus indicaciones					
	Carilla laminada	Inlays/onlays	Corona total	P.P fija múltiple	Cobertura coping cerámicos
<b>Feldespática convencional</b>	✓	✓	+/-	x	✓
<b>Feldespática disilicato de litio</b>	+/-	✓	✓	✓ a)	x
<b>Feldespática leucita</b>	✓	✓	✓	x	x
<b>Feldespática disilicato de litio CAD/CAM</b>	✓	✓	✓	x	x

✓ Indicación principal

X Contraindicado

+/- Indicación relativa

a) Prótesis parcial fija de 3 elementos, ideal hasta 2° premolar<sup>4</sup>.

### 7.3 Criterios para elección de material restaurador

Muchas veces debemos reponer restauraciones previas, en estos casos el diseño y posición de la preparación pueden limitar nuestra libertad para elegir el material con el que podemos restaurar la pieza dental.

A continuación se enumeran algunos de los criterios que deben tomarse en cuenta para seleccionar el material con el cual restauraremos el diente.

Adaptación marginal- siempre se debe buscar un material que logre e sellado marginal ideal y así evitar la filtración marginal la cual puede definirse como “el paso de bacterias, fluidos, moléculas iones entre la cavidad y el material de

restauración aplicado que no se puede detectar clínicamente” al usar un restauración de metal- porcelana, este ideal es difícil de lograr, por el contrario, un material libre de metal nos permite realizar preparaciones supragingivales (ya que no hay necesidad de esconder el halo metálico) esto es beneficioso ya que se pierde menor cantidad de tejido dental, facilita la toma de impresión y cementación.

Apariencia del tejido remanente- debemos tomar en cuenta si el tejido remanente del muñón está dentro del rango normal, si esta obscurecido o si tiene un poste metálico. Basándonos en estos datos elegiremos el nivel de translucidez del material que usaremos para rehabilitar el diente, así evitaremos que la restauración final se vea de un color diferente y por lo tanto poco estético.

Posición en la arcada- hay que tomar en cuenta si el diente a restaurar es un incisivo, canino, premolar o molar. En base en esto tomaremos en cuenta la resistencia de los materiales frente a las cargas masticatorias.<sup>18</sup>



## 8. Rehabilitación del diente tratado endodónticamente

Los dientes tratados endodónticamente por lo general presentan gran destrucción coronal provocada por diversas causas tales como, caries, restauraciones previas, y/o el acceso que se realiza para al acceder a la cámara pulpar, por lo tanto el tejido remanente puede ser escaso para poder retener de manera segura y estable una restauración.

Normalmente para restaurar una pieza que fue tratada con endodoncia y carece del tejido dental remanente necesario para retener el material formador del núcleo, podemos usar un poste radicular, en este caso nos centraremos en los postes que están fabricados con fibra de vidrio y resina.

Cuando queremos utilizar un poste radicular debemos hacernos dos preguntas:

- Cuando un diente fue tratado previamente con un tratamiento de conductos, ¿Este es más propenso a la fractura?
- ¿Un poste radicular nos sirve para reforzar la raíz o para lograr tener una mayor retención?

Para responder la primer pregunta, debemos tomar en cuenta la cantidad de tejido dental remanente que tenemos al terminar el tratamiento de conductos, así como la instrumentación intraradicular ya que en ciertos casos al tallar el espacio interno del canal este es desgastado extensamente , lo cual puede provocar una disminución en la resistencia del diente, ya que en estas etapas pueden crearse tensiones las cuales provocan microfracturas en la parte interna del conducto, lo que puede resultar más tarde en una fractura<sup>26</sup> (Fig. 13)

<sup>24</sup>.

Como respuesta a la segunda pregunta, podemos mencionar que anteriormente se creía que los postes radiculares reforzaban las raíces del diente a rehabilitar, pero desde hace muchos años en múltiples investigaciones han determinado que al realizar el tallado interno durante el tratamiento de conductos más el fresado que realizamos para colocar el poste radicular, provoca un desgaste que puede causar un debilitamiento, por lo tanto solo es recomendable usarlos cuando la finalidad de estos es dar una mayor retención a la restauración final.

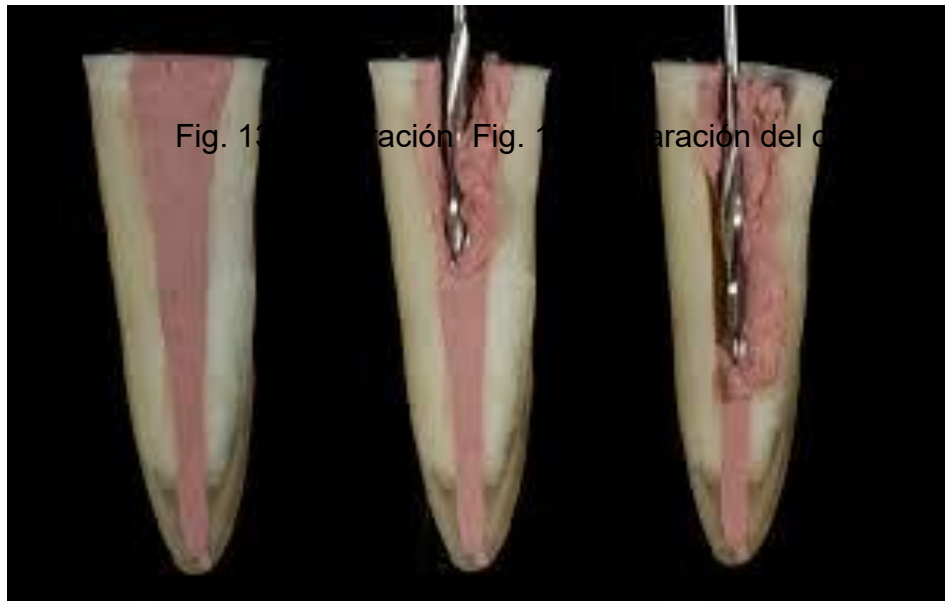


Fig. 13 Preparación del conducto para colocar un poste interradicular

Otro factor que debe tomarse en cuenta es que al colocar un poste radicular en un diente se producen cambios en el comportamiento mecánico de este, debido a que el poste provoca una mayor rigidez en el diente y cambia la distribución de tensiones que limita el movimiento natural; otro aspecto es que aparte de que el diente tiene tensiones externas ahora tendrá también tensiones internas en su raíz debido al poste.

### 8.1 Postes de fibra de vidrio

Para seleccionar el material de un perno radicular debemos siempre de considerar la transmisión de tensión de este sobre la estructura radicular. Los pernos metálicos tiene un módulo de elasticidad alto lo cual no permite que la tensión se disipe y al acumularse la tensión, hay un mayor riesgo de fractura, es por eso que se buscaron nuevos materiales que evitaran este problema y fue cuando aparecieron os postes de fibra de vidrio prefabricados.

Los postes de fibra de vidrio tienen propiedades físicas más adecuadas que los postes metálicos para recibir las cargas que vienen de varias direcciones, su

modulo de elasticidad es variable con respecto a la dirección de la carga a la que sean sometidos; las cargas con dirección oblicua son consideradas las más peligrosas ya que son las que provocar mayor índice de fracturas, los postes de fibra de vidrio presentan una resistencia a estas fuerzas muy similar a la dentina lo cual evita que las tensiones internas se concentren y esto es lo que protege al diente de la fractura<sup>26</sup> (Fig. 14)<sup>25</sup>.




Fig. 14 Postes de fibra de vidrio de diferentes medidas

Otro aspecto favorable de los postes de fibra de vidrio es que son compatibles con los sistemas adhesivos lo cual evita que debamos realizar un gran desgaste en la zona interna del diente, así que solo se debe eliminar la porción de material de obturación endodóntico que necesitamos para poder colocarlo y no es necesario desgastar el conducto internamente.

Requerimientos de profundidad para un poste radicular

- 2/3 de la longitud del remanente dental
- Deben conservarse de 3 a 5 mm del material de obturación
- Longitud del 50% de la raíz insertada en el hueso alveolar
- Debe existir un longitud mínima de 1: 1 entre corona y poste.<sup>26</sup>

## 8.2 Efecto férula

El efecto férula fue descrito en 1961 por Rosen como “un collar subgingival que soporta el muñón y que ocupara la región gingival del diente con la intención de prevenir la fractura de la estructura dentaria.”

El efecto férula asegura que la restauración final, junto con el poste de fibra de vidrio permanezcan mucho más tiempo en boca, los requerimientos para lograr el efecto férula ideal son:

- Contar con un mínimo de 2 mm de estructura dental sana alrededor de los 360° del diente
- Debe estar por arriba de la encía marginal
- Debe tener 1 mm de grosor

Siempre debemos recordar que la restauración debe sellar sobre el diente natural y no sobre cualquier material de restauración sea cual sea.

Se ha observado que los dientes que presentan 2 mm de férula presentan valores más altos a la fractura que aquellos que presenta 1mm o 1.5 mm de férula.<sup>27</sup>

## 9. Cementación

Para hablar de cementación debemos hablar primero sobre los principios básicos.

Adhesión, del latín *adhaesio*, *adhaesionis*, que significa adherencia, unión; unirse una superficie a otra, este es la definición más sencilla pero también en el libro de Adhesión en odontología se describe como “fenómeno por el cual dos superficies colocadas en contacto se mantiene unidas por fuerzas de atracción establecidas entre sus moléculas”

Una característica deseable de un material restaurador ya sea para cementación u obturación es que posea características adhesivas. Esta unión debe existir entre el material restaurador o cementante y el tejido dentario, para lograr que se conformen en un solo cuerpo, el cual no debe tener defectos en la interfaz por lo tanto no dejara que exista infiltración marginal, tampoco permitirá que se irrite el complejo dentino- pulpar por microorganismos o fluidos que entren en el espacio entre el tejido dentario y la restauración, por lo tanto no habrá posibilidad de que se presente caries.

Las ventajas de la unión adhesiva con materiales restauradores o cementantes:

- Unión íntima entre tejido dentario y material restaurador (sin este íntimo contacto el efecto de adhesión no se producirá)
- Unión adhesiva del cemento a la estructura del material restaurador
- Ausencia de microinfiltración marginal
- Baja o nula posibilidad de caries recurrente
- Baja o nula posibilidad de desalajo de la restauración.<sup>17,28</sup>

La sociedad Americana de Ensayo de Materiales (ASTM) define los términos adhesivo y adhesión de la siguiente forma.

- Adhesivo: una sustancia capaz de mantener unidos dos materiales por atracción superficial.
- Adhesión: estado en el cual dos superficies se mantienen unidos por fuerzas inter- faciales.

Propiedad de permanecer en cercana proximidad como resultado de la atracción física de las moléculas a una sustancia, o la atracción molecular existente entre las superficies o cuerpos en contacto.<sup>17, 12</sup>

Para lograr la adhesión se deben tomar en cuenta factores tanto de la superficie adherente como del adhesivo.

Algunos de los factores requeridos en la superficie adherente son:

- Alta energía superficial - la energía superficial del cuerpo debe ser alta y atractiva, mientras más alta sea esta, mayor será la capacidad potencialidad de atracción.
- Composición homogénea- los cuerpos con una estructura homogénea y que tengan menos número de elementos, permitan que se logre una mejor adhesión.
- Superficie lisa- para que sea más fácil la aproximación de otra superficie y el adhesivo corra mejor por la superficie
- Superficie limpia y libre de humedad- ya que la contaminación de la superficie disminuye la adhesión, hay que tener en cuenta que no debemos desecar la superficie de la dentina ya que podemos producir sensibilidad y modificaciones en el complejo pulpa.<sup>10,14</sup>

Las estructuras dentales en las que nos centraremos para lograr la adhesión y sus características son.

Esmalte- Se menciona que “la adhesión al esmalte es más efectiva y predecible que a la dentina”, esto debido a que el esmalte tiene una composición sumamente homogénea ya que está muy mineralizado debido a la hidroxiapatita en su composición, debido a esto es muy fácil lograr la adhesión,

Dentina- es un tejido vital y orgánico que tiene también una considerable porción de fibras colágenas, tiene una significativa cantidad de agua, por lo que debemos considerarlo como un cuerpo húmedo. Nakabayashi la describe como un compuesto biológico de una matriz de colágeno cargada con cristales de apatita de tamaño submicrónico y nanométrico.<sup>17, 12</sup>

Su composición heterogénea hace que la adhesión sea complicada.

Cemento- posee un 45%- 50% de sustancias inorgánicas en la parte cervical y el 50% que resta está constituido de agua y material orgánico.<sup>17</sup>

Debido a que es muy complicado obtener una superficie lisa la cual permita que otra superficie se aproxime a 2 angstroms, se han desarrollado adhesivos que humecten la superficie. Otro avance es que el sustrato sea modificado con el uso de soluciones acidas, a continuación se describirán los efectos producidos por los agentes acondicionadores ácidos sobre el esmalte:

- Efecto limpiador , remoción de películas y agentes contaminantes
- Aumento de la superficie reactiva de contacto por formación de microporos, por la eliminación de iones Ca del esmalte.
- Promueve la formación de una capa superficial altamente reactiva de naturaleza polar que eleva la energía superficial.

Michael Buonocore en 1955 describe la técnica de grabado ácido de esmalte como un “método simple para aumentar la adhesión de materiales acrílicos de obturación a superficies de esmalte, esta investigación abrió las puertas de la odontología adhesiva”.

Esto ayuda a la unión entre sistemas adhesivos, los selladores de fisuras y cementos poliméricos.

## 9.1 Adhesivo

El adhesivo es un fluido de gran capacidad de humectación que produce una capa muy delgada que permite la adhesión.

Las propiedades deseables de un adhesivo son:

- Baja tensión superficial- mientras esta sea menor hay mayor posibilidad de que el adhesivo humecte a los tejidos, lo cual provoca que exista un contacto mayor lo cual favorece la unión.
- Bajo ángulo de contacto- si este es menor, la capacidad de humectar aumenta.
- Capacidad de humectar- mientras mayor sea esta cualidad, mayor será el contacto, lo cual provocara que sea más fácil la unión.
- Alta resistencia mecánica y química- lo cual permite que resista las fuerzas de oclusión y el medio oral.<sup>17,12</sup>

## 9.2 Filtración marginal

Se puede definir como el infiltrado de fluidos orales y microorganismos al interior del diente, que presentan los materiales para la obturación cuando no hay sellado, ya que no poseen capacidad adhesiva al tejido dentario, es, pues, la antítesis de la adhesión.<sup>17, 12,30</sup>

El Dr. G. V. Black. Describió desde 1920 las cualidades deseables de un material de obturación:

- Indestructibilidad en el medio oral.
- Adaptación a las paredes cavitarias.
- Ausencia de cambios volumétricos.
- Resistencia a la abrasión.
- Resistencia al choque masticatorio.

Los materiales restauradores utilizados sin previo tratamiento del sustrato dentario permiten la microfiltración marginal.<sup>17</sup>

## 9.3 Dentina

Para preparar este sustrato y no afectar ni dañar al complejo dentino- pulpar debemos de tomar en cuenta su biología, la dentina presenta algunos problemas referentes a la adhesión tales como:

- Fluido en los túbulos
- Hay presencia de agua
- Tiene una composición heterogénea
- Contiene colágeno de baja energía superficial
- Vitalidad pulpar
- Hay presencia de contaminantes superficiales

El desgastar o cortar con fresas provoca la presencia de contaminantes superficiales *smear layer* (la cual está formada principalmente de dentritus y dentina desorganizada<sup>6</sup>) la cual afecta negativamente la adhesión, como consecuencia es necesaria la eliminación o modificación de esta capa. Para eliminar esta capa se puede aplicar ácido poliacrílico frotándolo sobre la



superficie suavemente durante 10 segundos, después debe lavarse por 20 segundos, según el Dr. Humberto J. Guzmán Báez, algunos de los efectos de realizar este procedimiento son:

- Eliminar la capa de contaminantes en a zona peritubular.
- Eliminación de esta capa en zona intertubular
- No se amplía la luz del túbulo
- No se expone la malla colágena.<sup>10</sup>

Aun cuando esta capa ayuda a eliminar la capa de contaminantes, ésta no es suficiente cuando se quiere hacer una unión con formulas de adhesivo o resinas compuestas por lo tanto se realiza un grabado con acido fosfórico en gel en concentraciones del 35% por 5 o 10 segundos y después lavar muy bien con agua a baja presión, después debe secarse ligeramente (se debe tener cuidado de no desecar la dentina, ya que la malla colágeno puede colapsar y también puede haber irritación pulpar con daños irreversibles, este procedimiento no debe realizarse en casos donde haya cavidades profundas cercanas a la pulpa.<sup>17,12</sup>

Según “el tratamiento acido de la superficie del esmalte, es la piedra angular de la adhesión dental.”<sup>12</sup>

## 9.4 Cementos de uso odontológico

En este capítulo nos centraremos en los cementos resinosos de uso odontológico, los cuales fueron introducidos debido a la alta demanda de requerimientos estéticos, estos tienen ventajas tales como baja solubilidad, resistencia elevada, y capacidad de adhesión, sus desventajas son que pueden producir hipersensibilidad térmica y que tienen un costo elevado.<sup>4,10</sup>

### 9.4.1 Composición

Los cementos resinosos fueron introducidos en los años 50's, en esa época los cementos resinosos tenían un grado alto de contracción al ser polimerizados, y un bajo contenido de carga, debido a esto presentaban una gran microfiltración, otra desventaja que presentaban era que presentaban un marcado cambio de

color causado por el alto nivel residual de aminas, actualmente los cementos resinosos presentan la misma composición que las resinas compuestas.

Actualmente los cementos resinosos presentan una carga inorgánica menor, compuesta principalmente por partículas de carga silanizadas normalmente de sílice o vidrio (lo cual les brinda una viscosidad baja) y una matriz orgánica compuesta de Bis- GMA, UDMA, o TEG- DMA; la mayoría de los cementos resinosos disponibles en este momento son del tipo híbrido y algunos presentan monómeros en su fórmula, tales como 4- META, HEMA, 10- MDP y PMMA, los cuales permiten que la adhesión química entre las aleaciones metálicas y el diente se pueda lograr.

#### 9.4.2 Clasificación

Generalmente los cementos resinosos se clasifican según su sistema de activación, los cuales son activados químicamente, fotoactivados y de activación doble (dual).

##### 9.4.2.1 Cementos resinosos químicamente activados

Este grupo presenta dos pastas, una base y una catalizadora, luego de mezclarlas se inicia la polimerización, la reacción es iniciada por el peróxido de benzoilo y es activada por una amina terciaria; actualmente hay en el mercado una nueva generación de cementos que no requieren que el sustrato dental sea tratado previamente, a estos se les llama autoadhesivos, ya que el mismo cemento se encarga de realizar el acondicionamiento dental; los cementos resinosos activados químicamente son indicados en casos en que la cerámica presenta un volumen excesivo, de entre 1.5 a 2 mm o más, y para las restauraciones de bases metálicas, esto es debido a que la luz para la fotopolimerización, no llega a alcanzar las áreas profundas, lo cual se traduce en un cementado deficiente.<sup>4,10</sup>

#### 9.4.2.2 Cementos resinosos fotoactivados

Están compuestos por moléculas sensibles a la luz llamadas canforoquinonas, las cuales reaccionan con las aminas y absorben energía luminosa, esto produce radicales libres que inician la polimerización, estos cementos están indicados principalmente en carillas y otras restauraciones indirectas que permitan fácilmente el paso de la luz lo cual facilita una polimerización adecuada del cemento, las ventajas de estos cementos son que permite un tiempo de trabajo adecuado y estabilidad de color a mediano y largo plazo.

#### 9.4.2.3 Cementos resinosos de activación de doble activación (dual)

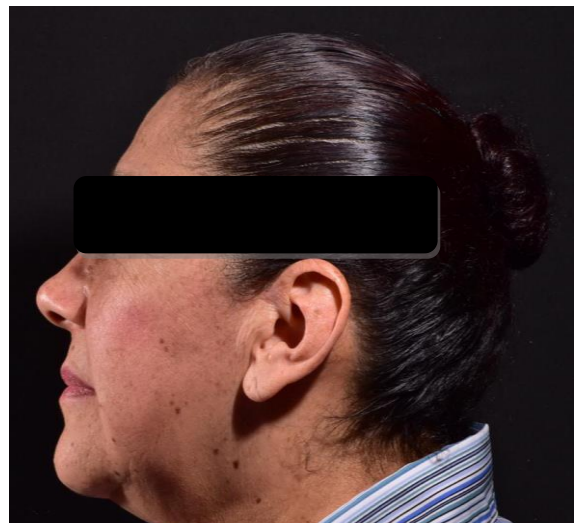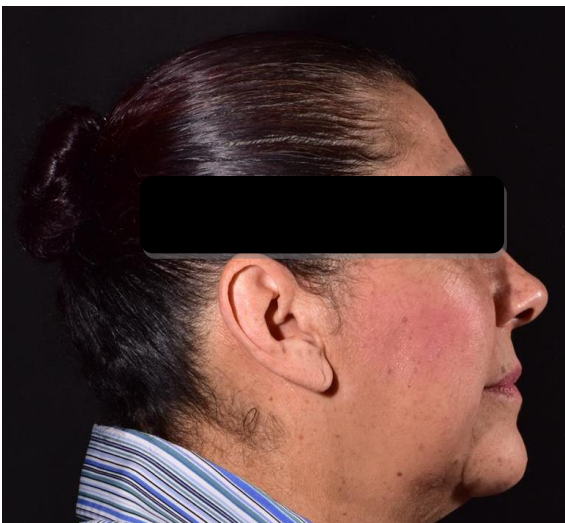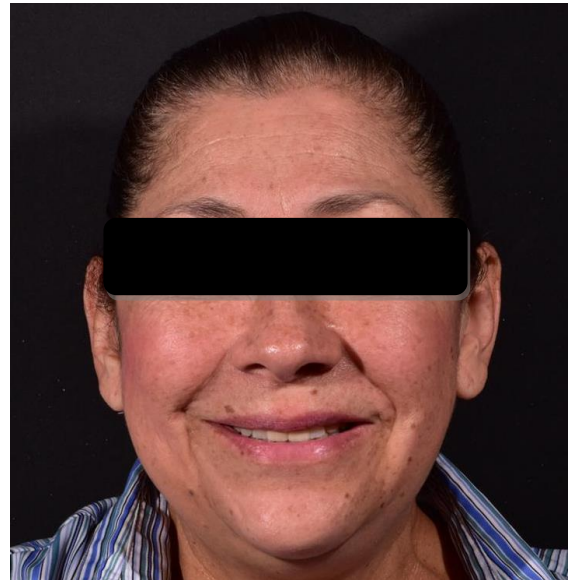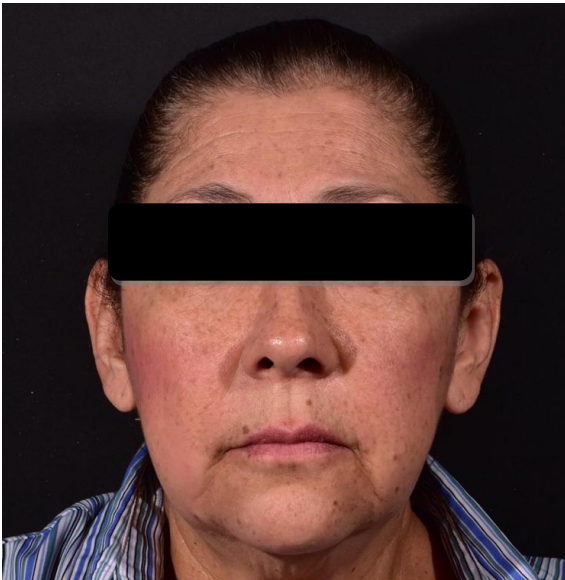La mayoría presenta una pasta catalizadora, para que pueda emplearse como cemento de doble activación, incluso en los casos de carillas delgadas, no hay una garantía total de que permita el paso completo de la luz, por eso es recomendable utilizar las dos fases de activación, la química y la fotoactivada, esto permite que la polimerización sea mucho más completa, con un grado mayor de conversión de la polimerización, además permite un buen tiempo de trabajo y es muy fácil su uso.<sup>4, 10</sup>

## 10. Caso clínico

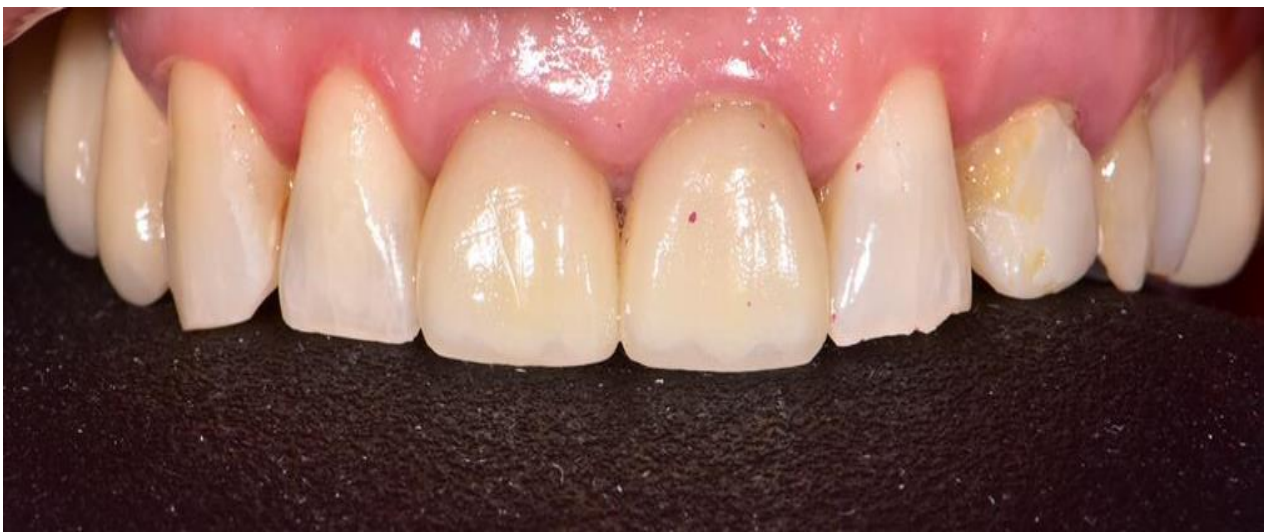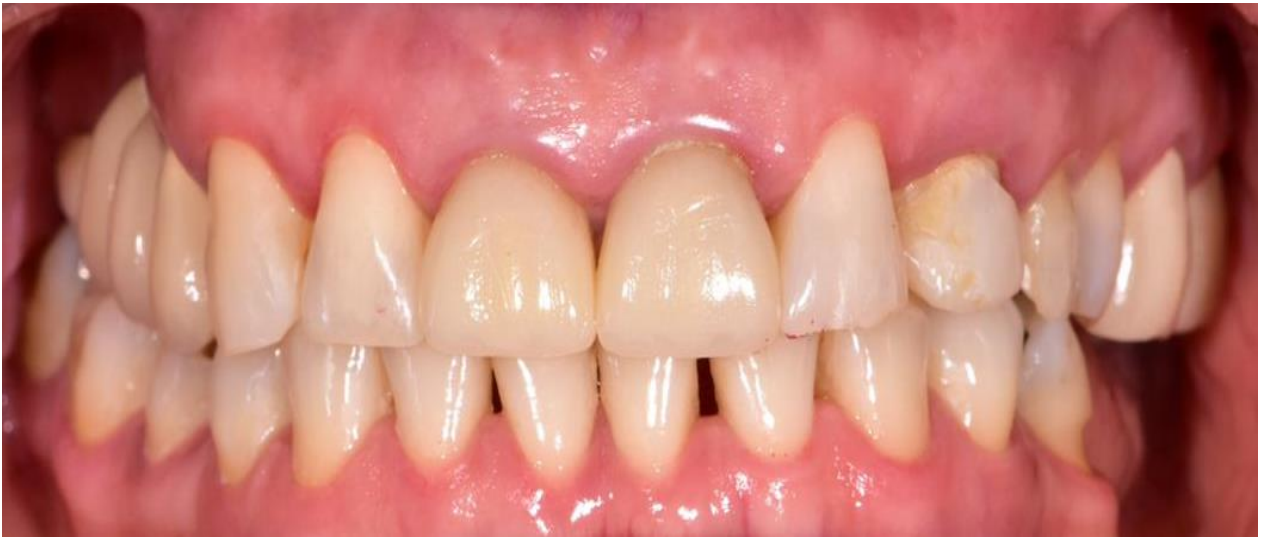Paciente femenino de 63 años, sistémicamente sana, se presenta a la clínica del diplomado de actualización en prótesis fija I, solicitando el mejoramiento de sus dientes anteriores ya que “quiere mejorar su sonrisa”, se toman fotografías extraorales e intraorales.<sup>fd</sup>

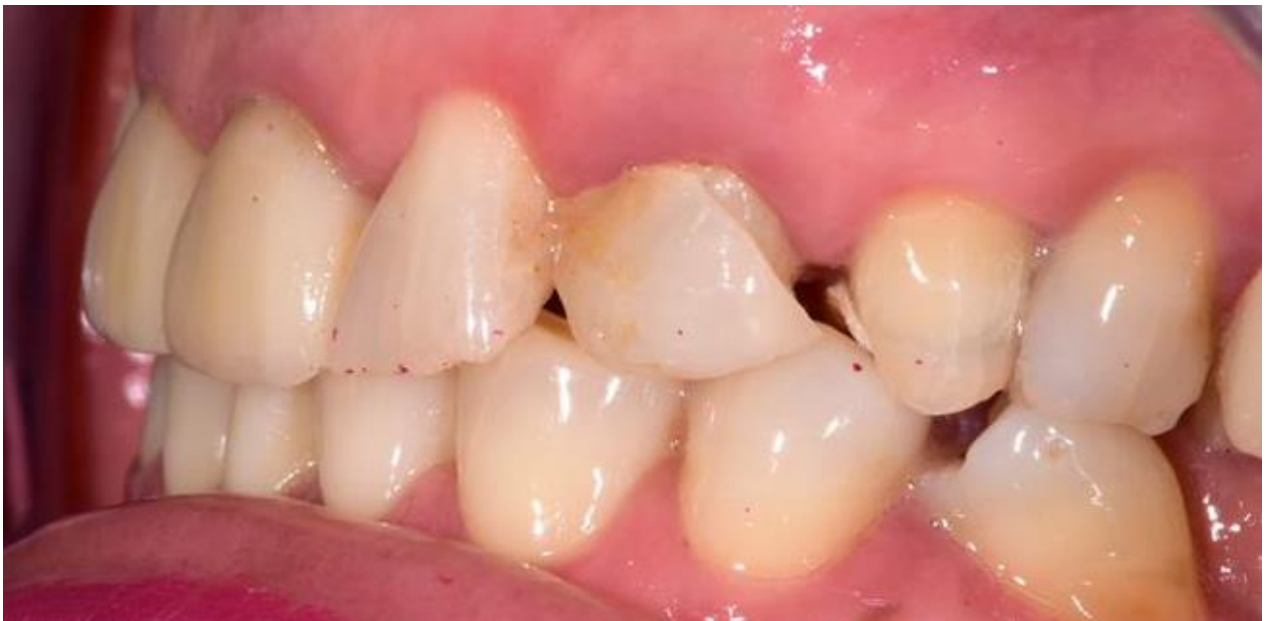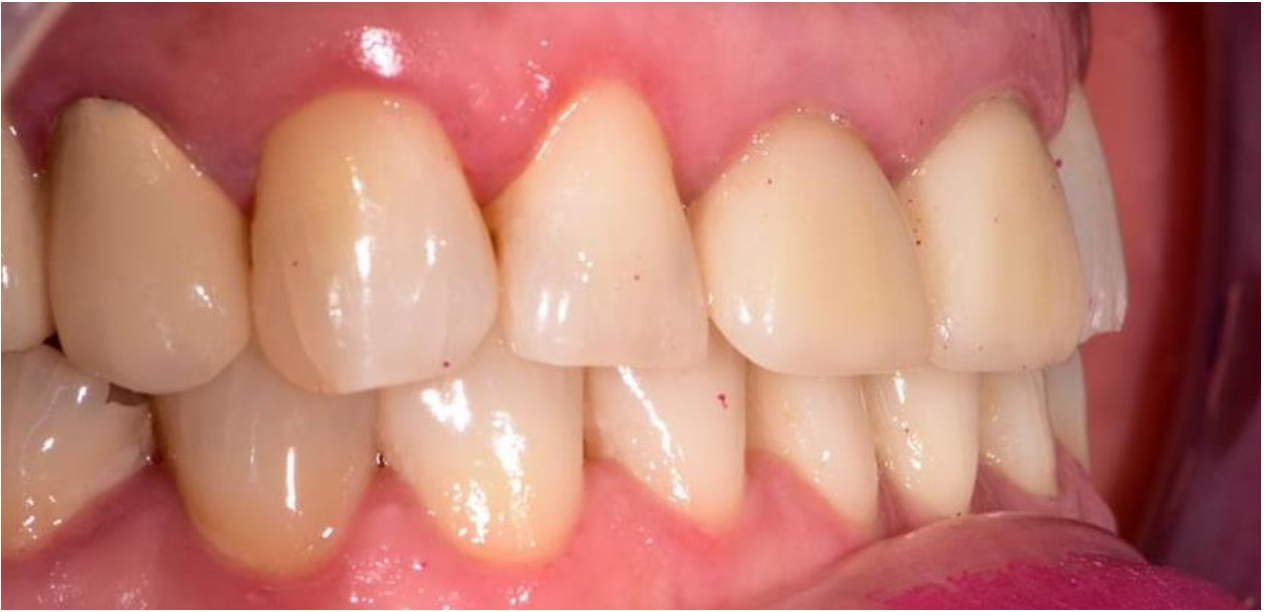### Plan de tratamiento

- Corona total Emax ® en diente 11, 21 y 23.
- Carilla Emax ® en diente 12, 13 y 22.



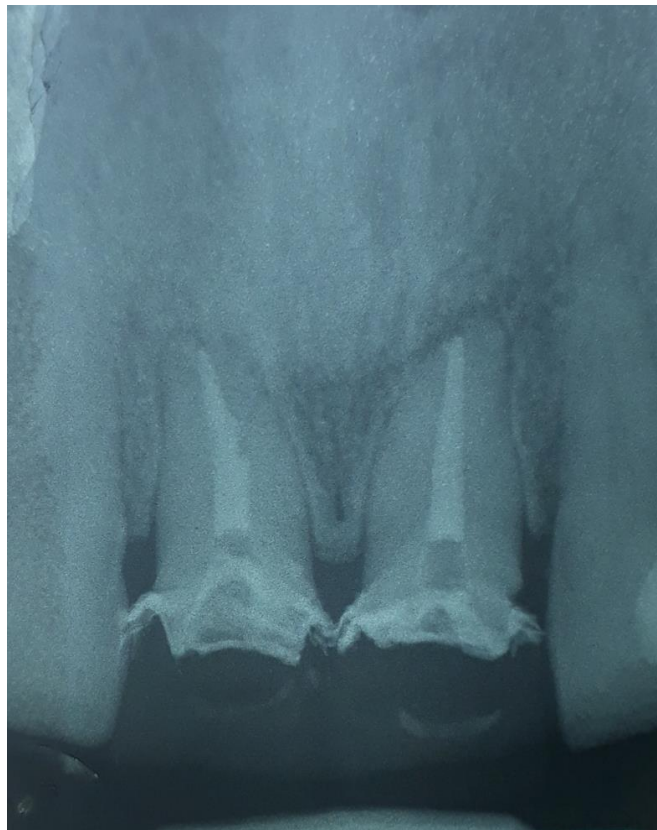
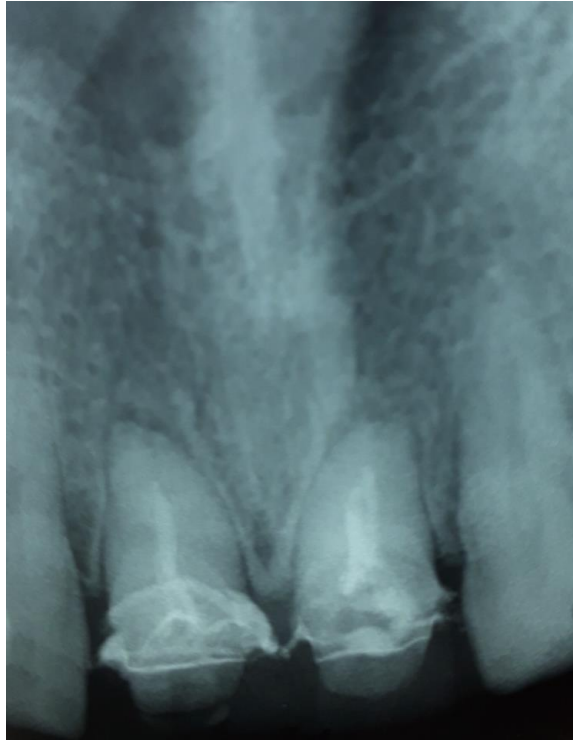
Fotografías intraorales

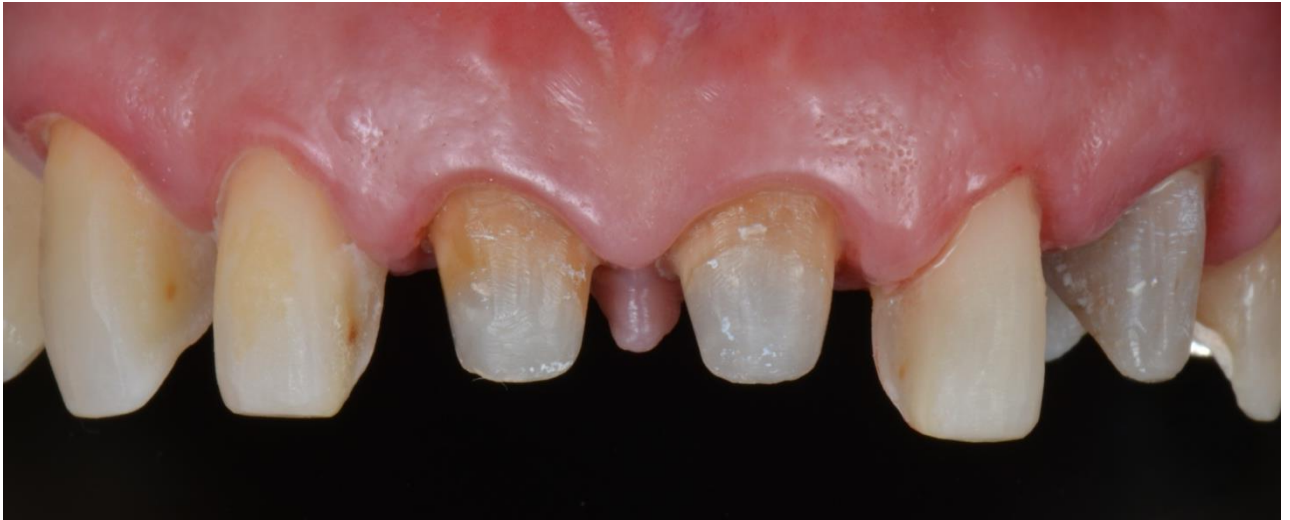




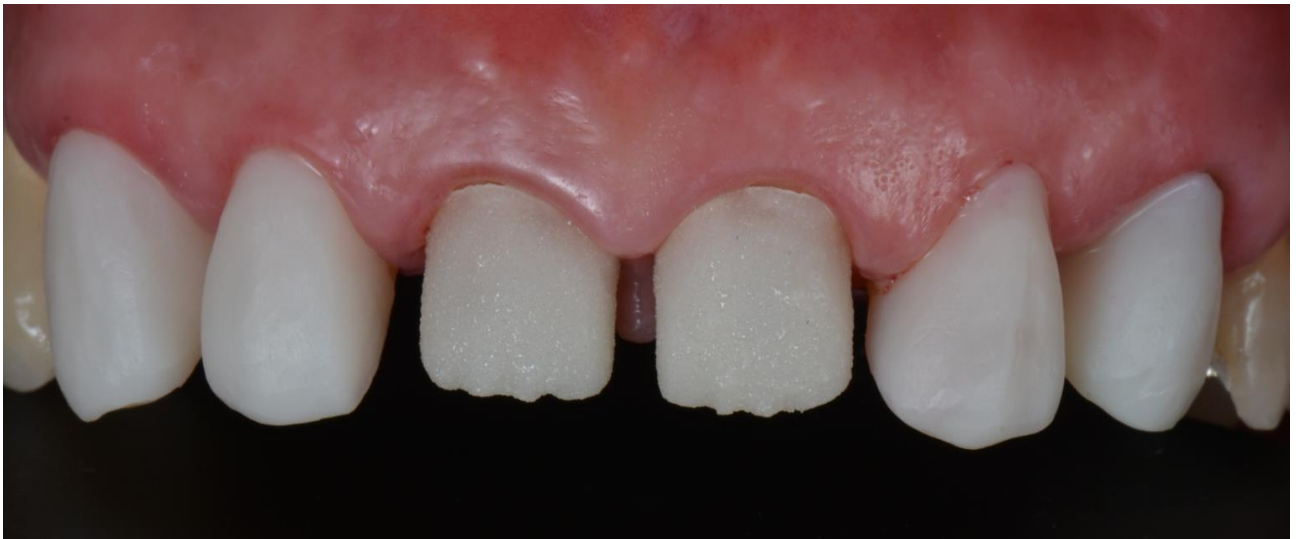
## Radiografías





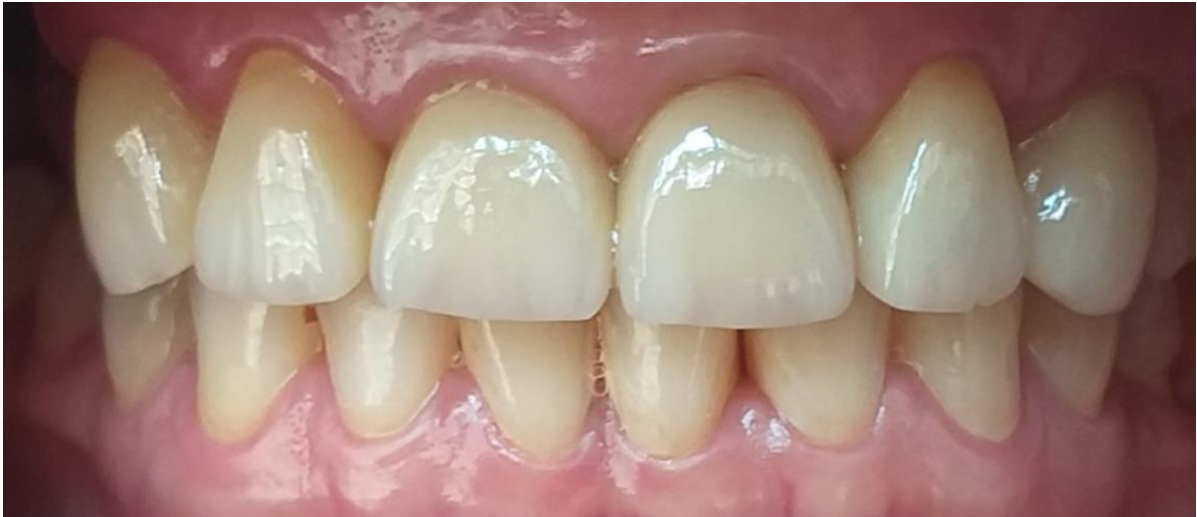Preparaciones terminadas



Prueba de cofias



Resultado final del tratamiento



## 11. Conclusiones

Las coronas y carillas de disilicato de litio Emax® son una excelente opción cuando se requiere obtener una estética y resistencia adecuada en el sector anterior y así lograr que las restauraciones que coloquemos sean cumplan con los estándares estéticos y funcionales.

Es importante que al realizar las preparaciones tengamos en cuenta los principios de tallado, ya que esto nos evitara que el material pueda fracturarse al momento de colocarse o posteriormente, lo cual brindara un mayor tiempo de vida de la restauración en boca.

En casos en los que no tengamos suficiente tejido dentario debemos conocer las opciones que existen para obtener la retención deseada, tal como en este caso se hizo uso de los postes de fibra de vidrio por sus excelentes características estéticas y propiedades de adhesión.

Cuando utilizamos un sistema cerámico es muy importante conocer los sistemas de adhesión que vamos a utilizar, tomando en cuenta que debemos evitar principalmente los cambios de color en el cemento (especialmente en el caso de las carillas) y que se desaloje nuestra restauración, por eso al conocer las diferentes opciones disponibles en el mercado, podemos elegir la opción ideal ya sea que estemos cementando coronas totales o carillas.

## 12. Referencias Bibliográficas

1. Castro-Aguilar, E. G., Matta-Morales, C. O., & Orellana-Valdivieso, O. (2014). Consideraciones actuales en la utilización de coronas unitarias libres de metal en el sector posterior. *Revista Estomatológica Herediana*, 24(4), 278-286.
2. Figueroa, R. I., Cruz, F. G., de Carvalho, R. F., Leite, F. P. P., & Chaves, M. D. G. A. D. (2014). Rehabilitación de los dientes anteriores con el sistema cerámico disilicato de litio. *International journal of odontostomatology*, 8(3), 469-474.
3. Milleding, P. (2013), *Preparaciones para prótesis fija*, Caracas, Venezuela, Amolca.
4. Sidney, K. (2008), *Invisible: restauraciones estéticas cerámicas*, Sao Paulo, Brasil, Dentan: Artes medicas.
5. Fig. 1 Disponible en: <https://dental.salupro.com/fresas-fg-carb-de-tungs/155578-fresa-troncoconica-redondeada-fg7-10-5u.html>
6. Fig. 2 Disponible en: <http://marcocarrion.blogspot.com/2005/03/se-utiliz-retraccin-mecnica-sin.html?m=0>
7. Fig. 3 Disponible en: <https://www.sdpt.net/PER/cptin1.htm>
8. Fig. 4 Disponible en:  
[https://www.google.com.mx/search?biw=1707&bih=821&tbm=isch&sa=1&ei=6aedXODiPI\\_7jwTt2ojgCA&q=terminacion+de+preparaciones+dentales&oq=terminacion+de+preparaciones+dentales&gs\\_l=img.3...225931.233201..234868...0.0..0.480.8344.0j19j10j5j3.....2....1..gws-wiz-img.....0..35i39j0i67j0j0i5i30j0i8i30j0i24.Q5kCqGXkKus#imgsrc=SwSTVOyhKGI dkM:](https://www.google.com.mx/search?biw=1707&bih=821&tbm=isch&sa=1&ei=6aedXODiPI_7jwTt2ojgCA&q=terminacion+de+preparaciones+dentales&oq=terminacion+de+preparaciones+dentales&gs_l=img.3...225931.233201..234868...0.0..0.480.8344.0j19j10j5j3.....2....1..gws-wiz-img.....0..35i39j0i67j0j0i5i30j0i8i30j0i24.Q5kCqGXkKus#imgsrc=SwSTVOyhKGI dkM:)

9. Fig. 5 Disponible en:

[https://www.google.com.mx/search?q=preparaciones+para+coronas+totales&tbm=isch&tbs=rimg:CTSvgiXEHaGBIjhN-f6zsOTZp4z6x41pBWpLDv33XPJyz8PBksObyFk9vGzBshLWZgDIJxl7bJbHcAiaAy1j9ejDWyoSCU35\\_1rOw5NmnEYXU\\_1MITeWkxKhIjPrHjWkFaksRvBIBjU8271QqEgkO\\_1fdc8nLPwxFvo9rdYAlDgSoSCcGSw5vIWT28Eb-tmbS7wyreKhIjBmGyEtZmAOURw6V7FotmQEsqEgknGXtsIsdwCBE9pjKm2neFqSoSCZoDLWP16MNBeyXiL7yfXnal&tbo=u&sa=X&ved=2ahUKEwiAnuDSuc7eAhVJaq0KHTSpCZMQ9C96BAgBEBs&biw=1366&bih=657&dpr=1#imgsrc=t-eb5KghZE3hbM](https://www.google.com.mx/search?q=preparaciones+para+coronas+totales&tbm=isch&tbs=rimg:CTSvgiXEHaGBIjhN-f6zsOTZp4z6x41pBWpLDv33XPJyz8PBksObyFk9vGzBshLWZgDIJxl7bJbHcAiaAy1j9ejDWyoSCU35_1rOw5NmnEYXU_1MITeWkxKhIjPrHjWkFaksRvBIBjU8271QqEgkO_1fdc8nLPwxFvo9rdYAlDgSoSCcGSw5vIWT28Eb-tmbS7wyreKhIjBmGyEtZmAOURw6V7FotmQEsqEgknGXtsIsdwCBE9pjKm2neFqSoSCZoDLWP16MNBeyXiL7yfXnal&tbo=u&sa=X&ved=2ahUKEwiAnuDSuc7eAhVJaq0KHTSpCZMQ9C96BAgBEBs&biw=1366&bih=657&dpr=1#imgsrc=t-eb5KghZE3hbM):

10. Ángeles Medina, F. (2016), *Prótesis parcial removible: procedimientos clínicos, diseño y laboratorio*, Ciudad de México, Editorial Trillas.

11. Shillingburg, H. T., Hobo, S., Whitsett, L., Jacobi, R., & Brackett, S. (2000). *Fundamentos esenciales en prótesis fija*. Edit. Quintessence.

12. Joubert Hued, R. (2010), *Odontología adhesiva y estética*, Madrid, Ripano.

13. Fig. 6 Disponible

en:<https://www.pinterest.com.mx/pin/475763148128119933/>

14. Fig. 7 Disponible

en:<https://www.pinterest.com.mx/pin/531424824772689047/>

15. Alvarengo de Oliviera, A., (2014), *Comprender, planear y ejecutar. El universo estético de las restauraciones cerámicas*, Caracas, Venezuela, Amolca.

16. Joubert Hued, R. (2016), *Ceramicas: estéticas anteriores*, México, D.F., Editorial Odontología Actual.

17. Guzmán Báez, H., (2013), *Biomateriales odontológicos de uso clínico*, Bogotá, Ecoe Ediciones.

18. Frensz, J., (2014), High- strength ceramic, Hanover Park, Illinois, Quintessence Publishing.

19. Fig. 8 Disponible en:

<http://historiainventos.blogspot.com/2013/10/dentadura-postiza.html>

20. Fig 9 Disponible en: <https://www.todocoleccion.net/antiguedades-tecnicas/antiguas-protisis-dentales-porcelana~x116178751>

21. Fig. 10 Disponible en: <https://www.clinicalorenzo.com/tratamientos-dentales/estetica-dental/carillas/carillas-de-porcelana/>

22. Fig. 11 Disponible en: <http://www.ivoclarvivadent.es/es-es/p/todos/productos/ceramica-sin-metal/ips-empress-system-tecnico-dental/ips-empress-esthetic>

23. Fig. 12 Disponible

en:<https://www.dentalmedical.hr/laboratorij/prekrivanje/press/ips-e-max-press/14163>

24. Fig. 13 Disponible en:

[http://www.angelus.ind.br/medias/1708150549\\_Caso-Clinico-025-ESP.pdf](http://www.angelus.ind.br/medias/1708150549_Caso-Clinico-025-ESP.pdf)

25. Fig. 14. Disponible en: <https://www.dentaltix.com/3m/relyx-fiber-postes-fibra-rojo-16mm-10p10c>

26. Kogan, E. (2001). Postes flexibles de fibra de vidrio (técnica directa) para restauración de dientes tratados endodóticamente. *Revista de la Asociación Dental Mexicana*, 58(1), 5-9.

27. Morón, M. D. (2014). Efecto férula: Aspecto importante en la rehabilitación con postes de fibra de vidrio. *Revista de la Asociación Dental Mexicana*, 71(3), 120-123.

28. Henostroza Haro, G., Adhesion en odontología restauradora, (2010), Madrid, España, Ripano.

29. Glosario de términos

[https://drive.google.com/file/d/0B\\_HgSjCWOd\\_ESDF6RDR6UmdvMIU/view](https://drive.google.com/file/d/0B_HgSjCWOd_ESDF6RDR6UmdvMIU/view)

30. Ehrmantraut Nogales, M., Terrazas Soto, P., & Leiva Buchi, M. (2011). Sellado marginal en restauraciones indirectas, cementadas con dos sistemas adhesivos diferentes. *Revista clínica de periodoncia, implantología y rehabilitación oral*, 4(3), 106-109.

31.f.d (fuente directa)