



**UNIVERSIDAD NACIONAL AUTÓNOMA
DE MÉXICO**

**FACULTAD DE MEDICINA
DIVISIÓN DE ESTUDIOS DE POSGRADO E INVESTIGACIÓN
SECRETARÍA DE SALUD
INSTITUTO NACIONAL DE PEDIATRÍA**

**“INTUBACIÓN OROTRAQUEAL
MEDIANTE AIRTRAQ EN PACIENTE PEDIÁTRICO
CON SÍNDROME TREACHER COLLINS”**

TESIS

**PARA OBTENER EL TÍTULO DE
ESPECIALISTA EN ANESTESIOLOGÍA PEDIÁTRICA**

PRESENTA:

DRA. JESSICA FABIOLA VILLARINO GALVAN

TUTOR:

DRA. MARÍA ALEJANDRA DE JESÚS GUTIÉRREZ ORTEGA



CIUDAD DE MEXICO.

2019



Universidad Nacional
Autónoma de México



UNAM – Dirección General de Bibliotecas
Tesis Digitales
Restricciones de uso

DERECHOS RESERVADOS ©
PROHIBIDA SU REPRODUCCIÓN TOTAL O PARCIAL

Todo el material contenido en esta tesis esta protegido por la Ley Federal del Derecho de Autor (LFDA) de los Estados Unidos Mexicanos (México).

El uso de imágenes, fragmentos de videos, y demás material que sea objeto de protección de los derechos de autor, será exclusivamente para fines educativos e informativos y deberá citar la fuente donde la obtuvo mencionando el autor o autores. Cualquier uso distinto como el lucro, reproducción, edición o modificación, será perseguido y sancionado por el respectivo titular de los Derechos de Autor.

INTUBACIÓN OROTRAQUEAL
MEDIANTE AIRTRAQ EN PACIENTE PEDIÁTRICO
CON SÍNDROME TREACHER COLLINS




DR. JOSE NICOLAS REYNES MANZUR
DIRECTOR DE ENSEÑANZA



DR. MANUEL ENRIQUE FLORES LANDERO
JEFE DEL DEPARTAMENTO DE PRE Y POSGRADO



DR. IGNACIO VARGAS AGUILAR
PROFESOR TITULAR DEL CURSO DE ANESTESIOLOGÍA PEDIÁTRICA



DRA. MARÍA ALEJANDRA DE JESÚS GUTIÉRREZ ORTEGA
TUTOR DE TESIS



DR. GABRIEL MANCERA ELIAS
CO-TUTOR DE TESIS

AGRADECIMIENTOS

Agradezco a Dios por protegerme durante todo mi camino y darme fuerzas para superar obstáculos y dificultades a lo largo de toda mi vida.

A mis hijos Andre y Leonel que son los pilares de mi vida, mi mayor impulso para seguir adelante. Los cuales se han convertido en mis maestros de vida, que me han enseñado a su corta edad que la vida sigue y no hay nada imposible; que me incitan a seguir superándome día con día para que se sientan orgullosos de mí.

A mi madre, que con su demostración de una madre ejemplar me ha enseñado a no desfallecer ni rendirme ante nada y siempre perseverar a través de sus sabios consejos.

A mis hermanos que siempre han creído en mí, que han estado en cada momento de mi vida compartiendo mis triunfos y fracasos brindándome su apoyo incondicional.

A mis profesores, gracias por su tiempo, por su apoyo así como por la sabiduría que me transmitieron en el desarrollo de mi formación profesional. En especial Dra. Alejandra Gutiérrez Ortega que me impulso en cada momento, no solo en lo profesional sino en lo personal; no tengo palabras para agradecerle todo lo que hizo por mí, sin usted esto no hubiera sido posible.

Gracias a todas las personas que ayudaron directa e indirectamente en la realización de mi tesina.

ÍNDICE.

| | Pág. |
|-------------------------------------|------|
| 1. RESUMEN..... | 1 |
| 2. INTRODUCCIÓN..... | 2 |
| 3. PLANTEAMIENTO DEL PROBLEMA | 4 |
| 4. JUSTIFICACION | 4 |
| 5. OBJETIVOS | 4 |
| 6. CASO CLÍNICO..... | 5 |
| 7. DISCUSIÓN | 7 |
| 8. CONCLUSIÓN | 9 |
| 9. ANEXOS | 10 |
| 10.REFERENCIAS | 11 |

RESUMEN

El Síndrome de Treacher Collins (STC) también conocido como Síndrome de *Franceschetti* o *disostosis* mandibulofacial es una malformación congénita en el desarrollo craneofacial (1).

Enfermedad autosómica dominante, resultado de la mutación del *gen* *TCOF1*. Su incidencia se calcula en 1 de cada 50 000 nacidos vivos. Caracterizado por presentar hipoplasia maxilar, cigomática, mandibular; combinado con una apertura oral disminuida, anormalidades en la articulación temporomandibular y en algunas ocasiones paladar hendido (2,3). Por todas estas características se vuelven pacientes con vía aérea difícil donde la adecuada ventilación e intubación traqueal pudieran volverse un escenario crítico para el anestesiólogo aumentando la morbimortalidad perioperatoria de este grupo etario (4).

El STC está asociado a intubación difícil por lo que el tener una estrategia adaptada a la disponibilidad y experiencia de los dispositivos que se encuentran en nuestro medio hará que los resultados sean los óptimos.

Presentamos el caso de un paciente femenino de cinco años de edad con diagnóstico de STC programado para la realización de dilataciones esofágicas con abordaje de la vía aérea mediante el dispositivo Airtraq pediátrico.

Palabras clave. Síndrome de Treacher Collins, videolaringoscopia Airtraq, vía aérea difícil.

INTRODUCCION

El síndrome conocido como Treacher Collins (STC), *Franceschetti-Zwahlen-Klein* o también llamado *disostosis* mandibulofacial, ha sido descrito por más de 120 años. Reportado por primera vez como un peligro para la anestesia en 1963 (2). Trastorno craneofacial altamente complejo, siendo una malformación congénita del primer y segundo arco braquial causado por la mutación del *gen TCOF1* donde se codifica la proteína *Treacle*, encargada de la migración de las estructuras de la cara, en especial a las porciones derivadas de dichos arcos braquiales; por lo tanto es una lesión bilateral y simétrica restringida únicamente a la cabeza y cuello (2,3). Enfermedad autosómica dominante. Aproximadamente el 60% de los casos recientes de mutaciones surgen en pacientes que no tienen historia familiar previa (2). Su incidencia está calculada en uno de cada 50 000 nacidos vivos (2,3).

Las características clínicas y la severidad de cada caso del STC son variables. La hipoplasia cigomática y de los rebordes orbitarios hace que haya una aparente protrusión *centrofacial*, aunque las afecciones en la región nasal no sean tan graves. Las alteraciones del pabellón auricular, la *retrognatia*, los pliegues palpebrales *antimongoloides* y *micrognatia* también son típicas del STC. Con mayor frecuencia, el pabellón auricular presenta *microtia* de distintos grados que se correlacionan con la gravedad de la pérdida auditiva. También se ha descrito la presencia de apéndices auriculares y alteraciones del oído interno. Los problemas cognoscitivos no son frecuentes y, por lo general, se asocian a la hipoacusia. Se han documentado alteraciones como paladar o labio hendido (3).

El STC es relevante para el anestesiólogo por todas las características ya descritas, por lo que son pacientes que en un momento pudieran ser difíciles de ventilar con mascarilla facial provocando una dificultad mayor para la laringoscopia e intubación traqueal, de tal modo, que la morbimortalidad perioperatoria aumenta en un grado considerable en estos pacientes (4). Debemos de tener en cuenta que los niños tienen un consumo de oxígeno mayor y una baja reserva de oxígeno,

lo que hace que la tolerancia a la apnea sea mínima y usualmente desarrollan hipoxemia significativa que los lleva a una bradicardia severa, paro respiratorio y muerte (5); principalmente en niños menores de tres años (8).

El *Airtraq* es un videolaringoscopio indirecto (3), herramienta nueva de un solo uso para intubación orotraqueal: dispositivo óptico con una pala curvada anatómicamente que guía el tubo traqueal en un canal lateral. Se realiza una excelente visión de la glotis sin necesidad de alinear el eje oral, faríngeo y laríngeo y la guía del tubo (1).

PLANTEAMIENTO DEL PROBLEMA

El síndrome de Treacher Collins es una enfermedad poco frecuente en nuestro medio por lo que existe poca evidencia en la literatura médica sobre el manejo de la vía aérea de estos pacientes. Dada la naturaleza de la patología, se tornan pacientes difíciles para la intubación orotraqueal de una manera convencional; por lo que es importante realizar una estrategia adaptada a la disponibilidad y experiencia de los dispositivos que se encuentran en nuestro medio para que los resultados en el abordaje de la vía aérea sean los óptimos.

JUSTIFICACION

Este reporte de caso clínico tiene la finalidad de dar a conocer una alternativa de intubación traqueal en pacientes pediátricos con síndrome de Treacher Collins ya que la incidencia de intubación traqueal fallida por medio de laringoscopia convencional es alta en estos pacientes así como su morbimortalidad. Esto con el propósito de crear conciencia respecto a la importancia de seguir preparandonos como anesthesiólogos pediátras; conocer los distintos dispositivos que existen en nuestro entorno y tener constante entrenamiento para el uso de los mismos.

OBJETIVOS

Objetivo general: conocer el manejo de la vía aérea difícil en pacientes pediátricos con síndrome de Treacher Collins.

Objetivo específico: describir el uso del laringoscopio Airtraq pediátrico para facilitar la intubación orotraqueal en pacientes pediátricos con síndrome de Treacher Collins.

CASO CLINICO

Paciente femenino de cinco años de edad con un peso de 20 kg, con diagnóstico de STC, programada para dilataciones esofágicas. Antecedentes anestésicos-quirúrgicos en cuatro ocasiones, la primera cirugía a los tres días de vida, para corrección de atresia esofágica tipo III con *funduplicatura tipo Nissen* y gastrostomía, sin complicaciones en el abordaje de la vía aérea (VA); *palatoplastia* al año de edad en la cual presenta complicaciones en la intubación orotraqueal (no especificado), referido por la madre, y por último en dos ocasiones previas a esta intervención se realizan dilataciones esofágicas sin lograr la intubación orotraqueal de la paciente, observandose un *Cormack Lehane IV*, presenta desaturaciones, broncoespasmo y edema de la vía aérea; así como ventilación difícil con mascarilla facial. A la exploración física se encuentra alerta y reactiva, bien hidratada, con presencia de hipoplasia cigomática, *retrognatia* y *micrognatia*, pliegues palpebrales *antimongoloides*, *microtia bilateral* y apéndices auriculares (Figura 1 y 2), no cooperadora para la exploración de la vía aérea, presenta sonda de gastrostomía; resto de la exploración física sin datos relevantes.

Se valora con un riesgo quirúrgico ASA II, procedimiento electivo, con una vía aérea difícil anticipada. Plan Anestésico: anestesia general balanceada con uso de dispositivo pediátrico *Airtraq* sin utilizar relajante neuromuscular por los antecedentes descritos.

Se medicó con midazolam 10 mg v.o., con jugo de manzana 20 minutos previos a la intervención quirúrgica. En sala de quirófano se coloca monitoreo no invasivo (EKG, pulso-oximetría y PANI) se realiza inducción inhalatoria con sevoflurane a vol% variables, de 0.4% hasta 6% y fiO₂ 100% 2 L por minuto, ventilación asistida manualmente, enseguida se coloca catéter venoso periférico calibre número 22 en mano derecha, para la administración de lidocaína simple al 1% 10 mg i.v., propofol 80 mg i.v., fentanilo 40 µg i.v., al presentar apnea se procede a introducir el laringoscopio *Airtraq* pediátrico con sonda endotraqueal número 4.5 diámetro interno, con manguito, se observa la glotis inmediatamente, observando un

Cormack Lehane grado I, se coloca la sonda orotraqueal sin complicaciones, corroborando la correcta posición de dicha sonda por medio de la auscultación bilateral de campos pulmonares, adecuada expansión pulmonar y presencia de *capnografía*. Se realiza procedimiento quirúrgico sin incidentes ni accidentes (Figura 3). Emersión por lisis metabólica, se retira sonda orotraqueal, pasa paciente a unidad de cuidados postanestésicos con signos vitales dentro de parámetros normales, Aldrete 9, *Ramsay* 2.

DISCUSION

El STC es una enfermedad con múltiples alteraciones craneofaciales que implican un reto para el anestesiólogo, ya que el mantener la permeabilidad de la vía aérea y posteriormente realizar la laringoscopia directa e intubación orotraqueal es complejo. Presentamos este caso por ser una patología poco frecuente, pero que; para el manejo anestésico, se requiere del conocimiento de los lineamientos de la vía aérea difícil y entrenamiento en anestesia pediátrica.

J. Hosking y colaboradores (2) en su revisión retrospectiva de 240 casos, observaron que los pacientes con STC, conforme aumentan su edad, la ventilación e intubación se vuelve más difícil y para asegurar la vía aérea encontraron que la mascarilla laríngea es una buena opción cuando la intubación orotraqueal no es requerida. Lo que coincide con nuestro caso en cuestión ya que en los antecedentes anestésicos el manejo de la vía aérea se comportó similar, conforme fue creciendo nuestra paciente ya que en sus últimas intervenciones quirúrgicas fue imposible la intubación orotraqueal.

Siguiendo las recomendaciones del algoritmo para el manejo de la vía aérea difícil en pediatría (5) se decide realizar una inducción mixta sin utilizar relajantes neuromusculares con el fin de disminuir el riesgo de morbilidad perioperatoria tomando en cuenta que en la población pediátrica la tolerancia a la apnea es mínima. La desaturación de oxígeno por debajo de 80% y la hipoxemia secundaria son las complicaciones más frecuentes, lo cual nos puede llevar a resultados catastróficos. La relajación muscular no es una contraindicación absoluta en los pacientes con vía aérea difícil siempre y cuando se puedan ventilar con mascarilla facial para evitar la situación de “no intubación, no ventilación”.

Actualmente contamos con una diversidad de dispositivos alternos a la laringoscopia directa, sin embargo; no todos son de fácil acceso y algunos requieren de habilidad y de un adecuado entrenamiento, como es el caso de la fibroscopia, lo cual limita su uso y en caso de urgencia podría empeorar el escenario en manos inexpertas. Cuando tenemos un paciente con una VAD anticipada nos da la pauta de tener una estrategia y un algoritmo establecido,

tomando en cuenta los recursos en nuestro medio; los videolaringoscopios y dispositivos ópticos representan el principal avance de la década en el manejo de la VAD posicionándose como una de las principales alternativas para el rescate de una intubación fracasada o para el manejo de pacientes con predictores de intubación difícil.

En las guías del 2015 para el manejo de la vía aérea en pediatría (9) hace referencia sobre el uso de laringoscopios y dispositivos que nos pueden facilitar la intubación orotraqueal los cuales están cada vez más disponibles para su uso pediátrico; sin embargo parte de la evidencia de su uso es el nivel 1 y la falta de consenso en general brindan poca orientación en cuanto a la elección de estos dispositivos.

En este caso nuestra opción fue utilizar el dispositivo Airtraq pediátrico de inicio ya que este posee la característica de mostrar una excelente visión de la glotis sin necesidad de alinear los ejes oral, faríngeo y laríngeo; permitiendo observar un Cormack Lehane de I y así poder colocar la sonda orotraqueal fácilmente y en poco tiempo coincidiendo con Hirabayashi y colaboradores (6).

El revisar la literatura actual para el manejo de la VA en este tipo de pacientes nos brinda una adecuada información; sin embargo, está limitado a reportes de casos y serie de casos muy pequeños cuyos pacientes son en su mayoría de edad escolar, de modo que, sigue siendo un gran reto el manejo de la VA en la población pediátrica sobre todo en neonatos y menores de cinco años.

CONCLUSION

Los niños con VAD anticipada requieren de personal entrenado en anestesia pediátrica y una planeación cuidadosa de cada caso en particular. Afortunadamente, estas situaciones son poco frecuentes dentro de la anestesia pediátrica y usualmente se presentan como casos electivos que dan tiempo suficiente para hacer una adecuada valoración y planear el caso con los equipos, el personal y recursos necesarios; así como es importante continuar con la capacitación médica, al conocer los distintos dispositivos existentes en el medio para el manejo de la VA. El contar con un protocolo de manejo y algoritmo estructurado hará que se obtengan mejores resultados.

ANEXOS

Figura 1: Características faciales exteriores, destaca hipoplasia cigomática, micrognatia y retrognatia del maxilar.

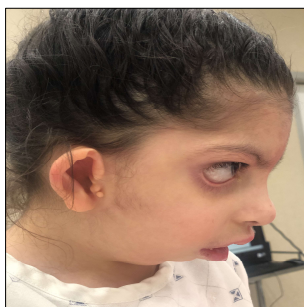

Figura 2. Paciente con asimetría facial, pliegues palpebrales antimongoloides, microtia y apéndices auriculares.

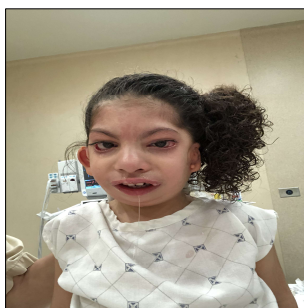
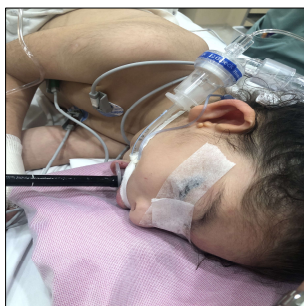

Figura 3. Paciente intubada con *Airtraq*, realizándose el procedimiento quirúrgico.



REFERENCIAS

1. Péan D, Desdoit A, Asehnoune K, Lejus C. Airtraq laryngoscope for intubation in Treacher Collins syndrome. *Pediatric Anesthesia*. 2009;19(7):695-715.
2. Hosking J, Zoanetti D, Carlyle A, Anderson P, Costi D. Anesthesia for Treacher Collins syndrome: review of airway management in 240 cases. *Pediatric Anesthesia*. 2012;22:752-758.
3. Leyva J, Mallarino G. Síndrome de Treacher Collins: revisión de tema y presentación de caso. *Univ.Med.Bogotá*. 2014; 55(1):64-70.
4. Greene N, Bhananker S, Posner K, Domino K. The Pediatric Perioperative Cardiac Arrest (POCA) Registry. *Pediatric and Congenital Cardiac Care*. 2015;2:135-143.
5. Echeverry P, Engelhart T. Algoritmo para el manejo de la vía aérea difícil en pediatría. *Rev Colomb Anesthesiol*. 2014;42(4):325-334.
6. Hirabayashi Y, Shimada N, Nagashima S. Tracheal intubation using pediatric Airtraq, optical laryngoscope in a patient with Treacher Collins syndrome. *Pediatric Anesthesia*. 2009;19(9):915-916.
7. Sethi D. Airway management in a child with Treacher Collins syndrome using C-MAC videolaryngoscope. *Anaesth Crit Care Pain Med*. 2015;35(1):67-68.
8. Woloszczuk-Gebicka B, Zawadzka-Glos L, Lenarczyk J, Dorota B, Rzewnicka I. Two cases of the “cannot ventilate, cannot intubate” scenario in children in view of recent recommendations. *Anaesthesiol Intensive Ther*. 2014; 46(2):88-91.
9. Black A, Flynn P, Smith H, Thomas M, Wilkinson K. Development of guideline for the management of the unanticipated difficult airway in pediatric practice. *Pediatric Anesthesia*. 2015;1-17