

11245

2 ej 34

UNIVERSIDAD NACIONAL AUTONOMA DE MEXICO
DIVISION DE POST-GRADO

ESTUDIO RETROSPECTIVO DE LOS ARCOS DE MOVILIDAD
DEL TOBILLO, POSTERIOR A TENOPLASTIA DEL TENDON
DE AQUILES .

REVISION DE VEINTE CASOS

PARA OBTENER EL TITULO DE
ESPECIALISTA EN
TRAUMATOLOGIA Y ORTOPIEDIA
PRESENTA

DR. LUIS IBARRA DIAZ .

TESIS CON
FALLA DE ORIGEN



Universidad Nacional
Autónoma de México



UNAM – Dirección General de Bibliotecas
Tesis Digitales
Restricciones de uso

DERECHOS RESERVADOS ©
PROHIBIDA SU REPRODUCCIÓN TOTAL O PARCIAL

Todo el material contenido en esta tesis esta protegido por la Ley Federal del Derecho de Autor (LFDA) de los Estados Unidos Mexicanos (México).

El uso de imágenes, fragmentos de videos, y demás material que sea objeto de protección de los derechos de autor, será exclusivamente para fines educativos e informativos y deberá citar la fuente donde la obtuvo mencionando el autor o autores. Cualquier uso distinto como el lucro, reproducción, edición o modificación, será perseguido y sancionado por el respectivo titular de los Derechos de Autor.

I N D I C E

	Pag.
INTRODUCCION Y OBJETIVOS GENERALES	1
GRUPO DE ESTUDIO. MATERIAL Y METODO	2
ANATOMIA	3
FISIOLOGIA ARTICULAR	10
RUPTURA RECIENTE DEL TENDON DE AQUILES; mecanismo - de produccion, semiologia, diagnostico y tratamien - to.	13
TECNICAS QUIRURGICAS	14
CASOS CLINICOS	19
CONCLUSIONES:	
FRECUENCIA DEL PADECIMIENTO POR EDADES	25
FRECUENCIA DEL PADECIMIENTO POR SEXO	26
TECNICAS QUIRURGICAS EMPLEADAS	27
DIAS DE INTERNAMIENTO HOSPITALARIO	28
TIEMPO DE INMOVILIZACION	28
CASOS CON DISMINUCION DE LOS ARCOS DE MOVILIDAD	28
CASOS CON COMPLICACIONES	29
BIBLIOGRAFIA	30

OBJETIVOS GENERALES

Es evidente en los Hospitales de Urgencias, el alto índice de pacientes con lesiones a nivel del miembro inferior y particularmente a nivel del tobillo. De estos paciente, la mayoría por lo general cursan con lesiones de tejidos blandos como esguinces en sus diversos grados o contusiones simples que requieren tan solo tratamiento conservador.

Sin embargo, también es frecuente observar, ~~Ruptura de músculos y tendones.~~ En la gente joven los músculos se rompen con mayor frecuencia que los tendones y en las personas mayores ocurre lo contrario.

Cuando se rompe un músculo que reviste importancia funcional, en particular en un joven o jornalero, está indicada la reparación quirúrgica sin pérdida de tiempo. Los extremos desgarrados se desbridan de modo que se pueda coaptar con exactitud el tejido muscular sano. Un tendón se puede romper al realizar una actividad normal o un esfuerzo físico fuera de lo común, como levantar un objeto pesado o ejercer una fuerza inusual o inesperada. La avulsión del tendón en su inserción en el hueso o su ruptura en la unión musculotendinosa, casi siempre es de origen traumático.

Cuando se rompe el tendón de Aquiles, sus fibras tendinosas se suelen desgarrar en bandas longitudinales irregulares cerca de la unión musculotendinosa, o bien el tendón se desgarrá cerca de su inserción en el calcáneo. La Ruptura de la unión musculotendinosa es más frecuente en gente joven y la adyacente al calcáneo se ve más después de la mitad de la vida.

En particular, los objetivos para el presente estudio son:

1. Frecuencia del padecimiento por edades.
2. Frecuencia del padecimiento segun sexo del paciente.
3. Técnica Quirúrgica empleada.
4. Dias de internamiento Hospitalario.
5. Tiempo de inmovilización requerido, posterior a la Cirugia.
6. Tiempo para inicio de apoyo.
7. Número de casos con disminucion de los arcos de movilidad del tobillo.
8. Número de casos con complicaciones como infección, rechazo de material, curación tardia y necrosis de la piel.

GRUPO DE ESTUDIO

El grupo de pacientes sometidos a estudio, corresponde a todos aquellos que fueron intervenidos quirúrgicamente, por presentar Ruptura Traumática del Tendón de Aquiles; en el período comprendido de Enero de 1983 a Octubre de 1988. En los cuales se investigó, entre otras cosas; la técnica quirúrgica empleada, el tiempo requerido de inmovilización y Rehabilitación, así como la conservación de los arcos de movilidad del tobillo. Haciendo un total de 20 pacientes estudiados.

ANATOMIA

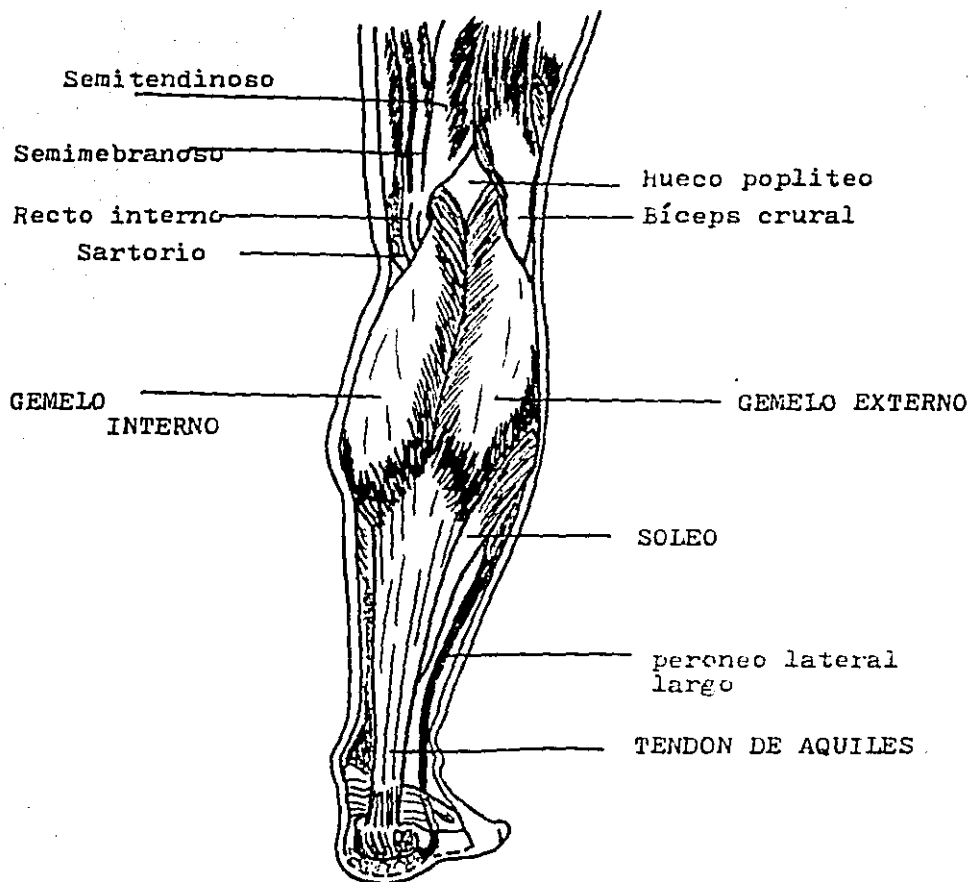
El Tríceps Sural es un importante músculo postural y locomotor. Actúa como extensor, acción también conocida como flexión plantar. Este músculo es importante en la deambulación, carrera, salto y baile .

En la región posterior de la pierna, los músculos están agrupados en dos planos y es en el superficial donde se localiza el Tríceps Sural, formado por el Gemelo interno y externo (también llamado Gastrocnemio), el Sóleo y el -- Plantar delgado.

a) Músculos Gemelos de la pierna :

Son dos músculos de forma ovalada, colocados casi simétricamente a los lados del plano sagital de la pierna, se extienden de los cóndilos del fémur al calcáneo. El Gemelo interno, algo más voluminoso que el externo, se inserta por arriba en la parte posterosuperior del cóndilo interno, un poco por debajo del tubérculo del tercer aductor; algunos haces secundarios se fijan en el reborde interno de la escotadura intercondílea. De esos lugares parte un tendón resistente que se prolonga por una ancha y extensa aponeurosis, de la cual se desprenden hacia abajo, adelante y afuera las fibras musculares.

El Gemelo externo se fija por arriba en la parte posterosuperior del cóndilo externo y en el reborde externo de la escotadura intercondílea. Todas las fibras musculares de ambos gemelos van a fijarse en una ancha aponeurosis situada en la cara anterior de dichos músculos. La aponeurosis queda libre de fibras musculares hacia la parte media de la pierna y al descender verticalmente, forma en unión con el tendón inferior del Sóleo, el poderoso "Tendón de Aquiles" .



Músculos posteriores y superficiales de la pierna .

A medida que desciendo, el mencionado tendón se estrecha paulatinamente, pero se ensancha otra vez antes de fijarse en la cara posterior del calcáneo; su menor anchura corresponde a la parte posterior de la articulación tibiotalariana. El Tendón de Aquiles es pues el resultado de la fusión del tendón inferior del Sóleo y con frecuencia también del tendón inferior del Plantar delgado, mucho menos voluminoso que los anteriores.

Relaciones: la parte superior del Gemelo externo, se relaciona por delante con el cóndilo externo y con el músculo plantar delgado y por detrás pasa oblicuamente hacia abajo y afuera el Biceps Crural. La porción superior del Gemelo interno está en relación, por delante, con el cóndilo interno y por detrás de ella se deslizan hacia abajo y adentro los tendones del Semimembranoso y el Semitendinoso. Los bordes contiguos de ambos gemelos, en contacto en casi toda su extensión, siempre son divergentes en la parte superior y en la inferior. Al separarse, en la primera, originan los bordes inferiores del Huevo Poplíteo. La parte principal de la masa carnosa de los gemelos cubre por su cara anterior al músculo Poplíteo, al paquete neurovascular y al Sóleo, en tanto que su cara posterior se halla cubierta por la aponeurosis y la piel. Por el surco que forman ambas masas musculares en la línea en que los gemelos se hallan en contacto, corren el nervio y la vena Safenas externos.

El tendón de Aquiles está en relación, por delante con los tendones de los flexores y con la articulación tibiotalariana; entre aquel y esta se encuentran una bolsa serosa muy amplia y una gran masa adiposa que sirve de relleno al espacio pretendinoso.

La cara posterior del tendón se relaciona con tejido conjuntivo laxo que asemeja a una serosa y el cual, en union de pequeñas bolsas serosas que existen en su cara posterior y cerca de su inserción calcánea, facilita el movimiento de dicho tendón.

La bolsa serosa del Tendón de Aquiles se encuentra situada entre la parte mas inferior de la cara anterior del tendón o a la superficie ósea, constituidas por laminas fibrocartilagosas que favorecen su deslizamiento.

Inervación: cada uno de los gemelos recibe un ramo nervioso del Ciatico Popliteo Interno; ambos ramos se introducen en el musculo correspondiente por su borde Popliteo, al mismo tiempo que las venas y las arterias.

Acción: consiste en extender el pie sobre la pierna. Cuando aquel esta apoyado en el suelo, la contracción de este músculo levanta el talon y con el todo el cuerpo. De un modo secundario, los gemelos producen la flexion de la pierna sobre el muslo .

b) Sóleo: el nombre de este músculo, colocado por delante de los gemelos, alude a su forma que recuerda a la suela de un zapato. Se extiende de la línea oblicua de la tibia y de la cabeza del peroné hasta el calcáneo. Por arriba se inserta en el labio inferior de la línea oblicua de la tibia y en el borde externo y cara posterior de la cabeza del peroné. La ancha aponeurosis mediante la cual se verifica esta inserción superior se extiende en el espacio situado entre dichos huesos en forma de un fuerte cordón fibroso que recibe el nombre de "arco del sóleo". El orificio formado entre el arco del sóleo y la parte superior de la membrana interosea se llama "anillo del sóleo"; por él pasan los vasos y nervios tibiales posteriores.

La aponeurosis de inserción del sóleo se prolonga hacia abajo y origina por su cara posterior la mayor parte de las fibras musculares; sin embargo, como algunas también nacen en su cara anterior, la aponeurosis aparece como sumergida en la masa muscular y es conocida por eso con la denominación de "aponeurosis intramuscular del sóleo"; sirve de referencia al tratar de ligar la arteria tibial posterior.

Las fibras musculares del sóleo se dirigen hacia abajo, en sentido convergente, para terminar en otra aponeurosis que cubre la cara posterior de la masa muscular y que se va estrechando gradualmente hacia abajo; se une finalmente con la aponeurosis inferior de los gemelos y forma con ella el Tendón de Aquiles, el cual, como ya es sabido, va a insertarse al calcáneo.

Relaciones: su cara anterior cubre a los músculos profundos de la pierna, excepto al poplíteo y también al tronco tibioperoneo, a sus ramos de bifurcación y al nervio tibial posterior.

Su cara posterior esta cubierta por los gemelos y el plantar delgado.

Inervación: por su cara superficial se introduce un ramo nervioso que proviene del nervio ciatico popliteo interno y por su cara anterior recibe otro procedente del tibial posterior.

Accion: al igual que los gemelos, es extensor del pie.

- c) Plantar delgado: el cuerpo muscular del plantar delgado es muy pequeño y se halla colocado por delante del gemelo externo y por detras de la articulacion de la rodilla; el musculo se extiende del cóndilo externo del fémur al Tendón de Aquíles. Es inconstante.

Su inserción superior se extiende por encima de la insercion superior del gemelo externo, en la porcion mas alta del cóndilo externo y en la cápsula articular. Sus fibras musculares se dirijen hacia abajo y adentro y despues de un corto trayecto, terminan en un tendón muy largo, plano y delgado que sigue entre el sóleo y los gemelos, la misma dirección de las fibras musculares y desciende mas tarde a lo largo del borde interno del Tendón de Aquíles. Por ultimo, se une a este tendón o va a insertarse directamente en el calcáneo.

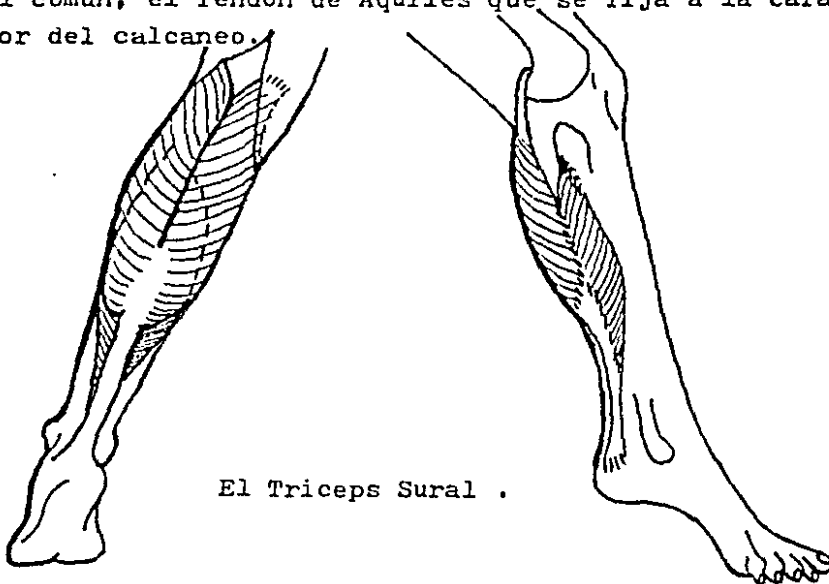
Relaciones: en su parte superior esta cubierto por el gemelo externo y tiene relaciones por delante con el poplíteo y el sóleo, descendiendo por fuera del paquete neurovascular. Cruza luego oblicuamente hacia abajo y adentro del intersticio entre los gemelos y el soleo; en su parte inferior tiene las mismas relaciones del Tendón de Aquíles.

Inervacion: recibe por su cara profunda un ramito nervioso que le envia el ciatico popliteo interno.

Accion: la contraccion de este musculo es auxiliar de los gemelos y del soleo en la extension del pie.

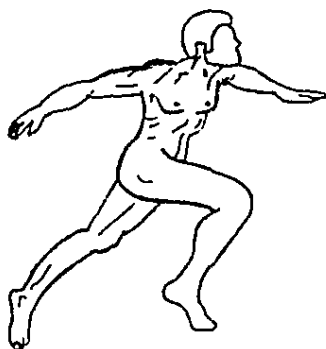
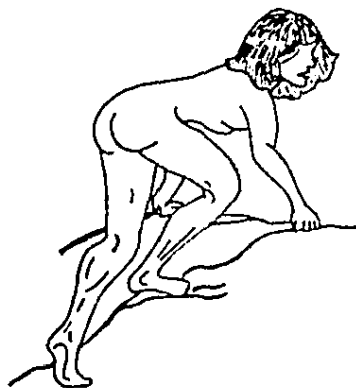FISIOLOGIA ARTICULAR DEL TOBILLO

Existen seis músculos extensores de la articulación tibiotalariana; el Tríceps Sural es el único eficaz en la práctica. Por otra parte es uno de los músculos más potentes del cuerpo -después del glúteo mayor y del cuádriceps. Como su nombre lo indica el tríceps sural está formado por tres cuerpos musculares que poseen un tendón terminal común, el Tendón de Aquiles que se fija a la cara posterior del calcáneo.



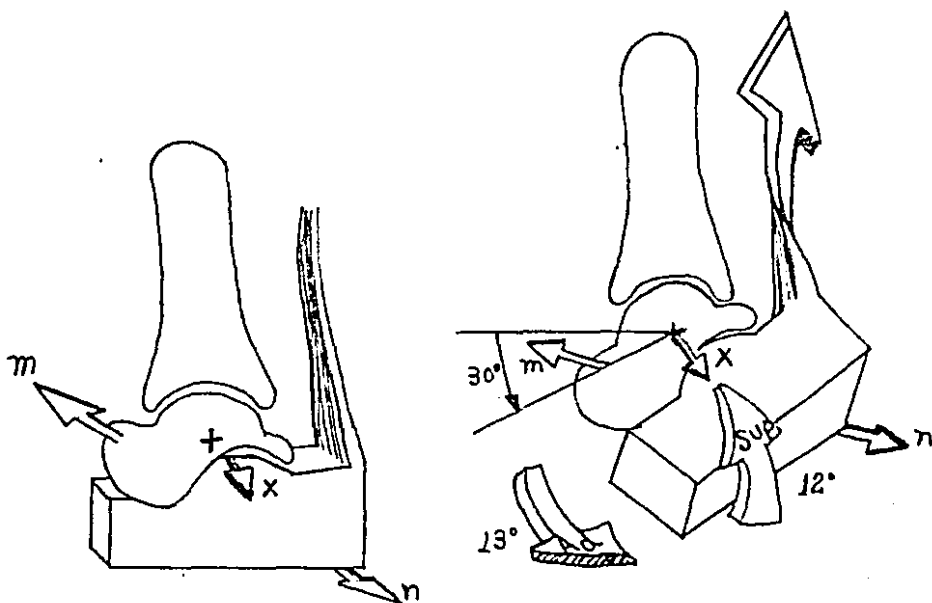
El Triceps Sural .

Todos los movimientos que desarrollan a la vez la extensión del tobillo y la de la rodilla, como trepar o correr, favorecen la acción de los gemelos. El Tríceps Sural rinde su potencia máxima cuando, a partir de la posición tobillo en flexión-rodilla en extensión, se contrae para extender el tobillo y dar el impulso motriz en el último tiempo del paso.



Movimientos en los cuales interviene la extensión del tobillo, acción proporcionada por el Triceps Sural.

La fuerza del Tendón de Aquiles se aplica sobre el extremo posterior del calcáneo, en una dirección que forma un ángulo muy acusado con su brazo de palanca. Cuando la contracción del tríceps se lleva al máximo, vemos como se asocia a la extensión un movimiento de aducción-supinación, que orienta la planta hacia atrás y hacia dentro. Este componente terminal de aducción-supinación se origina por que el tríceps sural actua sobre la articulación tibiotalariana a través de la articulación subastragalina y por consiguiente, moviliza de manera sucesiva las dos articulaciones indicadas: comienza por la tibiotalariana a la que extiende 30° alrededor del eje transversal $X X^*$; a continuación sigue con la subastragalina, de modo que el calcáneo se inclina alrededor del eje de Henke (mn), lo cual determina una aducción de 13° y una supinación de 12° (Biesalski y Mayer, 1916).



RUPTURA RECIENTE DEL TENDON DE AQUILES

MECANISMO DE PRODUCCION, SEMIOLOGIA, DIAGNOSTICO Y TRATAMIENTO .

Quando se rompe el Tendón de Aquiles, sus fibras tendinosas se suelen desgarrar en bandas longitudinales - irregulares cerca de la unión musculotendinosa, o bien el tendón se desgarrar cerca de su inserción en el calcáneo. La ruptura cerca de la union musculotendinosa es mas frecuente en gente joven y la adyacente al calcáneo se ve mas despues de la mitad de la vida. El tendón se puede romper al realizar una actividad normal o un esfuerzo físico fuera de lo común, como levantar un objeto muy pesado o ejercer una fuerza inusual o inesperada; padecimiento visto - con relativa frecuencia en deportistas.

Thompson señalo que la ruptura reciente del tendón muchas veces no se diagnostica o se descubre tarde por que hay plantiflexion activa del pie (extensión) y describió una prueba para reconocer esta lesion: con el paciente en decubito ventral y con ambos pies sobresaliendo por el extremo de la camilla, el examinador comprime con las manos los músculos de la pantorrilla del lado afectado; si el tendón está intacto, el pie se extiende, de lo contrario no.

Las complicaciones de la reparación a cielo abierto de las rupturas recientes del Tendón de Aquiles son curación tardía, infección y necrosis de la piel.

Segun la edad del paciente, su nivel de actividad y la presencia o no de enfermedad sistémica, creemos que el tratamiento a cielo abierto es una alternativa eficaz.

TECNICAS QUIRURGICAS EMPLEADAS

1. TENOPLASTIA CON SUTURA DE ALAMBRE, UTILIZADA POR BUNNELL.

Se realiza una incision longitudinal posterointerna de unos 10 cm. para exponer la parte rota del tendón, se inserta una sutura de alambre de 1 mm., utilizada por Bunnell. Empezando en la superficie rota del tendón, pasese un extremo del alambre a traves de la parte proximal del tendón roto, avancese en dirección proximal, incurvese hacia afuera a traves del tendón y luego en dirección distal a través de su margen lateral, de modo que emerja en la superficie de la ruptura. Enhebrese cada extremo de la sutura en una aguja larga y recta, pasese cada aguja en direccion distal - 2.5 a 5 cm. a traves de las caras medial y lateral de la parte distal del tendón seccionado y despues a traves de la piel de la planta del pie. Coloquese el asa de alambre para extraer en torno de la parte mas proximal del primer alambre y saquese al exterior a traves de la piel, cerca del centro de la pantorrilla. En este momento pruebese la sutura para extraer, para cerciorarse de que se desliza con libertad en direccion proximal y distal. Mantengase en traccion los alambres que atraviesan el talon para aliviar la tension en la linea de sutura proyectada. Coloquense los extremos desflecados de los tendones en una posicion lo mas normal posible y reparese la rotura con multiples puntos separados - pequeños de material no resorbible o de cáatgut cromado. Refuerdense estos puntos entrelazando suturas de finas lonjas de fascia lata o punteandolas con una ancha lengua o lonja de tendon vuelta hacia abajo desde un sitio mas proximal que la ruptura; fijese esto con firmeza en su sitio con puntos separados no resorbibles. Cierrese la herida. Almohadillese el talon y la planta del pie con huata y pasense los puntos de alambre para extraer a traves de la huata.

Con la rodilla flexionada y el pie en equino - para que no queden tensas las suturas, aplíquese una bota de yeso, larga, de modo que las suturas de alambre sobresalgan a través del yeso. Mantengase tracción constante en las suturas mientras se aplica el yeso.

Una vez que el yeso ha fraguado, doblense los alambres entre sí sobre el yeso que se interpone entre ellos.

Asistencia posterior: el yeso se retira a las 6 semanas y con técnica aseptica, se seccionan los alambres a nivel de la piel y se sacan. Se aplica entonces una bota de yeso corta para marcha manteniendo el pie en ligero equino. Luego el paciente reanuda la marcha poco a poco, haciendo sustentación parcial con muletas en las dos siguientes semanas, después de este plazo se le permite ambular sin muletas.

Al cabo de 4 a 6 semanas más, el yeso se saca y se reanuda en forma gradual la marcha y la sustentación en una férula con tope invertido de 90° para el tobillo que se usa por 3 meses.

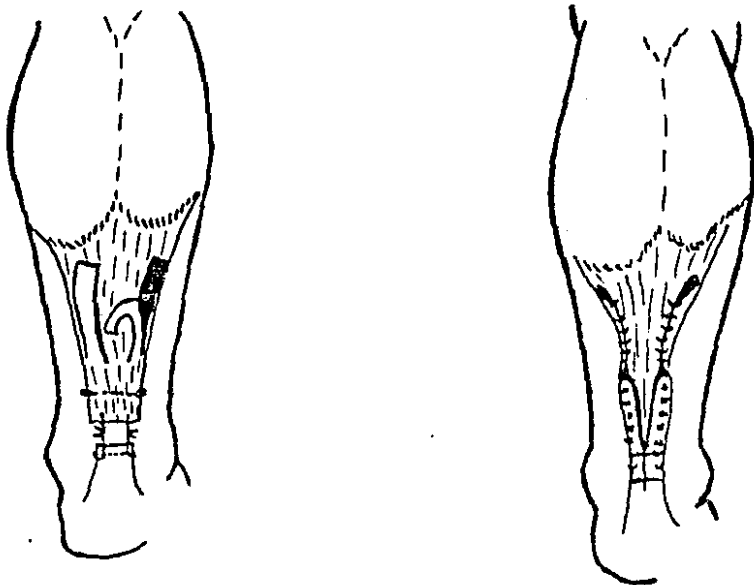
2. TENOPLASTIA DEL TENDON DE AQUILES TECNICA DE LINDHOLM.

Con el paciente en decúbito ventral, trácese una incisión curvilínea posterior desde la mitad de la pantorrilla hasta el calcáneo. Incídase la aponeurosis profunda - en la línea media y expóngase la ruptura tendinosa.

Debrídense los extremos desflecados del tendón y adósense con una sutura de colchonero en cajón, consistente en material de sutura no resorbible grueso o alambre; - también se aplican finos puntos separados. Ahora con el tendón proximal y la aponeurosis del tríceps, preparense - dos colgajos de mas o menos 1 cm de ancho por 7 a 8 cm. de largo cada uno. Dejense estos colgajos unidos en un sitio que esté 3 cm por encima de la ruptura. Ahora rótese cada colgajo 180° sobre sí mismo, de modo que su superficie externa lisa quede junto al tejido subcutáneo al reflejarlo hacia abajo sobre la ruptura. Suturese cada colgajo con - el muñón distal del tendón y el uno con el otro, para cubrir por completo el sitio de la ruptura.

Cierrese la herida tomando la precaución de aproximar la vaina tendinosa sobre el sitio de la reparación.

Asistencia posterior: se aplica una bota de yeso en ligero equíno por espacio de 6 semanas. Posteriormente se retira bota de yeso y se inicia rehabilitación con ejercicios para tobillo; utilizando ambulacion asistida por uso de muletas por dos semanas mas, para posteriormente retirar las.



Técnica de Lindholm para reparar las ruptúras
del Tendón de Aquíles .

3. TENOPLASTIA DEL TENDON DE AQUILES, TECNICA DE LYNN.

Lynn describio un metodo para reparar rupturas del Tendón de Aquiles en que se abre en abanico el tendón del plantar delgado para reparar una membrana de 2.5 cm. de ancho o mas, a los efectos de reforzár la reparación. Este metodo sólo es útil en las lesiones que datan de menos de 10 dias, porque despues el tendón del plantar delgado se incorpora en el tejido cicatrizal y ya no se puede identificar.

Tracese una incisión de 12.5 a 17.5 cm. paralela al borde interno del tendón de Aquiles. Abrase la vaina tendinosa en la linea media y con el pie sostenido en 20° de extensión y sin escindir los bordes irregulares suturense con finos puntos de cátgut cromado los cabos del Tendón de Aquiles entre sí.

Si el tendón del Plantar delgado esta intacto, dividase su inserción en el calcáneo y a continuación con una pinza y empezando desde abajo, abrase el tendón en abanico para formar una membrana. Ahora coloquese esta membrana sobre la reparacion del tendón de Aquiles y suturese en su sitio con puntos separados. Si es posible, cubre el tendón de Aquiles hasta 2.5 por encima y por debajo de la reparación. Si tambien se ha roto el tendon del plantar delgado, disequese el tendón de Aquiles hasta varios centímetros y seccionese practicando una segunda incisión pequeña en la mitad de la pantorrilla. A continuación, tracciónese el tendón hacia abajo dentro de la primera incisión, ábrase en abanico como injerto libre y cubrase la reparacion de la manera que ya hemos descrito. Cierre la vaina del tendón del calcáneo tanto hacia distal como sea posible sin tension y cierre la herida.

La asistencia ulterior, es la misma que la descrita anteriormente.

ALGUNOS EJEMPLOS

Caso clinico # 1. Resumen de Historia Clinica y Manejo.

Numero de expediente: HARE 63 11 02/2

Sexo: femenino

Edad: 24 años

7 de Julio de 1988:

paciente femenino de 24 años de edad la cual es vista en el Servicio de Urgencias, refiriendo haber presentado pérdida del equilibrio, al estar jugando basket ball, percibiendo una especie de traumatismo sobre la cara posterior del tobillo izquierdo (sin detectar objeto agresor), provocandole flexión dorsal forzada y brusca del tobillo izquierdo, edema y equimosis en la cara posterior de la pantorrilla con imposibilidad para deambular. A la exploracion física, se observa edema del tercio distal de pierna y tobillo izquierdo, equimosis, doloroso, palpando hundimiento completo sobre el trayecto del Tríceps Sural y del Tendón de Aquiles; imposibilidad para la extensión pasiva del pie izquierdo. Se inmoviliza con ferula posterior en posicion equino.

Mediante proyecciones radiograficas se descarta -- fractura alguna. Exámenes preoperatorios dentro de limites normales.

11 de Julio de 1988:

Se realiza Tenoplastia del Tendón de Aquiles con - Técnica de Lindholm modificada. Se le inmoviliza con ferula posterior 6 semanas; indicandole que las ultimas 2 semanas - inicie ejercicios pasivos del tobillo, flexo-extension sin apoyo.

9 de Agosto de 1988:

Paciente con buena evolucion, flexion de 10 grados y extension de 20°, refiere edema del tobillo y dolor tolerable. Se le indica retirar ferula posterior, ejercicios activos y apoyo con uso de muletas.

6 de Septiembre de 1988:

Presencia de Arcos de Movilidad del tobillo izquierdo completos. Edema residual.

11 de Octubre de 1988:

Paciente con 3 meses de Postoperatorio. Presenta arcos de movilidad del tobillo completos; flexión de 20 °, - extensión de 30°. Refiere edema ocasional al permanecer mucho tiempo de pie.

Caso clinico # 2: Resumen de Historia Clinica y Manejo.

Numero. de expediente: BAAC 47 02 02/1

Sexo: masculino:

Edad: 40 años

29 de Septiembre de 1987

Paciente masculino de 40 años de edad, referido de su Clinica de adscripción. El paciente refiere haber sentido traumatismo directo sobre la cara posterior de pantorrilla derecha, 3 dias antes de su ingreso; presentando limitación de los movimientos por dolor, edema y equimosis. A la exploración física tobillo derecho con edema, equimosis, depresión sobre el trayecto del Tríceps sural y el Tendón de Aquiles. Se inmoviliza con ferula posterior y se elabora el Diagnostico de Ruptura parcial del Tendón de Aquiles. Se descartan fracturas radiograficamente. Se coloca ferula posterior en posición de ligero equino. Preoperatorios dentro de limites normales.

5 de Octubre de 1987:

Se realiza Tenoplastia del tendón de Aquiles derecho. Encontrando y corroborando La Ruptura parcial del mismo, utilizando Tecnica de Lindholm modificada con puntos de Bunnell. Se inmoviliza con bota de yeso en ligero equino.

3 de Noviembre de 1987:

Se retira bota de yeso 15 dias antes de esta fecha e inicia con ejercicios pasivos de flexo-extensión del tobillo,

utilizando muletas para deambular sin apoyo. A partir de esta fecha se le indica continuar con ejercicios y apoyo sin muletas. 1 de Diciembre de 1987:

paciente con aproximadamente 3 meses de postoperatorio con Arcos de movilidad del tobillo completos: flexo-extensión completa, deambulacion con apoyo sin uso de muletas. El paciente refiere persistencia de dolor y edema.

Caso clinico # 3. Resumen de Historia Clinica y Manejo.

Numero de expediente: HECI 54 09 26/1

Sexo: masculino

Edad: 32 años

12 de Agosto de 1987:

Paciente masculino de 32 años de edad, el cual refiere haber saltado al estar corriendo y presentar de inmediato dolor a nivel del tobillo derecho, incapacidad para deambular y edema. Acude a Servicio de Urgencias donde se detecta --- hundimiento a nivel del trayecto del Tendon de Aquiles derecho. Con prueba de Thomas positiva, incapacidad para la extensión del pie. Se inmoviliza con ferula posterior. Y se elabora el diagnostico de Ruptura del Tendon de Aquiles derecho.

15 de Agosto de 1987:

Se realiza Tenoplastia del Tendón de Aquiles derecho con Tecnica de Lindholm. Se inmoviliza con bota de yeso en posición de ligero equino.

13 de Septiembre de 1987:

Paciente con cuatro semanas de postoperatorio, se retira bota de yeso, puntos de sutura en piel y se indica inicio de ejercicios pasivos, deambulacion con muletas y sin apoyo.

11 de Octubre de 1987:

Paciente con 8 semanas de postoperatorio, arcos de movilidad del tobillo con flexion de 20° y extension de 35°. Refiere edema y dolor persistente. Se indica uso de analgesicos.

15 de Noviembre de 1987:

Paciente con aproximadamente 3 meses de postoperatorio el cual presenta arcos de movilidad completos del tobillo derecho. Flexión de 20°, extensión de 35°. Deambulación libre sin uso de muletas. Aun refiere edema y dolor al deambular intermitente.

13 de Diciembre de 1987:

Paciente con postoperatorio de aproximadamente 4 meses, con arcos de movilidad completos. Refiere persistencia del dolor en forma intermitente al deambular.

Caso clinico # 4. Resumen de Historia clinica y Manejo.

Numero de expediente": RONJ 61 11 12/1

Sexo: masculino

Edad: 25 años

Paciente masculino de 25 años de edad, el cual ingresa por el Servicio de Urgencias el día 22 de Diciembre de 1986, refiriendo que un día antes, fue agredido por otro sujeto, recibiendo traumatismo sobre la pantorrilla derecha cerca al talon (punta pie), presentando inmediatamente dolor, imposibilidad para la marcha con claudicación derecha. Acude con presencia de edema, equimosis, signo de Thómas positivo, imposibilidad para la extensión del tobillo derecho y presencia de hundimiento sobre el trayecto del Triceps Sural y Tendon de Aquiles derecho. Radiograficamente se descarta fractura. Elaborando el diagnostico de Ruptura completa del tendon de Aquiles der. Se programa para Plastia del Tendon de Aquiles der. con exámenes preoperatorios normales.

23 de Diciembre de 1987:

Se realiza Tenoplastia del Tendón de Aquiles derecho mediante tecnica Quirúrgica de Lindholm modificada con sutura terminoterminal de Bunnell. Se inmoviliza con ferula posterior en ligera posicion de equino.

27 de Enero de 1987:

Paciente con aproximadamente 4 semanas de postoperatorio, se retira ferula posterior y se indica inicio de ejercicios pasivos, deambulacion con uso de muletas sin apoyo.

24 de Febrero de 1987:

Control de postoperatorio Tenoplastia del tendón de Aquiles derecho, arcos de movilidad completos con flexión de 20°, extensión de 30°, se indica deambulacion sin uso de muletas y continuar con ejercicios rehabilitatorios. Ocho semanas posterior a la cirugía.

24 de Marzo de 1987:

Paciente con buena evolucion posterior a Tenoplastia del Tendón de Aquiles. Se considera asintomático. Presencia de arcos de movilidad completos a las 12 semanas posterior a la Cirugia. Flexion de 20° y extension de 30° del tobillo der.

Caso clinico # 5: Resumen de Historia Clinica y Tratamiento.

Numero de expediente: BEVA 44 02 29/1

Sexo: masculino

Edad: 40 años

1 de Agosto de 1985:

Paciente masculino de 40 años de edad, el cual refirio haber presentado traumatismo en tobillo izquierdo 10 días antes de esta fecha, presentando dolores la deambulacion, claudicacion izquierda, edema y equimosis; manejado inicialmente con vendaje simple. Es valorado en el Servicio de Urgencias donde se aprecia edema y equimosis del tobillo izquierdo, imposibilidad para la extension del pie y prueba de Thomas -- positiva. Ademas depresion a nivel del trayecto del Triceps Sural sin continuidad con el Tendón de Aquiles. Se elabora el diagnostico de Ruptura completa del Tendón de Aquiles izq. Los exámenes preoperatorios dentro de limites normales con Valoración cardiovascular, presentando un riesgo quirúrgico

Grado I de V de ASA.

2 de Agosto de 1985:

Se realiza Tenoplastia del Tendon de Aquiles izquierdo con Técnica Quirúrgica de Lindholm modificada con sutura - terminoterminal de Bunnell. Posterior a la cirugía se inmoviliza con ferula posterior en ligera posición equino.

16 de Agosto de 1985:

Paciente con 15 días de postoperatorio, cursando con buena evolución, se le indica inicio de ejercicios pasivos del tobillo izquierdo, uso de ferula para deambular con uso de muletas y sin apoyo.

6 de Septiembre de 1985:

Paciente con buena evolución, 4 semanas de postoperatorio, arcos de movilidad del tobillo casi completos. Se le indica continuar con ejercicios de tobillo, deambulación asistida por muletas con apoyo.

7 de Octubre de 1985:

Paciente con 2 meses de postoperatorio, presenta arcos de movilidad del tobillo izquierdo completos: flexión de 20° y extensión de 30° , asintomático, sin presencia de edema, se le indica continuar con ejercicios de Rehabilitación.

CONCLUSIONES

Frecuencia del padecimiento por edades:


Se estudiaron un total de Veinte pacientes con Ruptura del Tendoón de Aquíles, de causa traumática. En el periodo comprendido de Enero de 1983 a Octubre de 1988. Observando predominio en la III y IV Década de la vida.

I. De 0 a 10 años	0
II. De 11 a 20 años	0
III. De 21 a 30 años	8
IV. De 31 a 40 años	12
V. De 41 a 50 años	0
VI. De 51 a 60 años	0

Frecuencia del padecimiento segun el sexo del paciente:

Masculino 16 pacientes

Femenino 4 pacientes



FRECUENCIA DEL PADECIMIENTO SEGUN EL SEXO DEL PACIENTE .

En la grafica mostrada en la pagina anterior, se evidencia el mayor porcentaje, del proceso patológico en el sexo masculino. Este dato es acorde con las estadísticas generales, proporcionadas por autores de otros países.

Ademas del sexo y la edad, existen otras variantes como son la raza, tipo de trabajo desempeñado, deporte que se practica y la Alimentación; factores que contribuyen, - aunados al esfuerzo físico utilizado en el momento de la - Ruptura del Tendón de Aquiles.

Técnica Quirúrgica empleada en la Reparación:

La técnica Quirúrgica más utilizada fue la descrita por Lindholm, modificada en la mayoría de los casos y utilizando puntos de sutura terminoterminal descrita por Bunnell.

En un paciente se realizó la técnica Quirúrgica descrita por Bosworth; en la cual se toma una lonja del - Triceps Sural y se hace pasar transversalmente en ambos - extremos rotos del Tendón de Aquiles: iniciando en el segmento proximal, pasandolo posteriormente en sentido transversal en el distal, para finalmente terminar en el proximal nuevamente.

Un paciente presento Ruptura parcial del Tendón de Aquiles y la Técnica Quirúrgica utilizada fue una sutura terminoterminal de Bunnell.

Independientemente de la Técnica Quirúrgica empleada, en ningun paciente se presento rechazo del material de sutura, presencia de infección o necrosis.

Días de Internamiento Hospitalario:

Los días de internamiento Hospitalario fueron en un promedio de 7 a 10 días en todos los casos.

Tiempo de inmovilización requerido, posterior a la cirugía:

El tiempo de inmovilización requerido, posterior a la Tenorrafia del Tendon de Aquiles, varió de 4 a 6 semanas. En el 80 % a las 4 semanas se iniciaron ejercicios pasivos de Tobillo sin apoyo.

El apoyo, se inicio posterior a las cuatro semanas en la mayoria de los casos con el uso de muletas y en un promedio de 6 a 8 semanas sin uso de aditamentos.

Numero de casos con disminucion de los arcos de movilidad del tobillo.

En ninguno de los veinte casos estudiados, se observaron limitacion de los arcos de movilidad del tobillo. Normales: Flexion de 20° y Extension de 30 a 40°; solo un caso por persistencia de dolor, presentó limitación intermitente, en un lapso de tiempo de 6 meses posterior a la cirugía; observando posteriormente los arcos de movilidad completos.

Concluyendo que los grados de flexo-extensión tomados como, normales, se recuperan en un promedio de 3 meses posterior a la Tenoplastia (maximo 6 meses).

29
SALIR DE LA

Numero de casos con complicaciones, como infección, rechazo de material de sutura, curación tardía y necrosis de la piel.

En los Veinte pacientes estudiados, no se presentaron: infección, rechazo del material de sutura, curación tardía o necrosis de la piel.

Solo se observó persistencia de edema de tobillo - en 2 pacientes, en los que por su trabajo, debían de permanecer mucho tiempo de pie. Además, persistencia de Dolor, en su mayor parte intermitente al deambular, visto en sólo un caso, posterior a los 6 meses de la cirugía.

En síntesis se concluye que los Arcos de Movilidad del tobillo, vuelven a la normalidad, en la gran mayoría de los casos, posterior a la Tenoplastia del Tendón de Aquiles y en un promedio de 3 meses posterior a la cirugía con un programa de Rehabilitación, disciplinadamente llevado por el paciente.

BIBLIOGRAFIA.

1. Exámenes necesarios en la Ruptura completa del Tendón de Aquiles. O'brien Tim. The Journal of Bone and Joint - Surgery. 1984, Sep. p. 1099-1101.
3. Terapia en los atletas con Ruptura del Tendón de Aquiles. Paar and Bernett. Forstehr Medical. 1984, Nov. 22, 102 (43). p. 1106-9.
3. Material de sutura parcialmente biodegradable utilizado en la reparación y reconstrucción de tendones lesionados. Estudio experimental. Roadkey W. and Cabaud. American Journal Sports Medical. 1985, Jul-Ago. 13 (4). p. 242-7.
4. Resultados de Tenorrafia digital en adultos. Sullivan, D.J. Journal Hand Surgery. 1985, Feb 10 (1), p. 41-4
5. Tenoplastia en la zona II, en la ruptura del tendón - flexor: reparacion y rehabilitacion. Journal Hand Surgery. 1987 12(1). p. 18-21.
6. Tratamiento de laceraciones parciales del tendon flexor: efectos de la tenoplastia e inmovilización protectora. Bishop, Cooney and Wood. Journal of Trauma. 1986. Abril 26 (4). p. 301-12.

BIBLIOGRAFIA

1. Edmonson, Allen and Crenshaw, A. Campbell, Cirugía Ortopédica, Tomo II. Ruptura del Tendón de Aquiles. Editorial Panamericana. 1980. P. 1375-81.
2. Kapandji, I. Cuadernos de Fisiología Articular, Tomo II. El Tríceps Sural. Editorial Masson, 1984. P. 186-190.
3. Quiróz Gutierrez Fernando. Tratado de Anatomía Humana. Músculos de la región posterior de la pierna. Editorial Porrua, 1975. P. 442-450.
4. Gardner, Gray and O'rahilly. Anatomía. Pierna. Editorial Salvat, 1977. P. 293-303.
5. Romero Torres. Tratado de Cirugía. Cicatrización y cuidado de las Heridas. Editorial Interamericana. 1984. P. 1-21.
6. Martin, A. Clínicas Quirúrgicas de Norteamérica. Traumatismo, Restauración y Salvamento. Editorial Interamericana. 1981. P. 221-223.

C. S. S. T. E.
SUBDIRECCION MEDICA
HOSPITAL GENERAL
"DR. DARIO FERNANDEZ"
AV. BOLIVAR 2222