



UNIVERSIDAD TECNÓLOGICA IBEROAMERICANA

UTEI

LICENCIATURA CIRUJANO DENTISTA.

“MANEJO DE TEJIDOS BLANDOS EN PRÓTESIS FIJA”

T E S I S

QUE PARA OBTENER EL TÍTULO DE

C I R U J A N O D E N T I S T A

PRESENTA:

VALDES PERALTA VÍCTOR.

ASESOR C.D. ARMANDO PINEDA ROMERO.

Xalatlaco, Estado de México 2018.



Universidad Nacional
Autónoma de México



UNAM – Dirección General de Bibliotecas
Tesis Digitales
Restricciones de uso

DERECHOS RESERVADOS ©
PROHIBIDA SU REPRODUCCIÓN TOTAL O PARCIAL

Todo el material contenido en esta tesis esta protegido por la Ley Federal del Derecho de Autor (LFDA) de los Estados Unidos Mexicanos (México).

El uso de imágenes, fragmentos de videos, y demás material que sea objeto de protección de los derechos de autor, será exclusivamente para fines educativos e informativos y deberá citar la fuente donde la obtuvo mencionando el autor o autores. Cualquier uso distinto como el lucro, reproducción, edición o modificación, será perseguido y sancionado por el respectivo titular de los Derechos de Autor.

DEDICATORIAS.

A DIOS Y LA VIRGEN POR PERMITIRME CUMPLIR CON MIS PROYECTOS PERSONALES, DARME SALUD Y ENTENDIMIENTO PARA HACER DE MI VIDA EL MEJOR PROYECTO.

A MI PAPÁ BRAULIO VALDES LINERIO POR SER MI MAYOR EJEMPLO Y MI GUIA, POR ENSEÑARME A ENFRENTAR LA VIDA CON VALOR RESPONSABILIDAD PARA CONVERTIRME EN UNA PERSONA DE BIEN.

A MI MAMÁ MICAELA PERALTA BERNAL POR SER MI FUERZA Y APOYO INCONDICIONAL QUE ME IMPULSA A DAR LO MEJOR DE MI GRACIAS A SU AMOR Y CARIÑO.

A MI ESPOSA MARIA CONCEPCIÓN POR SU AMOR, PACIENCIA Y APOYO EN TODO ESTE PROCESO.

A MI HIJO IKER MICHEL POR SER MI MAYOR MOTIVACIÓN PARA SALIR ADELANTE Y POR BRINDARME TANTA ALEGRIA Y FELICIDAD.

A MIS HERMANOS HECTOR MIRIAM Y CRISTIAN POR SU CARIÑO Y APOYO EN LOS MOMENTOS DIFICILES.

AGRADECIMIENTOS.

Agradezco de manera especial al Dr. Armando Pineda Romero por apoyarme y brindarme su tiempo y conocimiento en la dirección de esta tesis.

A mis docentes por brindarme sus conocimientos y consejos durante la licenciatura.

A la Universidad Tecnológica Iberoamericana.

GRACIAS.

	PAGINA.
ÍNDICE GENERAL.....	I
INDICE DE IMÁGENES.....	VI
INTRODUCCIÓN.....	1
OBJETIVO.	2
“CAPÍTULO I TEJIDOS BLANDOS”	4
1.1 Examen físico de la cavidad bucal.....	4
1.2 Periodonto.....	9
1.2.1 Encía.....	10
1.2.2 Ligamento periodontal.....	11
1.2.3 Cemento	11
1.2.4 Hueso alveolar.....	12
1.3 Características clínicas del periodonto.....	13
1.4 Enfermedad periodontal.....	14
1.4.1 Clasificación de las enfermedades periodontales.....	15
1.5 Sondeo periodontal.....	20
1.5.1 Sondeo óseo.....	21
1.6 Espacio biológico.....	21
1.6.1 Invasión del espacio biológico.....	22
1.7 Biotipo periodontal.....	23
“CAPÍTULO II EVALUACIÓN CLÍNICA PARA PRÓTESIS FIJA”.....	27
2.1 Examen clínico para prótesis fija.....	27
2.2 Preparaciones protésicas.....	28
2.2.1 Principios mecánicos.....	28
2.2.2 Principios biológicos.....	30

2.3 Preparaciones para coronas.....	31
2.3.1 Metálicas.....	31
2.3.2 Cerámicas.....	32
2.3.3 Coronas metal porcelana.	33
2.4 Líneas de terminación.	34
2.4.1 Chámfer o chaflán.....	35
2.4.2 Hombro.	35
2.4.3 Hombro biselado.	35
2.4.4 Hombro inclinado.	35
2.4.5 Filo de cuchillo.	35
2.5 Manipulación de tejidos y toma de impresiones.....	36
2.6 Materiales de impresión.....	37
2.6.1 Clasificación de los materiales de impresión.	37
2.6.2 Siliconas de condensación o polidimetil siloxanos.....	38
2.6.3 Silicona de adición o polivinilsiloxano.	38
2.6.4 Poliéteres.	39
2.7 Propiedades de los materiales de impresión.	40
2.8 Técnicas de impresión.....	41
2.9 Restauraciones provisionales.....	42
2.9.1 Técnica directa.....	42
2.9.2 Técnica indirecta.	44
2.10 Materiales restaurativos en prótesis fija.....	45
2.10.1 Aleaciones metálicas.....	45
2.10.2 Cerámicas.....	47
“CAPÍTULO III RETRACCIÓN GINGIVAL QUÍMICO-MECÁNICA.”	52
3.1 Retracción mecánica.	52
3.1.1 Retracción con aros de cobre o aluminio.....	53
3.1.2 Retracción con cofias individuales.....	53

3.2 Hilo retractor.....	54
3.2.1 Características del hilo retractor.....	54
3.2.2 Tipos de hilo retractor.....	55
3.3 Retracción combinada químico-mecánica.....	57
3.4 Agentes hemostáticos.....	58
3.5 Agentes astringentes.....	58
3.6 Agentes estípticos.....	59
3.7 Sulfato férrico.....	59
3.8 Cloruro de aluminio.....	61
3.9 Cloruro de alumbre (sulfato aluminico potásico).....	62
3.10 Epinefrina al 1 y 8 %.....	62
3.11 Cloruro de zinc.....	63
3.12 Sustancias descongestionantes.....	64
“CAPÍTULO IV MÉTODOS QUIRÚRGICOS”	66
4.1 Alargamiento de corona por razones protésicas.....	66
4.1.1 Gingivectomia.....	67
4.1.2 Colgajo de reposición apical.....	68
4.2 Curetaje gingival rotatorio.....	69
4.3 Electrocirugia.....	70
4.4 Cirugía láser.....	72
4.4.1 Longitudes de onda e indicaciones de los tipos de láser para procedimientos protesicos.....	73
“CAPÍTULO V INSTRUMENTOS DE RETRACCIÓN Y TÉCNICAS DE COLOCACIÓN DE HILOS”	77
5.1 Instrumentos de retracción gingival.....	77

5.2	Empacadores de hilo lisos.....	78
5.3	Empacadores de hilo dentados.	78
5.4	Técnicas de colocación de hilos.	79
5.4.1	Técnica de un solo hilo.....	80
5.4.2	Técnica de doble hilo.....	81
5.4.3	Técnica selectiva de doble hilo.....	81
5.5	Efectos del hilo retractor sobre el tejido periodontal.	82
“CAPÍTULO VI MATERIALES DE COMPRESION GINGIVAL”		85
6.1	EXPASYL.....	85
6.1.1	Mecanismo de acción.....	86
6.1.2	Ventajas	86
6.1.3	Desventajas.	86
6.1.5	Presentación.	87
6.1.4	Protocolo de uso de Expasyl.	88
6.2	Magic FoamCord / Comprecap Anatómic.	89
6.2.1	Propiedades del polivinil siloxano.....	89
6.2.2	Ventajas.	89
6.2.3	Desventajas	90
6.2.4	Mecanismo de acción.....	90
6.2.5	Técnica de uso con comprecap anatómic.	91
6.2.6	Comprecap antómic.	91
6.2.7	Características de Comprecap Anatómic.	92
6.2.8	Presentación.	93
6.3	Traxodent – Premier Retraction Caps.....	94
6.3.1	Indicaciones de uso.....	94
6.3.2	Generalidades.....	95
6.3.4	Uso de traxodent con Premier retraction caps.....	95
6.3.5	Uso de traxodent con hilos retractores.	96
6.3.6	Procedimientos de tejido gingival CAD-CAM y láser de asistencia ..	97

6.3.6 Presentación.	97
CONCLUSIONES.....	99
RECOMENDACIONES.	101
BIBLIOGRAFÍA.....	102

ÍNDICE DE IMÁGENES.

Ilustración 1 Estructuras Anatómicas de la Cavity Oral.	4
Ilustración 2 inspección de los labios.	5
Ilustración 3 inspección de la mucosa bucal.	6
Ilustración 4 inspección del paladar.	6
Ilustración 5 inspección de amígdalas palatinas y orofaringe.	7
Ilustración 6 inspección del piso de boca.	8
Ilustración 7 inspección de encía y dientes.	8
Ilustración 8 anatomía del ligamento periodontal.	9
Ilustración 9 Encía marginal e insertada.	10
Ilustración 10 fibras del ligamento periodontal.	11
Ilustración 11 cemento celular y acelular.	12
Ilustración 12 sondeo periodontal.	20
Ilustración 13 componentes del espacio biológico según Gargiulo y Vacek.	21
Ilustración 14 biotipo gingival grueso.	24
Ilustración 15 biotipo gingival delgado.	25
Ilustración 16 corona colada.	32
Ilustración 17 corona total de cerámica.	33
Ilustración 18 corona metal cerámica.	34
Ilustración 19 Líneas de terminación.	36
Ilustración 20 silicona de condensación.	38
Ilustración 21 Silicona por adición.	39
Ilustración 22 Poliéteres.	39
Ilustración 23 técnica de impresión de doble impresión.	41
Ilustración 24 Impresión tomada mediante técnica de doble mezcla.	42
Ilustración 25 Prueba y adaptación de una banda de cobre.	53
Ilustración 26 Hilo retractor de diferentes diámetros.	54
Ilustración 27 hilo entrelazado representación esquemática.	55

Ilustración 28 hilo con relleno representación esquemática.....	56
Ilustración 29 Hilo sin relleno representación esquemática.	56
Ilustración 30 Hilo en forma de maya representación esquemática. Tomado integro de www.ultradent.com.....	57
Ilustración 31 ViscoStat (sulfato férrico).	60
Ilustración 32 ViscoStat Clear. (Cloruro de aluminio.)	62
Ilustración 33 colgajo de Reposicionamiento Apical.	68
Ilustración 34 curetaje rotatorio..	69
Ilustración 35 Equipo de electrocirugía.	71
Ilustración 36 Retracción gingival con Láser.	73
Ilustración 37 tipos de empacadores de hilo.	77
Ilustración 38 Empacadores de hilo lisos..	78
Ilustración 39 Empacadores de hilo dentados.	79
Ilustración 40 esquema de retracción con técnica de un solo hilo.	80
Ilustración 41 Esquema de retracción con la técnica de doble hilo.....	81
Ilustración 42 Retracción gingival con Expasyl.....	85
Ilustración 43 Expasyl.	87
Ilustración 44 mecanismo de acción del Magic FoamCord.	90
Ilustración 45 Magic FoamCord y Comprecap Anatómic.....	91
Ilustración 46 Comprecap Anatómic.....	92
Ilustración 47 Uso clínico de Comprecap Anatómic.....	92
Ilustración 48 Presentación Magic FoamCord.....	93
Ilustración 49 presentación comercial de Comprecap Anatómic.	93
Ilustración 50 indicaciones de uso de Traxodent.....	94
Ilustración 51 Retracción gingival con Traxodent y Premier Retraction Caps.....	96
Ilustración 52 Uso de traxodent con Hilos retractores.	96
Ilustración 53 presentación Traxodent Premier.	97
Ilustración 54 Presentación Premier Retraction Caps.	98

INTRODUCCIÓN.

En la presente revisión se analizará el manejo adecuado de los tejidos blandos, debido a que en la actualidad se ha demostrado que hay una significativa relación entre prótesis-periodoncia y que el éxito o fracaso del tratamiento protésico está íntimamente relacionado con el manejo de los tejidos periodontales, este procedimiento se puede complicar debido a las variaciones en la anchura del surco, la distensibilidad de los tejidos gingivales y el grado de inflamación gingival.

El desplazamiento lateral del tejido gingival puede ser realizado a través de medios mecánicos, químico-mecánicos y quirúrgicos; siendo el objetivo de cualquier método no lesionar los tejidos periodontales de manera permanente y permitiendo una recuperación total de los mismos.

Uno de los aspectos más importantes para el éxito de una prótesis fija depende de la toma de una buena impresión, donde el objetivo en común es el registro exacto y fiel de la preparación del muñón y la línea de terminación, para lograr así un buen sellado marginal entre esta y la prótesis, respetando el espacio biológico para lograr una buena relación con la encía y mantener la salud periodontal. Los objetivos de la prótesis fija es devolver la función, fonación y estética sin causar daños o alteraciones en los tejidos blandos ya que es requisito indispensable para cualquier tratamiento restaurativo o protésico que los tejidos gingivales se encuentren sanos.

Para lograr un buen tratamiento de rehabilitación se debe tener un diagnóstico periodontal adecuado así como las habilidades y el conocimiento para diferenciar un periodonto sano y uno con alteraciones para elegir el manejo correcto de los tejidos blandos y crear un estado de armonía entre la nueva prótesis y los tejidos orales.

En el tratamiento restaurativo algunas veces se requiere de una mayor exposición de la estructura dentaria y esto puede ser necesario para aumentar la retención o bien para facilitar la restauración de los dientes que puedan presentar caries o fracturas subgingivales realizando un alargamiento de corona con fines protésicos.

OBJETIVO.

Describir el adecuado manejo de los tejidos blandos previamente a la toma de impresión en prótesis fija mediante el uso de diferentes técnicas mecánicas, químico-mecánicas y quirúrgicas de retracción gingival.

“CAPÍTULO I TEJIDOS BLANDOS.”

“CAPÍTULO I TEJIDOS BLANDOS”

1.1 EXAMEN FISICO DE LA CAVIDAD BUCAL.

La evaluación de la cavidad oral es parte del examen médico físico, dada la cantidad de patologías que pueden cursar con síntomas o signos en las estructuras orales, el examen físico de la boca debe ser metódico y sistemático, como instrumental se requiere de una buena fuente de luz, un espejo dental y guantes de exploración. (Colegio Iberoamericano de Dermatología. , 2016).

La boca es la abertura a través de la cual se ingieren los alimentos y está situada en la parte anterior de la cabeza, es la parte inicial del sistema digestivo. La cavidad oral está dividida en dos partes una periférica, que es el vestíbulo y una central que es la cavidad oral propiamente dicha. Se encuentra limitada hacia adelante y a los lados por las arcadas gingivodentarias, hacia arriba por la bóveda palatina y hacia abajo por el piso de boca, hacia atrás, se comunica con la faringe, por el velo del paladar, los pilares anteriores del velo y la base de la lengua, llamado istmo de las fauces. (Villavicencio., 2016).

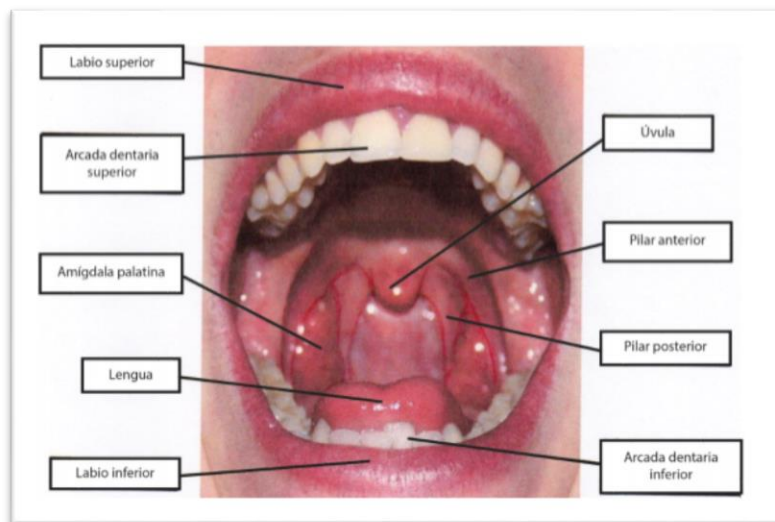


Ilustración 1 Estructuras Anatómicas de la Cavidad Oral. (Villavicencio., 2016)

-Labios: el examen clínico de los labios comienza con la inspección de la forma, la textura, el volumen, simetría y el color. Posteriormente se realiza la palpación de los mismos buscando zonas elevadas, deprimidas o con cambios en la textura de estos.

La examinación de los labios orienta al diagnóstico de diferentes lesiones elementales como son maculas, petequias, úlceras orales entre otras y hace posible el diagnóstico de patologías tales como el herpes labial o chancro sifilítico por mencionar algunos. (Colegio Iberoamericano de Dermatología. , 2016)

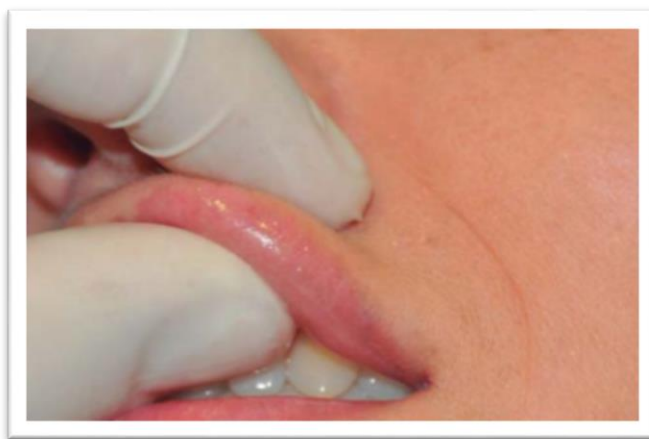

Ilustración 2 inspección de los labios. (Revista Europea de Odontoestomatología., 2017)

-Mucosa bucal: se extiende desde su límite anterior en las comisuras labiales hacia el límite posterior en la zona de la tuberosidad del maxilar y en la mandíbula con el trígono retromolar, verticalmente se encuentra delimitada entre el surco vestibular inferior y el surco vestibular superior. Para el examen clínico se debe explorar la mucosa retrayéndola con el espejo oral inspeccionando así la textura, humedad, coloración e indemnidad anatómica.

La mucosa bucal es de color rosado brillante, húmedo y de aspecto liso, entre las estructuras a evaluar se encuentran las salidas de ambos conductos de Stenon izquierdo y derecho, ubicados a nivel del primer o segundo molar superior, estas salidas se pueden identificar por la forma de papila que presentan, así mismo se puede observar la presencia de la línea alba bucal también llamada interoclusal, es una elevación normal de la mucosa bucal de color blanco. (Villavicencio., 2016)

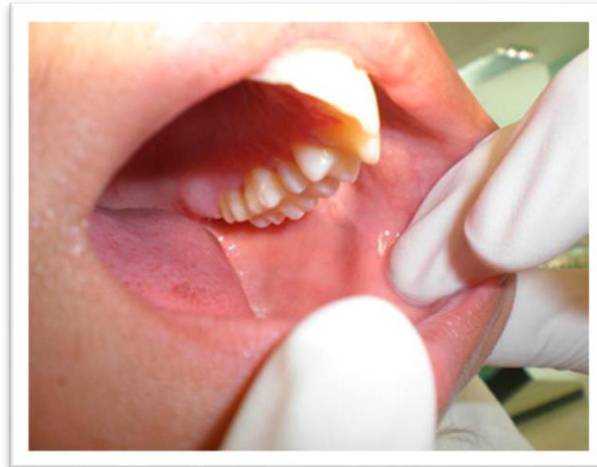

Ilustración 3 inspección de la mucosa bucal. (Revista Europea de Odontoestomatología., 2017)

-Paladar: constituye el techo de la cavidad oral y está dividido en dos partes bóveda palatina o paladar duro situado en la parte anterior, su coloración es rosa más pálido que el resto de la mucosa, en esta parte se inspeccionan las rugas palatinas, la papila incisal, el rafe medio palatino y en la parte posterior de este se encuentran las foveolas palatinas.

El paladar blando o velo del paladar se encuentra en la parte posterior, tiene una mucosa delgada y lisa, de color rosado en el podemos observar la úvula situada en su porción posterior y media, para su exploración el paciente debe tener la boca abierta, la lengua afuera y deprimida por el espejo oral, colocado en la porción central, se le pide al paciente que pronuncie la letra “A” para que eleve el velo del paladar y así incrementar el campo visual. (Villavicencio., 2016)

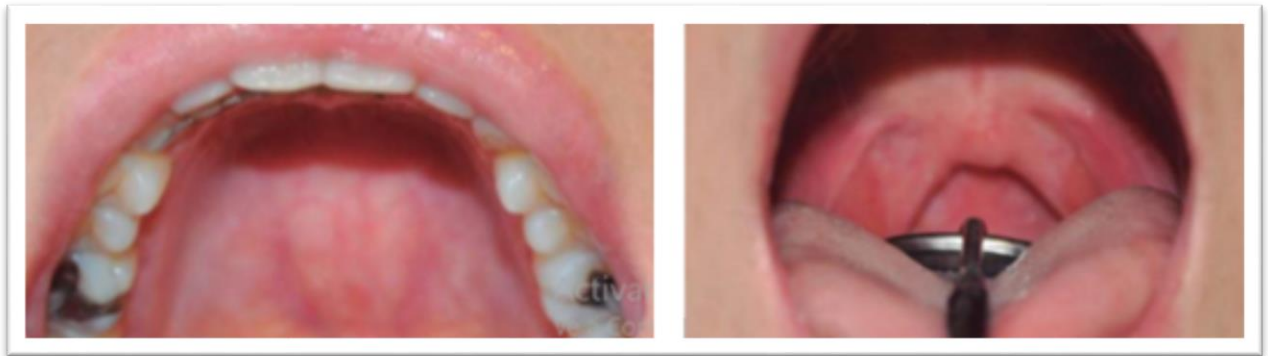

Ilustración 4 inspección del paladar. (Colegio Iberoamericano de Dermatología. , 2016)

-Amígdalas y orofaringe: las amígdalas palatinas o también llamadas tonsilas son estructuras de tejido linfoide, durante la inspección se debe buscar la ausencia de úlceras, exudado o tumoración, cada tonsila debe tener el mismo tamaño; son rojas brillantes y lisas. En la inspección de la orofaringe solo se puede observar su pared posterior a través del istmo de las fauces es lisa y de color rosado. (Barrios., 2008)

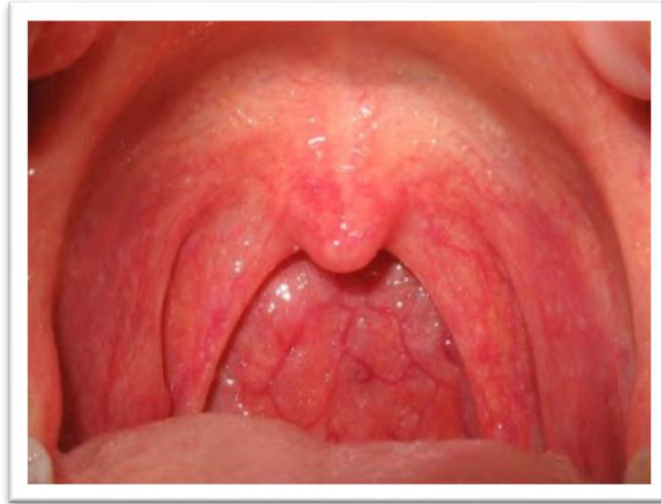

Ilustración 5 inspección de amígdalas palatinas y orofaringe. (Universidad Tecnológica de Santiago., 2011)

-Lengua y piso de boca: la lengua es un órgano musculomembranoso móvil cuya raíz comienza superior a la epiglotis entre el límite entre la laringe y la faringe, extendiéndose sobre el piso de la boca permite la fonación y participa en la formación del bolo alimenticio, a la inspección se evalúa el tamaño, la movilidad, la simetría y las posibles alteraciones anatómicas. Se inspeccionan todas sus partes, el dorso lingual, los bordes laterales y la cara ventral, en ella se observan estructuras anatómicas como las venas llamadas raninas y el frenillo lingual; en el piso de boca la mucosa que lo recubre es muy fina y lisa, se observan las carúnculas sublinguales que son dos eminencias redondeadas ubicadas a ambos lados del frenillo lingual así como también la salida del conducto de Wharton. (Revista Europea de Odontostomatología., 2017)

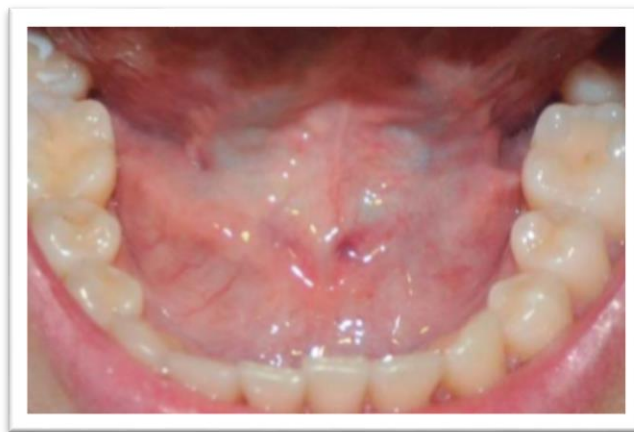

Ilustración 6 inspección del piso de boca. (Colegio Iberoamericano de Dermatología. , 2016)

Procesos alveolares, encía y dientes: las encías son estructuras que sirven de soporte estructural y funcional a las arcadas dentarias se extiende desde los surcos vestibulares superior e inferior hasta el paladar duro y el piso de boca respectivamente, a la inspección uno de los hallazgos más frecuentes es la inflamación de las encías, (gingivitis) se debe palpar el reborde alveolar en las zonas edentulas y revisar los dientes presentes en busca de caries, movilidad, enfermedad periodontal o traumatismos.

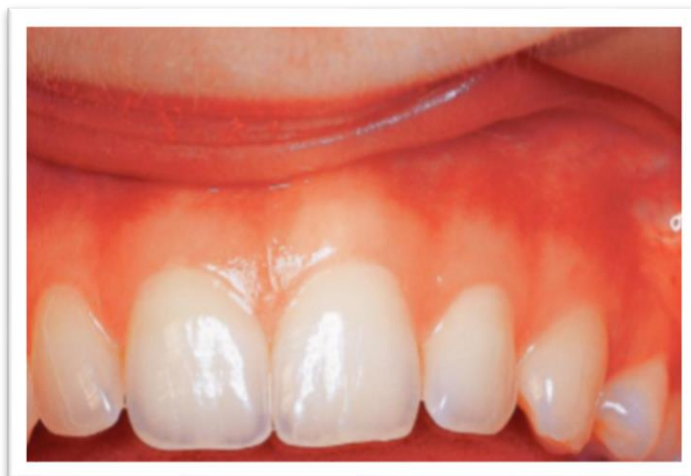

Ilustración 7 inspección de encía y dientes. (B. M. Eley, 2012)

1.2 PERIODONTO.

Peri = alrededor, odontos = diente comprende los tejidos de la encía, ligamento periodontal, cemento radicular y el hueso alveolar, su función principal es unir el diente al tejido óseo de los maxilares, además de mantener la integridad de la superficie de la mucosa masticatoria de la cavidad bucal.

El periodonto es llamado también “aparato de inserción” constituye una unidad de desarrollo biológica y funcional que experimenta cambios con la edad y además está expuesto a modificaciones morfológicas relacionadas con alteraciones funcionales y del medio ambiente bucal. (Jan Lindhe, 2006)

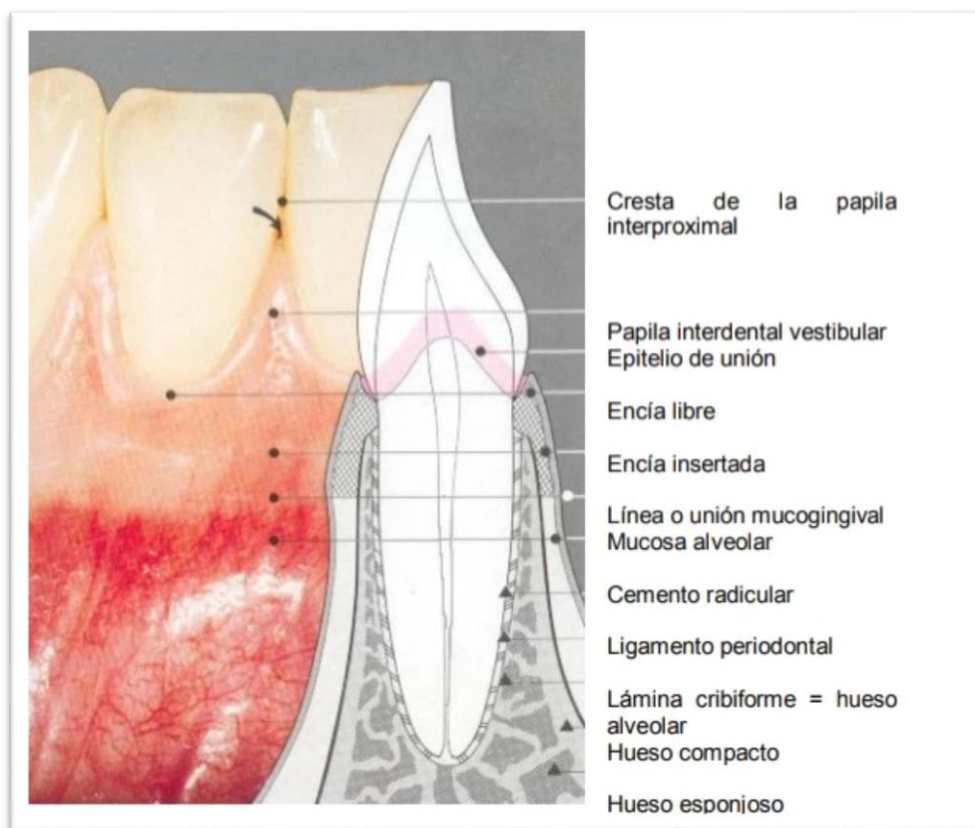


Ilustración 8 anatomía del ligamento periodontal. (Universidad Peruana Cayetano Heredia., s.f.)

1.2.1 ENCÍA

Es la parte de la mucosa bucal que rodea al diente y cubre al hueso alveolar está es de color rosa, firme de márgenes finos y con una forma festoneada que le permite ajustarse al contorno de los dientes, su color puede variar según la cantidad de melanocitos en el epitelio, la encía se divide en marginal e insertada. (B. M. Eley, 2012)

➤ ENCÍA MARGINAL

Forma un margen de 1-2 mm de ancho alrededor del cuello del diente y es la pared externa del surco gingival. La encía marginal puede separarse del diente mediante la manipulación cuidadosa con una sonda periodontal. Entre los dientes, la encía forma una papila en forma de cono que llena el espacio interdental. La superficie del margen gingival es lisa, a diferencia del de la encía insertada que tiene la característica de puntilleo.

➤ ENCÍA INSERTADA

También llamada “mucosa funcional” se extiende desde el surco gingival hasta la unión mucogingival, donde se une con la mucosa alveolar. La encía insertada es un mucoperiostio firmemente unido al hueso alveolar subyacente de color rosa pálido. La superficie de la encía insertada es punteada, como cascara de naranja, es más prominente en las superficies faciales y desaparece con la edad. Es más ancha en la región de los incisivos y estrecha en caninos y premolares inferiores. (B. M. Eley, 2012)

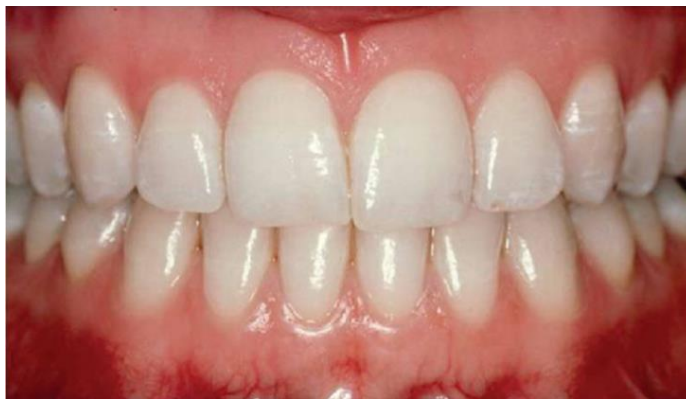

Ilustración 9 Encía marginal e insertada. (Sanz., 2014)

1.2.2 LIGAMENTO PERIODONTAL

Es el tejido blando altamente vascularizado y celular que rodea a las raíces de los dientes, conecta el cemento radicular con las paredes del alveolo. El ligamento periodontal es el tejido de inserción entre el diente y el hueso alveolar es esencial para la movilidad de los dientes, permite que las fuerzas generadas durante la función masticatoria y otros contactos dentarios sean distribuidos en la apófisis alveolar protegiendo así los tejidos dentales de cargas oclusales excesivas. Consta de haces de fibras de colágeno bien organizados insertadas de un lado al cemento radicular y al otro con la pared alveolar, suelen describirse en grupos identificándolas según su orientación predominante. (Jan Lindhe, 2006)

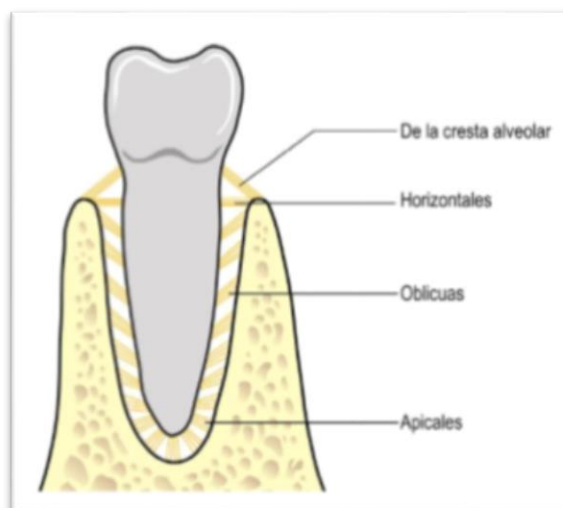

Ilustración 10 fibras del ligamento periodontal. (B. M. Eley, 2012)

1.2.3 CEMENTO

Es un tejido mesenquimatoso calcificado avascular que forma la parte externa de la raíz anatómica de los dientes, existen dos tipos de cemento el acelular o primario y el celular o también llamado secundario, ambos constan de una matriz interfibrilar calcificada y de fibrillas de colágeno que son la porción insertada de las fibras del ligamento periodontal y están formadas por fibroblastos. (Carranza, 2006)

El cemento acelular es el primer cemento que se forma cubre casi el tercio cervical de la raíz este se forma antes que el diente alcance el plano oclusivo, las fibras de Sharpey constituyen la mayor parte de la estructura del cemento acelular cuya función principal es dar soporte al diente. El cemento celular se forma después de que el diente alcanza el plano de oclusión, es irregular y contiene células que se comunican entre sí a través de un sistema de canalículos, está menos calcificado que el cemento acelular. (Carranza, 2006)

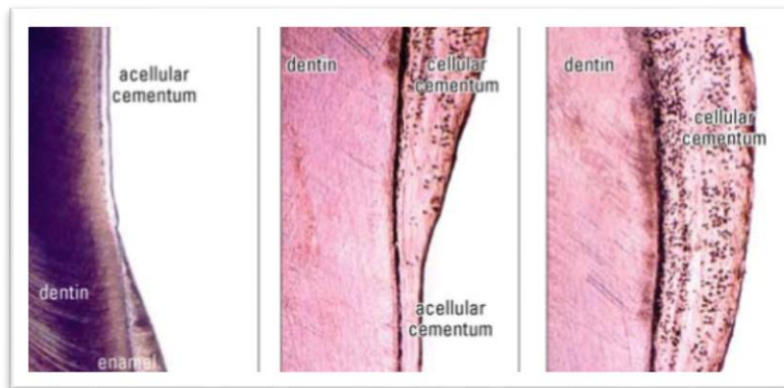

Ilustración 11 cemento celular y acelular. (Ferraris., 2002)

➤ UNIÓN AMELOCEMENTARIA.

Existen tres tipos de relación que afectan al cemento en la unión cemento esmalte. En un 60 a 65% de los casos el cemento está superpuesto al esmalte, en un 30% aproximado existe una unión borde a borde y en un 5 a 10% el cemento y esmalte no entran en contacto, en este último caso la recesión gingival provoca una sensibilidad acentuada debido a la exposición de la dentina. (Carranza, 2006)

1.2.4 HUESO ALVEOLAR.

El hueso alveolar se desarrolla alrededor de cada folículo dentario durante la odontogénesis. Cuando un diente primario se desprende su hueso alveolar se resorbe, el diente permanente que lo reemplaza se mueve a su lugar desarrollando su hueso

alveolar a partir de su propio folículo dental. A medida que se forma la raíz del diente y que se desarrollan y maduran los tejidos circundantes el hueso alveolar se une al basal para formar una estructura continua. El hueso alveolar depende de la presencia de los dientes para su desarrollo y mantenimiento, por tanto, después de la extracción del diente se atrofia y está ausente en la anodoncia. (Carranza, 2006)

1.3 CARACTERÍSTICAS CLÍNICAS DEL PERIODONTO.

En salud periodontal, se busca la presencia de ciertas características clínicas en relación al color, textura, forma y consistencia. Los signos clínicos y síntomas son auxiliares esenciales en la clasificación de la enfermedad periodontal.

➤ COLOR.

El color se basa en el tejido gingival que presenta una superficie delgada de epitelio escamoso estratificado, debajo de este epitelio, en la unión con el tejido conectivo hay presencia de melanocitos de los cuales depende la coloración de la encía y varía de un paciente a otro, la encía sana con frecuencia es descrita de color rosa coral o salmón pero esto es demasiado específico ya que variaciones en cada persona. (Sanz., 2014)

➤ TEXTURA.

La encía sana debe tener una textura punteada, similar a la cascara de naranja, al observar de cerca este punteado se ve como depresiones circulares y tiene una mayor prevalencia en la encía insertada el punteado gingival se pierde cuando comienza la inflamación. En la unión mucogingival, la superficie cambia de forma

abrupta de color mate a uno brillante donde la mucosa alveolar brillante, lisa y de un tono más oscuro. (B. M. Eley, 2012)

➤ **FORMA.**

La forma de la papila interdental idónea se encuentra entre dientes que están en contacto y debe llenar el espacio interdental, es convexa redondeada y de forma piramidal, la encía insertada tiene forma festoneada y recubre el cuello de los dientes.

➤ **CONSISTENCIA.**

La consistencia de la encía difiere entre una que es sana de una enferma. La encía sana es firme, inmóvil y resiliente a diferencia de la enferma donde hay edema y el tejido es fluctuante y sangra con facilidad. (Sanz., 2014)

1.4 ENFERMEDAD PERIODONTAL.

La enfermedad periodontal causa inflamación y destruye las estructuras que rodean y sostienen al diente, empezando con las encías, el hueso alveolar y el ligamento periodontal, la proliferación de las bacterias es una de las causas principales de esta enfermedad. Es más probable que aparezca en personas con mala higiene bucal, fumadores y en individuos con ciertas enfermedades sistémicas como diabetes mellitus, leucemia, sida entre otras. (Porter., 1977)

1.4.1 CLASIFICACIÓN DE LAS ENFERMEDADES PERIODONTALES.

Gingivitis.

Es la inflamación de las encías como resultado de una mala higiene, el padecimiento de ciertas enfermedades sistémicas o la ingesta de algunos fármacos que también lo pueden ocasionar. Las encías se encuentran con edema y sangran fácilmente, si su padecimiento no es tratado adecuadamente, la gingivitis puede convertirse en periodontitis una enfermedad más grave que puede ocasionar la pérdida de órganos dentarios. (Porter., 1977).

Periodontitis.

La periodontitis es una forma grave de enfermedad periodontal en la que la inflamación de las encías se propaga a las estructuras del periodonto, el sarro acumulado entre los dientes y encías invaden el hueso alveolar debajo de las piezas dentales causando movilidad y la pérdida de órganos dentarios, para su adecuado diagnóstico se toman radiografías y se realiza un sondeo periodontal para medir la profundidad de las bolsas periodontales y así determinar la gravedad de la enfermedad. (Porter., 1977)

➤ CLASIFICACIÓN DE LAS ENFERMEDADES GINGIVALES.

A) Enfermedad gingival causada por placa.

1. Gingivitis asociada solamente a placa dental.
 - a) Sin factores locales contribuyentes.
 - b) Con factores locales contribuyentes.
2. Enfermedad gingival modificada por factores sistémicos.
 - a) Asociado al sistema endocrino.
 - I) Gingivitis asociada a la pubertad.
 - II) Gingivitis asociada al ciclo menstrual.
 - III) Gingivitis asociada al embarazo o granuloma piógeno.
 - b) Gingivitis asociada a discrasias sanguíneas.

- I) Gingivitis asociada a leucemias.
 - II) Otras.
3. Enfermedad gingival modificada por fármacos.
- a) Hipertrofia gingival asociada a fármacos.
 - b) Gingivitis influida por fármacos.
 - c) Gingivitis asociada por anticonceptivos orales.
 - d) Otras.
4. Enfermedad gingival modificada por malnutrición.
- a) Gingivitis por déficit de ácido ascórbico
 - b) Otras.

B) Lesión gingival no causada por la placa.

1. Enfermedad gingival de origen bacteriano específico
- a) Lesiones asociadas a Neisseria gonorrhoea.
 - b) Lesiones asociadas a Treponema pallidum.
 - c) Lesiones asociadas a especies de estreptococos.
 - d) Otras.
2. Enfermedad gingival de origen vírico.
- a) Herpes virus.
- I) gingivoestomatitis herpética primaria.
 - II) Herpes oral recurrente.
- b) Lesiones orales por el virus de Epstein-Barr.
 - c) Infecciones por varicela zóster.
 - d) Otras.
3. Enfermedad gingival de origen micótico.
- a) Infecciones por especies de candida.
 - I) candidiasis gingival generalizada.
 - b) Eritema gingival lineal.
 - c) Histoplasmosis.
 - d) Otras.
4. Enfermedades gingivales de origen genético.

- a) Fibromatosis gingival hereditaria.
 - b) Otras.
5. Manifestaciones gingivales de enfermedades generalizadas.
- a) Enfermedades mucocutáneas.
 - I) Liquen plano.
 - II) Penfigoide.
 - III) Pénfigo vulgaris.
 - IV) Eritema multiforme.
 - V) Lupus eritematoso.
 - VI) Causadas por fármacos.
 - VII) Otras.
 - b) Reacciones alérgicas.
 - I) Materiales de restauración dental.
 - a) Mercurio.
 - b) Níquel.
 - c) Acrílicos.
 - d) Otras.
 - II) Otros materiales.
 - a) Dentífricos.
 - b) Colutorios.
 - c) Aditivos de chicles.
 - d) Alimentos y aditivos alimenticios.
6. Lesiones traumáticas
- a) Lesión física.
 - b) Lesión química.
 - c) Lesión térmica.
7. Reacción por cuerpo extraño.
8. No especificadas de otro modo.
- (Carranza, 2006)

➤ **CLASIFICACIÓN DE ENFERMEDADES PERIODONTALES.**

I) Periodontitis crónica

- a) Localizada.
- b) Generalizada.

Puede dividirse además según la gravedad diente por diente en:

Precoz (leve) pérdida de hueso de 1-2 mm.

Moderada menos del 50% de pérdida ósea 3-4 mm.

Avanzada (grave) ≥ 5 mm.

II) Periodontitis agresiva.

- a) Localizada.
- b) Generalizada.

III) Periodontitis como manifestación de una enfermedad sistémica.

- a) Asociada a trastornos hematológicos.
 - 1) Neutropenia adquirida.
 - 2) Leucemias.
 - 3) Otras.
- b) Trastornos genéticos.
 - 1) Neutropenia familiar y cíclica.
 - 2) Síndrome de Down.
 - 3) Síndrome de déficit de adhesión a los leucocitos.
 - 4) Síndrome de Papillon-Lefevre
 - 5) Síndrome de Chediak-Higashi
 - 6) Síndrome de histocitosis.
 - 7) Glucogenosis.
 - 8) Agranulocitosis genética infantil
 - 9) Síndrome de Cohen.
 - 10) Síndrome de Ehlers-Danlos (tipos IV y VII)
 - 11) Hipofosfatasia.

12) Otras.

c) No especificadas de otro modo.

IV) Enfermedad periodontal necrosante.

- a) Gingivitis ulcerativa necrosante.
- b) Periodontitis ulcerativa necrosante.

V) Abscesos del periodonto.

- a) Abscesos gingivales.
- b) Abscesos periodontales.
- c) Absceso pericoronar.

VI) Lesión endodóntica asociada a periodontitis.

- a) Lesión periodóntica-endodóntica combinada.

VII) Deformidades o afecciones del desarrollo o adquiridas.

- a) Factores locales relacionados con el diente que modifican o predisponen a gingivitis y periodontitis.
 - 1) Factores anatómicos del diente
 - 2) Restauraciones o dispositivos dentales.
 - 3) Fracturas radiculares.
 - 4) Resorción de la raíz cervical o desgarros del cemento.
- b) Deformidades o afecciones mucogingivales.
 - 1) Recesión gingival.
 - a) Superficie facial o lingual.
 - b) Interproximal (papilar).
 - 2) Ausencia de encía queratinizada.
 - 3) Disminución de la profundidad del fondo del vestíbulo
 - 4) Frenillo o posición muscular aberrante.
- c) Traumatismo oclusal.
 - 1) Traumatismo oclusal primario.
 - 2) Traumatismo oclusal secundario. (Carranza, 2006)

1.5 SONDEO PERIODONTAL.

El sondeo es una parte esencial del estudio periodontal, las medidas más importantes que se obtienen de éste son la profundidad al sondeo y el nivel de inserción clínica, éste último proporciona un estimado general de la cantidad de destrucción del periodonto y se correlaciona más con la pérdida ósea radiológica que con las medidas de profundidad al sondeo. Con base a las medidas del nivel de inserción clínica obtenidas en el sondeo periodontal es como se determina la gravedad de la periodontitis siendo clasificada así en leve de 1 a 2 mm. Moderada de 3 a 4 mm. Y severa ≥ 5 mm. (Sanz., 2014)

La profundidad de sondeo se define como la distancia que hay desde el margen gingival a la base del surco crevicular y debe medirse en seis puntos o más en cada diente. El nivel de inserción clínica es la distancia desde la unión cemento esmalte a la base del surco crevicular, clínicamente se mide desde la unión cemento esmalte al margen gingival y se registra con número positivo cuando está apical a la unión cemento esmalte y con número negativo si se encuentra en sentido coronal a ésta. (Sanz., 2014)

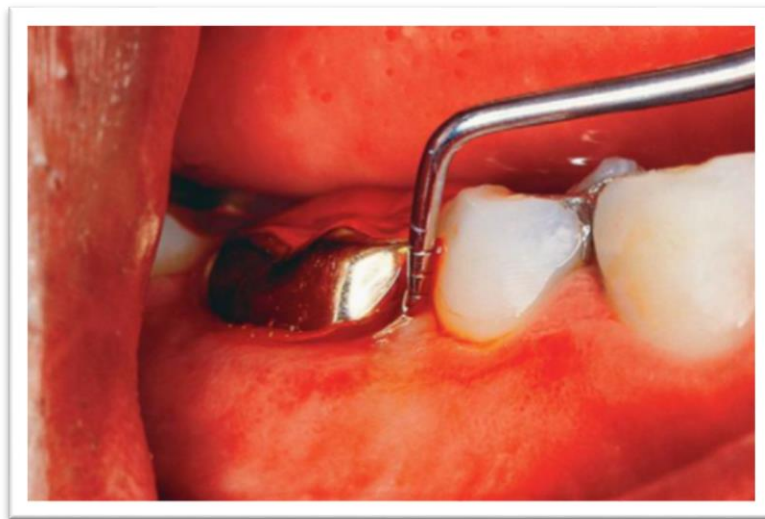

Ilustración 12 sondeo periodontal. (B. M. Eley, 2012)

1.5.1 SONDEO ÓSEO

Es una forma diagnóstica de sondeo periodontal que se realiza bajo anestesia local donde la sonda periodontal es insertada hasta tocar la superficie ósea, se realiza con la finalidad de tener un mejor panorama de la pérdida ósea y hacer un buen plan de tratamiento quirúrgico. (Jan Lindhe, 2006)

1.6 ESPACIO BIOLÓGICO.

El término espacio biológico se refiere a la inserción combinada del epitelio de unión y tejido conectivo gingival desde la base del surco crevicular hasta la cresta del hueso alveolar. El primer estudio realizado para evaluar la dimensión del espacio biológico fue efectuado por Orban y Kôhler en 1924, una revisión sistemática reciente realizada por Schmidt y Cols reportaron que el valor promedio del espacio biológico variaba entre 2.15 y 2.30mm de igual forma encontraron que existe una gran variación entre individuos y entre los dientes en un mismo individuo.

La distancia correspondiente al espacio biológico debe ser siempre respetada cuando se realiza un tratamiento protésico ya que su invasión puede generar inflamación gingival, alteración del resultado estético de la restauración, recesión gingival y posible recidiva de enfermedad periodontal. (Y.A., 2014)

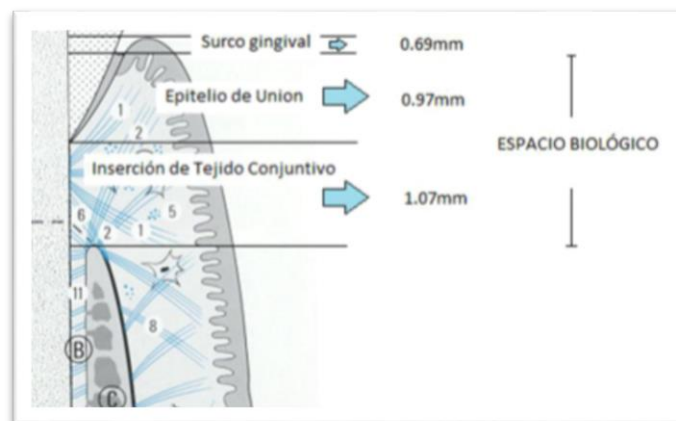


Ilustración 13 componentes del espacio biológico según Gargiulo y Vacek. (Pietro, 2015)

1.6.1 INVASIÓN DEL ESPACIO BIOLÓGICO.

Para analizar si la dimensión del espacio biológico está comprometida en un diente primero se debe buscar la salud periodontal realizando un sondeo de la zona a analizar tratando de que la sonda perfora el epitelio de unión hasta llegar al nivel de inserción clínica, una vez allí se tomará la medida hasta la cresta ósea, de este modo se determina la distancia existente entre el margen de la restauración y la cresta ósea, del mismo modo se determina la distancia de la cresta ósea al margen gingival para determinar el ancho del espacio biológico de ese diente. La medición de este registro deberá ser aproximadamente de 3mm, si se encuentran valores más altos $\geq 3\text{mm}$ indica que existe un buen espacio biológico en esa zona, pero si hay valores menores $\leq 3\text{mm}$ se realiza un mayor análisis como la toma de radiografías para determinar si realmente hay una alteración del espacio biológico. (Pietro, 2015)

Los signos de invasión de espacio biológico son:

- Inflamación gingival progresiva crónica alrededor de la restauración.
- Sangrado al sondaje.
- Hiperplasia gingival localizada con pérdida ósea mínima.
- Recesión gingival.
- Formación de bolsas.
- Pérdida de inserción clínica.
- Pérdida de hueso alveolar.

Las situaciones en las que se puede provocar una invasión del espacio biológico son:

- Durante el tallado.
- Durante la retracción gingival.
- Durante la toma de impresiones.
- Cementado de restauraciones.
- Restauraciones sobre extendidas.
- Electrocirugía. (Delgado Pichel A, 2001)

➤ **CORRECCIÓN DE LA INVASIÓN DEL ESPACIO BIOLÓGICO.**

Para devolver este espacio biológico que se ha perdido, la opción básica es reducir el nivel de la cresta ósea mediante osteotomía y osteoplastia para aumentar el espacio biológico o con tratamiento de ortodoncia, extruyendo el diente alejando así el margen del hueso del margen gingival.

Los métodos para alargamiento de corona clínica son: gingivectomía, colgajo reposicionado apicalmente y colgajo reposicionado apicalmente con reducción ósea. La manera más eficaz de prevenir la invasión del espacio biológico es ubicar el margen de las restauraciones supragingivalmente. (Delgado Pichel A, 2001)

1.7 BIOTIPO PERIODONTAL.

Biotipo gingival grueso o delgado, estos términos fueron descritos originalmente por Ochsenbein y Ross en 1969 quienes tomaron en cuenta la relación de respuesta gingival al tratamiento restaurador, posteriormente se expandió para describir la respuesta ante el trauma y la inflamación gingival. (Sanz., 2014)

Müller y Eger en 1997 introdujeron el concepto de fenotipo periodontal asociado al grosor gingival, tejido queratinizado y dimensiones de la corona, definieron tres tipos:

- Fino festoneado relacionado a coronas triangulares convexidad triangular poco pronunciada, contacto interproximal cercano al margen gingival, tejido queratinizado fino hueso alveolar y encía notoriamente delgados.
- Grueso plano con coronas cuadrangulares, convexidad cervical marcada, contactos más largos y ubicados más apicalmente, una zona gruesa de tejido queratinizado, encía gruesa y fibrosa hueso alveolar más grueso.
- Grueso festoneado, muestra encía gruesa y fibrosa, coronas delgadas, tejido queratinizado fino y festón gingival marcado. (Universidad de Chile Facultad de Odontología Departamento de Odontología Conservadora Área de Periodoncia., 2014)

➤ **BIOTIPO PERIODONTAL GRUESO.**

Es el biotipo asociado principalmente a un estado de salud periodontal, el cual es denso en apariencia, con una zona de encía insertada relativamente amplia, la topografía gingival por lo general es plana y la valoración quirúrgica de estas áreas suelen descubrir una arquitectura ósea subyacente gruesa.

Características biotipo periodontal grueso.

- Tejido blando y arquitectura ósea poco festoneados.
- Tejido blando denso y fibroso.
- Cantidad de encía insertada relativamente amplia.
- Forma ósea subyacente gruesa relativamente resistente al trauma agudo.
- Reacciona a la enfermedad con formación de bolsa y formación de defectos intraóseos. (Universidad de Chile Facultad de Odontología Departamento de Odontología Conservadora Área de Periodoncia., 2014)

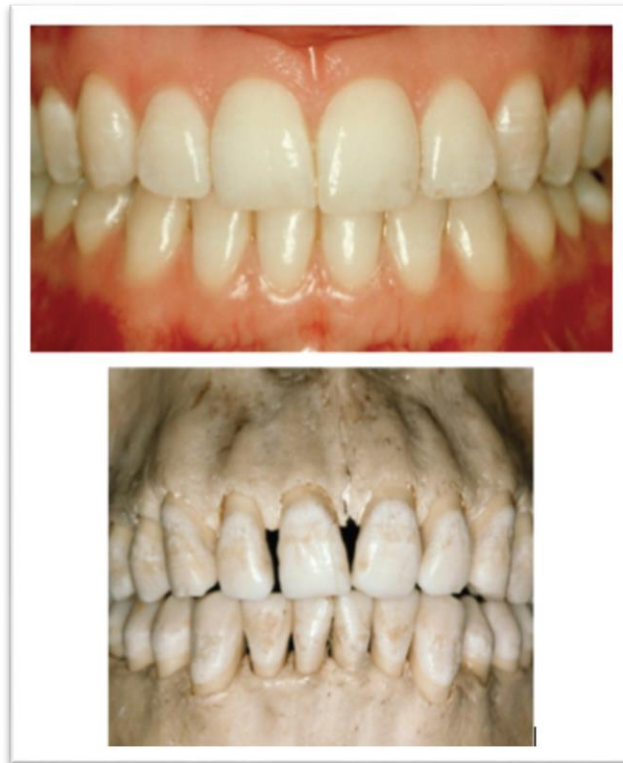

Ilustración 14 biotipo gingival grueso. (Sanz., 2014)

➤ BIOTIPO PERIODONTAL DELGADO.

El biotipo gingival delgado tiende a estar formado por un tejido gingival delicado y casi traslúcido. La topografía del tejido blando está muy acentuada y con frecuencia presenta raíces prominentes subyacentes. La valoración quirúrgica suele revelar hueso alveolar delgado que puede presentar fenestraciones y dehiscencias, además este tejido es altamente susceptible al trauma e inflamación.

Características biotipo periodontal delgado.

- Tejido blando y estructura ósea muy festoneados.
- Tejido blando delicado y friable.
- Cantidad mínima de encía insertada.
- Hueso subyacente delgado que se caracteriza por la presencia de dehiscencias y fenestraciones.
- Reacciona a las lesiones y enfermedad con recesión gingival. (Universidad de Chile Facultad de Odontología Departamento de Odontología Conservadora Área de Periodoncia., 2014)

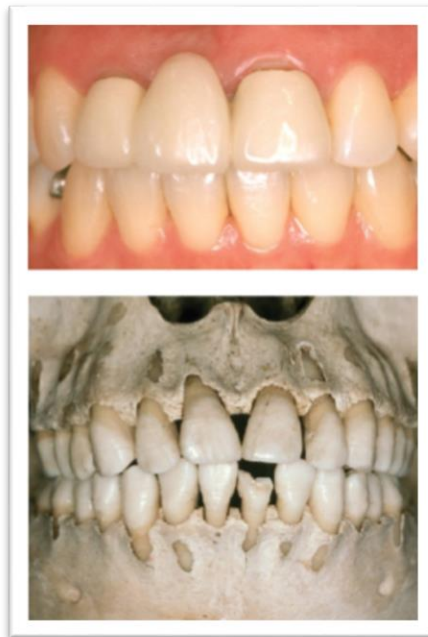

Ilustración 15 biotipo gingival delgado. (Sanz., 2014)

**“CAPÍTULO II
EVALUACIÓN CLÍNICA
PARA PRÓTESIS FIJA”**

“CAPÍTULO II EVALUACIÓN CLÍNICA PARA PRÓTESIS FIJA”

2.1 EXAMEN CLÍNICO PARA PRÓTESIS FIJA.

En esta fase se inspeccionan los tejidos blandos, músculos, dientes, periodonto y las relaciones oclusales. La queja principal del paciente debe ser evaluada en este momento, realizando un examen sistemático de toda la cavidad bucal.

Esta evaluación debe comenzar por los tejidos blandos, las mucosas, lengua y demás tejidos, deben ser palpados e inspeccionados, posteriormente se inspeccionaran los dientes, su estado periodontal las restauraciones presentes, y la vitalidad de cada uno de ellos. (Pegoraro., 2001)

Aspectos a evaluar:

Dientes remanentes.

- Restauraciones y lesiones cariosas.
- Vitalidad de los dientes remanentes.
- Grado de inclinación.
- Estado periodontal.
- Movilidad.
- Restos radiculares.
- Examen radiográfico:
 - A) Relación corona-raíz.
 - B) Forma de la raíz.
 - C) Numero de raíces.
 - D) Ausencia de piezas dentales retenidas.
 - E) Reducción ósea vertical y horizontal.
 - F) Ausencia de periodontitis y abscesos periodontales.
 - G) Ausencia de otras patologías.

2.2 PREPARACIONES PROTÉSICAS.

Las preparaciones dentarias constituyen un acto clínico de vital importancia para el éxito del tratamiento protésico. Las características de retención, estabilidad, rigidez estructural e integridad marginal de las restauraciones fijas dependen en gran medida del diseño de las preparaciones ya que deberá proporcionar suficiente espacio para el material de restauración, así como superficies paralelas y líneas de terminación lo suficientemente nítidas, fáciles de identificar y la preservación de la salud pulpar y periodontal. (Pérez., Vol.7 2002)

2.2.1 PRINCIPIOS MECÁNICOS.

- Retención.
- Resistencia o estabilidad.
- Solidez estructural.
- Integridad marginal.

➤ RETENCIÓN.

El tallado debe presentar ciertas características que impidan el desplazamiento axial de las restauraciones, cuando estas son sometidas a fuerzas de tracción. La retención depende del contacto existente entre las superficies internas de la restauración y las externas del diente preparado, esto se denomina retención friccional, cuanto más paralelas se presentan las paredes axiales del diente preparado mayor será la retención friccional de la restauración. (Pegoraro., 2001)

➤ **RESISTENCIA O ESTABILIDAD.**

La resistencia o estabilidad conferida al tallado previene el dislocamiento de la restauración, cuando es sometida a fuerzas oblicuas, que pueden provocar la rotación de la restauración, cuanto mayor sea la altura de las paredes mayor será el área de resistencia del tallado que impedirá el dislocamiento de la prótesis, cuando esta sea sometida a fuerzas laterales, por otro lado si el ancho fuera mayor que la altura, mayor será el radio de rotación y por tanto, las paredes del tallado no ofrecerán una forma de resistencia adecuada. (Pegoraro., 2001)

➤ **SOLIDEZ ESTRUCTURAL.**

Esta solidez estructural la otorga principalmente el grosor de la estructura protésica y debe poseer la capacidad de resistir las fuerzas oclusales sin sufrir deformaciones o fracturas. El tallado debe ser realizado de tal forma que haya suficiente espacio para el material de restauración y este sea capaz de resistir las fuerzas de masticación sin que se vea comprometida la estética y el tejido periodontal para ello el desgaste deberá ser realizado selectivamente de acuerdo con las necesidades estéticas y funcionales de la restauración. (H., 2006)

➤ **INTEGRIDAD MARGINAL.**

El objetivo básico de toda restauración cementada es estar bien adaptada y con una línea mínima de cemento para que la prótesis pueda permanecer en función el mayor tiempo posible en un ambiente desfavorable que es el medio bucal. Los márgenes inadecuados facilitan la colonización de bacterias en el tejido periodontal que a su vez impedirá el adecuado sellado marginal de la prótesis y por tanto el fracaso del tratamiento restaurador. (H., 2006)

2.2.2 PRINCIPIOS BIOLÓGICOS.

- Preservación de la estructura dentaria.
- Preservación del órgano pulpar.
- Preservación de la salud periodontal.

➤ PRESERVACIÓN DE LA ESTRUCTURA DENTARIA.

Las restauraciones protésicas además de remplazar las estructuras dentarias perdidas deben cumplir con el requisito de preservar lo que queda de ellas, mientras mayor sea el tejido remanente, mejor serán absorbidas y distribuidas las cargas oclusales, ya que el desgaste excesivo solo debilitara al diente.

➤ PRESERVACIÓN DEL ÓRGANO PULPAR.

Distintas investigaciones han demostrado que los dientes restaurados con coronas totales pueden sufrir daños pulpares debido a que son expuestos entre 1 y 2 millones de túbulos dentinarios 30,000 a 40,000 túbulos por mm₂ de dentina, los factores que intervienen en la irritación pulpar son, el calor generado durante el tallado, la calidad de las fresas utilizadas, la permeabilidad dentinaria y las reacciones exotérmicas de los distintos materiales utilizados en las restauraciones provisionales, como las resinas, por lo que es de suma importancia controlar cada aspecto durante el tratamiento protésico. (Pegoraro., 2001)

▪ PRESERVACIÓN DE LA SALUD PERIODONTAL.

Uno de los objetivos principales de cualquier tratamiento de prótesis fija, es la preservación de la salud del periodonto, los factores directamente relacionados con ese objetivo son la higiene oral, forma, contorno y la localización del margen cervical

del tallado siendo este el más importante, ya que es de vital importancia respetar el espacio biológico, debido a que la invasión de este propiciara inflamación, recesión o enfermedad periodontal por lo que no es recomendable las terminaciones por debajo del margen gingival. (Pegoraro., 2001)

2.3 PREPARACIONES PARA CORONAS.

2.3.1 METÁLICAS.

El uso de este tipo de restauración no es muy utilizada por cuestiones estéticas, sin embargo, las coronas coladas completas presentan mayor resistencia en comparación a otras restauraciones.

El desgaste oclusal debe presentar espacio suficiente para el material restaurador, los parámetros recomendados en cúspides no funcionales es 1mm, en las cúspides funcionales 1.5mm, se debe respetar la forma anatómica oclusal, y el desgaste de la paredes axiales se deben realizar paralelo al eje del diente, debe haber 6° de convergencia de las paredes. (KRISTHA, 2017)

▪ VENTAJAS.

- Presenta buena retención.
- mayor resistencia en comparación a otras restauraciones.
- Larga durabilidad.
- Bajo costo.

▪ DESVENTAJAS.

- Remoción extensa de tejido dental.
- Estéticamente poco satisfactorias.
- Conductividad térmica. (KRISTHA, 2017)



Ilustración 16 corona colada. (MEDECO, s.f.)

2.3.2 CERÁMICAS.

Las coronas totalmente cerámicas en cuanto a estética y biocompatibilidad son aceptables no se distinguen de los dientes adyacentes no restaurados, según su resistencia existen diferentes tipos de cerámica; existen de baja resistencia que son de partículas feldespáticas (e. max esthetic), moderada resistencia disilicato de litio (e. max press/ CAD) y de alta resistencia de óxido de zirconio, la cerámica de Zirconio ha sido ampliamente estudiada debido a sus excelentes propiedades mecánicas, que son mucho mayores en comparación con las de otras cerámicas. (KRISTHA, 2017)

➤ **VENTAJAS.**

- Presentan una estética superior.
- Menor desgaste de la superficie dental.
- Buena durabilidad.

➤ **DESVENTAJAS.**

- Presenta menor resistencia.
- Presenta fragilidad, por ende presenta mayor fracturas.
- Hay autores donde mencionan que la dificultad radicaría en un buen ajuste marginal.
- Alto costo. (KRISTHA, 2017)

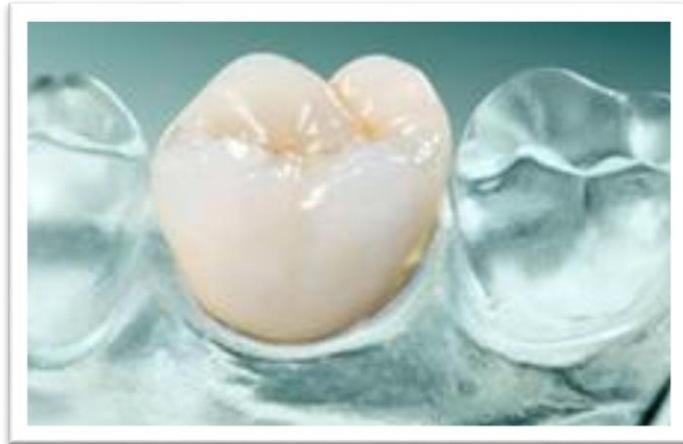

Ilustración 17 corona total de cerámica. (MEDECO, s.f.)

2.3.3 CORONAS METAL PORCELANA.

Las coronas de metal porcelana siguen siendo el material más utilizado para la fabricación de coronas completas, la técnica para la fabricación del metal es mediante cofias de cera perdida mediante el proceso de aleaciones metálicas.

Es la opción preferida especialmente en las regiones posteriores debido a que soporta elevadas fuerzas de carga. Las coronas metal cerámica, han demostrado satisfactorios resultados clínicos a largo plazo, uno de los problemas a los que se enfrenta es la adaptación interna y marginal de las coronas produciendo solubilidad de cemento y la retención de placa, perjudicial para la estructura del diente provocando caries secundaria e inflamación de los tejidos periodontales. (KRISTHA, 2017)

➤ **VENTAJAS.**

- Buena estética.
- Excelente resistencia.
- Pueden ser utilizadas tanto en sector anterior como posterior.

➤ **DESVENTAJAS**

- La preparación requiere un desgaste dental considerable.

- En el sector anterior se recomienda el margen a nivel subgingival, esto puede traer como consecuencia enfermedad periodontal.
- En comparación a una restauración cerámica menor estética.

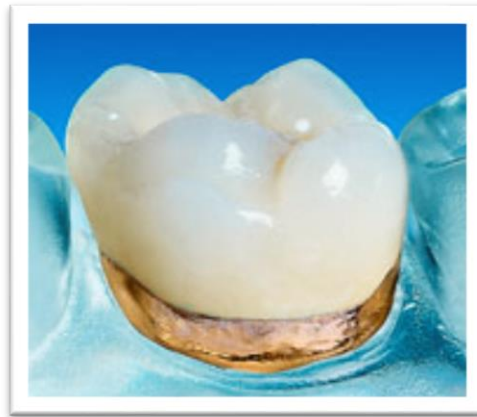

Ilustración 18 corona metal cerámica. (MEDECO, s.f.)

2.4 LÍNEAS DE TERMINACIÓN.

Se denomina línea de terminación a la configuración del margen de las preparaciones para las restauraciones de prótesis fija. Esta configuración ha sido objeto de diversos estudios y controversias ya que el éxito de una restauración dependerá de la perfecta adaptación de sus márgenes a la línea de terminación del tallado, de tal manera que el fracaso asociado a un déficit de sellado marginal está relacionado con preparaciones incorrectas y una mala elección de la línea de terminación. (García, 2004)

Para conseguir márgenes perfectos en restauraciones protésicas se deben considerar ciertos requisitos:

1. Encajar al máximo contra la línea de terminación de la preparación para minimizar la anchura del cemento expuesto.
2. Tener fuerza suficiente para aguantar las fuerzas de masticación.
3. Tener acceso para el acabado y limpieza tanto para el paciente como para el odontólogo. (Herbert. T. Shillinburg, 1990)

2.4.1 CHÁMFER O CHAFLÁN

Indicada en restauraciones metálicas y metal-cerámica, permite un margen claro con un volumen adecuado y una concavidad redondeada.

2.4.2 HOMBRO.

Es una línea de terminación muy visible y proporciona al margen suficiente grosor para el metal restaurador, indicado para coronas metal-cerámica y totalmente cerámicas, la desventaja es que es menos conservador.

2.4.3 HOMBRO BISELADO.

Esta recomendado en paredes cortas ya que permite que la porción crítica de las paredes axiales se tallen a la trayectoria de inserción aumentando la retención, proporcionando suficiente reducción para evitar un sobrecontorneado se realiza un bisel de 0.3 a 0.5 mm. Para formar la línea de terminación.

2.4.4 HOMBRO INCLINADO.

Es una modificado del hombro está indicado principalmente para coronas de metal-porcelana en donde la estética es de gran importancia, por ejemplo, en los incisivos superiores.

2.4.5 FILO DE CUCHILLO.

Conserva la estructura dentaria indicada en restauraciones metálicas empleado en restauraciones metálicas empleado en molares inferiores por lingual y dientes con superficie convexa. Es más fácil la preparación y se puede emplear fresa de fisura.

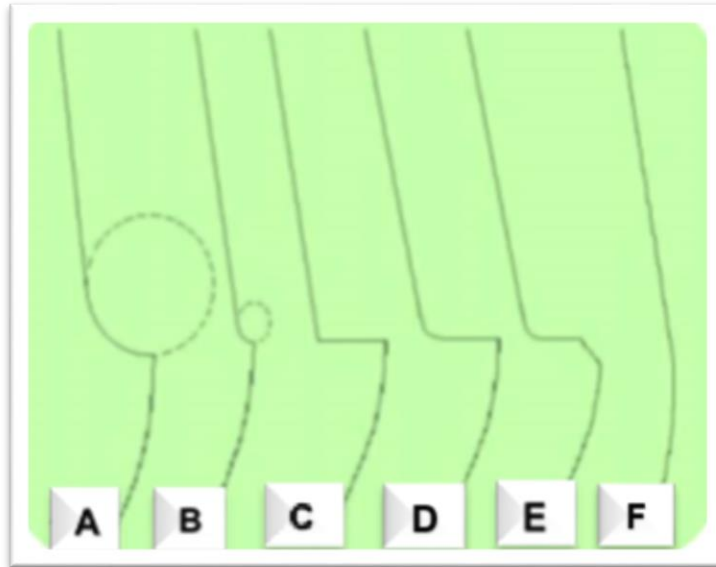


Ilustración 19 Líneas de terminación: A) Chámfel, B) Chámfel marcado, C) Hombro, D) Hombro con ángulo interno redondeado, E) Hombro con bisel, F) Filo de cuchillo. (KRISTHA, 2017)

2.5 MANIPULACIÓN DE TEJIDOS Y TOMA DE IMPRESIONES.

El término manejo de tejidos se refiere a los cuidados que se debe tener con los tejidos blandos y duros previo, durante y después de la toma de impresión final. Los cuidados previos a la toma de impresión comienza desde la elección de la localización de la línea de terminación, supragingival: por encima del margen gingival, yuxtagingival: la terminación se encuentra a la misma altura del margen gingival y subgingival: cuando la línea de terminación se encuentra debajo del margen gingival, es decir, intracrevicularmente, en esta última causando daño tisular por lo que se debe realizar el menor daño posible. (Hernández, 2010)

Una vez que se ha realizado el tallado del diente correspondiente y se presenten situaciones como sangrado gingival se realiza la aplicación de viscostat (ultradent USA) mediante la jeringa infusora, a través de la aplicación de la técnica de infusión de manejo de tejidos que consiste en ejercer leve presión sobre el embolo de la jeringa a la vez que se ejercen movimientos friccionantes, con presión firme usualmente se requiere de 0.3 a 0.5 ml. De solución y 20 segundos de aplicación para obtener un

efecto hemostático. Posteriormente se realiza un lavado firme de la zona tratada con agua y aire de la jeringa triple y observación ante la recurrencia de sangrado, repetir el paso anterior. (DENTUM, 2004)

Enseguida se coloca el hilo retractor embebido con viscostat, debe secarse previamente con una gasa para eliminar los excesos del agente químico, luego se coloca el hilo en el fondo del surco crevicular con ayuda del instrumento empacador de hilo retractor, se deja de 1 a 2 minutos y se retira antes de la impresión, en caso de emplear la técnica de impresión de doble mezcla, y si se utiliza la técnica de doble impresión el hilo debe permanecer en la zona mientras se utiliza el material de consistencia pesada o putty y retirarlo antes de reimpressionar con él material fluido o light. (DENTUM, 2004)

2.6 MATERIALES DE IMPRESIÓN

Los materiales de impresión más empleados en la actualidad para impresiones en prótesis fija son las siliconas de adición y poliéteres. Las siliconas de condensación han sido materiales de elección durante mucho tiempo aunque en la actualidad estén siendo sustituidas por las siliconas de adición que presenten mejores propiedades.

2.6.1 CLASIFICACIÓN DE LOS MATERIALES DE IMPRESIÓN.

- Materiales de impresión rígidos.
 - No tienen aplicación en prótesis fija.
- Materiales de impresión elásticos.
 - Acuosa.
 - Hidrocoloides reversibles (en desuso).
 - Hidrocoloides irreversibles (alginato) importantes en prótesis fija para modelos antagonistas.
- No acuosa.
 - Siliconas de condensación.

- Siliconas de adición.
- Poliéteres.
- Polisulfuros (en desuso).

2.6.2 SILICONAS DE CONDENSACIÓN O POLIDIMETIL SILOXANOS.

Este tipo de siliconas polimerizan mediante una reacción de condensación en la que se pierde alcohol etílico por lo que no posee buena estabilidad dimensional, presenta una contracción del 0.3% en la primera hora, debido a ello se debe vaciar antes transcurridos 30 minutos, para lograr la máxima recuperación elástica en un 99.5%. Son materiales muy hidrófobos y requieren ausencia de humedad, es recomendable tomar la impresión con la técnica de doble impresión. (Bautista, 2007).



Ilustración 20 silicona de condensación tomado íntegro del catálogo de COLTENE.

2.6.3 SILICONA DE ADICIÓN O POLIVINILSILOXANO.

Son los materiales de impresión que cumplen mejor con las propiedades exigidas, por ello son los materiales más empleados en la actualidad, tiene mayor precisión por lograr una gran reproducción de detalle, una gran estabilidad dimensional de 0.05 a 0.2 mm. De contracción en 24 horas y unja mayor recuperación elástica del 99.8% esto es posible a su reacción de polimerización por adición sin productos

colaterales. Debido a que se libera hidrogeno y forma burbujas el vaciado debe realizarse de 30 a 60 minutos después de la impresión, además como desventaja tiene una reacción química con el látex que inhibe la polimerización. (Bautista, 2007)

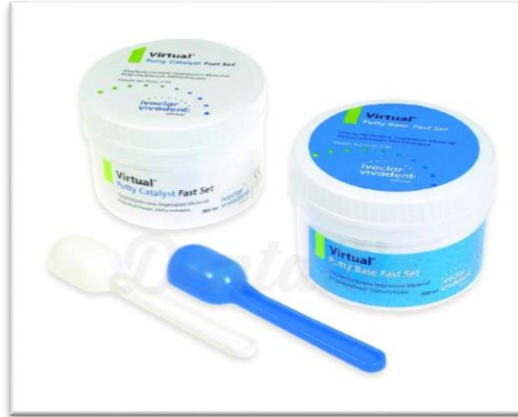

Ilustración 21 Silicona por adición tomado íntegro de catalogo Ivoclar Vivadent.

2.6.4 POLIÉTERES.

Son materiales que poseen un grado de reproducción del detalle muy alto, además, su deformación permanente es escasa logrando una recuperación del 98.5%, son muy rígidos y presentan una buena estabilidad dimensional gracias a que su reacción de polimerización por adición no depende de productos colaterales. Sin embargo, debido a su hidrofilia absorben agua del medio ambiente, por lo cual deben vaciarse cuanto antes o mantenerse en un ambiente seco. (Bautista, 2007)

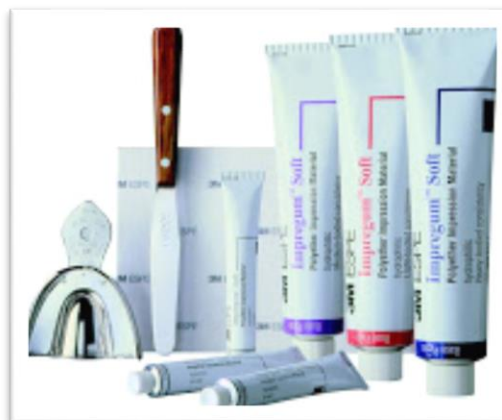

Ilustración 22 Poliéteres tomado íntegro del catálogo de 3M.

2.7 PROPIEDADES DE LOS MATERIALES DE IMPRESIÓN.

- Definición del detalle.
Capacidad para registrar con exactitud la morfología de las estructuras que se intenta reproducir.

- Recuperación elástica.
Es la capacidad de un material de recuperar su forma original tras la deformación sufrida durante la desinserción de la cubeta.

- Estabilidad dimensional.
Es la capacidad de un material para mantener su forma y dimensiones a lo largo del tiempo.

- Fluidez.
La necesidad de la fluidez hace que muchos materiales tengan distintas viscosidades, la mayor densidad corresponde a la silicona denominada putty o masilla menor o igual que la heavy body o silicona pesada, aumentando la fluidez las complementan las siliconas fluidas light body y extra fluida o extra light body.

- Flexibilidad.
La rigidez es una característica que debe ser valorada para que no exista una deformación derivada de la expansión de la escayola, pero un exceso de rigidez puede causar que se rompa el material que se mete en el surco crevicular debido a que la capa es muy fina.

- Hidrofilia.
Afinidad por el agua de un material que se mide en relación al ángulo que forma una gota de agua sobre su superficie. Cuanto menor es el ángulo

que forma la tangente de una gota de agua mayor es la afinidad del material por la misma y por tanto mayor su hidrofilia. Esto permite tomar impresiones en presencia de humedad. (Bautista, 2007).

2.8 TÉCNICAS DE IMPRESIÓN.

➤ Técnica de doble impresión.

Es la técnica más recomendada para lograr la mayor precisión en una impresión definitiva para prótesis fija, la primera impresión se toma con material pesado o denso en una cubeta estándar, la función de esta impresión es la de individualizar la cucharilla dejando un espacio uniforme y controlado para la posterior colocación de una pasta fluida que registre con mayor detalle las preparaciones dentarias. El grosor del material fluido necesario para lograr una adecuada exactitud es de 2mm. Para las siliconas y 4mm. Para los poliéteres dada su mayor rigidez.

La creación del espacio para la silicona ligera se puede llevar a cabo con un bisturí o realizar la impresión de silicona pesada antes de tallar las preparaciones.

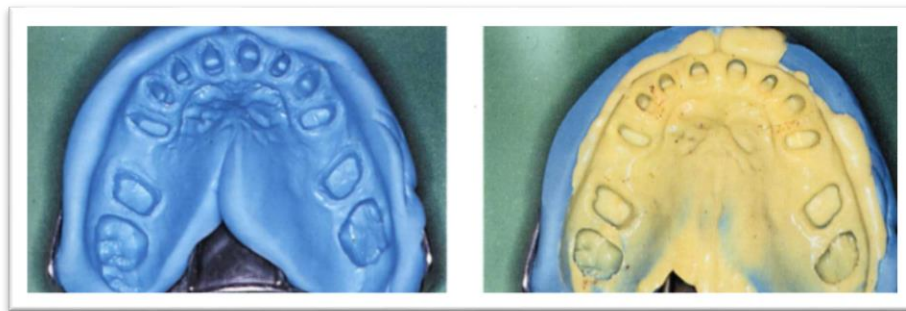


Ilustración 23 técnica de impresión de doble impresión. (H., 2006)

➤ Técnica de doble mezcla.

Este tipo de impresión puede lograr en exactitud igual que la de doble impresión siempre y cuando se domine la técnica y se empleen los materiales adecuados. Se introduce los dos materiales a la vez ambos de distintas densidades sin polimerizar, la

silicona pesada desplaza a la ligera en la zona de las preparaciones quedando registradas las líneas de terminación en la silicona pesada, cuanto mayor es la diferencia de densidades entre las dos siliconas en mayor medida se verá desplazada la silicona fluida hacia el paladar y el vestíbulo o lengua. (Bautista, 2007).

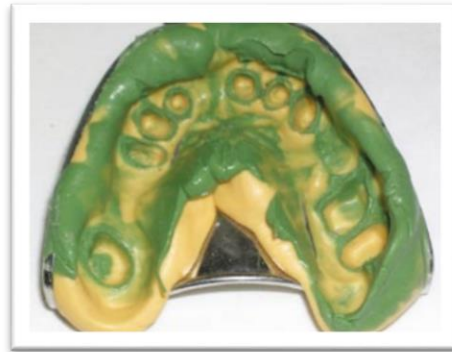

Ilustración 24 Impresión tomada mediante técnica de doble mezcla. (Bautista, 2007)

2.9 RESTAURACIONES PROVISIONALES.

Cualquier tratamiento protésico de uno o más elementos, exige la elaboración de las restauraciones provisionales, para brindar protección pulpar y periodontal a las piezas talladas. Los provisionales se pueden clasificar de acuerdo a su técnica de construcción, pueden realizarse ya sea por método directo en boca del paciente o confeccionados por método indirecto sobre un modelo de yeso, o bien en una combinación de ambas técnicas. (Herbert. T. Shillinburg, 1990)

2.9.1 TÉCNICA DIRECTA.

Existen múltiples métodos empleados en la realización de esta técnica con el objetivo de confeccionar prótesis provisionales sobre la base de resina acrílica de auto y fotopolimerización, sin embargo, el calor generado durante la reacción exotérmica de las resinas de autopolimerización y el calor generado con las lámparas de la luz

pueden causar daño pulpar y márgenes cervicales imprecisos debido al retiro necesario de la restauración de boca antes de completar su polimerización para evitar la retención de está en la preparación. (Herbert. T. Shillinburg, 1990)

➤ **Métodos de confección.**

1. Carilla acrílica.
2. Coronas prefabricadas de policarbonato o metal.
3. Block de acrílico.
4. Técnica de impresión clínica con alginato o silicona para su uso como matriz.
5. Técnica de impresión de un modelo de estudio o diagnóstico más el uso de un estampado plástico como matriz. (H., 2006)

➤ **Ventajas.**

- Facilidad y rapidez en la fabricación.
- Sencillez en el tallado.
- Ajuste marginal óptimo (con rebase).
- Logro de relaciones oclusales óptimo.
- Facilidad de reparación.
- Obtención de contornos y contactos proximales óptimos.
- Facilidad y rapidez en el cambio estético del diagnóstico.

➤ **Desventajas.**

- Cambio de color con el paso del tiempo.
- Porosidad del material.
- Limitada durabilidad o vida útil.

- Posible reacción pulpar al calor de la polimerización.
- Reacción irritativa de los tejidos gingivales al monómero libre.
(H., 2006)

2.9.2 TÉCNICA INDIRECTA.

La técnica indirecta para la confección de provisionales proporciona un preciso ajuste marginal, sin causar daño a los dientes preparados con la irritación química y térmica asociada a las técnicas directas, esta técnica abarca exclusivamente procedimientos de laboratorio independientemente de los ajustes necesarios en boca mediante el rebase con acrílico fluido, es preferida por una mayor exactitud y menor tiempo clínico empleado, son procedimientos de elección cuando existe la necesidad de modificar considerablemente la anatomía o la dimensión vertical oclusal por lo que es necesario un encerado de diagnóstico previo. (Herbert. T. Shillinburg, 1990)

➤ Métodos de confección.

- Resinas acrílicas de autopolimerización y matriz de estampado plástico (acetato).
- Resinas polimerizables por calor (termocurables).
- Resinas acrílicas fotocurables.

➤ Ventas.

- Mayor durabilidad.
- Muy buena integridad marginal.
- Muy buena estética.
- Mayor resistencia a fracturas.
- Facilidad para crear la forma del arco y las relaciones oclusales.

- Preservación de la salud periodontal.
- Mínima irritación pulpar y periodontal.

➤ **Desventajas.**

- necesidad de protección provisional de las preparaciones mientras se realiza la confección de provisionales por técnica indirecta.
- Procedimientos de laboratorio más complejos.
- Mayor tiempo y costo. (H., 2006)

2.10 MATERIALES RESTAURATIVOS EN PRÓTESIS FIJA.

La elección del material a emplear en una prótesis fija debe hacerse en función de las distintas propiedades de dichos materiales que poseen en relación a las necesidades del paciente y la ubicación de las restauraciones ya que estas deben ser resistentes en todas las áreas pero las fuerzas oclusales son mayores en el sector posterior, por lo que se les exige más a los materiales y en el caso de la estética todas las restauraciones deben mimetizarse con los dientes adyacentes, pero este aspecto es de mayor importancia en el sector anterior.

2.10.1 ALEACIONES METÁLICAS.

La mayoría de los metales provienen de los minerales. Un mineral es un material que se halla en forma natural y del cual pueden extraerse uno o más metales para su utilización. En odontología las aleaciones contienen al menos cuatro metales y muchas veces seis o más la historia de las aleaciones dentales vaciadas ha estado determinada por tres factores principales:

1. El aspecto económico, en cuanto a la regulación del precio del oro en 1969 y recientemente (1995-2001) por el flujo en el precio del paladio.

2. La evolución que han tenido para mejorar las propiedades físicas.
3. Que sea resistente a la corrosión y que sea biocompatible. (Guzman H, 1980)

➤ **Clasificación de las aleaciones dentales.**

La Asociación Dental Americana describe tres categorías, noble alta (HN) noble (N) y predominante de metal base, el sistema de clasificación está basado en el contenido de metal noble de la aleación.

- Noble alta: $\geq 40\%$ de oro y $\geq 60\%$ de elementos de metal noble.

Las aleaciones de alta nobleza están constituidas aproximadamente por 85% de oro, 5-8 % de platino, 5-8% de paladio, 2-4% de indio y estaño y con el menos del 1% de hierro.

- Noble: $\geq 25\%$ de elementos de metal noble.

Comprende una gran variedad de aleaciones cuya base principal es plata, paladio, platino y algunas también contienen oro, existen cuatro clases de aleaciones nobles:

1. Au, Cu, Ag, Pd.
2. Au, Ag, Pd, In.
3. Pd, Cu, Ga.
4. Ag, Pd.

- Metal base: $\leq 25\%$ de elementos de metal noble

Llamadas también aleaciones alternativas, compuestas de metales no preciosos excepto el de más común inclusión berilio del 1-3% que es un metal precioso pero no noble ayuda a que el vaciado de la aleación sea más exacto. Hay tres subclases de aleaciones níquel-cromo, cobalto-cromo y titanio a estas se adicionan otros metales para mejorar sus propiedades tales como boro, carbono, cobre, cerio, galio, silicio, estaño, magnesio, titanio, circonio, hierro y niobio. (American Dental Association., 1984)

2.10.2 CERÁMICAS.

Se consideran materiales cerámicos, aquellos productos de naturaleza inorgánica formados mayormente por elementos no metálicos que se obtienen por la acción del calor y cuya estructura final es parcial o totalmente cristalina.

➤ CERÁMICAS FELDESPÁTICAS.

Son las primeras porcelanas de uso dental están compuestas por tres elementos; feldespato, cuarzo y caolín. El feldespato al descomponerse en vidrio confiere la translucidez, el cuarzo constituye la fase cristalina y el caolín proporciona la plasticidad y facilita el manejo de la cerámica cuando todavía no está cocida, además conjuntamente se añaden pigmentos para obtener distintas tonalidades, poseen excelentes propiedades ópticas pero al mismo tiempo son frágiles por lo que no se recomiendan su uso en prótesis fija si no se apoyan sobre una estructura o núcleo. (Francisco, 2007)

- Ejemplos de cerámicas feldespáticas:

Optec-HSP® (Jeneric), Fortress® (Myron Int), Finesse® AllCeramic (Dentsply) e IPS Empress® I (Ivoclar): Deben su resistencia a una dispersión de microcristales de leucita, repartidos de forma uniforme en la matriz vítrea. La leucita refuerza la cerámica porque sus partículas al enfriarse sufren una reducción volumétrica porcentual mayor que el vidrio circundante. Esta diferencia de volumen entre los cristales y la masa amorfa genera unas tensiones residuales que son las responsables de contrarrestar la propagación de grietas.

- **IPS Empress® II (Ivoclar):** Este sistema consta de una cerámica feldespática reforzada con disilicato de litio y ortofosfato de litio. La presencia de estos cristales mejora la resistencia pero también aumenta la opacidad de la masa cerámica. Por ello, con este material solamente podemos realizar la estructura interna de la restauración.

Para conseguir un buen resultado estético, es necesario recubrir este núcleo con una porcelana feldespática convencional.

- **IPS e.max® Press/CAD (Ivoclar):** Estas nuevas cerámicas feldespáticas están reforzadas solamente con cristales de disilicato de litio. No obstante, ofrecen una resistencia a la fractura mayor que Empress® II debido a una mayor homogeneidad de la fase cristalina. Al igual que en el sistema anterior, sobre estas cerámicas se aplica una porcelana feldespática convencional para realizar el recubrimiento estético mediante la técnica de capas. (Francisco, 2007)

➤ **CERÁMICAS ALÚMINOSAS.**

En 1965 McLean y Hughes abrieron una nueva vía de investigación en el mundo de las cerámicas sin metal. Estos autores incorporan a las cerámicas feldespáticas cantidades importantes de óxido de aluminio reduciendo la proporción del cuarzo, esto mejoro extraordinariamente las propiedades mecánicas de la cerámica lo que animo a realizar coronas totalmente cerámicas. Sin embargo pronto observaron que el incremento de óxido de aluminio provocaba una reducción importante de translucidez. Por este motivo en la actualidad las cerámicas de alto contenido de óxido de aluminio se reservan únicamente para la confección de estructuras internas, siendo necesario recubrirlas con porcelanas de menor cantidad de alúmina para lograr un buen mimetismo con el diente natural, los sistemas no representativos son:

- **In-Ceram® Alúmina (Vita):** Para fabricar las estructuras de coronas y puentes cortos utiliza una cerámica compuesta en un 99% por óxido de aluminio, lógicamente sin fase vítrea. Sin embargo, como en la sinterización no se alcanza la máxima densidad, el material resultante se infiltra con un vidrio que difunde a través de los cristales de alúmina por acción capilar para eliminar la porosidad residual. Esto permite obtener un núcleo cerámico más resistente a la flexión.

- **In-Ceram® Spinel (Vita):** Incorpora magnesio a la fórmula anterior. El óxido de magnesio (28%) junto con el óxido de aluminio (72%) forma un compuesto denominado espinela ($MgAl_2O_4$). La principal ventaja de este sistema es su excelente estética debido a que estos cristales por sus características ópticas isotrópicas son más translúcidos que los de alúmina. No obstante, estas cofias presentan un 25% menos de resistencia a la fractura que las anteriores, a pesar de que también se les infiltra con vidrio tras su sinterización. Por ello, está indicado solamente para elaborar núcleos de coronas en dientes vitales anteriores.

- **In-Ceram® Zirconia (Vita):** Estas restauraciones se caracterizan por una elevada resistencia, ya que sus estructuras están confeccionadas con un material compuesto de alúmina (67%) reforzada con circonia (33%) e infiltrado posteriormente con vidrio. El óxido de circonio aumenta significativamente la tenacidad y la tensión umbral de la cerámica aluminosa hasta el punto de permitir su uso en puentes posteriores.

- **Procera® AllCeram (Nobel Biocare):** Este sistema emplea una alúmina de elevada densidad y pureza (>99,5%). Sus cofias se fabrican mediante un proceso industrial de prensado isostático en frío y sinterización final a 1550° C. Con esta técnica, el material se compacta hasta su densidad teórica, adquiriendo una microestructura completamente cristalina. El resultado es una cerámica con una alta resistencia mecánica porque al desaparecer el espacio residual entre los cristales se reduce la aparición de fisuras. (Francisco, 2007)

➤ **CERÁMICAS CIRCONIOSAS.**

Este grupo es el más novedoso. Estas cerámicas de última generación están compuestas por óxido de circonio altamente sinterizado (95%), estabilizado parcialmente con óxido de itrio (5%). La principal característica de este material es su elevada tenacidad debido a que su microestructura es totalmente cristalina y además

posee un mecanismo de refuerzo denominado transformación resistente. Este fenómeno descubierto por Garvie & cols. En 1975 consiste en que la circonia parcialmente estabilizada ante una zona de alto estrés mecánico como es la de una grieta sufre una transformación de fase cristalina, pasa de forma tetragonal a monoclinica, adquiriendo un volumen mayor. De este modo, se aumenta localmente la resistencia y se evita la propagación de la fractura. Esta propiedad le confiere a estas cerámicas una resistencia a la flexión entre 1000 y 1500 MPa, superando con un amplio margen al resto de porcelanas. Por ello, a la circonia se le considera el acero cerámico. Estas excelentes características físicas han convertido a estos sistemas en los candidatos idóneos para elaborar prótesis cerámicas en zonas de alto compromiso mecánico. A este grupo pertenecen las cerámicas dentales de última generación: DC-Zircon® (DCS), Cercon® (Dentsply), In-Ceram® YZ (Vita), Procera® Zirconia (Nobel Biocare), Lava® (3M Espe), IPS e.max® ZirCAD (Ivoclar), etc. Al igual que las aluminosas de alta resistencia, estas cerámicas son muy opacas no tienen fase vítrea y por ello se emplean únicamente para fabricar el núcleo de la restauración, es decir, deben recubrirse con porcelanas convencionales para lograr una buena estética. (Francisco, 2007).

CAPÍTULO III

**“RETRACCIÓN GINGIVAL
QUÍMICO-MECÁNICA.”**

“CAPÍTULO III RETRACCIÓN GINGIVAL QUÍMICO-MECÁNICA.”

La separación gingival consiste en la retracción con la finalidad de exponer temporalmente los márgenes gingivales de la preparación realizada con el objetivo de proporcionar un espacio tanto en sentido lateral como vertical, entre el margen de la encía y la terminación cervical de la preparación de tal manera que el material de impresión penetre en suficiente cantidad para obtener el copiado exacto de la preparación así mismo controlar los fluidos gingivales sin causar daño al tejido periodontal. (Salazar., Metodos de separación gingival en prótesis fija., 2007)

3.1 RETRACCIÓN MECÁNICA.

Antes de la aparición de los materiales de impresión a base de goma eran muy utilizados los medios mecánicos, consiste en separar el tejido gingival empleando acción estrictamente mecánica como gutapercha, aros de cobre o aluminio, grapas de dique de goma, coronas provisionales sin retirar los excesos de cemento provisional, los mismos que causaban daño a los tejidos gingivales, posteriormente se buscaron materiales para la separación gingival y técnicas de impresión sin causar daños a los tejidos periodontales, además que facilitaran los procedimientos clínicos, es así como en 1969 Thomson, utilizó hilos de algodón para conseguir la separación de los tejidos gingivales, causando menos daños que las causadas por las técnicas hasta la fecha utilizadas.

Nóbilo y Cannistraci en 1962 emplearon cofias individuales de resina obteniendo separación gingival con fácil manipulación y menor traumatismo, esta técnica es la que causa menor retracción gingival permanente por lo tanto menor daño a los tejidos, obteniéndose menor incomodidad pos-operatoria, sin embargo no se puede controlar el sangrado y exudado crevicular. (Pegoraro., 2001)

3.1.1 RETRACCIÓN CON AROS DE COBRE O ALUMINIO.

Los aros de cobre o aluminio se recortan, alisan y adaptan al margen gingival sin presionar tejidos blandos y controlando la altura oclusal o incisal, luego se rellenan con modelina de baja fusión reblandecida o elastómeros, la misma que desplaza los tejidos blandos, separa la encía e impresiona la preparación. (Salazar., Metodos de separación gingival en prótesis fija., 2007)

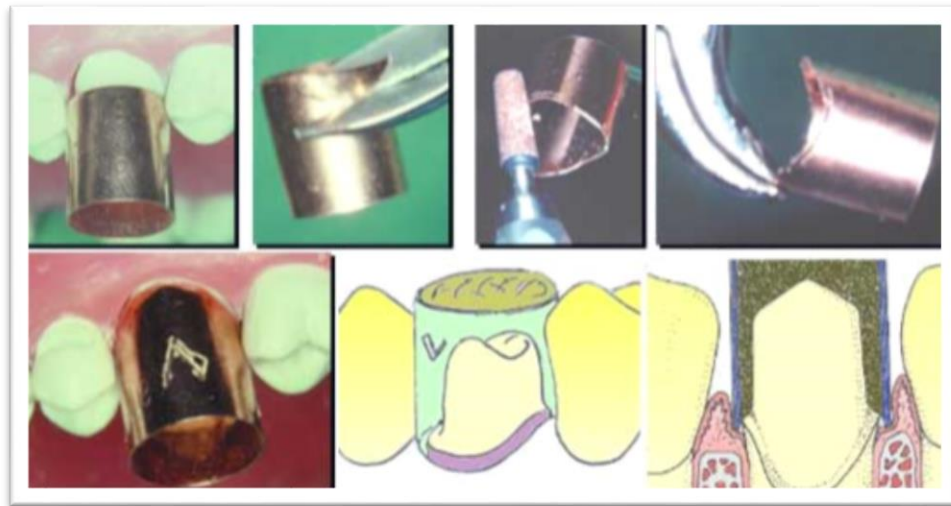


Ilustración 25 Prueba y adaptación de una banda de cobre. (Salazar., Metodos de separación gingival en prótesis fija., 2007)

3.1.2 RETRACCIÓN CON COFIAS INDIVIDUALES.

Consiste en la utilización de una cofia de resina acrílica con alivio interno y rebasado en la región cervical obteniendo separación gingival por acción mecánica inmediata sin acción de medios físicos o químicos, se confeccionan directamente sobre modelos de yeso obtenidas de una impresión preliminar con alginato o a través de las coronas provisionales, duplicando éstas para la obtención de las cofias individuales de resina acrílica, tiene la ventaja que sus márgenes ya están relativamente ajustados a los de los dientes preparados lo cual facilita el proceso de rebasado cervical. (Pegoraro., 2001)

3.2 HILO RETRACTOR.

En la retracción mecánica los hilos retractores no son medicados los cuales tienen la ventaja de no producir reacciones adversas, ni efectos sistémicos no deseados, produce un mínimo daño en el tejido gingival disminuyendo el riesgo de recesión gingival, el desplazamiento solo lo realizan mecánicamente.

Químicamente hay hilos retractores medicados estos pueden presentarse embebidos en una solución química o por embeber, ya sea con astringentes o hemostáticos, los hemostáticos producen vasoconstricción local favoreciendo el control de fluidos y los astringentes actúan coagulando por medio de la precipitación de proteínas de la superficie de tejido con el cual están en contacto. (Velastegui., 2009)



Ilustración 26 Hilo retractor de diferentes diámetros. (Salazar., Metodos de separación gingival en prótesis fija., 2007)

3.2.1 CARACTERÍSTICAS DEL HILO RETRACTOR.

- Tener un color obscuro para que exista un máximo contraste con los tejidos y el diente.
- Tener diferentes diámetros para adaptarse a las diferentes morfologías del surco gingival.

- Tener propiedades físico-químicas correctas.
- Ser bien tolerado por los tejidos periodontales.
- Ser absorbente.
- Ser biocompatible. (Velastegui., 2009)

3.2.2 TIPOS DE HILO RETRACTOR.

➤ Hilo entrelazado.

Es el más antiguo de los hilos retractores, tiene la ventaja que puede separarse y obtener hilos más pequeños, es fácil colocar y poner en el surco gingival pero tiene la desventaja que se puede desenhebrar el momento que es empacado. (Velastegui., 2009)



Ilustración 27 hilo entrelazado representación esquemática. Tomado integro de www.ultradent.com

➤ Hilo trenzado.

Pueden ser rellenos o huecos. Los hilos rellenos tienen una fibra central y el trenzado está en la parte exterior, por estas características es un hilo rígido, difícil de empacar y ser retirado sin embargo proporciona un muy buen desplazamiento horizontal de la mucosa gingival. (Velastegui., 2009)

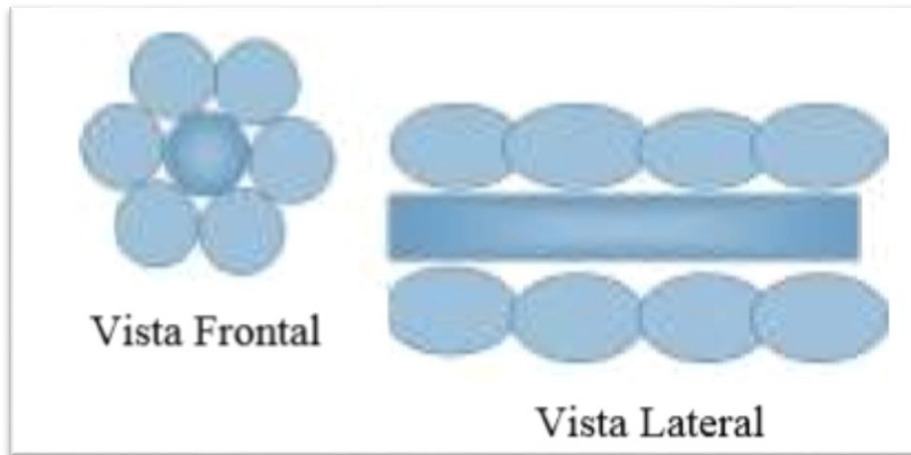


Ilustración 28 hilo con relleno representación esquemática. Tomado integro de www.ultradent.com

Los hilos trenzados huecos por su flexibilidad son más fáciles de empacar dentro del surco, pero tiene como desventaja que por su poco volumen no provoca un adecuado desplazamiento gingival horizontal. (Velastegui., 2009)

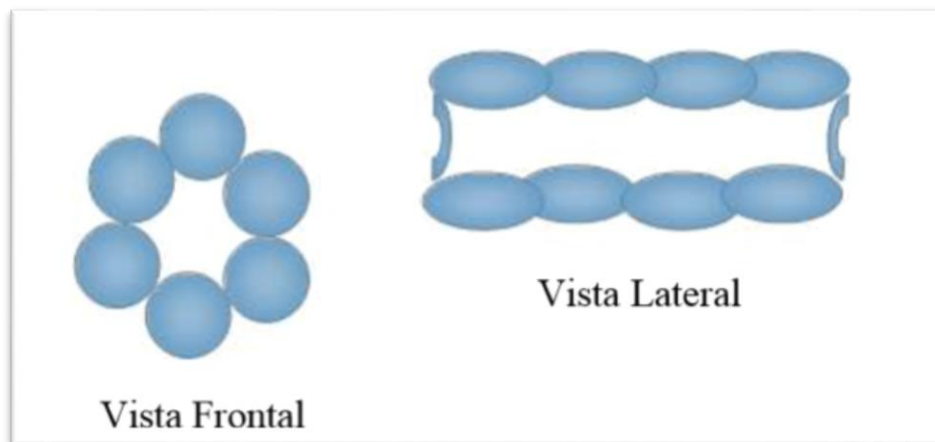


Ilustración 29 Hilo sin relleno representación esquemática. Tomado integro de www.ultradent.com

➤ **Hilo en forma de malla.**

Es el hilo retractor más fácil de comprimirlo dentro del surco y no lesiona al tejido al ser retirado

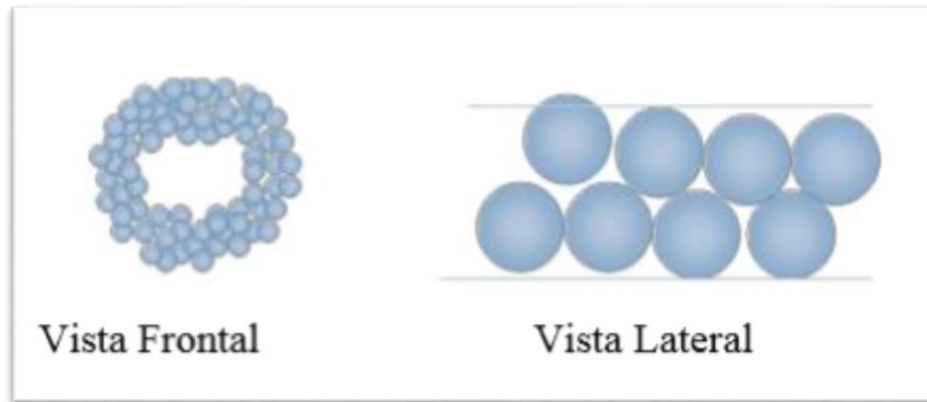


Ilustración 30 Hilo en forma de maya representación esquemática. Tomado integro de www.ultradent.com

3.3 RETRACCIÓN COMBINADA QUÍMICO-MECÁNICA.

Este método combina la acción mecánica mediante el uso de hilos retractores con la química, a través de sustancias que permiten controlar los fluidos bucales líquido crevicular y sangre, con la finalidad de lograr un campo adecuado en la separación gingival para la toma de impresión definitiva. Se utilizan hilos retractores impregnados con sustancias químicas como el sulfato de aluminio y cloruro de aluminio, los cuales tienen una acción astringente que permite disminuir los fluidos gingivales, sin embargo, la adición de azufre en la composición de los hilos con sulfato de aluminio, constituye una desventaja en la polimerización de los materiales de silicona por adicción, ya que está se ve afectada, no así en aquellos que contiene cloruro de aluminio. (Salazar., Metodos de separación gingival en prótesis fija., 2007)

Otras sustancias químicas contenidas en los hilos son los hemostáticos como la epinefrina o adrenalina. Este ocasiona estimulación cardiaca con constricción de los vasos sanguíneos, relajación de los bronquios, aumento de ritmo cardíaco y vasoconstricción local y superficial; con estas sustancias es importante controlar la concentración y conocerse la condición sistémica del paciente a través de la historia clínica para evitar riesgos médicos. (Salazar., Metodos de separación gingival en prótesis fija., 2007)

Los hilos vienen en diámetros diversos desde 000 hasta 3 y debe seleccionarse el adecuado al tejido gingival, comenzando siempre por el de menor diámetro. Estos hilos se empaquetan suavemente dentro del surco gingival comenzando por la cara distal, luego palatina, mesial y vestibular donde el surco gingival generalmente tiene menor profundidad, el hilo se condensa dentro del surco con una profundidad de 1mm aproximadamente y presión manual controlada y se mantiene en posición de 10 a 15 minutos para lograr la separación de los tejidos de 0.35 a 0.5mm. Weir en 1984 señala este método como seguro, sin embargo tiene como desventaja que la presión ejercida en el momento del empaquetamiento del hilo puede comprometer la integridad de la unión epitelial y el uso indiscriminado de las sustancias, provocar retracción permanente de la encía a nivel del margen; sin embargo, la lesión de los tejidos será insignificante siempre y cuando se tengan los cuidados de protección, de humedecer el hilo antes de retirarlo evitando así laceración y desgarramiento del epitelio del surco. (Salazar., Metodos de separación gingival en prótesis fija., 2007)

3.4 AGENTES HEMOSTATICOS.

Se refiere a cualquier agente mecánico, físico o químico que cohibe el flujo de sangre. Los agentes hemostáticos producen interrupción de la hemorragia de un vaso sanguíneo lesionado por la actividad combinada de factores vasculares, plaquetarios y plasmáticos. Dentro de los agentes hemostáticos es muy popular el uso de la epinefrina o adrenalina racémica, disponible en diferentes concentraciones que van de 0,1% al 32%, la más usada es la del 8%. (Vargas., 2003)

3.5. AGENTES ASTRINGENTES.

Son aquellos agentes que causan una contracción local del tejido por precipitación de proteínas asociadas con la permeabilidad de la membrana celular, por la reducción del moco y otras secreciones y disminución del flujo sanguíneo capilar.

Estas sustancias producen constricción y sequedad facilitando la hemostasia y la separación tisular, reducen la secreción de los fluidos del surco. La separación tisular se produce por la reducción de la elasticidad de las fibras colágenas, esto previene el cierre prematuro del espacio obtenido en el surco después de retirar el hilo y permite que el material de impresión copie fielmente la línea de terminación de la preparación. (Vargas., 2003)

Los agentes astringentes, más comunes presentes en los hilos retractores son el sulfato de aluminio y el cloruro de aluminio, los hilos con sulfato de aluminio presentan azufre en su composición, por ello no se deben usar cuando se va a tomar una impresión con silicona por adición porque se altera la reacción de polimerización. (Pegoraro., 2001)

3.6 AGENTES ESTÍPTICOS.

Son agentes que controlan la hemorragia por medio de cualidades astringentes; actúa como astringente y como hemostático. Este puede actuar mecánicamente realizando presión, produciendo una contracción del vaso de pequeño calibre que está lesionado o como un estíptico químico que controla la hemorragia a través de una coagulación por acción química. Los estípticos son sustancias que tienen una acción hemostática y astringente. Los principales estípticos son el alumbre, ácido tánico, sulfato de cobre, cloruro y sulfato de hierro, sulfato férrico, cloruro de cinc, entre otros son usados en los procedimientos de separación gingival porque sellan de manera eficaz el epitelio del surco frente a las distintas secreciones. (Vargas., 2003)

3.7 SULFATO FÉRRICO.

El sulfato férrico es un producto químico que se ha utilizado como agente hemostático desde que se introdujo por primera vez como solución de Monsel (subsulfato férrico al 20%) en 1857. Es un agente necrosante con un pH

extremadamente bajo que va entre 0,8 a 1,6. Su modo de acción es el resultado de una reacción química de la sangre con los iones de hierro y sulfato para formar una aglutinación de proteínas de la sangre. El coágulo que se forma se conecta a las aberturas capilares para crear la hemostasia. (Hernán Coaguila Llerena1, 2015)

El sulfato férrico tiene como principal desventaja que causa decoloración de los tejidos con riesgo de contaminación del surco e inhibición de materiales de impresión tipo polivinilsiloxano y poliéter. Puede usarse sólo en dentoinfusores para controlar la hemorragia, a concentraciones del 15%, y posterior técnica de hilos. (Aldana Sepúlveda H*, 2014)



Ilustración 31 ViscoStat (sulfato férrico). Tomado integro de (Ultradent, 2017)

Ventajas.

- Causa hemostasis profunda
- Detiene el sangrado en segundos, ahorrando tiempo de sillón
- Proporciona insuperable suavidad hacia los tejidos duros y blandos
- Elimina la contaminación por fluido crevicular para una adhesión óptima
- Disminuye la costosa repetición de las tomas de impresión

ViscoStat es una solución equivalente a sulfato férrico al 20% con agentes de unión inertes en un vehículo viscoso, acuoso. Contiene sílice pirógena patentada para limitar la actividad ácida, volviéndolo suave hacia los tejidos duros y blandos. Astringedent, su predecesor, es una solución hemostática acuosa de sulfato férrico al 15,5% con un PH de 1,0. (Ultradent, 2017)

El Sulfato Férrico es indicado para detener el sangrado capilar superficial en una variedad de procedimientos dentales y quirúrgicos. Estos procedimientos incluyen prostodoncia fija, operatoria restauradora, y tratamiento periodontal. Se recomienda también para obturaciones a retro, caninos impactados, gingivectomías y como “fijador” para pulpotomías, y detener el líquido crevicular. (Ultradent, 2017)

3.8 CLORURO DE ALUMINIO.

El cloruro de aluminio, altamente hemostático, sin efectos sistémicos y con menor irritación de los tejidos, sin embargo modifica la reproducción de detalles de superficie e inhibe la polimerización de materiales de impresión como poliéteres y polivinilsiloxano. (Aldana Sepúlveda H*, 2014)

Ventajas.

- Detiene sangrados menores en la zona estética.
- No deja residuos ni manchas y se enjuaga fácilmente.
- Presentado como gel viscoso que se puede extender.
- No interfiere con la adhesión. (Ultradent, 2017)

ViscoStat Clear es un gel con un 25% de cloruro de aluminio en un vehículo viscoso y acuoso. Su fórmula de sílice patentada suave con los tejidos elimina temporalmente las hemorragias leves. No se forman coágulos, y el residuo hemostático no se adhiere a la preparación, lo cual resulta esencial en la “zona estética”. ViscoStat Clear no mancha los tejidos blandos ni duros.

El Cloruro de Aluminio se indica para la retracción sulcular previa a tomas de impresión y para controlar el sangrado y el fluido crevicular en operatoria y en odontología restauradora, con auxilio del hilo retractor. (Ultradent, 2017)

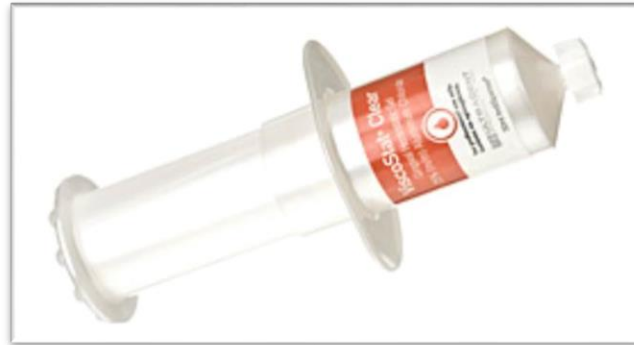

Ilustración 32 ViscoStat Clear. (Cloruro de aluminio.) Tomado integro de (Ultradent, 2017)

3.9 CLORURO DE ALUMBRE (SULFATO ALUMÍNICO POTÁSICO)

Permite un control de sangrado moderado, no tiene efectos sistémicos pero es irritante, produce una precipitación de las proteínas en las paredes internas del epitelio intrasulcular, deben permanecer en el surco no más de 10 minutos. Los hilos con sulfato de aluminio como presentan azufre en su composición, no se deben usar con las siliconas de adición para no alterar su reacción de polimerización, son menos efectivos que aquellos con epinefrina. (Pegoraro., 2001)

3.10 EPINEFRINA AL 1 Y 8 %

La epinefrina produce hemostasia porque actúa como un vasoconstrictor local en ciertos vasos de la encía libre. Su acción primaria es sobre las paredes de las

pequeñas arteriolas, es menos apreciable en capilares, venas o grandes arteriolas. En ocasiones, el control de la hemorragia no es posible con el uso de la epinefrina debido a que su acción es insuficiente en ciertos vasos sanguíneos. (Pegoraro., 2001)

Se debe evitar por los efectos sistémicos sobre todo en pacientes cardíacos y usado en tejido gingival lacerado ya que se puede presentar el Síndrome de Adrenalina que incluye taquicardia, aumento de la presión arterial, aumento de la frecuencia respiratoria, nerviosismo y dolor de cabeza, para mostrar claramente los efectos de la epinefrina sobre el paciente, se puede citar el Gengi-pack que es uno de los hilos más empleados para la retracción gingival si consideramos que aproximadamente 1 pulgada de hilo posee 0.5 mg/pulgada, y la dosis máxima recomendada por cesión en un paciente saludable es de 0.2 mg/pulgada que corresponde a 10 tubos de anestésico con epinefrina 1/100 y 0.04 mg para pacientes cardiopatas que corresponden a 2 tubos de anestésico, de acuerdo con estos datos se puede verificar que 1 pulgada de ese hilo contiene más que la dosis máxima recomendada para un paciente saludable y 12 veces más cuando se administra a pacientes cardiopatas. El tiempo de permanencia del hilo retractor con epinefrina dentro del surco no debe pasar de 8 minutos ya que puede causar daños al tejido gingival. (Pegoraro., 2001)

En la actualidad, el uso de hilos retractores impregnados con epinefrina está disminuyendo por los posibles efectos sistémicos que se pueden presentar, incluso en paciente sanos.

3.11 CLORURO DE ZINC.

Es una sustancia muy cáustica, si se utiliza más de 60 segundos puede provocar recesión irreversible y definitiva del tejido gingival, por tal motivo la ADA desaconseja su utilización. (Vargas., 2003)

3.12 SUSTANCIAS DESCONGESTIONANTES.

Otras posibles opciones incluyen sustancias usadas en descongestionantes nasales u oftálmicos, como el clorhidrato de tetrahidrozolina al 0,05%, clorhidrato oximetazolina al 0,05% y clorhidrato de fenilefrina al 0,25%, pertenecientes al grupo de las aminas simpaticomiméticas, capaces de producir un vasoconstricción local con mínimos efectos sistémicos.

En el 2002, Kopac evaluó y comparo los posibles efectos de la tetrahidrozolina al 0,05% y el cloruro de aluminio 25%, durante 10 minutos de uso, en cultivos de queratinocitos provenientes de la encía de ratas. Determinaron que el cloruro de aluminio fue significativamente más agresivo que la tetrahidrozolina, al reportar un daño celular mayor y extenso. Por lo que informan de la posibilidad de usar la tetrahidrozolina al 0,05% en los tratamientos clínicos en prótesis fija. A pesar de esto se reporta la posibilidad de interferencia en la polimerización en materiales de impresión por parte de algunos de estos agentes al igual que con el cloruro de aluminio y sulfato férrico. (Cruz González AC*, 2013)

“CAPÍTULO IV MÉTODOS QUIRÚRGICOS”

“CAPÍTULO IV MÉTODOS QUIRÚRGICOS”

4.1 ALARGAMIENTO DE CORONA POR RAZONES PROTÉSICAS.

La finalidad de realizar un alargamiento de corona con fines protésicos es dar acceso a caries, abrasiones y/o resorciones, así como, obtención de retención mecánica para la restauración y dimensiones coronarias adecuadas.

Este tratamiento es realizado cuando se presentan diversas situaciones tales como:

- Carencia de retención. Debida a una longitud de la corona inadecuada por erupción pasiva o por pérdida de material dentario que obliga a buscar un correcto efecto férula a través del alargamiento coronario, es decir, la estructura sana del diente debe ser su principal fuente de retención Sorensen y Engelman calcularon una altura de 1 a 2 mm de dentina sana para evitar filtraciones y fracturas.
- Presencia de caries subgingival. La consecuencia del tratamiento de este tipo de caries es el desplazamiento apical del margen gingival en esa zona.
- Presencia de una fractura de la raíz, o una perforación o reabsorción radicular subgingival a la corona. Cuando sucede cualquiera de estas situaciones, a través del alargamiento coronario, facilitaremos la realización de una nueva restauración, evitando la afectación del periodonto adyacente
- Presencia de restauraciones subgingivales. La localización subgingival de una restauración implica un mayor riesgo de sangrado y recesión gingival que la localización supragingival, incrementando el compromiso de salud gingival del periodonto adyacente. (Escudero-Castaño N*, 2012)

Objetivos de alargamiento coronario.

- Exposición de suficiente cantidad de tejido dentario sano para eliminar la caries.
- Refuerzo de la calidad de la retención de las restauraciones.
- Colocación correcta del margen de las restauraciones sin invadir la anchura biológica.
- Mejora de la estética en pacientes con margen gingival desigual y exposición excesiva de la encía.

Entre los métodos de alargamiento quirúrgico, encontramos la gingivectomía y el colgajo de reposición apical con y sin reducción ósea. El colgajo de reposición apical con reducción ósea es la técnica más utilizada para el alargamiento coronario quirúrgico, ya que con ella podemos asegurarnos conservar la anchura biológica y mantener una arquitectura positiva.

4.1.1 GINGIVECTOMIA.

Se trata de la técnica por la cual se elimina, por medio de una incisión quirúrgica, la totalidad de la bolsa periodontal supracrestal. Esto nos permite diferenciarla de la gingivoplastia la cual se limita al remodelamiento quirúrgico de la pared externa de la bolsa periodontal. (European School of Oral Rehabilitation Implantology and Biomaterials, 2008)

La gingivectomía está indicada cuando la distancia desde el hueso al margen de la cresta gingival es superior a 3 mm, asegurando que, después de la cirugía, exista una zona suficiente de encía insertada. La primera incisión se realiza marcando la altura amelocementaria, reflejando la arquitectura gingival, cuyo punto más apical al cenit debe desviarse ligeramente hacia distal del centro del diente. Después de comprobar la simetría y el correcto festoneado de la primera incisión se procede al biselado intrasulcular a espesor total, se elimina el tejido de las superficies vestibulares y se deja la papila interdental intacta. (Escudero-Castaño N*, 2012)

4.1.2 COLGAJO DE REPOSICIÓN APICAL.

El Colgajo de Reposición Apical, se inicia con la anestesia local y se procede a la realización de una incisión a bisel interno alrededor de los dientes a tratar; y una incisión intrasulcular a cada lado de los dientes adyacentes. Se levanta el colgajo mucoperióstico a espesor total, tanto por vestibular como por lingual y se elimina el tejido de granulación con curetas. En seguida se procede a realizar osteotomía, donde se elimina el tejido de soporte dental, para ajustar las dimensiones a las de la anchura biológica se realizará osteoplastia, remodelando adecuadamente el tejido que no es de soporte, tras reposicionar el colgajo apicalmente a la unión amelocementaria, se procede a suturar, después se coloca la restauración provisional y se espera entre 6 semanas y 6 meses para la restauración definitiva (Escudero-Castaño N*, 2012)

Los posibles problemas post-quirúrgicos que podrían desarrollarse serían la exposición de furca, una mala ubicación del margen gingival, reabsorción del ápice radicular, pérdida ósea marginal postquirúrgica, riesgo de recidiva, menor resección ósea de la necesaria y pérdida de papilas.

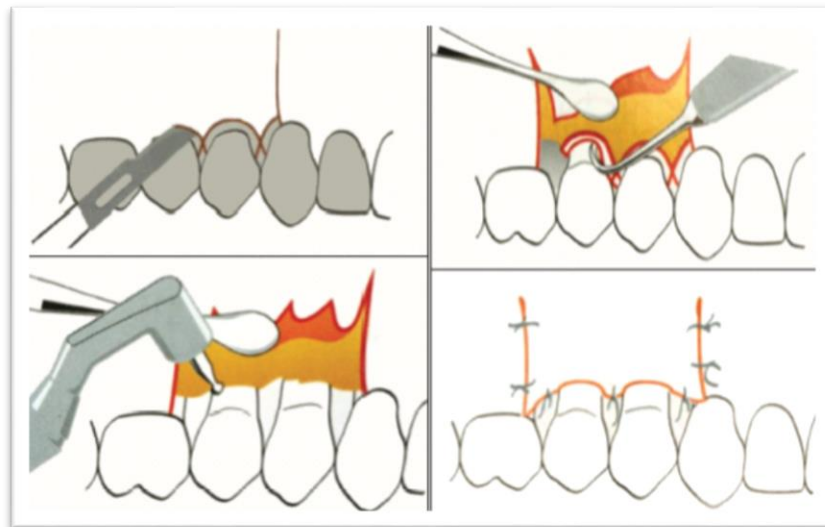


Ilustración 33 colgajo de Reposicionamiento Apical. Tomado de (L.* & A.*, 2011)

4.2 CURETAJE GINGIVAL ROTATORIO.

El curetaje gingival rotatorio es una controvertida y riesgosa técnica de separación gingival, que consiste en la remoción limitada de tejido epitelial del surco a través de instrumentos rotatorios, al mismo tiempo que se delimita una terminación cervical tipo chámfer o bisel en la preparación biológica. Debe ser realizado en tejido sano sin inflamación, para disminuir los riesgos de una recesión gingival que se produce cuando el tejido enfermo cicatriza, la profundidad del surco debe ser menor a 3mm y en presencia de encía queratinizada adecuada, esto se evalúa colocando la sonda periodontal dentro del surco, si el segmento de la sonda introducido no se transparenta significa que hay suficiente encía queratinizada, esta condición es importante ya que los tejidos más gruesos responden mejor que los delgados.

En 1976 Ingraham limito esta técnica al uso de instrumentos específicos como fresas de diamante de grano fino y ultrafino cuyo diseño lleva una terminación piramidal de 3 grados y un radio de 45 grados en la base, vienen en 3 longitudes diferentes 6mm, 8mm y 10mm, deben operarse a velocidad media o baja, la cantidad de tejido duro desgastado y de tejido blando cureteado dejan una separación del surco suficiente para la reproducción de la zona cervical durante la toma de impresión. El tejido conjuntivo expuesto queda con síntomas hemorrágicos, condición que puede ser controlada usando hilos separadores impregnados con sustancias hemostáticas y son posicionados rápidamente gracias a la previa separación del surco. (H., 2006)

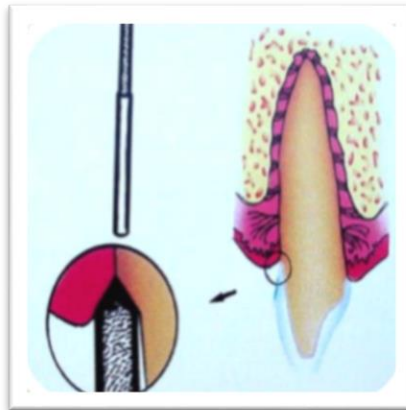


Ilustración 34 curetaje rotatorio. Tomado integro de (Garcia., 2003).

4.3 ELECTROCIRUGIA.

La electrocirugía es un procedimiento quirúrgico que consiste en una incisión o coagulación del margen gingival para descubrir la línea de terminación con la eliminación del epitelio interno del surco, presenta altos riesgos de necrosis ósea, aumento del tiempo de cicatrización histológica, recesión gingival permanente, laceración del cemento dentario, además del riesgo impredecible del contorno gingival posquirúrgico. Entre las contraindicaciones se señala pacientes con marcapasos, alteraciones de cicatrización, disturbios de colágeno, con tratamiento de radiaciones y en aquellos dientes vecinos o muñones que tienen reconstrucciones metálicas al generar efectos adversos sobre el tejido pulpar y periodontal. (Aldana Sepúlveda H, 2016)

Se realiza con una unidad de electro cirugía que contiene un convertidor de corriente que transforma la corriente alterna en corriente continua de alta frecuencia, entre 1.500.000 a 2.500.000 ciclos por segundo, la cual es transmitida por un oscilador a la pieza de mano que contiene un electrodo activo y permite realizar diferentes operaciones en la cavidad bucal, en el caso particular la energía se concentra en la punta de un electrodo que al hacer contacto con el tejido, lo calienta y al traspasar el tejido bucal llega a un polo externo completando así el circuito. El éxito de este procedimiento amerita una alta capacidad técnica y experiencia del profesional en el conocimiento de la misma, se logra una mayor visibilidad del margen gingival tallado, pocas molestias al paciente y ahorro de tiempo si se realiza de manera adecuada. (Velasategui., 2009)

Indicaciones:

- Modificar tejidos gingivales.
- Remodelado gingival en encías fibrosas.
- Alargar coronas clínicas

Contraindicaciones:

- Presencia de tejido inflamatorio.
- Presencia de depósitos duros.
- Encía delgada con poco tejido conjuntivo.
- Menos de 2mm de encía adherida.
- Proximidad de cresta ósea.
- Proximidad de restauraciones metálicas.
- Presencia de aftas (reactivarse).
- Presencia de marcapasos

Desventajas:

- Alto costo del equipo.
- Requiere de un operador entrenado.
- Requiere de un campo operatorio seco y anestesia.
- Difícil control de la profundidad del corte.
- Puede generar calentamiento pulpar y necrosis ósea.
- Contraindicado en pacientes con marcapasos.
- Eventual retracción gingival.
- Olor desagradable. (Velastegui., 2009)



Ilustración 35 Equipo de electrocirugía. Tomado de (Salazar., Métodos de separación gingival en prótesis fija., 2007)

4.4 CIRUGÍA LÁSER.

Sin lugar a dudas de las técnicas más invasivas y con mayores efectos adversos sobre los tejidos gingivales. Encontramos la aplicación del láser, excelente hemostático capaz de esterilizar el surco, con reducción en la contracción de los tejidos e indoloro. El láser de diodo es el más común en desplazamiento gingival debido a su baja longitud de onda. El tipo dióxido de carbono (CO₂), Erblio (ErYAG) pueden usarse con seguridad sobre implantes, la principal desventaja es el riesgo de lesionar el epitelio de unión, recesión gingival irreversible, pues no proporciona retroalimentación táctil. En un estudio reciente, Gherlone y col. compararon el láser de diodo, láser de Neodimio (Nd: YAG), y la técnica de doble hilo cuando se utiliza para el desplazamiento gingival en prótesis fija, encontraron que los láseres son más eficaces que los métodos convencionales en la obtención de la hemostasia. Sin embargo, con alto costo operativo. También concluyeron que los láseres de diodo exhibieron una mejor hemostasia que la técnica de doble hilo y el Neodimio (Nd: YAG). (Aldana Sepúlveda H, 2016)

A diferencia de las técnicas convencionales, la retracción con láser permite una visualización clara y limpia de los bordes gingivales. La mayoría de láseres son excelentes aparatos de coagulación, con hemorragia mínima o ausente. A diferencia de las técnicas con bisturí o electroquirúrgicas, la retracción gingival con una gingivectomía por láser puede realizarse en la misma visita que la toma de impresiones. La facilidad con la que se eliminan los restos de tejido necrótico alrededor de la línea de terminación de la preparación simplifica la toma de impresiones. El hilo de retracción no es necesario para la reflexión alrededor del diente o dientes; no es necesario colocar ni retirar el hilo de múltiples bolsas al tomar las impresiones de múltiples dientes o de toda la arcada. La retracción con láser favorece un entorno ideal para los dispositivos de impresión actuales. (Robert A, 2012)

Tratamientos con láser en odontología:

- Retracción para la toma de impresiones.
- Alargamiento de coronas en tejido duro y blando.
- Creación del perfil de emergencia.
- Despigmntación de melanina.
- Blanqueamiento con láser.

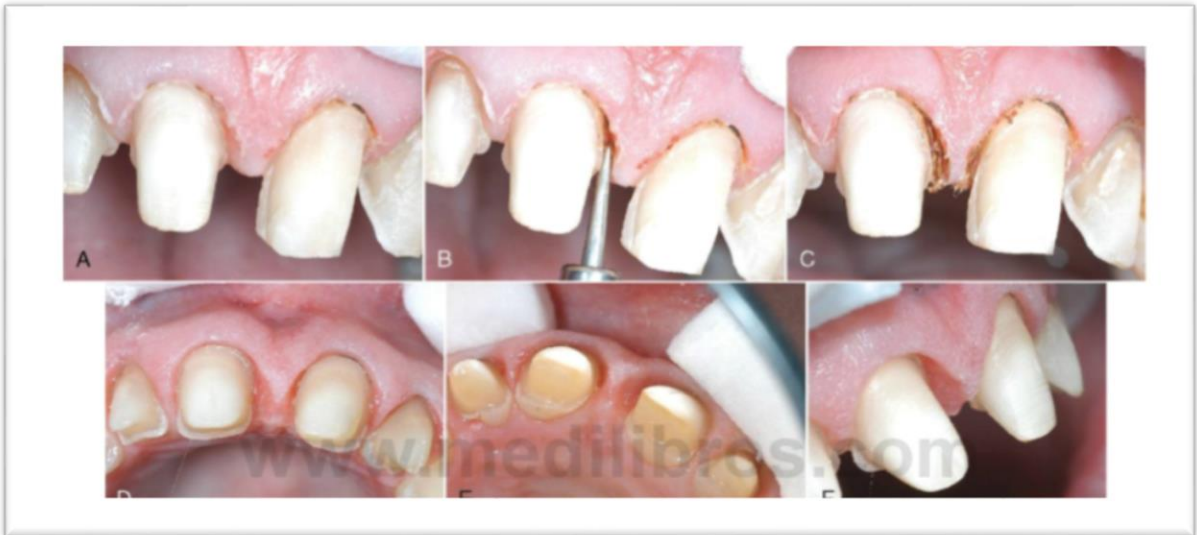

Ilustración 36 Retracción gingival con Láser. (Robert A, 2012)

4.4.1 LONGITUDES DE ONDA E INDICACIONES DE LOS TIPOS DE LÁSER PARA PROCEDIMIENTOS PROTESICOS.

- **Láseres de dióxido de carbono.** La longitud de onda de 10.600 nm del C02 se libera a través de un brazo articulado o de una guía de onda que termina en una pieza de mano. La mayoría de fabricantes de láser de C02 ofrecen múltiples piezas de mano con diferentes angulaciones (recto y contra ángulo) y diferentes puntos focales para realizar procedimientos diversos. El tejido blando oral está constituido por un 90-97% de agua. La longitud de onda del C02 es absorbida

en gran medida por el agua, más que cualquier otra longitud de onda de láser de tejidos blandos. Por tanto, los láseres de CO₂ son los más eficaces porque son los que más absorben el tejido blando. La incisión o escisión quirúrgica del tejido blando se consigue a 100 °C, temperatura a la que la vaporización del agua intracelular y extracelular causa la extirpación del tejido biológico.

- **Láseres de erbio.** La longitud de onda del itrio-aluminio-granate dopado con erbio (Er: YAG) es de 2.940 nm y la del itrio-escandio-galio-granate dopado con erbio y cromo (Er, Cr: YSGG), de 2.780nm. Las longitudes de onda del láser de erbio se transmiten a través de guías de onda huecas, cables de fibra óptica con baja concentración de OH⁻ o brazos articulados. Todos los métodos de liberación terminan en una pieza de mano que puede usar puntas de zafiro o cuarzo para transmitir la energía al tejido diana. Estas longitudes de onda son muy absorbidas por el radical OH⁻ y, por tanto, funcionan bien en tejido duro, centrándose en el OH⁻ de la hidroxiapatita. Los láseres de erbio también pueden cortar tejido blando, pero con menos capacidad hemostática que los láseres de tejidos blandos. Los láseres de erbio son seguros para la remoción de la caries dental y operar cerca de la pulpa. Debido a que la penetración de esta longitud de onda del láser no es significativa en profundidad, no siempre es necesario anestesiarse a los pacientes.
- **Láseres de diodo.** Los láseres de diodo liberan longitudes de onda de 810 a 1.064 nm. Son unidades compactas, portátiles y sólidas que se utilizan estrictamente para procedimientos de tejidos blandos y penetran 2-3 mm o más en el tejido blando, según la longitud de onda y el biotipo periodontal. Los láseres de diodo son absorbidos por estructuras pigmentadas, haciendo que sean ideales para cortar tejidos blandos melanóticos y para la hemostasia. La utilidad del láser de diodo puede aumentar en gran medida con la carbonización

o iniciación adecuada de la punta de la fibra, con lo que se permite la vaporización con un daño periférico limitado del tejido no pigmentado.

- **Láser de neodimio. YAG** La longitud de onda de 1.064 nm del Nd: YAG liberada en un modo de salida libre puede utilizarse en numerosos procedimientos de tejidos blandos. Similares a los láseres de diodo y de CO₂, las ventajas del láser de Nd: YAG son un campo quirúrgico relativamente incruento, mínima inflamación, reducción del tiempo de intervención, excelente coagulación y, en la mayoría de casos, reducción o ausencia de dolor postoperatorio. La principal desventaja del láser de Nd: YAG es la profundidad de penetración en el tejido diana. La longitud de onda del Nd: YAG penetra profundamente en el tejido porque es mal absorbida por el agua, el principal componente del tejido gingival. El clínico debe estar atento ante el riesgo de daño colateral innecesario, especialmente del tejido óseo o pulpar subyacente. (Robert A, 2012)

**“CAPÍTULO V
INSTRUMENTOS DE
RETRACCIÓN Y
TÉCNICAS DE
COLOCACIÓN DE HILOS.”**

“CAPÍTULO V INSTRUMENTOS DE RETRACCIÓN Y TÉCNICAS DE COLOCACIÓN DE HILOS”

5.1 INSTRUMENTOS DE RETRACCIÓN GINGIVAL.

Los instrumentos utilizados para la colocación del hilo deben cumplir con los siguientes requerimientos: tener doble punta, con una adecuada angulación para facilitar la colocación del hilo alrededor del diente, sin que el operador tenga que cambiar la posición de la mano, la punta del instrumento debe ser lo suficientemente larga y de pequeñas dimensiones para que cuando se coloque el hilo no cause daño a los tejidos y se inicie una hemorragia, el borde de la punta debe tener una superficie plana en vez de una punta afilada o redondeada y no debe presentar bordes cortantes porque se puede lacerar el tejido. (Vargas, 2003)

En general, existen variadas presentaciones de instrumentos para la colocación del hilo separador los cuales tratan de cumplir con las características necesarias, solo varían en el tamaño de las puntas y la forma.

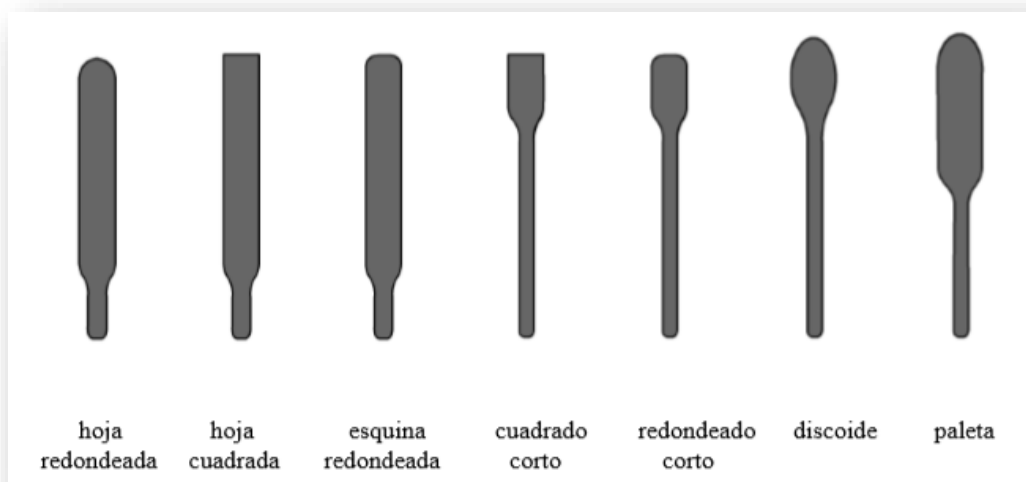


Ilustración 37 tipos de empaques de hilo. Tomado de www.ultradent.com

5.2 EMPACADORES DE HILO LISOS.

En 1976, Fisher encontró muy útil modificar un instrumento para cumplir con los requerimientos generales. Esta modificación consistió en remover una pequeña cantidad de metal de los lados y en las puntas de cada parte activa, los ángulos agudos deben ser redondeados y bien pulidos. Los empacadores lisos son ideales para ser utilizados con hilos entrelazados y son los más populares para su utilización. (Vargas., 2003)

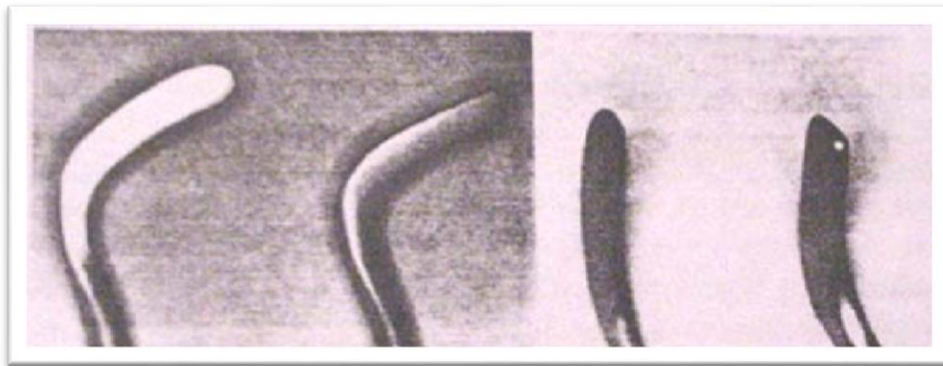


Ilustración 38 Empacadores de hilo lisos. Tomado de Harwood Fisher 1976.

5.3 EMPACADORES DE HILO DENTADOS.

Se utiliza con hilos firmes ya que reduce el deslizamiento del cordón retractor, se obtiene un mejor control en el momento que se empaca el hilo dentro del surco por lo cual hay poca probabilidad de dañar el tejido gingival a través del hilo retractor, no se deben utilizar con hilos entrelazados o en forma de malla porque se traban en las fibras produciendo su desalojamiento y por tanto traumatismo del surco gingival. (Velastegui., 2009)



Ilustración 39 Empacadores de hilo dentados. Tomado de www.ultradent.com

5.4 TÉCNICAS DE COLOCACIÓN DE HILOS.

En todas las técnicas, es idóneo que el campo operatorio se encuentre lo más seco posible para asegurar una buena impresión, es inminente que los hilos retractores estén humedecidos antes de retirarlos del surco ya que de otra forma podría traumatizar a los tejidos y provocar el sangrado. Para escoger la técnica de retracción, hay que tomar en cuenta la localización del margen de la preparación, en márgenes supragingivales, usualmente no es necesario el uso del hilo retractor, en márgenes yuxtagingivales es recomendable un solo hilo y en márgenes localizados más subgingivalmente y frente a la presencia de sangrado, la mejor técnica es la de doble hilo. (Díaz, 2012)

El empaquetamiento de los hilos dentro del surco gingival debe ser realizado suavemente sin ejercer mucha presión, es aconsejable iniciar por las zonas proximales ya que ahí el surco es más profundo, durante el proceso el hilo debe estar siempre contra el diente más no contra el surco para evitar posibles traumatismos al tejido.

5.4.1 TÉCNICA DE UN SOLO HILO.

Es la menos traumática, está indicada cuando hay salud gingival y no existe sangrado, el campo operatorio donde se va a realizar la retracción debe estar seco y aislado con rollos de algodón, seleccionamos el tamaño del hilo retractor de acuerdo al tamaño del surco, para cortarlo lo enroscamos en el dedo cogiéndolo con pinzas para no contaminar con el polvo de los guantes de hule ya que pueden inhibir la polimerización de las siliconas impregnamos el hilo con la solución recomendado por la mayoría de autores, el cloruro de aluminio, cuando no hay sangrado y sulfato férrico en presencia de sangrado; realizamos una U con el hilo y lo colocamos alrededor del diente, realizamos una ligera presión apical, pero siempre tocando la superficie dentaria, no invadiendo el espacio biológico, con el empacador se coloca el hilo iniciando en la parte interproximal donde el surco es más profundo, se debe inclinar el instrumento hacia el área donde vamos a colocar el hilo retractor, al final cortamos el exceso de la zona interproximal, de tal manera que la interposición entre los dos extremos se produzca a nivel de la papila, ya que la encía a nivel lingual y palatina es más tensa y por tal motivo la línea de terminación puede no producirse correctamente. Transcurridos de 5 a 10 minutos, se elimina el hilo retractor húmedo lentamente y con suavidad para evitar el sangrado y se realiza la impresión. (Velastegui., 2009)

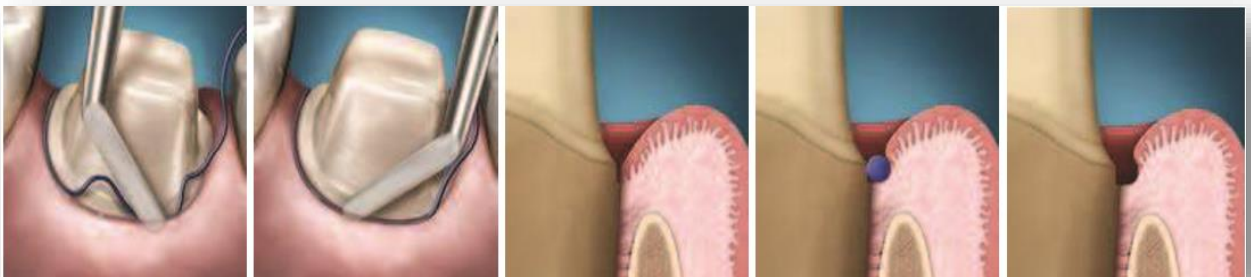


Ilustración 40 esquema de retracción con técnica de un solo hilo. Fuente Pitel M. AN INTRODUCTION TO TISSUE MANAGEMENT. Inside Dental Assisting 2008

5.4.2 TÉCNICA DE DOBLE HILO.

Se utiliza cuando creemos que puede haber sangrado durante la impresión y se coloca un hilo extrafino como medida de precaución, cuando la línea de terminación está más subgingival; generalmente las áreas interproximal y lingual son las que presentan inflamación, se coloca un hilo extrafino (#00 o #000) impregnado con cloruro de aluminio únicamente en la porción inflamada, eliminamos el exceso de hilo y coágulos por medio de una torunda de algodón, luego impregnamos un hilo fino (#0 o #1), y los colocamos de forma convencional, para realizar la impresión sacamos el hilo fino y dejamos el extrafino para conseguir una correcta hemostasia. El primer hilo se llama hilo compresor y al segundo hilo retractor. (Velastegui., 2009)

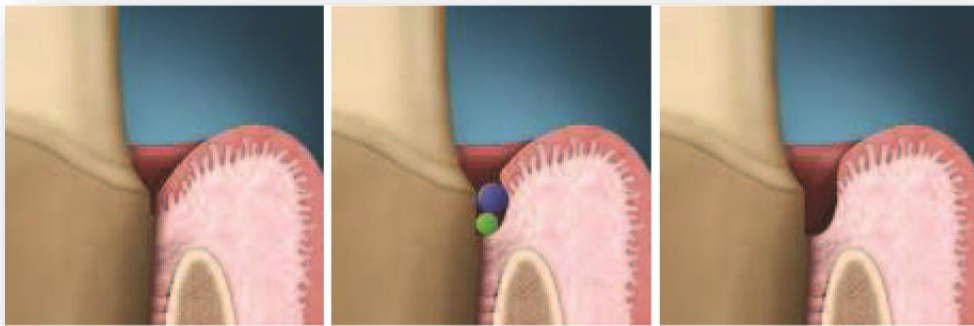


Ilustración 41 Esquema de retracción con la técnica de doble hilo. Fuente Pitel M. AN INTRODUCTION TO TISSUE MANAGEMENT. Inside Dental Assisting 2008

5.4.3 TÉCNICA SELECTIVA DE DOBLE HILO.

Se aplica en casos donde los tejidos sanos sufren de una irritación localizada propia del tallado, esta técnica es muy similar a la anterior y está indicada cuando hay una gran hemorragia debido a una gran inflamación gingival o cuando la periferia del surco está ulcerada pudiendo producir sangrado durante su manipulación, dejaremos el hilo extrafino mientras realicemos la impresión, eliminando únicamente el hilo retractor. (Díaz, 2012)

5.5 EFECTOS DEL HILO RETRACTOR SOBRE EL TEJIDO PERIODONTAL.

Se ha demostrado histológicamente que tanto el epitelio del surco como la inserción del tejido conectivo son traumatizadas en el proceso de colocación de los hilos retractores. Incluso, la inflamación del surco puede ser exacerbada debido a la contaminación de las heridas por restos de fibras o filamentos de hilo, parte de la inflamación gingival y recesión de los tejidos marginales puede ser ocasionada por la aplicación exagerada de fuerza al momento de empaquetarlos. La aplicación de hilos secos, es decir que no estén embebidos de algún medicamento adecuado, contribuye a la hemorragia sulcular debido a que no puede ser controlada por la presión ejercida solamente, al humedecer los hilos antes de retirarlos del surco puede ayudar en el control de la hemorragia y evitar posibles traumatismos al tejido. (Díaz, 2012)

Cuando los hilos impregnados con sustancias químicas se dejan en el surco por más de cinco minutos ocurren algunos daños a los tejidos. En el caso de epinefrina racémica al 8%, la recuperación es completa con un color y contorno de tejido normal en 10 días. Un estudio demostró que el hilo separador impregnado con epinefrina produce una inflamación gingival similar a la que se produce con el alumbre y el cloruro de aluminio. Sin embargo, el alumbre produce menos cambios en los tejidos que los otros agentes estudiados. Los autores sugieren que aparte del agente químico, las diferencias fisiológicas entre los pacientes podrían jugar un papel en el grado de inflamación del tejido gingival.

Los hilos impregnados con alumbre permiten una recuperación ligeramente más rápida, alrededor de 7 días. Sin embargo, los hilos impregnados con cloruro de zinc permiten una recuperación incompleta después de tres semanas, que resulta en un daño severo al tejido. El cloruro de zinc al 40% causa daño permanente a los tejidos y en algunos casos al hueso. Sin embargo, se ha referido que el cloruro de zinc incluso al 8%, está contraindicado como agente para el control de los tejidos gingivales porque causa daños en el surco gingival. (Vargas., 2003)

En un estudio histológico realizado en diferentes cortes de tejidos gingivales adyacentes a dientes preparados de perros, donde se colocaron hilos impregnados con diferentes concentraciones de cloruro de aluminio; se determinó que los hilos impregnados en una solución de cloruro de aluminio en bajas concentraciones (0,033%) tienen un efecto ligero en los tejidos gingivales, sin embargo, hilos impregnados con soluciones de cloruro de aluminio en altas concentraciones (60%), colocados húmedos en el surco o secos y luego humedecidos, causan inflamación severa con ulceración y necrosis a las 24 y 36 horas, la inflamación aumenta posteriormente. Por lo tanto las soluciones concentradas de cloruro de aluminio son contraindicadas en el manejo de los tejidos gingivales en la práctica clínica, algunos agentes hemostáticos que se usan para impregnar los hilos separadores parecen causar diversos grados de daño tisular, otros se han relacionado con una irritación pulpar inicial. Una posible explicación de la presencia de estos efectos, se basa en el pH bajo que presentan la mayoría de los agentes tradicionales de allí, que se realizó un estudio para determinar el pH de 10 agentes diferentes usados en la separación gingival los resultados evidenciaron que el pH de muchos agentes hemostáticos es muy bajo (ácido) ubicados en un rango de 1,1 y 3,0. (Vargas., 2003)

**“CAPÍTULO VI
MATERIALES DE
COMPRESIÓN GINGIVAL”**

“CAPÍTULO VI MATERIALES DE COMPRESION GINGIVAL”

6.1 EXPASYL.

Es una pasta compuesta por cloruro de aluminio al 15% encargado de la hemostasia y caolín que es una arcilla blanca que asegura la consistencia de la pasta y su acción mecánica mediante el desplazamiento del tejido gingival además de agua como excipiente.

Introducido por Satelac Pierre Rolland, está indicado en cualquier situación que se necesite hemostasia y desplazamiento gingival, casos como preparaciones para coronas totales, restauraciones clase II y V antes del boding o cementación de las restauraciones como carillas, coronas y provisionales, está contraindicado en presencia de bolsas periodontales y lesiones de furca así como alergia al aluminio.

Estudios realizados por Pescatore, Shannon y Poss (2002) demostraron que utilizando Expasyl, hay menor daño tisular que con el uso de hilos retractores.

La calidad de apertura es equivalente a la obtenida con un cordón de retracción, sin lesiones, sangrado o dolor, su procedimiento es seguro y efectivo, no hay necesidad de esperar la curación del tejido ya que no es dañado. (Dentaires, 2018)




Ilustración 42 Retracción gingival con Expasyl. (Dentaires, 2018)

6.1.1 MECANISMO DE ACCIÓN

Su mecanismo de acción es tanto mecánico como químico, Expasyl es inyectada dentro del surco a una presión 37 veces inferior a la de un hilo de retracción 143 vs 5396 kPa que produce el empaquetamiento del hilo y es capaz de crear el espacio gracias a las características viscosa dado principalmente por el caolín, al dejar Expasyl en el surco por un minuto, la presión ejercida es suficiente como para obtener un desplazamiento de 0.5 mm de los tejidos por dos minutos aproximadamente.

6.1.2 VENTAJAS

- Desplaza el tejido para un mejor acceso marginal.
- Debido a la mínima presión, no hay riesgo de que se lesione la adherencia epitelial.
- Se requiere menor tiempo y fuerza, en comparación con el uso de hilos retractores.
- Controla el sangrado y el fluido crevicular.
- Es indoloro.

6.1.3 DESVENTAJAS.

- Mayor costo.
- Efectivo solo en condiciones limitadas y específicas.
- El grosor de la pasta dificulta a ciertos clínicos la colocación dentro del surco.
- Las puntas son muy grandes y dificultan la distribución dentro del surco en las zonas interproximales. (Díaz, 2012)

6.1.5 PRESENTACIÓN.

Expasyl “Starter kit” contiene:

- 6 cápsulas (1 gramo cada una)
- 12 cánulas de inyección flexibles
- 1 aplicador manual.

Expasyl “Strawberry Premium kit”

- 10 cápsulas (1 gramo cada una)
- 40 cánulas de inyección flexibles
- 1 aplicador manual.

El repuesto refill se comercializa de 6 a 20 capsulas de un gramo, en original o sabor strawberry, también se disponen las cánulas, el aplicador manual por separado. (Dentaires, 2018)

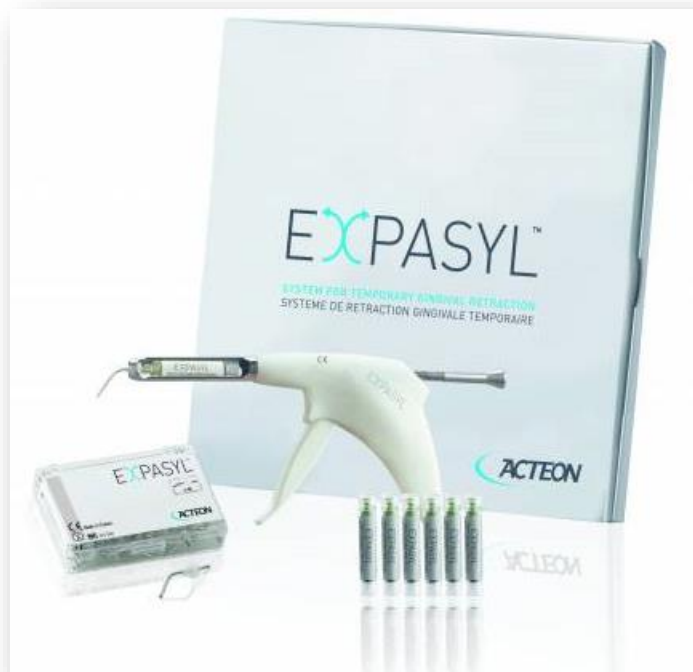

Ilustración 43 Expasyl. (Dentaires, 2018)

6.1.4 PROTOCOLO DE USO DE EXPASYL.

- Enjuagar y secar la zona.
- Aplicar lentamente mientras se crea un espacio cerrado.
- No se requiere anestesia ni hemostasia adicional.
- Dejar actuar 1 o 2 minutos como máximo.
- Eliminar con una suave pulverización de agua con aire.
- Tomar impresión.

6.2 MAGIC FOAMCORD / COMPRECAP ANATÓMIC.

Magic FoamCord se ha desarrollado en colaboración con el Dr. Dumfahrt, y es el primer material expansivo de polivinil siloxano (PVS) diseñado para una retracción fácil y rápida del surco sin necesidad de compactar hilo retractor, un procedimiento que lleva tiempo y puede resultar traumático. (Colténe Whaledent., 2011)

El polivinil siloxano forma parte del grupo de los elastómeros, materiales orgánicos constituidos por moléculas poliméricas con capacidad para estirarse, desenrollarse y comprimirse, esto es deformarse considerablemente ante tensiones, por su estructura de cadenas parcialmente cruzadas, pueden recuperar fácilmente su posición original una vez que cesa la acción de la tensión, por lo tanto se considera a este elastómero como un polímero elástico. (Flores., 2007)

6.2.1 PROPIEDADES DEL POLIVINIL SILOXANO.

El polivinil siloxano es un material elástico diseñado para la toma de impresiones, por lo tanto posee las siguientes características:

- Logra una reproducción nítida.
- Olor y sabor agradables.
- No produce productos secundarios que deformen o varíen la impresión.
- Estabilidad dimensional.
- Fácil manipulación.
- Tiempo de trabajo suficiente.
- Fácil desinfección.

6.2.2 VENTAJAS.

- Método atraumático de retracción gingival temporal.
- Aplicación fácil y rápida directamente en el surco sin presión ni compactación.

- Cómodo para el paciente.
- Sin productos hemostáticos que contaminen el sitio de la impresión: no hace falta un lavado extensivo.
- Retracción excelente para unas impresiones perfectas.

6.2.3 DESVENTAJAS

- Mayor costo.
- Requiere de aditamentos especiales para su aplicación.
- Por su naturaleza hidrófoba es imprescindible que el campo operatorio esté libre de fluidos, sangre o saliva ya que de esta forma se asegura la completa polimerización del material.

6.2.4 MECANISMO DE ACCIÓN.

Una vez que es colocado el material expansivo de polivinil siloxano (Magic FoamCord) en el surco gingival:

- A los dos minutos ocurre una acción espumante finalizada.
- A los cinco minutos el material se encuentra completamente polimerizado, provocando una expansión total del 160% tiempo a las temperaturas de fraguado orales.



Ilustración 44 mecanismo de acción del Magic FoamCord. (Coltène Whaledent., 2011)

6.2.5 TÉCNICA DE USO CON COMPRECAP ANATÓMIC.

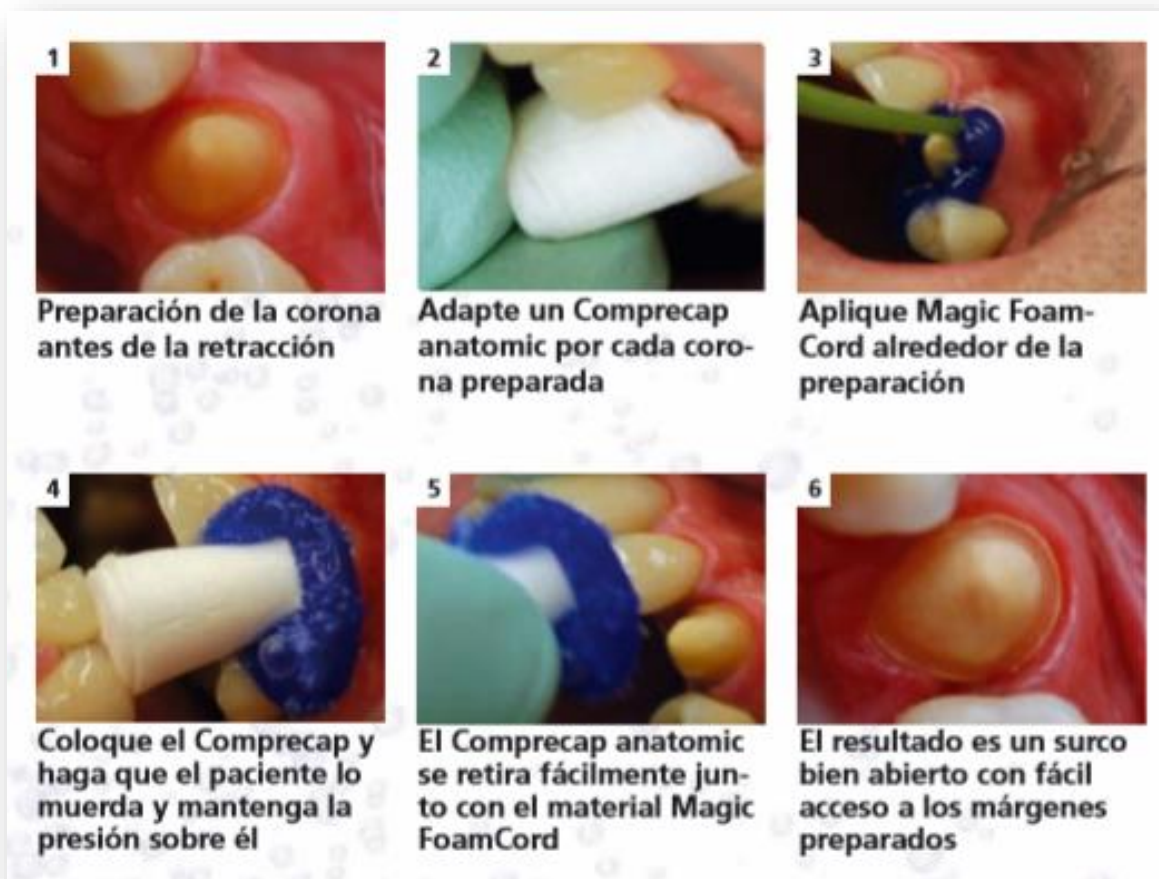

Ilustración 45 Magic FoamCord y Comprecap Anatómic. (Coltène Whaledent., 2011)

6.2.6 COMPRECAP ANTÓMIC.

ROEKO Comprecap son tapones de compresión que detienen las hemorragias de forma natural mediante compresión y controlan la humedad. Su uso es sencillo y ayuda en la preparación de impresiones independientemente de la técnica de retracción. ROEKO Comprecap anatómic son tapones de compresión de forma anatómica con espacios en forma de semicírculo en dos lados opuestos, por lo que se pueden colocar fácilmente en los dientes adyacentes. (COLTENE, 2017)

6.2.7 CARACTERÍSTICAS DE COMPRECAP ANATÓMIC.

- Ejerce más presión sobre el agente de retracción y la zona gingival.
- Sostiene el hilo o material de retracción en lo profundo del surco.
- Detiene el sangrado por compresión.
- Crea márgenes gingivales bien definidos. (COLTENE, 2017)



Ilustración 46 Comprecap Anatómic. (COLTENE, 2017)

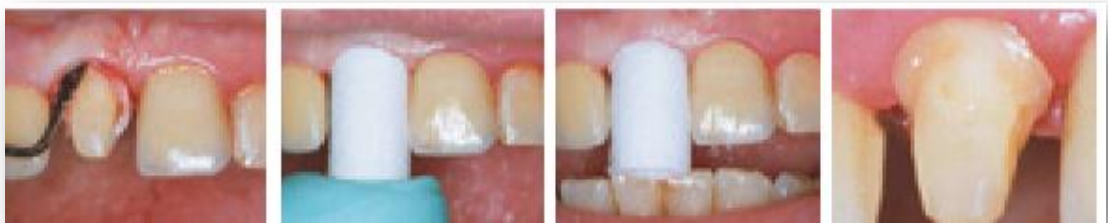

Ilustración 47 Uso clínico de Comprecap Anatómic.

6.2.8 PRESENTACIÓN.

- Magic FoamCord.
 - 2 cartuchos de 50 ml cada uno.
 - 30 boquillas de mezcla.
 - 30 boquillas intraorales.
 - 1 set de Comprecap Anatómic.

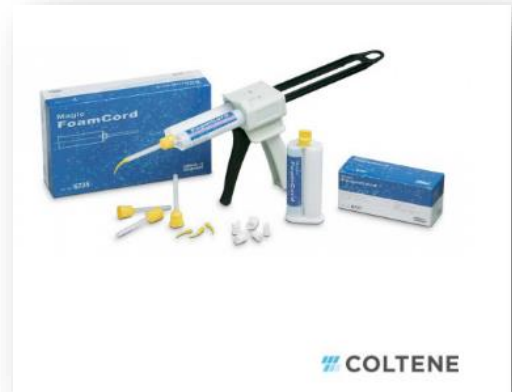

Ilustración 48 Presentación Magic FoamCord.

- Comprecap Anatómic.
 - 60 unidades surtido en tres tamaños 8, 10 y 14 mm.

Son presentados en un estuche dispensador de 3 compartimentos, que permite tener al alcance de la mano cada medida en un compartimento diferente. La tapa plástica es fácil de quitar y puede ser desinfectada. (Colténe Whaledent., 2011)



Ilustración 49 presentación comercial de Comprecap Anatómic.

6.3 TRAXODENT – PREMIER RETRACTION CAPS.

El sistema de retracción de la pasta Hemodent Traxodent es una pasta de retracción gingival tópica al 15% de cloruro de aluminio, formulada para proporcionar retracción gingival y hemostasia. Está destinado para su uso antes de tomar una impresión, cementación, preparación de la cavidad o donde se requiera hemostasia y retracción. Los Premier Retraction Caps son gorras huecas de algodón diseñadas para mejorar la retracción gingival mediante la compresión y así ayudar a la hemostasia.

6.3.1 INDICACIONES DE USO.

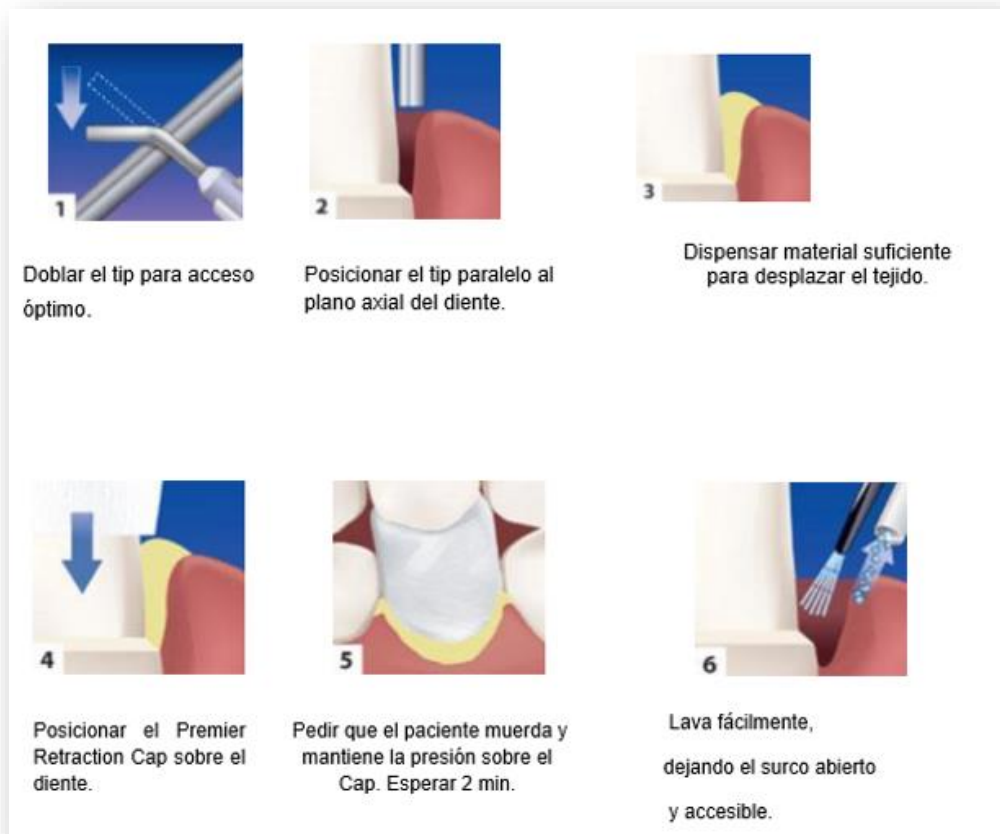


Ilustración 50 indicaciones de uso de Traxodent.

6.3.2 GENERALIDADES.

- Hemostasia y retracción fácil y efectiva, la jeringa con punta flexible permite una fácil aplicación de Traxodent directamente en el surco.
- Después de dos minutos, se enjuaga, dejando un surco abierto y retraído. Traxodent es suave, absorbente y rápido.
- La pasta blanda produce una suave presión sobre el surco mientras, absorbe el exceso de fluido crevicular y sanguíneo.
- El cloruro de aluminio crea un efecto astringente sin irritar o decolorar el tejido circundante.
- Traxodent proporciona hemostasia y retracción predecibles en menos tiempo y con mayor comodidad.
- La fuerte afinidad de Traxodent a las soluciones acuosas permite que la pasta se enjuague de manera fácil y limpia.
- No queda ningún residuo que pueda interferir con los materiales de impresión y los adhesivos.
- La capacidad de Traxodent para detener el fluido crevicular y el sangrado hace que sea un producto de uso obligatorio durante la odontología restauradora.

6.3.4 USO DE TRAXODENT CON PREMIER RETRACTION CAPS.

El uso de una tapa de retracción con Traxodent para los procedimientos de corona y puente simplifica el traslado de la pasta al surco y proporciona un método atraumático para una mayor retracción. La presión de la tapa acelera y ayuda a la hemostasia mientras que la gorra de algodón absorbente absorbe el líquido en el surco. Además, la tapa rápidamente pone a Traxodent en contacto cercano con el tejido de la hemorragia, lo que permite que las propiedades astringentes trabajen más rápido.

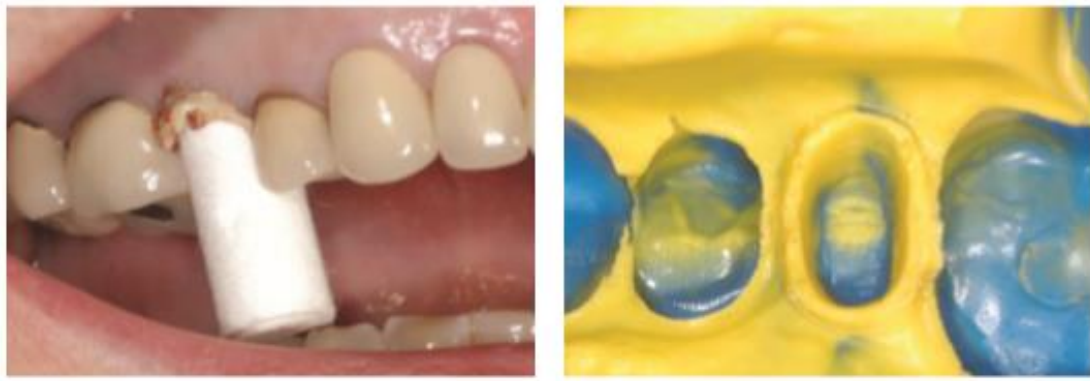


Ilustración 51 Retracción gingival con Traxodent y Premier Retraction Caps.

6.3.5 USO DE TRAXODENT CON HILOS RETRACTORES.

Traxodent es ideal para reemplazar el segundo hilo en la técnica de doble hilo. Esta técnica ahorra tiempo y disminuye las molestias para el paciente al tiempo que proporciona una mayor retracción. Traxodent se enjuaga fácilmente, eliminando la aparición de sangrado por penetración al retirar el segundo hilo retractor.

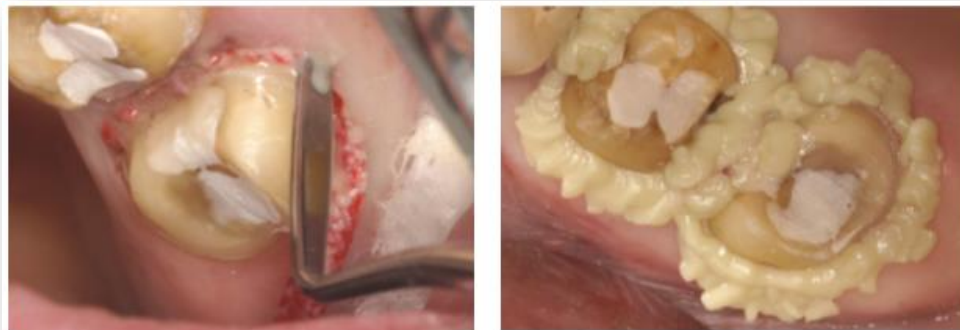


Ilustración 52 Uso de traxodent con Hilos retractores.

6.3.6 PROCEDIMIENTOS DE TEJIDO GINGIVAL CAD-CAM Y LÁSER DE ASISTENCIA

Traxodent es adecuado para desplazar la encía antes un escaneo CAD-CAM para obtener una imagen nítida sin el tejido blando que oculta la vista del margen.

Los dentistas que usan láseres para la retracción pueden beneficiarse de Traxodent, ya que proporciona una excelente hemostasia postoperatoria después del láser.

6.3.6 PRESENTACIÓN.

➤ **Traxodent.**

- El paquete de dosis Traxodent Unit contiene: 24 cápsulas
Dispensador de jeringa de dosis unitarias.
- Traxodent Value Pack contiene: 25 jeringas y 50 puntas
- Traxodent Starter Pack contiene: 7 jeringas y 15 puntas

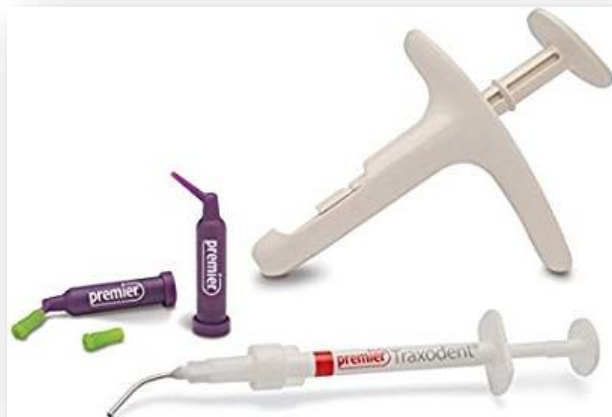

Ilustración 53 presentación Traxodent Premier.

➤ **Premier Retraction Caps.**

- Tamaño 1 - Pequeño (120)
- Tamaño 3 - Medio (120)
- Tamaño 5 - Grande (60)
- Surtido - (15) # 1, (15) # 3, (30) # 5



Ilustración 54 Presentación Premier Retraction Caps.

CONCLUSIONES.

Al realizar el procedimiento de retracción gingival se debe considerar los métodos con menor riesgo de trauma a los tejidos blandos, para lograr de esta manera una adecuada cicatrización causando el menor daño posible.

El requisito de mayor importancia para el éxito de cualquier tratamiento de prótesis fija, es que la encía debe estar completamente sana, con una adecuada evaluación y tratamiento periodontal, previo al tallado y a la retracción gingival, creando de esta manera un estado de armonía entre la salud periodontal y la nueva prótesis.

La Odontología restauradora dispone de diferentes métodos de retracción gingival, cualquiera de ellos produce en mayor o menor grado lesiones a los tejidos gingivales, cualquier método de separación gingival utilizado, no garantiza que el tejido vuelva a la normalidad. Las lesiones de los tejidos blandos producidas por cualquier técnica, son reversibles siempre que se tengan los cuidados necesarios, y una adecuada higiene bucal.

Cualquier método tiene ventajas y desventajas, la técnica químico-mecánica con el uso de hilo retractor impregnado en sustancias químicas, puede ocasionar daño en los tejidos por el empaquetamiento del hilo o por irritación química de manera local y sistémicamente dependiendo del estado de salud del paciente, la sustancia y la concentración de la misma. El método mecánico puede ocasionar retracciones irreversibles como en el caso de los aros de cobre y daño en los tejidos gingivales como laceraciones cuando utilizamos hilos no medicados. El empleo de la electrocirugía y el láser requieren de una alta capacidad técnica del operador ya que debido al mal manejo, pueden provocar lesiones severas en el tejido gingival y óseo como necrosis del tejido. El curetaje gingival rotatorio al utilizar fresas de diamante, sobre las paredes del surco, la sensación táctil es escasa por lo que puede ocasionar lesiones en el epitelio del surco y en el epitelio unión.

Los agentes químicos recomendados en la actualidad son el cloruro de aluminio (pH. 1,7) y el sulfato férrico (pH. 1,6), los cuales producen un adecuado control de fluidos y lesiones reversibles del tejido periodontal. Las investigaciones reportan resultados histológicos satisfactorios con el empleo de clorhidrato de oximetazolina e hidrocloreuro de tetrazolina, tal vez debido a su pH. Neutro entre 6,2 y 7,1 sustancias descongestionantes con propiedades vasoconstrictoras.

Para el 2010, Phatale, a través de su estudio, compara el efecto de Expasyl (pasta con 15% cloruro de aluminio y caolín), Magic FoamCord (polivinil siloxano inyectable) y un sistema de hilo retractor simple (Ultrapak) con 5% de cloruro de aluminio, en 30 pacientes seleccionados. Se determinó que mientras para Expasyl y Magic FoamCord sólo se observaron lesiones leves del epitelio, el hilo retractor causo lesiones moderadas en un 20% por lo que los nuevos materiales de compresión gingival son ideales para la retracción, sin embargo, estos representan un mayor costo además de que se requiere de otros aditamentos para su utilización.

RECOMENDACIONES.

- Realizar el procedimiento de retracción gingival, únicamente en presencia de una buena salud periodontal, con ausencia de inflamación y bolsas periodontales.
- Utilizar oximetazolina y tetrazolina en ausencia de sangrado, cloruro de aluminio si el sangrado es leve y sulfato férrico si el sangrado es considerable.
- Durante el empaquetamiento del hilo retractor realizarlo con poca presión y dirigida hacia el diente y no hacia el surco gingival, humedecer el hilo al momento de retirarlo para prevenir laceraciones.
- No exceder más de 10 minutos el tiempo de permanencia de los hilos dentro del surco gingival.
- Utilizar los materiales de compresión gingival, con los aditamentos necesarios para obtener resultados satisfactorios.

BIBLIOGRAFÍA

- Aldana Sepúlveda H*, G. R. (2014). Toma de impresiones en prótesis fija. Implicaciones periodontales. *AVANCES EN ODONTOESTOMATOLOGÍA*, 88-90.
- American Dental Association. (1984). Association Report, Clasification System for cast alloys, J. *American Dental Association*.
- B. M. Eley, M. S. (2012). *Periodoncia*. Barcelona: Elsevier.
- Barrios., B. C. (2008). Exploracion de la Cavidad Bucal y Variaciones de lo Normal. *Revista Mexicana de Odontologia Clínica*.
- Bautista, P. D. (2007). Materiales y técnicas de impresión en prótesis fija dentosoportada. *Cient Dent.*, 71-82.
- Carranza, N. T. (2006). *Carranza Periodontología Clínica*. México D.F.: Elsevier.
- Colegio Iberoamericano de Dermatologia. . (2016). Examen fisico de la cavidad oral. *Medigraphic.*, 167-170.
- COLTENE. (2017). *Coltene Roeko Comprecap Anatómic*. Obtenido de Coltene Roeko Comprecap Anatómic.: <https://lam.coltene.com/es/products/protesis/retraccion/roeko-retraction/roeko-comprecap-comprecap-anatomic/>
- Colténe Whaledent. (2011). *Retracción Gingival sin Hilos*. Obtenido de Magic FoamCord.: <https://www.coltene.com/pim/DOC/BRO/docbro9185-uk-11-11-magicfoamcordsenaindv1.pdf>
- Cruz González AC*, D. C. (2013). Técnicas para el manejo del tejido gingival en prótesis fija. Una revisión sistemática. *Avances en odontoestomatologia.*, 191-197.
- Delgado Pichel A, I. M. (2001). Espacio biológico. Parte 1:La inserción diente-encía. *Avances en Periodoncia.*, 101-107.

- Dentaires, P. R. (2018). *ACTEON IBERICA*. Obtenido de ACTEON IBERICA.: <https://www.acteongroup.com/es/productos/pharma/protesis/expasyl-retraccion-gingival>
- DENTUM. (2004). Manejo de tejidos gingivales, hemostasia y control del fluido crevicular: paradigmas en odontología adhesiva contemporánea. *DENTUM*, 14-21.
- Díaz, S. V. (2012). Técnica de doble hilo y técnica sin hilos "Cordless" comparación clínica en retracción gingival temporal. *Universidad de Santiago de Guayaquil Facultad de Ciencias Medicas Carrera de Odontología.*, 71,72,73.
- Escudero-Castaño N*, G.-G. V.-L.-M. (2012). Alargamiento coronario, una necesidad de retención protésica, estética y anchura biológica. Revisión bibliográfica. *AVANCES EN ODONTOESTOMATOLOGÍA*, 171-173.
- European School of Oral Rehabilitation Implantology and Biomaterials. (2008). Gingivectomia y curetaje. *CIENCIA Y PRÁCTICA*, 26.
- Ferraris., G. d. (2002). *Histología y Embriología Bucodental*. España: Medica Panamericana.
- Flores., B. A. (2007). Tiempo de expansión efectiva en tejidos blandos (espacio crevicular) aplicando el polivinil siloxano (Magic FoamCord). *Universidad Nacional Autonoma de México.*, 29/36.
- Francisco, M. R. (2007). Cerámicas Dentales: Clacificación y Criterios de Selección . *Universidad Complutence de Madrid* , 253-263.
- García, M. J. (2004). Evaluación del Sellado Marginal de Coronas de Titanio Colado y Mecanizado con dos líneas de Terminación. *Universidad Complutence de Madrid* .
- Garcia., C. (2003). Manejo de los tejidos periodontales durante la toma de impresion en protésis fija.

- Guzman H, J. (1980). Aleaciones para colado uso odontológico. *Federacion Odontológica Colombia* , 32-45.
- H., J. C. (2006). *Protesis Fija Preparaciones Biológicas Impresiones y Restauraciones Provisionales*. Mediterraneo.
- Herbert. T. Shillinburg, J. D. (1990). *Fundamentos de Prostodoncia Fija*. Chicago.: Quintessence Publishing Co.
- Hernán Coaguila Llerena¹, a. C. (2015). Agentes hemostáticos en cirugía periapical. Revisión de literatura. *Rev Estomatol Herediana*, 320.
- Hernández, E. (2010). Manejo de Tejidos Blandos en Protésis Fija. *Manejo de Tejidos Blandos en Protésis Fija*. México.
- Jan Lindhe, K. L. (2006). *periodontología clínica e implantología oral*. Panamericana.
- KRISTHA, V. M. (2017). Principios de tallado para prótesis fija, secuencia de tallado, terminaciones cervicales según el tipo de corona. . *Principios de tallado para prótesis fija, secuencia de tallado, terminaciones cervicales según el tipo de corona*. Lima Perú.
- L.* , P.-S., & A.* , B. M. (2011). Colgajo de reposición apical. *Avances en Periodoncia e Implantologia Oral*.
- MEDECO. (s.f.). *Prótesis Dentales*. Obtenido de <https://www.medeco.de/es/zahnarzt/protesis-dentales/la-corona-completa-colada/>
- Pegoraro., L. F. (2001). *PRÓTESIS FIJA*. São Paulo Brasil.: Artes Medicas Latinoamerica.
- Pérez., C. A. (Vol.7 2002). CONSIDERACIONES CLINICAS PARA LAS PREPARACIONES DENTARIAS. *La carta odontológica*, 29-33.
- Pietro, Z. S. (2015). ESPACIO BIOLÓGICO: INVASIÓN, PRESERVACIÓN Y PROTOCOLOS DE ACCIÓN EN PERIODONCIA Y ODONTOLOGÍA

RESTAURADORA. *Revista Científica Odontológica Universidad Científica del Sur*, 343-349.

Porter., R. S. (1977). *Manual Merk*. Barcelona España: Oceano.

R., O. L. (primer semestre de 2004). Metales y Aleaciones en Odontología. *Facultad de odontología universidad de Antioquia*. Antioquia., Medellín., Colombia.: Universidad de Antioquia.

Revista Europea de Odontoestomatología. (2017). Sistemática necesaria para confeccionar una completa y útil historia clínica: evitando problemas. *Revista Europea de Odontoestomatología*.

Robert A, C. (2012). *Láser en Odontología Principios y Práctica*. España: Elsevier Mosby.

Salazar., J. R. (2007). Metodos de separación gingival en prótesis fija. *Acta Odontológica Venezolana.*, 1-8.

Sanz., L. A. (2014). *Periodoncia e Implantología dental de Hall Toma de Desiciones*. Bogota: Manual Moderno.

Ultradent, P. I. (17 de Febrero de 2017). *Blog Ultradent*. Obtenido de Blog Ultradent.: <https://ultradentla.blog/2017/02/17/sulfato-ferrico-vs-cloruro-de-aluminio-para-hemostasis/>

Universidad de Chile Facultad de Odontología Departamento de Odontología Conservadora Área de Periodoncia. (2014). Biotipo Periodontal y Recesiones Gingivales: prevalencia e indicadores de riesgo en adolescentes entre 15 y 19 años de la ciudad de Santiago. *Biotipo Periodontal y Recesiones Gingivales: prevalencia e indicadores de riesgo en adolescentes entre 15 y 19 años de la ciudad de Santiago*. Santiago Chile, CHILE.

Universidad Peruana Cayetano Heredia. (s.f.). *portafolio DEBP*. Obtenido de portafolio DEBP: <https://sites.google.com/site/portafoliodeeduardoupchfaest/>

- Universidad Tecnológica de Santiago. (2011). Lesiones de la orofaringe. *Semiología Quirúrgica*.
- Vargas, C. G. (2003). MANEJO DE LOS TEJIDOS PERIODONTALES DURANTE LA TOMA DE IMPRESIONES EN PRÓTESIS FIJA . *UNIVERSIDAD CENTRAL DE VENEZUELA FACULTAD DE ODONTOLOGÍA POSGRADO DE ODONTOLOGÍA OPERATORIA Y ESTÉTICA* .
- Vargas., C. G. (2003). Manejo de los tejidos periodontales durante la toma de impresiones en protésis fija. *Universidad Central de Venezuela facultad de odontología.*, 65-87.
- Velastegui., M. C. (2009). Retraccion Gingival. *Universidad de Guayaquil Dr. José Apolo Pineda.*, 3-35.
- Villavicencio., U. M. (diciembre de 2016). Manual para la exploración de la cavidad oral y la orofaringe. de México, ciudad de México., México.
- Y.A., C. R. (2014). MANEJO DEL ESPACIO BIOLÓGICO. REVISIÓN DE LITERATURA. *Acta Odontologica Venezolna*, 1-7.