



# UNIVERSIDAD DE IXTLAHUACA CUI

## LICENCIATURA DE CIRUJANO DENTISTA

INCORPORADA A LA UNAM

No. DE ACUERDO CIRE 12/11 DE FECHA 24 DE MAYO DE 2011

CLAVE 8968 – 22

“HISTIOCITOSIS DE CÉLULAS DE LANGERHANS EN PACIENTE  
PEDIÁTRICO DE 2 AÑOS DE EDAD: REPORTE DE UN CASO CLÍNICO”

### TESIS

QUE PARA OPTAR POR EL TÍTULO DE  
CIRUJANO DENTISTA

### PRESENTA:

P.C.D. GRACE MIRANDA BECERRIL

### ASESOR DE TESIS

C.D M.F.D. JULIO CÉSAR BERMÚDEZ BARAJAS

IXTLAHUACA, ESTADO DE MEXICO, FEBRERO DEL 2019“





Universidad Nacional  
Autónoma de México



**UNAM – Dirección General de Bibliotecas**  
**Tesis Digitales**  
**Restricciones de uso**

**DERECHOS RESERVADOS ©**  
**PROHIBIDA SU REPRODUCCIÓN TOTAL O PARCIAL**

Todo el material contenido en esta tesis esta protegido por la Ley Federal del Derecho de Autor (LFDA) de los Estados Unidos Mexicanos (México).

El uso de imágenes, fragmentos de videos, y demás material que sea objeto de protección de los derechos de autor, será exclusivamente para fines educativos e informativos y deberá citar la fuente donde la obtuvo mencionando el autor o autores. Cualquier uso distinto como el lucro, reproducción, edición o modificación, será perseguido y sancionado por el respectivo titular de los Derechos de Autor.

## Índice

1. Antecedentes	3
1.1 Sistema Fagocitario Mononuclear	3
1.2 Monocitos	3
1.3 Macrófago	5
1.4 La célula de Langerhans	6
1.5 Histiocito	8
1.6 Histiocitosis de células de Langerhans	9
1.6.1 Granuloma Eosinofílico	10
1.6.2 Enfermedad de Letterer-Siwe	11
1.6.3 Enfermedad de Hand-Schuller-Christian	11
1.6.4 Incidencia	12
1.6.5 Etiopatogenia	12
1.6.6 Histopatología	13
1.6.7 Caracterización de la célula de Langerhans	13
1.6.8 Diagnóstico	14
1.6.9 Cuadro clínico	14
1.6.10 Afectación a diferentes órganos del cuerpo	16
1.6.11 Pruebas diagnósticas	17
1.6.12 Manifestaciones orales	18
1.6.13 Diagnósticos diferenciales	19
1.6.14 Tratamiento	20
1.6.15 Pronóstico	22
2. Planteamiento del problema	24
3. Justificación	25
4. Objetivos	26
5. Materiales y métodos	27
5.1 Diseño de estudio	27
5.2 Procedimiento	27
5.3 Consideraciones Bioéticas	28
6. Caso Clínico	29
6.1 Introducción del caso clínico	29
6.2 Significancia clínica	29
6.3 Presentación del caso clínico	30
6.4 Discusión	47
6.5 Conclusiones	50
6.6 Agradecimientos del caso clínico	51
7. Referencias Bibliográficas	52
8. Anexos	56

## **Agradecimientos:**

Este proyecto de tesis es un gran esfuerzo en el cual directa o indirectamente participaron distintas personas opinando, corrigiendo, aconsejando, dándome ánimos, acompañándome en momentos de crisis pero también de felicidad.

En primer lugar, le agradezco a Dios por darme la oportunidad de terminar mi licenciatura en Cirujano Dentista, le agradezco por haberme permitido finalizar mi proyecto de tesis así como bendecirme por llegar hasta aquí.

A mi madre por siempre apoyarme en cada etapa de mi vida, sin ella nada de esto hubiera ocurrido, gracias por siempre estar ahí en las buenas y en las malas, por ayudarme a conseguir y a llevar pacientes hasta la escuela, por desvelarse conmigo cuando lo necesitaba, por apoyarme tanto económicamente como emocionalmente, por siempre estar cuando más te necesito, por aguantar mi mal humor y a pesar de eso siempre recibirme con una sonrisa, por eso y muchas cosas más ¡GRACIAS!

A mi padre que con su esfuerzo y trabajo pudo brindarme apoyo económico, por sus regaños y demás ¡Gracias! A mi hermano por hacerme reír siempre y hacer que mis días pesados se vuelvan ligeros.

A mi asesor de tesis, C.D M.F.D. Julio César Bermúdez Barajas por su esfuerzo, dedicación, paciencia y comprensión lo que logro en mí el haber concretado mi tesis con éxito.

A la C.D. Mónica Rendón Gómez quien me apoyo durante toda la carrera, en mi servicio social y en el terminó de proyecto de tesis quien además de ser una excelente docente es una excelente amiga y persona.

Agradezco a todos mis revisores de tesis, M.C.O. Leopoldo Javier Díaz Arizmendi, C.D. Verónica Soto Dueñas, C.D. Mary Carmen Suarez Benítez y M.C. Rosa María Peñaloza Roble, por su visión crítica durante la elaboración de proyecto de tesis, por su rectitud en su profesión como docentes y por sus consejos que ayudaron a que este logro se haya concluido exitosamente.

Por último quiero agradecer a la Universidad de Ixtlahuaca por mi formación profesional y los conocimientos adquiridos así como a la Clínica Odontológica de Consulta Externa Morelos ISSEMYM, quien me permitió llevar el seguimiento del caso clínico hasta el final.

Son muchas las personas que han formado parte de mi vida profesional a las que me encantaría agradecer sus consejos, apoyo, ánimo, compañía, por todo lo que me han brindado y por todas sus bendiciones.

Las palabras nunca serán suficientes para testimoniar mi aprecio y agradecimiento.

A todos ustedes, mi mayor reconocimiento y gratitud.

## **1. Antecedentes**

La Histiocitosis de células de Langerhans es una enfermedad que trata sobre la proliferación anormal de células dendríticas de tipo clonal (1).

### **1.1 Sistema Fagocítico Mononuclear**

El sistema inmunológico es el responsable de la respuesta antigénica contra sustancias extrañas para el organismo (antígenos). Compuesto por células especializadas como el Sistema Fagocítico Mononuclear (SMF), el cual tiene como precursores a los monocitos los cuales tienen funciones como células presentadoras de antígeno (CPA). Además estas células son capaces de fagocitar azul tripán y tinta china, lo que permite su visualización en microscopia óptica (2,3). Las células del SMF tienen receptores para las inmunoglobulinas, se asientan en tejidos específicos y pueden adoptar una gran variedad de aspectos morfológicos conforme se diferencian. Las funciones principales de estas células son fagocitosis, secreción (linfocinas), procesamiento antigénico y presentación de antígenos a otras células del sistema inmunitario (2).

El SMF está constituido por los monocitos y por los macrófagos. Los macrófagos son células muy móviles que adoptan diferentes nombres según el tejido donde se asienten (3).

### **1.2 Monocitos:**

Los monocitos componen el 2-8% de los leucocitos. Son leucocitos agranulares. Se forman en la médula ósea, desde donde pasan a la sangre, donde permanecen unas horas, máximo 72 horas. Tras estas horas se unen a células endoteliales gracias a proteínas de adhesión y a nivel de las vénulas postcapilares, se desplazan al interior del tejido conjuntivo, convirtiéndose en macrófago (4). Los monocitos son los precursores de las células del sistema fagocítico mononuclear. Los monocitos

son los leucocitos más grandes en el extendido de sangre. Se movilizan desde la médula ósea hacia los demás tejidos, en donde se diferencian en los diversos fagocitos del sistema fagocítico mononuclear, como por ejemplo los macrófagos del tejido conjuntivo (histiocitos), los osteoclastos, los macrófagos alveolares, los macrófagos perisinusoidales hepáticos (células de Kupffer) y los macrófagos de los ganglios linfáticos, el bazo y la médula ósea, entre otros. Los monocitos permanecen en la sangre por sólo 3 días (2). (Cuadro 1)

**Cuadro 1. Células del sistema fagocítico mononuclear**

Nombre de la célula	Localización
Macrófago (histiocito)	Tejido conjuntivo
Macrófago perisinusoidal (célula de Kupffer)	Hígado
Macrófago alveolar	Pulmones
Macrófago	Bazo, ganglios linfáticos, médula ósea y timo
Macrófago pleural y peritoneal	Cavidades serosas
Osteoclasto	Hueso
Microglía (célula del Río Hortega )	Sistema nervioso central
Células de Langerhans	Epidermis
Macrófago derivado de fibroblasto	Lamina propia del intestino, endometrio
Célula dendrítica	Ganglios linfáticos, bazo

Fuente: Histología, Texto y Atlas color con Biología Celular y Molecular. Ross, Pawlina, Editorial Panamericana 5ª Edición 2007 (2).

Los monocitos se transforman en macrófagos, que actúan como células presentadoras de antígenos en el sistema inmunitario. Durante la inflamación, como ya se señaló, el monocito abandona el vaso sanguíneo en el sitio inflamado, se transforma en macrófago de los tejidos y fagocita bacterias y otras células. El monocito-macrófago es una célula presentadora de antígenos y desempeña un papel importante en las respuestas inmunitarias al degradar parcialmente los antígenos y presentar sus fragmentos en las moléculas del Complejo mayor de histocompatibilidad II (MHC II), al cual se refiere también como Human Leukocyte

Antigen (HLA) quien comprende una familia de genes que controlan la respuesta inmune hacia agentes patógenos, aceptación o rechazo de trasplantes y vigilancia de tumores,(4) ubicadas en la superficie del macrófago a los linfocitos T CD4+ coadyuvantes para su reconocimiento (5).

### **1.3 Macrófago**

Los macrófagos son células fagocíticas derivadas de los monocitos. Tienen una vida media de 17 a 40 días y presentan distinta morfología y distintos nombres.

Los macrófagos del tejido conjuntivo también conocidos como histiocitos derivan de las células sanguíneas llamadas monocitos. Los monocitos migran desde el torrente sanguíneo hacia el tejido conjuntivo. Son de núcleo arriñonado, escotado o indentado (6).

La función principal del macrófago es la fagocitosis como actividad de defensa como la fagocitosis de bacterias o de limpieza como fagocitosis de dendritas celulares, también desempeña un papel importante en las reacciones de la respuesta inmunitaria. Los macrófagos poseen en su superficie proteínas específicas conocidas como moléculas del complejo mayor de histocompatibilidad II (MCH II) que les permiten interactuar con los linfocitos T CD4+ (2).

Cuando los macrófagos fagocitan una célula extraña los antígenos son exhibidos en la superficie de las moléculas del MHC II. Si un linfocito T CD4+ reconoce el antígeno exhibido se activa y desencadena una respuesta inmunitaria. Como los macrófagos presentan el antígeno a los linfocitos T CD4+ se denominan células presentadoras de antígenos (7).

Las células presentadoras de antígeno son los macrófagos, los linfocitos B y las células dendríticas y derivan de la médula ósea, tienen receptores para el MHC-I y MHC-II. Su función es fagocitar el antígeno y lo degradan a todos los péptidos que lo constituyen. Estos péptidos se unen a las moléculas del MHC-II y los trasladan a



la membrana mediante vía endocítica. Así los presentan a los linfocitos T, una vez presentado a las células T este se activa y prolifera dando lugar a Linfocitos T de memoria y Linfocitos T efectores que estos producen linfocinas, las cuales estimulan a los linfocitos B que se activan en linfocitos B de memoria y linfocitos B efectores, los cuales actuarán sobre el agente extraño produciendo anticuerpos (células plasmáticas)(2).

Cuando encuentran cuerpos extraños grandes los macrófagos se fusionan para formar una célula enorme que fagocita el material extraño, estas células multinucleadas reciben el nombre de células gigantes de cuerpo extraño cuando los núcleos se distribuyen en la periferia celular de manera bien ordenada y forman un anillo se les llama células de Langerhans (2,4).

#### **1.4 La célula de Langerhans**

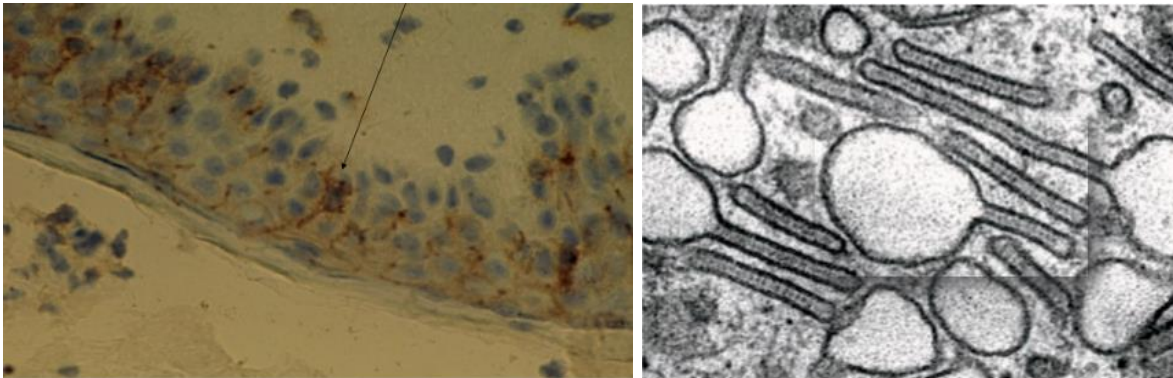
La célula de Langerhans (CL) deriva de la médula ósea, por lo tanto, del sistema fagocítico mononuclear (SMF), es una célula presentadora de antígenos profesional que juega un papel clave en el inicio y en la regulación de la respuesta inmune. Se localiza en la epidermis y en otros epitelios estratificados desde donde emigra a los órganos linfoides secundarios para presentar a los linfocitos T aquellos antígenos que penetran por la piel e iniciar la respuesta inmune específica (8).

La célula de Langerhans deriva de progenitores de la serie promielocítica, a nivel de epidermis, constituyen alrededor del 2 al 4% de los elementos presentes, encontrándose también en mucosa de la vagina y boca, ganglios linfáticos y timo (5).

En las secciones histológicas con tinciones habituales se les observa como células claras, con núcleos reniformes en la región suprabasal de la epidermis (Figura 1). En la vida intrauterina son detectables a partir de la séptima semana de gestación. En este momento adquieren actividad de ATPasa, enzima que se ubica en la

membrana plasmática y utiliza la energía para bombear sodio hacia el exterior y potasio al interior celular. A los dos meses de la vida fetal comienzan a expresar el marcador de membrana CD1 y ya a las 10 semanas exhiben a nivel citoplasmático los gránulos de Bierbeck. En la etapa neonatal ya expresan el marcador S100 (9).

Figura 1. Células de Langerhans



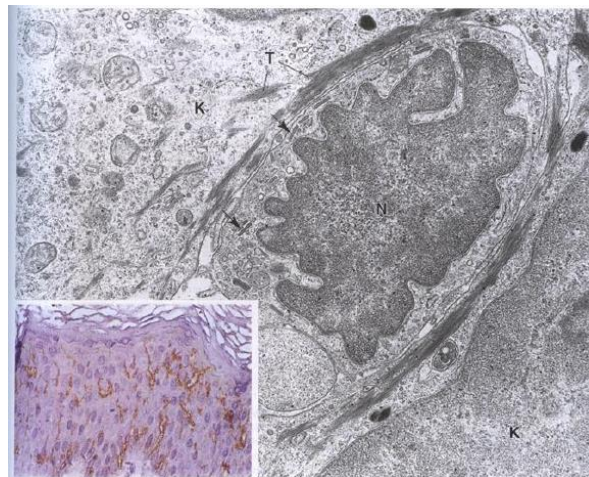
Fuente: Histología, Texto y Atlas color con Biología Celular y Molecular. Ross, Pawlina, Editorial Panamericana 5° Edición 2007 (2). Current therapy for Langerhans cell histiocytosis. Broadbent, V. Gardner, Hema Onco Clin North Ame.1998(12)(2).

Su núcleo tiene indentaciones o escotaduras típicas, de manera que su contorno es irregular, dentro del citoplasma se observa un organelo denominado gránulo de Bierbeck, de forma discoidal, y ocasionalmente puede observarse una vesícula en uno o ambos extremos de la estructura. Al corte posee una forma muy peculiar "en raqueta de tenis"(2). (Figura 2).

Se ha identificado una proteína denominada Langerina, la cual estaría implicada en la génesis de los gránulos de Bierbeck. La misma es internalizada por procesos de endocitosis mediados por receptores. Las CL son las responsables de la génesis de la cascada inmunitaria, ya que poseen una extraordinaria capacidad para iniciar y regular la respuesta inmune. Estudios *in vitro* demuestran que estas células al originarse en la serie promielocítica son estimuladas por el factor estimulador de colonias de macrófagos (GM-CSF) (9).

Figura 2. Microfotografía electrónica de una célula de Langerhans. El núcleo (N) de una célula de Langerhans exhibe característicamente muchas indentaciones y el citoplasma contiene corpúsculos bastoniformes distintivos (flechas). Obsérvese la presencia de tono filamentosos (T) en los queratinocitos (K) contiguos por la ausencia de estos en la célula de Langerhans. Imagen en color. Microfotografía óptica de la epidermis que muestra la distribución y la índole dendrítica de las células de Langerhans que se tiñeron inmunohistoquímicamente con anticuerpos contra el antígeno de superficie CD1a (2).

Figura 2.



Fuente: Histología, Texto y Atlas color con Biología Celular y Molecular. Ross, Pawlina, Editorial Panamericana 5° Edición 2007 (2).

## 1.5 Histiocito

El histiocito es una célula del sistema inmune que incluye, entre otros, a los macrófagos y a las células dendríticas o dendrocitos. Los macrófagos son los encargados de procesar el antígeno y las células dendríticas de presentarlo a los linfocitos T (10).

Una de las células dendríticas más importante es la célula de Langerhans que tiene su origen en la médula ósea y reside, en condiciones normales, en la piel, mucosas malpighianas y pulmón, representa el 1% a 2% de las células de la epidermis y es importante en la vigilancia inmunológica cutánea (11).

## 1.6 Histiocitosis de células de Langerhans

La Histiocitosis de células de Langerhans es una entidad descrita desde el siglo XIX. Obtuvo múltiples sinónimos a través de los años desde que fue descubierta en el año 1893 por Alfred Hand. En 1953 Lichtenstein sugirió el término de Histiocitosis X para englobar las diferentes manifestaciones clínicas de dicha enfermedad, pero en 1985 la Histiocyte Society recomendó el término de Histiocitosis de células de Langerhans dado al origen y a la etiología poco descrita en sus primeras épocas (8,10).

Actualmente, existe poco conocimiento sobre su causa, pero hay descripciones de su fisiopatología, basadas en observaciones científicas, que han permitido realizar una clasificación aplicable al contexto actual. La Histiocitosis de células de Langerhans se considera una enfermedad que presenta polaridades clínicas que algunos autores consideran como fases de la evolución de la misma y otros, como aspectos distintos de la misma enfermedad. La clínica puede ser muy variable: desde escasas manifestaciones clínicas, hasta una afección sistémica grave que pone en peligro la vida del paciente; en ocasiones es incompatible con la misma (12).

La Histiocitosis de células de Langerhans es una enfermedad heterogénea de etiología desconocida, que se caracteriza por la proliferación no controlada de histiocitos, proliferación clonal de células de Langerhans en uno o varios órganos. Es poco frecuente siendo común el compromiso óseo (13).

El término Histiocitosis identifica un grupo de alteraciones que tienen en común la proliferación de células dendríticas y los macrófagos, se diagnostican más frecuentemente en niños. Dentro de las relacionadas con las células dendríticas las fundamentales son las Histiocitosis de células de Langerhans (14).

La Histiocitosis de células de Langerhans tiene un comportamiento clínico muy variable, desde una lesión que involucra un solo sitio o sistema hasta una enfermedad multisistémica, tienen un aspecto clínico muy amplio, que va desde una lesión osteolítica que cura espontáneamente hasta una enfermedad letal semejante a la leucemia. Su evolución es extremadamente variable, indolente durante mucho tiempo o rápidamente progresiva y fatal. También una lesión única puede evolucionar hacia una forma diseminada o hacia la cronicidad (15).

Puede presentarse a cualquier edad, desde el nacimiento hasta la vejez, pero su diagnóstico es más frecuente entre 1 y 3 años de edad, con predilección en hombres (11). Dependiendo del sitio de afectación la entidad es conocida de diferentes maneras:

- Granuloma Eosinofílico
- Enfermedad de Letterer-Siwe
- Enfermedad de Hand-Schuller-Christian

### **1.6.1 Granuloma Eosinofílico**

Lesión solitaria, es una forma de afectación única con lesiones aisladas en hueso o pulmón, entre 60% y 80% de los casos, de predominio en niños mayores, con pico de incidencia entre 5 a 10 años de edad(16).

Se describió este padecimiento como la presencia de un tumor con contenido de células fagocíticas y colecciones de eosinófilos, con presencia de células de Langerhans, macrófagos, linfocitos T y células gigantes. Se considera un subtipo benigno, ya que presentan remisión completa en 95% de los casos. No se encuentran lesiones cutáneas, por lo general (9,10). Es la que tienen mejor pronóstico, afectan los huesos del cráneo especialmente(17).

### **1.6.2 Enfermedad de Letterer-Siwe**

Es una forma aguda sistémica, diseminada, rara y de manifestaciones muy severas, presente en el 10% de los casos, siendo más común en niños menores de tres años, los pacientes presentan una dermatosis generalmente aguda y diseminada, con manifestaciones cutáneas principalmente nodulares y maculopapulares, lesiones que simulan dermatitis seborreica distribuida en piel cabelluda, cuello, tronco y área del pañal. Se ha descrito la presencia de pápulas, pústulas, vesículas, petequias y púrpura, con signos sistémicos que incluyen fiebre, anemia, pancitopenia, linfadenopatías, lesiones osteolíticas y compromiso visceral como hepatoesplenomegalia. Mal pronóstico (12,16,17)

### **1.6.3 Enfermedad de Hand-Schuller-Christian**

Su forma crónica sistémica, descrita en niños entre 2 a 5 años de edad, en el 15% al 40% de los casos,(16) representada por la triada de lesiones osteolíticas granulomatosas, diabetes insípida y exoftalmos(17).

La afectación del sistema nervioso central ocurre principalmente en la región hipotálamo-hipofisaria, produciendo así la diabetes insípida central como la primera manifestación clínica de esta entidad (16). Aparecen tanto lesiones óseas como extra óseas con pronóstico reservado(18).

Un tercio de los pacientes presenta una dermatosis similar a la dermatitis seborreica, con las mismas áreas de distribución descritas con anterioridad, así como presencia de pápulas y nódulos en dichas regiones(12).

#### **1.6.4. Incidencia**

La presentación de Histiocitosis de células de Langerhans es predominante en el sexo masculino. Con una relación de 2:1 y la edad de presentación está entre los 0 y 15 años, siendo el tejido óseo el sistema más frecuentemente comprometido (cerca del 90% de los casos) (16).

Su incidencia es de 0,54/100 000 niños de 2 a 15 años y de 1,64/100 000 en niños entre 0 a 2 años de edad (11). Según otros autores tiene una incidencia global estimada de 8-9 casos por millón de niños(13).

#### **1.6.5. Etiopatogenia**

La etiología aún es desconocida. La etiología viral es poco probable, aunque en algunos pacientes se ha encontrado el genoma de un herpes virus tipo 6 (11). Las células de Langerhans actúan en el procesamiento y presentación de antígenos de células efectoras inmunitarias (linfocitos T) (19).

Se cree que la forma aguda de este padecimiento y algunos casos de la forma crónica tal vez representen una transformación neoplásica. Sin embargo, sólo en unos cuantos casos de la enfermedad de células de Langerhans se han demostrado anomalías del contenido de DNA en células proliferativas. Investigaciones recientes demostraron una proliferación clonal de células de Langerhans lo cual apoya la idea de un proceso neoplásico (13).

Actualmente, ha aparecido información según la cual algunos pacientes con HCL pueden tener defectos en ciertos aspectos de la rama mediada por células del sistema inmunitario. La deficiencia de linfocitos supresores T y concentraciones bajas de factor tímico en suero señalan la presencia de una anomalía del timo en esta enfermedad. Estas anomalías inmunitarias pueden dañar mecanismos

reguladores normales con la subsecuente proliferación de células de Langerhans (20).

#### **1.6.6. Histopatología**

Los hallazgos histológicos son uniformes en todas las variedades; el más característico es la presencia de la célula de Langerhans en un contexto semejante al de la inflamación con neutrófilos, eosinófilos, células plasmáticas, linfocitos e histiocitos multinucleados gigantes (14)

El hallazgo morfológico patognomónico de las células de Langerhans es la presencia, en el estudio con microscopía electrónica de los corpúsculos de Birbeck en forma de raqueta localizados en el citoplasma, adyacentes o contiguos a la membrana(11). Permite confirmar el diagnóstico por medio de la microscopía y la marcación inmunohistoquímica, la cual muestra el marcador característico CD1a positivo y proteína S100 (13).

La Histiocitosis de células de Langerhans es una proliferación clonal neoplásica de células tipo Langerhans que expresan CD1a, Langerina y proteína S100; y muestran gránulos de Birbeck al examen ultraestructural(17).

#### **1.6.7. Caracterización de la célula de Langerhans**

Las células de Langerhans normales y las del tumor comparten la expresión fenotípica de antígenos CD1a, proteína S-100 y el marcador específico es el CD1a(20).



### **1.6.8. Diagnóstico**

El diagnóstico puede ser presuntivo cuando el cuadro clínico y la morfología con microscopía óptica son característicos; probable cuando a las lesiones histológicas típicas se le agrega a la positividad a los marcadores ATPasa, proteína S100 y definitivo cuando has positividad al CD1a y están presentes los gránulos de Birbeck en la microscopia electrónica (11).

### **1.6.9 Cuadro clínico**

Sus manifestaciones clínicas dependen del sitio de afectación de la lesión, presentando un curso variable que puede manifestarse de manera unifocal o multifocal con afectación de uno o más sistemas. La manifestación unifocal en el tejido óseo representa hasta el 80% de los casos en niños menores de cinco años, siendo el granuloma eosinofílico su principal manifestación, pudiendo comprometer casi todo el tejido óseo (16).

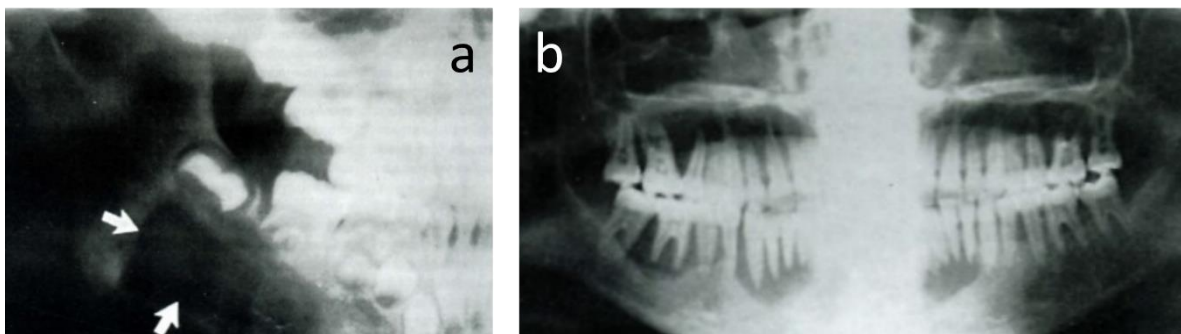
Los síntomas van desde dolor óseo en el 80 a 90% de los casos de cráneo, disminución de la audición, procesos infecciosos como otitis, inflamación de tejidos blandos, sensibilidad, fracturas patológicas, cefaleas por compromiso o mastoiditis, pérdidas dentales por compromiso de mandíbula y maxilar, hasta manifestaciones generales como fiebre, anorexia, pérdida de peso y manifestaciones hemorrágicas. Entre las manifestaciones clínicas que se presentan en la enfermedad multisistémica se encuentran síntomas inespecíficos con compromiso del estado general, hepatoesplenomegalia, linfadenopatías, así como citopenias con compromiso de más de dos líneas celulares (16).

Las formas monostótica y poliostótica del padecimiento pueden lesionar prácticamente cualquier tipo de hueso del cuerpo. El cráneo, la mandíbula, costillas, vértebras y huesos largos son atacados con mayor frecuencia. En todas las formas de esta enfermedad las alteraciones bucales pueden ser los primeros signos. En un

estudio se reconoció afección de piel, mucosas o huesos de la región de la cabeza y cuello en más de 80% de los niños afectados. La hiperestesia, dolor y tumefacción son quejas comunes del paciente. Un dato habitual en la presencia de dientes flojos son quejas comunes del paciente. Un dato habitual en la presencia de dientes flojos en el área del hueso alveolar dañado. Los tejidos gingivales suelen estar inflamados, hiperplásicos y ulcerados. También se han descrito anomalías en la mucosa bucal que adoptan la forma de nódulos submucosos, úlceras y leucoplaquia (20).

Las mandíbulas pueden mostrar anomalías radiotransparentes solitarias o múltiples que afectan a menudo el hueso alveolar y confieren a los dientes la apariencia de que flotan en el espacio. (Figura 4.) Asimismo, es posible identificar en el borde central de la mandíbula o la maxila malformaciones óseas con aspecto nítidamente circunscrito semejante al de heridas hechas con sacabocado. Estas lesiones se localizan algunas veces de manera exclusiva en un sitio periapical, donde pueden relacionarse con afecciones inflamatorias periapicales. (Figura 3.) En la mandíbula las anomalías pueden acompañarse de afección ósea en otras partes del esqueleto. El examen radiográfico del esqueleto es útil para detectar una anomalía muy extensa. La linfadenopatía cervical, mastoiditis y otitis media son manifestaciones casi siempre presentes en cabeza y cuello en la tumoración multifocal (20).

Figura 3. Imagen radiográfica de la Histiocitosis de Células de Langerhans



a) Enfermedad de células de Langerhans de la mandíbula (flechas). b) Enfermedad de células de Langerhans de la mandíbula con apariencia radiográfica de dientes flotantes.  
Fuente: Regezi J a. Regezi Tercera edición. New York. 2007 (20).

### **1.6.10 Afectación a diferentes órganos del cuerpo**

Piel:

Las manifestaciones cutáneas son muy frecuentes y a menudo el primer signo de la enfermedad; son lesiones eritematosas y escamosas parecidas a la dermatitis seborreica. Se localizan en la piel del cráneo, cara, regiones retroauriculares, pliegues y región perianal (11).

Médula ósea y sangre periférica:

La anemia y la trombocitopenia no son raras, menos frecuente la leucopenia, estas alteraciones se atribuyen a una disfunción de la médula ósea pero su patogenia no es clara (11).

En la médula ósea normal no parecen existir células de Langerhans, aunque si otro tipo de células dendríticas. El aumento de histiocitos no es diagnóstico y no es frecuente que se encuentre infiltración por lo que su estudio no es concluyente.

Cuando se muestra infiltración se acompaña casi siempre de gran hepatoesplenomegalia, lesiones de la piel y fiebre, y tiene un pronóstico desfavorable (11).

Hígado:

El hígado puede estar aumentado de tamaño por infiltración de las células de Langerhans o debido a la compresión de la vena porta por ganglios linfáticos. La hepatoesplenomegalia puede también relacionarse con la hiperplasia e hipertrofia de las células de Kupffer, como resultado de la activación generalizada del sistema inmunológico celular (11).

Pulmón:

En la radiografía de tórax aparece un infiltrado micronodular y el diagnóstico se realiza por la presencia de CD1a positivas en el líquido bronquial, evolutivamente

aparecen en ocasiones quistes o bulas que al romperse producen neumotórax. En la fase final existen fibrosis y enfisema (11).

Timo:

Puede estar aumentado de tamaño y en ocasiones es el único afectado. En la necropsia se encuentra siempre infiltrado (11).

Glándulas endocrinas:

La alteración más frecuente es la diabetes insípida y aunque en general aparece en periodos avanzados de la evolución o como una secuela, se puede presentar en cualquier periodo en el 17.5% de los pacientes. Su diagnóstico presuntivo se realiza por la prueba de deprivación de agua durante 7 horas y se confirma por la medición de vasopresina en orina. La diabetes insípida aparece fundamentalmente cuando existen lesiones en el cráneo o enfermedad multisistémica (11).

Sistema nervioso central:

Se describen alteraciones del cerebelo, tallo cerebral, hemisferios cerebrales y médula espinal. Algunos enfermos presentan signos de hipertensión intracraneal o ataxia, temblor, hiperreflexia, hemiplejía o cuadriplejía (11).

#### **1.6.11 Pruebas diagnósticas:**

Rayos X:

Se observan como lesiones líticas que aparecen al inicio de bordes irregulares, asociadas a edema de tejidos blandos y reacción del periostio cuando están presentes en el hueso. Además, presentan apariencia maligna y son difíciles de diferenciar de crecimiento tumoral u otras malignidades (21).

Gammagrafía:

Luego que se aprecie la lesión lítica en los rayos "X" debe realizarse gammagrafía ósea para observar si hay captación del radiofármaco en otras zonas del cuerpo, lo cual es muy útil al momento de tomar decisiones terapéuticas (21).

Tomografía axial computarizada:

Sus ventajas son la detección de masa de tejidos blandos, su extensión, su relación con órganos y tejidos vecinos y la observación del desgaste peritumoral, adicionalmente, es útil para la realización de una biopsia guiada (21).

Resonancia magnética:

Puede identificar el sitio donde se presenta la lesión, las áreas contiguas para descartar que se encuentran afectadas y para determinar el grado de inflamación. Se realiza para para calcular toda el área del tumor (21).

Biopsia:

Es vital para el diagnóstico de la Histiocitosis realizar una biopsia para el análisis histopatológico usando marcadores de inmunohistoquímica como son el CD1a y la proteína S100 (21).

#### **1.6.12. Manifestaciones orales**

Las manifestaciones orales pueden ser en algunos casos el primer signo de la enfermedad, como signos y síntomas se han descrito tumefacción facial, dolor, gingivitis, pérdida de dientes, ulceraciones orales, halitosis, dificultad para la masticación, hemorragia gingival y parestesias (22).

Lesiones periodontales incluyen: recesiones gingivales, bolsas periodontales, pérdida de soporte óseo, movilidad y pérdida dental; también aparecieron ulceraciones en mucosas, que se acompañaron de erupción dental precoz, lesiones intraóseas, imágenes osteolíticas bien delimitadas (20).

Radiológicamente en las lesiones de los maxilares es la de un proceso destructivo radiolúcido, con márgenes bien definidos y la pérdida de hueso puede ser bastante severa como para mostrar los “dientes flotantes” (23).

### 1.6.13 Diagnósticos diferenciales

<b>Diagnóstico diferencial</b>	<b>Definición</b>	<b>Similitud con la HCL</b>
Linfohistiocitosis Hemofagocítica	Afecta en su mayor parte a lactantes menores de 18 meses.(11) Se caracteriza por una activación inmune patológica, con signos y síntomas de inflamación excesiva, resultado de la disfunción de las células natural killer (NK) que lleva a sobre estimulación, proliferación de células T (24).	Proliferación marcada de histiocitos con marcada hemofagocitosis Infiltración de histiocitos y linfocitos (24).
Periodontitis Juvenil	Se caracteriza por una rápida pérdida de inserción de tejido conectivo y hueso alveolar, se presenta en forma localizada que afecta a incisivos y primeros molares y en generalizada que afectan a los demás órganos dentarios (25).	La imagen radiolúcida que indica una pérdida ósea alveolar a nivel de los dientes afectados(25).
Displasia fibrosa	Se caracteriza por un crecimiento anormal fibroconectivo con trabéculas óseas patológicas que sustituye al tejido óseo normal(25).	Se divide en monostótica que afecta a un solo hueso o parte de él y poliestótica que tiene afectación múltiple(25).
Síndrome de Gorham-Stout	Se distingue por la proliferación de canales vasculares y la pérdida de matriz ósea. Se diagnostica principalmente por biopsia, su evolución es impredecible, causa morbilidad elevada y actualmente (26).	Radiográficamente se observan los “dientes flotantes”(26).
Linfomas	Produce una masa osteolítica y radiolúcida que pronto rompe las tablas óseas infiltrando las	Radiolúcidez lesión osteolítica,

	partes blandas adyacentes provocando gran deformidad e inflamación facial. (25).	infiltraciones a tejidos blandos(25).
--	--	---------------------------------------

#### 1.6.14 Tratamiento

El tratamiento depende de la extensión y gravedad de la enfermedad. Cuando está localizada a un solo tejido, habitualmente a hueso, se puede observar su evolución sin realizar ningún tratamiento. Una lesión única tiende a desaparecer espontáneamente, también la biopsia diagnóstica con o sin inyección de un esteroide puede iniciar la curación (11).

El simple curetaje con o sin inyección de esteroides, cura del 80 al 90% de los casos; en el 10% de ellos se producen recidivas, nuevas localizaciones o secuelas.

La radioterapia solo se debe utilizar cuando la lesión es inaccesible a la cirugía y compromete órganos críticos, por ejemplo, vertebras, con posible compresión de la médula espinal. Las dosis deben ser bajas: de 400 a 1000 centigray (cGy) = rads. Cuando la enfermedad afecta un solo sistema o es multisistémica se debe emplear la quimioterapia (11).

En 1991, la Histiocyte Society instituyó el protocolo LHC-II donde se recomienda utilizar la Vinblastina a 0.2 mg/kg de peso en los niños de menos de 10g (11).

En los enfermos que no responden a ningún tratamiento del protocolo LHC-II se utiliza el protocolo LCH-S, que consiste en la realización de trasplante de células progenitoras hematopoyéticas o tratamiento inmunosupresor con ciclosporina A. Los pacientes con enfermedad multisistémica pueden beneficiarse con el tratamiento esteroideo y citostático, inclusive con el trasplante de células progenitoras hematopoyéticas (27).

A diferencia de lo que ocurre en el cáncer, el objetivo del tratamiento en la HCL es el control y no la erradicación de todas las lesiones; el término remisión completa, por lo tanto, no se debe usar (11).

La Histiocyte Society definió el tratamiento de esta enfermedad con el protocolo LHCIII, que consiste en una inducción con 40 mg/m<sup>2</sup> de metilprednisona por 6 semanas y luego se descende hasta suspender en dos semanas y una dosis semanal de Vinblastina (28).

En la semana 6 se evalúa con Resonancia Magnética y se asume como remisión si desaparece el tejido blando patológico. Posteriormente continúan con mantenimiento cada 21 días con 5 días de metilprednisona y una dosis de Vinblastina, hasta completar 6 meses (29).

La frecuencia de recidiva en los pacientes de bajo riesgo es muy baja y la supervivencia a 5 años es cercana al 100%. El seguimiento se realiza cada 6 meses hasta los 5 años luego finalizando el tratamiento y consiste en un examen clínico y de laboratorio (hemograma, medio interno, función renal y hepática, radiografías de huesos largos (11).

El tratamiento de los dientes afectados por la HCL, no será necesario extraer todos los dientes, solo aquellos que presenten una movilidad marcada y aquellos no vitales. Se ha descrito que en algunos casos es necesario la extracción de dientes afectados seguido de radioterapia del hueso maxilar afectado. En dientes remanentes, el raspado y alisado radicular (RYAR) acompañado de enjuagues con clorhexidina y una higiene oral adecuada será el tratamiento ideal (18).

Cuando la enfermedad se limita a la piel, se puede dejar únicamente en observación. En caso de que el paciente solicite tratamiento, o que la afección a la piel sea multifocal, se han implementado terapias tópicas como mostaza nitrogenada, esteroides tópicos, o láser (12).

En enfermedad limitada a hueso, el tratamiento de primera elección es la resección quirúrgica de la lesión con curetaje del hueso. Se ha descrito el uso de esteroides intralesionales o radioterapia cuando las lesiones son de gran tamaño o de difícil abordaje. En el caso de enfermedad multisistémica, la opción terapéutica de primera



línea es el uso de agentes quimioterapéuticos sistémicos, siendo la prednisona el de primera opción (30).

Existen múltiples estudios con la administración de agentes citotóxicos, combinados con múltiples agentes quimioterapéuticos, como mercaptopurina, vinblastina y ciclosporina. Se han descrito terapias más actuales, como el uso de anticuerpos monoclonales contra CD1a, inhibidores específicos de citocinas, etopósido y el 2-chlorodeoxiadenosina (12).

### **1.6.15 Pronóstico**

Depende de la edad en el momento del diagnóstico y del cuadro clínico inicial.

Los niños menores de 2 años de edad y disfunción hepática, pulmonar o de la médula ósea tienen mal pronóstico (11).

Existe una correlación lineal entre la mortalidad y el número de órganos afectados; cuando 1 o 2 están comprometidos, la mortalidad es del 10%, cuando son más de 2 la mortalidad alcanza el 90%. Los pacientes con enfermedad localizada en hueso tienen un excelente pronóstico, con mortalidad casi nula (11).

Hay datos de progresión de enfermedad que indican mal pronóstico, como la disminución en la audición y la diabetes insípida, que se presenta principalmente en el subtipo Hand-Schüller-Christian. Existen estudios en los que se reporta una tasa elevada de recaída y un pronóstico desfavorable en pacientes que no responden al tratamiento desde el inicio (12).

Según el resultado de los exámenes realizados y de las manifestaciones clínicas se puede determinar un índice de actividad de la enfermedad, lo cual es útil para valorar el riesgo de progresión y mortalidad. Un puntaje elevado orienta hacia una mortalidad más elevada (cuadro 2). Se le otorgan puntos a cada hallazgo clínico, de

laboratorio, y radiográfico, se suman todos los puntos y un resultado >6 indica pobre pronóstico, por el cual está indicado un tratamiento más agresivo (31).

### **Cuadro 2. Índice de actividad de la enfermedad**

<ul style="list-style-type: none"><li>✓ <b>Hallazgos clínicos (puntaje máximo 17)</b></li><li>✓ Fiebre (0-1), erupción cutánea (0-2), afectación ósea con destrucción (0-1) dolor (0-1)</li><li>✓ Linfadenopatía (0-1) hepatomegalia (0-2) esplenomegalia (0-2) tumor de tejidos blandos (0-2)</li><li>✓ Disfunción respiratoria (0-5)</li> <li>✓ <b>Pruebas de laboratorio (puntaje máximo 15)</b></li><li>✓ Pruebas de función hepática anormales, AST y ALT(0-2), GGT (0-2) albúmina(0-3)</li><li>✓ Conteo eritrocitario, resultado dependiente del número de unidades necesarias a transfundir (0-3)</li><li>✓ Conteo plaquetario, resultado dependiente del número de unidades necesarias a transfundir (0-4)</li> <li>✓ <b>Radiología (puntaje máximo 3)</b></li><li>✓ Neumotórax presente, puntaje de 2</li><li>✓ Infiltrados pulmonares, puntaje de 1</li></ul>
Se otorga un puntaje de 0 si el hallazgo no se presenta. Cada punto otorgado depende del grado de afectación o disfunción.

Cuadro 2. Setter, Whitney Langerhans Cell Histiocytosis A review of the current recommendations of the Histiocyte Society Pediatric Dermatology 2008, 25(3) 291-295 (31).

## 2. Planteamiento del problema

El término Histiocitosis identifica un grupo de alteraciones que tienen en común la proliferación de células dendríticas y macrófagos, se diagnostican más frecuentemente en niños. Dentro de las relacionadas con las células dendríticas la fundamental es la Histiocitosis de células de Langerhans(11).

La Histiocitosis de células de Langerhans tiene una incidencia global de 0.2 a 1 por cada 100 000 menores de 15 años (15).

Considerando que las manifestaciones orales pueden ser el primer signo de la enfermedad, el odontólogo debe contar con el conocimiento amplio acerca de las manifestaciones clínicas, radiológicas, histopatológicas e inmunohistoquímicas de la patología con el fin de realizar un diagnóstico temprano para mejorar la calidad de vida del paciente, favoreciendo el pronóstico y evitando en el peor de los casos la muerte (15,18).

Es nuestro deber diagnosticar de manera temprana y referir a las diferentes especialidades para brindar el tratamiento adecuado.

A pesar de que esta enfermedad está bien descrita, su escasa frecuencia, hace que muchas veces el diagnóstico se haga de forma tardía lo cual puede provocar la evolución de la enfermedad y por tanto un mal pronóstico.

### 3. Justificación

La Histiocitosis de células de Langerhans tiene un comportamiento clínico muy variable, que se presenta desde una lesión que involucra un solo sitio o sistema hasta una enfermedad multisistémica, tienen un espectro clínico muy amplio, se presenta desde una lesión osteolítica que cura espontáneamente hasta una enfermedad letal semejante a la leucemia. Su evolución es extremadamente variable, indolente durante mucho tiempo o rápidamente progresiva y letal. También una lesión única puede evolucionar hacia una forma diseminada o hacia la cronicidad por lo tanto es de suma importancia saber diagnosticar tempranamente dicha enfermedad. (11,13)

El interés científico de la presente investigación, se basa en la importancia del diagnóstico temprano y tratamiento de la Histiocitosis de células de Langerhans. Dicha investigación se enfocará en estudiar a fondo la Histiocitosis de células de Langerhans, sus manifestaciones clínicas, radiológicas, histopatológicas y el tratamiento ideal para este tipo de pacientes, la presentación de caso clínico en un paciente femenino de 2 años de edad con lesiones osteolíticas en hueso parietal, piso de orbita derecha e izquierda, parte de la pared posterior y lateral de la órbita izquierda, zona frontotemporal y cigomático maxilar izquierda, osteólisis en toda la extensión del maxilar y en un 70% de la mandíbula con el propósito de mostrar su diagnóstico, pronóstico, tratamiento y evolución en la enfermedad.

El presente caso clínico brinda información a todos los estomatólogos acerca de la etiología, las principales manifestaciones clínicas, los diagnósticos diferenciales y las terapias de tratamiento en pacientes con Histiocitosis de células de Langerhans cuya evolución clínica es insidiosa, con manifestaciones clínicas a nivel de los tejidos de la cavidad oral como primer signo.

## 4. Objetivos

### Objetivo general:

Describir el manejo médico-estomatológico de un paciente pediátrico con Histiocitosis de células de Langerhans mediante el reporte de un caso clínico

### Objetivos específicos:

- Conocer las manifestaciones clínicas, radiológicas, histopatológicas e inmunohistoquímicas de la enfermedad de Histiocitosis de células de Langerhans así como su pronóstico y tratamiento.
- Analizar el caso clínico del paciente y aplicar los conocimientos adquiridos en la clínica.
- Describir el protocolo de tratamiento para la Histiocitosis de células de Langerhans dado por la Sociedad Internacional del Histiocito.
- Identificar los diagnósticos diferenciales de la Histiocitosis de células de Langerhans.

## **5. Materiales y métodos**

### **5.1 Diseño de estudio:** Reporte de Caso Clínico

### **5.2 Procedimiento**

Previa autorización de la Clínica de Consulta Externa Odontológica Morelos, ISSEMYM (Anexo 2) de donde:

1. Se seleccionó a paciente pediátrico del servicio de Cirugía Maxilofacial debido a la rareza de la enfermedad.
2. Consentimiento informado para padre o tutor
3. Se tomó radiografías panorámicas, tomografía axial computarizada, estudios de laboratorio, así como fotos intraorales y extraorales para observar la extensión de la enfermedad.
4. Se realizó biopsia incisional de la lesión, así como la remoción de todo tejido patológico (resección en bloque) del cual se pudiera acceder sin lesionar estructuras anatómicas importantes bajo anestesia general en quirófano.
5. Con el diagnóstico histopatológico e inmunohistoquímico se diagnosticó la enfermedad de Histiocitosis de células de Langerhans.
6. Se refirió a Oncología y al Hospital Materno
7. Se realizó el pronóstico y tratamiento de la enfermedad
8. Citas de control
9. Tratamiento Odontológico de dientes remanentes.

### **5.3 Consideraciones bioéticas**

Este proyecto se llevó a cabo siguiendo las pautas que dicta la declaración de Helsinki, “Principios éticos para las investigaciones médicas en seres humanos”, siguiendo el reglamento de la Ley General de Salud en Materia de Investigación para la Salud y la Norma Oficial Mexicana NOM-012-SSA3-2012, que establece los criterios para la ejecución de proyectos de investigación para la salud en seres humanos.

Cabe mencionar que guardar la confidencialidad del paciente será indispensable en el desarrollo de este proyecto.

## **6. Caso Clínico**

### **6.1 Introducción del caso:**

La Histiocitosis de células de Langerhans es una enfermedad que trata sobre la proliferación anormal de células dendríticas, de tipo clonal (1). La clínica puede ser muy variable, desde escasas manifestaciones clínicas, hasta una afección sistémica grave que pone en peligro la vida del paciente; en ocasiones es incompatible con la misma (2). Puede presentarse a cualquier edad, desde el nacimiento hasta la vejez, pero su diagnóstico es más frecuente entre 1 y 3 años de edad, con predilección en hombres (3). Es importante saber la fisiología de la proliferación normal de células dendríticas, así como la fisiología del SMF para poder entender la fisiopatología de la Histiocitosis de células de Langerhans.

### **6.2 Significancia clínica:**

La presentación de este caso sobre la enfermedad de Histiocitosis de células de Langerhans es de importancia ya que es una enfermedad rara y complicada de entender para el lector, es una enfermedad poco común por lo cual, esta investigación recopilará información para que los estomatólogos puedan informarse acerca de la enfermedad y tomar las medidas y precauciones necesarias para atender este tipo de pacientes.

Es de suma importancia que se cuente con la información necesaria para poder diagnosticar mediante los signos y síntomas a un paciente con principios de esta enfermedad, así como, conocer los protocolos clínicos a seguir en caso de presentarse un paciente ya diagnosticado.



### 6.3 Presentación del caso clínico

Paciente femenino de 2 años de edad que acude al servicio de Cirugía Maxilofacial acompañada de su madre, con dirección Huemetla, Jocotitlan, Estado de México.

Antecedentes Heredofamiliares: Interrogados y negados

Antecedentes personales no patológicos: Casa habitación tipo urbana, cuenta con todos los servicios domiciliarios. Hábitos higiénicos: baño cada tercer día y cambio de ropa diario externa e interna. Higiene bucal 1 vez cada 3 días, alimentación buena en calidad y cantidad.

Antecedentes Personales Patológicos: hospitalizaciones negados, quirúrgicos negados, traumatismos negado, crónico degenerativo negado, transfusionales negado.

Medicamentos: antibióticos (Amoxicilina con Ac. Clavulánico, Cefuroxima, Metronidazol) y analgésicos en los últimos 3 meses.

Antecedentes Perinatales: No control durante el embarazo, se confirma gesta hasta 5 meses del producto. Al nacer con peso y talla adecuados, descartando alguna anomalía en el producto. Se descartan malformaciones o síndromes al nacimiento.

Desarrollo psicomotor:

- Sonrisa social: 3 meses
- Fijación de la mirada: 3 meses
- Sostén cefálico: 12 meses
- Dentición: 3 meses
- Pinza gruesa: 1 año, 6 meses
- Sedestación: 12 meses
- Bipedestación: 12 meses
- Bisílabos: 12 meses
- Pinza fina: 1 año, 7 meses
- Deambulación: 13 meses

Padecimiento actual:

Paciente femenino que inicia su padecimiento actual, cuando los padres notan dismorfismos en la dentadura, acuden a valoración por pediatra particular quien únicamente le diagnostica “algodoncillo” iniciándole tratamiento, refieren que el médico nunca optó por solicitar estudios.

La condición bucal permanece y años después (tutores desconocen con exactitud el tiempo), acuden con facultativo en Issemym Atlacomulco quien indica una radiografía, diagnosticándole una erosión ósea en cráneo y articulación temporomandibular, maxilar y región periorbital derecha, se le realizó una tomografía axial de cráneo donde se vuelve a apreciar erosión ósea facial localizada. Se realizaron 3 muestras sanguíneas las cuales refieren ninguna anomalía, por lo cual, se decide trasladarla de urgencia a la Clínica de Consulta Externa Odontológica Morelos, ISSEMYM donde se decide ingresar al servicio de pediatría por valoración de maxilofacial y biopsia por posible síndrome a determinar. Se realiza revisión de laminillas y bloques de parafina, teniendo como diagnóstico Histiocitosis de células de Langerhans.

#### **Datos clínicos a su ingreso:**

Asimetría facial presentando aumento de volumen en ángulo y cuerpo mandibular derecho de 5 meses de evolución.

Alteraciones en la erupción dental con desplazamiento de órganos dentarios, dientes dismórficos supernumerarios, ausencia de órganos dentales, movilidad grado III en todos los dientes presentes

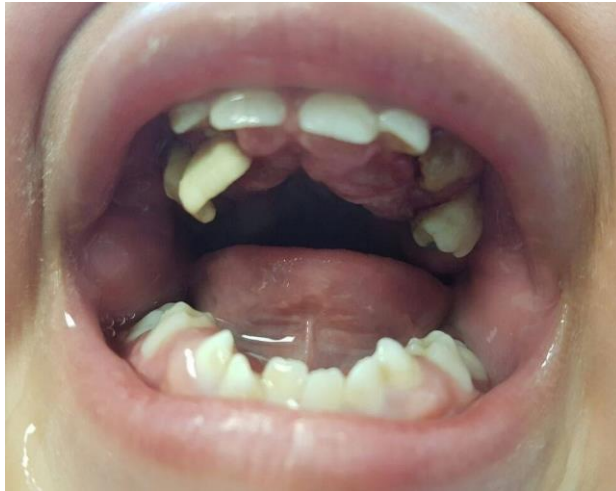Distopía ocular.

Endostosis craneal en hueso parietal derecho de aproximadamente 7 cm de diámetro.

Radiográficamente presenta ausencia de hueso maxilar en toda su extensión, con desplazamiento de órganos dentales, dientes dismórficos

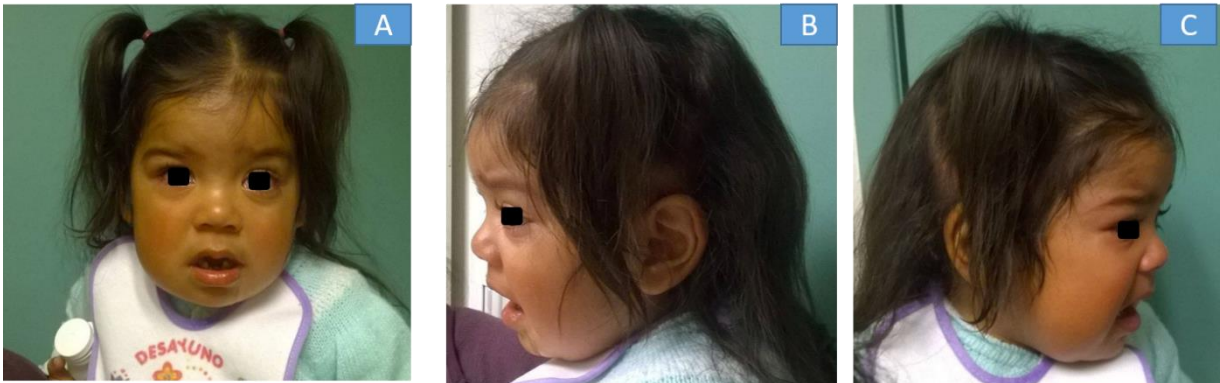En mandíbula se aprecian, zonas radiolúcidas de gran extensión, rizólisis, alteraciones en la erupción y dientes dismórficos.

Figura 4. Fotografía intraoral



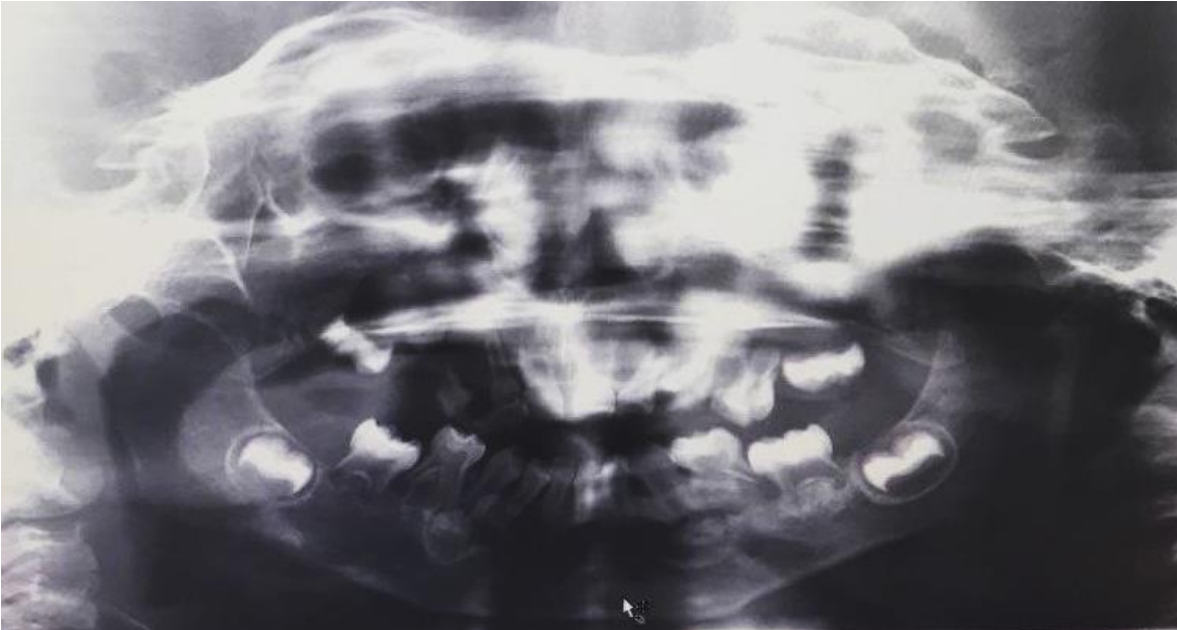
Aumento de volumen de tejido blando en la arcada superior, ausencia y desplazamiento dental, dientes dismorficos con movilidad grado III, cavidad oral con adecuada hidratación, paladar ojival con dentición temporal.

Figura 5. Fotografías extraorales



A) Fotografía frontal; se observa asimetría facial y distopía ocular. B) Perfil izquierdo; se observa un ligero aumento de volumen en ángulo mandibular C) Perfil derecho; se observa evidente aumento de volumen en ángulo y cuerpo mandibular.

Figura 6. Radiografía panorámica de diagnóstico



Zona radiolúcida que indica osteólisis de la articulación temporomandibular derecha, osteólisis de piso de orbita derecha e izquierda, presenta ausencia de hueso maxilar en toda su extensión. En mandíbula se aprecian zonas radiolúcidas de gran extensión, gran extensión de osteólisis, rizoólisis, alteraciones en la erupción y dientes dismórficos, aspecto de "dientes flotantes".

### **Datos de su ingreso al hospital materno infantil.**

Paciente femenino consciente, irritable, poco cooperadora a exploración física, cráneo con presencia de endostosis en área parietal derecha, pupilas isométricas normorreflectivas, cara con presencia de aumento de volumen hemifacial derecho, cavidad oral con adecuada hidratación, paladar ojival, con dentición temporal, presencia de heridas bien afrontadas de previa biopsia incisional, sin datos de sangrado ni infección activa, faringe sin alteraciones, otoscopia con conductos auditivos no permeables por presencia de tapones de cerumen, cuello cilíndrico sin adenomegalias, torax normolíneo con campos pulmonares bien ventilados, sin auscultarse sibilancias ni estertores, ruidos cardiacos rítmicos adecuada frecuencia sin auscultarse agregados, abdomen blando depresible no doloroso normoperistalsis, no se palpan adenomegalias, extremidades con dermatitis atópica.

Diagnóstico de Histiocitosis de células de Langerhans de alto riesgo en su forma diseminada como Enfermedad de Letterer-Siwe por afección masiva a hígado, medula ósea, huesos de cráneo y macizo facial, mandíbula y maxilar.

Arcada dentaria con falta de varias piezas por la afección al diagnóstico de esta área anatómica.

**Plan a su ingreso de la paciente al servicio de cirugía maxilofacial:**

Historia clínica

Solicitud de Tomografía simple y contrastada de cráneo y macizo facial con reconstrucción 3D

Estudios de laboratorio: Biometría Hemática, Química Sanguínea, Tiempo de Protrombina, Tiempo Parcial de Tromboplastina.

**Laboratorios:**

Biometría Hemática:

	Resultados	Normal		Resultados	Normal
Leucocitos	9.75 10 <sup>3</sup> /μL	4.50-10 10 <sup>3</sup> /μL	Eritrocitos	5.51 10 <sup>3</sup> 10 <sup>6</sup> /uL	4.00-5.50 10 <sup>3</sup> /μL
Neutrófilos	68%	20-60%	Hemoglobina	13.4 g/dL	12-18 g/dL
Linfocitos	27%	40-80%	Hematocrito	42.2 %	35.0-54.0%
Monocitos	1%	0-5%	Volumen Cospuscular Medio	76.6 fL	80.0- 100.00 fL
Basófilos	0%	0-2%	Plaquetas	418 10 <sup>3</sup> /μL	150-450 10 <sup>3</sup> /μL

Química Sanguínea:

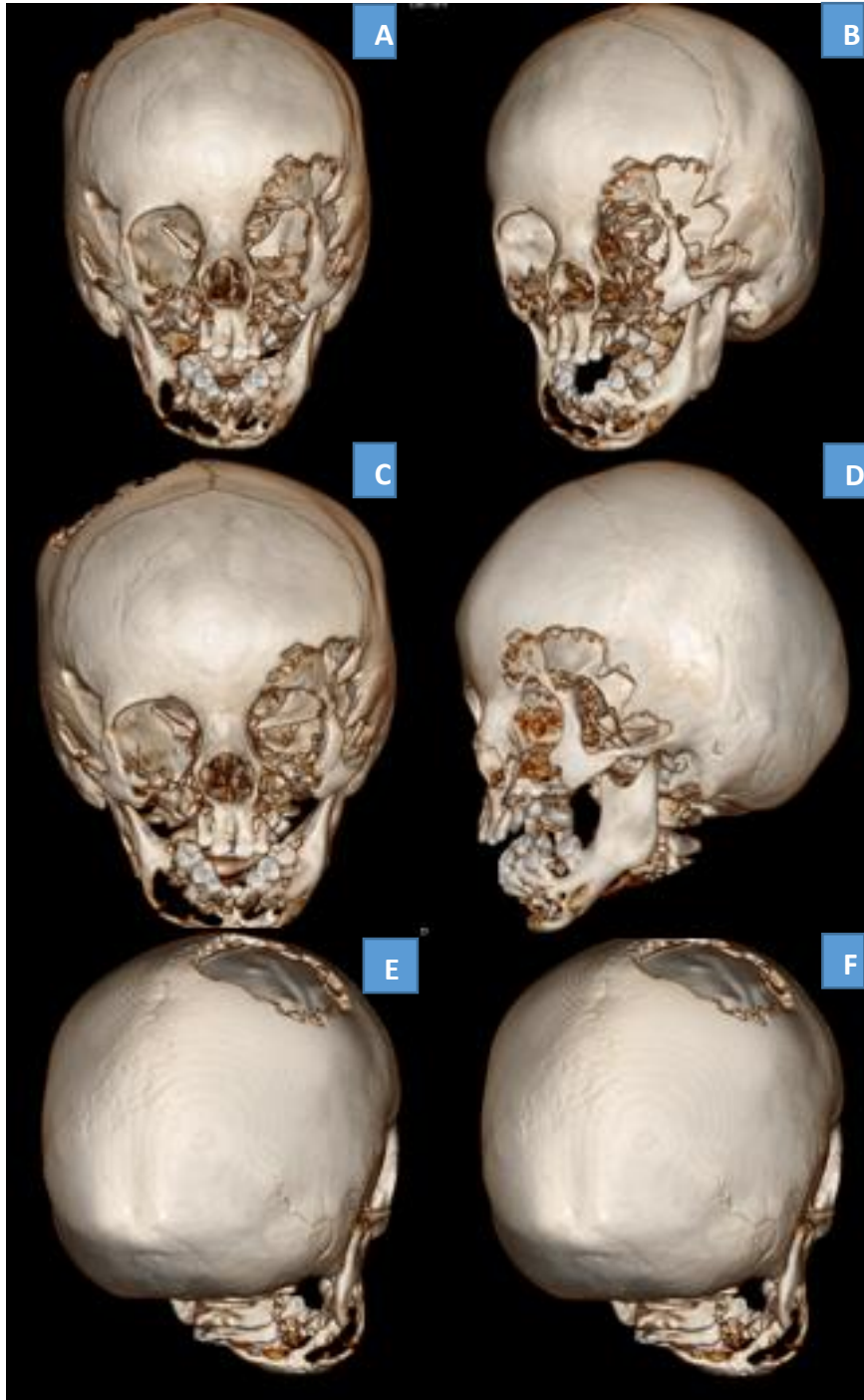
	Resultados	Normal
Glucosa	106 mg/dL	70-110 mg/dL
Urea	21.4 mg/dL	14.96-38.52 mg/dL
Creatinina Serica	0.22 mg/dL	0.6-1.0 mg/dL

Tiempo de Protrombina  
Tiempo Parcial de Tromboplastina.

	Resultados
Tiempo de Protrombina	11.9 seg
INR	1.10
Tiempo parcial de tromboplastina	25.5 seg

**Solicitud de tomografía simple y contrastada de cráneo y macizo facial con reconstrucción 3D**

Figura 7.



- A) B) y C): Destrucción ósea en toda la extensión del maxilar y en un 70 % de la mandíbula  
Osteólisis de gran parte de la pared posterior y lateral de la órbita izquierda, osteólisis de la zona frontotemporal y cigomática maxilar izquierda  
D) Destrucción ósea que abarca parte de la articulación temporomandibular, región periorbital derecha y borde del hueso temporal.  
E) y F): Evidente endostosis y osteólisis del hueso parietal aproximadamente 7 cm de diámetro.

**Hallazgos Tomográficos:**

Se observan en las reconstrucciones 3D realizadas a base de cortes axiales, coronales y sagitales de cráneo y macizo facial:

- Osteólisis en hueso parietal
- Osteólisis de piso de orbita derecha e izquierda
- Osteólisis de gran parte de la pared posterior y lateral de la órbita izquierda
- Osteólisis de la zona frontotemporal y cigomático maxilar izquierda
- Osteólisis en toda la extensión del maxilar
- Osteólisis en un 70 % de la mandíbula

**Plan Terapéutico:**

- Biopsia Incisional en maxilar y mandíbula
- Solicitar estudio Histopatológico de la muestras tomadas
- Interconsulta al Hospital Materno Infantil y al servicio de Oncología
- Establecer un diagnóstico final y definir un plan de tratamiento

**Diagnósticos diferenciales:**

- Linfocitosis Hemofagocítica
- Periodontitis Juvenil
- Displasia fibrosa
- Síndrome de Gorham-Stout
- Linfomas



**Opciones de tratamiento:**

- Intervención quirúrgica
- Radioterapia
- Quimioterapia
- Injertos autólogos de hueso cortical en casos monostóticos de enfermos jóvenes, craneoplastias si hay afectación de huesos de la bóveda craneana
- Cirugía radical con reconstrucción de titanio.
- Uso de medicamentos está incluidos en el tratamiento tales como vinblastina, prednisona, ciclosporina A, gammaglobulina antitimocito, dexametasona, metotrexate, ac. fólinico.
- Trasplante alogénico de médula ósea (1,21,32,33,34,35,36,37)

**Plan de tratamiento:**

- Intervención quirúrgica
- Se refiere al Servicio de Oncología Pediátrica.
- Tratamiento con protocolo de alto riesgo según la Histiocyte Society, 1 año de tratamiento.
- Quimioterapia de 6 sesiones con:
  - a) Metotrexate IV 250mg por cada sesión + Solución fisiológica IV 400ml para 24 hrs.
  - b) Ácido folinico IV 5mg cada 3 hrs x 6 dosis.
  - c) Vinblastina IV 3mg por cada sesión
  - d) Prednisona VO 2 tabletas de 5mg cada 12 hrs.
  - e) Dieta normal
  - f) Glucosa 5% IV 500ml
  - g) Bicarsol IV 20ml.
  - h) Ondansetron IV 3mg cada 8 hrs.
  - i) Tomar Química Sanguínea y Prueba de Función Hepática

Quimioterapia de mantenimiento:

Se disminuye dosis de 6-Mercaptopurina

- a) Prednisona VO 2 tabletas de 10mg cada 12 hrs. por 7 días.
- b) Vinblastina IV 3mg por 7 días.
- c) Metotrexate IM 10mg por 7 días
- d) 6-mercaptopurina VO media tableta cada 24 hrs por 40 días.

Manifestaciones clínicas durante la quimioterapia:

Paciente femenino quien cursa tratamiento con quimioterapia siguiendo el protocolo de alto riesgo según la Histiocyte Society para el tratamiento de Histiocitosis de células de Langerhans con afección sistémica, presencia de rinorrea hialina, que genera estornudos y congestión nasal por las mañanas, tos húmeda, odinofagia, afebril, niega cefalea y adecuada tolerancia a la vía oral, sin presencia de náusea ni vómito. Posterior a sus sesiones de quimioterapia refiere dolor abdominal y disuria. En lo infectopatológico sin datos de respuesta inflamatoria sistémica, no requiere antibióticoterapia.

En lo neurológico encontramos paciente consiente cooperador, sin datos de deterioro neurológico.

Uresis adecuada por arriba de 100 ml/m<sup>2</sup>/sc/día y balance positivo, con pH urinario en 6.5 por lo que se solicita nuevo labstix para control de Ph urinario. Las medidas correctoras incluyen el rescate con ácido folínico, la hidratación y alcalinización urinaria, el control del pH urinario y las técnicas de eliminación extracorpórea.

Hidratación:

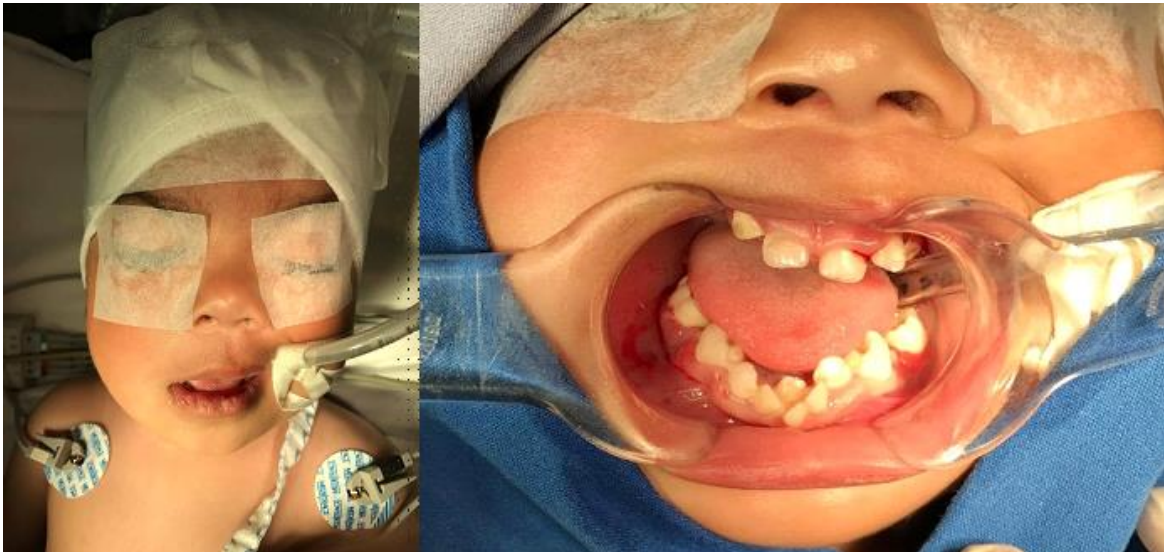- Soluciones calculadas a 3000ml/m<sup>2</sup>/sc/día
- Bicarsol 20 ml
- Úresis de 129 ml/m<sup>2</sup>cs. concluyendo rescates de ácido folínico.

Dermatología; Con erupción dérmica en axila y brazos.

- a) Fluocinolona tópica , Hidrocortisona , Betametasona , Clotrimazol, aceite de almendras 1 aplicación cutánea/local c/12 horas x 30 días
- b) Loratadina 3.5 ml(s) oral c/12 horas (de jarabe 1 mg/ml) x 30 días.

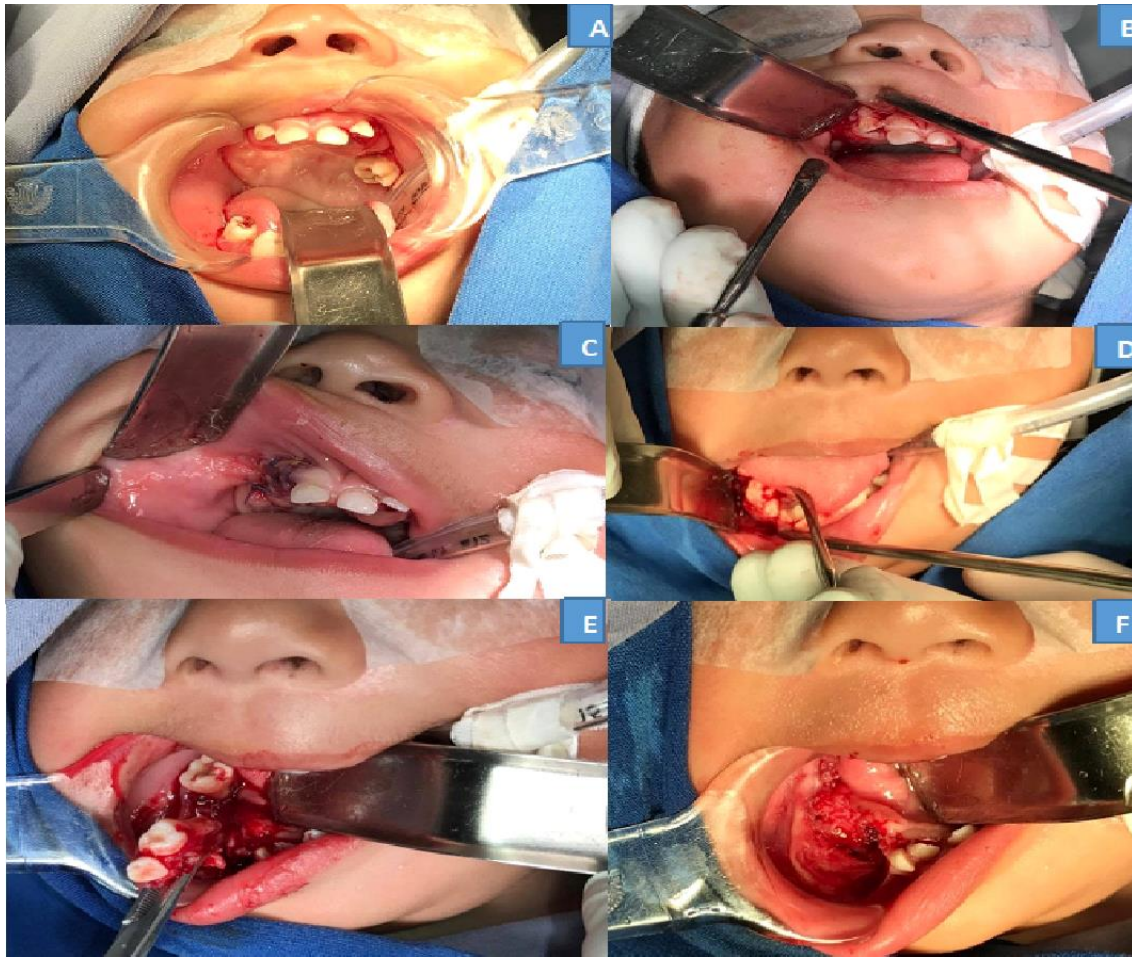### Fotografías de la intervención quirúrgica:

Figura 8.



Intervención quirúrgica en el hospital Materno Infantil, ISSEMYM.

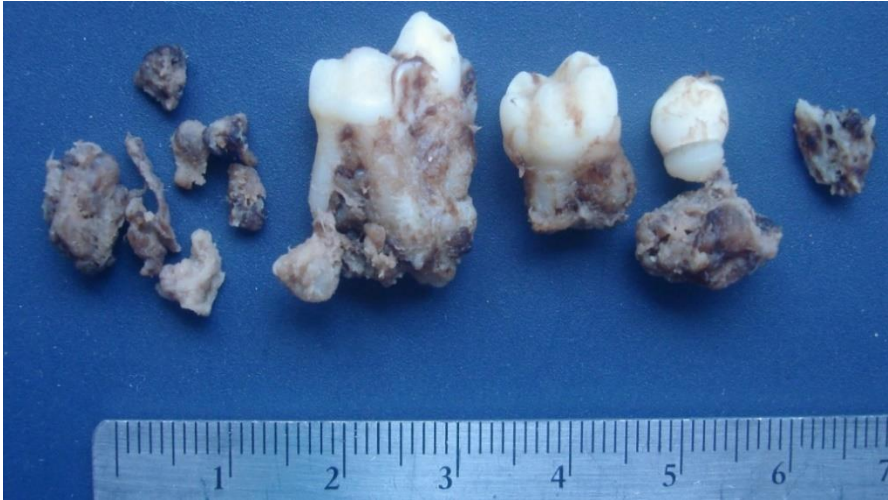Figura 9.



- A) y B) Remoción completa de tejido patológico con márgenes limpios para minimizar riesgo de recidiva en maxilar superior.
- C) Sutura con vicryl 4-0
- D) y E) Remoción completa de tejido patológico con márgenes limpios para minimizar riesgo de recidiva en mandíbula.
- F) Lecho quirúrgico sin presencia de tejido patológico.

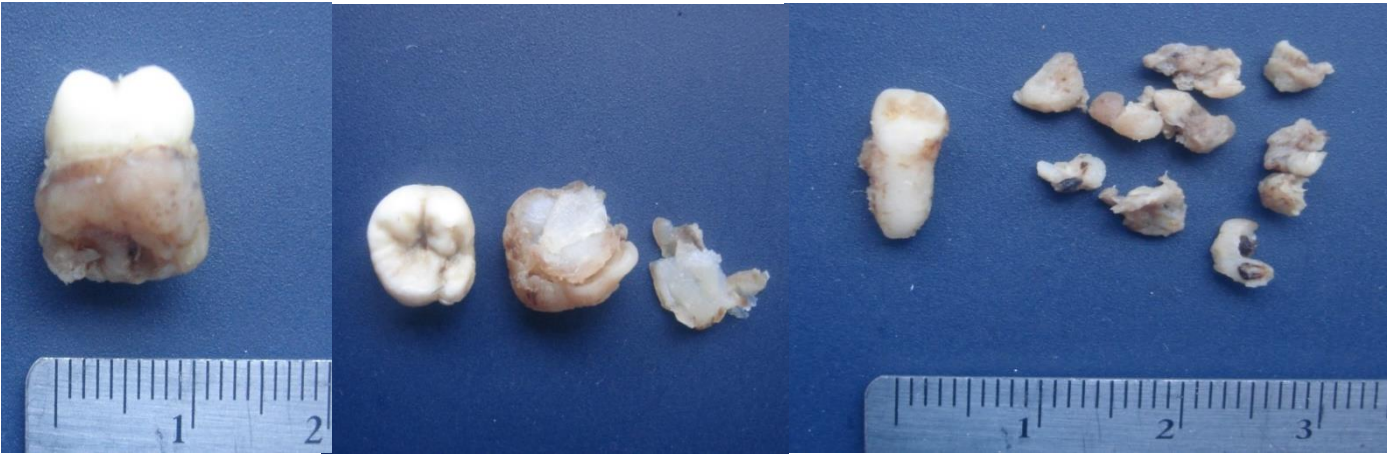
**Reporte Histopatológico:**

Figura 10.



Biopsia excisional de maxilar superior

Figura 11.



Biopsia excisional de mandíbula

- **Maxilar:**

En los cortes histológicos examinados se observan fragmentos de mucosa superficial que están conformados por epitelio escamoso estratificado paraqueratinizado con hiperplasia arcoideal, edema intercelular y exocitosis. Sobre tejido conjuntivo fibroso denso con presencia de abundante infiltrado inflamatorio mixto de predominio crónico y hemorragia reciente. También se observan fibras de músculo estriado, colonias bacterianas de aspecto cocoide, fragmentos de tejido conjuntivo fibroso laxo compatible con pulpa dental y de dentina sin alteraciones histológicas.

- **Diagnóstico**

Fragmentos de mucosa superficial con proceso inflamatorio crónico y fragmentos de pulpa dental y tejido dentinario sin alteraciones histológicas.

- **Mandíbula:**

C1. (Tejido blando): En los cortes histológicos examinados se observa epitelio escamoso estratificado paraqueratinizado con áreas de hiperplasia y edema. Sobre tejido conjuntivo con abundantes vasos sanguíneos congestivos, infiltrado inflamatorio crónico y hemorragia reciente.

C2. (Tejido blando adherido a dientes): En los cortes histológicos examinados se observa tejido conjuntivo laxo con restos de epitelio odontogénico inactivo. También se observan trabéculas irregulares de hueso maduro vital sobre tejido conjuntivo fibroso denso con abundante infiltrado inflamatorio crónico y proliferación de vasos sanguíneos.

C3. (Fragmentos de Hueso alveolar): En los cortes histológicos se observan trabéculas irregulares de hueso maduro vital, algunas con ribete osteoblástico y otras con datos de resorción y presencia de osteoclastos. Entremezcladas con tejido conjuntivo fibroso denso con proliferación vascular y abundante infiltrado inflamatorio crónico.

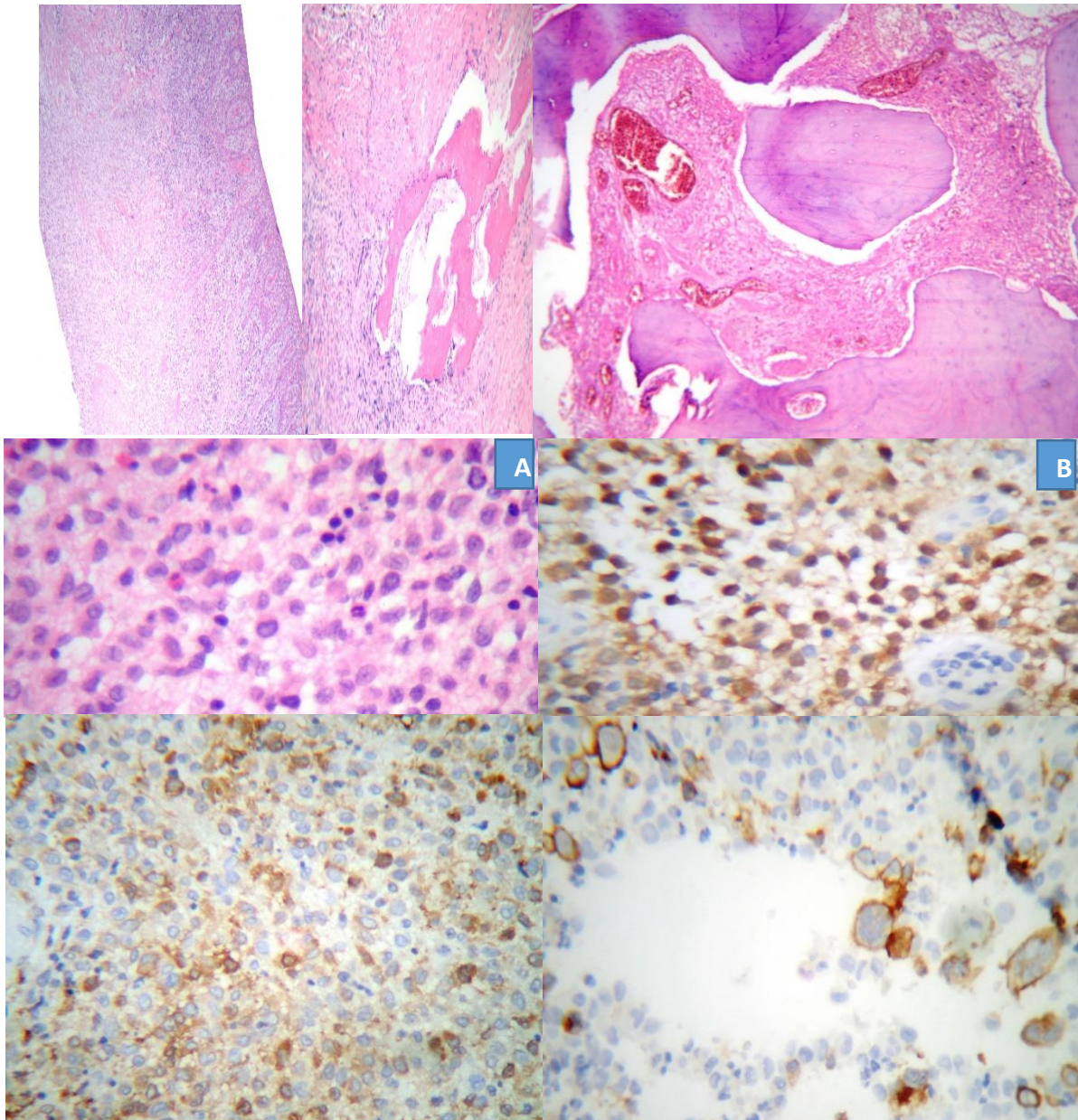
- **Diagnóstico:**

Fragmentos de mucosa superficial con proceso inflamatorio crónico.

Fragmentos de pulpa dental y folículo dental sin alteraciones histológicas.

## Inmunohistoquímica:

Figura 12. Cortes Inmunohistoquímicos.

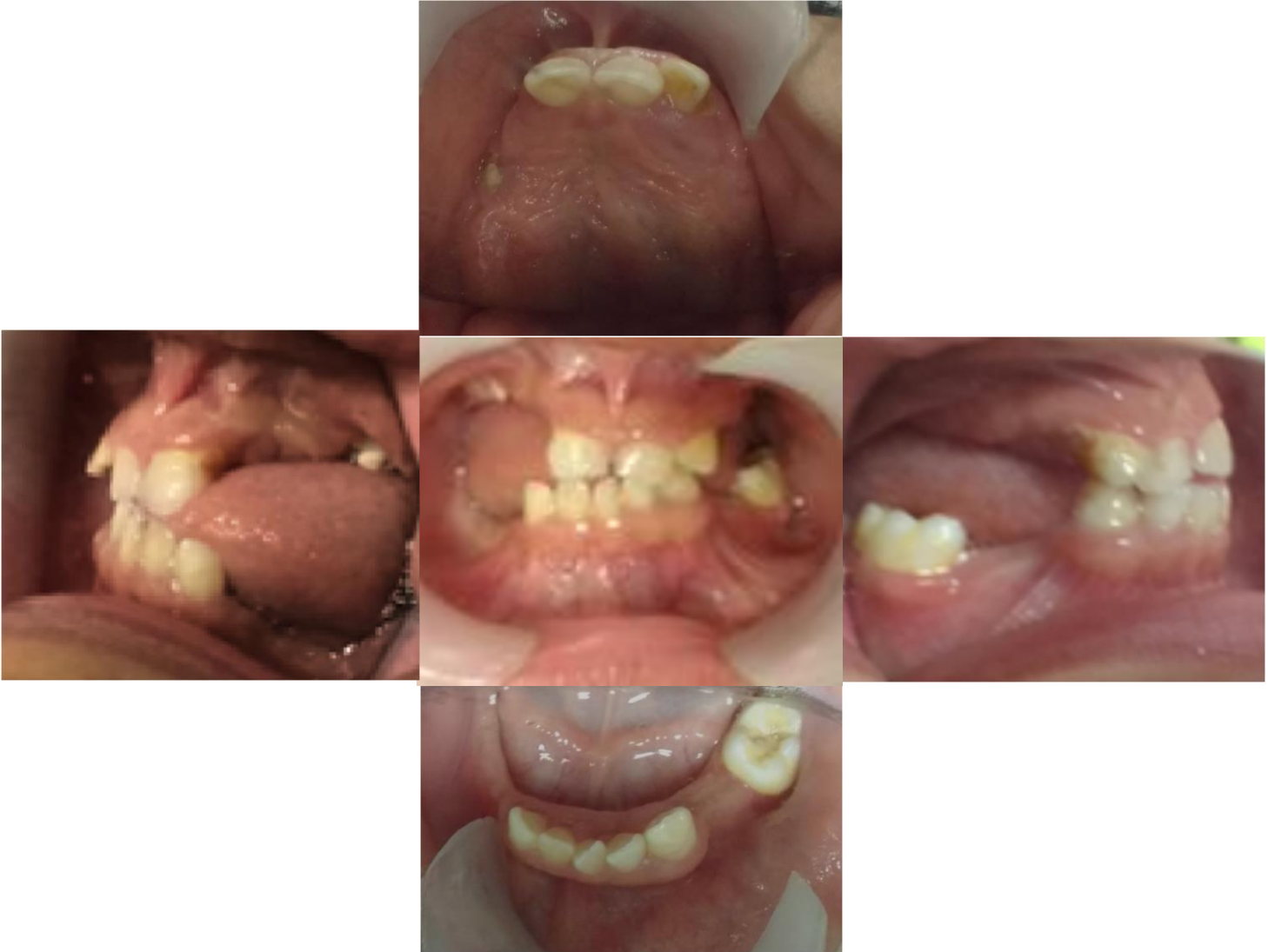

Células presentes con núcleos reniformes en la región suprabasal de la epidermis inmerso en un citoplasma con largas prolongaciones dendríticas, dentro del citoplasma se observa un organelo denominado gránulo de Bierbeck, de forma discoidal, y ocasionalmente puede observarse una vesícula en uno o ambos extremos de la estructura. Al corte posee una forma muy peculiar "en raqueta de tenis" en todo el epitelio estratificado y predominan en la parte media superior de la capa escamosa.(7,9)

- A) Tinción de Hematoxilina-eosina (células voluminosas de citoplasma eosinófilico) Se aprecian abundantes eosinófilos entremezclados con células de Langerhans las cuales presentan un núcleo indentado, revelando positividad para la proteína s-100.
- B) Tinción de Avidin-Biotin-Peroxidasa para proteína S-100

## Control y seguimiento:

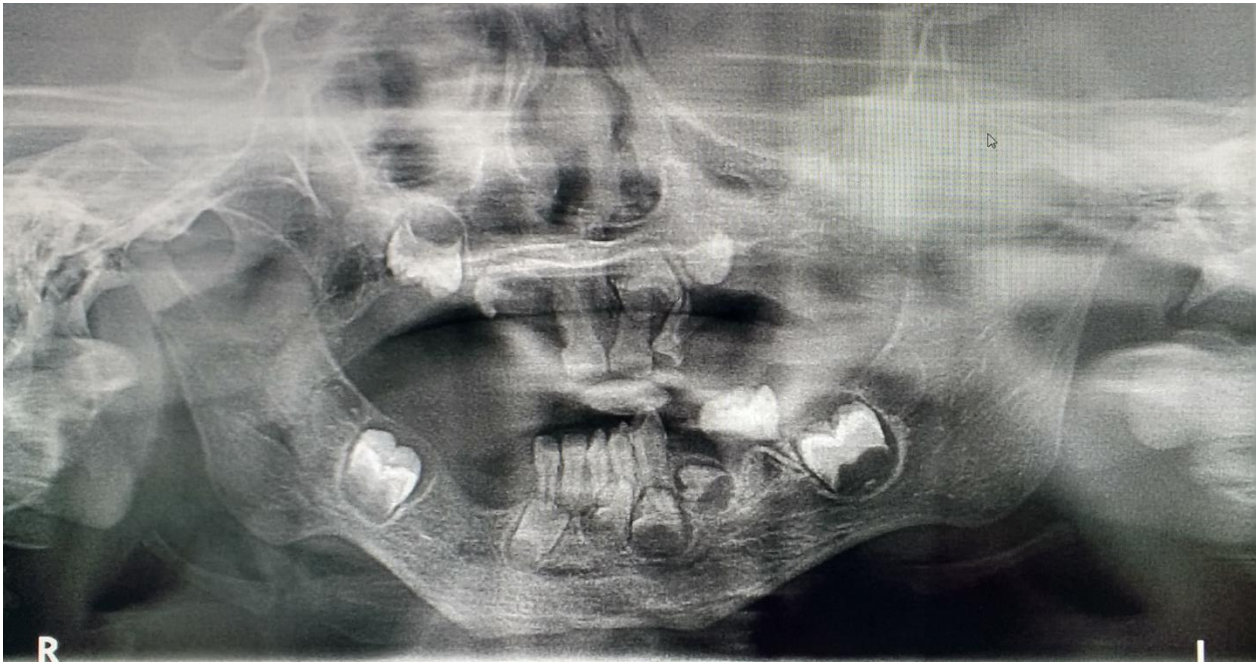
Figura 13. Fotografías Intraorales de control.



Tejidos bucales sin datos patológicos, buena hidratación y óptima cicatrización, coloración adecuada rosa coral, dientes remanentes sin presencia de movilidad dental.

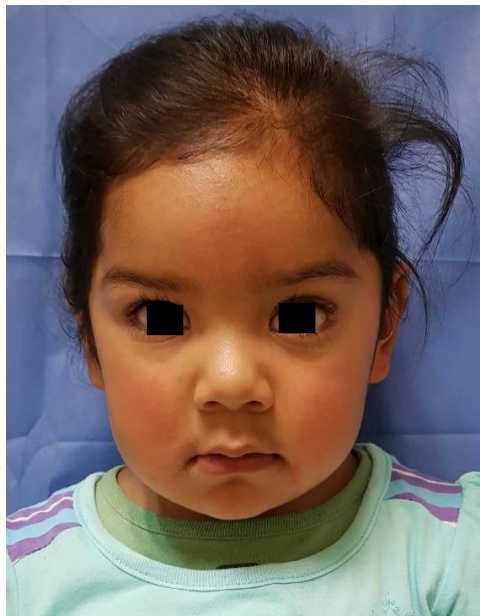


Figura 14. Radiografía panorámica de control



Radiografía de control en donde se observa hueso cortical de maxilar superior y mandíbula libre de procesos osteolíticos, regeneración y remodelación ósea adecuada, articulación temporomandibular y piso de orbita derecha e izquierda en buen estado.

Figura 15. Fotografía extraoral de control y seguimiento



Se observa asimetría facial y distopía ocular, no hay presencia de aumento de volumen en zona del ángulo y cuerpo mandibular. A la palpación se encuentra sin datos patológicos.

## 6.4 Discusión

La Histiocitosis de células de Langerhans es un trastorno clonal con diseminación sistémica, caracterizada por la proliferación de las células dendríticas que llevan marcadores morfológicos y fenotípicos de células de Langerhans, caracterizados por gránulos de Birbeck, expresión de CD1a y proteína S-100 (2,7,8).

Fue descrita por primera vez por Thomas Smith en 1885 en un paciente pediátrico. Paul Wilhelm Heinrich Langerhans en 1880 describió la célula dendrítica no pigmentaria y Michael Stanley Clive Birbeck en 1961 describió los gránulos o cuerpos de Birbeck (9).

Entendemos por Histiocitosis un grupo heterogéneo de enfermedades de causa desconocida que se caracteriza por la proliferación de células del sistema mononuclear fagocítico. Dicha proliferación puede ser localizada afectando únicamente piel o una lesión aislada en hueso o bien generalizada, afectando varios órganos o sistemas. Son enfermedades poco frecuentes de predominio en la edad infantil (16).

El caso reportado en esta investigación constituye una presentación de Histiocitosis de células de Langerhans, una enfermedad poco frecuente en un paciente femenino pediátrico de 2 años de edad la cual afectó hueso parietal, piso de orbita derecha e izquierda, gran parte de la pared posterior y lateral de la órbita izquierda, la zona frontotemporal y cigomático maxilar izquierda, osteólisis en toda la extensión del maxilar y osteólisis en un 70 % de la mandíbula.

Las características descritas anteriormente en la tomografía y en los estudios histopatológicos concuerdan con las descritas en la literatura.

Es de importancia informar que durante el diagnóstico de este caso clínico se pensó primeramente en una enfermedad de Gorham-Stout, debido a las similitudes de sus manifestaciones clínicas y radiográficas con la Histiocitosis de células de Langerhans, por lo tanto, es necesario hacer énfasis en que es imprescindible realizar el estudio de inmunohistoquímica para confirmar el diagnóstico y no dejarnos llevar solamente por el estudio histopatológico (26,16).

El presente caso clínico fue tratado según los lineamientos de la Histiocyte Society, donde se optó como protocolo de tratamiento; la remoción quirúrgica de la lesión, coadyuvada con quimioterapia (metotrexato, vinblastina, prednisona, bicarsol, ácido folínico, ondansetrón y 6-mercaptopurina) así como el seguimiento en la evolución del paciente. Consideramos este procedimiento fue el adecuado debido a la pronta recuperación y la eliminación exitosa de la totalidad de la lesión, así como la adecuada regeneración ósea.

Otras opciones de tratamiento en el manejo de este caso son; la radioterapia, se suele dar una dosis de 1.000 rads repartida en tres dosis iguales, sin embargo, este procedimiento está indicado en casos monostóticos, donde el acceso a la lesión para su eliminación quirúrgica está contraindicado (38). Otra opción de tratamiento son injertos autólogos de hueso cortical en enfermos jóvenes, de igual manera está indicado para casos monostóticos, dado que el caso clínico aquí presentado tiene una variación poliestótica, ambas opciones de tratamiento no son las recomendadas según las pautas internacionales.

La Craneoplastia es utilizada si hay afectación de huesos de la bóveda craneana, la cirugía radical con reconstrucción de titanio y trasplante alogénico de médula ósea son opciones de tratamiento los cuales no fueron utilizados ya que son muy radicales y agresivos (1,21,32,33,34,35,36,37).

Otro tipo de quimioterapéuticos que pudieron ser considerados son; ciclofosfamida la cual no se utilizó ya que es un antineoplásico, inmunodepresor, que es un agente alquilante que alcanza su mayor nivel de actividad durante la fase de reposo celular a diferencia de los que se utilizaron en el caso clínico (metotrexato, vinblastina, 6-mercaptopurina) los cuales son específicos al ciclo celular, esto significa que atacan las células durante diversas fases de la división celular (39).

La ciclosporina A, gammaglobulina y antitímocito no fueron la opción ideal ya que estos son utilizados en pacientes con algún tipo de trasplante, en este caso de

trasplante alogénico de médula ósea y disminuir su rechazo en el organismo (39,40).

En el presente caso, las siguientes pautas a considerar de índole médica, es mantener el seguimiento del paciente, inspeccionando la correcta regeneración ósea. Dentro del área estomatológica, será importante valorar el uso de prótesis que permitan una correcta alimentación y un adecuado desarrollo, funcional, neuromuscular y fonético.

## **6.5 Conclusiones:**

La Histiocitosis de células de Langerhans es una enfermedad compleja cuya fisiopatología y pronóstico aún no se han descrito ampliamente. Es una enfermedad difícil de comprender ya que engloba al sistema fagocítico mononuclear.

Es una enfermedad que es fácil de confundir con otras enfermedades de proliferación celular y destrucción ósea por eso es de suma importancia conocer todas las manifestaciones clínicas, imagenológicas e inmunohistoquímicas de la Histiocitosis de células de Langerhans para poder brindar el tratamiento ideal en cada fase de la enfermedad o bien prevenir su progresión y así evitar incluso la muerte del paciente.

Es imprescindible realizar estudios histopatológicos e inmunohistoquímicos de tejidos con evidencia radiográfica de lesiones osteolíticas, correlacionar las características clínicas, radiológicas y patológicas, para obtener un diagnóstico completo.

Incluso cuando más cerca de un diagnóstico certero estemos, es necesario investigar y estudiar a fondo el caso, es por el bienestar de nuestros pacientes.

## **6.6 Agradecimientos del caso clínico:**

En la realización y ejecución de este proyecto de tesis participaron muchas personas que en forma directa o indirecta ayudaron con el seguimiento del caso clínico.

Agradezco a los doctores de la Clínica de Consulta Externa Odontológica, ISSEMYM por sus conocimientos brindados, especialmente a los residentes de Cirugía Maxilofacial quienes me permitieron estar presente en la intervención quirúrgica y me ayudaron a darle seguimiento al caso clínico.

## 7. Referencias Bibliográficas:

1. Carl E. Allen, Miriam Merad, Kenneth L. McClain; Langerhans-Cell Histiocytosis; N Engl J Med, 2018 August 30;(379)856-868.
2. Ross, Pawlina, Histología Texto y Atlas color con Biología Celulas y Molecular, 5ª edición.Panamericana; 2007;423.
3. Nelson PJ, Rees AJ, Griffin MD, Hughes J, Kurts C, Duffield J. The Renal Mononuclear Phagocytic System; Journal of the American Society of Nephrology 2012(23)(2)194-203.
4. Cervantes Gonzales Jorge Luis. Aspectos Inmunológicos de la infección por Papilomavirus Humano. Rol del Complejo Mayor de Histocompatibilidad. Rev MedHered,2003(14)(2)94-98.Disponible:  
[http://www.scielo.org.pe/scielo.php?script=sci\\_arttext&pid=S1018-130X2003000200010&lng=es](http://www.scielo.org.pe/scielo.php?script=sci_arttext&pid=S1018-130X2003000200010&lng=es)
5. Sistema Monocito-Macrófago 25.1. Evolución Del Concepto De Sistema Monocito-Macrófago.2005(4).Disponible:  
<http://mural.uv.es/monavi/disco/segundo/histologia/Tema25.pdf>
6. Woessner S, Arenillas L, Ferrer A, Pérez-vila E, Florensa L. El histiocito. Del monoblasto al histiocito-macrofago. 2009(94)(1):301–21.
7. Lemos KR, Marques LC, Deaquino LPCT, Alessi AC, Machado RZ. Immunohistochemical characterization of mononuclear cells and MHC II expression in the brain of horses with experimental chronic Trypanosoma evansi infection. Revista Brasileira de Parasitologia Veterinária 2007(16)186–92.
8. Sarmiento L, Peña S.;La célula de Langerhans;Rev Biomédica;2002(22)(4)462-465);Disponible:  
<http://www.redalyc.org/articulo.oa?id=84322405>

9. Frede Silvia, Zaya A, María Elisa Dionisio de Cabalier, Ernesto Hilba; Conociendo a la célula de Langerhans. 2004;(54)97-101.
10. P. Giraldo, P. Irún, El histiocito: El macrófago de las enfermedades de depósito lisosomal; LI Reun Nac la AEHH y XXV Congr Nac la SETH. 2009(94)(1)309-315.
11. Svarch E, Arteaga R, Morán VP, Otero AG. Las histiocitosis. Rev Cuba Hematol Inmunol y Hemoter. 2001(17)(3):151–63.
12. María Zazueta López R, Hierro Orozco S, Achell Nava L, Jaimes Hernández V, Granuloma Eosinophilic M. Histiocitosis de células de Langerhans; A review Cell histiocytosis; 2011(9)(3)207–12.
13. Luong TC, Scrigni A, Paglia M, Garavaglia M, Aisenberg N, Sampor C. Histiocitosis de células de Langerhans con compromiso vertebral y de partes blandas. Caso clínico; Archivos argentinos de pediatría; 2016(114)(4);256–259.
14. Svarch Eva, Arteaga Rafael, Pavón Morán Valia, González Otero Alejandro. Las histiocitosis; Rev Cubana Hematol Inmunol Hemoter 2001(17)151–163.
15. Diana Rojas, Katherine Escoe, Verónica Palavicini, Raúl Bonilla, Ronald Jiménez; General M, et al.Reporte de un Caso de Granuloma Eosinofílico Craneal ¿Debut de Histiocitosis?; 2006;(20)21–3.
16. Gómez Ana María, Lotero Viviana, Martínez Piedad, Medina Diego, Ramírez Oscar. Histiocitosis de células de Langerhans en niños. Descripción de 10 casos. Rev CES Med; 2013;(27)(2)177-184.
17. Pujo Díaz JM, Nimcowicz O.Granuloma eosinofilo. Prensa médica argentina. 1955;(42)(29):2188–91.
18. Cahuana A, Barrachina B, Nosàs M, Pascual P, Cruz O.;Manifestaciones orales de la histiocitosis de células de Langerhans en edad pediátrica; Odontol Pediatr (Madrid); 2001;(9)20-25



19. Khoddami M, Nadji SA, Dehghanian P. Herpes Simplex Virus and Langerhans Cell Histiocytosis; Iranian Journal of Pathology; 2017(12)(4):323–328. Disponible en: <http://www.ncbi.nlm.nih.gov/pmc/articles/PMC5844676/>
20. Regezi JA Sciubba. Patología bucal: correlaciones clinicopatológicas, 3ª Edición. McGraw-Hill Interamericana .2007;656.
21. Rosas-saldarriaga S, Mesa-mesa C, Rosas-michaelis G. Histiocitosis de células de Langerhans e imágenes diagnósticas Langerhans cell Histiocytosis and diagnostic images. 2015;231–7.
22. Regezi JA Sciubba. Patología bucal: correlaciones clinicopatológicas, 3ª Edición. McGraw-Hill Interamericana;2000;375.
23. Restrepo CC, Hernández GC. Manifestaciones orales de la histiocitosis de células Langerhans, CES Odontología;2009(14)39–45. Disponible: <http://revistas.ces.edu.co/index.php/odontologia/article/view/702/418>
24. Adriana K, Bautista E, Garciadiego P, León E. Síndrome hemofagocítico. Conceptos actuales. Gaceta Médica de México. 2013(149)431-7.
25. Antonio Bascones Martínez. Medicina Bucal. Avances Mé. Lexus EA, editor. 2010.p.344,417,418,451.
26. Malpica Ramírez, LM, Fernández de Lara Castilla, LG, Cuautli Tapia, LAS, Cuéllar Muñoz, Y, Solís Sánchez, D, Malpica Ramírez, JdJ. Enfermedad de Gorham en la columna lumbar. Revista de Especialidades Médico-Quirúrgicas;2012;17(4)330-333. Disponible: <http://www.redalyc.org/articulo.oa?id=47325181014>
27. Instituto Nacional De Cancerología. Protocolo De Tratamiento De Histiocitosis De Celulas De Langerhans. Inst Nac Cancerol. 2012;1–15.
28. Thomas C, Donnadiou J EJBN. L'Histiocytosis lanhergansienne de la Societé d'Hematologie et d'Inmunologie Pediatriques. Arch Pedia. 1996;63–9.

29. Histiocyte Society Writing Group. Histiocytosis syndrome in children. Lancet. 1987(1):208-9.
30. Satter EK, High WA. "Langerhans cell histiocytosis: A review of the current recomendatis of the Histiocyte Society". Pediatric Dermatology 2008(3):292-295.
31. Krooks J., Minkov M., Weatherall A.G. Langerhans cell histiocytosis in children: History, classification, pathobiology, clinical manifestations, and prognosis. Journal of the American Academy of Dermatology, 2018(78).
32. Broadbent, V. Gadner H. Curr Ther Langerhans cell histiocytosis Hema Onco Clin North Ame. 1998(12)2.
33. Douglas Gnepp. Diagnostic Surgical Pathology of the head and neck, 2° Edición. Saunder Elsevier. 2009
34. Harris, J. Weaiman M. Head neck manifestations Syst Dis. Edit. Info.
35. LeBoit PE. Burg G. Weedon D, Sarasin A. Pathology and genetics of skin tumors. 3° Edición. Int Agency Cancer Res OMS.(6)
36. Swerdlow SH. Campo E. Harris NL. Jaffe ES. Pileri SA. Stein H. Thiele J. World Health Organization Classification of Tumours of Haematopoietic and Lymphoid Tissues. 4° Edición. (2).
37. Zazueta R. No Title Langerhans: cell histiocytosis. A review. Dermatology CMQ. Langerhans cell histiocytosis A Rev Dermatology C 9(3)207-212.
38. Rose J.A. Soldado L. Granuloma Eosinófilo de mastoides (Histiocitosis X). Centro Hospitalario "Princesa de España». O.R.L.
39. Dr. Gerardo García-Bada Mena. Vademecum Farmacéutico IPE, Onceava edición. Rezza Editores. Enero 2002
40. Plaza A.M. Tratamiento con gammaglobulina en inmunodeficiencias primarias. Inmunología 1999(18)79-86



## 8. Anexos



### CONSENTIMIENTO INFORMADO

Nombre del paciente: \_\_\_\_\_

El propósito de este documento es entregarle toda la información necesaria para que Ud. pueda decidir libremente si desea participar en la investigación que se le ha explicado verbalmente y que a continuación se describe en forma resumida:

El presente proyecto será realizado por: la pasante en Cirujano Dentista Grace Miranda Becerril

Asesor de Tesis: C.D M.F.D. JULIO CÉSAR BERMÚDEZ BARAJAS

Institución: Centro Universitario de Ixtlahuaca, Cirujano Dentista

Quienes desean recopilar datos acerca del paciente para la elaboración de un caso clínico, así como hacer uso de su expediente clínico, historia clínica, fotos, radiografías, estudio de laboratorio e imagenológicos, etc.

Este estudio pretende determinar la elaboración completa de un caso clínico para proyecto de tesis, para cumplir dicho objetivo es necesario, recolectar información personal acerca de su edad, estado civil, hábito de tabaco, hábito de alcohol, etc. también es necesario realizar todos los estudios de gabinete posibles.

Este procedimiento el paciente no presentará riesgos ni consecuencias para su salud física. Es importante señalar que todos los datos personales obtenidos son confidenciales y que toda información obtenida será utilizada exclusivamente para fines científicos. A su vez destacar que su participación es completamente voluntaria, si no desea participar del presente proyecto de investigación, su negativa no traerá ninguna consecuencia para usted. De la misma manera si lo estima conveniente usted puede dejar de participar en el estudio en cualquier

momento de éste. Los resultados del estudio serán dados a conocer a todos los participantes del mismo.

Al respecto, expongo que:

He sido informado/a sobre el estudio a desarrollar y las eventuales molestias, incomodidades y ocasionales riesgos que la realización del procedimiento implica, previamente a su aplicación y con la descripción necesaria para conocerlas en un nivel suficiente. He sido también informado/a en forma previa a la aplicación, que los procedimientos que se realicen, no implican un costo que yo deba asumir. Mi participación en el procedimiento no involucra un costo económico alguno que yo deba solventar (hacerme cargo).

Junto a ello he recibido una explicación satisfactoria sobre el propósito de la actividad, así como de los beneficios sociales o comunitarios que se espera éstos produzcan. Estoy en pleno conocimiento que la información obtenida con la actividad en la cual participaré, será absolutamente confidencial, y que no aparecerá mi nombre ni mis datos personales en libros, revistas y otros medios de publicidad derivadas de la investigación ya descrita. Sé que la decisión de participar en esta investigación, es absolutamente voluntaria. Si no deseo participar en ella o, una vez iniciada la investigación, no deseo proseguir colaborando, puedo hacerlo sin problemas. En ambos casos, se me asegura que mi negativa no implicará ninguna consecuencia negativa para mí.

Adicionalmente, los investigadores responsables pasante en Cirujano Dentista Grace Miranda Becerril con email: [grace251193@hotmail.com](mailto:grace251193@hotmail.com) telefono: 7223010732 y mi asesor de tesis: C.D M.F.D. JULIO CÉSAR BERMÚDEZ BARAJAS con teléfono: 5514262617 han manifestado su voluntad en orden a aclarar cualquier duda que me surja sobre mi participación en la actividad realizada. Para ello, puedo contactarme a la Universidad de Ixtlahuaca CUI, Licenciatura de Cirujano Dentista, a los teléfonos: 01 712 233 1012 ext. 1210

He leído el documento, entiendo las declaraciones contenidas en él y la

necesidad de hacer constar mi consentimiento, para lo cual lo firmo libre y voluntariamente, recibiendo en el acto copia de este documento ya firmado.

Yo, \_\_\_\_\_  
\_\_\_\_\_ INE N° \_\_\_\_\_ de nacionalidad \_\_\_\_\_  
mayor de edad o autorizado por mi representante legal, con domicilio en

\_\_\_\_\_

\_Consiento en participar en la investigación de la elaboración de tesis y presentación de caso clínico. Y autorizo al investigador responsable Grace Miranda Becerril y/o a quienes éste designe como sus colaboradores directos y cuya identidad consta al pie del presente documento, para realizar el procedimiento requerido por el proyecto de investigación descrito.

Fecha: ...../...../.....

Hora: .....

Firma de la persona que consiente: \_\_\_\_\_



**Toluca, México a 22 de Agosto de 2018**

**Asunto: AUTORIZACION PARA ELABORACION DE PROYECTO PARA TESIS**

**CD. Dulce María González Quiroz**

**DIRECTORA DE LA CLINICA DE CONSULTA EXTERNA ODONTOLOGICA**

**MORELOS**

**ISSEMYM**

**P R E S E N T E**

Por medio del presente le envío un cordial y afectuoso saludo, y al mismo tiempo aprovecho la instancia para solicitar su valioso apoyo y a su vez autorización para que yo Grace Miranda Becerril pasante de Cirujano Dentista pueda realizar la elaboración de proyecto de tesis dentro de la Clínica de

**A T E N T A M E N T E**

**P.C.D. GRACE MIRANDA BECERRIL**

# Estudios de laboratorio.

GOBIERNO DEL ESTADO DE MÉXICO		HOSPITAL MATERNO INFANTIL ISSEMYM Vialidad Alfredo del Mazo Esquina Tomas Alva Edison S/N	
PACIENTE	ANYELIT BARRANCO CELEDONIO	SOLICITUD	1701100030
ORIGEN	CONSULTA EXTERNA	EDAD	2
SERVICIO	CIRUGIA MAXILOFACIAL Y RECONSTRUCTI	SEXO	F
DIAGNOSTICO	SX CRANEOFACIAL	CVE. ISSEMYM	1145016
F. DE ADMISION	2017-01-10 07:07:38	MEDICO	
		F. DE IMPRESION	2017-01-18 09:35:09

BIOMETRIA CON DIFERENCIAL			
EXAMEN	RESULTADO	UNIDADES	VALORES DE REFERENCIA
<b>FORMULA BLANCA</b>			
LEUCOCITOS	9.75	10 <sup>3</sup> /μL	4.50 - 10.0
NEUTROFILOS	68	%	0 - 12 AÑOS - 20 - 60 13 - 99 AÑOS - 55 - 70
LINFOCITOS	27	%	0 - 12 AÑOS - 40 - 80 13 - 99 AÑOS - 30 - 45
MONOCITOS	4	%	1 - 11
EOSINOFILOS	1	%	0 - 5.0
BASOFILOS	0	%	0 - 2
<b>FORMULA ROJA</b>			
ERITROCITOS	5.51	10 <sup>6</sup> /uL	4.00 - 5.50 +
HEMOGLOBINA	13.4	g/dL	12 - 18
HEMATOCRITO	42.2	%	35.0 - 54.0
VOLUMEN CORPUSCULAR MEDIO	76.6	fL	80.0 - 100.0
H.C.M.	24.3	pg	27 - 33
C.M.H.C	31.8	g/dL	32 - 36
RDW	43.2	fL	39 - 45
PLAQUETAS	418	10 <sup>3</sup> /μL	150 - 450
MPV	10	fL	9.0 - 12.0
NEUTROFILOS	6.59	10 <sup>3</sup> /uL	3 - 5 +
LINFOCITOS	2.65	10 <sup>3</sup> /uL	0 - 12 AÑOS - 1.2 - 5.7 13 - 99 AÑOS - 1.0 - 4.8
MONOCITOS	.43	10 <sup>3</sup> /uL	0 - 0.8
OBSERVACIONES	: LINFOCITOS ACTIVADOS		

Método: (Fotometría de Reflectancia/Fotocolorimétrico/Citrometría de Flijo)

Libero / QFB. EDITH SANDOVAL

GRUPO SANGUINEO Y FACTOR Rh			
EXAMEN	RESULTADO	UNIDADES	VALORES DE REFERENCIA
GRUPO SANGUINEO	"O"		
FACTOR Rh (D)	POSITIVO		

Libero / QFB. EDITH SANDOVAL



GOBIERNO DEL  
ESTADO DE MÉXICO

**HOSPITAL MATERNO INFANTIL ISSEMYM**

Vialidad Alfredo del Mazo Esquina Tomas Alva Edison S/N

PACIENTE	: ANYELIT BARRANCO CELEDONIO	SOLICITUD	: 1701100030
ORIGEN	: CONSULTA EXTERNA	EDAD	: 2 SEXO : F
SERVICIO	: CIRUGIA MAXILOFACIAL Y RECONSTRUCTI	CVE. ISSEMYM	: 1145016
DIAGNOSTICO	: SX CRANEOFACIAL	MEDICO	:
F. DE ADMISION	: 2017-01-10 07:07:38	F. DE IMPRESION	: 2017-01-18 09:35:09

**TIEMPO DE PROTROMBINA (TP INR)**

EXAMEN	RESULTADO	UNIDADES	VALORES DE REFERENCIA
TIEMPO DE PROTROMBINA	11.9	Seg	
TIEMPO DE PROTROMBINA %	86.5	%	
INR	1.10		
TESTIGO(100-50) <small>Método : Coagulometria Automatizada</small>	10.8	SEG	

Libero : TLC. TERESA SANCHEZ

**TIEMPO TROMBOPLASTINA PARCIAL**

EXAMEN	RESULTADO	UNIDADES	VALORES DE REFERENCIA
TIEMPO PARCIAL DE TROMBOPLASTINA	25.5	SEG	
TESTIGO(100-50) <small>Método : Coagulometria Automatizada</small>	26.0	SEG	-

Libero : TLC. TERESA SANCHEZ



GOBIERNO DEL  
ESTADO DE MÉXICO

**HOSPITAL MATERNO INFANTIL ISSEMYM**

Vialidad Alfredo del Mazo Esquina Tomas Alva Edison S/N

PACIENTE	: ANYELIT BARRANCO CELEDONIO	SOLICITUD	: 1701100030
ORIGEN	: CONSULTA EXTERNA	EDAD	: 2 SEXO : F
SERVICIO	: CIRUGIA MAXILOFACIAL Y RECONSTRUCTI	CVE. ISSEMYM	: 1145016
DIAGNOSTICO	: SX CRANEOFACIAL	MEDICO	:
F. DE ADMISION	: 2017-01-10 07:07:38	F. DE IMPRESION	: 2017-01-18 09:35:09

**QUIMICA SANGUINEA**

EXAMEN	RESULTADO	UNIDADES	VALORES DE REFERENCIA
GLUCOSA	106	mg/dL	70 - 110
UREA	21.4	mg/dl	14.98 - 38.52
NITROGENO UREICO	10	mg/dl	7 - 18
CREATININA SERICA <small>Método : Enzimatico</small>	0.22	mg/dl	- 0.6 - 1.0

Libero : TLC. MARIA DE LOS ANGELES ROMERO SANTAMARIA