



UNIVERSIDAD NACIONAL AUTÓNOMA DE MÉXICO



FACULTAD DE ODONTOLOGÍA

PROGRAMA DE TITULACIÓN POR ALTO PROMEDIO (TAP)

T E S I S

MELANOMA DE LA CAVIDAD ORAL. PRESENTACIÓN DE CUATRO
CASOS CLÍNICOS Y REVISIÓN DE LA LITERATURA.

QUE PARA OBTENER EL TÍTULO DE

C I R U J A N O D E N T I S T A

P R E S E N T A:

BRUNO ÁLVAREZ ORTA

TUTORA: MTRA. BEATRIZ C. ALDAPE BARRIOS
ASESORA: MTRA. YAMELY B. RUIZ VÁZQUEZ



Universidad Nacional
Autónoma de México

Dirección General de Bibliotecas de la UNAM

Biblioteca Central



UNAM – Dirección General de Bibliotecas
Tesis Digitales
Restricciones de uso

DERECHOS RESERVADOS ©
PROHIBIDA SU REPRODUCCIÓN TOTAL O PARCIAL

Todo el material contenido en esta tesis esta protegido por la Ley Federal del Derecho de Autor (LFDA) de los Estados Unidos Mexicanos (México).

El uso de imágenes, fragmentos de videos, y demás material que sea objeto de protección de los derechos de autor, será exclusivamente para fines educativos e informativos y deberá citar la fuente donde la obtuvo mencionando el autor o autores. Cualquier uso distinto como el lucro, reproducción, edición o modificación, será perseguido y sancionado por el respectivo titular de los Derechos de Autor.

ÍNDICE

I. INTRODUCCIÓN.....	7
II. MARCO TEÓRICO.....	9
2.1 EPIDEMIOLOGÍA.....	9
2.2 BIOLOGÍA DEL MELANOCITO.....	12
2.2.1 EMBRIOLOGÍA.....	12
2.2.2 MELANINA.....	13
2.2.3 FISIOLÓGÍA.....	18
2.2.4 VÍAS MOLECULARES DE INDUCCCIÓN DE LA MITOSIS EN LOS MELANOCITOS.....	19
2.3 MELANOMA.....	21
2.3.1 GEN CDKN2A.....	23
2.3.2 GEN BRAF/NRAS.....	24
III MELANOMA DE LA CAVIDAD ORAL.....	26
3.1 ETIOLOGÍA.....	26
3.2 PREVENCIÓN.....	27
3.3 DIAGNÓSTICO.....	28
3.3.1 CLASIFICACIÓN ABCDE PARA LESIONES HIPERPIGMENTADAS.....	28
3.3.2 DIAGNÓSTICOS DIFERENCIALES DE LESIONES HIPERPIGMENTADAS EN LA MUCOSA ORAL.....	30
3.3.3 BIOPSIA.....	39
3.3.4 HISTOPATOLOGÍA DEL MELANOMA.....	43
3.3.5 INMUNOHISTOQUÍMICA PARA MELANOMA.....	50
3.4 PRONÓSTICO Y TRATAMIENTO.....	55
IV PRESENTACIÓN DE CASOS CLÍNICOS.....	60
4.1 CASO 1.....	60
4.2 CASO 2.....	66
4.3 CASO 3.....	71
4.4 CASO 4.....	76

V. DISCUSIÓN	82
VI CONCLUSIÓN	83
VII. REFERENCIAS.....	85

ÍNDICE DE TABLAS

Tabla 1 Pronóstico de Melanoma Maligno en México para el año 2035 (7). 10	
Tabla 2 Incidencia, mortalidad y prevalencia de cáncer en México 2018. 11	
Tabla 3 Diagnósticos diferenciales de lesiones hiperpigmentadas. 37	
Tabla 4 Tabla de marcadores con técnica de inmunohistoquímica para melanoma 54	
Tabla 5 Tabla de clasificación TNM propuesto por la AJCC para melanoma de cabeza y cuello 55	

ÍNDICE DE IMAGENES

Imagen 1 Disposición de melanocitos en epitelio (8). 13	
Imagen 2 Fototipos de fitzpatrick y sus características raciales 15	
Imagen 3 Producción de eumelaninas y feomelaninas 17	
Imagen 4 Activación del melanocito..... 19	
Imagen 5 Fármacos utilizados para el tratamiento de melanoma metastásico a distancia que inhiben la expresión de oncogenes. 21	
Imagen 6 Ubicación del locus que codifica para CDKN2A. 23	
Imagen 7 Vía de activación de RAS y RAF 25	
Imagen 8 TC axial, coronal y frontal de un paciente de 52 años con melanoma. 40	
Imagen 9 TC con contraste donde se observa invasión perineural del nervio orbitario. 41	
Imagen 10 Melanoma in situ. 45	

Imagen 11 Melanoma in situ con inmunohistoquímica de Melan-A..	46
Imagen 12 Melanoma con extensión superficial..	47
Imagen 13 Melanoma nodular.....	48
Imagen 14 Melanoma lentigo maligno.....	49
Imagen 15 Melanoma lentigo maligno.....	49
Imagen 16 Representación de T3 en melanoma de cabeza y cuello.....	56
Imagen 17 Representación de T4a y T4b en melanoma de cabeza y cuello.....	56
Imagen 18 Hombre de 78 años que presenta melanoma de la mucosa en estadiaje T3N0M0.	58
Imagen 19 Fotografía clínica del Caso 1. Dr Luis Montoya. Hospital Juárez de México.....	60
Imagen 20 Proceso quirúrgico del Caso 1. Dr Luis Montoya. Hospital Juárez de México. A) Imagen intraoral. B) Imagen intraoperatoria. C) Obtención de la muestra.	61
Imagen 21 Corte histológico teñido con hematoxilina y eosina del Caso 1. A) a 50 x b) a 100 x c) a 400 x.....	62
Imagen 22 Inmunohistoquímica Melan-A para Caso 1. A) a 50 x b) a 100 x c) a 400 x	64
Imagen 23 Fotografía clínica del Caso 2	66
Imagen 24 Corte histológico teñido con hematoxilina y eosina del Caso 2. A) a 50 x b) a 100 x c) a 400 x.....	67
Imagen 25 Inmunohistoquímica con Melan-A para Caso 2. A) a 100x B) a 400x.	69
Imagen 26 Fotografía clínica del Caso 3.	71
Imagen 27 Corte histológico teñido con hematoxilina y eosina del Caso 3. A) a 50 x b) a 100 x c) a 400 x.....	72
Imagen 28 Inmunohistoquímica con Melan-A para Caso 3. A) a 50x B) a 100x C) 400x.....	74
Imagen 29 Fotografía clínica del Caso 4 Dr Hector Morales. Periodoncia. Monterrey.....	77

Imagen 30 Corte histológico teñido con hematoxilina y eosina del Caso 3. A) a 50 x b) a 100 x c) a 400 x.....78

Imagen 31 Inmunohistoquímica con Melan-A para Caso 3. A) a 50x B) a 100x C) 400x..... 80

ÍNDICE DE GRÁFICAS

Gráfica 1 Pronóstico de melanoma maligno en México para el año 2035 ... 10

I. INTRODUCCIÓN

El cáncer o neoplasias malignas han estado presentes a lo largo de toda la historia de la humanidad y se puede entender como el crecimiento descontrolado de células con mutaciones que no cumplen con las funciones propias de la célula de origen. Estas células sufren cambios a nivel genético en el proceso de ciclo celular y su DNA se afecta al grado de ser indetectables para los sistemas de regulación.

Una neoplasia es un crecimiento anormal de células en constante mitosis y que no se destruyen en el momento apropiado, de las que existen dos tipos: las benignas (de crecimiento lento y no invasivas) y las malignas (de crecimiento rápido e invasivas). Las neoplasias malignas presentan además otras características que les garantizan la supervivencia como: la angiogénesis (formación de vasos sanguíneos), mutaciones a nivel del complejo mayor de histocompatibilidad (que les permite burlar al sistema inmune) y la metástasis (capacidad de desarrollarse en otros tejidos); la cual genera la muerte al infiltrar en otros tejidos como el cerebro, el hígado, el corazón y los pulmones y detiene la función de estos.

Las neoplasias malignas se generan a partir de cualquier tipo y línea celular, pueden estar histológicamente desdiferenciadas de su célula precursora o mantener la morfología original. Por esa razón, un órgano que se encuentra compuesto por los cuatro tejidos básicos puede desarrollar neoplasias provenientes de músculo, epitelio, nervios o tejido conjuntivo.

No todos los tipos de cáncer presentan la misma mortalidad ni agresividad en el cuerpo. Algunos son considerados neoplasias malignas por las características histológicas y biológicas que presentan, pero son de lento crecimiento y no invaden fácilmente a otros tejidos; en comparación con otro grupo de neoplasias malignas que presentan crecimiento rápido y generan

metástasis en un corto periodo de tiempo. Estas características dependerán el tipo de neoplasia maligna, la edad y las condiciones sistémicas del paciente.

La cavidad oral está conformada por epitelio, músculo liso, músculo estriado, nervios, hueso, cartílago, mucosa y tejidos propios del diente. Por lo que se encuentran neoplasias malignas de cualquier estirpe celular. Algunos tipos de cáncer son más frecuentes que otros dependiendo del órgano en cuestión. En la boca el carcinoma de células escamosas es la neoplasia maligna más frecuente. Sin embargo, se pueden desarrollar osteosarcomas (hueso), condrosarcomas (cartílago), rhabdomyosarcomas (músculo estriado), leiomyosarcomas (músculo liso), linfomas y también se pueden encontrar metástasis de otros tejidos (riñón, mama, células linfoides) en menor cantidad.

El melanoma, melanoma oral, melanoma de mucosas o anteriormente llamado melanoma maligno, es una neoplasia maligna que se origina a partir de los melanocitos. Esta neoplasia es rara a nivel mundial pero el porcentaje de muertes es alto comparado con otras neoplasias.

El melanoma es una neoplasia de crecimiento rápido, es difícil de identificar en estadios tempranos, con una gran capacidad de metástasis y no responde fácilmente a los tratamientos oncológicos. Por esta razón genera cerca de un 57% de muertes en los primeros 5 años después del diagnóstico. Los melanomas aparecen con poca frecuencia en boca y son detectados en estadios muy avanzados. Los odontólogos y especialistas de la salud deben conocer su biología, fisiología, factores predisponentes, genética, prevención, diagnóstico, tratamiento y pronóstico para mejorar la calidad de vida del paciente y tratar de disminuir las muertes por melanoma.

II. MARCO TEÓRICO

2.1 EPIDEMIOLOGÍA

El cáncer de piel y de mucosas representa un reto para la medicina, ya que el diagnóstico oportuno de las lesiones es lo más importante para un mejor pronóstico y tratamiento de los pacientes que lo presentan. (1)

Se clasifican en neoplasias malignas de tipo carcinoma y melanoma. Dentro de las lesiones no melanoma se describen lesiones con ausencia de pigmento (carcinoma basocelular y carcinoma de células escamosas). El melanoma es la lesión maligna pigmentada por excelencia y es originada por melanocitos presentes en piel y mucosas. (1)

El Observatorio Global del Cáncer (Global Cancer Observatory) es una organización respaldada por la Agencia Internacional para la Investigación sobre el Cáncer (IARC por sus siglas en inglés) de la Organización Mundial de la Salud (OMS), que, a través de organismos internacionales, recolecta datos y realiza estadísticas sobre la epidemiología mundial del cáncer. De acuerdo con su importancia, lo clasifica en 27 diferentes tipos de cáncer (por ser los más agresivos y de mayor morbilidad), el último estudio publicado data del año 2018 (1).

A nivel mundial el melanoma es catalogado dentro de las neoplasias malignas de mayor importancia por la OMS y algunos otros organismos internacionales por representar el 75% de las muertes por cáncer de piel y mucosas. (2). En Estados Unidos, representa cerca del 1% de neoplasias malignas (3) con una prevalencia de 12.7 pacientes por cada 100 000 habitantes y 9 491 muertes registradas en 2018 (4). Los cinco países que muestran mayor prevalencia de melanoma son: Estados Unidos, Alemania, Inglaterra, Francia y Australia(1). México se encuentra en el lugar número 18 a nivel mundial dentro de las estadísticas al presentar una incidencia de 3 079 casos en 2018 (4). De este 1% de melanoma, el melanoma oral (MO), *de novo*, se reporta en menos de

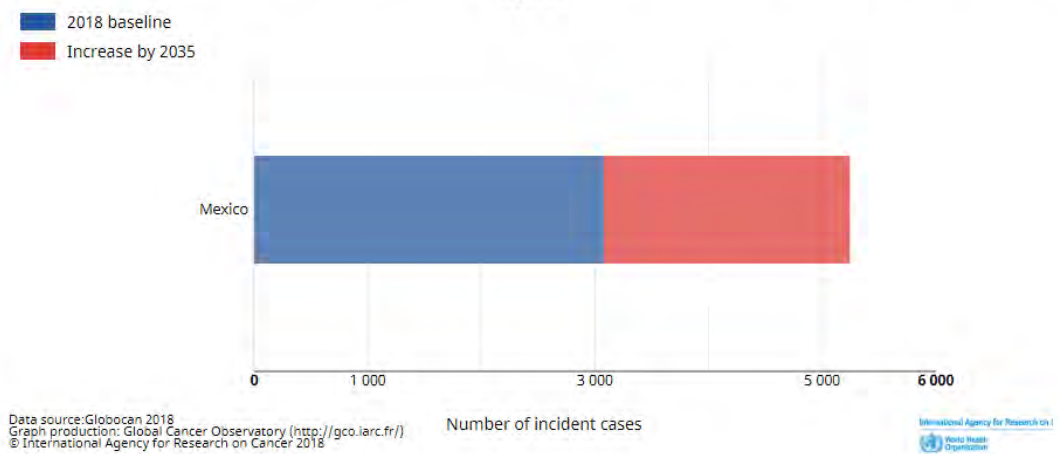
1% en Estados Unidos y hasta 7.5% en pacientes asiáticos (5). México reporta casos diagnosticados de 190 667 pacientes con melanoma de piel y mucosas, de los cuales 83 476 pacientes fallecieron a causa de éste después de los cinco años posteriores a su diagnóstico (53%) (1). La tasa de supervivencia ha cambiado desde que el melanoma fue descrito, ya que en 2018 se reportó que va desde el 15 al 40%, una tasa de 5 años de los pacientes diagnosticados con melanoma (6). Se espera que para el año 2035, en México, la incidencia de melanoma sea de 2, 167 casos de los cuales se espera que 1014 sean hombres y 1156 mujeres. (7). (Tabla 1) (Gráfica 1).

Estimated number of incident cases from 2018 to 2035, melanoma of skin, both sexes, all ages

		2018	2035 ▼			
		Number	Number	Demographic change	Change in risk	Overall change
Mexico	Both sexes	3 079	5 249	2 170 (+70.5%)	0	2 170 (+70.5%)

Tabla 1 Pronóstico de Melanoma Maligno en México para el año 2035 (7).


Estimated number of incident cases from 2018 to 2035, melanoma of skin, both sexes, all ages



Gráfica 1 Pronóstico de Melanoma Maligno en México para el año 2035 (7).

En México el melanoma ocupa el lugar número 19 de los diferentes tipos de cáncer, con una incidencia de 1.71 por cada 100 000 habitantes. (1)

Tabla 2 Incidencia, mortalidad y prevalencia de cáncer en México 2018.

Mexico											
Source: Globocan 2018											
Incidence, Mortality and Prevalence by cancer site											
Cancer	New cases				Deaths				5-year prevalence (all ages)		
	Number	Rank	(%)	Cum.risk	Number	Rank	(%)	Cum.risk	Number	Prop.	
Breast	27 283	1	15.15	4.32	6 884	2	8.82	1.14	83 287	126.86	
Prostate	25 049	2	13.91	5.25	6 915	1	8.86	0.84	55 565	85.34	
Thyroid	12 122	3	6.73	0.89	881	21	1.13	0.08	42 005	32.12	
Colon	10 457	4	5.81	0.91	5 700	6	7.30	0.47	24 940	19.07	
Non-melanoma skin cancer	8 501	5	4.72	0.59	1 167	18	1.50	0.06	27 377	20.94	
Cervix uteri	7 869	6	4.37	1.14	4 121	9	5.28	0.64	22 769	34.68	
Lung	7 811	7	4.34	0.70	6 733	4	8.63	0.58	7 328	5.60	
Stomach	7 546	8	4.19	0.64	6 034	5	7.73	0.49	10 298	7.88	
Corpus uteri	7 266	9	4.03	1.21	1 128	19	1.45	0.20	21 940	33.42	
Liver	7 265	10	4.03	0.63	6 868	3	8.80	0.60	5 434	4.16	
Leukaemia	6 406	11	3.56	0.41	4 470	8	5.73	0.30	18 960	14.50	
Non-Hodgkin lymphoma	5 174	12	2.87	0.42	2 741	11	3.51	0.23	14 189	10.85	
Pancreas	4 849	13	2.69	0.43	4 475	7	5.73	0.39	3 144	2.40	
Ovary	4 759	14	2.64	0.73	2 765	10	3.54	0.46	12 942	19.71	
Testis	4 603	15	2.56	0.48	571	25	0.73	0.06	15 764	24.21	
Kidney	4 492	16	2.49	0.40	2 720	12	3.49	0.25	10 821	8.28	
Rectum	4 132	17	2.29	0.37	1 325	16	1.70	0.11	10 488	8.02	
Brain, nervous system	3 451	18	1.92	0.25	2 663	13	3.41	0.22	9 163	7.01	
Melanoma of skin	3 079	19	1.71	0.22	734	23	0.94	0.06	9 081	6.94	
Gallbladder	2 956	20	1.64	0.27	1 889	14	2.42	0.17	3 165	2.42	
Hodgkin lymphoma	2 388	21	1.33	0.16	543	26	0.70	0.04	8 101	6.20	

2.2 BIOLOGÍA DEL MELANOCITO

2.2.1 EMBRIOLOGÍA

Los melanocitos son células de origen neuroectodérmico, formadas en la cuarta semana de vida intrauterina (VIU), que migrarán en sentido ventral del feto, por arriba del dermatoma, para establecerse en estructuras definitivas como la epidermis, folículos pilosos, tracto uveal del ojo, oído interno y leptomeninges. A partir de la octava semana de VIU, se diferenciarán por completo en melanoblastos y sufrirán cambios morfológicos y fisiológicos para convertirse en melanocitos maduros secretores de melanina.

En la piel se encuentran en la epidermis y rara vez en la dermis. Algunos melanocitos que migran a la dermis pueden activarse durante la VIU, pero cuando el producto se encuentra a término, estos melanocitos entran en apoptosis y únicamente persisten en la cabeza y el cuello, la zona dorsal y distal de las extremidades y la zona presacra (8).

Histológicamente los melanocitos son células dendríticas, es decir, con proyecciones citoplasmáticas, de citoplasma claro, con retículo endoplasmático rugoso y aparato de Golgi muy desarrollado, que les permite formar vesículas llamadas melanosomas. Los melanosomas son vesículas que son secretadas y que en su interior contienen melanina y son una especie de lizosimas que protege al medio celular externo de la melanina; éstos son transferidos a los queratinocitos para almacenarse en ellos, uniéndose a los microtúbulos de actina (8).

2.2.2 MELANINA

Schaffer (8), clasifica la maduración de los melanosomas de acuerdo con 4 estadios:

- “Estadio I: es de forma esférica y amorfa, no presenta depósitos de melanina.
- Estadio II: elíptico y fibrilar, con mínimos depósitos de melanina y una elevada actividad de la tirosinasa.
- Estadio III: de forma ovalada, con depósitos moderados de melanina y una actividad elevada de la tirosinasa.
- Estadio IV: de forma ovalada, con depósitos altos de melanina y actividad mínima de tirosinasa” (p.35).

Los melanocitos se localizan dentro de la capa basal de la piel y mucosas, unidos a la membrana basal, por lo que no presentan uniones de tipo desmosomas con las células epiteliales adyacentes. Existe una proporción de 1:10 melanocitos por cada queratinocito existente y a su vez cada melanocito contacta de 30 a 40 queratinocitos (8).

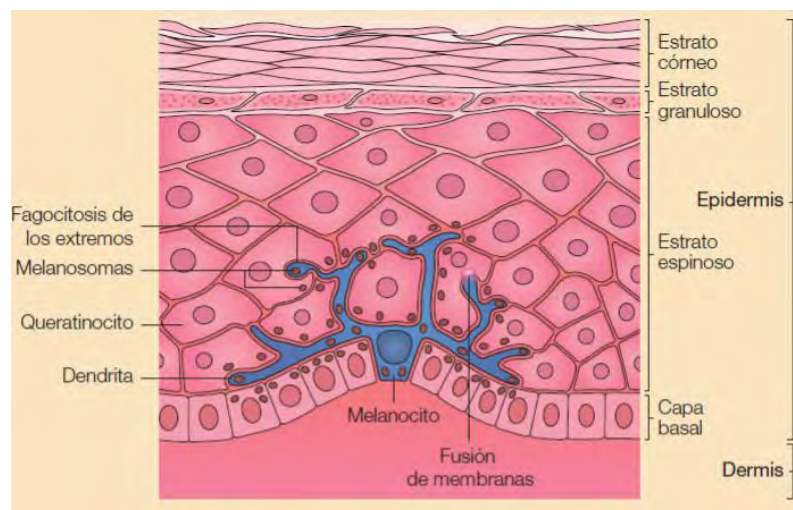


Imagen 1 Disposición de melanocitos en epitelio (8).

La melanina es una proteína de alto peso molecular y el proceso mediante el cual se forma dentro de los melanocitos se denomina melanogénesis. De acuerdo con su localización cumple diferentes funciones; en los humanos protege a la piel, al absorber los rayos UV provenientes de la luz solar; mientras que en la retina crea una cámara negra y concentra la luz para que no pueda escapar y la capte en la retina. Este proceso fisiológico por el que ocurre la formación de melanina se llama melanogénesis, comienza con la hidroxilación de la fenilalanina que permitirá obtener tirosina (Tyr), un aminoácido no esencial a partir del cual se formará la melanina mediante reacciones enzimáticas. En el humano puede seguir dos vías bien descritas de las que se obtienen dos productos finales: eumelanina y feomelanina (8) (9).

La diferencia entre las dos melaninas es el color que producen; la eumelanina produce pigmento marrón y negro, mientras que la feomelanina lo hace en color rojo-anaranjado. La presencia de éstas en los seres humanos permite la gran variabilidad de tonalidades en piel y los diferentes fototipos. Es importante mencionar que todos los humanos poseen la misma cantidad de melanocitos (8), sin embargo, los diferentes fototipos se dan por la cantidad de melanina que produce cada melanocito (0.1 a 1.0 g.), la velocidad con la que los melanosomas son degradados en los queratinocitos y la calidad de los melanosomas existentes.

Una persona de fototipo V y VI produce mayor cantidad de melanina por melanocito, los melanosomas son del tipo III al IV y la velocidad de degradación es menor al estar dispersos y ser de mayor tamaño. En comparación con una persona de fototipo I y II, en quien la cantidad de melanina es menor, la calidad de melanosomas varía de II a III y la velocidad de degradación es mayor al segregarse antes de alcanzar el estrato espinoso (8).

	Acción del sol sobre la piel (no protegida)	Características pigmentarias
Fototipo I	Presenta intensas quemaduras solares, casi no se pigmenta nunca y se descama de forma ostensible	Individuos de piel muy clara, ojos azules, pelirrojos y con pecas en la piel. Su piel, habitualmente, no está expuesta al sol y es de color blanco-lechoso
Fototipo II	Se quema fácil e intensamente, pigmenta ligeramente y descama de forma notoria	Individuos de piel clara, pelo rubio, ojos azules y pecas, cuya piel, que no está expuesta habitualmente al sol, es blanca
Fototipo III	Se quema moderadamente y se pigmenta correctamente	Razas caucásicas (europeas) de piel blanca que no está expuesta habitualmente al sol
Fototipo IV	Se quema moderada o mínimamente y pigmenta con bastante facilidad y de forma inmediata al exponerse al sol	Individuos de piel morena o ligeramente amarronada, con pelo y ojos oscuros (mediterráneos, mongólicos, orientales)
Fototipo V	Raramente se quema, pigmenta con facilidad e intensidad (siempre presenta reacción de pigmentación inmediata)	Individuos de piel amarronada (amerindios, indostánicos, árabes e hispanos)
Fototipo VI	No se quema nunca y pigmenta intensamente (siempre presentan reacción de pigmentación inmediata)	Razas negras

Imagen 2 FOTOTIPOS DE FITZPATRICK Y SUS CARACTERÍSTICAS RACIALES. (50)

La cantidad y calidad de melanina secretada por cada melanocito depende de diversos factores intrínsecos y extrínsecos, de los cuales el genético es el más importante. Existen factores independientes de la genética que estimularán al melanocito a producir mayor cantidad de melanina y de mejor calidad cuando hay exposición a radiación ultravioleta (10). Algunas entidades también pueden disminuir la cantidad y calidad de melanina secretada, afectando las moléculas implicadas en la producción de melanina, por ejemplo: en el albinismo de tipo 1A hay ausencia completa de la actividad de la tirosinasa y de la melanina, por lo que no hay pigmentación (8).

El producto inicial para la formación de melanina es la tirosina (*Tyr*, *Y*) un aminoácido compuesto por 9 átomos de carbono, 11 de hidrógeno, 1 de nitrógeno y 3 de oxígeno, siendo su fórmula química: $C_9H_{11}N_1O_3$. Mediante la tirosina hidroxilasa, la tirosina se hidroxila obteniendo como producto una molécula llamada dihidroxifenilalanina o DOPA. Esta ruta es similar para metabolizar catecolaminas como la adrenalina, noradrenalina y la dopamina. En ella convergen la producción de eumelanina y feomelanina. Mediante la acción de la DOPA oxidasa, la DOPA se convertirá en DOPAquinona (11).

Schaffer, Urán y Agar (8) (9) (10), describen la fisiología en la producción de melanina de la siguiente forma:

“Para la producción de feomelanina, a la DOPAquinona se le agregara una molécula de cisteína (Cys, C) convirtiéndose en cistenilDOPA y adquiriendo una molécula de azufre, lo que le confiere la tonalidad roja-anaranjada. Mediante la pérdida de una molécula de dióxido de carbono se obtendrá 1,4-Benzotiazinilalanina, un monómero que mediante la polimerización de dos moléculas se obtendrá una molécula de feomelanina que será de bajo peso molecular.

Para la producción de las eumelaninas se encuentran presentes dos enzimas denominadas TYRP1 y TYRP2 (proteínas asociadas a la tirosinasa). Por sí sola, la DOPA puede oxidar y ciclar para formar eumelaninas. La DOPAquinona se reduce y se forma un compuesto denominado DOPAcromo. El TYRP2 funciona entonces como DOPAcromo tautomerasa y convierte a esta molécula en ácido indol-5,6-quinona-2-carboxílico o DHICA.

Mediante la polimerización de monómeros de DHICA se obtiene entonces DHICA-melanina, que es de color marrón, ligeramente soluble y citotóxica en menor cantidad que la DHI o ácido indol-5,6-quinona.

Cuando las cantidades de TYRP2 son insuficientes dentro del proceso de formación de eumelaninas, la DOPAcromo pierde un grupo carboxílico y con ayuda de la DHloxicidasa se forma un monómero llamado indol-5,6-quinona que al polimerizarse forma el DHI. Un pigmento de color negro, insoluble y altamente citotóxico, pero con gran capacidad para absorber radiación UV.

La formación de DHI está íntimamente relacionada con la rápida alteración del DNA de los melanocitos por acción de los rayos UV; es decir, el melanocito intenta proteger de forma rápida y eficiente a los queratinocitos adyacentes, sin embargo, la DHI resulta altamente citotóxica para los mismos. En cambio, la producción de feomelanina se asocia a una baja actividad de la tirosinasa y ausencia de las TYRP1 Y TYRP2 por lo que se considera una formación de melanina por defectos en las vías metabólicas.”

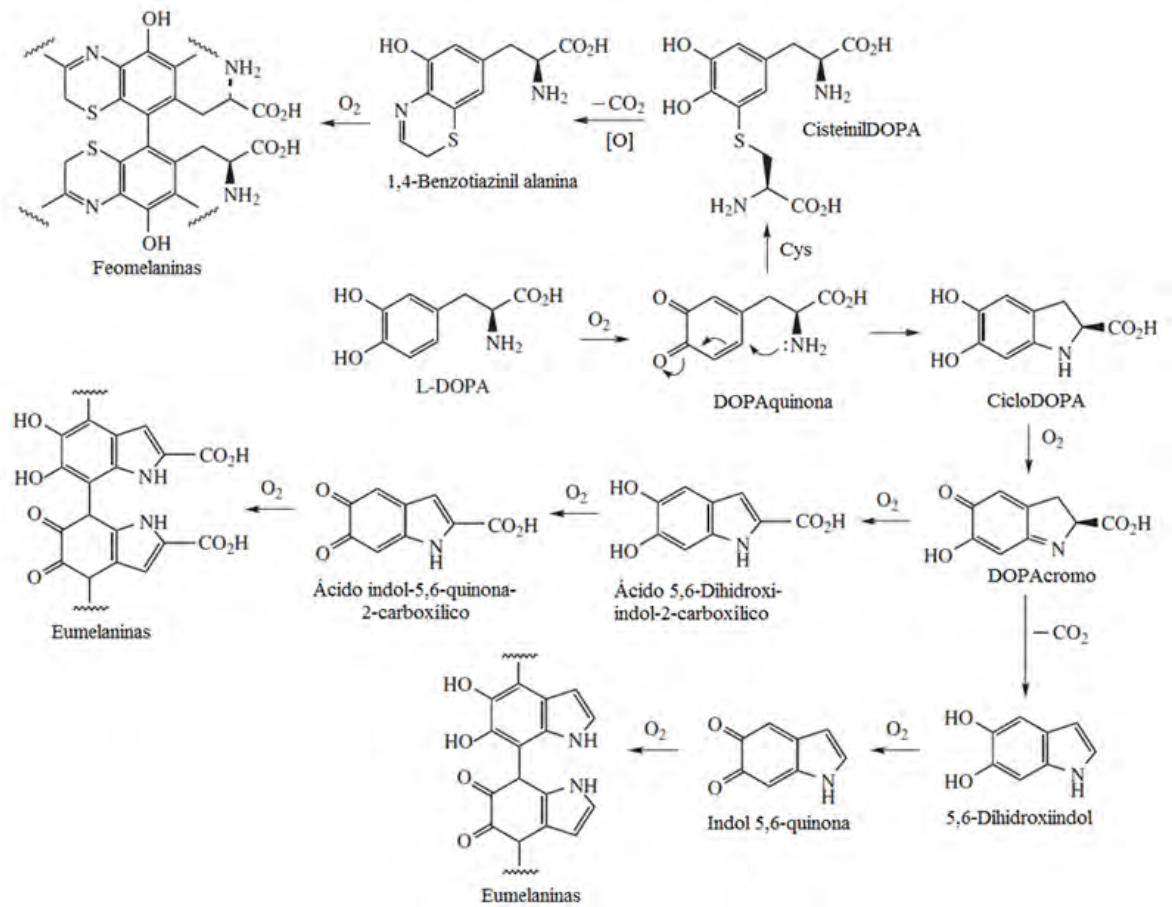


Imagen 3 PRODUCCIÓN DE EUMELANINAS Y FEOMELANINAS (12)

2.2.3 FISIOLÓGÍA

Los receptores de hormonas melanocortínicas (MCR), son proteínas transmembranales, que inducen al melanocito a producir melanina. Dichos receptores se encuentran presentes en diversas células del cuerpo, sin embargo, en el melanocito, el receptor específico se denomina (MC1R) que responden a hormonas melanocortínicas (HM). Las HM se producen en el hipotálamo, hipófisis, aparato digestivo, gónadas y piel; y aquellas que son capaces de activar al MC1R son: la hormona estimuladora de melanocito (tipo α principalmente) y la ACTH (8).

A nivel local los melanocitos, queratinocitos, fibroblastos, células presentadoras de antígeno y células endoteliales son capaces de activar al MC1R cuando son expuestas a rayos UV. Las células antes mencionadas liberan Interleucina-1 (IL-1), endotelina-1, FGF- β y proteínas proopiomelanocortinas (POMC) que tendrán el mismo efecto que las HM. (13).

Las vías de activación de las POMC no son las únicas que estimulan al melanocito a producir melanina. De acuerdo a lo reportado por Schaffer et al (8), el melanocito también se puede activar por:

- “Expresión de la POMC... por los queratinocitos, los melanocitos y otras células de la piel.
- Aumento del número de MC1R en los melanocitos.
- Liberación de diacilglicerol (DAG) por la membrana plasmática, que activa la proteína cinasa C.
- Inducción de una respuesta SOS, por exposición a rayos UV.
- Producción de óxido nítrico (NO), que activa la vía del GMPc, y
- Producción de citosinas y factores de crecimiento por los queratinocitos”
(p. 40)

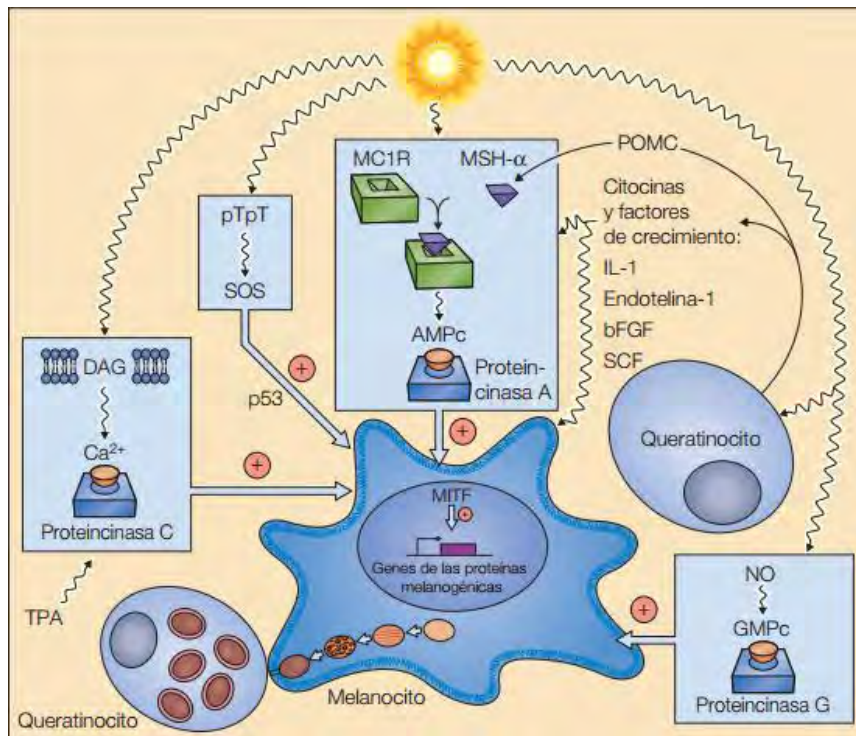


Imagen 4 ACTIVACIÓN DEL MELANOCITO (8).

2.2.4 VÍAS MOLECULARES DE INDUCCIÓN DE LA MITOSIS EN LOS MELANOCITOS.

En la membrana citoplasmática los melanocitos existen receptores celulares que responden a factores de crecimiento: algunos asociados a la tirosina cinasa y algunos a la proteína G. Los principales que inducen la proliferación de melanocitos son el factor de crecimiento de fibroblastos 2 (FGF2) y el factor de células madre (SCF); el factor de crecimiento derivado de las plaquetas (PDGF), factor de crecimiento de hepatocitos (HGF), y la Interleucina 8 (IL-8) activan la producción de melanocitos de forma indirecta (14).

Los receptores celulares a estos factores de crecimiento asociados a la tirosina cinasa contienen una porción extracelular, una transmembranal y una intracelular. La porción intracelular está a su vez asociada a una proteína llamada tirosina cinasa que una vez activada, fosforilan una molécula de

tirosina. Esta reacción activará dos proteínas denominadas: vía de la proteína ligada al guanosín trifosfato (GTP) (RAS/RAF) y la vía de la fosfatidil inositol-3 cinasa (PI3K) (15).

La vía del RAS/RAF comienza mediante la molécula de tirosina fosforilada que activará a su vez la cascada de proteínas cinasas asociadas a mitógenos (MAPK), y como producto final se obtendrán moléculas de ERK (MAP cinasa). Mientras la cascada MAPK es activada, la proteína RAF se activará, de igual forma, dentro del citoplasma y permitirá separar moléculas de ERK producidas por la vía RAS. ERK tiene como función activar diferentes vías celulares, que de acuerdo con Inamdar et al. (16) son: la expresión de diversos genes asociados a la proliferación celular, diferenciación y expresión de diversos genes de transcripción nuclear; lo que le permite al melanocito entrar en fase celular. A su vez, la cascada MAPK inhibe la expresión de genes que promueven la apoptosis como CDKN2A.

La vía de PI3K también es activada por la fosforilación de una molécula de tirosina. La proteína PI3K genera productos capaces de activar a la proteína cinasa B (Akt). Akt permite la supervivencia de la célula mediante: la inhibición de genes supresores como p53 y RB; y participa en la proliferación celular al potencializar los efectos de proteínas mitogénicas (MAPK, por ejemplo). (15) (17).

Estas vías son importantes en la malignización de los melanocitos, ya que diversos genes se encuentran mutados y participan en la proliferación celular. Actualmente muchos de los tratamientos para melanoma interfieren en las vías de señalización de RAF, RAS, MAPK y Akt.

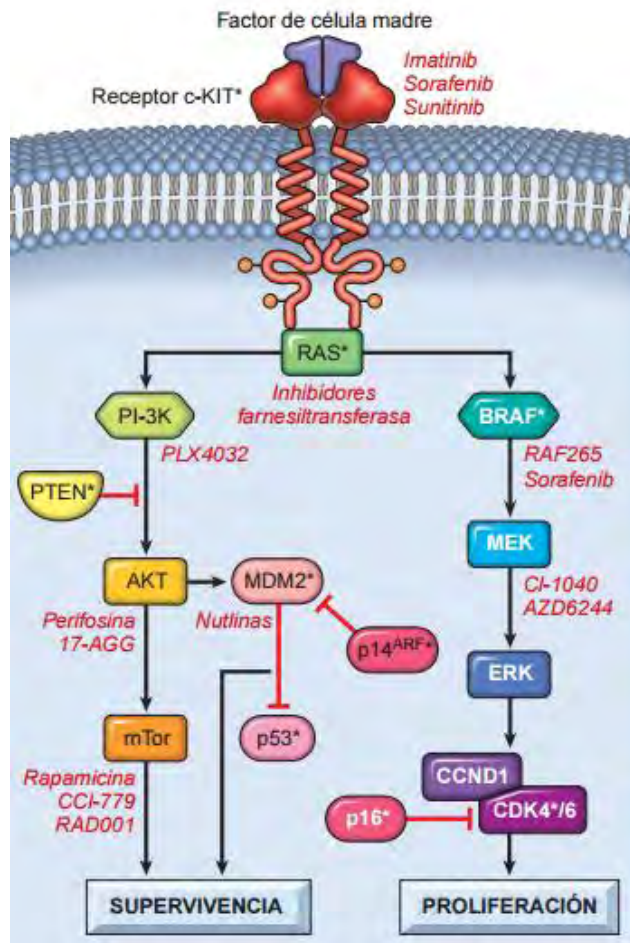


Imagen 5 FÁRMACOS UTILIZADOS PARA EL TRATAMIENTO DE MELANOMA METASTÁSICO A DISTANCIA QUE INHIBEN LA EXPRESIÓN DE ONCOGENES (18).

2.3 MELANOMA

Las lesiones hiperpigmentadas de la piel y las mucosas deben diagnosticarse mediante la historia clínica, la exploración física, auxiliares de diagnóstico como la microscopía confocal de reflectancia y el estudio histopatológico para descartar malignidad. El melanoma, como lo describe la IARC, es una neoplasia que no presenta altos índices en prevalencia e incidencia, pero sí en morbilidad (1). Pueden metastatizar de forma rápida y no responden a

tratamientos de quimioterapia y radioterapia, por lo que se consideran como neoplasias malignas de importancia médica. Fisher et al. reportan una tasa de supervivencia del 16% a 5 años. (19)

Actualmente se describe el desarrollo de melanoma de acuerdo con factores intrínsecos y extrínsecos del mismo. El cáncer de piel de tipo melanoma y no melanoma, está directamente asociado a la exposición de radiación ultravioleta, ya que son capaces de mutar protooncogenes y transformarlos en oncogenes. Se describe que para el desarrollo de melanoma es importante la presencia de los dos factores, siendo los intrínsecos las mutaciones a nivel genético.

Las mutaciones más reportadas en los genes que predisponen a melanoma son (19) (20) (21):

- CMM1: se encuentra en el cromosoma 1p36 y determina la susceptibilidad familiar a padecer melanoma por afectación a diversos genes.
- CMM2: causa una variación en el gen CDKN2A
- CMM3: causa una variación en el gen CDK4A; raro en melanoma, pero que amplifica la severidad de la neoplasia.
- CMM5: causa una variación en el gen, que codifica para MC1R (receptor de hormonas melanocortínicas).
- CMM8: causa una variación en el gen MITF, que regula la producción de melanina.

Además de esto, reporta otras mutaciones somáticas en diversos genes que predisponen para melanoma: BRAF localizado en el cromosoma 7q34; NRAS localizado en el cromosoma 1p13.2; STK11 localizado en 19p13.3; y PTEN localizado en 10q23.31, por mencionar algunos. (13)(20).

2.3.1 GEN CDKN2A

Se describe que el 70% de los pacientes que desarrollan melanoma presentan deleción a nivel del CDKN2A (inhibidor de la cinasa dependiente de la ciclina 2A) ubicado en el cromosoma 9p21.



Imagen 6 UBICACIÓN DEL LOCUS QUE CODIFICA PARA CDKN2A (22).

Las proteínas cinasas dependientes de la ciclina (CDK) son proteínas encargadas de inducir y regular la proliferación celular y actúan en conjunto con proteínas tirosina cinasa o receptores para factores de crecimiento. Algunas de ellas cumplen funciones estimuladoras para que la célula entre en fase G1 y duplique su material genético (fase S); mientras que otras detienen la proliferación celular regulando las mitosis y provocando apoptosis en células cuyo material genético ha sido dañado.

CDKN2A es un gen encargado de frenar la división celular mediante la expresión de dos proteínas importantes: p53 y RB. RB regula la duplicación del DNA ya que funciona como proapoptótico y supresor tumoral; y participa entre la fase G1 y S; y la fase S y G2. Mientras que p53 se encarga de provocar apoptosis en células que, en el proceso de división celular, que han dañado su material genético y así evitar la propagación de células con DNA mutado (13).

Si CDKN2A no se expresa de manera correcta, los melanocitos entran en ciclo celular sin que existan reguladores de las mitosis y entonces se forma una neoplasia; sin embargo, para que los melanocitos mutados proliferen y den origen a un melanoma, se necesita de otros genes.

2.3.2 GEN BRAF/NRAS

BRAF y NRAS son dos oncogenes provenientes de sus protooncogenes homólogos RAS y RAF; que inducen al melanocito a estar en constante división celular. En específico, BRAF promueve la obtención de ERK y por lo tanto la expresión de genes mitógenos. NRAS, a su vez, promueve la expresión de la cascada de MAPK que potencializa la expresión de PI3K y así mismo, inhibe la producción de p53, asegurando la supervivencia y proliferación de melanocitos neoplásicos (13) (19).

BRAF es, probablemente, el gen de mayor importancia para el desarrollo de melanoma y en conjunto con otros genes, CDKN2A por ejemplo, inducen al melanocito a proliferar de manera continua. La expresión sola de BRAF no provoca melanoma, de primera instancia, se reporta que solo el 60% de los pacientes diagnosticados con melanoma presentan mutaciones a nivel de BRAF, pero el 80% de los nevos presentan éste oncogen (13).

Los nevos presentan mutaciones en el gen BRAF, que induce a los melanocitos a entrar en ciclo celular constante y presentar hiperplasia, pero al no haber mutaciones a nivel de cinasas dependientes de la ciclina inhibitorias (CDK) no presentan malignización celular. Las ciclinas inhibitorias inducen al melanocito a detener su actividad mitótica e inhibirse de forma permanente. Dichos nevos pueden permanecer inactivos a lo largo de la vida del paciente y no presentar cambios morfológicos, pero el constante roce y la exposición a radiación UV provocan la reactivación de BRAF. Una vez que BRAF se expresa en los nevos, estos reanudan las actividades mitóticas y tienden a malignizar. Por esta razón se puede realizar la escisión quirúrgica profiláctica de nevos en zonas de constante fricción, historia familiar de melanoma y melanoma oral, nevos mayores a 3 mm y síndrome de nevo displásico (13) (23).

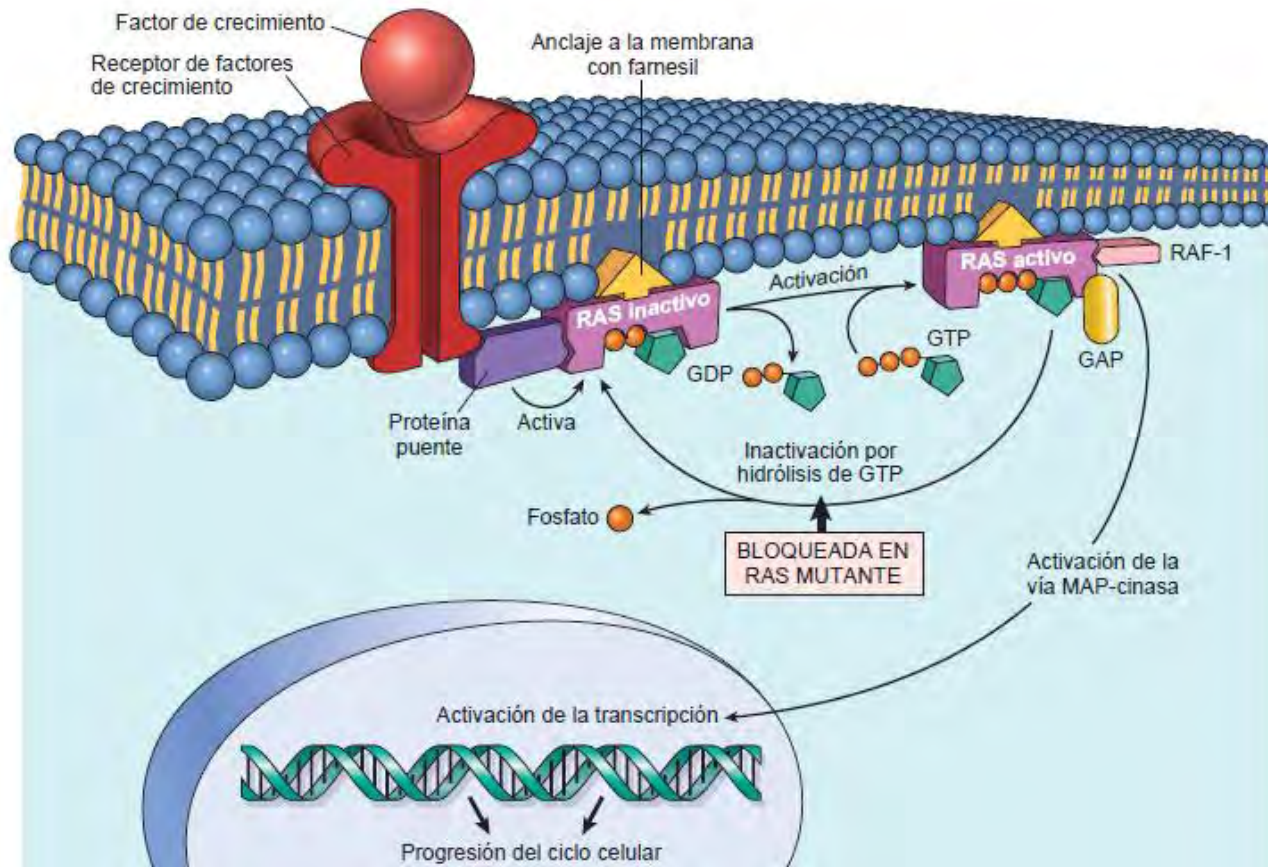


Imagen 7 VÍA DE ACTIVACIÓN DE RAS Y RAF (13).

III MELANOMA DE LA CAVIDAD ORAL

3.1 ETIOLOGÍA

Los melanocitos en la mucosa bucal presentan las mismas características fisiológicas que en la piel, a diferencia que presentan menor secreción de melanina en la mayoría de los pacientes. En la boca, el melanoma representa únicamente el 8% de los melanomas presentes en cabeza y cuello; y de éstos, solo el 0.5 al 1% del melanoma oral aparecen *de novo*, el 7% restante corresponde a melanoma metastásicos provenientes de espacios interdigitales y lechos ungueales (25).

La etiología del melanoma en piel está directamente asociada a la mutación de los genes antes descritos en combinación con la exposición a rayos UV. En la boca resulta prácticamente imposible que la mucosa oral se exponga de manera directa a los rayos UV, por lo que la etiología del melanoma en cavidad bucal no ha sido fácil de explicar. Diversos estudios proponen etiologías distintas para el desarrollo de melanoma oral, por ejemplo: Sapp (26) indica que los factores para desencadenar la presencia de dicha neoplasia son pacientes de raza blanca y que se encuentran entre la quinta y séptima década de vida; Sari (21), asocia la presencia de melanoma de mucosa en cabeza y cuello a mutaciones en genes como BRAF y NRAS, sin embargo, no menciona asociación a edad o historia familiar de melanoma oral; Strassburg, (25) en cambio, reporta en 1972 una asociación con agentes carcinógenos como aromáticos e hidrocarburos halogenados.

No fue hasta el 2016 que Rawal et al (27), publican una serie de posibles factores etiológicos en el desarrollo de melanoma en boca o melanoma de cavidad bucal que son:

- Mayor expresión de oncogenes relacionados a proteínas CDK y disminución en expresión de genes como BRAF y NRAS.
- Historia familiar de melanoma oral.
- Presencia de múltiples nevos (más de 100), nevos displásicos o síndrome de nevo displásico.
- Descendientes de razas: negra africana, ibérica, japonesa, taiwanesa y caucásica.
- Riesgo en la edad con prevalencia entre la quinta y séptima década de la vida
- Exposición a agentes carcinógenos.

Los estudios publicados recientemente indican que la mayoría de los pacientes diagnosticados con melanoma oral presentan de tres a seis criterios propuestos por Rawal, pero no el 100% de ellos.

3.2 PREVENCIÓN

La prevención del melanoma en piel de cabeza y cuello se basa principalmente en disminuir la exposición a radiación ultravioleta y utilizar protector solar mayor a 30 FPS (19). En la cavidad oral se pueden realizar estudios genéticos para detectar la presencia de oncogenes como BRAF o NRAS en pacientes con historia familiar de melanoma en piel y melanoma oral para sospechar, junto con la clínica, que el paciente presenta neoplasias de tipo melanoma (21); se puede realizar la escisión profiláctica de nevos que se encuentran en constante roce o fricción para evitar que se malignicen las células névicas asociadas a esas lesiones (19); recomendar a pacientes de las razas descritas por Rawal, que eviten la exposición a agentes carcinógenos, como soluciones halogenadas, cigarro, alcohol o aromáticos (25) (27); o hacer combinaciones de estas medidas preventivas.

Sin embargo, la mayoría de los autores que hablan de melanoma en boca, comparten la idea de que la mejor prevención es promover la autoexploración por parte de los pacientes y capacitar a los odontólogos para detectar lesiones con potencial para desarrollar melanoma oportunamente (27). Estos dos factores permiten que el melanoma oral se detecte en estadios tempranos y antes de que produzcan metástasis para que el pronóstico del paciente mejore.

3.3 DIAGNÓSTICO

El diagnóstico presuntivo de melanoma se realiza a partir de dos criterios: la regla ABCDE para lesiones hiperpigmentadas y el diagnóstico diferencial con manchas de la mucosa oral, que aparecen con mayor frecuencia que el melanoma. Con estos dos auxiliares del diagnóstico y al no estar asociadas a otras patologías, el odontólogo de práctica general está obligado a emitir el diagnóstico de presunción de: “melanoma oral”. El diagnóstico definitivo no se emite hasta que se obtenga el estudio histopatológico y entonces el paciente es remitido a un centro oncológico para el tratamiento.

3.3.1 CLASIFICACIÓN ABCDE PARA LESIONES HIPERPIGMENTADAS.

La Academia Americana de Dermatología (AAD por sus siglas en inglés) reportó en febrero de 2017 (28), cinco parámetros que permiten sospechar que una lesión hiperpigmentada tiene potencial elevado de ser melanoma y melanoma oral. Los odontólogos y personal de salud que detecten lesiones hiperpigmentadas en boca deben seguir los parámetros propuestos por la AAD, conocidos como “la regla ABCDE” para lesiones hiperpigmentadas. La regla ABCDE es un acrónimo de cinco criterios a evaluar:

- **“Asimetría:** se traza una línea imaginaria por el centro de la lesión y se evalúa si es simétrica (0 si es simétrica y 1 si es asimétrica)
 - **Bordes:** deben ser bordes bien definidos; es decir, se sabe dónde empieza la lesión y dónde termina. (0 si tiene bordes bien definidos y 1 si se encuentran mal definidos)
 - **Color:** el color de la lesión debe ser uniforme, puede presentar diferentes tonos de café, negro, rojo, blanco o azul. (0 si el color es uniforme, 1 si presenta diferentes tonalidades o colores)
 - **Diámetro:** se evalúa el tamaño de la lesión. (0 si es menor a 5 mm y 1 si es mayor a 6 mm)
 - **Evolución:** se toma el tiempo de la lesión, si ha aumentado o disminuido en su tamaño. (0 si es una lesión que no ha presentado crecimiento significativo y 1 si la lesión ha aumentado en tamaño y de forma rápida)”
- (28).

3.3.2 DIAGNÓSTICOS DIFERENCIALES DE LESIONES HIPERPIGMENTADAS EN LA MUCOSA ORAL.

La mayoría de las lesiones pigmentadas benignas de la mucosa oral se presentan como máculas, placas, nódulos o pápulas menores a 1 cm de diámetro. Como característica, en general, son asintomáticas, simétricas, de poco tiempo de evolución, bordes bien definidos y el color es uniforme en toda la lesión. (29). Pueden ser localizadas (presentes menos de 3) o generalizadas (presentes en la mayor parte de la mucosa oral).

La hiperpigmentación en la mucosa oral puede ser por factores melanocíticos (hiperplasia o estimulación), sistémicos, névicos y ocasionados por fármacos (18) (29).

Dentro de las lesiones originadas por producción excesiva de melanina encontramos a: la melanosia fisiológica, melanosia del fumador, máculas melanóticas y pigmentaciones postinflamatorias. (26) (27) (30) (31).

El lentigo simple, melanoacantoma y los nevos se deben a hiperplasia de los melanocitos con un aumento en la producción de melanina. (18) (26) (29) (32) (33); Mientras que el síndrome de Peutz-Jeghers y la enfermedad de Addison están ocasionadas por procesos sistémicos (24) (31) (34). En la siguiente tabla se enlistan las lesiones y la presentación clínica, histológica y el tratamiento de las lesiones hiperpigmentadas.

LESIÓN	CLÍNICA	HISTOLOGÍA	TRATAMIENTO
Tatuaje por amalgama	Mácula submucosa, localizada, azul, gris y rara vez negra. Tiempo de evolución lento.	Restos de amalgama dental incluidos en la lámina propia con o sin fibrosis.	Toma de radiografía con lesiones radioopacas. Biopsia excisional por estética.
Melanosis racial	Hiperpigmentación en mucosa (encía, lengua, mucosa yugal o del paladar). Asintomática.	Aumento en la producción de melanina sin hiperplasia melanocítica. Melanina en la capa basal y tejido conectivo adyacente (melanófagos)	No requiere tratamiento. Se puede realizar la excisión por estética. (51)
Melanosis del fumador	Máculas en encía vestibular anterior, mucosa bucal y paladar duro.	Producción de melanina con un leve infiltrado linfocitario e histiocítico.	Lesiones sugestivas de enfisema y carcinoma broncogeno. Desaparecen cuando el paciente deja de fumar.

Mácula melanótica	Máculas únicas o múltiples.	Aumento de la producción de melanina en el EB.	Excisión quirúrgica con fines estéticos.
Léntigo simple	Máculas café claro u oscuras en zonas expuestas a rayos UV.	Hiperplasia melanocítica, por encima de la MB en forma lineal. A semeja a una pila de lentejas.	No requiere tratamiento específico. Se puede realizar la excisión quirúrgica con fines estéticos.
Melanoacantoma	Máculas o pápulas hiperpigmentadas, superficie lisa. Principalmente en mucosa yugal y zona retro molar.	Acantosis del EEE, con hiperparaqueratina e hiperplasia de melanocitos con dendritas que se extienden por las capas del EEE.	Np requiere tratamiento en específico.
Síndrome de Peutz-Jeghers	Máculas múltiples menores a 0.5 mm en labio y mucosa yugal. Presencia de poliposis gastrointestinal.	Máculas de tipo lentiginoso con transferencia de melanosomas a capas superficiales del epitelio.	Asociación con Síndrome de Peutz-Jeghers. Requieren observación a largo plazo para evitar que se malignicen.

Pigmentación postinflamatoria	Máculas que aparecen en zonas con reciente traumatismo.	Producción excesiva de melanina con signos de inflamación crónica o aguda en el TC.	No requieren tratamiento específico. Pueden llegar a involucionar de manera espontánea.
Enfermedad de Addison	Máculas generalizadas y de gran tamaño en mucosa yugal, lengua y encía. Presencia de síntomas sistémicos (cansancio, hipotensión, hipoglicemia, mialgia).	Producción de melanina en estratos epiteliales. Asociado al aumento de ACTH en sangre por enfermedad de Addison.	Pueden ser la primera manifestación de la enfermedad de Addison. No requieren tratamiento si la enfermedad sistémica es controlada.
Pigmentación por fármacos	Máculas mayores a 1 cm. Generalizadas, en mucosa yugal o lengua. De evolución rápida ocasionada por fármacos.	Depósitos de melanina en el EB por estimulación de melanocitos.	No requieren tratamiento y remiten en cuanto el fármaco administrado es suspendido. (a)

Nevos:

Lesiones que muestran hiperplasia de melanocitos organizados en “nidos” o “tecas” asociados a factores genéticos, mutaciones de genes como BRAF/NRAS y exposición a radiación UV. Al presentar células gigantes multinucleadas, zonas de fibrosis, involución adiposa o mucinosis son indicativos de regresión. Pueden llegar a malignizar y provocar melanoma oral. De acuerdo a la ubicación de las células névicas se clasifican en nevos de unión, compuestos, intradérmicos y displásicos.

De unión

Mácula, que puede presentar elevaciones mínimas. Color más intenso en comparación a los otros nevos.

Las tecas se encuentran superiores a la MB del epitelio. Células redondas con núcleos uniformes y nucléolos ligeramente hipercromáticos. Hiperpigmentación de estratos queratinizados.

Requieren observación a largo plazo. Al ser neoplasias verdaderas pueden malignizarse y provocar melanoma oral. Los pacientes que muestran nevos en zonas de mayor fricción pueden someterse a la excisión de manera profiláctica para prevenir la transformación a melanoma oral.

Intradérmico	Mácula o nódulo de base sésil o pediculada con superficie variable. Color ligeramente más claro en comparación a los otros nevos.	Tecas organizadas en el TC. Las cercanas al EB tienen aspecto epiteliode. Las células más alejadas del EB tienen aspecto fusiforme.	Requieren observación a largo plazo. Al ser neoplasias verdaderas pueden malignizarse y provocar melanoma oral. Los
Compuesto	Máculas o nódulos ligeramente elevados. Presentan mayores cambios de colores en comparación con los otros nevos.	Tecas organizadas entre el TC y el EB. Las células cercanas al epitelio tienen aspecto epiteliode mientras las que están en contacto con el TC tienen aspecto linfoide. Células sin atipia.	pacientes que muestran nevos en zonas de mayor fricción pueden someterse a la excisión de manera profiláctica para prevenir la transformación a melanoma oral.

<p>Displásico (b)</p>	<p>Máculas o nódulos. Cumple con más de 3 criterios de la regla ABCDE. Mayores a 3 mm. Descritas como lesiones en diana con cambios de colores y pueden ser de evolución rápida.</p>	<p>Cúmulos de células névicas dispuestas en tecas (aumentadas de tamaño y pueden funcionar), con hiperchromatismo, mitosis aumentadas, aumento del tamaño nuclear, contornos nucleares irregulares, prominencia del nucléolo y pleomorfismo celular. Puede presentar infiltrado linfocitario, liberación de melanina en células queratinizadas, macrófagos y fibrosis lineal.</p>	<p>Requieren seguimiento a largo plazo, explicar al paciente sobre la autoexploración y si llegan a recidivar acudir inmediatamente al odontólogo.</p>
------------------------------	--	---	--

Tabla 3 DIAGNÓSTICOS DIFERENCIALES DE LESIONES HIPERPIGMENTADAS.

a) Villalba et al. (31) reportan que los fármacos que pueden ocasionar pigmentación en boca son:

“...fenitoína, algunos antipsicóticos, anticonceptivos orales, terapia de reemplazo hormonal, tetraciclinas, minociclina, hidroclorquina, amidarona, colchicina, ketaconazol, metildopa, tiazidas, zidovudina y otras drogas antirretrovirales utilizadas en el manejo de pacientes VIH (+).” (p. 208).

EEE: epitelio escamoso estratificado; EB: estrato basal; MB: membrana basal; TC: Tejido conectivo.

b) Según Strayer y Rubin (35) la displasia es:

“La displasia es una lesión paraneoplásica, en el sentido de que constituye una de las etapas necesarias durante la evolución celular hacia el cáncer. De hecho, la displasia está incluida entre las clasificaciones morfológicas de las etapas de la neoplasia intraepitelial en numerosos órganos.” (p. 13). Los nevos displásicos son lesiones que se pueden considerar “paraneoplásicas” o “precursoras del cáncer” para melanoma oral e indican una proliferación atípica e inusual de células névicas. Es más frecuente en la séptima década de la vida. Si un paciente presenta múltiples nevos displásicos se diagnostica con Síndrome de nevo displásico (trastorno autosómico dominante) (18). Clínica e histológicamente comparten muchas similitudes con los melanomas, por lo que el diagnóstico debe realizarse con parámetros clínicos e histopatológicos”. (23).

Una vez que se realizó la correlación de lesiones pigmentadas contra criterios ABCDE y el clínico tenga sospecha de una lesión maligna, se debe tomar la decisión de realizar una biopsia para el estudio histopatológico. La presencia de ganglios linfáticos activos cercanos a la lesión, hace sospechar al clínico sobre una lesión maligna.

3.3.3 BIOPSIA

El único estudio de laboratorio efectivo para el diagnóstico de melanoma oral es el estudio histopatológico. Esto indica que cuando el odontólogo encuentre una lesión que clínicamente emita el diagnóstico de presunción de melanoma oral deberá tomar una biopsia de acuerdo con diferentes criterios; la toma de la biopsia se puede apoyar de estudios de gabinete. Según Collins, ⁽³⁶⁾ los estudios de laboratorio muestran:

- “Cone Beam o TC: la extensión de la lesión y si existe metástasis de ganglios linfáticos presentes de la zona. La TC con contraste resulta más útil para esta función.
- Resonancia Magnética: ayuda al diagnóstico y la extensión de melanoma en tejidos blandos donde se observan zonas mixtas que indican la presencia de melanina.
- PET: el PET resulta difícil, ya que no diferencia entre melanomas y nevos. El PET combinado con la TC ayuda a un mejor diagnóstico imagenológico de melanoma.”

Thariat et al. ⁽⁵²⁾ indican que la TC o la RMN están indicadas para determinar la extensión de la lesión maligna y resultan efectivas en el melanoma presente en invasión sinonasal.

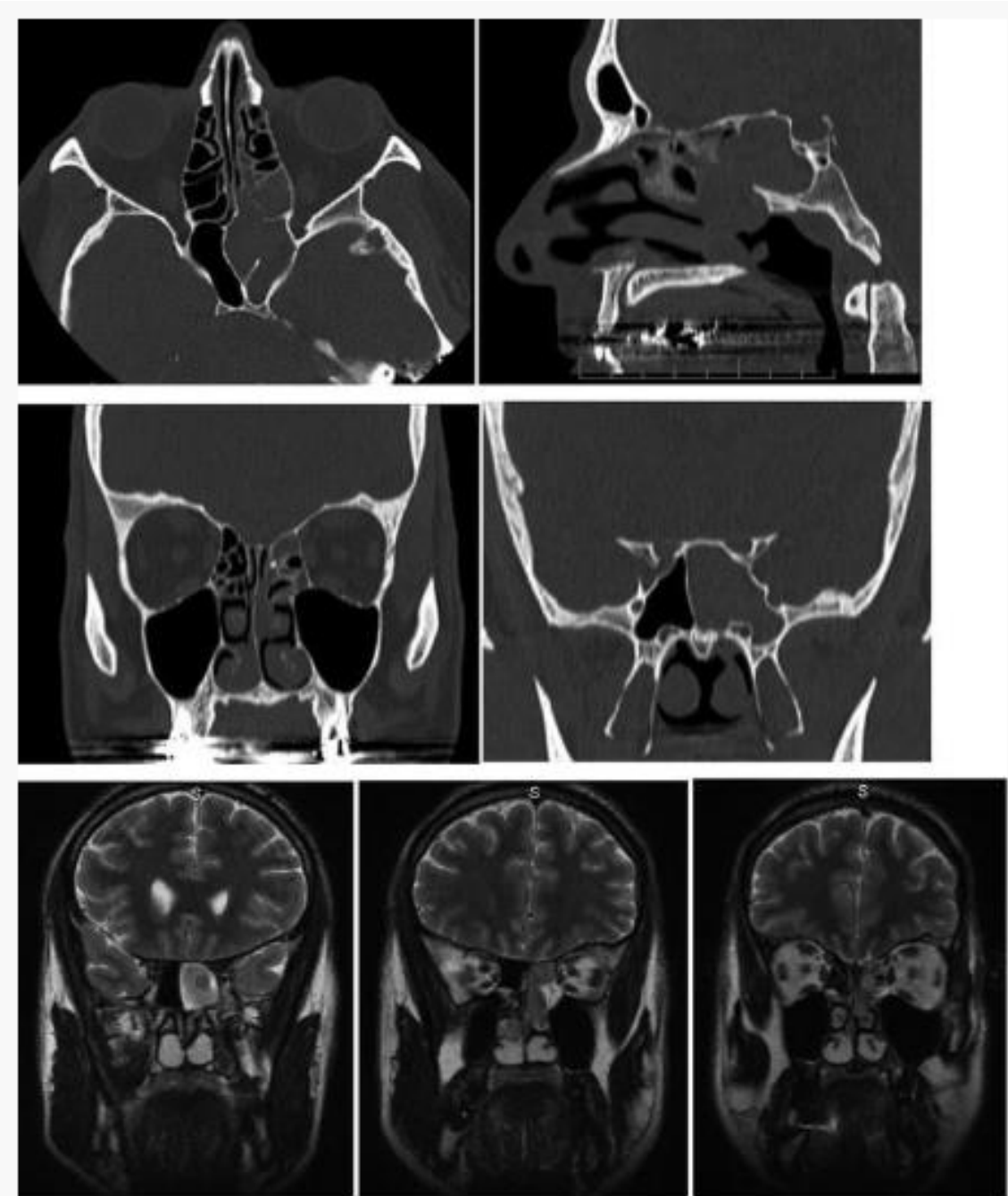


Imagen 8 TC axial, coronal y frontal de un paciente de 52 años con melanoma (52).

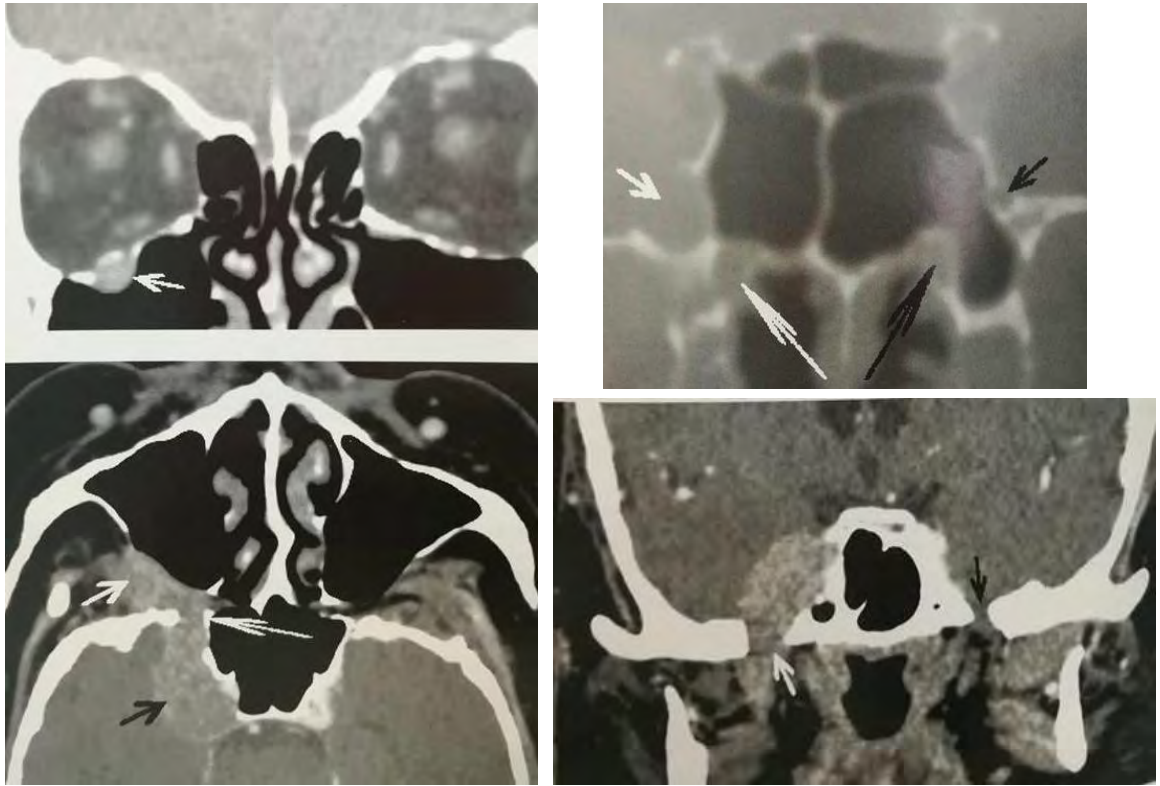


Imagen 9 (de izquierda a derecha, de arriba a abajo). 1: TC con contraste donde se observa invasión perineural del nervio orbitario. 2: Expansión a través del agujero redondo y erosión del canal vidiano). 3: Propagación perineural a lo largo de V2 en la fosa pterigopalatina. 4: Propagación perineural a través de v3. (53).

Los estudios de gabinete ayudan, en su mayoría, a determinar la profundidad de la lesión y las relaciones anatómicas de la misma, lo que determinará si el odontólogo debe realizar la biopsia en el consultorio dental. Si el cirujano dentista de práctica general, considera que la biopsia no se puede realizar en el consultorio deberá remitir al paciente a un centro oncológico o con un especialista; la biopsia en el consultorio dental está contraindicada si:

- El estudio imagenológico muestra que la lesión melanótica se encuentra íntimamente relacionada con estructuras anatómicas de importancia.
- La lesión mide más de 4 cm de diámetro.
- La lesión mide más de 3 mm de profundidad.

- En lesiones que se encuentren invadiendo estructuras como vasos sanguíneos, linfáticos, nervios, músculo o cualquier otra estructura adyacente a la lesión.
- En pacientes donde se sospeche que el melanoma oral es metastásico y no *de novo*.
- Lesiones que muestren aumento significativo de las capas superficiales de la mucosa.
- Lesiones con úlceras y que los bordes se encuentren muy difusos. (27) (37).

Estos casos indican que la lesión se encuentra en estadios avanzados y por lo tanto el paciente requiere de un tratamiento diferente que será determinado por un especialista en patología oral y/o un cirujano maxilofacial. Estos últimos determinarán la zona, profundidad, tipo de biopsia y estado general del paciente (37).

En caso contrario, el odontólogo general está obligado a tomar la biopsia en el consultorio dental, la cuál será enviada a un laboratorio de patología bucal y permitirá descartar melanoma oral de otras lesiones pigmentadas de la mucosa oral. La biopsia se debe realizar:

- De forma escisional incluyendo el epitelio superficial y la lámina propia de la zona.
- Con bordes sanos mínimo de 1.0 cm. El caso ideal es de 2 cm, pero por tratarse de una zona de poco acceso se indica que debe ser del mayor diámetro posible, siempre tomando como mínimo 0.5 cm de diámetro en la zona.
- Están contraindicados la biopsia por rasurado, biopsia por punch, la utilización de crioterapia y el electrobisturí, ya que dificultan el estudio histopatológico.

- Deberá incluirse en formalina de manera inmediata y enviarla al laboratorio de patología bucal. (36).

3.3.4 HISTOPATOLOGÍA DEL MELANOMA

Una vez obtenidas las laminillas de la muestra, teñidas con hematoxilina y eosina, el patólogo bucal observará cambios en la lesión, los cuales serán indicativos de melanoma que podrá ser confirmado mediante técnicas inmunohistoquímicas. El diagnóstico proporcionado por el patólogo es de cinco tipos histológicos que pueden ser de tipo melanoma maligno oral: *in situ*, de extensión superficial, nodular, lentigo maligno y acral lentiginoso. (19) (25) (29). La diferencia entre estos diagnósticos, únicamente, es la disposición y ubicación de los melanocitos, ya que morfológicamente comparten características similares. El crecimiento de melanocitos malignos se define de dos tipos: macular (de forma horizontal y paralelo a la capa basal) y nodular (de crecimiento vertical sin que necesariamente se encuentre invadiendo tejidos adyacentes) (29).

De acuerdo con esta característica, existen dos clasificaciones para melanoma en piel: la clasificación de Clark, que mide la profundidad de la lesión e incluye membrana basal, dermis papilar, dermis reticular y tejido subcutáneo; y la clasificación de Breslow, que indica el pronóstico del paciente de acuerdo al grosor de la lesión (38). La clasificación de Clark no es aplicable para la cavidad oral al haber ausencia de dermis papilar y reticular (36).

El crecimiento macular de acuerdo con Santa Cruz (29) presenta:

- “Lesión melanocítica asimétrica amplia.
- Falta de circunscripción periférica.
- Melanocitos atípicos
- Melanocitos por fuera de las tecas.

- Melanocitos a cualquier nivel de las capas epiteliales (patrón pagetoide).
- Infiltrado inflamatorio por debajo de la capa basal que asemejan a patrones liquenoides.
- Presencia de tejido fibroso
- Áreas de regresión”. (p. 1480)

Además de esas características, los melanocitos presentan: atipia celular, ausencia de maduración melanocítica, producción excesiva de melanina con invasión a tejidos adyacentes, células alargadas con citoplasma granular, pseudoinclusiones nucleares (con pliegues o ranuras), núcleos con pleomorfismo, nucléolos eosinófilos y aumento de las mitosis. De acuerdo con características propias de la célula se encuentran:

- Crecimiento: pseudoglandular, pseudopapilar, parecido a hemangiopericitoma, parecido a nevo de Spitz, trabecular, verrucoso y nevoide.
- Forma: epitelioide, fusiforme o indiferenciado.
- Tamaño: de linfocitos hasta células gigantes multinucleadas.
- Citoplasma: eosinófilo, basófilo, espumoso, oncocítico, en anillo de sello, claro o rabdoide.
- Estroma: desmoplásico, mixoide, con presencia de hueso o cartílago y células osteoides gigantes.
- Epitelio: presenta hiperplasia pseudoepiteliomatosa.
- Comparación: se presentan células parecidas a células de Schwann, ganglionares o a células parecidas a tejido nervioso (39).

MELANOMA *IN SITU*

El melanoma *in situ* recibe este nombre, ya que presenta las mismas características que los demás melanomas, con la diferencia de que no ha penetrado la capa y membrana basal, por lo que únicamente se encuentran

células con atipia en el tejido epitelial; pueden presentar zonas ulceradas. Es el de mejor pronóstico, ya que no ha invadido el tejido conjuntivo y requiere de la excisión completa de la lesión con bordes sanos mayores a 1 cm, seguimiento a largo plazo e inspección generalizada del paciente para descartar en otras zonas (19) (29) (38) (40). (Imagen 10) (Imagen 11)

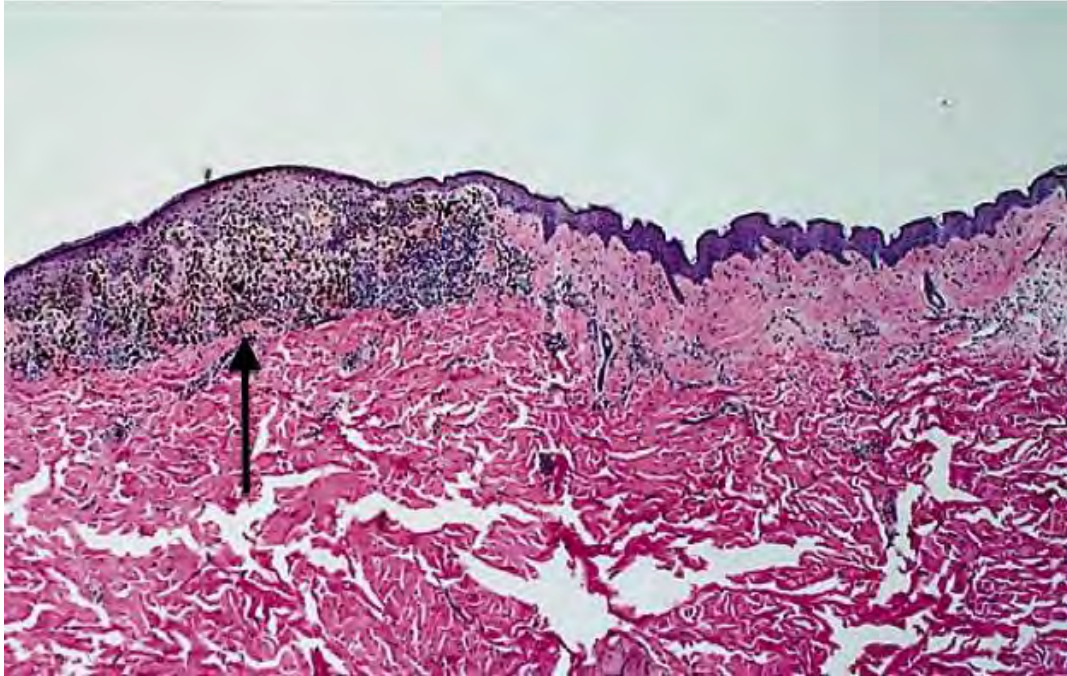

Imagen 10 MELANOMA IN SITU. SE OBSERVA PROLIFERACIÓN E HIPERPIGMENTACIÓN ÚNICAMENTE EN LA CAPA BASAL DE LA LESIÓN QUE NO INFILTRA EL TEJIDO CONECTIVO ADYACENTE. LA ZONA SIN PIGMENTACIÓN MUESTRA DISPLASIA EPITELIAL. (38)

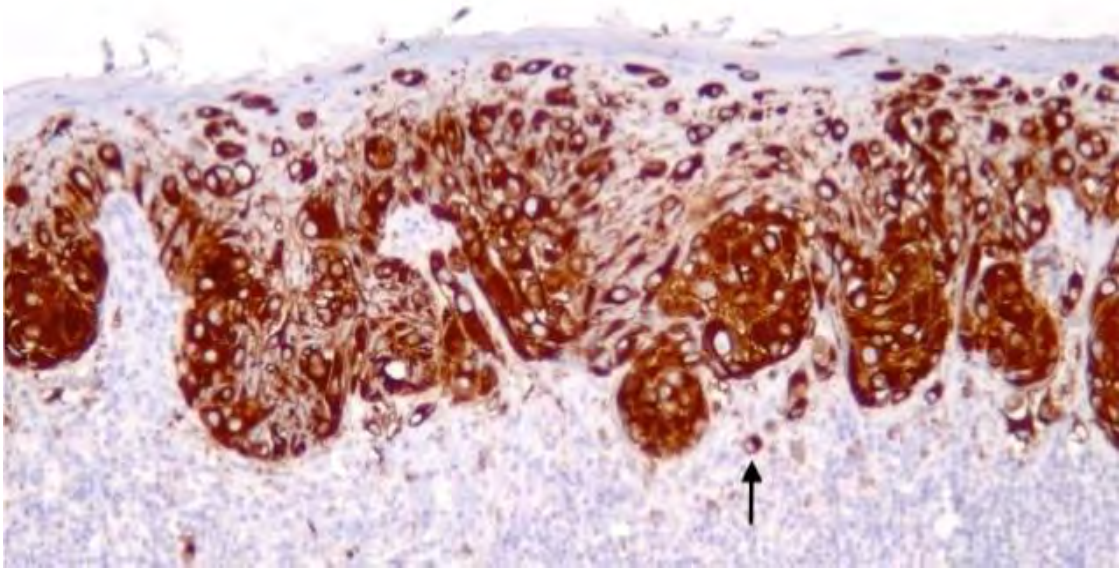


Imagen 11 MELANOMA IN SITU CON INMUNOHISTOQUÍMICA DE MELAN-A. SE OBSERVA ZONA POSITIVA PARA MELAN-A, LA CUAL NO MUESTRA INVASIÓN DEL TEJIDO CONECTIVO Y LOS MELANOCITOS SE ENCUENTRAN ÚNICAMENTE EN LA CAPA BASAL (38).

MELANOMA CON EXTENSIÓN SUPERFICIAL

El melanoma con extensión superficial es el más común, presente en un 70% de los pacientes. Muestra atipia celular y características de crecimiento macular. Los melanocitos están confinados a la capa basal con extensión a todas las capas epiteliales y con infiltración ligera al tejido conectivo. Existe un leve infiltrado inflamatorio, presente por debajo del estrato basal que asemeja a lesiones liquenoides. El diagnóstico diferencial se realiza con enfermedad de Paget mamaria y extramamaria, carcinoma de células escamosas con patrón pagetoide en la epidermis y carcinomas neuroendocrinos (19) (29) (36) (40). (Imagen 12)

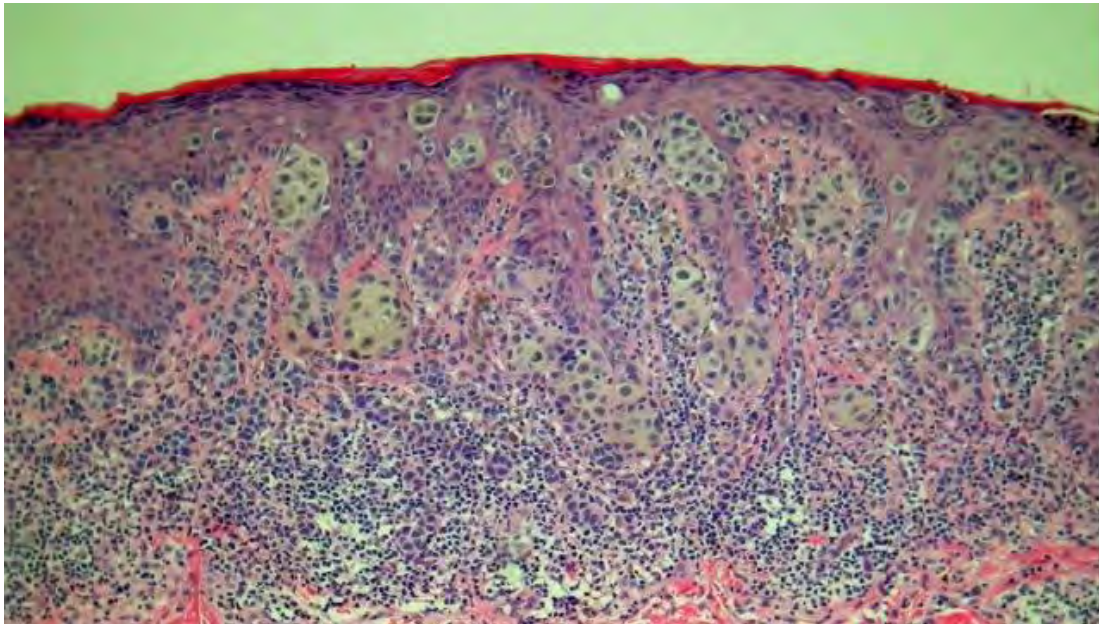


Imagen 12 MELANOMA CON EXTENSIÓN SUPERFICIAL. SE OBSERVAN MELANOCITOS ATÍPICOS ORGANIZADOS EN TECAS, CON INVASIÓN HACIA EL TEJIDO CONECTIVO, PRESENCIA DE MELANOCITOS AISLADOS EN CAPAS SUPERFICIALES DEL EPITELIO, DISPLASIA EPITELIAL, INFILTRADO INFLAMATORIO CRÓNICO POR DEBAJO DE LA LESIÓN (38).

MELANOMA NODULAR

Se presenta en el 20% de los melanomas. Clínicamente presenta una elevación nodular hiperpigmentada que puede o no presentar úlcera. Histológicamente presenta melanocitos atípicos en tecas con infiltración al tejido conectivo, disminución en el crecimiento macular y aumento en el crecimiento nodular (de forma vertical), presencia de melanocitos aislados a lo largo de toda la lesión, infiltrado inflamatorio por debajo de la lesión. Tiene el peor de los pronósticos de todos los melanomas por presentar características de infiltración y ser de crecimiento más rápido. (19) (29) (36) (40). (Imagen 13)

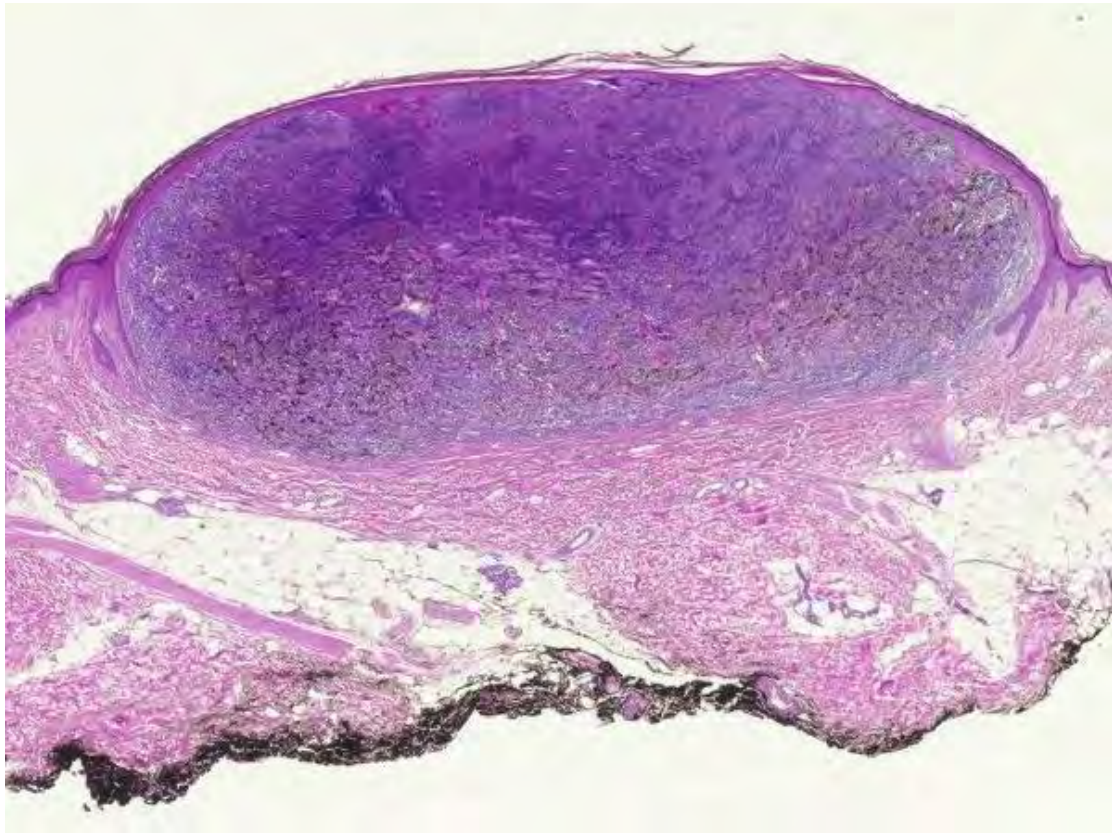


Imagen 13 MELANOMA NODULAR. SE OBSERVAN MELANOCITOS ATÍPICOS CON CRECIMIENTO NODULAR E INVASIÓN A TEJIDO CONECTIVO (38).

MELANOMA LENTIGO MALIGNO

Es poco frecuente en la cavidad oral con ubicación en el labio. Histológicamente presenta melanocitos atípicos con crecimiento lineal o en forma de “lentejas” sobre la capa basal, presenta crecimiento macular de evolución lenta, se observan teclas con melanocitos multinucleados, el patrón pagetoide no es frecuente, la presencia de melanófagos y linfocitos pequeños, por debajo de la membrana basal, es frecuente. El tratamiento es la excisión con pronóstico bueno si se retira con bordes sanos y la observación a largo plazo. Tiene como lesión precursora el lentigo displásico (19) (29) (38) (40). (Imagen 14) (Imagen 15)

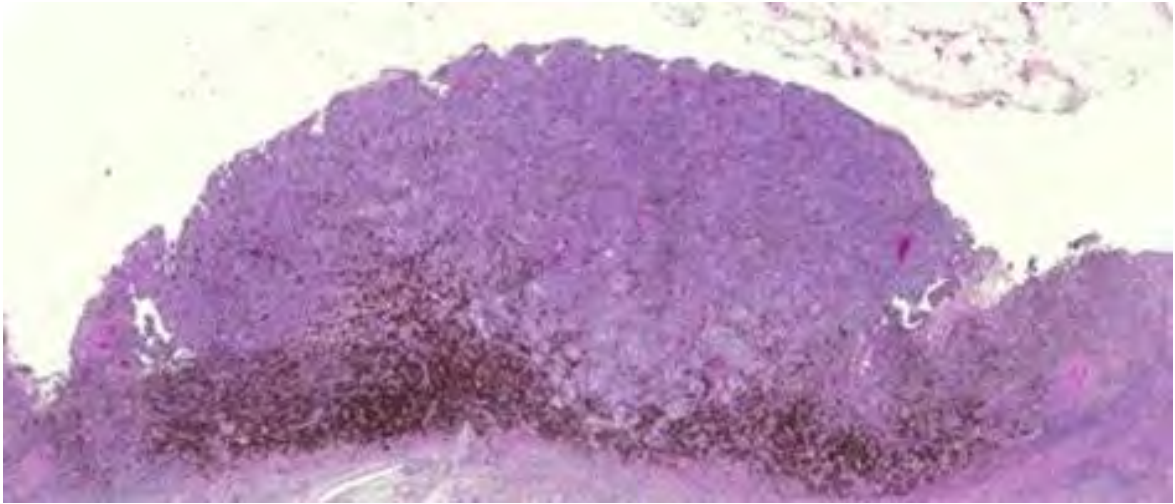


Imagen 14 MELANOMA LENTIGO MALIGNO. SE OBSERVAN MELANOCITOS ATÍPICOS ORGANIZADOS EN TECAS POR ENCIMA DE LA CAPA BASAL, SIN INFILTRACIÓN A TEJIDO CONECTIVO Y DISPLASIA EPITELIAL (38).

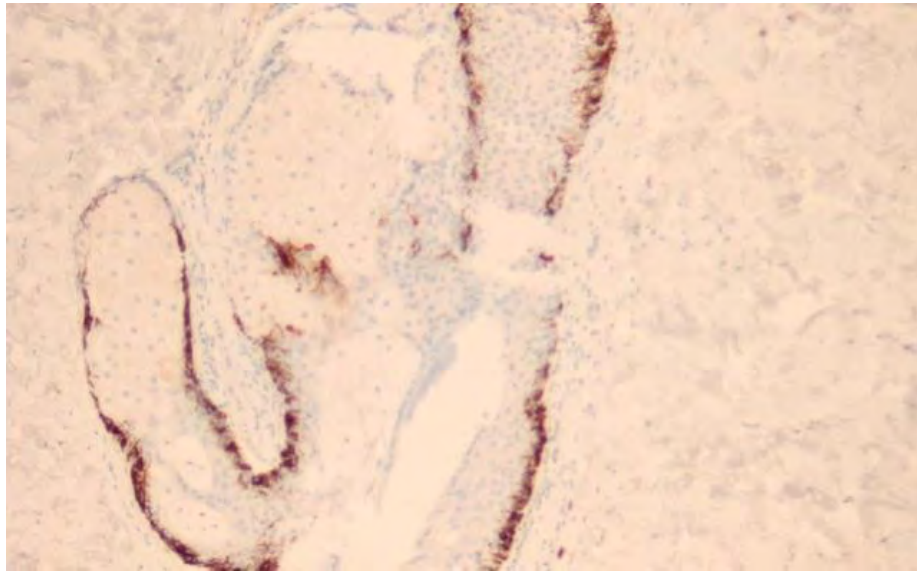



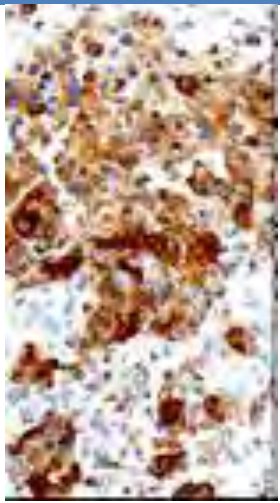
Imagen 15 MELANOMA LENTIGO MALIGNO. SE OBSERVA PROLIFERACIÓN MELANOCÍTICA POR ENCIMA DE LA MEMBRANA BASAL. SIN INFILTRACIÓN AL TEJIDO CONECTIVO E INFILTRADO INFLAMATORIO LEVE. DISPLASIA EPITELIAL.

MELANOMA ACRAL LENTIGINOSO

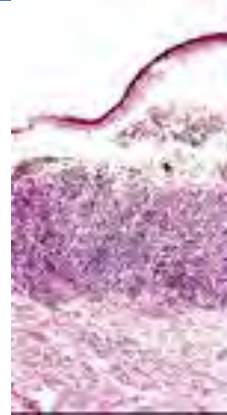
Melanoma presente en zonas acrales (planta de los pies, palma de las manos, zonas interdigitales y lechos ungueales) por lo que la presencia en la boca es infrecuente. De los melanomas de piel representa menos del 5%. En el estudio histológico muestra melanocitos atípicos dispersos, de forma epitelioides o fusiformes, dispuestos sobre la capa basal. Los queratinocitos cercanos muestran hiperpigmentación marcada. (19) (29) (38).

3.3.5 INMUNOHISTOQUÍMICA PARA MELANOMA.

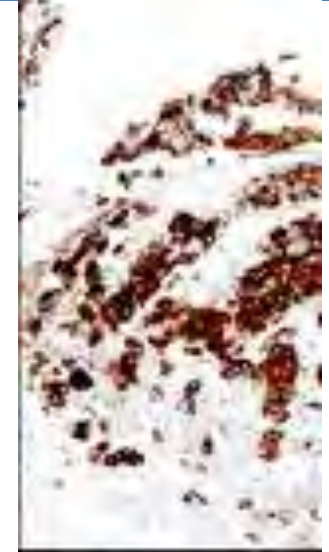Una vez realizado el estudio histológico, teñido con hematoxilina y eosina, se debe hacer una confirmación del melanoma mediante técnicas de inmunohistoquímica las que confirmarán la existencia de melanoma maligno oral. A continuación, se describen los anticuerpos utilizados en el diagnóstico de melanoma.

MARCADOR	UTILIZACIÓN	ESPECIFICIDAD PARA MELANOMA	TINCIÓN CON H&E	INMUNOHISTOQUÍMICA
S100	Tumores derivados de células de la cresta neural, células mioepiteliales, adipocitos, condrocitos y células de Langerhans.	70-80%	 <p data-bbox="1417 873 1501 906">(a) (41)</p>	 <p data-bbox="1522 966 1606 998">(a) (41)</p>

HMB-45 Para confirmar melanomas, 77-100% en ganglios linfáticos centinelas, melanomas diagnóstico de PEComas, primarios. melanocitomas meníngeos, 56-83% en sarcoma de tendones y melanomas aponeurosis de células metastásicos. claras.

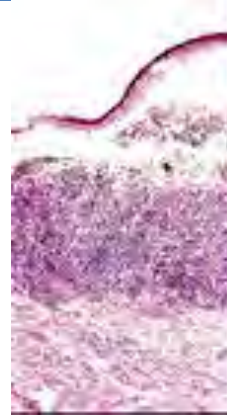


(a) (41)

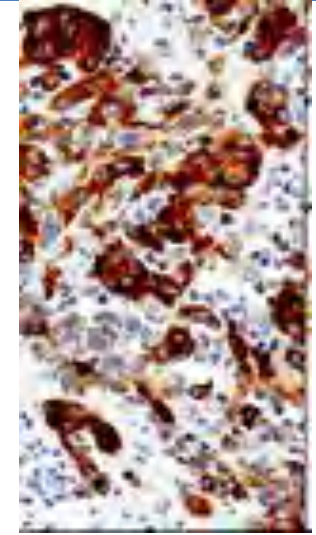


(a) (41)

**Tirosinasa/
T311** Confirmar melanomas, 97-100%
angioliomas renales,
PEComas, tumores de vaina
nerviosa pigmentados,
sarcomas de células claras
de la vaina del tendón.

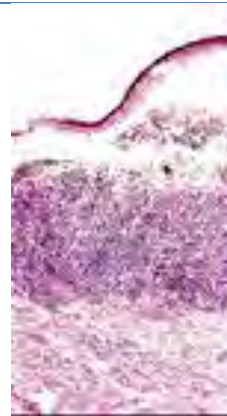


(a) (41)



(a) (41)

**MART1/
MelanA/
A103** PEComas, melanomas, 81-98%
metástasis de melanoma,
sarcomas de células claras,
tumores de corteza
suprarrenal, feocromocitoma,
carcinoma de células renales
y tumores del estroma
gonadal.



(a) (41)



(a) (41)

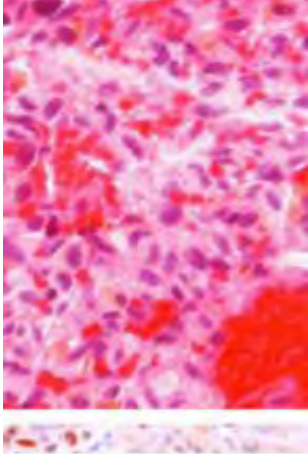
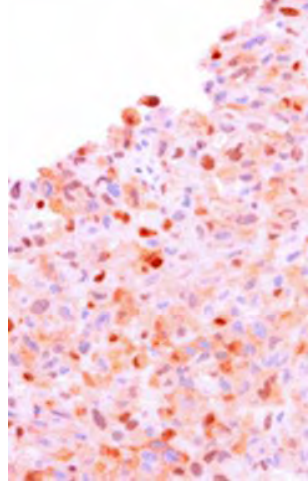
MITF	<p>Tumores de células fusiformes, neoplasias linfoides, angiomiolipomas, carcinomas de células renales, melanomas, sarcomas de células claras.</p> <p>Normal: Melanocitos, histiocitos, linfocitos, fibroblastos,</p>		
		(b) (42)	(b) (42)

Tabla 4 TABLA DE MARCADORES CON TÉCNICA DE INMUNOHISTOQUÍMICA PARA MELANOMA (39) (41) (43) (44)

(a): Imágenes con tinciones de melanoma primario.

(b): Imágenes con tinciones de H&E y tinciones de IHQ para melanoma metastásico en carrillo.

Para pronóstico del tumor y hacer diagnóstico con nevos mediante expresión de otros genes se pueden utilizar marcadores IHQ como: p27, p53 y Ki67. Los melanomas en cavidad oral son negativos para: Queratinas, CD34 y MSA. NkI-C3 y NSE son inespecíficos para melanoma oral. Existen algunos otros marcadores de IHQ que se encuentran en investigación para el diagnóstico de melanoma. (39) (41) (44).

3.4 PRONÓSTICO Y TRATAMIENTO

Después del diagnóstico histopatológico el paciente debe someterse a un estudio sistémico para buscar metástasis a ganglios linfáticos y a distancia. El American Joint Committee on Cancer (AJCC) clasifica y propone estudiar los diferentes tipos de cáncer en publicaciones de acuerdo a investigaciones recientes. En su séptima edición propone la clasificación TNM para melanoma y cuello de la siguiente manera:

TNM	LUGAR	ESTADIO	
T	TUMOR PRIMARIO		
T3	Epitelio y/o mucosa	III	T3 N3 M3
T4 a	Infiltración profunda a tejido blando, cartílago, hueso y tejido adyacente.	IV a	T4a N0 M 0 T3-T4a N1 M0
T4b	Cerebro, meninges, base de cráneo, nervios craneales IX, X, XI y XII, espacio masticatorio, carótida, espacio prevertebral y estructuras del mediastino.	IV b	T4b N- M0
N	GANGLIOS LINFÁTICOS REGIONALES	IV C	T- N- M1
Nx	Ganglios linfáticos a los que no se puede acceder		
N0	Sin metástasis a ganglios regionales		
N1	Metástasis a ganglios regionales		
M	METÁSTASIS A DISTANCIA		
M0	Sin metástasis a distancia		
M1	Metástasis a distancia		

Tabla 5 TABLA DE CLASIFICACIÓN TNM PROPUESTO POR LA AJCC PARA MELANOMA DE CABEZA Y CUELLO (47) (48)

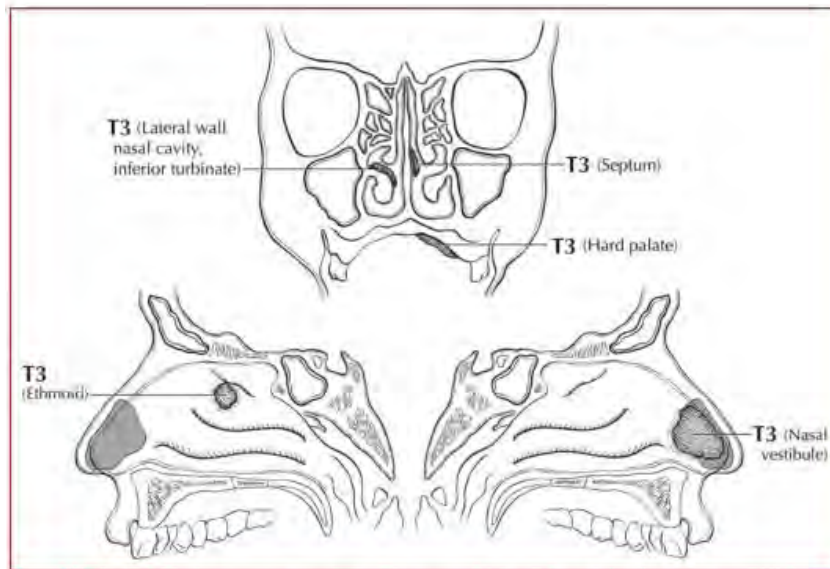


FIGURE 9.1. T3 is defined as mucosal disease. Involvement of the lateral wall nasal cavity, inferior turbinate is illustrated, as well as septum, hard palate, ethmoid, and nasal vestibule.

Imagen 16 REPRESENTACIÓN DE T3 EN MELANOMA DE CABEZA Y CUELLO (47)

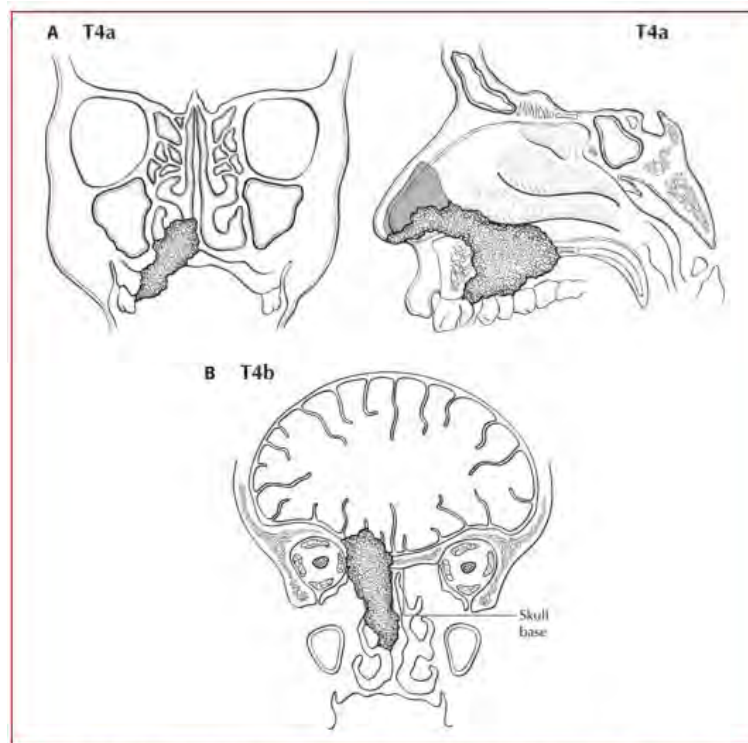


FIGURE 9.2. (A) T4a is defined as moderately advanced disease, with tumor involving deep soft tissue, cartilage, bone, or overlying skin. (B) T4b is defined as very advanced disease, with tumor involving the brain as illustrated, or also involving dura, lower cranial nerves (IX, X, XI, XII), masticator space, carotid artery, prevertebral space, or mediastinal structures.

Imagen 17 REPRESENTACIÓN DE T4a Y T4b EN MELANOMA DE CABEZA Y CUELLO (47)

Por ser un cáncer que presenta mayor morbilidad el AJCC indica que no se clasifica dentro del T1 y T2 y de igual forma se excluyen los estadios I y II (47) (48). Una vez realizado el estadiaje del paciente, se debe realizar procedimiento quirúrgico de resección, ya que es el único tratamiento que ha mostrado mayor efectividad en el tratamiento del melanoma.

Chatzistefanou et al. (49). Proponen en julio del 2016 los siguientes tratamientos:

- “Resección quirúrgica con márgenes de 1 a 1.5 cm y con márgenes de mínimo 2 cm en estadios III y IVa, con un correcto margen para evitar la recidiva de la enfermedad.
- La resección quirúrgica de cualquier T, N0 y M0 y cualquier T, N1 y M0 se encuentran altamente recomendadas para tener un control regional.
- Resección del ganglio centinela en cualquier T.
- Radioterapia coadyuvante en III y IVa. (los pacientes menores a 65 años responden de manera correcta)”.

Considera la utilización de quimioterapia, inmunoterapia o combinaciones de éstas para que el pronóstico mejore. Sin embargo, en estudios que analiza de Sun et al, Meleti et al, el M.D. Anderson Cancer Center y la FDA, encuentra que son efectivos entre el 26 y 57 % de los pacientes y que no todos los pacientes responden de manera similar a la terapia coadyuvante. (49).

La dosis y tiempo de exposición a **terapia radioactiva** dependerá de: la edad del paciente, el estadiaje y del tamaño y la extensión del melanoma. Las dosis se manejan de entre 1.8-2 Gy hasta 60-70 Gy (74 Gy para melanomas no operables) en un periodo de 6 a 7 semanas. La cantidad de radiación y los efectos secundarios no son un tema de controversia ya que la mortandad del melanoma es mayor (riesgo-beneficio). (52).

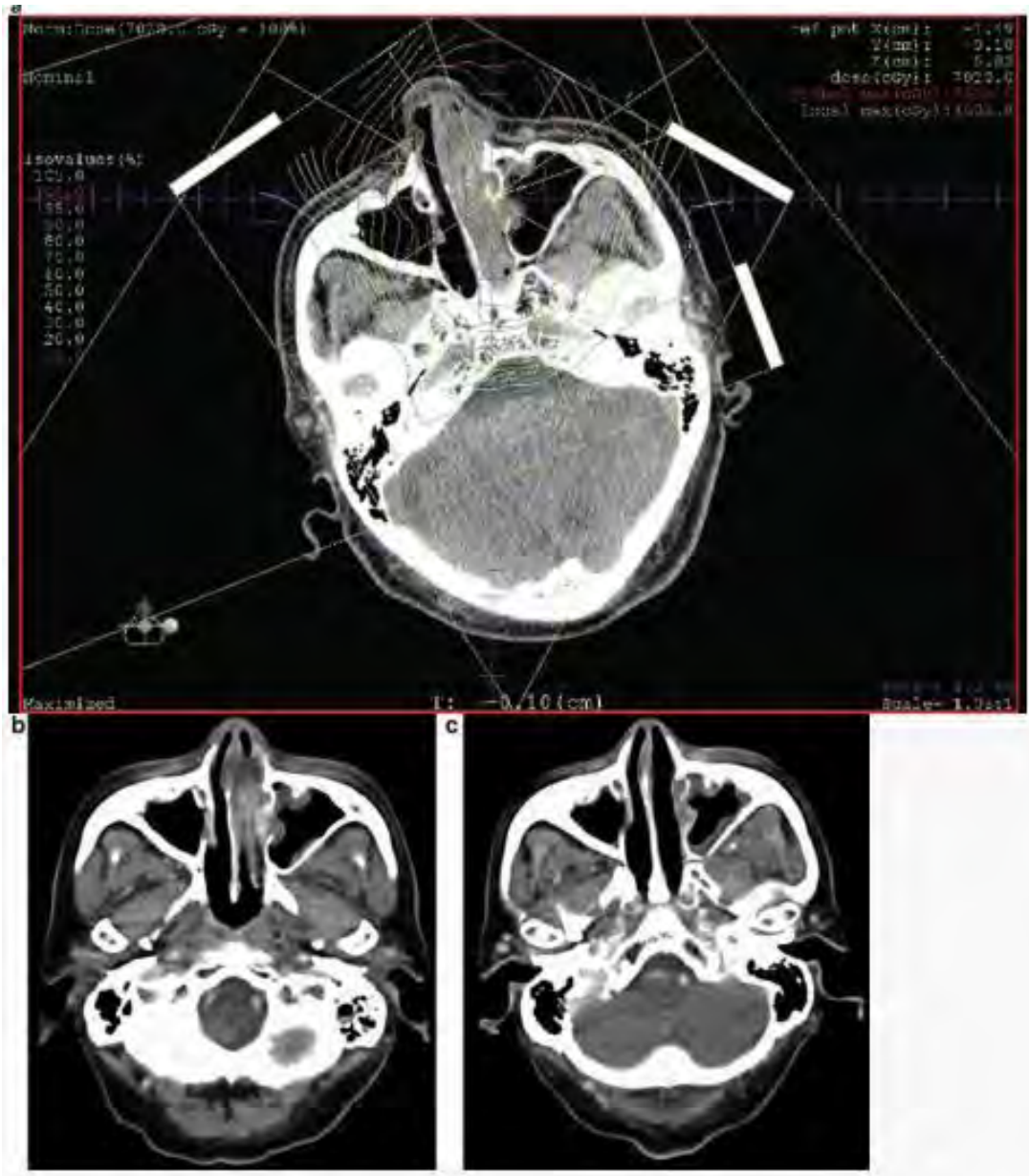

Imagen 18 Hombre de 78 años que presenta melanoma de la mucosa en estadiaje T3N0M0 tratado con (a) protonoterapia de 70.2 GyE/26 fracciones. (b) Cinco meses después muestra una mejoría parcial. (c) 11 meses con mejoría significativa. (52).

La **quimioterapia** se utiliza en el tratamiento del melanoma hace algunos años, los fármacos más utilizados son: la dacarbazina (DTIC), efectivo para un 10 – 15 % de pacientes, y la temozolomida efectivo en 6 % de pacientes. Se utilizan algunas combinaciones como el cisplatino, vinblastina y dacarbazina (CVD) y el régimen Dartmouth de cisplatino, dacarbazina, carmustina y tamoxifeno. (52) (53)

En la **inmunoterapia** se utilizó principalmente Interleucina-2 (IL-2, IL-2 HD), en bolo, para el tratamiento del melanoma. Muestra una mejoría significativa (15 % de los pacientes) y respuesta duradera, sin embargo, la IL-2 presenta efectos secundarios significativos, como sépsis y trastornos hemáticos. Por esta razón no se recomienda como de primera elección en pacientes que presentan melanoma. Algunos otros fármacos se utilizan en la inmunoterapia, pero el riesgo-beneficio y la efectividad en pacientes no resulta conveniente para el tratamiento de melanoma y melanoma oral. (52) (53)

La terapia dirigida está indicada para el tratamiento de melanoma y se enfoca en la supresión de los genes mutados como son BRAF, NRAS, PTEN y MAPK que inhiben la expresión de los mismos y promueven a los melanocitos a entrar en apoptosis. Se encuentra en desarrollo, los fármacos utilizados aún presentan grandes efectos secundarios y no son efectivos para la mayoría de los pacientes. (52) (53).

El melanoma de cabeza y cuello presenta un mal pronóstico de acuerdo a la fisiología y avance del mismo. Diversos estudios publican la supervivencia del paciente que va desde los 2 hasta los 5 años en la mayoría de los casos, pero mencionan que se debe efectuar un diagnóstico temprano y oportuno para realizar la terapia en estadios tempranos y evitar que avance de forma rápida. El pronóstico, a su vez, depende de la edad del paciente, del sexo y de los hábitos alimenticios, pero siempre se deberá mantener un pronóstico reservado o malo.

IV PRESENTACIÓN DE CASOS CLÍNICOS.

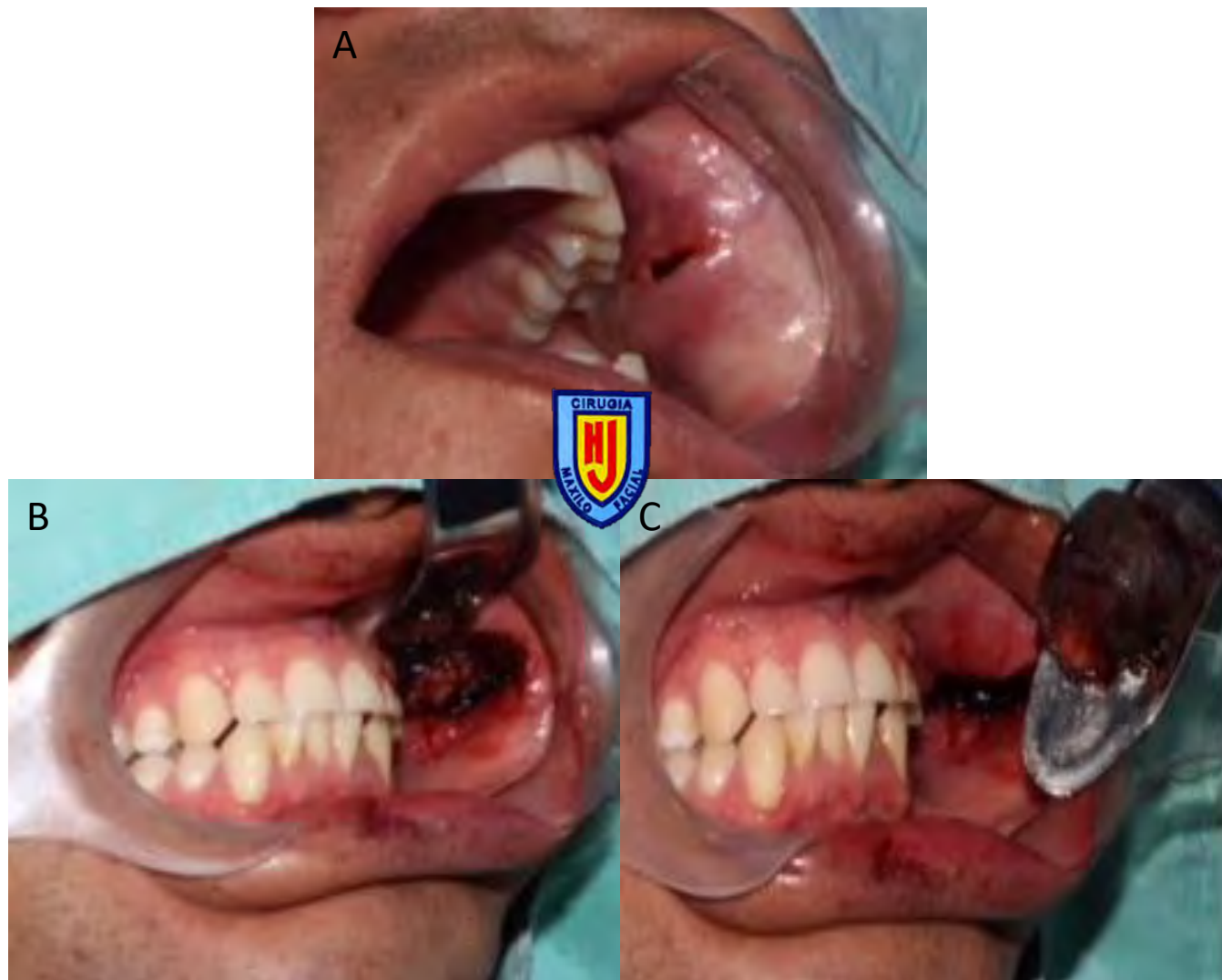4.1 CASO 1

Paciente masculino de 27 años, se presenta al servicio de Cirugía Maxilofacial del Hospital Juárez de México en junio del 2009, con un aumento de volumen en el la mucosa yugal del lado izquierdo, de 3 meses de evolución, asintomático y firme. Se realiza biopsia escisional de la lesión, se fija en formalina al 10 % y se envía a estudio histopatológico.



Imagen 19 Fotografía clínica del Caso 1. Dr Luis Montoya. Hospital Juárez de México. Frontal

Imagen 20 Fotografía transquirúrgica del Caso 1. A) Imagen intraoral. B) Imagen intraoperatoria. C) Obtención de la muestra. Dr Luis Montoya. Hospital Juárez de México



ESTUDIO HISTOPATOLÓGICO CASO 1

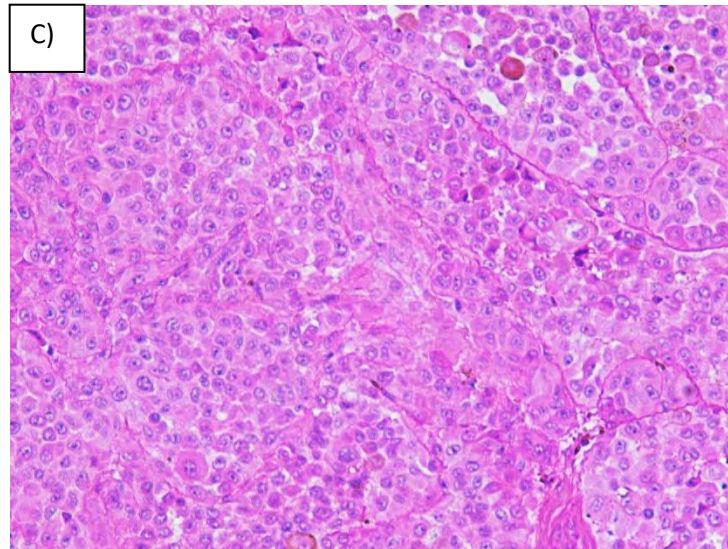
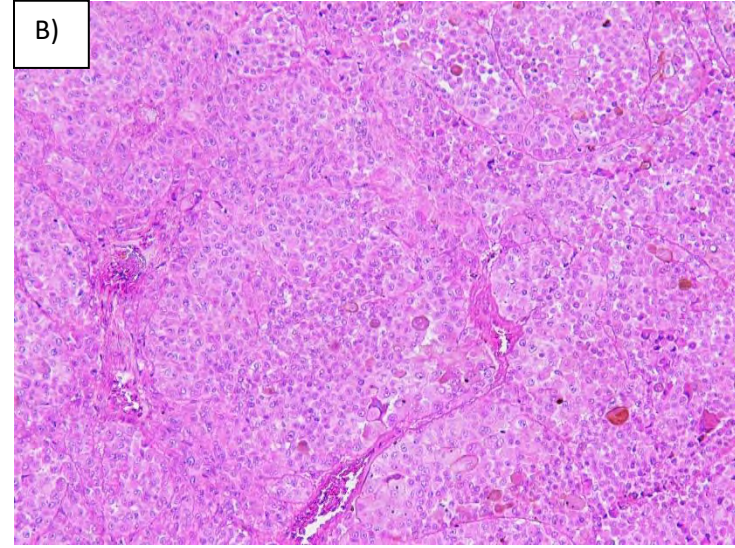
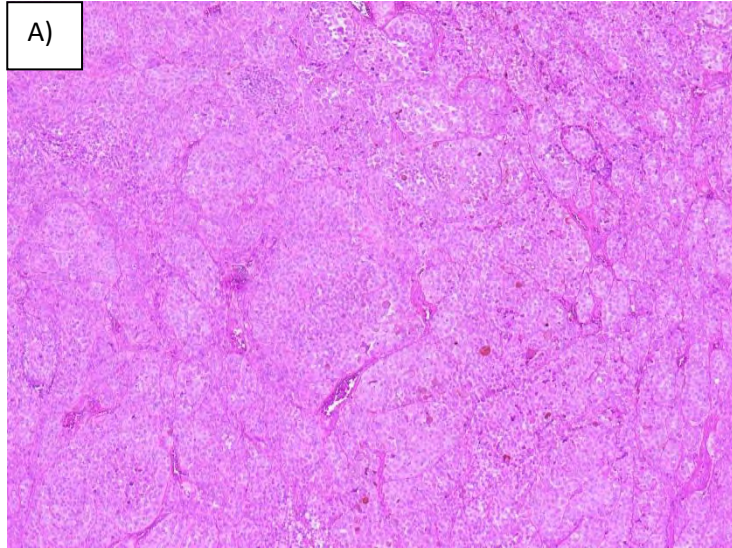


Imagen 21 Corte histológico teñido con hematoxilina y eosina del Caso 1. A) a 50 x b) a 100 x c) a 400 x

DESCRIPCIÓN HISTOLÓGICA DEL CASO 1

En el corte histológico teñido con hematoxilina y eosina se observan melanocitos atípicos epitelioides, con pérdida de la relación citoplasma-núcleo, nucléolos prominentes, poca melanina, citoplasma eosinófilo, invasión perineural, con patrón organoide y áreas de hialinización.

ESTUDIO INMUNOHISTOQUÍMICA CASO 1

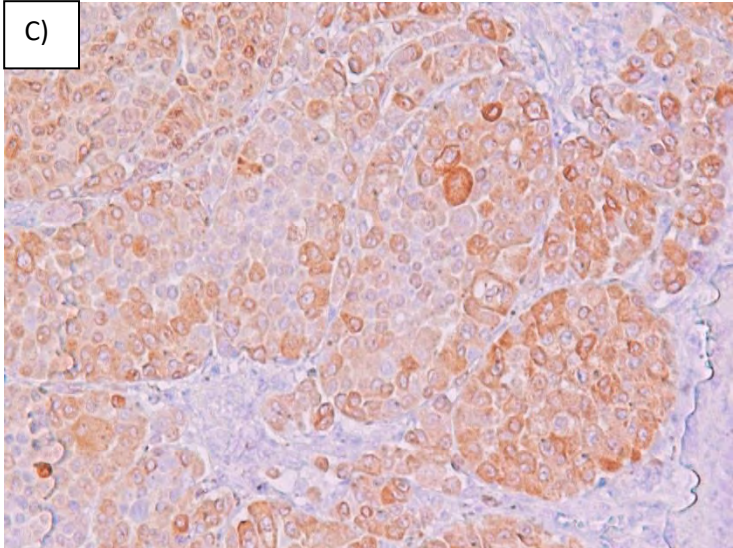
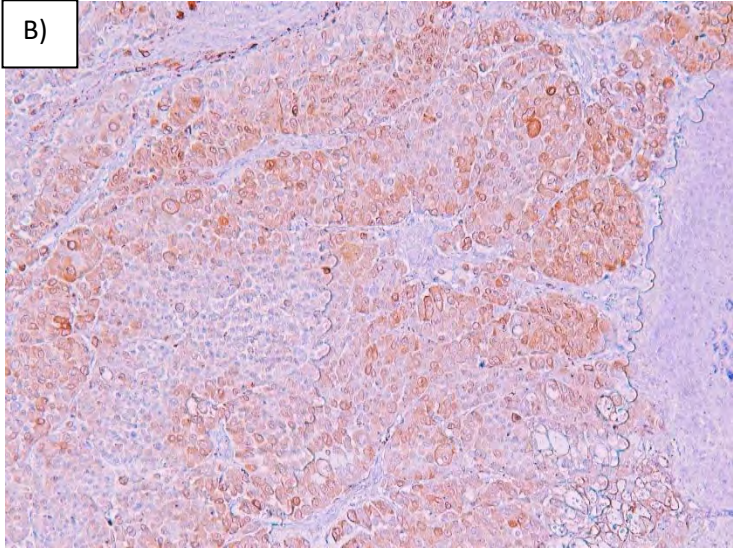
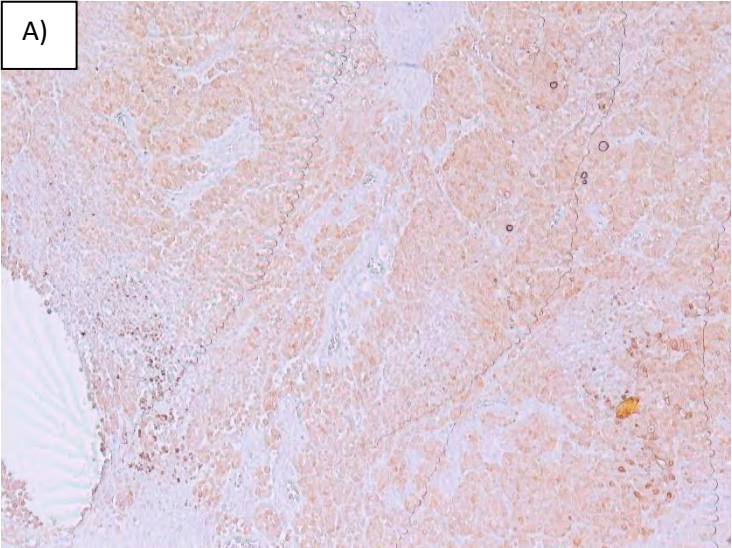


Imagen 22 Inmunohistoquímica Melan-A para el Caso 1. A) a 50 x b) a 100 x c) a 400 x

DESCRIPCIÓN DE INMUNOHISTOQUÍMICA CASO 1.

Se realiza estudio de inmunohistoquímica con Melan-A para confirmar diagnóstico definitivo de melanoma oral, el cual es **positivo intenso**. Se emite diagnóstico histopatológico de **melanoma oral** y se remite al paciente a un centro oncológico para su tratamiento.

4.2 CASO 2

Paciente masculino de 27 años que se presenta a consulta privada para procedimiento de operatoria dental en julio del 2011. A la exploración física se observa mácula de color negro en la zona ventral de la lengua, asintomática y el paciente no refiere tiempo de evolución. Se realiza biopsia escisional de la lesión, se incluye en formalina al 10 % y se envía para estudio histopatológico.

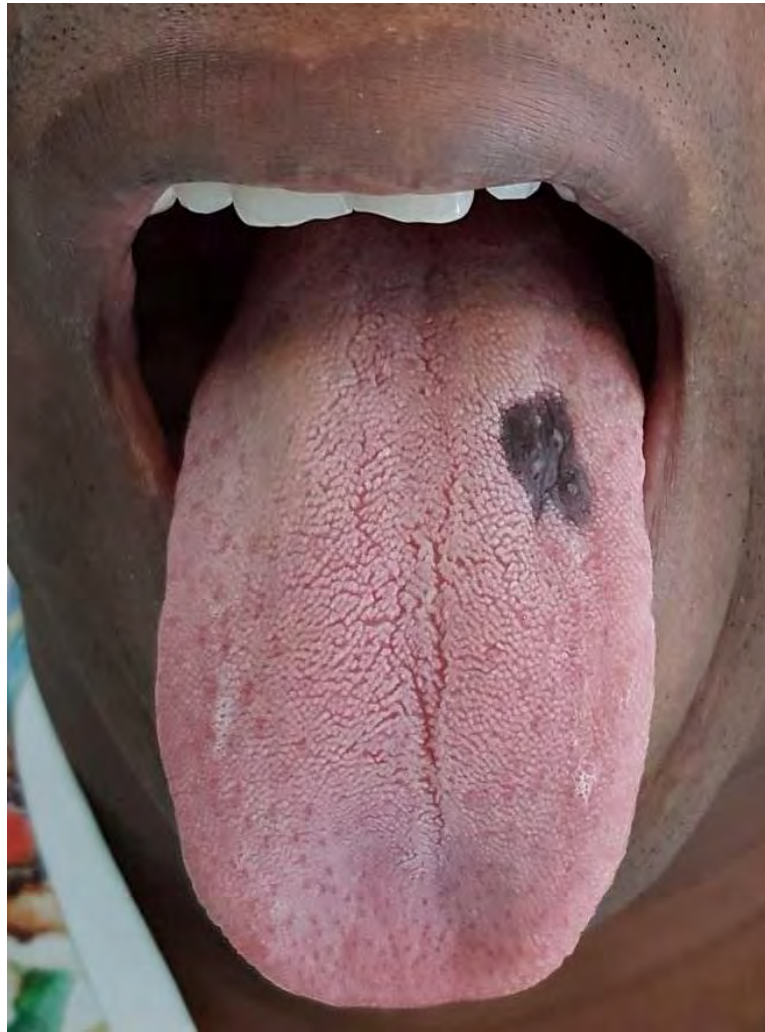

Imagen 23 Fotografía clínica del Caso 2

ESTUDIO HISTOPATOLÓGICO CASO 2

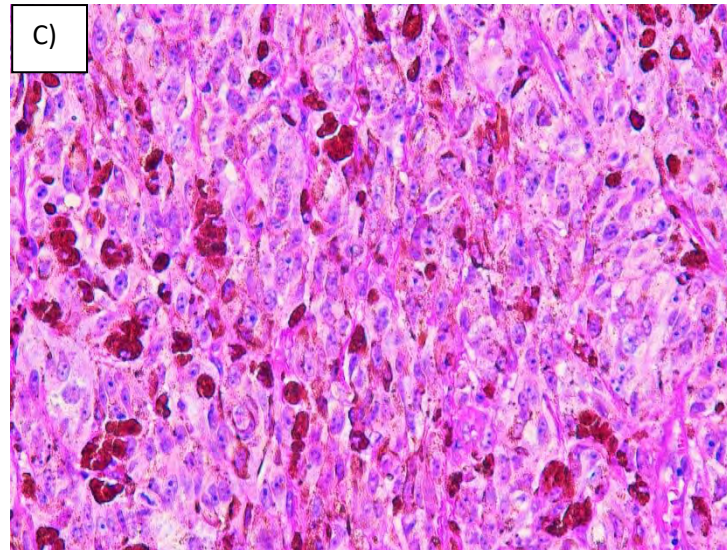
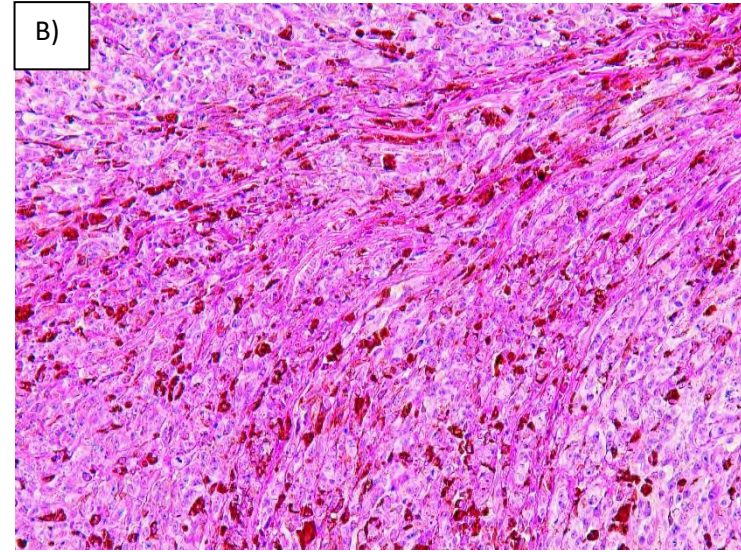
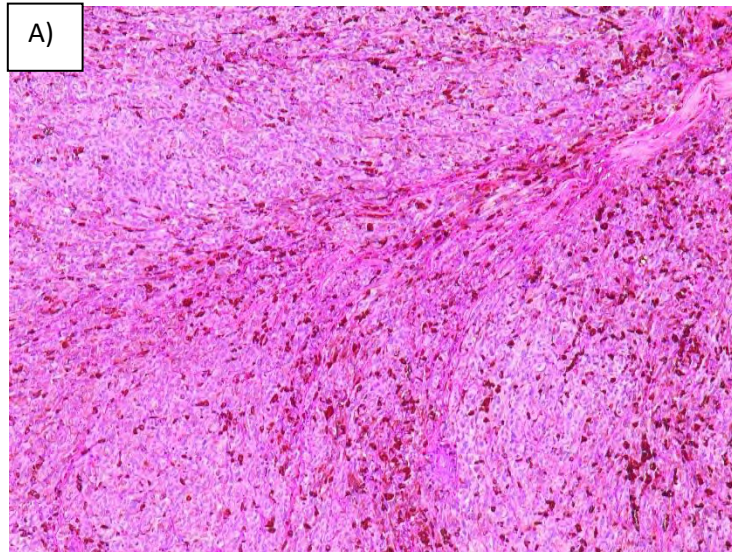


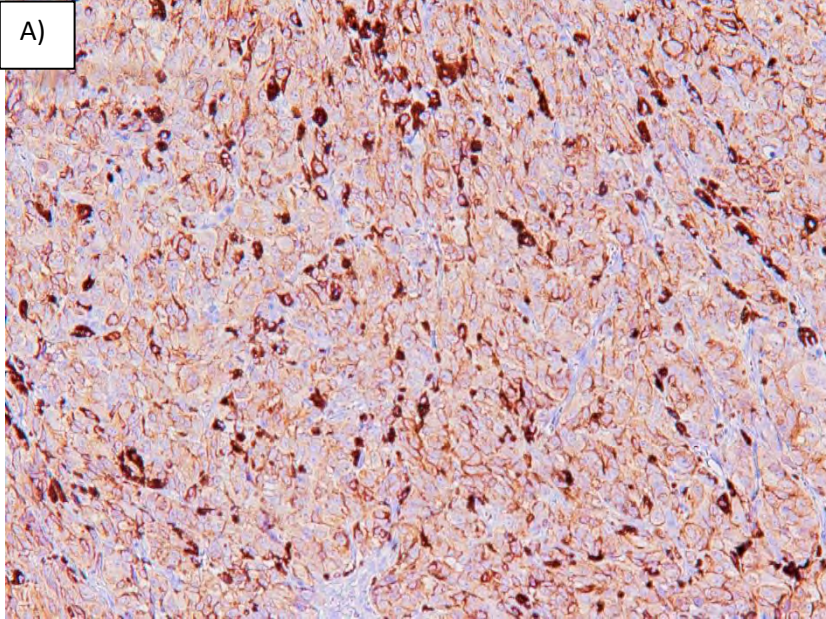
Imagen 24 Corte histológico teñido con hematoxilina y eosina del Caso 2. A) a 50 x b) a 100 x c) a 400 x

DESCRIPCIÓN HISTOLÓGICA DEL CASO 2

En el corte histológico teñido con hematoxilina y eosina se observan melanocitos atípicos fusiformes y linfocitoides, organizados en corrientes, con nucléolos prominentes, pleomorfismo celular, pérdida de la relación citoplasma-núcleo, depósitos de melanina y melanófagos. El tejido conectivo es fibroso denso bien vascularizado con zonas hialinas.

ESTUDIO INMUNOHISTOQUÍMICA CASO 2

A)



B)

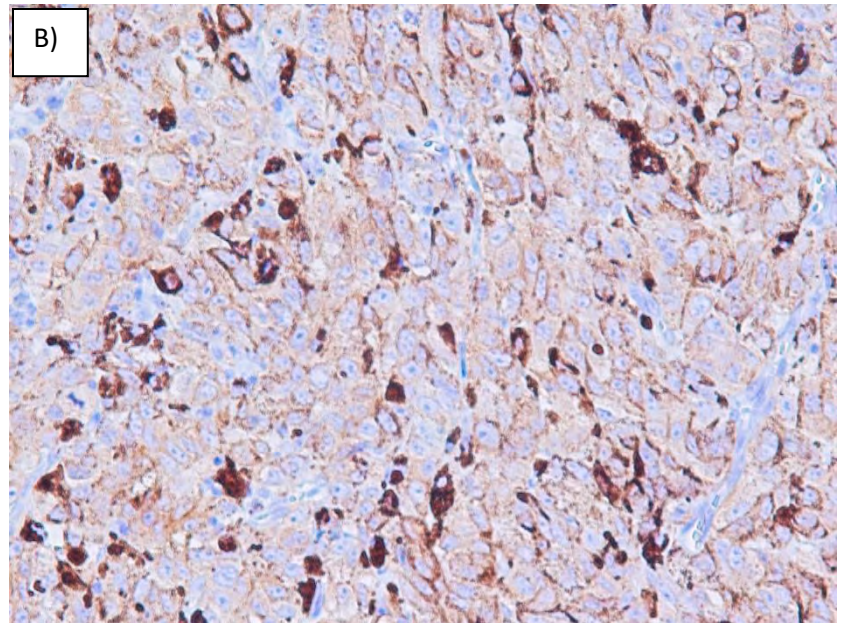


Imagen 25 Inmunohistoquímica con Melan-A para Caso 2. A) a 100x B) a 400x.

DESCRIPCIÓN DE INMUNOHISTOQUÍMICA CASO 2.

Se realiza estudio inmunohistoquímico con Melan-A para confirmar diagnóstico definitivo de melanoma oral, el cual es **positivo intenso**. Se emite diagnóstico histopatológico de **melanoma oral** y se remite al paciente a un centro oncológico para su tratamiento.

4.3 CASO 3

Paciente femenino de 60 años con iniciales MGFT se presenta a consulta privada para colocación de prótesis total superior en marzo del 2016. A la exploración física se observa mácula negra en paladar duro del lado izquierdo, asintomática, desconoce el tiempo de evolución. Se realiza biopsia escisional de la lesión y se envía para estudio histopatológico.

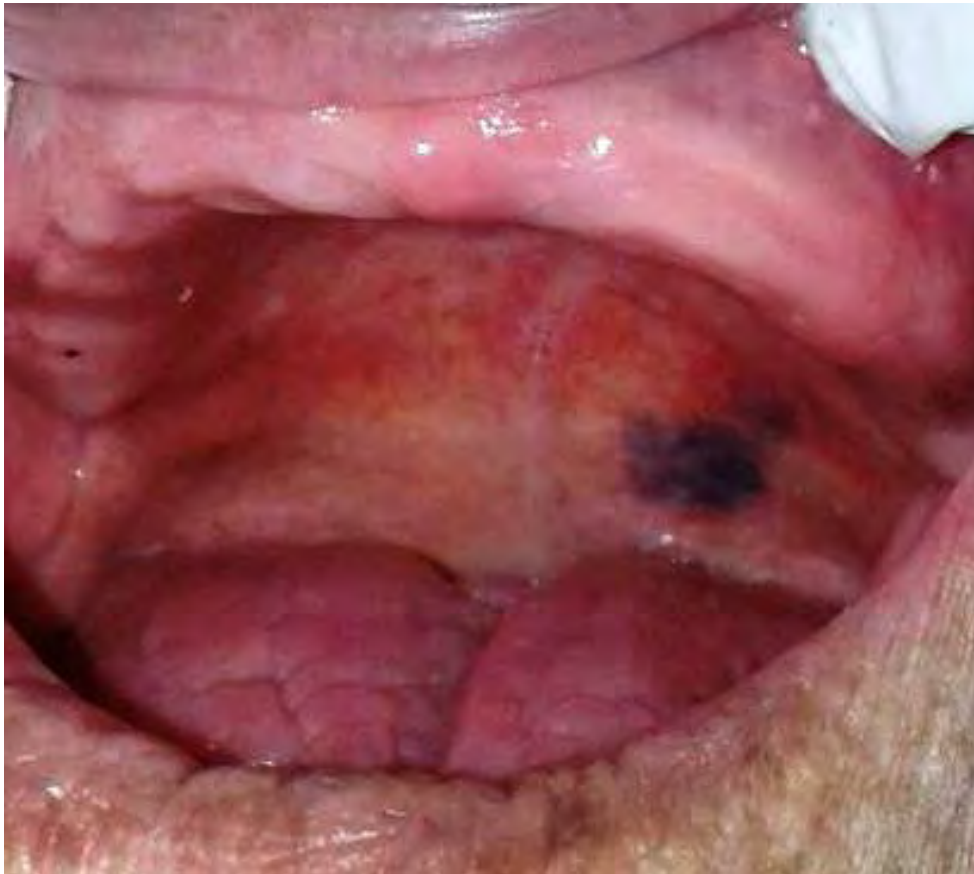

Imagen 26 Fotografía clínica del Caso 3.

ESTUDIO HISTOPATOLÓGICO CASO 3

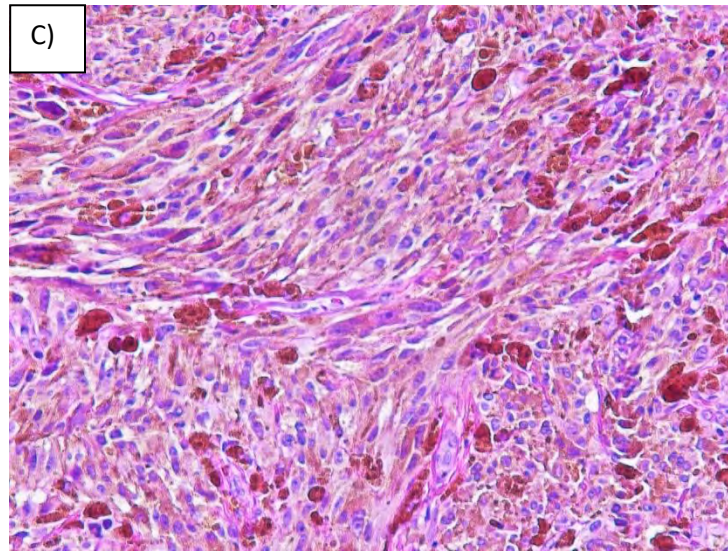
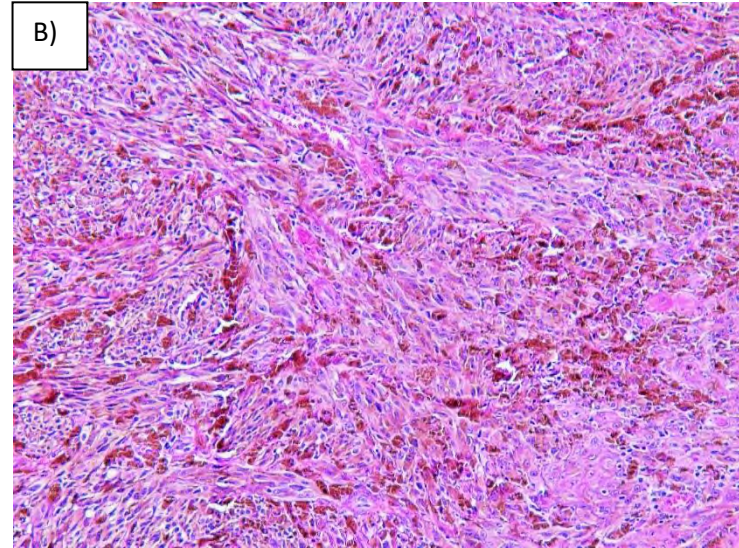
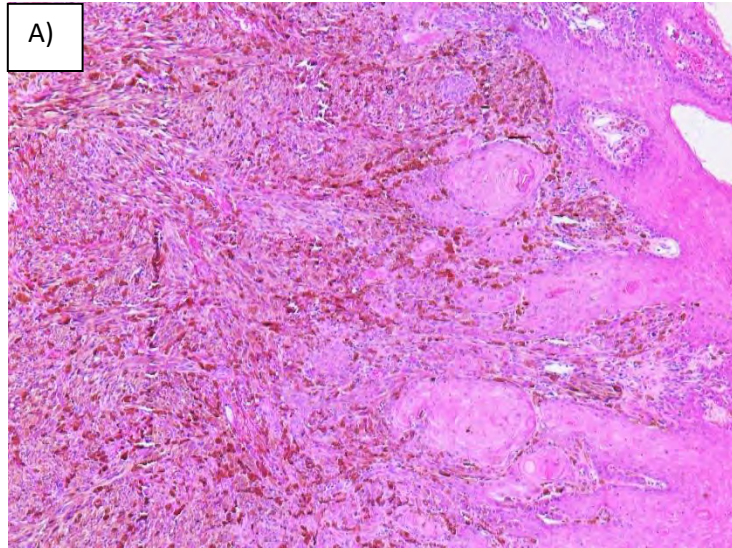


Imagen 27 Corte histológico teñido con hematoxilina y eosina del Caso 3. A) a 50 x b) a 100 x c) a 400 x

DESCRIPCIÓN HISTOLÓGICA DEL CASO 3

En el corte histológico teñido con hematoxilina y eosina se observan melanocitos atípicos linfocitoides y fusiformes, con depósitos de melanina y melanófagos, con nucléolos y núcleos prominentes, pleomorfismo celular, pérdida de la relación citoplasma-núcleo, infiltrado inflamatorio leve difuso, el tejido conectivo es fibroso denso bien vascularizado. Revestido por epitelio escamoso estratificado ortoqueratinizado.

ESTUDIO INMUNOHISTOQUÍMICA CASO 3

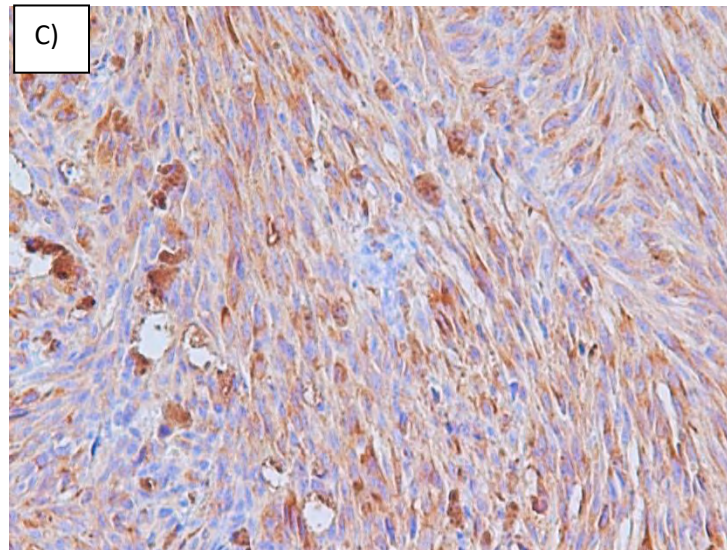
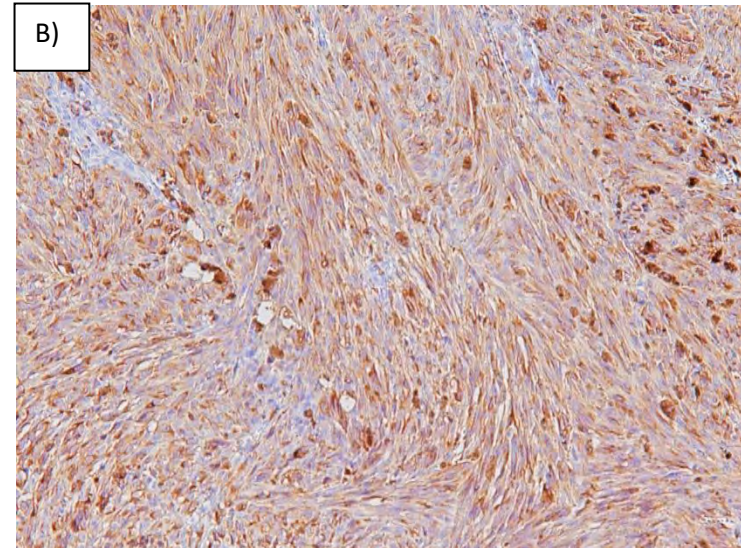
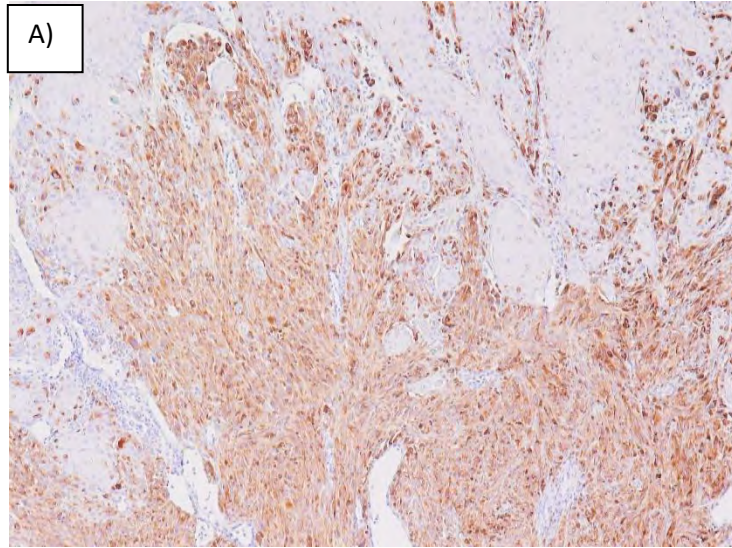


Imagen 28 Inmunohistoquímica con Melan-A para Caso 3. A) a 50x B) a 100x C) 400x.

DESCRIPCIÓN DE INMUNOHISTOQUÍMICA CASO 3.

Se realiza estudio inmunohistoquímico con Melan-A para confirmar diagnóstico definitivo de melanoma oral, el cual es **positivo intenso**. Se emite diagnóstico histopatológico de **melanoma oral** y se remite al paciente a un centro oncológico para su tratamiento.

4.4 CASO 4

Paciente masculino de 68 años, acude a consulta privada en agosto de 2016 por presentar un aumento de volumen en maxilar de 5 meses de evolución. A la exploración clínica se observa aumento de volumen en maxilar de color negro y rojo, de consistencia blanda, de superficie lisa, de bordes irregulares y que se extiende del segundo premolar superior izquierdo al primer molar superior derecho, de la encía vestibular a la encía palatina. A la palpación la lesión sangra y el paciente refiere dolor de 1 mes de evolución. Clínicamente la lesión es indicativa de melanoma, sin embargo, se realiza biopsia incisional de la lesión y se envía para estudio histopatológico para confirmar diagnóstico.

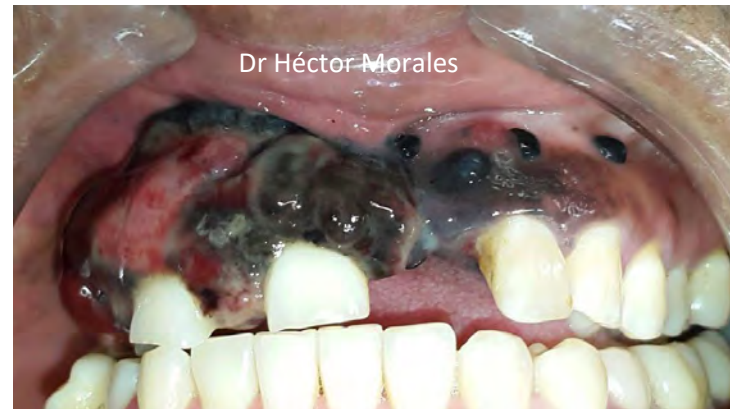
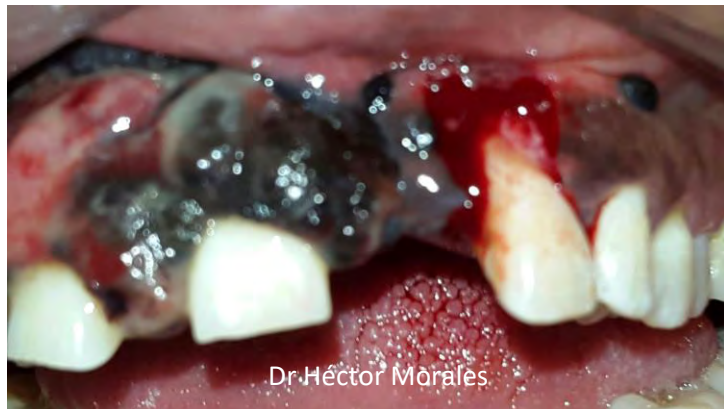
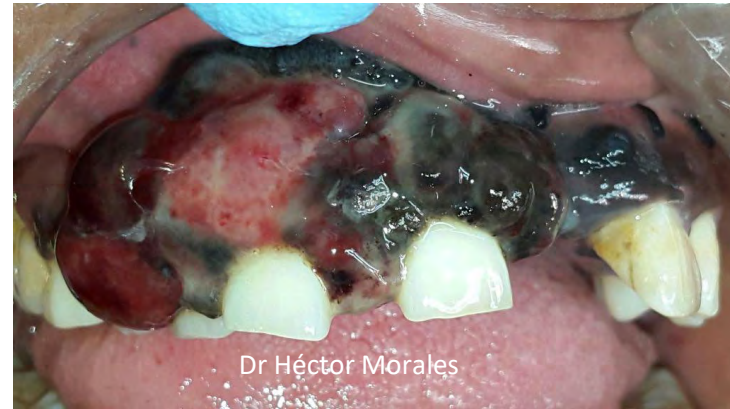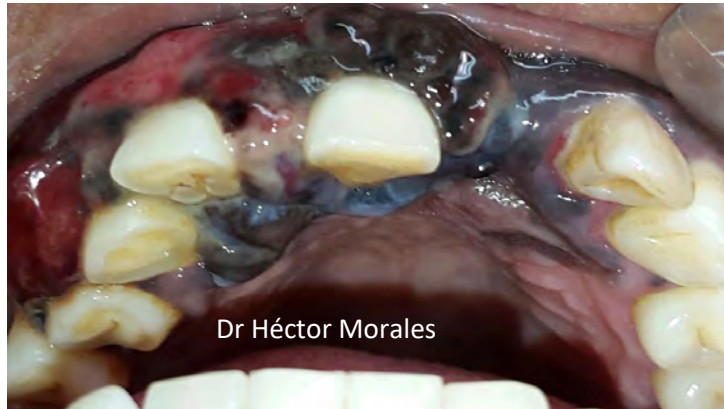Imagen 29 Fotografía clínica del Caso 4 Dr Hector Morales. Periodoncia. Monterrey

ESTUDIO HISTOPATOLÓGICO CASO 4

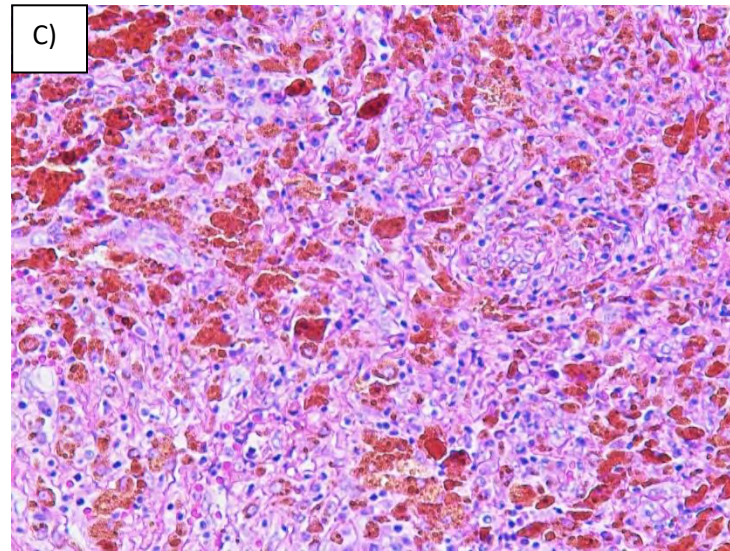
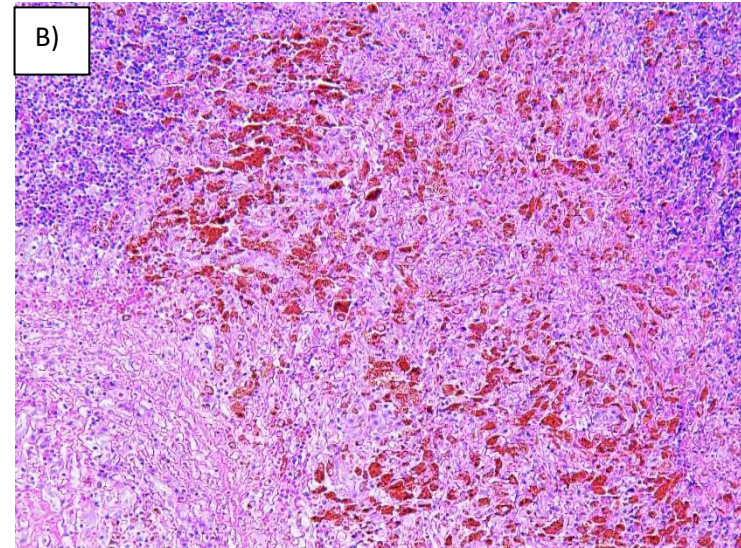
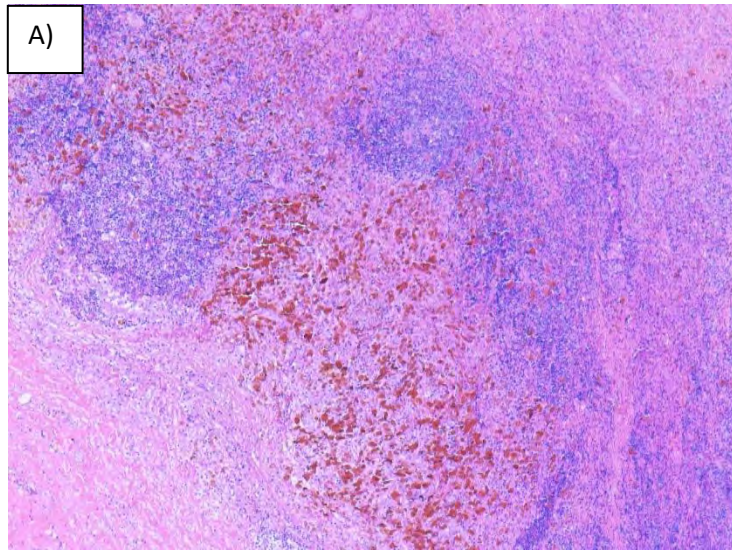


Imagen 30 Corte histológico teñido con hematoxilina y eosina del Caso 3. A) a 50 x b) a 100 x c) a 400 x

DESCRIPCIÓN HISTOLÓGICA DEL CASO 4

En el corte histológico teñido con hematoxilina y eosina se observan melanocitos atípicos linfocitoides y claros, con nucléolos prominentes, pérdida de la relación núcleo-citoplasma, pleomorfismo celular, depósitos de melanina y melanófagos, con infiltrado inflamatorio crónico severo difuso y tejido conectivo fibroso denso bien vascularizado.

ESTUDIO INMUNOHISTOQUÍMICA CASO 4

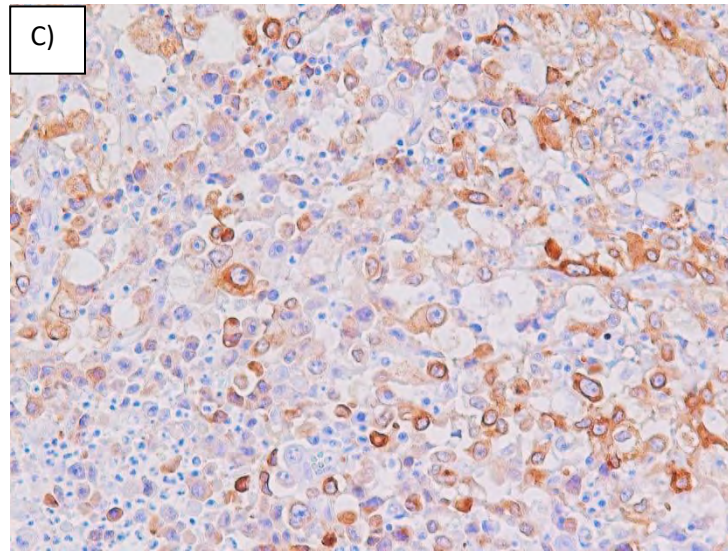
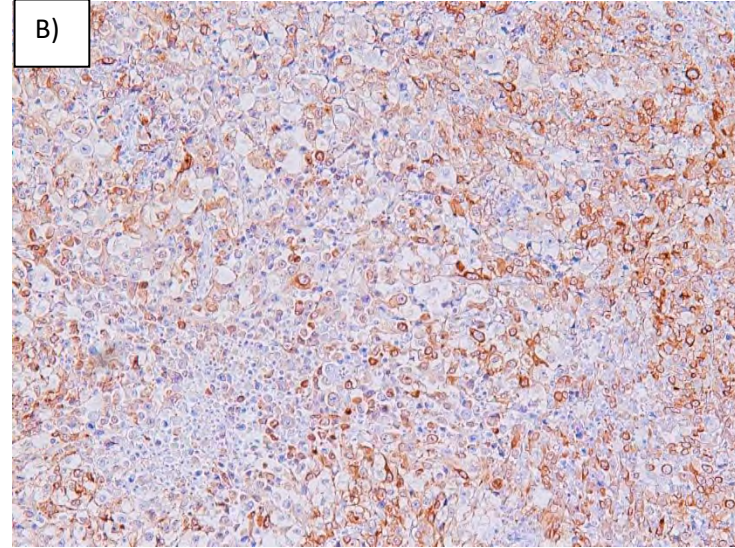
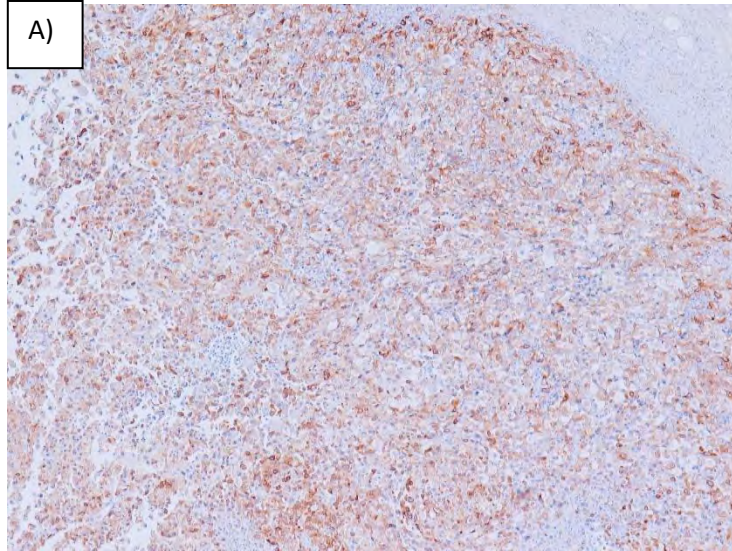


Imagen 31 Inmunohistoquímica con Melan-A para Caso 3. A) a 50x B) a 100x C) 400x.

DESCRIPCIÓN DE INMUNOHISTOQUÍMICA CASO 4.

Se realiza estudio inmunohistoquímico con Melan-A para confirmar diagnóstico definitivo de melanoma oral, el cual es **positivo intenso**. Se emite diagnóstico histopatológico de **melanoma oral** y se remite al paciente a un centro oncológico para su tratamiento.

V. DISCUSIÓN

El diagnóstico definitivo de los pacientes presentados fue melanoma oral. El 75 % (N=3) de los pacientes presentados eran hombres y el 25% (N=1) mujeres. En la literatura no se reporta predilección de género. El caso 1 se trataba de un paciente con fototipo III; el caso 2 se trataba de un fototipo V; y el caso 3 y 4 se trataba de pacientes con fototipo II; lo que muestra cierta predilección hacia fototipos más claros. El 50 % (N=2) de los pacientes eran de edad mayor a 50 años y el otro 50 % (N=2) de edad menor a 50 años. El 100% (N=4) de los pacientes negaron historia familiar de melanoma en piel o mucosas. De acuerdo con el pronóstico, aquellos que no presentan infiltrado inflamatorio, se espera que sean de peor pronóstico ya que el sistema inmunológico no está respondiendo adecuadamente. El 100% (N=4) de las muestras resultaron positivas intensas para Melan-A, por lo que no fue necesario realizar alguna otra técnica inmunohistoquímica, HMB45, por ejemplo. Todos los pacientes fueron remitidos a un centro oncológico para su tratamiento.

VI CONCLUSIÓN

El melanoma de piel y mucosas es una neoplasia maligna poco frecuente en México y en el resto del mundo. En la cavidad bucal aparece en menos del 1% *de novo*, ya que la mayoría son metástasis que se producen a distancia, generalmente en zonas interdigitales y lechos ungueales. El tratamiento actual más efectivo es la cirugía total radical de las lesiones, acompañada de quimioterapia. En México depende directamente de las posibilidades económicas del paciente para poder acceder a tratamientos como inmunoterapia o terapia génica. Aunque se tomen en cuenta parámetros predisponentes para el desarrollo de melanoma, la autoexploración y detección temprana de lesiones intrabucales resulta en un mejor pronóstico para el paciente diagnosticado con melanoma intraoral. De forma extraoral se recomienda, como prevención, la escisión quirúrgica profiláctica de nevos que se encuentren en constante roce y la protección de la piel con factor de protección solar, principalmente para fototipos I, II y III.

Los cirujanos dentistas de práctica general y especialistas deben poder diferenciar entre las lesiones pigmentadas que se presentan en cabeza, cuello y cavidad bucal, para poder emitir un diagnóstico presuntivo de melanoma, de acuerdo con la regla ABCDE para lesiones pigmentadas. Al realizar una biopsia de una lesión pigmentada, se deberá utilizar bisturí y no otros elementos como crioterapia o electrobisturí, ya que este genera cambios histológicos y dificulta el diagnóstico final. El espécimen deberá lavarse con solución fisiológica e incluirse de forma inmediata en formol al 10% para evitar cambios morfológicos. El estudio inmunohistoquímico sirve como auxiliar para emitir el diagnóstico definitivo y se podrá utilizar la que el especialista determine, siempre acompañado del estudio teñido con hematoxilina y eosina.

Los cirujanos dentistas de práctica general están obligados a tomar biopsia de lesiones de las cuales se tenga sospecha de melanoma (que no

esté contraindicada en consultorio dental), y en caso de confirmar el resultado bajo estudio histopatológico, deberán remitir de forma inmediata al paciente a un centro oncológico para su tratamiento. Al presentarse lesiones que no cumplan con los parámetros ABCDE propuestos por la AAD, el odontólogo deberá emitir diagnósticos presuntivos de lesiones pigmentadas más frecuentes, incluyendo el melanoma

VII. REFERENCIAS

1. International Agency for Research on Cancer de la OMS. Global Cancer Observatory. [Online].; 2018 [cited 2018 Junio. Available from: <http://gco.iarc.fr/>.
2. Herrera N, Aco A. El melanoma en México. Revista de Especialidades Médico-Quirúrgicas. 2010; 15(3): p. 161-164.
3. American Cancer Society. Key Statistics for Melanoma Skin Cancer. [Online]. [cited 2017 Mayo. Available from: <https://www.cancer.org/cancer/melanoma-skin-cancer/about/key-statistics.html>.
4. International Agency for Research on Cancer WHO. Globocan: 2012. Estimated Cancer Incidence, Mortality and Prevalence Worldwide in 2012. [Online].; 2012 [cited 2017 Junio. Available from: <http://globocan.iarc.fr/Pages/Map.aspx>.
5. Wu Y, Zhong Y, Li C, Song H, Guo W, Ren G. Neck dissection for oral mucosal melanoma: Caution of nodular lesion. Oral Oncology. 2014; 50(4): p. 319-324.
6. Maher NG, Solinas A, Scolyer R, Guitera P. In vivo reflectance confocal microscopy for evaluating melanoma of the lip and its differential diagnoses. Oral Surgery, Oral Medicine, Oral Pathology and Oral Radiology. 2017; 123(1): p. 84-94.
7. GLOBOCAN Cancer Incidence, Mortality and Prevalence Worldwide. México prediction for Melanoma 2035. [Online].; 2012 [cited 2018 Junio. Available from:

http://globocan.iarc.fr/old/burden.asp?selection_pop=126484&Text-p=Mexico&selection_cancer=16120&Text-c=Melanoma+of+skin&pYear=13&type=0&window=1&submit=%C2%A0Execute.

8. Schaffer J, Bologna J. Biología del melanocito. In Rigel D, Friedman R, Dzubow L, Reintgen D, Bystryj JC, Marks R. Cáncer de piel. Madrid: Elsevier; 2006. p. 29-45.
9. Urán M, Cano L. Melanina: implicaciones en la patogénesis de algunas enfermedades y su capacidad de evadir la respuesta inmune del hospedero. *Infectología*. 2008 Junio; 12(2).
10. Agar N, Young A. Melanogenesis: a photoprotective response to DNA damage? *Mutation Research/Fundamental and Molecular Mechanisms of Mutagenesis*. 2005 Abril; 571(1-2): p. 121-132.
11. Nelson D, Cox M. Lehninger. Principios de bioquímica. Sexta ed. Barcelona: Omega; 2015.
12. Spa M. Eumelanins biosynthesis. 2012..
13. Stricker T, Kumar V. Neoplasias. In Kumar V, Abbas A, Fausto N, Aster J. Robbins y Cotran. Patología estructural y funcional. Octava ed. Barcelona: Elsevier; 2010. p. 259-330.
14. Giehl K, Nägele U, Volkenandt M, Berking C. Protein expression of melanocyte growth factors (bFGF, SCF) and their receptors (FGFR-1), c-kit) in nevi and melanoma. *Journal of Cutaneous Pathology*. 2007; 34: p. 7-14.

15. Kumar V, Abbas A, Fauto N, Aster J. Renovación, reparación y regeneración tisular. In Kumar V, Abbas A, Fauto N, Aster J. Robbins y Cotran. Patología estructural y funcional. Octava ed. Barcelona; 2010. p. 79-110.
16. Inamdar G, Madhunapantula S, Robertson G. Targeting the MAPK Pathway in Melanoma: Why some approaches succeed and other fail. Journal of Biochemical Pharmacology. 2010 Septiembre; 80(5): p. 624-637.
17. McKusick V. V-AKT Murine thymoma viral oncogene homolog 1; AKT1 #164730. [Online].; 2013 [cited 2017 Junio. Available from: <https://www.omim.org/entry/164730?search=akt&highlight=akt>.
18. Lazar A, Murphy G. Piel. In Kumar V, Abbas A, Aster J. Robbins y Cotran. Patología estructural y funcional. Barcelona: Elsevier; 2015. p. 1141-1178.
19. Fisher D, Kwong L, Chin L. Melanoma. In DeVita Jr V, Lawrence T, Rosenberg S. DeVita, Hellman and Rosenberg's: CANCER. Principles & Practice of Oncology. Octava ed. Philadelphia: Lippincott Williams & Wilkins; 2008. p. 1889-1947.
20. McKusick V, Hamosh A. Melanoma, Cutaneous Malignant, Susceptibility to, 1; CMM1 155600. [Online].; 2016 [cited 2017 Junio. Available from: <https://www.omim.org/entry/155600?search=melanoma&highlight=melanoma>.
21. Sari Ş, Yılmaz İ, Taşkin C, Narlı G, Şen F, Çomoğlu , et al. BRAF, NAS, KIT, TERT, GNAQ/GNA11 mutation profile analysis of head and neck

mucosal melanomas: a study of 42 cases. Pathology. 2017 Enero; 49(1): p. 56-61.

22. University of California Santa Cruz UCSC genoma browser. UCSC genome browser on human Dic 2012 (GRCh38/hg38) ASSEMBLY. [Online].; 2013 [cited 2017 Junio. Available from: https://genome.ucsc.edu/cgi-bin/hgTracks?db=hg38&lastVirtModeType=default&lastVirtModeExtraState=&virtModeType=default&virtMode=0&nonVirtPosition=&position=chr9%3A21967752-21994491&hgid=594992397_PGglmV7sftfw3JMuq8RA3Bykea81.
23. Salopek T, Friedman R. Nevos Displásicos. In Rigerl D, Friedman R, Dzlbow L, Reintgen D, Bystryn JC, Marks R. Cáncer de piel. Madrid: Elsevier; 2006. p. 203-219.
24. OMIM. Peutz-Jeghers Syndrome; PJS. [Online].; 2015 [cited 2017 Junio. Available from: <https://www.omim.org/entry/175200?search=PEUTZ%20JEGHERS&highlight=peutz%20jegher>.
25. Strassburg M, Knolle G. Malignant Melanomas. In Strassburg M, Knolle G. Diseases of the Oral Mucosa. A Color Atlas. Segunda ed. Illinois: Quintessence Publishing; 1994. p. 425-438.
26. Sapp P, Eversole L, Wysocki G. Lesiones pigmentadas benignas. In Sapp P, Eversole L, Wysocki G. Patología oral y maxilofacial contemporánea. Barcelona: Elsevier; 2004. p. 167-205.

27. Rawal Y, Dodson T, Bal H. Oral melanoma. Relevance to the dental team members. The Journal of the American Dental Association. 2017 Febrero; 148(2): p. 113-119.
28. American Academy of Dermatology. Melanoma. [Online].; 2017 [cited 2017 Junio. Available from: <https://www.aad.org/media/stats/conditions/melanoma-faqs>.
29. Santa Cruz D. Tumors of the Skin. En Christopher F. Diagnostic Histopathology of Tumors. Londres: Elsevier; 2007. p. 1466-1484.
30. Burgett F, Crespi P, Rowe N, Stewart J, Zarbo R. Pigmentations of oral and perioral tissues. In Regezi J, Sciubba J. Oral Pathology. Clinical-Pathologic Correlations. Estados Unidos: W. B. Saunders Company; 1989.
31. Villalba V, Valenzuela Yessenia , Ramírez M, Faúndez E. Lesiones pigmentadas de la mucosa oral. Revista Chilena de Dermatología. 2011; 27(2): p. 203-211.
32. Goode R, Crawford B, Callihan M, Neville B. Oral melanoacanthoma. Oral Surgery, Oral Medicine, Oral Pathology. 1983; 56(6): p. 622-628.
33. Dalle S, Phan A, Depaepe L, Balme B, Thomas L. Nevos pigmentarios. EMC-Dermatología. 2012 Diciembre; 46(4): p. 1-16.
34. Ten S, New M, Maclaren N. Addison's Disease 2001. The Journal of Clinical Endocrinology & Metabolism. 2001 Julio; 86(7): p. 2909-2922.
35. Strayer D, Rubin E. Adaptación celular, lesión celular y muerte celular. In Rubin R, Strayer D, Rubin E. Patología: Fundamentos

clinicopatológicos en medicina. Sexta ed. Philadelphia: Lippincott Williams & Wilkins; 2012. p. 1-46.

36. Collins B, Abernethy J, Barnes L. Oral Malignant Melanoma. [Online].; 2010 [cited 2017 Junio. Available from: <http://oralcancerfoundation.org/facts/rare/oral-malignant-melanoma/>.
37. Urba W, Curti B. Cáncer de piel. In Kasper D, Hauser S, Jameson L, Fauci A, Longo D, Loscalzo J. Harrison. Principios de Medicina Interna. Ciudad de México: Mc Graw Hill; 2016. p. 493-502.
38. Patrick E, Cheng H. Melanoma pathology. [Online].; 2013 [cited 2017 Junio. Available from: <http://www.dermnetnz.org/topics/melanoma-pathology/>.
39. Hale C. Skin-Melanocytic tumor. Melanoma. Invasive-General. [Online].; 2017 [cited 2017 Junio. Available from: <http://www.pathologyoutlines.com/topic/skintumormelanocyticmelanoma.html>.
40. Oncolex. Oncology Encyclopedia. Histology of malignant melanoma. [Online].; 2017 [cited 2017 Junio. Available from: <http://oncolex.org/melanoma/background/histology>.
41. Oshie S, Sarantopoulos P, Cochran A, Binder S. Immunohistochemical characteristics of melanoma. Journal of Cutaneous Pathology. 2008 Mayo; 35(5): p. 433-44.
42. Guo R, Franco-Palacios M, Russell M, Goddard L, Hassell L, Gillies E, et al. Case Report. Microphthalmia Transcription Factor (MITF) as a diagnostic marker for metastatic melanomas negative for other

melanoma markers. International Journal of Clinical and Experimental Pathology. 2013 Agosto; 6(8): p. 1658-1664.

43. Weinstein D, Leininger J, Hamby C, Safai B. Diagnostic of Prognostic Biomarkers in Melanoma. J Clin Aesthet Dermatol. 2014 Junio; 7(6): p. 13-24.
44. Pernick N. Oral cavity. Other malignancies. Melanoma. [Online].; 2017 [cited 2017 Junio. Available from: <http://www.pathologyoutlines.com/topic/oralcavitymelanoma.html>.
45. Hall J. Equilibrio energético; regulación prandial; obesidad y ayuno; vitaminas y minerales. In Hall J. Guyton & Hall. Tratado de fisiología médica. Duodécima edición ed. Mississippi; 2010. p. 843-857.
46. American Joint Commission on Cancer. Melanoma Skin Cancer Stages. [En línea].; 2016 [cited 2017 Junio. Disponible en: <https://www.cancer.org/cancer/melanoma-skin-cancer/detection-diagnosis-staging/melanoma-skin-cancer-stages.html>.
47. Compton C., Byrd D., Aguilar J., Kurtzman S., Olawaiye A., Washington M. ajcc Cancer Staging Atlas. A companion to the seventh editions of the AJCC Cancer Staging Manual and Handbook. Segunda edición. Springer. Londres. 2012. Doi: 10.1007/978-1-4614-2080-4.
48. Sun C., Chen Y., Jiang Y., Hu Z., Yang A., Song M. Treatment and prognosis of oral mucosal melanoma. Journal of Oral Oncology. 48. Febrero. 2012. 647-652. Doi: 10.1016/j.oraloncology.2012.01.019
49. Chatzistefanou I., Kolokythas A., Vahtsevanos K., Antoniadis K. Primary mucosal melanoma of the oral cavity: current therapy and future directions. OOOO. Vol 1. No. 1 . Julio 2016. Doi: <http://dx.doi.org/10.1016/j.oooo.2016.01.005>.

50. Marín D. y Del Pozo A. Fototipos cutáneos. Conceptos Generales. Farmacia Práctica. OFFARM. Unidad de Tecnología Farmacéutica. Facultad de Farmacia. Universidad de Barcelona. Mayo 2005.
51. Regezi J., Sciubba J., Jordan R. Oral Pathology: Clinical Pathologic Correlations. Elsevier. 7ª edición. China 2017.
52. Thariat J., Baglin AC., Yves P., Even C., Moya-Plana A., Dmizu Y., et al. Primary Mucosal Melanomas of the Head and Neck. En Bernier J. Head and neck cancer: multimodality management. Springer. Segunda edición. 2016. Recurso en línea disponible en ([https://link-springer-com.pbidi.unam.mx:2443/chapter/10.1007/978-3-319-27601-4_37](https://link.springer-com.pbidi.unam.mx:2443/chapter/10.1007/978-3-319-27601-4_37)) consultado el 02 de agosto de 2018. 15:20 pm.
53. Kupferman M y Davies M. Capítulo 24: Melanoma de cabeza y cuello. En Harrison L., Sessions R., y Kies M. Cáncer de cabeza y cuello. Enfoque multidisciplinario Tomo II. AMOLCA. Cuarta edición. China 2016.