



UNIVERSIDAD NACIONAL AUTÓNOMA DE
MÉXICO



FACULTAD DE ODONTOLOGÍA

PROGRAMA TITULACIÓN POR ALTO PROMEDIO

**CARCINOMA AMELOBLÁSTICO; PRESENTACIÓN DE DOS
CASOS CLÍNICOS Y REVISIÓN DE LA LITERATURA**

T E S I S

QUE PARA OBTENER EL TÍTULO DE

C I R U J A N O D E N T I S T A

P R E S E N T A:

ATONIEL SANTANA MEJÍA

TUTORA: MTRA. BEATRIZ C. ALDAPE BARRIOS

ASESORA: MTRA. YAMELY BONIFACIA RUÍZ VÁZQUEZ



Universidad Nacional
Autónoma de México

Dirección General de Bibliotecas de la UNAM

Biblioteca Central



UNAM – Dirección General de Bibliotecas
Tesis Digitales
Restricciones de uso

DERECHOS RESERVADOS ©
PROHIBIDA SU REPRODUCCIÓN TOTAL O PARCIAL

Todo el material contenido en esta tesis esta protegido por la Ley Federal del Derecho de Autor (LFDA) de los Estados Unidos Mexicanos (México).

El uso de imágenes, fragmentos de videos, y demás material que sea objeto de protección de los derechos de autor, será exclusivamente para fines educativos e informativos y deberá citar la fuente donde la obtuvo mencionando el autor o autores. Cualquier uso distinto como el lucro, reproducción, edición o modificación, será perseguido y sancionado por el respectivo titular de los Derechos de Autor.



DEDICATORIAS

A mis padres:

A Maribel y Adán, los pilares fundamentales de mi vida, les dedico todo mi esfuerzo y dedicación en reconocimiento al sacrificio puesto para que saliera adelante en mis estudios y lograra realizar una carrera. Gracias por su apoyo incondicional a cada instante de mi formación, sus consejos, su paciencia y por el amor que me brindan día con día.

A mi hermana:

*A Fernanda, por su cariño, cuidado y apoyo:
por ser mi cómplice de infancia.*

A mi familia:

*A mi abuela Amalia, por el cariño y su sabiduría influyeron en mi madurez
para lograr todos los objetivos en la vida.*

*A mis tías en especial Leticia, Olivia y Amalia por el apoyo y el amor que
siempre me han brindado.*

*A mis primas especialmente a Marlen y Arlen, a las cuales les puedo decir
hermanas, viendo en ellas una fortaleza para seguir adelante, por su amistad, por
todas nuestras aventuras y el cariño que tengo en ustedes.*



AGRADECIMIENTOS

Gracias a mi amada Universidad Nacional Autónoma de México, por todas las enseñanzas, oportunidades y vivencias, es un orgullo pertenecer a esta gran universidad

A mi tutora, ejemplo de vida y sobre todo amiga, Mtra. Beatriz Aldape, gracias por todo, por ser como es, por tener un corazón de oro, por ser una excelente profesional, por creer en mí, por los consejos, por las risas y regaños. No podre terminar de agradecerle lo mucho que me ayudado, apoyado y enseñado, gracias a Dios por ponerla en mi camino.

A mi asesora, Mtra. Yamely gracias por su paciencia, confianza y por tomarse el tiempo para ayudarme en la realización de este trabajo. Gracias por brindarme los conocimientos y enseñanzas de la patología bucal.

A la Dra. Laura Pacheco por presentar los casos clínicos de este trabajo.

A la Mtra. Itzel Castillejos por su amistad, su conocimiento, su apoyo y tiempo brindado.

A todos mis amigos, amigas y compañeros que han estado conmigo durante toda la vida personal y escolar especialmente a Pilar, Rosa, Giovanna, Denise, Shanik, René y Ximena

A Fernanda y Diana, gracias por todo el apoyo durante estos años, que sabemos que no han sido fáciles, gracias por esas risas y también lagrimas juntas, sé que puedo contar con ustedes. A Tania, por esas aventuras, consejos y por tu amistad incondicional.

A mi amigo Alberto por el apoyo incondicional en los mejores y difíciles momentos, gracias por tu amistad y por darle alegría a mi vida.



ÍNDICE.

Introducción.	6
1. Odontogénesis.	7
2. Tumores Odontogénicos.	9
2.1. Definición.	9
2.2. Clasificación de la Organización Mundial de la salud 2017.	10
3. Carcinoma Ameloblástico.	12
3.1. Definición.	12
3.2. Presentación clínica.	12
3.3. Patogénesis.	13
3.4. Incidencia.	14
3.5. Imagenología.	15
3.6. Histopatología.	17
3.7. Diagnóstico diferencial.	18
3.8. Diagnóstico final.	20
3.8.1. Inmunohistoquímica.	20
3.9. Tratamiento.	24
3.10. Pronóstico.	26
3.11. PET/FDG18	26



4. Caso Clínico 1.	28
4.1. Exploración extrabucal.	28
4.2. Exploración intrabucal.	29
4.3. Imagenología.	29
4.4. Abordaje quirúrgico.	30
4.5. Descripción macroscópica.	31
4.6. Estudio histopatológico.	32
5. Caso Clínico 2.	33
5.1. Exploración extrabucal.	33
5.2. Exploración intrabucal.	34
5.3. Imagenología.	35
5.4. Abordaje quirúrgico.	36
5.5. Descripción macroscópica.	38
5.6. Estudio histopatológico.	38
5.7. Estudio inmunohistoquímico.	39
5.8. Post operatorio.	41
6. Discusión.	44
7. Conclusión.	46
8. Referencias.	47



INTRODUCCIÓN

La Organización Mundial de la Salud (OMS) 2017 define a los tumores odontogénicos como neoplasias benignas y malignas que se originan del epitelio, ectomesenquima y/o tejido mesenquimatoso que participan en la formación del órgano dentario. Se encuentran exclusivamente dentro del macizo facial (intraóseo), o en el tejido blando (extraóseo/periférico) que cubre las áreas dentales y mucosa alveolar en regiones edéntulas.

Las neoplasias odontogénicas son raras, constituyen menos del 1% de todas las neoplasias de cavidad bucal. Clínicamente, las neoplasias odontogénicas son asintomáticas, aunque pueden causar expansión de las corticales, desplazamiento y movilidad dentaria, reabsorción de raíces y ósea.

Las neoplasias odontogénicas malignas se clasifican como sarcomas odontogénicos y carcinomas odontogénicos, en este último grupo se incluye al carcinoma ameloblástico.

El carcinoma ameloblástico presenta características histopatológicas semejantes al ameloblastoma con hallazgos de malignidad. En ocasiones, el carcinoma ameloblástico puede presentar metástasis.

Este trabajo tiene como objetivo, además de la revisión bibliográfica, se presenta dos casos clínicos con diagnóstico de carcinoma ameloblástico.

1. Odontogénesis.

La formación de los dientes tiene lugar durante el desarrollo embrionario a partir de la sexta semana de vida intrauterina. La capa basal del revestimiento ectodérmico del estomodeo forma la lámina dental; esta lámina origina una serie de proliferaciones celulares dentro del ectomesenquima de cada maxilar que corresponden a los esbozos de los órganos dentarios.

En la séptima semana la superficie cóncava de estas proliferaciones se invagina, dando como resultando el estadio de **casquete** del desarrollo dental, que consiste en una capa de células cúbicas dispuestas en la periferia formando el epitelio dental externo; una capa interna llamada **epitelio dental interno**, formado por una capa de células cilíndricas; y entre ambos epitelios se forma el retículo estrellado. Las células adquieren forma reticular ramificada, sus espacios extracelulares están llenos de líquido rico en albúmina, que se encarga de sostener y proteger las células formadoras del esmalte. ^[1] ^[2]

El tejido conectivo embrionario o mesénquima que hay en el interior de la concavidad comienza a proliferar bajo la influencia organizadora del epitelio del órgano dentario. Se condensa para formar la **papila dental**; que formará el complejo dentinopulpar. Simultáneamente al desarrollo del órgano y la papila dental existe una condensación en el mesénquima que los rodean, que corresponde al **saco dentario**.

A medida que crece el órgano dental y proliferan las células del área cóncava del casquete dental, el diente adquiere el aspecto de una campana (estadio de **campana**). El epitelio interno está formado por una sola capa de células cúbicas, por medio de citodiferenciación adquieren el aspecto de células cilíndricas llamadas **preameloblastos**, su núcleo se encuentra polarizado inverso. Los ameloblastos

adquieren la característica de una célula secretora de proteínas, que miden de 4 a 5 micras de diámetro de alto aproximadamente.

Antes que el epitelio dentario interno comience a producir esmalte, las células periféricas de la papila dentaria mesenquimatosas se diferencian hacia odontoblastos bajo la influencia organizadora del epitelio. Su morfología cúbica cambia a cilíndrica y adquieren la potencialidad específica para producir la dentina. Con el engrosamiento de la capa de dentina, los odontoblastos se retraen hacia el interior de la papila dental, persistiendo durante toda la vida del diente y producen predentina de forma continua. Las células de la papila dental forman la pulpa del diente. [3]

La membrana basal que separa al órgano del esmalte del ectomesenquima, inmediatamente antes de la formación de la dentina, se llama membrana performada.

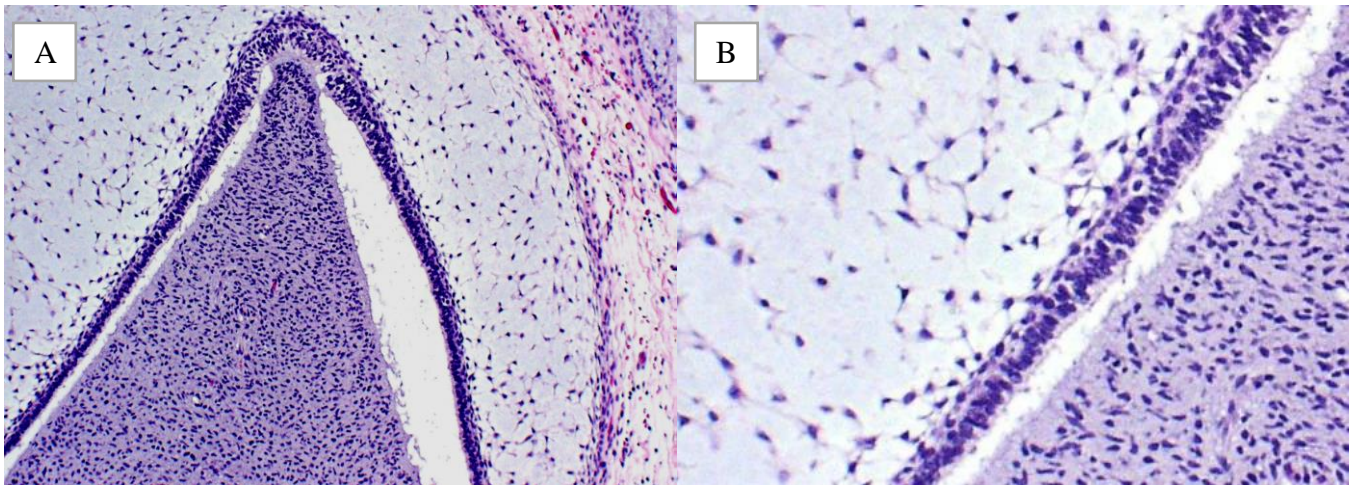


Imagen 1: A) Estadio de campana tardía; B) Ameloblastos.

Fuente: *Histology Guide virtual histology laboratory; T. Clark Brelje and Robert L. Sorenson; 2018*

Las células del epitelio externo cambian su morfología a células planas. Al final de la etapa de campana antes de la formación del esmalte y durante su formación, la superficie previamente lisa de dicho epitelio se dispone en pliegues. Entre los pliegues del mesénquima adyacente, el saco dentario forma papilas que contienen asas capilares para proporcionar el aporte nutritivo para la actividad metabólica del órgano avascular del esmalte.

El desarrollo del estadio de **campana** el límite entre el epitelio dentario interno y los odontoblastos delimita la futura unión amaelodentinaria.

2. Tumores Odontogénicos

2.1 Definición

La Organización Mundial de la Salud (OMS) 2017 define a los tumores odontogénicos como neoplasias benignas y malignas que se originan del epitelio, ectomesenquima y/o tejido mesenquimal que participan en la formación del órgano dentario. Se encuentran exclusivamente dentro del macizo facial (intraóseo), o en el tejido blando (extraóseo/periférico) que cubre las áreas dentales y mucosa alveolar en regiones edéntulas; y se pueden presentar en cualquier etapa de la vida.^[4]

La patogénesis de este grupo de lesiones es desconocida, aunque se ha descrito la asociación con la mutación en los genes BRAF y SOX2 en algunos de estos tumores. Estas neoplasias se originan de *novo*, sin ningún factor causal determinado. En el caso de las neoplasias malignas, pueden desarrollarse de *novo*, ser producto de múltiples recurrencias o transformarse en algún punto a partir de una neoplasia benigna bien diferenciada.

Clínicamente, las neoplasias odontogénicas son asintomáticas, que causan expansión de las corticales, desplazamiento y movilidad dental, reabsorción de raíces (rizolisis) y ósea. Es importante conocer las características epidemiológicas como edad, localización, sexo e Imagenología de las distintas neoplasias odontogénicas para realizar diagnósticos diferenciales clínicos.

Biológicamente, las lesiones en este grupo van desde proliferaciones hamartomatosas a neoplasias malignas con capacidad de metástasis. Comprender el comportamiento biológico de las diversas neoplasias odontogénicas es fundamental para el tratamiento de estos.

Las neoplasias odontogénicas tienden a semejar microscópicamente a la célula o tejido de origen, por lo que histológicamente, pueden parecerse a los componentes de tejidos blandos del órgano del esmalte o la pulpa dental, o contener elementos de tejido duro de esmalte, dentina y/o cemento. [4-5]

2.2 Clasificación de la Organización Mundial de la Salud (OMS) 2017

La clasificación de la OMS del 2017 se basa en el comportamiento biológico benigno, maligno y no neoplásico. Las subdivisiones de las lesiones se basan en los tipos de tejidos odontogénicos implicados. (Cuadro 1)

Las neoplasias odontogénicas malignas se clasifican como sarcomas odontogénicos y carcinomas odontogénicos, en este último grupo se incluye al carcinoma ameloblástico. [4] (Ver cuadro 1)

CLASIFICACIÓN DE TUMORES ODONTOGÉNICOS OMS 2017
<i>Neoplasias odontogénicas benignas de origen epitelial</i>
Ameloblastoma Ameloblastoma, tipo uniuquístico Ameloblastoma, tipo extraóseo/periférico Ameloblastoma metastatizante
Tumor Odontogénico Escamoso
Tumor Odontogénico Epitelial Calcificante
Tumor Odontogénico Adenomatoide
<i>Neoplasias odontogénicas benignas mixtas (origen epitelial y mesenquimatoso)</i>
Fibroma Ameloblástico
Tumor Odontogénico Primordial
Odontoma Odontoma, Tipo Compuesto Odontoma, Tipo Complejo
Tumor Dentinogénico de células fantasma
<i>Neoplasias odontogénicas benignas de origen mesenquimatoso</i>
Fibroma Odontogénico
Mixoma/Mixofibroma Odontogénico
Cementoblastoma
Fibroma Cemento-Osificante

<i>Neoplasias odontogénicas malignas de origen epitelial</i> <i>Carcinomas Odontogénicos</i>
Carcinoma Ameloblástico
Carcinoma Primario Intraóseo
Carcinoma Odontogénico Esclerosante
Carcinoma Odontogénico de Células Claras
Carcinoma Odontogénico de Células Fantasma
<i>Tumores odontogénicos malignos de origen epitelial y mesenquimatoso</i> <i>Carcinosarcomas Odontogénicos</i>
<i>Tumores odontogénicos malignos de origen mesenquimatoso</i> <i>Sarcomas Odontogénicos</i>

Cuadro 1: Clasificación de tumores odontogénicos. Modificado de: Referencia libro OMS 2017

3. Carcinoma Ameloblástico

3.1 Definición

El carcinoma ameloblástico aunque rara es la entidad más común de las neoplasias odontogénicas malignas, la Organización Mundial de la Salud (OMS) en el año 2017 la define como una entidad rara odontogénica epitelial primaria y es la contraparte maligna del ameloblastoma. ^[4]

3.2 Presentación clínica

Se ha reportado en la literatura que el sitio más afectado es la porción posterior de la mandíbula incluyendo la rama y el cuerpo mandibular, clínicamente se observa un aumento de volumen de consistencia dura o firme, con un tiempo de evolución rápido, provocando dolor la mayoría de la veces.

A la exploración intraoral se puede presentar como un aumento de volumen que infiltra a tejidos blandos y ocasiona expansión de la cortical ósea, además de presencia de úlceras, áreas de necrosis, desplazamiento y movilidad de órganos dentarios. Otros hallazgos clínicos con menor frecuencia son: parestesia, trismus e hipercalcemia. [7]

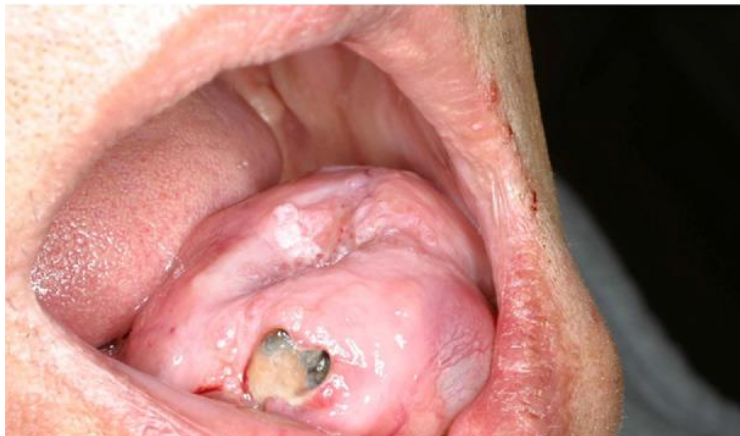

Imagen 1: Expansión de corticales y áreas ulceradas presentes en el carcinoma ameloblástico

Fuente. Karakida K. Ameloblastic carcinoma, secondary type: a case report. Oral Surg Oral Med Oral Pathol Oral Radiol Endod 2010

3.3 Patogénesis

El carcinoma ameloblástico se origina dentro de la mandíbula o el maxilar a partir del epitelio odontogénico involucrado en la formación de los dientes; este posible origen epitelial incluye al órgano del esmalte, los restos odontogénicos (restos de Malassez o restos de Serres), el epitelio reducido del esmalte y el revestimiento epitelial de los quistes odontogénicos, principalmente los quistes dentígeros. En la actualidad se desconoce el factor desencadenante o el estímulo para la transformación neoplásica de los restos epiteliales antes mencionados.

Los mecanismos por los que el carcinoma ameloblástico tiene un alto índice de crecimiento e infiltración a tejidos adyacentes se debe aquellos asociados con el desarrollo del tumor y la diferenciación celular, así como otras moléculas relacionadas con la progresión tumoral. Estos incluyen, pero no se limitan a sobreexpresión de factor de necrosis tumoral alfa (TNF- α), proteínas antiapoptóticas (Bcl-2, Bcl-xL) y proteínas de interfaz (factor de crecimiento de fibroblastos [FGF] y metaloproteinasas de matriz [MMP]). El carcinoma ameloblástico, sin embargo, tiene un alto índice de proliferación celular, como lo demuestra la positividad a la proteína relacionada con el ciclo celular Ki-67 por medio de inmunohistoquímica. [8]

Los estudios recientes sugieren que la desregulación de la vía *sonic hedgehog* (SHH) puede desempeñar un papel en el desarrollo del carcinoma ameloblástico, aunque debe enfatizarse que el significado general de esto no está claro. Las mutaciones del gen p53 parecen jugar un papel en el desarrollo y crecimiento del carcinoma ameloblástico. [5]

3.4 Incidencia

En Estados Unidos la incidencia anual del carcinoma ameloblástico incluyendo sus variantes (ameloblastoma metastizante) son de 1.79 casos por cada 10 000 000. Existen 123 casos reportados en Estados Unidos, haciendo referencia con mayor predilección por el género masculino, afectando pacientes con un rango de edad mayor de 45 años.

En los últimos años se ha reportado que solo el 2% de toda la población joven de China es afectada por dicha entidad. [4]

3.5 Imagenología

Se presentan como una lesión radiolúcida multilocular con bordes mal delimitados, desplazamiento de órganos dentarios, expansión e infiltración de corticales, y en algunos casos zonas radiopacas que representan calcificaciones distróficas. [4,9,10,11,12]

Las características imagenológicas en la resonancia magnética (RM) son áreas de isointensidad y poca hiperintensidad en T1WI, y poca hipointensidad y áreas de hipertensidad utilizando la secuencia STIR, una variante de la resonancia magnética. Menciona Matsuzaki H. que estos patrones de intensidades de señal no son específicos del carcinoma ameloblástico, aunque se observan en las piezas quirúrgicas y los hallazgos de RM del ameloblastoma común. [13]

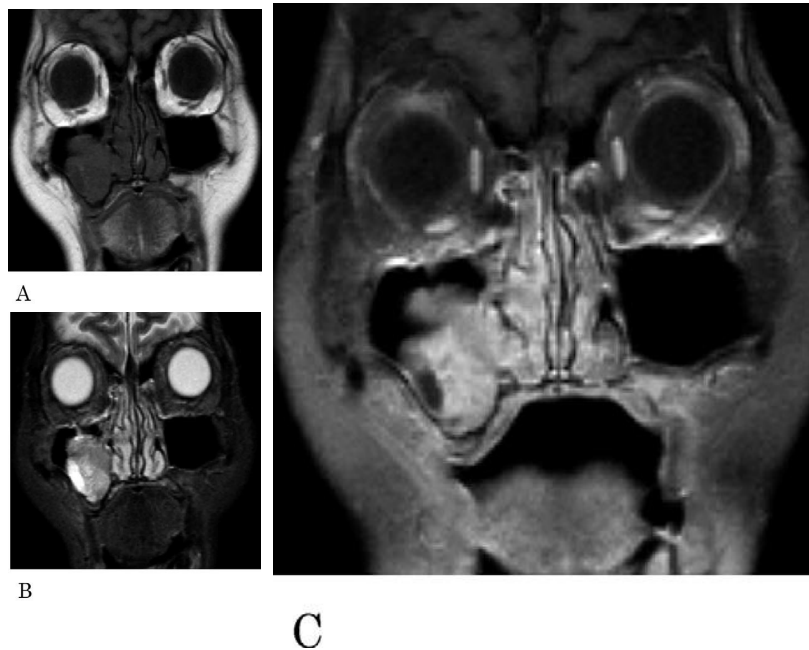


Imagen 2. Imágenes de resonancia magnética en el plano coronal. A) La imagen muestra hipointensidad a isointensidad con un patrón heterogéneo. B) La imagen de STIR muestra hiperintensidad heterogénea con un punto de señal marcado. C) En la imagen con contraste, la neoplasia muestra un área heterogénea fuera de la región de hiperintensidad en la imagen STIR.

Fuente. Matsuzaki H. Ameloblastic carcinoma: a case report with radiological features of computed tomography and magnetic resonance imaging and positron emission tomography. . Oral Surg Oral Med Oral Pathol Oral Radiol Endod 2011

Mientras tanto el uso de la tomografía axial computarizada (TC) muestra una lesión multilocular hipodensa con áreas hiperdensas, expansión de corticales, resorción y destrucción ósea.

La aplicación de las diferentes modalidades del TC muestra las dimensiones de la lesión, diferentes estudios mencionan el uso de la tomografía computarizada con contraste, donde presenta una mayor nitidez de la neoplasia maligna dentro del hueso afectado.

Se recomienda el uso de Tomografía por Emisión de Positrones (PET/FDG18) para descartar la presencia de metástasis en cadenas ganglionares y a distancia. [13]

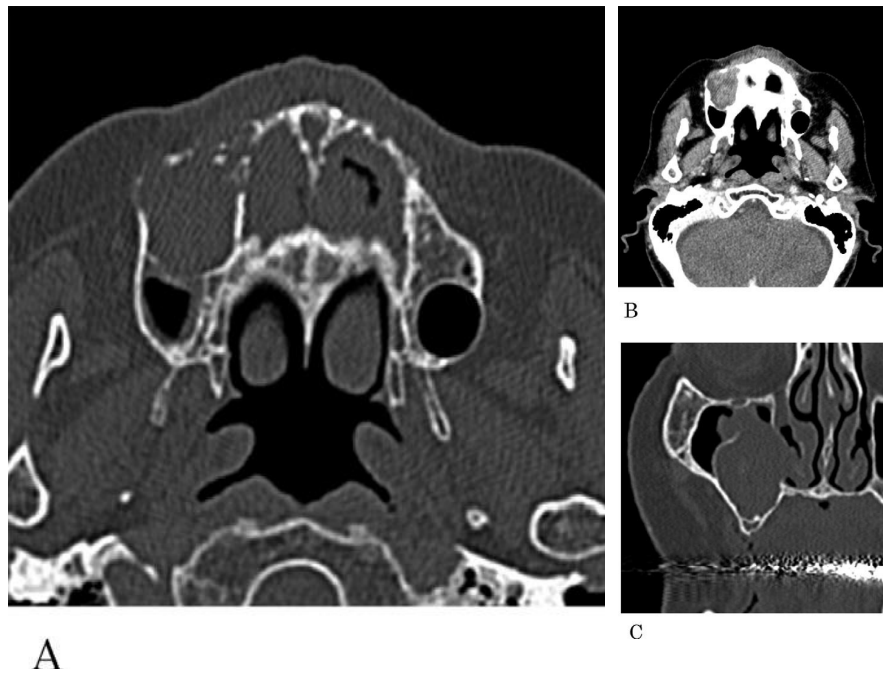


Imagen 3. Imágenes de tomografía computarizada. A) La imagen axial (ventana ósea) muestra una gran masa en el seno maxilar anterior derecho con destrucción de su pared anterior y hueso alveolar. B) La imagen axial con contraste muestra una nitidez heterogénea dentro de la neoplasia C) La imagen coronal reconstruida con condición ósea muestra la destrucción de la porción anterior derecha del seno maxilar y pared lateral nasal del seno maxilar derecho. Fuente. Matsuzaki H. Ameloblastic carcinoma: a case report with radiological features of computed tomography and magnetic resonance imaging and positron emission tomography. . Oral Surg Oral Med Oral Pathol Oral Radiol Endod 2011

3.6 Histopatología

Se define el carcinoma ameloblástico por la combinación citológica del patrón ameloblástico con hallazgos de malignidad.

El carcinoma ameloblástico puede presentar los patrones de ameloblastoma folicular y plexiforme. Las células son cilíndricas con el núcleo con polarización inversa, presencia de células basales estratificadas, estrato intermedio y retículo estrellado. [4]

El centro de las islas o nidos epiteliales se encuentran áreas basaloides, acantomatosas, células fusiformes o degeneración quística.

Las características malignas son el pleomorfismo nuclear, pérdida de relación nucleocitoplasma, hipercromatismo nuclear, mitosis aumentadas y anormales, invasión vascular y perineural, necrosis y comedonecrosis. [8]

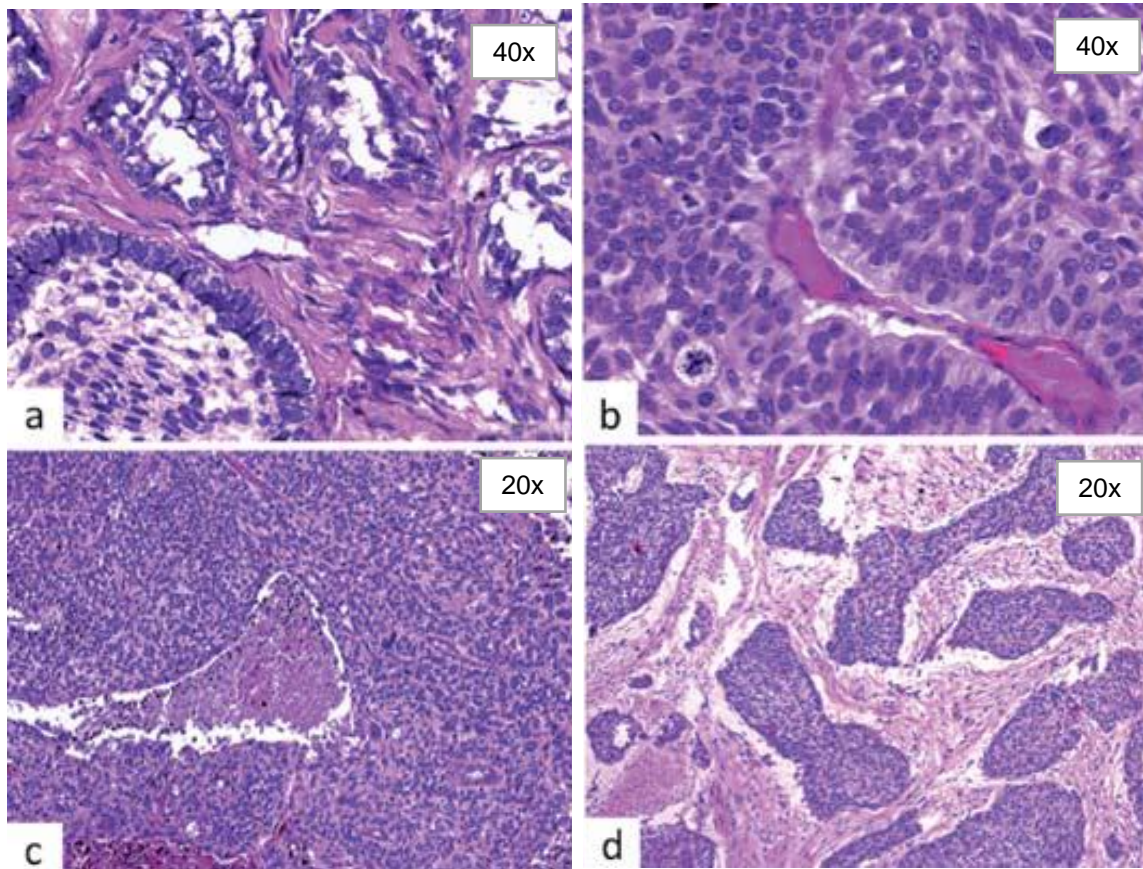


Imagen 4. Las características histológicas del carcinoma ameloblástico, A) Islas epiteliales con espacios centrales vacíos, mostrando un patrón folicular que se asemeja a un epitelio ameloblástico con células periféricas columnares. El estroma es altamente colagenizado (H & E, 400X) B) Cordones de células epiteliales malignas que muestran una capa periférica formada por columnas de células, con características ameloblásticas, incluida polarización nuclear inversa. Pleomorfismo celular, atipia celular y mitosis(H & E, 400X), C) Cordones de células epiteliales malignas que muestran un área central de necrosis (H & E, 200X), D) Islas de epitelio maligno bien definido, con células periféricas aplanadas separadas por colagenización del estroma. Las islas con frecuencia están separadas del estroma adyacente, lo que sugiere una adherencia deficiente del epitelio/interfaz de adherencia del estroma (H & E, 200X)

Fuente. Martínez-Martínez, M. Comparative histological and immunohistochemical study of ameloblastomas and ameloblastic carcinoma. Med oral Patol Oral Cir Bucal, 2017

3.7 Diagnóstico diferencial

Las características radiográficas, localización de la lesión y el rango de edad son características que se deben de considerar en conjunto para determinar un diagnóstico. Los diagnósticos diferenciales clínicos del carcinoma ameloblástico

deben de incluirse en tres categorías de las lesiones en los maxilares: neoplasias odontogénicas, quistes y lesiones intraóseas.

Dentro de las neoplasias odontogénicas, la zona radiolucida multilocular del ameloblastoma, el tumor odontogénico epitelial calcificante y del mixoma odontogénico son de primera elección. El quiste dentífero y el queratoquiste odontogénico pueden incluirse en este grupo de diagnósticos diferenciales ya que se presentan con una predilección en la zona posterior de la mandíbula.

Las características radiográficas del granuloma central de células gigantes, fibroma osificante, hemangioma central y posiblemente la histiocitosis de células de Langerhans presentan características que son similares al carcinoma ameloblástico, por lo que se deben de descartar dichos diagnósticos. [5]

Dentro de los diagnósticos diferenciales histopatológicos del carcinoma ameloblástico se deben de considerar las células en empalizada, ya que es una característica principal de esta lesión, histológicamente el carcinoma ameloblástico puede mostrar diferenciación escamosa con formación de cúmulos de queratina similar a las características histológicas del Carcinoma Primario Intraóseo de Células Escamosas (CPICE). Este componente escamoso representa un espectro de diferenciación de un carcinoma ameloblástico; por lo tanto, la posibilidad de un carcinoma ameloblástico debe ser el primero en ser considerado, en lugar de un Carcinoma Primario Intraóseo de Células Escamosas.

Otro diagnóstico diferencial es el Carcinoma Odontogénico de Células Claras (COCC) ya que presenta islas ameloblásticas con células en empalizada, otras características que se menciona son que algunos carcinomas ameloblásticos presentan células claras, sin embargo, histoquímicamente, muchas de las células tumorales contienen abundantes gránulos PAS-positivos, pero son negativos para mucina y amiloide. [7]

Las metástasis también deben ser consideradas; sin embargo, no muestran características clásicas de epitelio ameloblástico.

3.8 Diagnóstico final

3.8.1 Inmunohistoquímica

La inmunohistoquímica se usa para apoyar al diagnóstico y la clasificación de las neoplasias odontogénicas, pero algunos inmunomarcadores pueden ser de utilidad para una mejor comprensión de su origen y posible comportamiento biológico, por lo tanto, el perfil inmunohistoquímico de estas lesiones puede ser de utilidad para alcanzar un diagnóstico correcto en situaciones de duda

El inmunomarcador **p53** pertenece al grupo de los marcadores inmunohistoquímicos implicados en el control del ciclo celular. Esta proteína aparece implicada no sólo en el control del ciclo celular sino también en la integridad del ADN y la supervivencia de las células expuestas a agentes que dañan el ADN. El carcinoma ameloblástico presenta una mayor expresión en comparación con el ameloblastoma, varios estudios sugieren que esta proteína puede desempeñar un papel en la transformación maligna. Sin embargo, los datos con respecto a la expresión de p53 en carcinoma ameloblástico varían en diferentes estudios; según Karakida K. (2010) describieron la sobreexpresión de p53 en casi todas las células neoplásicas del carcinoma ameloblástico, mientras que fue negativa en el ameloblastoma. Por otro lado Abiko N. (2014) encontraron que las áreas benignas y malignas de un caso de carcinoma ameloblástico fueron negativas para p53. ^[14]

El marcador **Ki67** es una proteína que ha demostrado tener un papel importante en la regulación del ciclo celular, ausente en la fase G0 o G1 y alcanza niveles máximos de expresión durante la mitosis. Confirmar que la sobreexpresión

de Ki67 es una herramienta útil para distinguir entre las neoplasias benignas y malignas, como se ha demostrado en las áreas malignas de otros. [15]

Las **citoqueratinas CK14 y CK19** se expresan regularmente en el epitelio del órgano dental; la CK14 se encuentra en los diversos componentes durante todos los estadios del desarrollo del diente, incluyendo la lámina dental, el epitelio interno del esmalte y en casi todas las células del órgano del esmalte; mientras que CK19 es positivo en las últimas etapas del desarrollo, durante la diferenciación terminal de los ameloblastos.

Diversos estudios refieren un patrón similar de expresión de estas proteínas en el ameloblastoma, pero diferente al observarse en el carcinoma ameloblástico, ya que este último presenta una expresión irregular en la intensidad y ubicación para ambas citoqueratinas.

La **CK5**, están menos expresadas en carcinoma ameloblástico que en ameloblastoma, la **CK8** se encuentra en varios epitelios simples, así como en el órgano del esmalte, y la **CK14**, parece ser la principal citoqueratina expresada por el epitelio en el órgano del esmalte, marcando el final de la secreción de la amelogenina.

Por otro lado, la expresión de CK19 ha sido demostrada en la mayoría de los quistes y neoplasias odontogénicas, y ha sido considerada un buen marcador para lesiones odontogénicas benignas. Sin embargo, también se expresa en carcinoma ameloblástico, disminuyendo su utilidad para el diagnóstico cuando se trata de diferenciar entre dichas entidades. De acuerdo a lo reportado por Martínez-Martínez (2017) la expresión de la CK19 en el carcinoma ameloblástico es variable, en las áreas con características ameloblásticas.

En el trabajo de Martínez-Martínez (2017) menciona que p63 se expresa principalmente en las células basales y suprabasales de ameloblastoma, p63 fue sobreexpresado en todos los casos de carcinoma ameloblástico, indicando una falta de diferenciación celular y un mayor potencial de crecimiento celular, dos características comunes de las neoplasias malignas. [8]

Las moléculas de adhesión celular y sus interacciones pueden ser alteradas en las neoplasias, particularmente en neoplasias malignas, favoreciendo la progresión, invasión, recurrencia y metástasis.

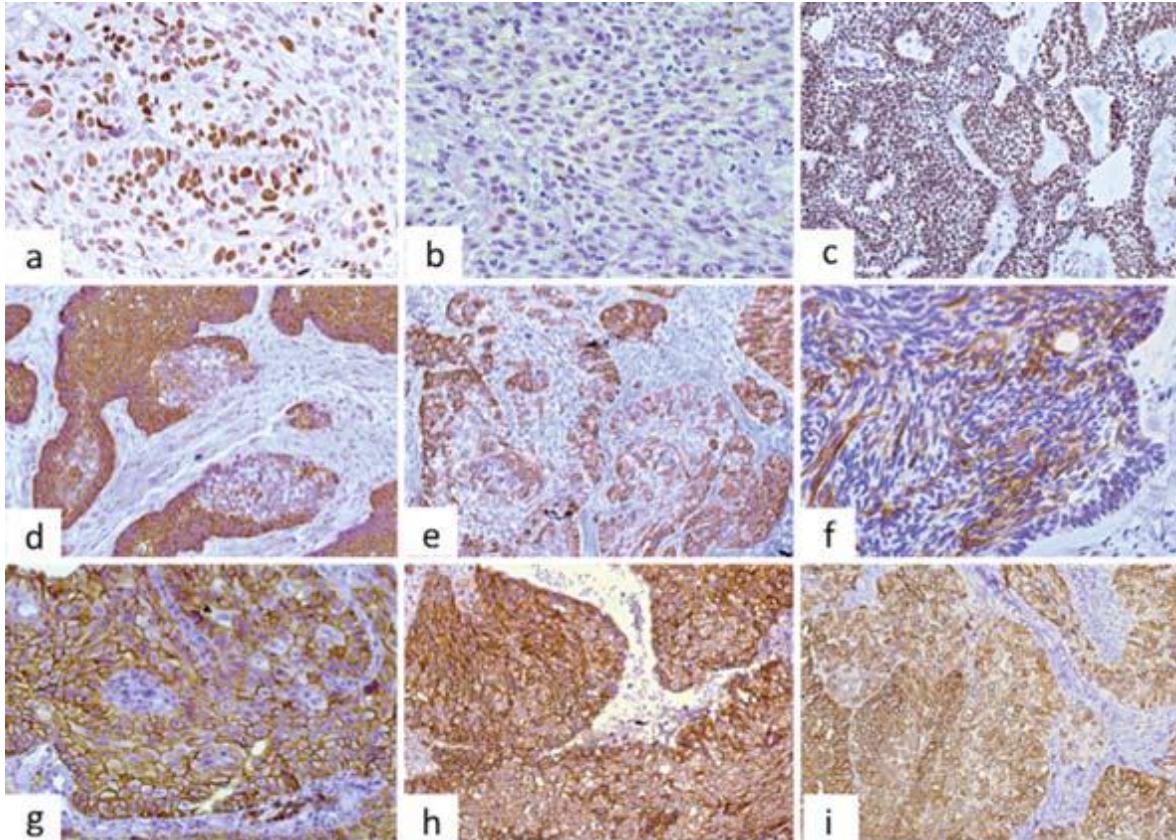
E-Cadherina es una glucoproteína transmembranal expresada por células epiteliales y otros tejidos que interviene en la adhesión celular dependiente de calcio, selectividad y señalización celular.

En condiciones normales, E-cadherina se expresa moderadamente en el epitelio odontogénico durante la etapa de campana, especialmente en el retículo estrellado del órgano del esmalte, y también en las células en empalizada de los ameloblastomas.

La **β -catenina** es una molécula multifuncional que desempeña un papel en la adhesión celular mediada por cadherinas como en la señalización de proteínas *wingless* e *int-1* (Wnt) que participan en procesos biológicos y del desarrollo embriológico. La expresión nuclear de E-cadherina y β -catenina ha sido reportada en casos de carcinomas ameloblásticos y ameloblastoma.

La **proteína SOX2**, también conocida como SRY-box 2 (*Sex determining Region Y-box 2*), es un factor de transcripción cuya función es la renovación de las células troncales embrionarias, promueve el desarrollo ectodérmico, por lo que da lugar al epitelio odontogénico, se expresa en la lámina dental y está involucrado en la renovación de todos los linajes epiteliales del desarrollo del órgano dental,

incluidos los ameloblastos, por lo tanto, SOX2 se clasifica como oncogen en varias neoplasias malignas odontogénicas. SOX2 es un marcador específico y sensible para el carcinoma ameloblástico de alto grado. [17]



*Imagen 5. Principales características inmunohistoquímicas en el carcinoma ameloblástico: **A)** Las células epiteliales muestran una fuerte y alta expresión de Ki-67 en la mayoría de las células (200X), **B)** La expresión nuclear de p53 en AC, las células positivas son evidentes, pero la intensidad de la tinción es débil (200X), **C)** La expresión de p63 en el carcinoma ameloblástico, con la mayoría de los núcleos fuertemente positivos (200X), **D)** Fuerte expresión homogénea de CK5 en AC, tanto en las células centrales y periféricas de las islas epiteliales, con pérdida de expresión en áreas focales (200X), **E)** Islas neoplásicas que ilustran una fuerte expresión de CK14 en la mayoría de las células, pero pérdida de tinción o expresión débil en regiones focales (200X), **F)** Tinción de CK19 en el carcinoma ameloblástico, que muestra células fuertemente positivas impregnadas de células en áreas periféricas y centrales (200X), **G)** Cordon epitelial maligno que muestra la mayoría de las células con una fuerte positividad para CD138 (400X), **H)** Caso de AC expresando fuertemente E-cadherina en la mayoría de las células (200X), **I)** Caso de AC que muestra una fuerte expresión de β -catenina. En la mayoría de los casos fue débilmente positivo o negativo (200X).*

Fuente. Martínez-Martínez, M. Comparative histological and immunohistochemical study of ameloblastomas and ameloblastic carcinomas. Med Oral Patol Oral Cir Bucal, 2017.

3.9 Tratamiento

El tratamiento de una neoplasia de origen odontogénico de la cavidad bucal varía desde la necesidad de la realización de una simple biopsia escisional hasta la resección mandibular acompañada con disección del cuello (por ejemplo, resección radical de ganglios linfáticos y otras estructuras viscerales adyacentes a los canales linfáticos en el cuello) ^[19]

Debido a la variación en la presentación clínica del carcinoma ameloblástico, la estadificación clínica se realiza antes de formular el plan de tratamiento.

Los procedimientos quirúrgicos para la extirpación del carcinoma ameloblástico varían según la extensión de la lesión, una lesión amplia que se asocia a cadenas linfáticas positivas o una lesión similar en el área del pilar amigdalino puede requerir cirugía radical para extirpar correctamente la neoplasia y la metástasis ganglionar.

Este procedimiento da lugar a grandes defectos en la mandíbula y la pérdida extensa de tejidos blandos, lo que puede alargar y complicar la rehabilitación funcional y estética. ^[20]

Después de extirpar la lesión causada por el carcinoma ameloblástico pueden quedar defectos óseos en un rango que va desde la pérdida del hueso alveolar hasta la pérdida del maxilar y mandíbula, siendo causa de preocupación del paciente sobre el aspecto funcional y/o estético. ^[21] El tratamiento de este tipo de lesiones en cavidad bucal debe incluir planes futuros de reconstrucción que deben ser trazados antes del procedimiento quirúrgico para que los resultados de la reconstrucción sean óptimos.

La reconstrucción tras la extirpación quirúrgica del carcinoma ameloblástico se retrasa por varias razones. La radiación se emplea de forma adyuvante junto con la cirugía y puede poner en peligro la supervivencia de los injertos óseos. Otra razón para retrasar la reconstrucción es que después de extirpar la neoplasia aparecen dificultades para el manejo de tejido blando y es posible que se necesiten tejidos adicionales antes de realizar la reconstrucción ósea. Sin embargo, una razón importante es que quizás la neoplasia recurra y en ese caso se necesita una cirugía ablativa adicional que puede modificar la reconstrucción. [19,21]

El carcinoma ameloblástico durante mucho tiempo se consideró como una neoplasia radioresistente, ya que la radioterapia no representaba un beneficio apreciable en los pacientes, sin embargo, estudios recientes sugieren que la radioterapia puede ser benéfica en pacientes con recurrencias locales o aquellos con enfermedad residual después de la resección. Esto puede ser debido a las mejoras en las técnicas de tratamiento, ya que a menudo utilizan irradiación de ortovoltaje y agujas de radio en lugar de irradiación de megavoltaje. [20]

En cuanto a la quimioterapia para el tratamiento del carcinoma ameloblástico, la literatura no reporta resultados significativos. [10]

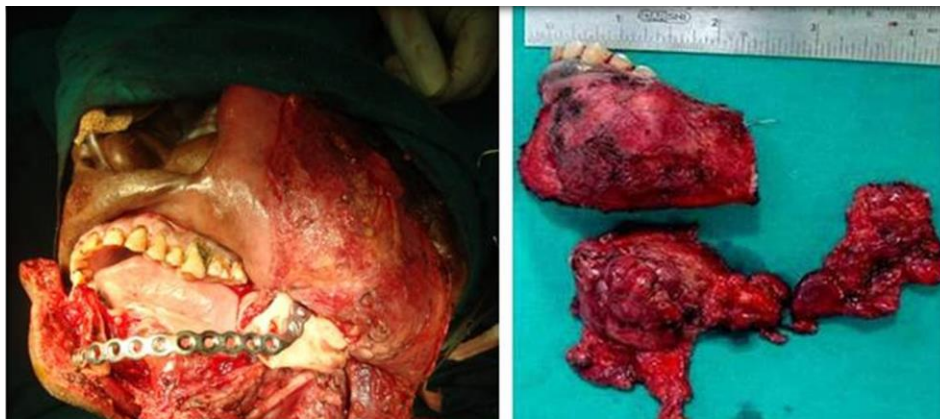

Imagen 6. A) Fotografía intraoperatoria que muestra la lesión después de la exposición y reconstrucción con placa de titanio, B) Pieza quirúrgica.

Fuente. Gawande, P. Ameloblastic Carcinoma: A Rare Malignant Tumour in Maxillofacial Region. Journal of Maxillofacial. Oral Surg. 2016

3.9 Pronostico

Un pronóstico favorable se relaciona con el tratamiento quirúrgico temprano con o sin radioterapia o quimioterapia, determinado por el sitio y la extensión de la neoplasia maligna, sin embargo, los grupos de edades extremas (niños y adultos jóvenes seguidos por adultos de tercera edad) son más susceptibles a un mal pronóstico y menor supervivencia. [22]

El estudio de Tajindra S. y Rashmi H. (2010) concluye que el pronóstico y la supervivencia dependen únicamente de la edad de la presentación, tratamiento y metástasis, en ese estudio se consideró diferentes grupos de edad para una mejor evaluación del comportamiento de la neoplasia maligna con respecto a otros grupos y los factores demográficos. [23]

3.10 PET/FDG 18

El carcinoma ameloblástico tiene riesgo de metástasis, siendo el pulmón, ganglios linfáticos cervicales, cerebro, hueso, tejido blando e hígado los sitios de predilección.

El PET/FDG 18 es un estudio imagenológico para la evaluación de neoplasias malignas, la identificación del sitio primario como ganglios linfáticos y metástasis a distancia. Sin embargo, son pocos los casos reportados en la literatura que se auxilian del uso de PET/FDG 18 en el carcinoma ameloblástico.

Devenney-Cakir B. (2010) describen un estudio con la aplicación de PET/FDG 18 del carcinoma ameloblástico, reportando que el FDG18 se acumula en metástasis de cráneo (SUVmax 6.0) y pulmón (SUVmax 2.0). [24] Según Matsuzaki H. (2011) mencionan que la captación de FDG 18 se acumula en el tumor primario (SUVmax 28.3), aunque no describen acumulaciones anormales de FDG 18

sugiriendo una metástasis, porque el carcinoma ameloblástico tiene un potencial de metástasis a distancia con o sin metástasis cervical a los ganglios linfáticos. [13]

El empleo inicial de PET/FDG18 como método de estadificación favorece el pronóstico y el respectivo tratamiento quirúrgico; es por ello que se debe de realizarse antes de la cirugía.

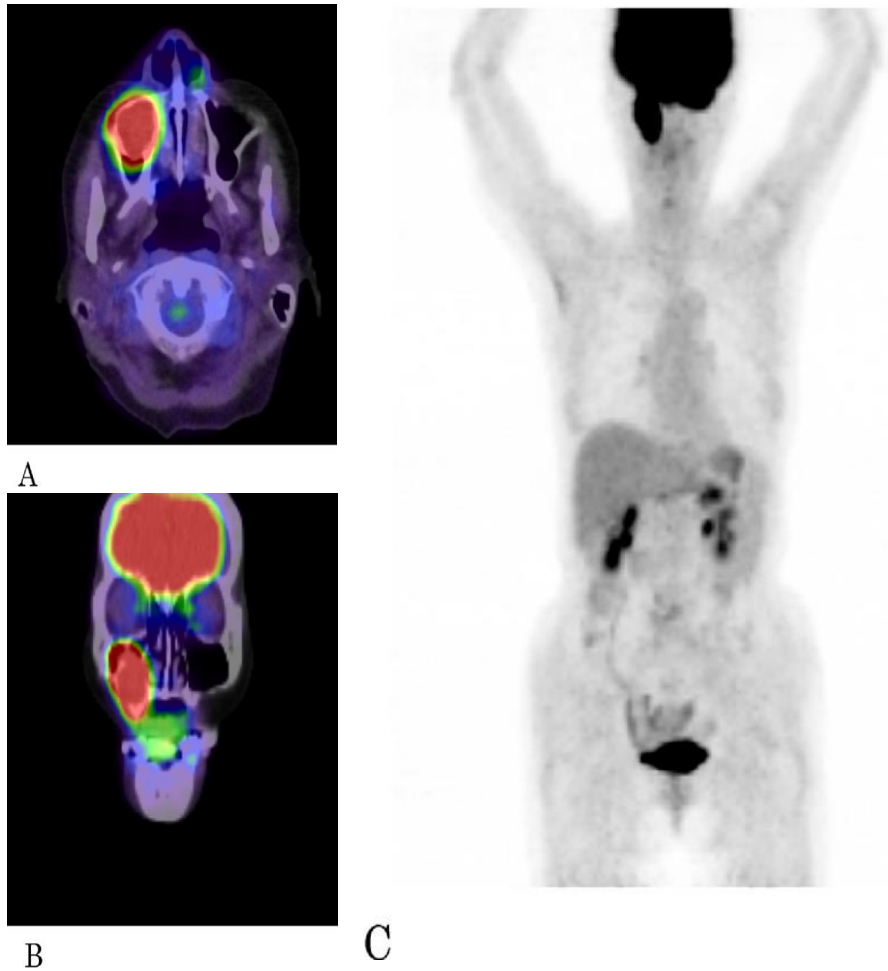


Imagen 7. A,B) Corte axial y coronal de Tomografía por emisión de 18F-fluorodesoxiglucosa positrones (FDG-PET) / CT que muestra la acumulaciones del tumor primario en el maxilar derecho (SUVmax 28.3), C), No hay acumulaciones anormales de FDG que sugieran la metástasis en la imagen FDG-PET.

Fuente: Matsuzaki H. Ameloblastic carcinoma: a case report with radiological features of computed tomography and magnetic resonance imaging and positron emission tomography. Oral Sur Oral Med Oral Pathol Oral Rad Endod. 2011

4. Caso clínico 1

Paciente masculino de 54 años de edad, acude al departamento de cirugía maxilofacial del Hospital 20 de Noviembre por aumento de volumen en el lado izquierdo de la mandíbula que impedía la correcta apertura y provocaba asimetría facial, refiere sensación constante de hormigueo, se desconoce el tiempo de evolución; pero se calcula un tiempo aproximado de 3 años.

Se realizó historia clínica con antecedentes personales no patológicos y antecedentes heredofamiliares preguntados y negados, refiere ser fumador de 3 cigarrillos por día hace 15 años.

4.1 Exploración extrabucal

En la inspección clínica se observa asimetría en el tercio facial inferior por el aumento de volumen en el lado izquierdo, abarcando del mentón hasta el ángulo de la mandíbula, de consistencia dura y cadenas ganglionares negativas.



Imagen 8. Fotografía extrabucal inicial

Fuente Directa.

4.2 Exploración intrabucal.

Se observó aumento de volumen en el proceso alveolar mandibular del lado izquierdo abarcando del incisivo lateral inferior derecho al tercer molar inferior izquierdo, de forma irregular, de superficie lisa, consistencia dura y eritematoso, con zonas de necrosis y úlceras. La extensión distal condicionaba la pérdida del surco vestibular.

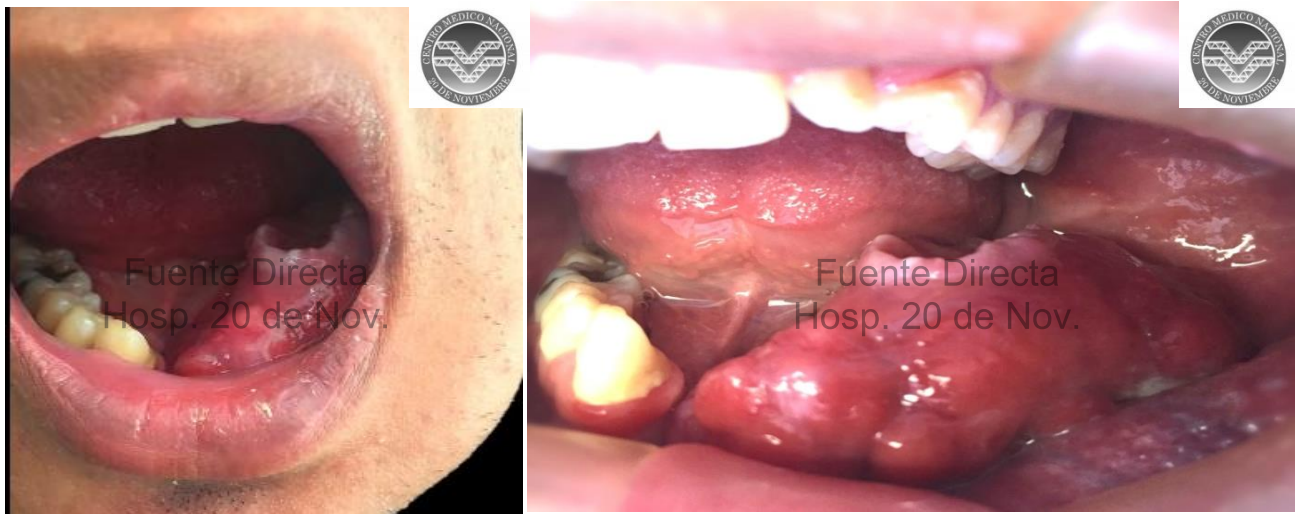


Imagen 9. A) Fotografía intrabucal del aumento de volumen del lado izquierdo, B) Áreas de necrosis y úlceras.

Fuente Directa.

4.3 Imagenología

En la radiografía se observó una lesión radiolúcida multilocular que va desde el órgano dentario 33 al ángulo de la mandíbula del lado izquierdo con un tamaño aproximado de 10 x 4.5cms, bordes mal delimitados con expansión de corticales.

4.4 Abordaje quirúrgico

Se realizó previa biopsia insisional con anestesia local y se realiza estudio histopatológico con diagnóstico de carcinoma ameloblástico, no se realizó estudio inmunohistoquímico.

Con anestesia general se realizó un abordaje quirúrgico extraoral con resección parcial del cuerpo mandibular, con reconstrucción inmediata de placa de titanio.

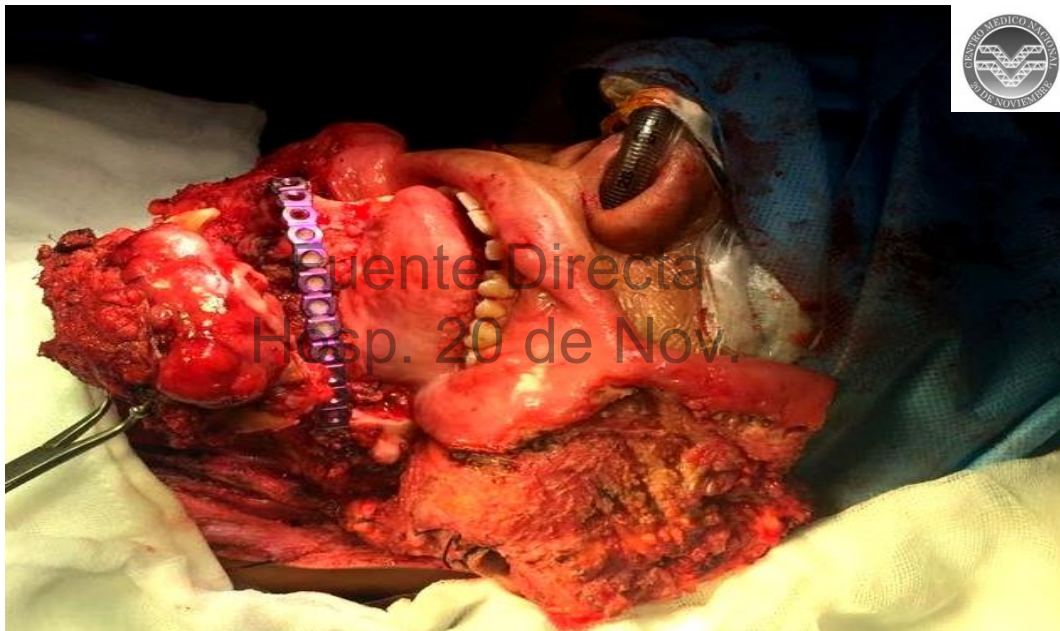


Imagen 10. Abordaje quirúrgico con reconstrucción de placa de titanio.

Fuente Directa

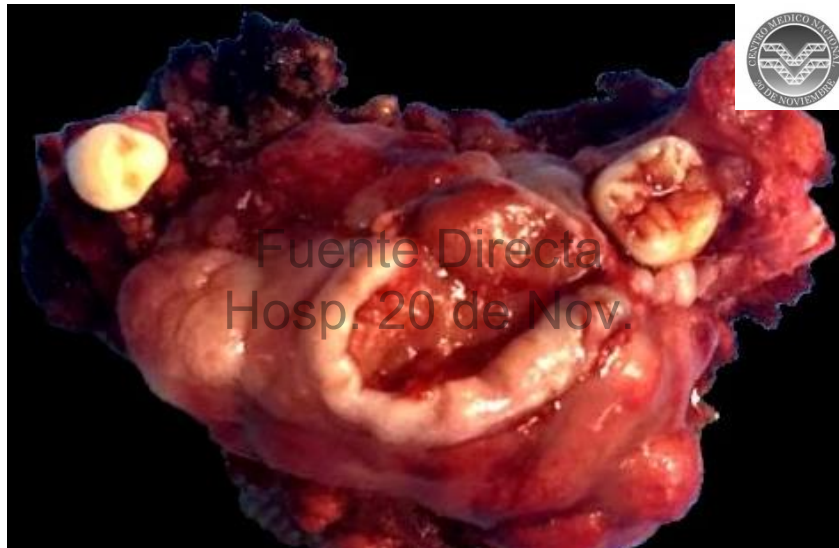

Imagen 11. Pieza Quirúrgica

Fuente Directa.

4.4 Descripción macroscópica

La pieza quirúrgica de la hemimandibulectomía que va desde el central izquierdo al tercer molar izquierdo presenta una masa que protruye en el reborde alveolar de forma irregular, de consistencia firme, color café claro y café oscuro que midió 10 x 3,5 x 4,5 cm.

La pieza quirúrgica de cuello que se recibió fue de forma rectangular, superficie irregular, consistencia blanda, de color amarillo, café claro y café oscuro, la cual mide 13 x 4 x 2 cm. Los ganglios fueron disecados y la glándula submandibular con tejido adiposo y ganglios accesorios presenta color café claro, consistencia firme, y en conjunto midieron 8,5 x 5,5 x 3 cm.



Imagen 12. Pieza quirúrgica fijada en formol al 10%

Fuente Directa.

4.5 Estudio histopatológico

El espécimen examinado se encuentra formado por una proliferación de cordones e islas de epitelio ameloblástico con hiper cromatismo nuclear, pleomorfismo celular, nucleolos prominentes, zonas con células claras, diferenciación acantomatosa y desmoplásica, y áreas células fusiformes en un tejido conectivo fibroso denso bien vascularizado. Los bordes quirúrgicos se encontraron libres de lesión.

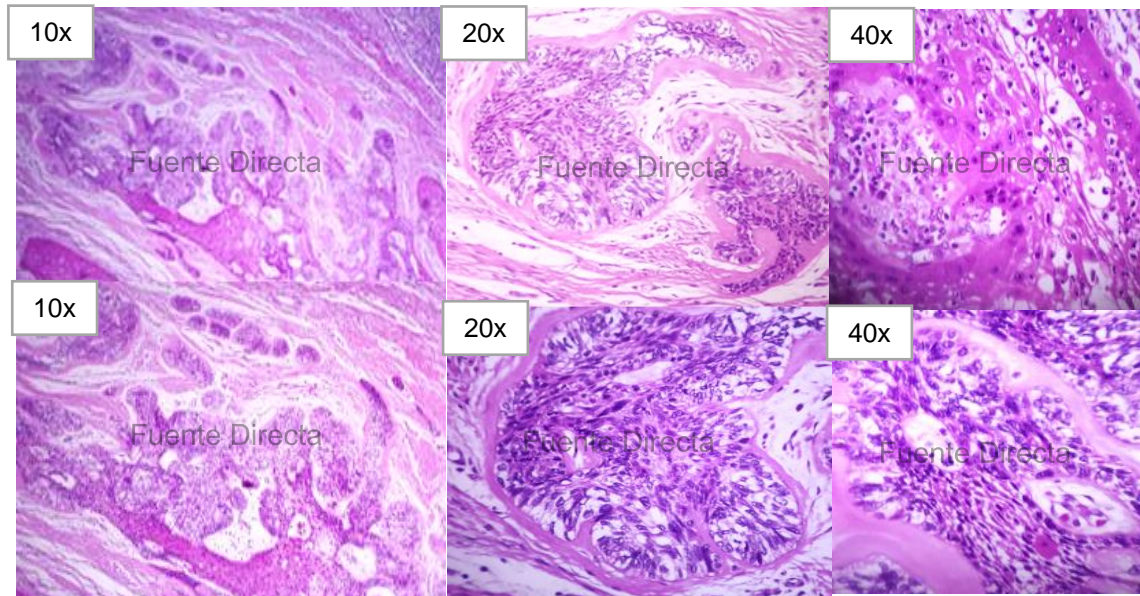


Imagen 14. Tinción H&E

Fuente Directa.

5. Caso Clínico 2

Paciente femenino de 38 años de edad, acude al departamento de cirugía maxilofacial del Hospital Juárez de México por aumento de volumen en el lado izquierdo de la mandíbula y cerca de la zona anterior de la mandíbula provocando asimetría facial; refiere dolor, se desconoce el tiempo de evolución; pero se calcula un tiempo aproximado de 5 años.

Se realizó historia clínica con antecedentes personales no patológicos y antecedentes heredofamiliares preguntados y negados.

5.1. Exploración extrabucal

En la inspección clínica se observó asimetría facial en el tercio inferior por el aumento de volumen en el lado izquierdo, abarcando del mentón al borde inferior

izquierdo de la mandíbula, de consistencia dura con cadenas ganglionares positivas.

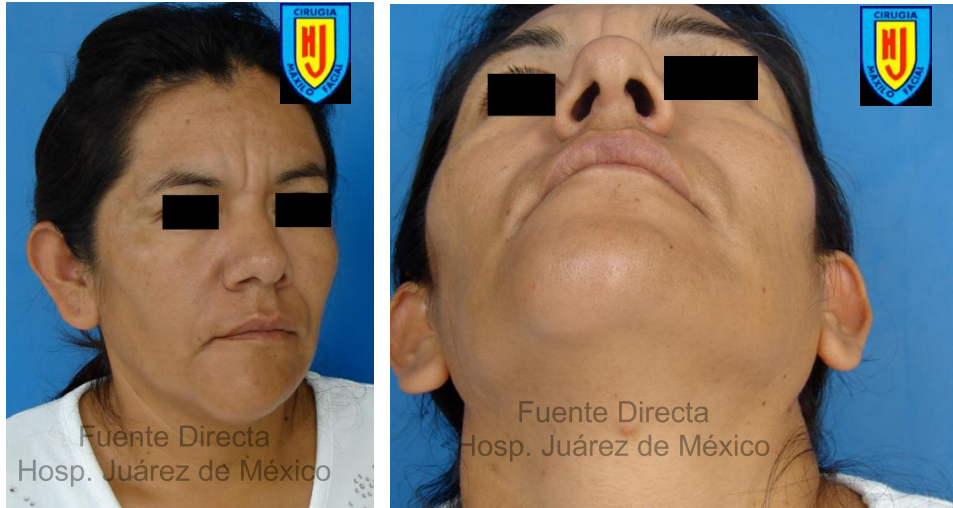

Imagen 15. Fotografía extabucal inicial

Fuente Directa

5.2. Exploración intrabucal

Se observó aumento de volumen en el proceso alveolar mandibular de la zona anterior abarcando del segundo premolar inferior izquierdo al canino inferior derecho, de superficie lisa, consistencia dura, de color al tejido adyacente y expansión de la cortical vestibular. La extensión distal condiciona la pérdida del surco vestibular.

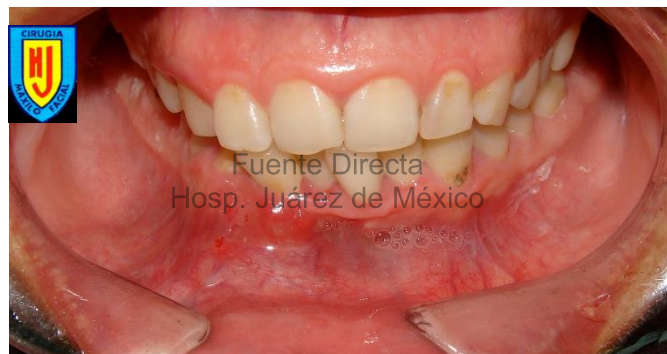

Imagen 16. Fotografía intrabucal inicial. Fuente Directa

5.3. Imagenología

En la radiografía se observó una lesión radiolúcida multilocular abarcando del órgano dentario tercer molar inferior izquierdo al segundo molar inferior derecho, expansión de la cortical, con un tamaño aproximado de 8 x 4.5cms.

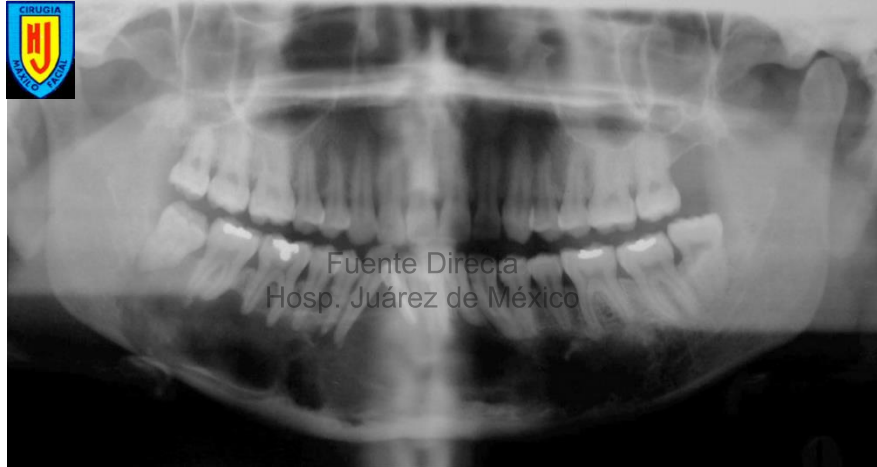

Imagen 17. Ortopantomografía inicial

Fuente Directa

Se realizó tomografía computarizada, en un corte axial en la región anterior de la mandíbula se observó una zona hipodensa, desde el segundo molar inferior derecho hasta el tercer molar inferior izquierdo, con destrucción de la cortical vestibular y lingual, que midió aproximadamente 9 x 5cms. En la reconstrucción tridimensional de la tomografía computarizada se observó la perforación de la cortical vestibular en la región mentoniana.

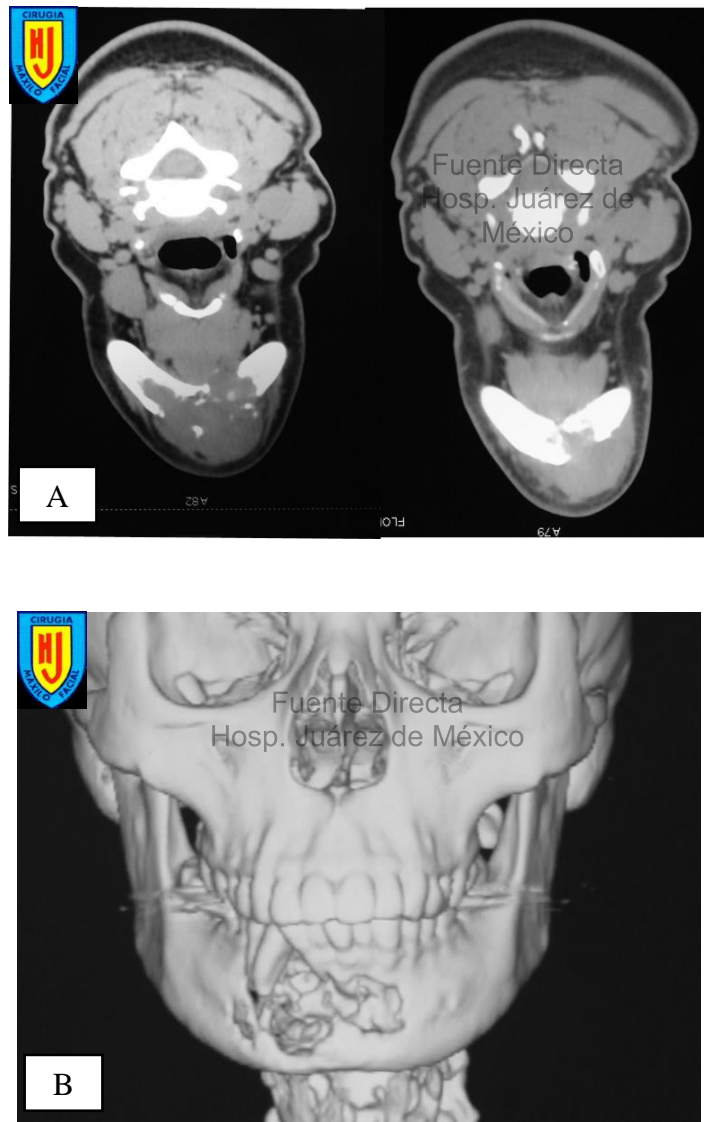


Imagen 18. Tomografía axial computarizada. **A)** Corte transversal; **B)** Vista frontal

Fuente Directa.

5.4 Abordaje quirúrgico

Se realizó con anestesia local biopsia por aspiración descartando una cavidad quística sin contenido mucoso ni de queratina, se realizó una biopsia insisional de la lesión.

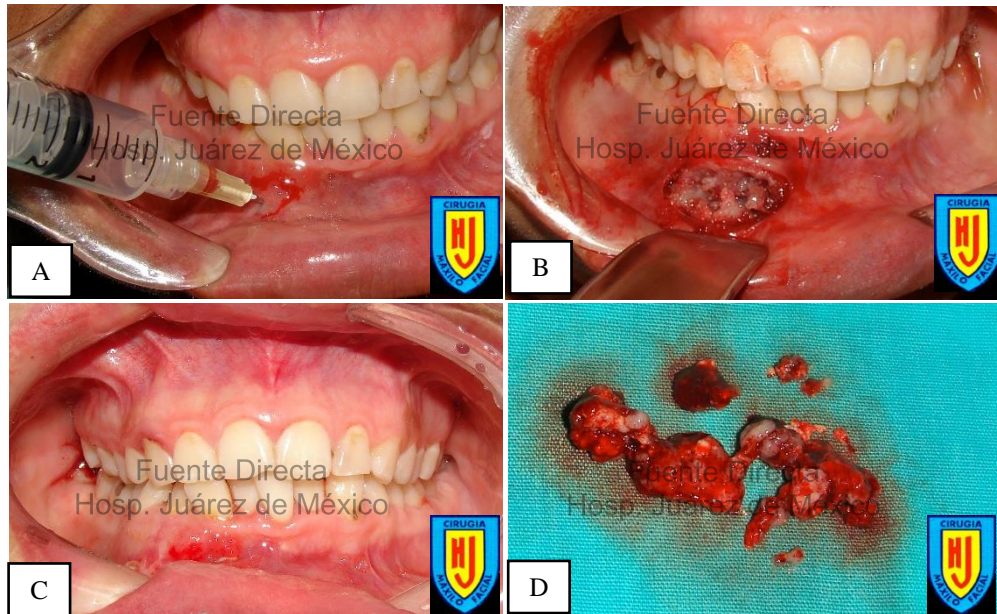


Imagen 19. A) Biopsia por punción aspiratoria; B) Biopsia insisional; C) Sutura; D) Tejido obtenido de biopsia insisional.

Fuente Directa.

El diagnóstico histopatológico de la biopsia insisional fue ser carcinoma ameloblástico, con el diagnóstico se realizó un abordaje quirúrgico extraoral con resección parcial del cuerpo mandibular, con reconstrucción inmediata de placa de titanio.

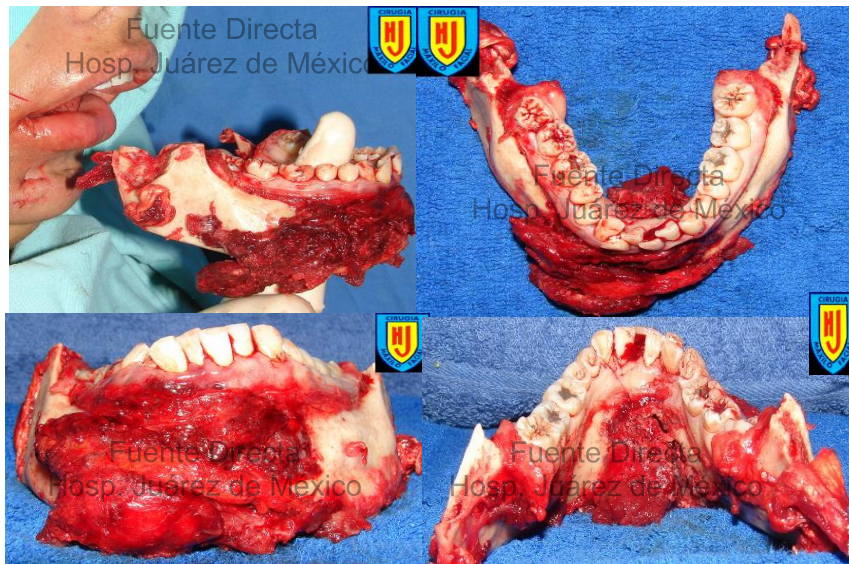


Imagen 20. Pieza quirúrgica

Fuente Directa.

5.4 Descripción macroscópica

La pieza quirúrgica de la resección mandibular del ángulo derecho hasta el ángulo izquierdo con tejido blando adherido, presentó una masa que protruye en el reborde alveolar de forma irregular, de consistencia firme, color café claro y café oscuro que midió 22 x 6 x 5 cms.

5.5. Estudio histopatológico

El espécimen examinado se encontraba formado por epitelio ameloblástico con displasia severa con infiltración al tejido blando, zonas con diferenciación acantomatosa, áreas quísticas con comedonecrosis en un estroma de tejido conectivo fibroso denso bien vascularizado con infiltrado inflamatorio crónico difuso severo, hueso lamelar vital, osteoide y musculo estriado. Los bordes quirúrgicos se encontraron libres de lesión.

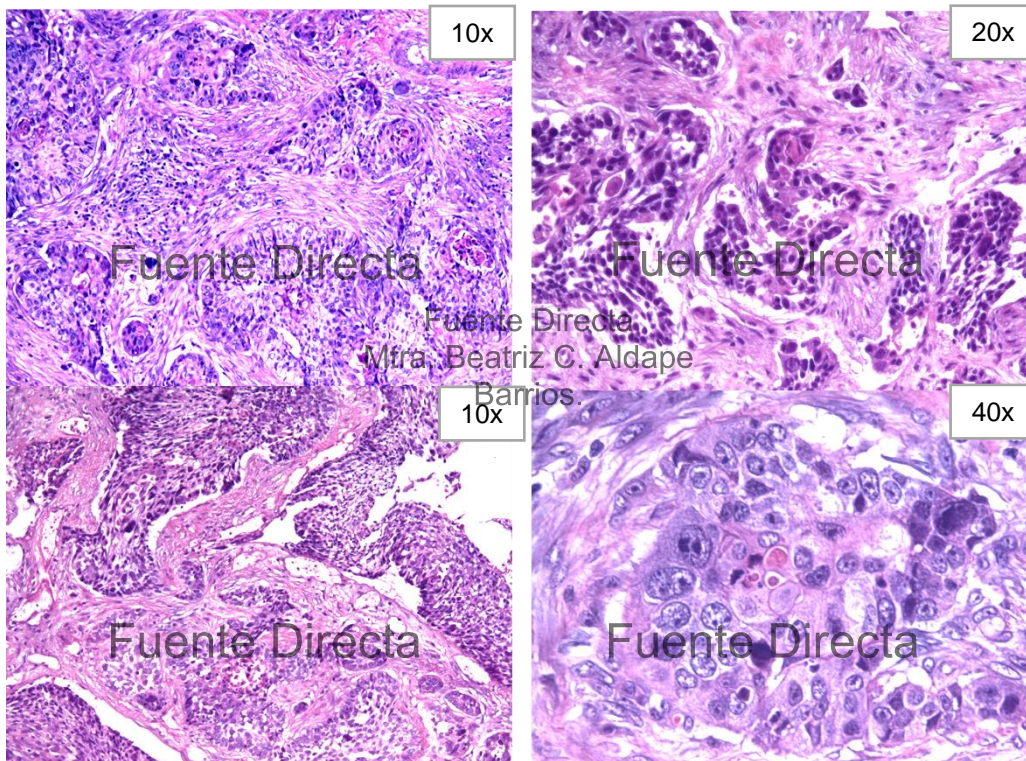


Imagen 21. Tinción H&E. Fuente Directa.

5.6. Estudio inmunohistoquímico

Las células epiteliales muestran una intensa expresión de Ki-67 en la mayoría de las células con un índice de proliferación de 80.88%, la expresión nuclear de p53 fue positiva en el espécimen, las células positivas son evidentes, pero la intensidad de la tinción es débil.

La expresión de p63 en el carcinoma ameloblástico, con la mayoría de los núcleos intensamente positivos, existe una fuerte expresión homogénea de CK5 en el espécimen, tanto en las células centrales y periféricas de las islas epiteliales, con pérdida de expresión en áreas focales, las islas neoplásicas que ilustran una fuerte expresión de CK14 en la mayoría de las células, pero pérdida de tinción o expresión débil en regiones focales.

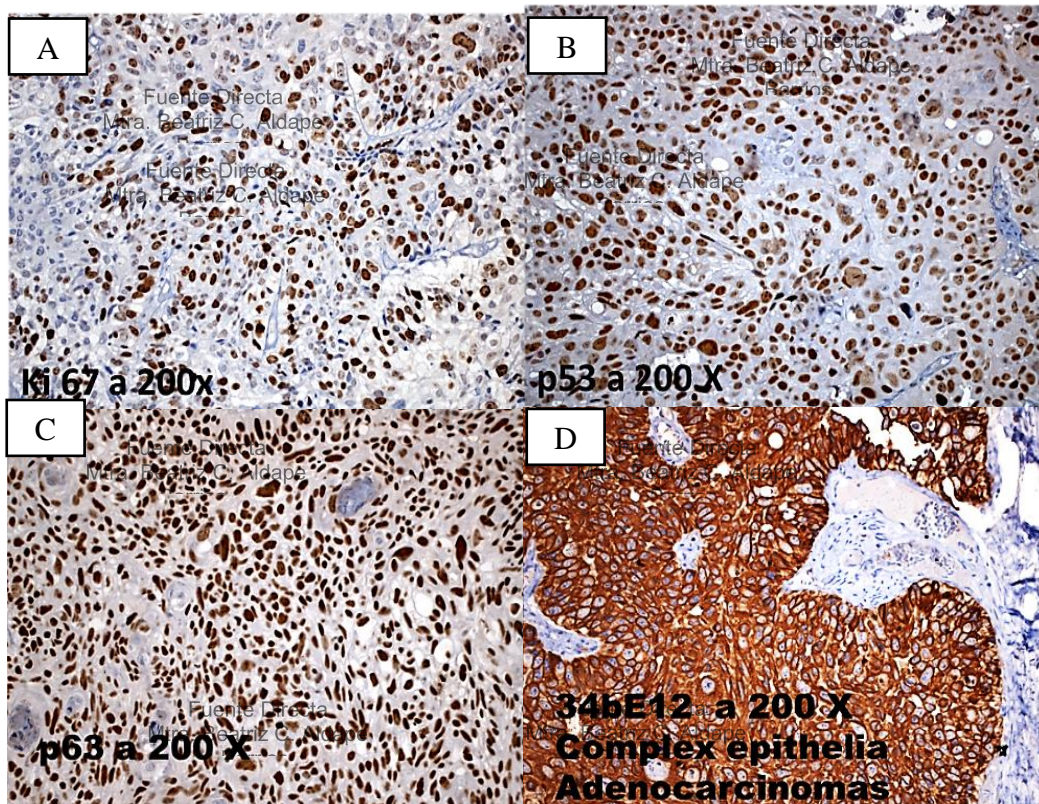
La aplicación de CK19 mostró células intensamente positivas impregnadas de células en áreas periféricas y centrales, el uso de CD138 mostró separación de las células epiteliales de los cordones e islas.

Los inmunomarcadores E-cadherina y β -catenina se expresaron intensamente en la mayoría de las células, mientras tanto, CK14 fue negativa, mientras tanto Vimentina fue negativa en células neoplásicas y positiva en tejido conectivo normal. (Ver tabla 2).

CKAE1/AE3	Positivo
CK 5	Positivo
CK 7	Positivo
CK 8	Positivo
CK 18	Positivo
CK 19	Positivo
SMA	Positivo
p53	Positivo

Ki-67	Positivo
p63	Positivo
CD 138	Positivo
E-Caderina	Positivo
β -Catenina	Positivo
CK 14	Negativo
Vimentina	Negativo/Positivo

Tabla 2: Resultados de inmunomarcadores



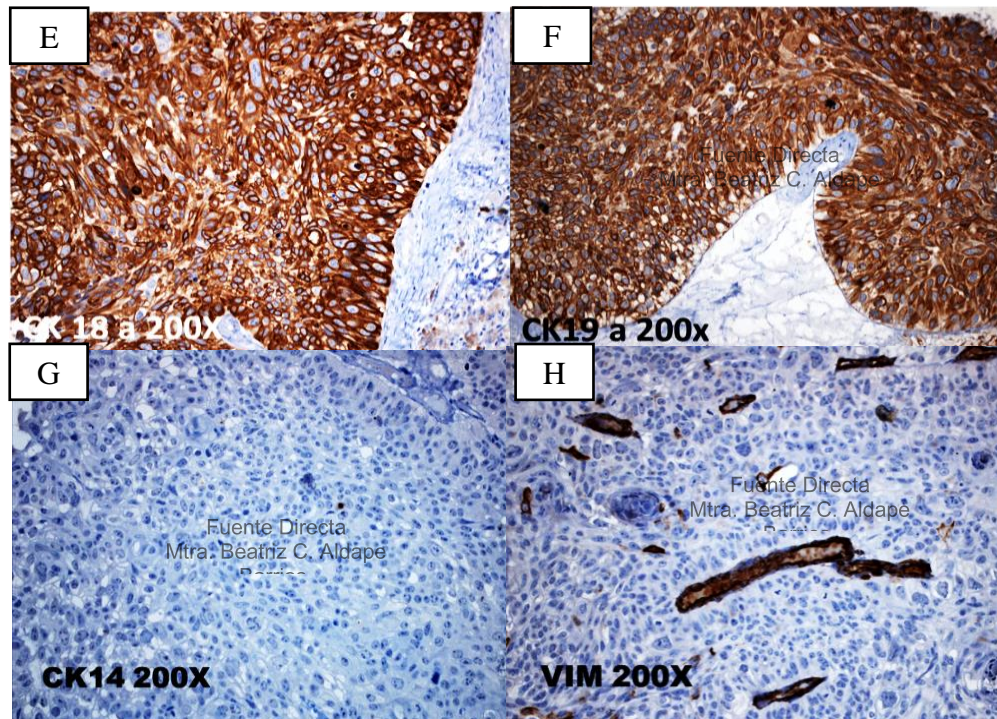


Imagen 22. Inmunohistoquímica A) Ki67 200x; B) p53 200x; C)p63 200x; D34bE12 200x); E) CK 18 200x ; F) CK 19 200x; G) CK 14 200x; H) VIM 200x

Fuente Directa.

5.8. Post operatorio

Posterior al tratamiento quirúrgico, se solicita al paciente una tomografía por emisión de positrones (PET/FDG), en dicho estudio fue negativa la evidencia de patología tumoral maligna.

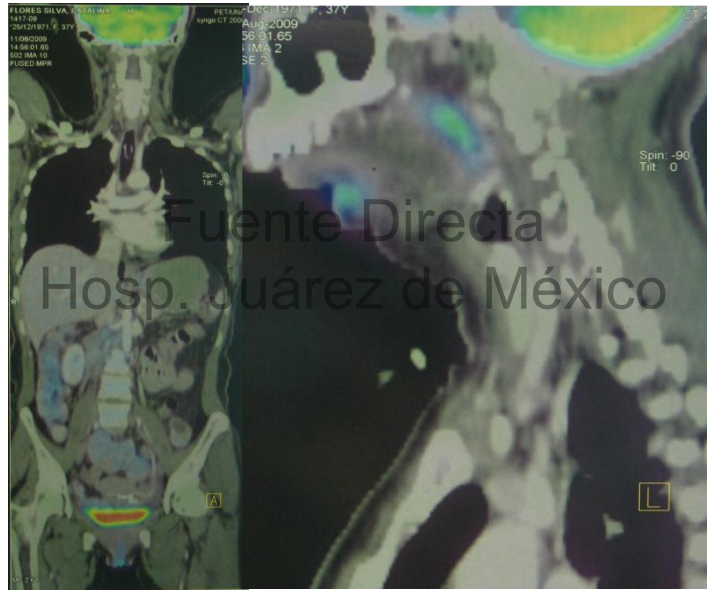


Imagen 23. Corte axial y coronal de Tomografía por emisión de positrones (FDG-PET)

Fuente Directa.

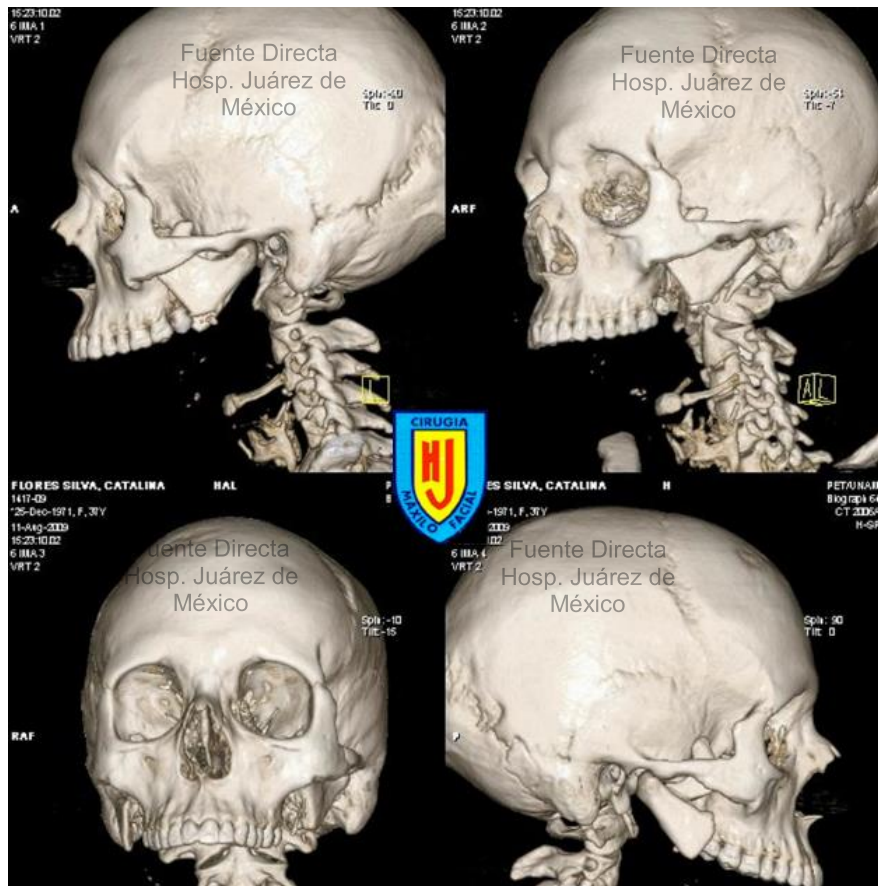


Imagen 24. Tomografía Axial Computarizada post operatorio

Fuente Directa.

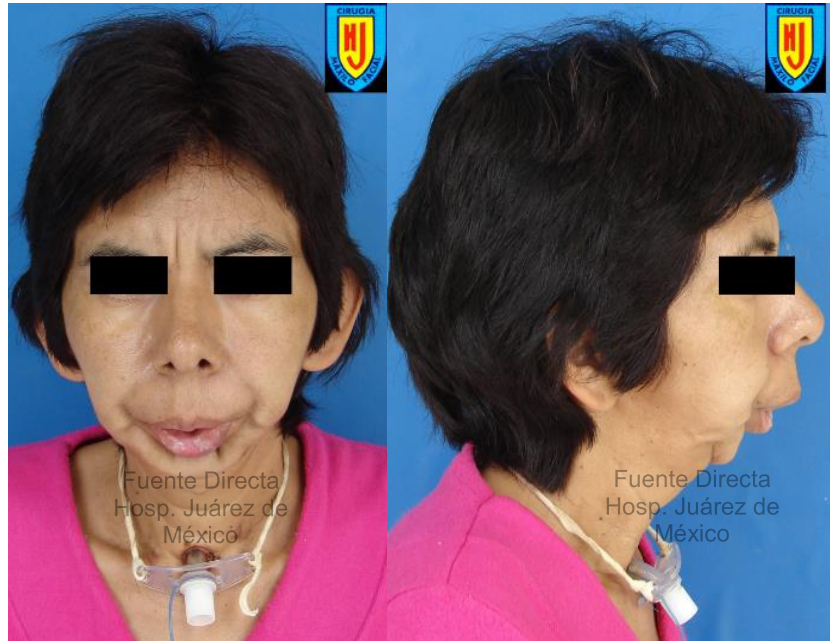

Imagen 25. Fotografía extabucal post operatorio

Fuente Directa.

6. Discusión

El carcinoma ameloblástico es una neoplasia maligna poco frecuente, que ha sido reportada en la literatura con promedio de 123 casos desde el año 1984. El sitio afectado es la mandíbula principalmente en el borde posterior abarcando el ángulo y la rama mandibular, Yoon H. (2009) menciona que 35 casos se encontraron en la mandíbula y solo 24 en maxilar presentados en este, describiendo una proporción de 4:1. [4, 7, 10] En los casos clínicos presentados en este trabajo, la lesión se presentaron en la mandíbula, dato que confirma con lo reportado con la literatura. Se presenta con frecuencia en un rango de edad de la cuarta década de vida, Benlyazid A. (2007) en un análisis de 66 casos de carcinoma ameloblástico reporta que la edad media en que se presenta esta lesión es de 46 años y que afecta principalmente a hombres en una proporción de 2:1. [26] En nuestro caso la edad con que se presentó el primer caso clínico fue de 54 años mientras que el segundo caso clínico fue de 38 años de edad. Hall J. (2007), reportaron una revisión de 14 casos de carcinoma ameloblástico que el rango de edad fue de 7 a 75 años, con una media de 46 años de edad, [27] por lo que el carcinoma ameloblástico puede presentar un amplio rango de edad, principalmente entre la cuarta y quinta década de vida.

Clínicamente se observó asimetría facial en el tercio inferior, parestesia y dolor, síntomas que presentaron los pacientes de los dos casos clínicos expuestos. Corio R. (1987) menciona un aumento de volumen de consistencia dura o firme, provocando infiltración a tejidos blandos, trismus y ocasiona expansión de la cortical ósea [28], datos que se correlacionan con lo reportado en la literatura.

Las características imagenológicas del carcinoma ameloblástico presentan una lesión radiolúcida multilocular con bordes mal delimitados, perforación y expansión de corticales, y en ocasiones con zonas radiopacas que representan calcificaciones distróficas, Matsuzaki H. (2011) [13]. Radiográficamente no se



mostraron hallazgos de calcificación, sin embargo, los bordes de la lesión se mostraron difusos en la ortopantomografía con expansión de corticales.

Histológicamente, los casos presentados presentan islas de epitelio ameloblástico con pleomorfismo nuclear, mitosis aumentadas y anormales, Sloomer y Müller (1984) menciona dichas características.

Existe una gran cantidad de inmunomarcadores que han sido aplicados en el carcinoma ameloblástico para entender su origen y posible comportamiento biológico y de los marcadores que se tienen mayor reporte son: Ki67, p53, CK5, CK14, CK19, CD138, E-cadherina y β -catenina. Sin embargo Martínez-Martínez (2017) observaron que la expresión de estos inmunomarcadores es muy subjetiva y variable en sensibilidad entre un ameloblastoma y el carcinoma ameloblástico. [8]

7. Conclusión

Conocer la odontogénesis es de suma importancia para comprender el origen y el comportamiento biológico de las neoplasias odontogénicas.

Si bien es claro el carcinoma ameloblástico es una neoplasia odontogénica maligna más frecuente, el diagnóstico del carcinoma ameloblástico debe basarse en las características clínicas, imagenológicas e histopatológicas que presenta la lesión, y en ocasiones se necesita utilizar herramientas como la inmunohistoquímica para poder determinar el comportamiento maligno de la lesión.

El tratamiento del carcinoma ameloblástico requiere resección quirúrgica en su totalidad con márgenes amplios de seguridad para evitar recurrencias locales, el seguimiento post operatorio debe de ser mínimo de 20 años. El pronóstico suele ser malo o reservado en pacientes de tercera edad y son más susceptibles a una menor supervivencia, con una tasa de recidiva del 35%.

La existencia de este tipo de lesiones importante para el cirujano dentista general, ya que al encontrar características clínicas o imagenológicas que sugieran el diagnóstico del carcinoma ameloblástico, deberá ser capaz de emitir diagnósticos diferenciales y remitir al paciente con los especialistas necesarios para el diagnóstico y tratamiento.

8. Referencias

1. Yildirim S. (2013) Tooth Development. In: Dental Pulp Stem Cells. SpringerBriefs in Stem Cells. Springer, New York, NY, pp.5-16.
https://doi-org.pbidi.unam.mx:2443/10.1007/978-1-4614-5687-2_2
2. Sadler, T. (2000). Langman, embriología médica (12a. ed.). 12th ed. Madrid: Grupo Gen - Guanabara Koogan, pp.283-285.
3. Gómez de Ferraris, M. and Campos Muñoz, A. (2009). Histología, embriología e ingeniería tisular bucodental. 2nd ed. México: Medica Panamericana.
4. WHO Classification of Tumors and Cyst. Head and Neck. 2017
5. Regezi, J., Sciubba, J. and Jordan, R. (n.d.). Oral pathology. 6th ed. Missouri: Elsevier. 6ta Ed. Barcelona: Elsevier.
6. Mills, S. (2012). Histology for pathologists. 4th ed. Philadelphia, Pa.: Lippincott Williams & Wilkins, pp.433-436.
7. Yoon, H., Hong, S., Lee, J., Lee, S. and Hong, S. (2009). Ameloblastic carcinoma: an analysis of 6 cases with review of the literature. Oral Surgery, Oral Medicine, Oral Pathology, Oral Radiology, and Endodontology, 108(6), pp.904-913.
8. Marisol Martínez-Martínez, Adalberto Mosqueda-Taylor, Román Carlos-Bregni, Fabio-Ramoa Pires, Wilson Delgado-Azañero, Rodrigo Neves-Silva, Beatriz Aldape-Barrios, Oslei Paes-de Almeida. (2017). Comparative histological and immunohistochemical study of ameloblastomas and ameloblastic carcinomas. Med Oral Patol Oral Cir Bucal. 22 (3), pp. e324-32.

9. Fonseca, F., de Almeida, O., Vargas, P., Gonçalves, F., Corrêa Pontes, F. and Rebelo Pontes, H. (2016). Ameloblastic carcinoma (secondary type) with extensive squamous differentiation areas and dedifferentiated regions. *Oral Surgery, Oral Medicine, Oral Pathology and Oral Radiology*, 121(6), pp.e154-e161.
10. Gawande, P., Khande, K., Agrawal, G. and Aditya, A. (2016). Ameloblastic Carcinoma: A Rare Malignant Tumour in Maxillofacial Region. *Journal of Maxillofacial and Oral Surgery*, 16(3), pp.377-381.
11. S. K. Roy Chowdhury, Sinha Ramen, P. K. Chattopadhyay, N. Moorchung, K. Rajkumar. (2010). Ameloblastic Carcinoma of the mandible. *J. Maxillofac. Oral Surg.* 9(2), pp. 198–201.
12. Kazunari Karakida, Takayuki Aoki, Haruo Sakamoto, Miho Takahashi, Tadashi Akamatsu, Go Ogura, Yasutomo Sekido, and Yoshihide Ota. (2010). Ameloblastic carcinoma, secondary type: a case report. *Oral Surg Oral Med Oral Pathol Oral Radiol Endod* 110, pp. e33-e37.
13. Matsuzaki, H., Katase, N., Hara, M., Asaumi, J., Yanagi, Y., Unetsubo, T., Hisatomi, M., Konouchi, H. and Nagatsuka, H. (2011). Ameloblastic carcinoma: a case report with radiological features of computed tomography and magnetic resonance imaging and positron emission tomography. *Oral Surgery, Oral Medicine, Oral Pathology, Oral Radiology, and Endodontology*, 112(1), pp.e40-e47.
14. Nobusawa, A., Sano, T., Yokoo, S. and Oyama, T. (2014). Ameloblastic carcinoma developing in preexisting ameloblastoma with a mutation of the p53 gene: a case report. *Oral Surgery, Oral Medicine, Oral Pathology and Oral Radiology*, 118(5), pp.e146-e150.

15. Ramón Gil Carreón-Burciaga, Rogelio González-González, Nelly Molina-Frechero and Ronell Bologna-Molina. (2015). Immunoexpression of Ki-67, MCM2, and MCM3 in Ameloblastoma and Ameloblastic Carcinoma and Their Correlations with Clinical and Histopathological Patterns. *Disease Markers*, vol. 2015, Article ID 683087, 8 pages, 2015. <https://doi.org/10.1155/2015/683087>.
16. Kavitha P. Kamath, M. Vidya, Nandaprasad Shetty, Bhavana V. Karkera, Hemanth Jogi. (2010). Nucleolar Organizing Regions and α -Smooth Muscle Actin Expression in a Case of Ameloblastic Carcinoma. *Head and Neck Pathol* 4: pp. 157–162.
17. Yu Lei, Jumana M. Jaradat, Adepitan Owosho, Kehinde E. Adebisi, Kelley S. Lybrand, Brad W. Neville, Susan Müller, and Elizabeth A. Bilodeau. (2014). Evaluation of SOX2 as a potential marker for ameloblastic carcinoma. *Oral Surg Oral Med Oral Pathol Oral Radiol* 117: pp. 608-616
18. Mahima V. Guledgud, Karthikeya Patil and Suchetha N. Malleshi. (2012). Ameloblastic carcinoma of mandible: Report of intriguing presentation. *Basic and Applied Pathology*. 5: pp. 26–29
19. Jelena V. JEREMIC, Zivorad S. Nikolic, Ivan V. Boricic, Zoran D. Tacevic, Nada R. Tomanovic, Lazar J. Milićanka D. Novkovic. (2010). Total mandibular reconstruction after resection of rare “honeycomb-like” ameloblastic carcinoma. A case report. *Journal of Cranio-Maxillo-Facial Surgery*. 38: pp. 465e - 468.

20. William R. Kennedy, John W. Werning, Frederic J. Kaye, William M. Mendenhall. (2016). Treatment of ameloblastoma and ameloblastic carcinoma with radiotherapy. *Eur Arch Otorhinolaryngol.* 273: pp. 3293 – 3297.
21. James R. Hupp, Edward Ellis III, Myron R. Tucker. (2014). *Cirugía oral y maxilofacial contemporánea*: Elsevier.
22. Sunil Agarwal, MS, Jonathan Mark, Changchun Xie, Enas Ghulam, and Yash Patil. (2016). Survival and Prognosis for Malignant Tumors of Odontogenic Origin. *Otolaryngology Head and Neck Surgery.* 155(1): pp. 113–116.
23. Tajindra Singh Salujaa, Rashmi Hosalkarb. (2018). Reconnoitre ameloblastic carcinoma: A prognostic update. *Oral Oncology.* 77: pp. 118–124.
24. B Devenney-Cakir, B Dunfee, R Subramaniam, D Sundararajan, P Mehra, J Spiegel and O Sakai (2010). Ameloblastic carcinoma of the mandible with metastasis to the skull and lung: advanced imaging appearance including computed tomography, magnetic resonance imaging and positron emission tomography computed tomography. *Dentomaxillofacial Radiology,* 39, pp 449–453.
25. E. Ueta, K. Yoneda, A. Ohno, T. Osaki. (1996). Intraosseous carcinoma arising from mandibular ameloblastoma with progressive invasion and pulmonary metástasis. *J. Oral Maxillofac. Sttrg.* 25: pp. 370-372.
26. Benlyazid A, Lacroix-Triki M, Aziza R, Gomez A, Guichard M, and Sarini J. (2007). Ameloblastic carcinoma of the maxila: case report and review of the literatura. *Oral Surg Oral Med Oral Pathol Oral Radiol Endod,* 104: pp 17-24.



27. Hall J, Weathers DR, and Unni K. Ameloblastic carcinoma: An analysis of 14 cases. *Oral Surg Oral Med Oral Pathol Oral Radiol Endod*, 103: pp. 799-807.
28. Corio RL, Goldblatt LI, Edwards PA, Hartman KS. Ameloblastic carcinoma: a clinicopathologic study and assessment of eight cases. *Oral Surg Oral Med Oral Pathol*. 1987;64:570-576.