



UNIVERSIDAD NACIONAL AUTÓNOMA DE
MÉXICO



FACULTAD DE ODONTOLOGÍA

EFFECTOS ADVERSOS DE LOS MÉTODOS DE
ACELERACIÓN ORTODÓNICA.

T E S I N A

QUE PARA OBTENER EL TÍTULO DE

C I R U J A N A D E N T I S T A

P R E S E N T A:

JESSICA ALEJANDRA SALAZAR DE JESÚS

TUTORA: Esp. ELVIA ISELA MIRAMÓN MARTÍNEZ



Universidad Nacional
Autónoma de México

Dirección General de Bibliotecas de la UNAM

Biblioteca Central



UNAM – Dirección General de Bibliotecas
Tesis Digitales
Restricciones de uso

DERECHOS RESERVADOS ©
PROHIBIDA SU REPRODUCCIÓN TOTAL O PARCIAL

Todo el material contenido en esta tesis esta protegido por la Ley Federal del Derecho de Autor (LFDA) de los Estados Unidos Mexicanos (México).

El uso de imágenes, fragmentos de videos, y demás material que sea objeto de protección de los derechos de autor, será exclusivamente para fines educativos e informativos y deberá citar la fuente donde la obtuvo mencionando el autor o autores. Cualquier uso distinto como el lucro, reproducción, edición o modificación, será perseguido y sancionado por el respectivo titular de los Derechos de Autor.

Le agradezco a Dios y a la UNAM el permitirme llegar a este punto de mi vida, con la dicha de tener a mi familia, salud y amor...

A mis padres, Adán y Estela que de no ser por ellos nada de esto hubiese sido posible, son el pilar fundamental en todo lo que soy, gracias por su apoyo, motivación, ejemplos, consejos e incluso regaños; los amo mucho

Gracias por todo...

A mis hermanos Bethel, Francisco y Ángel, porque desde su simple presencia ha hecho feliz cada uno de mis días...

A Fernando que siempre estuvo apoyándome e impulsándome desde el primer día, acompañándome durante todo este transcurso y nunca dejarme atrás en el camino.

A la doctora Marisol Alcocer por todas sus enseñanzas que han logrado desenvolverme durante mi carrera universitaria, por todo el apoyo y comprensión en estos años.

Al doctor Adrián Luna que me ayudo cuando más le necesitaba incondicionalmente y por seguirlo haciendo, por sus consejos y por siempre estar conmigo.

A todos y cada uno de mis profesores a lo largo de estos 5 años, pero especialmente a mi tutora la Esp. Elvia I. Miramón por dirigir esta tesina, su tiempo y el compartir sus amplios conocimientos.

A mis amigos, por todos los momentos de apoyo y trabajo en equipo, en especial a Andrea por su cariño y demostrarme que la amistad verdadera si existe y el trabajo en pareja este último año

ÍNDICE

INTRODUCCIÓN	5
OBJETIVOS	7
CAPÍTULO 1 ANTECEDENTES	8
CAPÍTULO 2 MALOCLUSIONES	11
CAPÍTULO 3 BASES BIOLÓGICAS DE LA ORTODONCIA	13
3.1 Tejidos de soporte	13
3.1.1 Encía	13
3.1.2 Ligamento periodontal	14
3.1.3 Cemento radicular	15
3.1.4 Hueso alveolar	16
3.2 Respuesta tisular del periodonto en ortodoncia	17
3.2.1 Período inicial del movimiento dental	17
3.2.2 Fase de hialinización	18
3.2.3 Período secundario del movimiento dental	19
3.3 Respuesta celular en ortodoncia	20
3.4 Fuerzas ortodóncicas	22
CAPÍTULO 4 ORTODONCIA ACELERADA	25
4.1 Entorno biológico-físico-mecánico	26
4.1.1 Farmacológico	26
4.1.2 Corrientes eléctricas	28
4.1.3 Vibraciones mecánicas de baja intensidad (Microvibración)	29
4.1.4 Láser de baja densidad	30
4.2 Terapia ortodóncica facilitada quirúrgicamente	31
4.2.1 Técnica monocortical de dislocación dental y distracción del ligamento periodontal	31
4.2.2 Corticotomía	32

4.2.3 Ortodoncia osteogénica periodontalmente acelerada (PAOO)	35
4.2.4 Piezocirugía	36
4.2.4 Piezocisión	37
4.2.6 Microosteoperforaciones	37
4.2.7 Cirugía primero	39
CAPÍTULO 5 EFECTOS PERJUDICIALES DE ACELERAR LOS MOVIMIENTOS DENTALES EN ORTODONCIA	40
CONCLUSIONES	47
REFERENCIAS BIBLIOGRÁFICAS	48

INTRODUCCIÓN

La malposición dentaria es responsable de los problemas estéticos y funcionales en muchos adultos, la cual puede ser causada por factores severos que incluyen un problema periodontal crónico, movimientos dentales producidos por migración dental por pérdida de dientes y trauma oclusal. Sin embargo, los pacientes olvidan el tratamiento ortodóncico por su larga duración.

El promedio del tiempo de tratamiento ortodóncico en adultos es considerablemente mayor como consecuencia de un menor recambio celular a diferencia de los adolescentes. Esto aumenta el riesgo de caries, resorción radicular externa y menor colaboración por parte del paciente.

El movimiento dental en ortodoncia bajo las fuerzas mecánicas depende de la remodelación de los tejidos circundantes de la raíz, pues es el resultado de la compresión del ligamento periodontal produciendo modificaciones histológicas y biomoleculares, donde hay una actividad de aposición y reabsorción del hueso.

El movimiento acelerado en ortodoncia es deseado por sus múltiples beneficios, incluyendo duración más corta del tratamiento, efectos secundarios reducidos, así como un movimiento dental mejorado y estabilidad post tratamiento.

Si se quisiera acelerar el tratamiento de ortodoncia tradicional no se podría, porque el tejido periodontal no soportaría la resistencia del hueso alveolar sin sufrir daños en el ligamento y en las raíces.

Hasta la fecha, varios modelos de movimiento acelerado ortodóncico han sido reportados, sin embargo, algunos resultados de estas modalidades de tratamiento están inconclusos bajo investigación y otros no son fiables.

En combinación con un programa de tratamiento adecuado y una buena comprensión de los mecanismos biológicos involucrados, esta nueva tecnología puede manipular localmente el metabolismo óseo alveolar con el fin de obtener resultados rápidos, combinada con ortodoncia.

OBJETIVOS

Identificar los efectos adversos de aceleración ortodóncica, mediante una revisión bibliográfica de las investigaciones más recientes que se han realizado.

Identificar las reacciones de los tejidos del periodonto durante el tratamiento ortodóncico, algunos métodos de aceleración del movimiento ortodóncico, así como las desventajas de utilizar estos métodos durante el tratamiento ortodóncico.

CAPÍTULO 1 ANTECEDENTES

Los intentos en acelerar la ortodoncia se originan desde 1893, casi con la aparición de las técnicas de ortodoncia moderna de Angle. Cunningham presenta la posibilidad de corrección inmediata de los dientes con posiciones irregulares.¹

El norteamericano Hullahan, experto en el campo de la cirugía oral, llevo a cabo experimentos para mover los dientes, efectuando cortes en el hueso alveolar a finales del siglo XIX, y a comienzos del siglo XX se realizaron algunos experimentos esporádicos de este tipo. No obstante, este método no fue muy bien aceptado por varias razones, como la preocupación por las infecciones y la pérdida ósea en la era preantibiótica.²

En 1959, el cirujano alemán Heinrich Köle, retomó la idea de que unos cortes entre los dientes y realizar movimientos óseos en bloque, que se utilizaban para la separación de piezas dentarias solas o en grupo que podrían acelerar el movimiento dental. Esta técnica al ser sumamente invasiva no fue aceptada.³ Figura 1

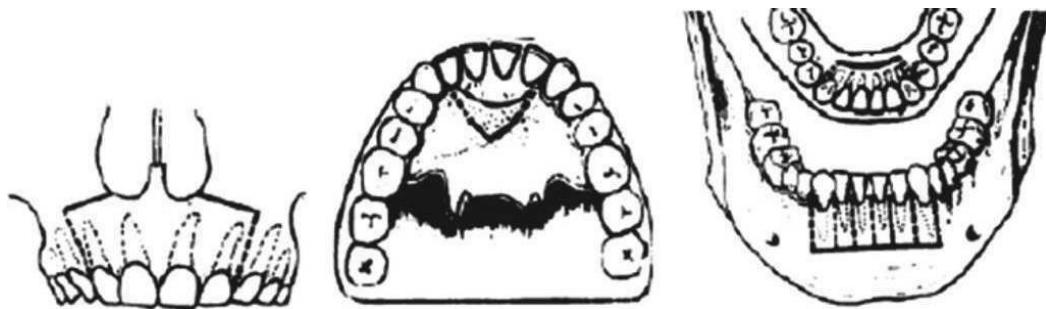


Figura 1 Osteotomías de Köle por bloques óseos.⁴

Distintos autores comienzan a modificar estas técnicas por unas menos invasivas, sugiriendo cortes óseos a través de la cortical sin traspasar el hueso medular, dejándolo intacto.

En 1978 el norteamericano Merrill, de la Universidad de Oregón, junto con Generson propusieron nuevamente volver a utilizar esta técnica, modificando la técnica de Köle cambiándola por corticotomía supra-apical, sugiriendo que los movimientos dentales se deben de efectuar en los 3-4 primeros meses, después de lo cual los bordes de los bloques óseos se fusionaran nuevamente. Figura 2

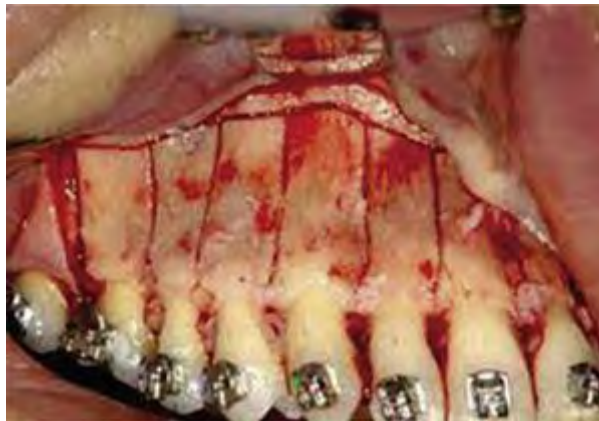

Figura 2 Corticotomía alveolar selectiva ⁵

En 2001, Wilcko al observar los distintos grados de mineralización del hueso alveolar, demuestra que la velocidad del movimiento dental se debe a una desmineralización/remineralización local y transitoria compatible con el fenómeno de aceleración regional (RAP), proponiendo que después de la desmineralización del hueso alveolar, la matriz ósea podría ser desplazada con la raíz y subsecuentemente remineralizada después de completar los movimientos dentales. Demostrado que el diseño de la corticotomía no es la responsable para el movimiento dental acelerado, sino que se debe al grado de perturbación metabólica. ⁶

En 2009, describió una nueva técnica donde se combinan la activación ósea (sin movilización ósea), aumento de hueso alveolar empleando injerto óseo y tratamiento ortodóncico, nombrando a esta técnica como ortodoncia osteogénica acelerada (AOO), la cual posteriormente fue renombrada como ortodoncia osteogénica acelerada periodontalmente

(PAOO) debido al injerto óseo para aumento del hueso alveolar, requería un abordaje vestibular y palatino con decorticalización, utilizando un sistema rotatorio y aparatología de ortodoncia.⁷

Posteriormente, la corticotomía estuvo siendo utilizada cada vez más en el tratamiento ortodóncico para tener mejores y más rápidos resultados.

CAPÍTULO 2 MALOCLUSIONES

La edad de inicio de un tratamiento de ortodoncia depende de la etiología de la maloclusión y de los objetivos que se pretendan conseguir en el tratamiento.

La maloclusión es el resultado de la anormalidad morfológica y funcional de los componentes óseos, musculares y dentarios que conforman el sistema estomatognático. Los factores genéticos y el medio ambiente son los dos factores principales.

Las alteraciones funcionales y los hábitos orales pueden llegar a modificar la posición de los dientes, la relación de las arcadas dentarias entre sí e interferir en el crecimiento normal y en la función. ⁸

La oclusión comprende no sólo la relación y la máxima intercuspidad de los dientes, sino también las relaciones de éstos con los tejidos blandos y duros que los rodean.

Así podríamos definir la maloclusión como una alteración del equilibrio de cualquier componente del aparato estomatognático: dientes, huesos y el factor neuromuscular. ⁹

Clasificación de Angle

Fue Angle el que aportó una clasificación que por su simplicidad ha sido universalmente aceptada y conocida por todos.

Considerando el primer molar superior como punto fijo de referencia, Angle dividió las maloclusiones en tres grandes grupos, que a continuación mencionaremos:

— Clase I: La cúspide mesiobucal del primer molar superior ocluye con el surco bucal del primer molar inferior. La relación anteroposterior del maxilar y de la mandíbula es la correcta.

— Clase II: Es cuando la cúspide mesiobucal del primer molar superior ocluye anterior al surco bucal del primer molar inferior. El maxilar está adelantado con respecto a la mandíbula. Esto se puede producir porque el maxilar esté protruido; la mandíbula esté retruida, o una combinación de ambas. Existen dos subdivisiones: En la división 1, los dientes superiores se encuentran proinclinados, creando una sobremordida horizontal significativa. En la división 2 los dientes superiores se encuentran retruidos.

— Clase III: La cúspide mesiobucal del primer molar superior ocluye más posterior que el surco bucal del primer molar inferior. La mandíbula se encuentra adelantada con respecto al maxilar. ¹⁰

Debido a una alta frecuencia de maloclusiones en la población se recomienda el tratamiento ortopédico temprano. Es decir, la posibilidad de actuar a edad temprana, ya que es clave para el éxito de los tratamientos ortodóncicos.

Pero el tratamiento temprano no sólo consiste en actuaciones ortopédicas, sino también en el control de hábitos, en evitar lesiones debidas al desarrollo dentario, en proporcionar espacio a los dientes o en permitir un buen desarrollo facial.

CAPÍTULO 3 BASES BIOLÓGICAS DE LA ORTODONCIA

El tratamiento ortodóncico engloba aparatos fijos y removibles, que en algunos casos se combinan con aparatos extraorales. Figura 3

A pesar de su diferente diseño, todos utilizan y controlan fuerzas que actúan sobre los dientes y sus tejidos de soporte, dando lugar a los movimientos dentales.

Una fuerza ortodóncica óptima pretende inducir una respuesta celular mínima y lograr una estabilidad en los tejidos, mientras que una fuerza no favorable no produce una respuesta biológica precisa, provocando daños en los tejidos. ¹

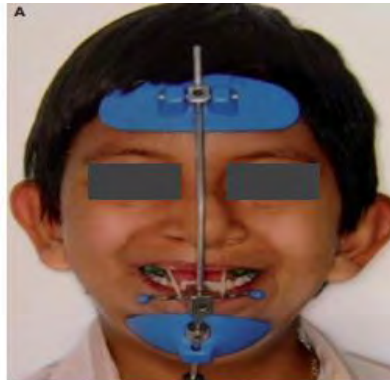


Figura 3 Aparatos extraorales. ¹¹

3.1 Tejidos de soporte

Durante el tratamiento ortodóncico se producen cambios en el periodonto, dependiendo de la magnitud, dirección, duración de la fuerza aplicada y edad del paciente. Todo esto implica cambios en los tejidos periodontales, con diferencias en la capacidad de remodelación y en la población celular.

3.1.1 Encía

La encía se diferencia en libre, la cual se encuentra en contacto con el esmalte y en adherida, la cual está sujeta firmemente al hueso alveolar subyacente y al cemento por las fibras de tejido conectivo, lo cual la hace inmóvil.

El componente predominante de la encía es el tejido conectivo, formado por las fibras de colágena que son haces de fibrillas de colágeno con una orientación diferenciada.

3.1.2 Ligamento periodontal

El ligamento periodontal (LPD) es un tejido conectivo, especializado, predominantemente fibroso, vascularizado, altamente celular, el cuál rodea las raíces de los dientes. Se encuentra entre el cemento radicular y el hueso que forma la pared del alveolo dentario. A una distancia de 1-1.5 mm apical a la unión del cemento esmalte.

Sus fibras están formadas principalmente por colágena, formadas a su vez por fibrillas colágenas que se disponen en diferentes haces, las cuales se remodelan constantemente, mientras que la fibra completa mantiene su arquitectura y función. De esta forma son capaces de adaptarse a las continuas cargas sobre ellas. Va aumentando el número de fibras, grosor y la orientación cuando el diente ha entrado en contacto en oclusión y la función es adecuada, se asocian con las fibras de la cresta alveolar y fibras horizontales, oblicuas, apicales e interradiculares (Figura 4).¹²

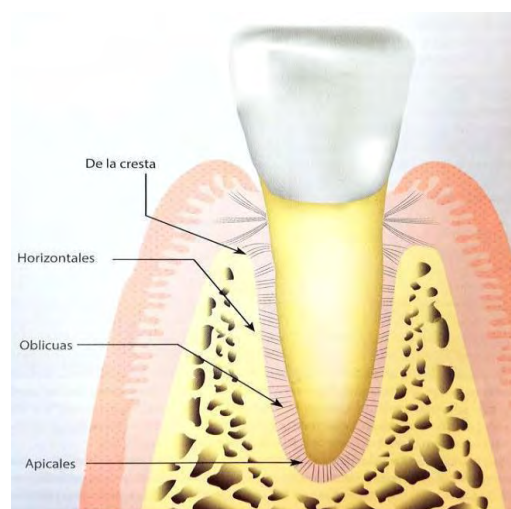


Figura 4 Fibras del Ligamento periodontal (LPD).

Los extremos de todas las fibras principales se encuentran embebidas en el cemento y el hueso y estas porciones son denominándose fibras de Sharpey fibroso.

La presencia de un LPD posibilita la distribución y reabsorción de las fuerzas producidas durante la masticación y es esencial para el movimiento dental en el tratamiento ortodóncico.

Las células del LPD incluyen osteoblastos y osteoclastos, en el borde del hueso alveolar; fibroblastos, células epiteliales o restos de Malassez, macrófagos, células endoteliales, mesenquimatosas indiferenciadas y elementos neurales, dentro del espacio del LPD y cementoblastos sobre la superficie radicular.

3.1.3 Cemento radicular

Tejido conectivo mineralizado con un espesor de 0.05 mm que cubre la dentina de la superficie radicular y tiene muchos elementos en común con el tejido óseo. No tiene vasos sanguíneos, no tiene inervación, no sufre reabsorción fisiológica ni remodelación, y se caracteriza por un depósito continuo a lo largo de toda la vida. Sirve de anclaje del diente al hueso vía las fibras de colágena del LPD, ya que en él se insertan las fibras de Sharpey (Figura 5).¹²




Figura 5 Fibras de Sharpey

3.1.4 Hueso alveolar

El hueso alveolar se encuentra cubierto por el periostio, que se diferencia del tejido conectivo que lo rodea. Las células mesenquimatosas adyacentes adquieren el carácter de osteoblastos. Las células proliferativas que producen la matriz en la capa cambial, así como los osteocitos dentro de la matriz ósea, están sometidas a influencias mecánicas. Siempre que la presión supere un determinado umbral, que reduzca el flujo sanguíneo a los osteoblastos del LPD y en las interfases del hueso alveolar, cesa la osteogenia. Sin embargo, si el periostio está expuesto a la tensión responde con el depósito óseo.

El proceso alveolar forma y da soporte a las fosas de los dientes. Está formado por placas exteriores densas de hueso cortical con cantidades variables de hueso esponjoso entre ellas. El grosor de las láminas corticales varía en distintas ubicaciones. Figura 6

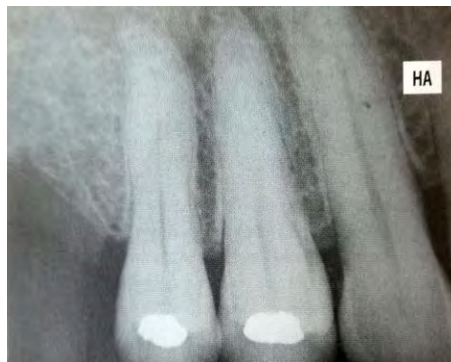

Figura 6 Hueso alveolar alrededor de los dientes radiográficamente. ¹³

El hueso alveolar se renueva constantemente en respuesta a las demandas funcionales. Los osteoblastos y los osteoclastos forman el hueso, son células implicadas en la reabsorción y son responsables del proceso de reabsorción. ¹⁴

3.2 Respuesta tisular del periodonto en ortodoncia

El movimiento dental ortodóncico se logra mediante la remodelación del ligamento periodontal (LPD) y el hueso alveolar en respuesta a la carga mecánica

El tratamiento ortodóncico se basa en el principio de que, si se aplica una presión prolongada sobre un diente, se producirá una movilización de éste al remodelarse el hueso que lo rodea. El hueso va desapareciéndose selectivamente de unas zonas y va añadiéndose a otras. Esencialmente, el diente se desplaza a través del hueso, arrastrando consigo su aparato de anclaje, al producirse la migración del alvéolo dental.¹⁵ Dado que la respuesta ósea está mediada por el ligamento periodontal, el movimiento dental es fundamentalmente un fenómeno de dicho ligamento.

3.2.1 Período inicial del movimiento dental

La fase inicial se produce a las 24-48 horas de la aplicación inicial de una fuerza continua aplicada sobre la corona del diente, que se caracteriza por un movimiento rápido después de la aplicación de la fuerza, provoca un movimiento dental en el alveolo que inicialmente se caracteriza por la presión y la tensión dentro del LPD que podrían alterar el flujo sanguíneo dentro del espacio del LPD, donde se crea una fuerza de compresión por la raíz contra el hueso, y las fibras se reducen (presión) o donde el desplazamiento de la raíz dental aumenta una fuerza de tensión en las fibras del LPD (tensión) aumentando también el diámetro de los vasos sanguíneos. El flujo sanguíneo disminuye donde el LPD queda comprimido, y se mantiene o aumenta en los puntos de tensión. Figura 7

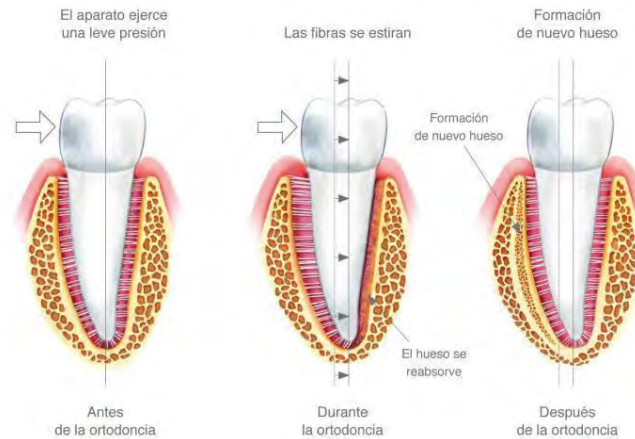


Figura 7 Ligamento dental en ortodoncia. ¹⁶

3.2.2 Fase de hialinización

Es habitual que la compresión en áreas limitadas del LPD impida la circulación vascular y la diferenciación celular, lo que provoca degradación celular y de las estructuras vasculares más que la proliferación y diferenciación. Esta fase viene marcada por la hialinización del LPD en la zona comprimida, en la que se interrumpe el aporte sanguíneo. La hialinización representa un área necrótica estéril, caracterizada por tres fases: degeneración del LPD por retraso del flujo sanguíneo, desintegración de las paredes de los vasos y la degradación de los elementos sanguíneos. Figura 8

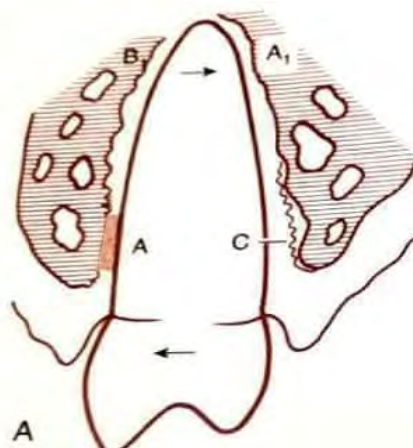


Figura 8 A1 y B1 representan los lados de presión y tensión correspondientes en la región apical, A representa zona hialinizada y C hueso formandose. ¹

El movimiento dental es poco e incluso nulo, hasta que el hueso alveolar adyacente se ha reabsorbido, se han eliminado las estructuras hialinizadas y la zona está repoblada de células, el cuál durará de 2 a 4 semanas.

Las áreas periféricas del tejido hialinizado comprimido se eliminan mediante la invasión de células y vasos sanguíneos del LPD adyacente que no está dañado. Los materiales hialinizados son digeridos por la actividad fagocítica de los macrófagos y se eliminan completamente. El hueso alveolar adyacente se elimina por reabsorción indirecta de osteoclastos.

La recuperación de la fijación dental en las zonas hialinizadas comienza con la síntesis de los elementos de los nuevos tejidos tan pronto como se haya eliminado el hueso adyacente y el tejido del LPD. El espacio del LPD es ahora más ancho que antes de comenzar el tratamiento, y el tejido en recuperación cuenta con más células.¹³

3.2.3 Período secundario del movimiento dental

En este periodo después de la hialinización (Figura 9), aparece un gran número de osteoclastos a lo largo de la superficie ósea en el lado de presión y hay un depósito de hueso nuevo en la superficie alveolar desde la que se mueve el diente (lado de tensión), el cual se deposita hasta que el ancho del LPD vuelve a sus límites normales y al mismo tiempo se remodelan las fibras.¹⁷ Figura 10

Las prostaglandinas tienen la interesante propiedad de estimular la actividad osteoclástica y osteoblástica, por lo que resultan especialmente adecuadas como mediadoras del movimiento dental. Llegan en dos

oleadas, lo que quiere decir que algunos (la primera) pueden derivar de una población celular local, mientras que otros (la segunda, de mayor magnitud) proceden de zonas distantes y llegan a través del flujo sanguíneo.

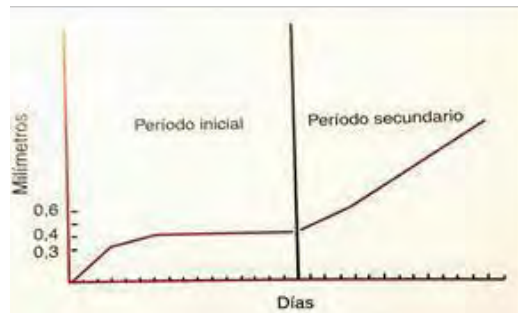


Figura 9 Grado de movimiento dental antes y después de la hialinización

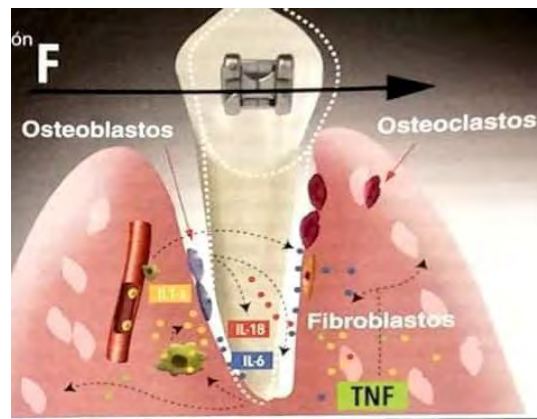


Figura 10 Remodelación ósea ¹

3.3 Respuesta celular en ortodoncia

La transducción de fuerzas mecánicas a las células desencadena una respuesta biológica, que se ha descrito como una inflamación aséptica porque está mediada por una variedad de citoquinas inflamatorias y no representa una condición patológica, ya que es transitoria y esencial para el movimiento ortodóntico.

La fase temprana del movimiento dental implica inicialmente respuestas inflamatorias agudas caracterizadas por leucocitos que emigran de los

capilares sanguíneos y producen citocinas, lo que estimula la excreción de prostaglandinas y los factores de crecimiento. ¹⁸

La fase aguda es seguida por la fase crónica que implica la proliferación de fibroblastos, células endoteliales, osteoblastos y proceso de remodelación de células de la médula ósea alveolar ¹⁹ Figura 11

La formación ósea puede ser impulsada por factores como las proteínas morfogenéticas óseas, las citoquinas y los factores de crecimiento, que inducen la diferenciación de las células precursoras en el fenotipo osteoblasto. Una vez diferenciados, los osteoblastos producen proteínas como el colágeno tipo I (COL-I), la osteocalcina (OCN) y la fosfatasa alcalina, moléculas que representan la formación ósea. Por otro lado, la resorción ósea se desencadena por la activación del receptor activador del factor nuclear κ B (RANK), presente en los precursores de osteoclastos, con su ligando RANKL, expresado particularmente en los osteoblastos. La interacción entre RANK y RANKL desencadena la diferenciación y activación de los osteoclastos, un evento regulado por la osteoprotegerina (OPG), un receptor señuelo que inhibe la interacción RANK-RANKL. Otras citoquinas que también están involucradas en la aceleración del movimiento dental son RANKL, que es una proteína unida a la membrana en los osteoblastos que se unen al RANK en los osteoclastos y causa osteoclastogénesis. Por otro lado, la osteoprotegerina (OPG) compite con RANKL en la unión al osteoclasto para inhibir la osteoclastogénesis. El proceso de remodelación ósea es un equilibrio entre el sistema (RANKL-RANK) y el compuesto OPG. En otro estudio, se encontró que los dientes juveniles se mueven más rápido que los adultos, lo que se debe a la menor cantidad de relación RANKL / OPG en el fluido crevicular gingival (GCF) en pacientes adultos, medida por el método de ensayo inmuno absorbente ligado a enzimas. ²⁰

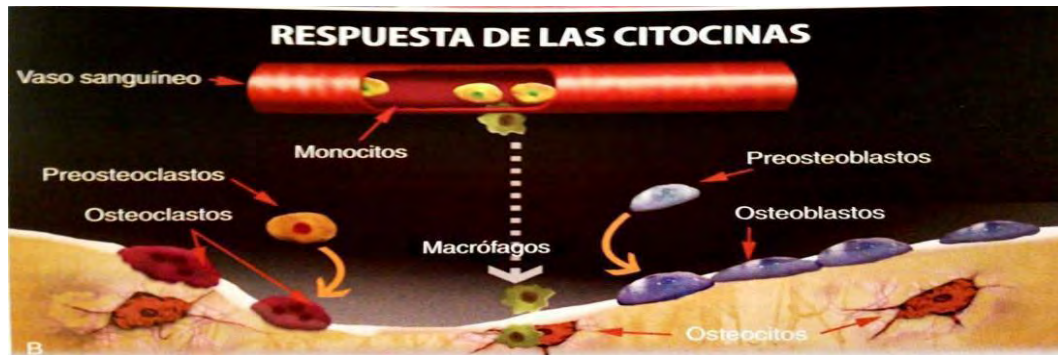

Figura 11 Mensajeros químicos de tipo citocina actúan como mediadores en la comunicación con osteoblastos y osteoclastos para remodelar el hueso. ¹

3.4 Fuerzas ortodóncicas

Las fuerzas ortodóncicas son los factores mecánicos que comprenden todas aquellas que actúan en el LPD y el proceso alveolar, mientras que las fuerzas ortopédicas son más potentes y son todas aquellas que actúan en las partes basales de los maxilares. Por lo que deben ser cuidadosamente evaluadas y manejadas.

El movimiento dental ortodóncico se puede controlar por el tamaño de la fuerza aplicada y las respuestas biológicas del LPD. La fuerza aplicada en los dientes causará cambios en el microambiente alrededor del LPD debido a alteraciones del flujo sanguíneo, lo que conducirá a la secreción de diferentes mediadores inflamatorios, como citoquinas, factores de crecimiento, neurotransmisores, factores estimulantes de colonias y metabolitos del ácido araquidónico. ²¹

Existen dos tipos diferentes de fuerzas aplicadas: continuas, continuas interrumpidas e intermitentes. Figura 12

Una fuerza continua es una fuerza que, a pesar de ir disminuyendo, no llega a cero entre las reactivaciones. Sin embargo, una fuerza continua puede ser interrumpida tras un período, cuando la fuerza ya no actúa, y, por tanto, se tiene que reactivar, lo cual les da tiempo suficiente tiempo a los tejidos de reorganizarse, lo cual es favorable para los cambios futuros al reactivarse.

La fuerza intermitente actúa por periodos cortos de tiempo y se induce principalmente por aparatos removibles.

Otro tipo de fuerza es la fuerza funcional, las del entorno natural (las fuerzas de los labios, las mejillas o la lengua sobre los dientes) que al ser leves y prolongadas tienen la misma capacidad que las fuerzas ortodóncicas para provocar el desplazamiento de los dientes a una posición diferente. Son fuerzas difíciles de controlar, irregulares y poco predecibles.

Los niveles de fuerza óptimos para la movilización ortodóncica de los dientes deben ser lo bastante elevados como para estimular la actividad celular sin llegar a ocluir por completo los vasos sanguíneos del LPD.

Los movimientos dentales más eficaces se logran con fuerzas leves y continuas.²²

La dirección producirá distintos tipos de movimientos dentales.

Las fuerzas ortodóncicas empleadas para el movimiento dentario deben respetar los diferentes procesos fisiológicos, podemos entonces dividirlos en tres tipos de fuerzas:

Fuerzas ligeras (60 a 120 gr)

Fuerzas medianas (120 a 180 gr)

Fuerzas intensas (+ de 180 gr)

Una fuerza ligera que actúe a una distancia determinada mueve un diente más rápidamente y provoca menos lesiones en los tejidos de soporte que una fuerza más intensa.

Se considera que el movimiento dental debido a fuerzas pesadas puede dividirse en 3 fases, una deformación inicial de los cambios visco elásticos del LPD y la distracción del hueso alveolar con unos días, seguido de una fase de laguna en el cual el diente se desacelera por 1 o 2 semanas con la hialinización del LPD y finalmente una fase en el cual el diente se mueve progresivamente con la reabsorción de hueso.

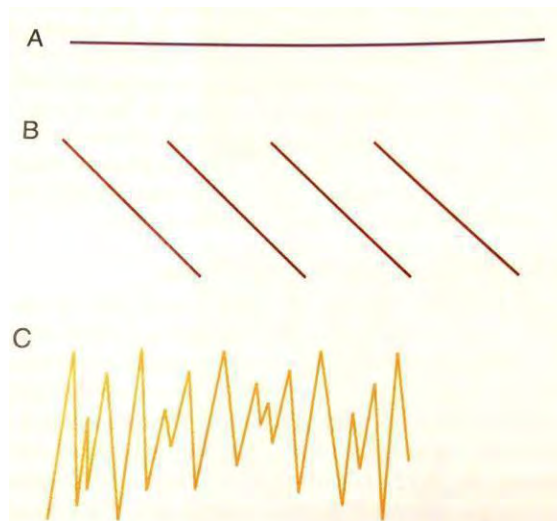


Figura 12 Fuerzas ortodóncicas: A, continuas; B, continuas interrumpidas; C, intermitentes. ¹

CAPÍTULO 4 ORTODONCIA ACELERADA

La ortodoncia acelerada es una nueva forma de tratamiento donde se combinan las formas tradicionales de ortodoncia (como brackets o alineadores de plástico) con nuevos aparatos que aceleran los procesos biológicos que hacen posible que los dientes se muevan.

Las formas de hacerla son muy variadas y, aunque son métodos diferentes a lo que se ha hecho siempre, son seguros y fáciles de hacer.

Generalmente, se necesitan entre 2-3 años de tratamiento para completar correctamente un caso, ²³ y ese plazo depende de una serie de factores, como la respuesta biológica de cada persona a las fuerzas ortodóncicas, la complejidad del caso, las posibles discrepancias esquelética, el grado de camuflaje dental de los problemas esqueléticos, la mecánica del tratamiento y el cumplimiento por parte del paciente.

El primero de los principios a la hora de limitar al mínimo la duración del tratamiento ortodóncico consiste en establecer un diagnóstico correcto y plan de tratamiento individualizado que incluya unos objetivos terapéuticos muy claros para corregir una maloclusión y conseguir una oclusión óptima sin traspasar las barreras anatómicas ni poner en peligro el aspecto estético, evitando al mismo tiempo cualquier daño en los tejidos adyacentes.

El segundo principio consiste en conocer bien la biomecánica ortodóncica, lo que permitirá al odontólogo desarrollar un plan mecánico coherente y escoger los aparatos apropiadas para cumplir los objetivos del tratamiento en cada caso ²⁴

4.1 Entorno biológico-físico-mecánico

Todos están basados en la estimulación celular del tejido periodontal y el metabolismo óseo. Estos procedimientos reducen la cantidad de tiempo que pasa usando aparatos ortodóncicos de 2 a 3 años a solo 6 a 8 meses. ²³

4.1.1 Farmacológico

Para un tratamiento de ortodoncia a corto plazo se debe aumentar la velocidad del movimiento dentario, para ello es posible utilizar diversos medicamentos que generan efectos favorables sobre la velocidad del movimiento dental pero también son capaces de generar efectos colaterales sobre el metabolismo corporal.

Prostaglandinas

Las prostaglandinas (PG) son un mediador inflamatorio y una hormona paracrina que actúa sobre las células cercanas; estimula la resorción ósea al aumentar directamente el número de osteoclastos. Se realizaron experimentos in vivo e in vitro para mostrar claramente la relación entre las PG, las fuerzas aplicadas y la aceleración del movimiento de los dientes. ²⁵

Vitamina D3

Se ha realizado un experimento en el que han inyectado metabolito de vitamina D en la PDL de los gatos durante varias semanas; se encontró que la vitamina D había acelerado el movimiento de los dientes en un 60% más que el grupo de control debido al aumento de osteoclastos en el sitio de presión según se detectó histológicamente. También se investigó una comparación entre la inyección local de vitamina D y PGE en dos

grupos diferentes de ratas. Se encontró que no hay una diferencia significativa en la aceleración entre los dos grupos. Sin embargo, el número de osteoblastos en el lado de la presión que se inyectó con vitamina D fue mayor que en el lado de PGE2. Esto indica que la vitamina D puede ser más efectiva en la modulación del recambio óseo durante el movimiento dental ortodóncico, debido a sus efectos bien equilibrados en la formación de hueso y reabsorción ²⁶

Hormona paratiroidea (PTH)

Se ha demostrado que la PTH acelera el movimiento dental ortodóncico en ratas, que se estudió mediante infusión continua de PTH (1 a 10 µg / 100 g de peso corporal / día) en la región dorsocervical. ²⁷

Relaxina

La relaxina es una hormona que ayuda durante el parto mediante el ensanchamiento de los ligamentos púbicos en las mujeres y se sugiere que esté presente en la sutura craneal y la PDL. Se ha demostrado que aumenta el colágeno en el sitio de tensión y lo disminuye en el sitio de compresión durante el movimiento ortodóncico.²⁸ Además, la administración de relaxina humana puede acelerar las primeras etapas del movimiento dental ortodóncico en experimentos con ratas.

Se ha sugerido que el paracetamol debería ser un analgésico más indicado que la aspirina, el ibuprofeno, el naproxeno y similares inhibidores de las prostaglandinas que detienen los procesos celulares que siguen al estímulo mecánico. El argumento en contra del paracetamol es que la inflamación del LPD contribuye al dolor. El paracetamol no disminuye la inflamación, pero los agentes que actúan periféricamente (como el ibuprofeno) sí, de manera que pueden controlar el dolor más eficazmente. En una revisión sistemática basándose en una

serie de estudios clínicos sobre el efecto de los medicamentos en el movimiento dental ortodóncico, actualmente se considera que el paracetamol es aceptable para controlar el dolor durante los 3 o 4 días inmediatamente posteriores a la activación de un aparato ortodóncico, ya que no afectó la tasa de movimiento de los dientes. ¹

Los AINE disminuyen la tasa de movimiento de los dientes y, por lo tanto, posiblemente aumenta el tratamiento de ortodoncia algunas veces.

4.1.2 Corrientes eléctricas

Se ha reportado que las corrientes eléctricas en el hueso estresado son capaces de acelerar el movimiento dental ortodóncico, implicándose en la activación de las células óseas.

Se han realizado experimentos en donde se coloca la corriente eléctrica a la mucosa del diente durante 5 horas al día, durante 4 semanas y la cantidad de movimiento dental ortodóncico fue mayor en un 30%.

Aunque se ha empleado un método fiable para medir el movimiento de los dientes al usar corrientes eléctricas, no se ha especificado el momento en el que se inicia la activación ortodóncica, por lo cual no se puede determinar si realmente acelerarían el movimiento dental ortodóncico. ²⁹

Figura 13

Actualmente hay poca evidencia y se necesitan más investigaciones para determinar si habrá aplicación clínica. ³⁰

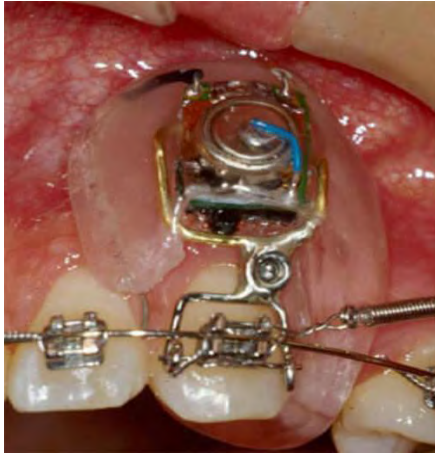

Figura 13 Aplicador eléctrico, colocado en canino superior izquierdo.³¹

4.1.3 Vibraciones mecánicas de baja intensidad (Microvibración)

Se llevó a cabo un estudio realizado en el Departamento de San Antonio, Texas para comprobar el efecto que producen las oscilaciones mecánicas de baja intensidad sobre el movimiento dental como complemento del tratamiento ortodóncico convencional ³² con el sistema vibratorio AcceleDent se basa en el suministro de una fuerza vibratoria de 0,25 N (25 gr) con una frecuencia de 30 (Hz Hertzios) a los dientes acelerando el movimiento dental en pacientes que son tratados durante unos 20 minutos diarios. ³³ Las vibraciones son tan pequeñas que no son percibidas por el paciente. Se indica que a velocidad de alineación aumenta hasta un 51% en personas expuestas a la vibración En teoría, esta vibración estimula la diferenciación y la maduración celular, tiene un efecto bioestimulante sobre la regeneración ósea de tal manera que la remodelación ósea necesaria para el movimiento dental se produce más rápidamente. Figura 14

La vibración tiene la ventaja de tener efectos secundarios mínimos en comparación con otros métodos de aceleración movimiento de los dientes, como los medicamentos locales o sistémicos, y ha demostrado ser un bajo impacto seguro ³⁴



Figura 14 El paciente utiliza acceleDent mordiendo ligeramente la pieza bucal ¹³

4.1.4 Láser de baja densidad

El láser tiene un efecto bioestimulante sobre la regeneración ósea

Se ha visto que la luz láser estimula la proliferación de osteoclastos y fibroblastos, y también estimular la síntesis de colágeno y por lo tanto acelera el movimiento de los dientes. ³⁵ que mejoró el factor estimulante de colonias de macrófagos.

Orthopulse fue desarrollado como un dispositivo con forma de mordedera que hace uso de la Terapia de baja intensidad. Éste estimula a las células encargadas del movimiento dental acelerando sus procesos químicos para que el movimiento sea más rápido.

Se usa durante 10 minutos al día y se conecta vía Bluetooth a dispositivos iOS como iPhone o iPad para monitorear el progreso diario de los pacientes. Según varios estudios, reduce el tiempo de tratamiento de un 30 a 50% (Figura 15). ³⁶

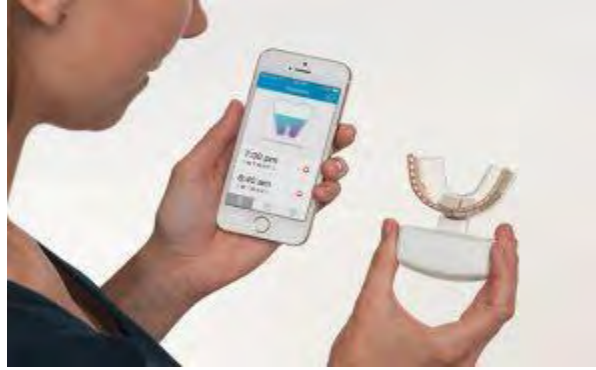

Figura 15 Uso de Orthopulse

Diferentes investigaciones han arrojado resultados favorables acerca de la utilización del láser de baja intensidad con respecto a la velocidad del movimiento de las piezas dentarias, aumentándola de una forma no invasiva. Además, la intensidad del dolor también se reduce a un nivel más bajo ³⁷

La terapia con esta técnica debe ser lo suficiente para expresar un efecto estimulante o inhibitorio sobre la velocidad del movimiento dental ortodóncico. ³⁸ La terapia láser es un tratamiento adjunto eficaz en procedimientos ortodóncicos y periodontales convencionales. ³⁹

4.2. Terapia ortodóncica facilitada quirúrgicamente

Los métodos quirúrgicos, independientemente de la técnica, siguen siendo invasivos en algún grado, y por lo tanto tienen sus complicaciones asociadas. Una lesión directa en el hueso de los maxilares acelera el movimiento de ortodoncia una respuesta de lesión y proceso de reparación, que es la base del procedimiento clínico. ³¹

4.2.1 Técnica monocortical de dislocación dental y distracción del ligamento periodontal

Técnica conservadora para los tejidos periodontales; incluye el uso de un instrumento piezoeléctrico con abordaje vestibular, con el objetivo de

maximizar la rapidez del movimiento dental previniendo los daños a los tejidos periodontales.

Durante la técnica quirúrgica, en la cortical vestibular se realizan cortes interproximales longitudinales de 0.5mm de profundidad, así como un corte horizontal entre 1-2mm por encima de los ápices de la misma profundidad, acabados en «Y» conservando la cresta alveolar ⁴⁰ Figura 16.

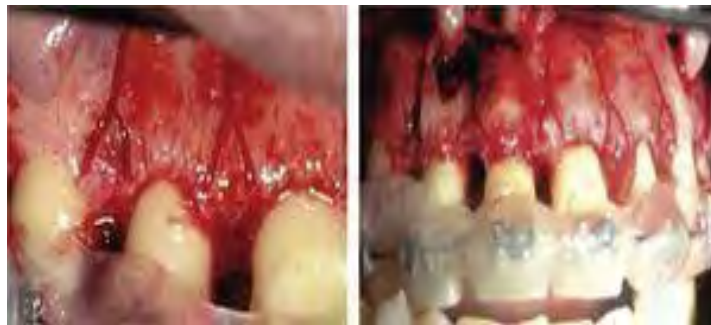

Figura 16 Se muestran los cortes en forma de «Y» ⁵

Se recomienda iniciar la aplicación de fuerzas entre uno y siete días una vez finalizada la cirugía; manteniendo un ritmo de activaciones cada dos semanas.

4.2.2 Corticotomía

Es una decorticación alveolar selectiva alrededor de los dientes que van a ser movidos. Lo cual provoca un aumento en el recambio de tejidos y una osteopenia transitoria.

Es una herida quirúrgica intencionada que se realiza en el hueso cortical.

El tiempo de tratamiento se vería reducido porque se elimina la resistencia del hueso cortical denso. ⁴¹

El conjunto de reacciones inflamatorias producidas por las corticotomías se le considera el fenómeno de aceleración regional (recambio acelerado de masa ósea en el sitio quirúrgico y que resulta en

una disminución en la densidad ósea regional en el tejido sano) lo que aumenta la zona de remodelación debido a una mayor actividad osteoclástica, lo cual contribuye a una mayor movilidad de los dientes después de la cirugía periodontal y es a partir de los 10 días y dura 3 meses.

Solo se corta y perfora el hueso cortical, pero no el hueso medular, lo que sugiere que esto reducirá la resistencia del hueso cortical y acelerará los movimientos dentales. Figura 17

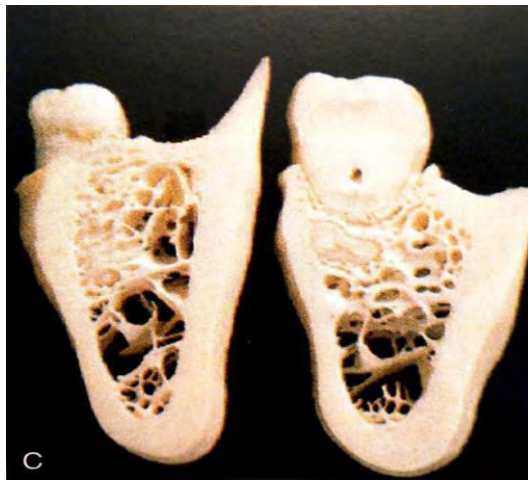


Figura 17 Distintas áreas que muestran hueso esponjoso y la placa cortical externa ¹

Previamente se realiza una evaluación periodontal y se coloca la aparatología con un arco ligero

Se realizan unas incisiones verticales para realizar colgajos de espesor total hasta los ápices de los dientes. Normalmente se suelen incluir las papilas en el colgajo, exceptuando la de los incisivos superiores, deben perforar la superficie de hueso cortical tanto por vestibular como por palatino entre las raíces de los dientes y llegan justo antes de la cresta alveolar. Estos cortes se conectan más allá de los ápices mediante un corte horizontal y se realizan múltiples perforaciones en la capa cortical para incrementar los puntos de sangrado y potenciar el RAP. Esto puede ser seguido por la colocación de un material de injerto, siempre que sea necesario, para aumentar el espesor del hueso. Se suturan los colgajos de forma interrumpida.

Se cita al paciente para controles postoperatorios 4 días después y se le retiran las suturas 2 semanas después. ⁴²

Permite aumentar la velocidad del tratamiento de 3 a 4 veces más, donde los movimientos de los dientes se logran hasta entre 6 y 12 meses. Figura 18

Después de la cirugía se deben evitar analgésicos y antiinflamatorios no esteroideos por ser inhibidores de las prostaglandinas y pueden reducir el proceso de inflamación requerido para el rápido movimiento dental.

Se realizan activaciones ortodóncicas cada dos semanas para aprovechar la mayor facilidad de movimientos al máximo. ⁴³

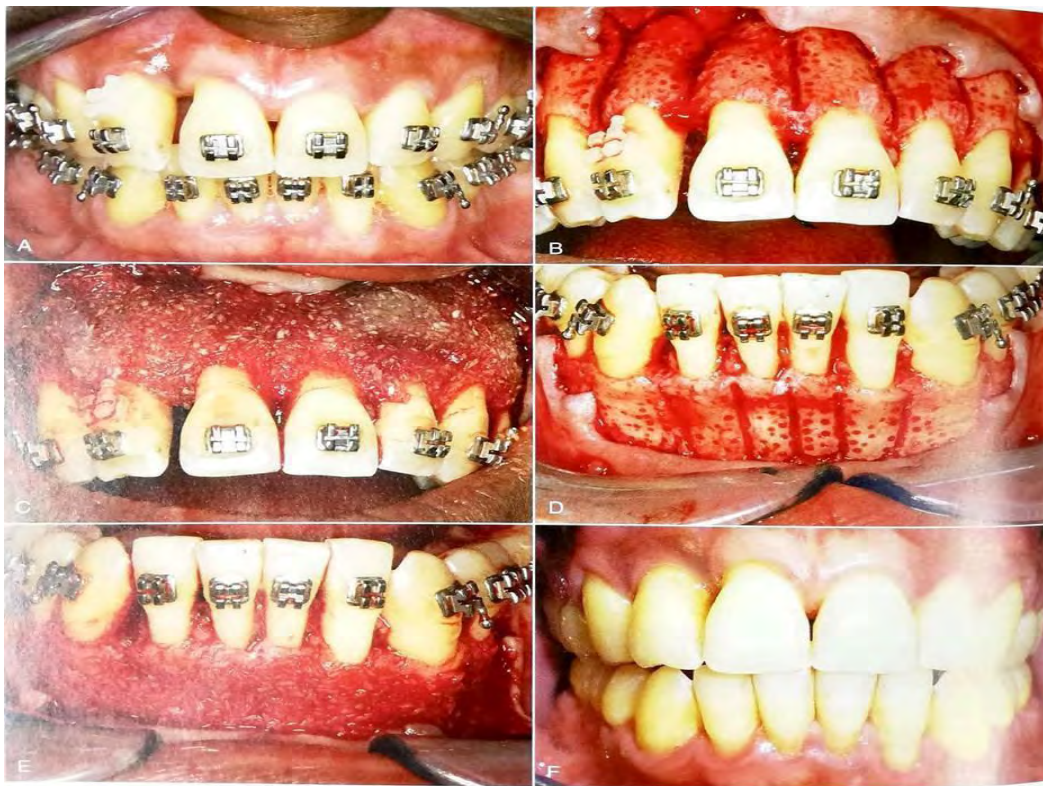

Figura 18 A, periodonto antes de la cirugía; B, levantamiento de colgajo y cortes verticales en el hueso; C, colocación de injerto óseo; D, C, procedimientos en mandíbula; F, tiempo después de la cirugía ¹

Ventajas

Tratar maloclusiones muy severas, protrusión, extrusión y expansión sin recurrir a las extracciones o cirugías maxilofaciales y proporcionar a la vez un tiempo de tratamiento que no supere los 7 meses (aproximados).

Se informa que esta técnica tiene estabilidad postoperatoria y su aceleración fue solo en los primeros 3 a 4 meses y disminuye con el tiempo al mismo nivel de los controles. ⁴⁴

Su eficacia ronda del 40 al 50% de reducción de tiempos de tratamiento y es, hasta ahora, la técnica más popular.

4.2.3 Ortodoncia osteogénica periodontalmente acelerada (PAOO)

Se desarrolla en tres fases. La primera de ellas es la decorticación alveolar selectiva, en la cual se realizan incisiones sulculares por vestibular y palatino/lingual para la elevación de un colgajo total que permita un acceso al hueso alveolar, se realizan cortes interproximales de 0,5 mm de profundidad limitados a la cortical vestibular y lingual mediante una fresa de bola de pieza de alta.

La segunda fase consiste en aumento alveolar con injerto. El colgajo se sutura con seda y se retira a las 2-3 semanas.

La última fase consiste en la aplicación de las ortodóncas, recomendándose la colocación de la aparatología 1 semana antes de la cirugía y comenzando las activaciones 2 semanas después, siendo el ritmo de las activaciones cada 2 semanas. ⁴⁰ Figura 19

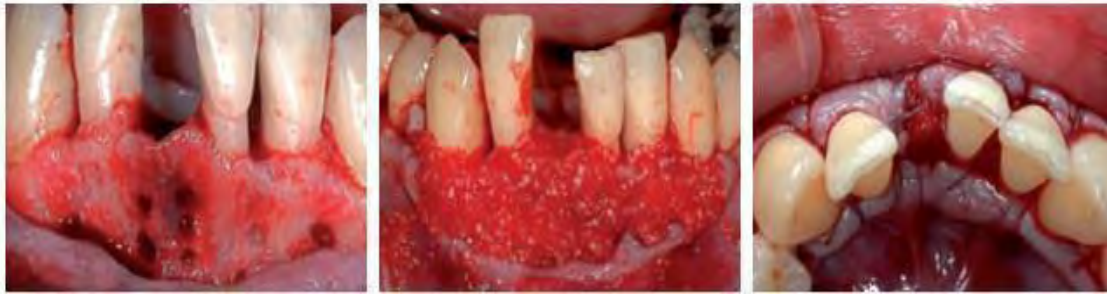

Figura 19 Corticotomía alveolar selectiva vestibular, colocación del injerto, sutura de los colgajos. ⁴⁵

4.2.4 Piezocirugía

El dispositivo ultrasónico piezoeléctrico es una técnica innovadora, segura y efectiva en comparación con la osteotomía con instrumentos convencionales. ⁴⁶

La Piezocirugía permite una mayor comodidad para el paciente durante la cirugía y causa menos morbilidad postoperatoria y por ende menos complicaciones. Su aplicación se recomienda porque es menos traumática y preserva la calidad del hueso y la viabilidad celular. La implementación de esta técnica ha permitido un movimiento dental más rápido y una duración de tratamiento ortodóncico relativamente corta. ⁴⁷

Figura 20

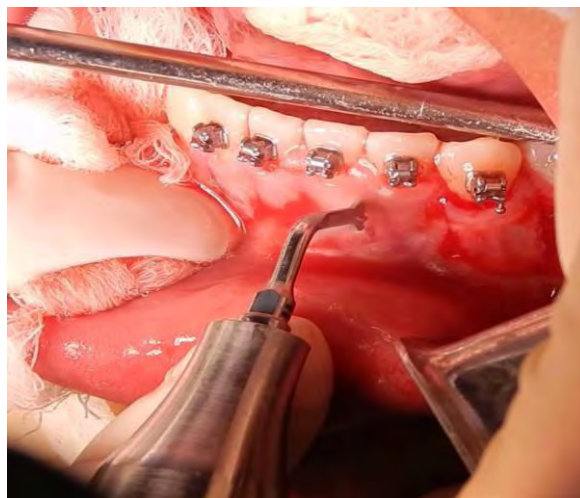


Figura 20 Piezocirugía ⁴⁰

4.2.4 Piezocisión

La aparatología se coloca una semana antes del procedimiento quirúrgico, realizando las activaciones y controles del paciente cada dos semanas.

Se realiza una incisión de nivel medio entre las raíces de los dientes involucrados, cortando los tejidos blandos y el periostio con un bisturí del #15 para crear una abertura que permita la inserción del cuchillo piezoeléctrico para crear varias incisiones verticales a través de la encía. Solamente los dientes a ser movidos necesitaran ser accionados. Las áreas no sometidas a cirugía tienen un mayor valor de anclaje. ⁴⁸ Figura 21

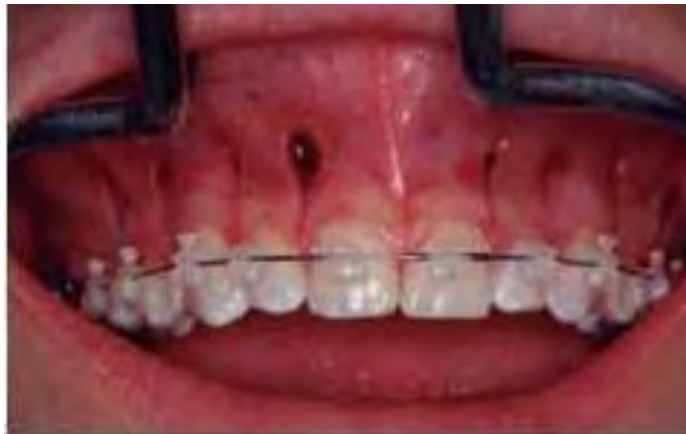

Figura 21 Piezocisión en maxilar superior ⁵

4.2.6 Microosteoperforaciones

Es esencial realizar una evaluación periodontal apropiada para esta técnica que se basa en microperforaciones, y consiste en dañar o traumatizar el hueso alveolar cortical para provocar una respuesta inflamatoria localizada e incrementar de ese modo el recambio óseo normal (el fenómeno acelerado regional) y acelerar el movimiento dental.

Cosiste en la introducción de un tornillo óseo similar a los usados en el anclaje esquelético, que es autotaladrante y autorroscante, y no necesita un agujero piloto, Propel es un ejemplo. Se introduce a través de la encía atravesando la placa cortical hasta el hueso alveolar interproximal, que después se extraen, para obtener una respuesta inflamatoria mayor que la que se consigue únicamente con las fuerzas ortodóncicas. Se dice que bastan tres de esas perforaciones en cada zona interproximal siguiendo una trayectoria lineal o triangular, sin necesidad de levantar un colgajo mucoperiostico, para inducir una aceleración regional de la remodelación ósea y, de ese modo, conseguir un movimiento dental más rápido.

El objetivo de las microosteoperforaciones consiste en acelerar el movimiento dental o en conseguir un movimiento complejo y representan una técnica mínimamente invasiva, menos que las corticotomías que estimula la propia respuesta del paciente para intentar acortar la duración del tratamiento.

Una técnica agresiva estimula una mayor actividad osteoclástica y/o una menor densidad ósea alveolar, lo que a su vez acelera el movimiento dental ortodónico. Podemos asumir que una serie de osteoperforaciones realizadas a intervalos periódicamente (aproximadamente cada 4-6 semanas), mantendrán un grado de inflamación elevado, hasta que se obtengan los movimientos deseados. Reduciendo la duración del tratamiento, al mantener concentraciones elevadas de los marcadores de inflamación que estimulan la actividad osteoclastica y osteoblastica.⁴⁹

Figura 22

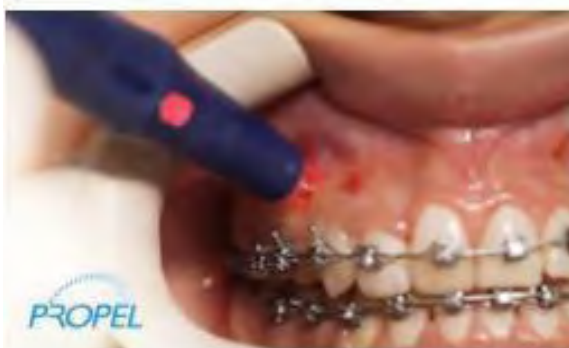

Figura 22 Microosteoperforaciones distal a un canino superior para acelerar su alineación con el sistema Propel³⁶

Indicaciones:

-Se puede utilizar en las etapas de inicio del tratamiento para acelerar el alineado y la nivelación, durante la etapa de cierre de espacios, en intrusiones o extrusiones individuales o múltiples

-Facilitar el movimiento de los dientes para poder realizar movimientos difíciles de apiñamiento o de rotaciones

4.2.7 Cirugía primero

En los casos que requieren cirugía ortognática con alineación leve, curva suave de Spee, proclinación/retroclinación normal a leve de los incisivos. Y discrepancias transversales mínimas como parte de un plan de tratamiento, se ha sugerido un enfoque de “cirugía primero” que procede al tratamiento ortodóncico. El tratamiento quirúrgico primero trata la estética facial y la oclusión: seguido inmediatamente del tratamiento ortodóncico por la alineación de los dientes y el detalle oclusal.

Ya que la oclusión no es una variable en la estabilidad postquirúrgica, pues los movimientos dentales inician desde el quirófano aprovechando al máximo el fenómeno de aceleración regional, las técnicas adecuadas de fijación rígida junto con una excelente estabilización de la posición condilar son definitivas en este contexto.

CAPÍTULO 5 EFECTOS PERJUDICIALES DE ACELERAR LOS MOVIMIENTOS DENTALES EN ORTODONCIA

Prostaglandinas

Recientemente, varios documentos demostraron que la aceleración del movimiento de los dientes se puede producir mediante la inyección local de prostaglandinas alrededor del alveolo. A pesar de que esta sustancia estimulaba el movimiento de los dientes, también causaba efectos secundarios indeseables, como dolor local y molestias en el paciente durante el procedimiento de inyección.⁵⁰

Se reviso un estudio que tenía como objetivo realizar modificaciones en el movimiento dental ortodóntico (MDO) y la reabsorción radicular como resultado de las inyecciones locales de prostaglandina E2 (PGE2) sola y con gluconato de calcio (Ca). Consistía en administrar inyecciones locales de prostaglandina en ratas durante un período prolongado de tiempo.

El análisis estadístico de los datos mostró una aceleración significativa en el MDO después de la inyección de PGE2. La adición de Ca redujo el MDO, pero aún se registró un aumento significativo. Se observó una diferencia significativa en la reabsorción de la raíz entre los grupos PGE2 y los grupos normales a los que no se les aplicó nada.

La velocidad de aceleración no se vio afectada por inyecciones únicas o múltiples o entre diferentes concentraciones de la PGE2 inyectada. Sin embargo, la reabsorción de la raíz estaba muy claramente relacionada con las diferentes concentraciones y el número de inyecciones administradas.

Los hallazgos muestran la importancia de que los iones de calcio trabajen en asociación con la PGE2 en la estabilización de la reabsorción de la raíz y aumenten significativamente la MDO. ⁵¹

Algunos estudios han demostrado que la PTH inyectada localmente induce la resorción ósea local. ²⁷

Relaxina

Un estudio demostró que la relaxina humana no acelera el movimiento dental ortodóncico en ratas, sino que puede reducir el nivel de organización del LPD y la resistencia mecánica del LPD y aumentar la movilidad dental ²⁸

Vibraciones mecánicas de baja intensidad (Microvibración)

Para encontrar efectos adversos se necesita más evidencia de su capacidad de aceleración de movimiento ortodóncico, teniendo en cuenta los últimos reportes que indican que también podría inhibir significativamente la cantidad de movimiento dental.

El efecto anabólico que produce la carga vibratoria (cíclica) sobre el movimiento dental pueden ser dependiente tanto de la frecuencia como de la dosis y el punto de aplicación. Sobre el hueso refleja un aumento de la reabsorción apical externa (RREA) y la formación ósea, lo que plantea la cuestión de que el cemento dental podría experimentar un mayor grado de reabsorción al exponerlo a tensiones simultáneas como consecuencia de las fuerzas ortodóncicas y las vibraciones. ⁵²

Se presentaron también en los pacientes: molestias, babeo, problemas de higiene, el nivel de ruido y mantenimiento ³⁴

Láser de baja intensidad

Se han evaluado los efectos de la aplicación del Láser de baja intensidad en las células que intervienen en el movimiento de ortodoncia. La irradiación de fibroblastos mostró ser segura y no citotóxica. La irradiación de osteoblastos encontró un aumento en su proliferación con cambios estadísticamente significativos. Por otro lado, reportes clínicos en tratamientos de Ortodoncia en pacientes tratados sin extracciones dentarias y con apiñamiento, han encontrado disminuciones de tiempo de tratamiento hasta de un 30% cuando se han irradiado con láser de baja intensidad.

Según la revisión actualizada de estudios confiables, parece haber pruebas sólidas para apoyar el uso del láser de baja energía como herramienta terapéutica en ortodoncia, seguro A nivel celular y clínicamente eficiente.⁵³

Las variaciones entre los estudios parecen surgir de las variaciones en la frecuencia de aplicación de láser, la intensidad del láser, y el método de aplicación de la fuerza sobre el diente.

Técnica monocortical de dislocación dental y distracción del ligamento periodontal

Ambas técnicas causan pérdida de anclaje insignificante, y todos los dientes continuaban vitales después de 1 año para ambas técnicas. La distracción dentoalveolar no causa reabsorción radicular, mientras que la distracción periodontal si puede producirla, lo que puede atribuirse a la duración prolongada de la fuerza requerida para la distracción periodontal.

Una de las principales limitaciones de esta técnica es que el corte puede dañar las raíces dentales, puesto que desde los exámenes radiográficos

tradicionales no se permiten determinar con precisión la longitud y la posición tridimensional de las raíces.

Corticotomía

Las corticotomías alveolares selectivas no se indican en pacientes que toman suplementos de calcio, como por ejemplo para el tratamiento de la osteoporosis, o medicación a largo plazo como bifosfonatos, inmunosupresores, esteroides, ya que interfieren en el RAP al disminuir el recambio óseo por aumentar la captación de Ca^{2+} . Asimismo, los pacientes que toman antiinflamatorios no esteroideos (AINE) a largo plazo (frecuentes para el tratamiento de artritis reumatoide) no se consideran candidatos a realizar esta técnica porque los AINE interfieren en el proceso inflamatorio sobre la producción de prostaglandinas, y la osteopenia que ocurre como parte del RAP se considera un proceso inflamatorio estéril.

Pacientes con un periodonto fino y poco hueso en la cortical vestibular no son pacientes indicados por el riesgo que presentaría realizarles corticotomías antes de la ortodoncia. Otro ejemplo serían los casos leves de apiñamiento dental, tratables en poco tiempo con ortodoncia convencional y que resultaría poco conservador realizar la técnica de corticotomía. Así pues, debemos tenerla presente y conocerla, para poder proporcionar tratamientos de éxito en casos determinados, siempre con la base de un buen diagnóstico y clasificación del caso a tratar.⁵⁴

No existe evidencia científica sólida que muestre con claridad posibles diferencias en la comparación de la prevalencia de reabsorción radicular, si bien, ningún artículo recoge un aumento del riesgo de reabsorción radicular al emplear técnica descrita. Son necesarios estudios a más largo plazo para valorar posible riesgo de reabsorción radicular⁴¹

La negatividad de estas técnicas quirúrgicas es su invasividad y la posibilidad de daños a estructuras vitales adyacentes, dolor postoperatorio, Inflamación, posibilidades de infección, necrosis avascular y posibilidades de infección.⁵⁵

Ortodoncia osteogénica periodontalmente acelerada (PAOO)

Los principales efectos adversos de la técnica también se dan siendo más relevantes la posible pérdida de papila interdental, disminución de la encía insertada, recesiones gingivales, reabsorción del hueso alveolar y defectos periodontales en casos de distancia interdental corta.

Por lo tanto, se recomienda realizar controles periodontales mensuales simultáneos al tratamiento de ortodoncia, a los cuales debe observarse una buena preservación de la papila interdental, así como la ausencia de bolsas mayores de 3 mm, recesión gingival mayor de 1 mm, necrosis, pérdida de altura del hueso alveolar en la radiografías y reabsorción radicular en las mismas.⁵⁶

Como coadyuvante del tratamiento ortodóncico es muy prometedora, pero hay muy pocos casos descritos en la literatura y se desconoce la efectividad de las técnicas entre sí y en relación con el tipo de movimiento deseado. Se necesitan más estudios clínicos e histológicos para entender la biología del movimiento dentario mediante esta técnica, su efecto sobre los dientes y hueso, y evaluar la estabilidad posretención, el volumen de hueso formado, así como el estado periodontal y radicular tras el tratamiento de ortodoncia

Piezocirugía

El surgimiento de motores piezoeléctricos ha contribuido con la disminución de complicaciones y secuelas comunes del uso de

instrumentos rotativos convencionales, debido a su carácter selectivo en tejidos duros, lo que permite una osteotomía más segura y fácil para la liberación del nervio.

Piezocisión

Es necesario considerar algunos riesgos que pueden presentarse al realizar la piezocisión. La literatura reporta que uno de ellos es la reabsorción radicular, y se especula que esta puede presentarse debido a la activación del RAP inducido por la injuria que se realiza a la cortical alveolar, el cual produce una desmineralización y osteopenia temporal en el hueso que rodea a las raíces de los dientes tratados. Esto conlleva a que los dientes que han sido tratados por corticotomías, experimenten un recambio del hueso alveolar y del ligamento periodontal más rápido y extenso que los dientes no tratados.

Tiene como desventajas que permite poca visibilidad; forzosamente se requiere del bisturí piezoeléctrico y la dificultad para controlar injerto óseo. El riesgo de daño a las raíces con incisiones y corticotomías son altas.

Microosteoperforaciones

Puede plantear problemas cuando la anchura alveolar entre las placas corticales bucal y lingual no es la adecuada para albergar las dimensiones anatómicas completas de las raíces. Debido a ello, puede disminuir el movimiento dental a través de la placa cortical y pueden producirse deshidencias y/o fenestraciones en el hueso bucal y/o lingual.

Puede tener algunos inconvenientes como daños en los tejidos adyacentes, perforaciones radiculares y posibles molestias para el paciente.¹

Cirugía primero

Una de las desventajas es que sin ortodoncia pre-quirúrgica, puede ser muy difícil obtener una oclusión estable ya que la ortodoncia post cirugía es más compleja que en un caso convencional.

En cuanto a la estabilidad de la cirugía, se cree que la edad cronológica no influye en la estabilidad a largo plazo. Los factores más importantes de inestabilidad incluyen: el tamaño de la sobremordida, una curva de Spee profunda, un mayor resalte negativo.

Los resultados satisfactorios dependen de un buen diagnóstico y plan de tratamiento de la deformidad dentofacial, y de una buena integración de los conocimientos entre los profesionales implicados, de otro modo, los errores en la planificación del caso pueden interferir con el éxito esperado y conllevan a la frustración, tanto del paciente, como del personal a cargo.

CONCLUSIONES

Acelerar un tratamiento de Ortodoncia permite disminuir los riesgos naturales de desmineralización del esmalte, compromiso periodontal y reabsorción radicular, además de contribuir a tener pacientes más satisfechos y profesionales con consultas más eficientes, con el pasar de los años han surgido nuevas técnicas para lograr este objetivo, entre menos invasivas, mejor.

Dentro de las alternativas para aceleración de movimiento dentario, el entorno quirúrgico muestra los mejores resultados en términos de disminución de tiempo de tratamiento, aun así, es necesario escalar en los niveles de evidencia, con protocolos de investigación que permitan resolver muchas dudas aun planteadas.

Los métodos actuales han reducido o eliminado la naturaleza invasiva de los procedimientos quirúrgicos utilizados para lograr el fenómeno de aceleración regional.

La literatura en el entorno biológico y físico/mecánico es controvertida, no se encuentra información suficiente sobre las desventajas de realizar estos procedimientos, pues aun se encuentran en investigación. Se habla principalmente de las ventajas de realizar estos procedimientos.

Se necesitan más estudios clínicos e histológicos que ayuden a entender la biología del movimiento dental con estos procedimientos, sus efectos sobre los dientes y el hueso, la estabilidad posretención, el volumen de hueso formado y el estado periodontal postratamiento. Deben ser estudios a largo plazo para evaluar las ventajas y desventajas del procedimiento, así como para determinar si existen diferencias entre las distintas técnicas descritas. La técnica de elección sería la menos invasiva y más orientada al movimiento dental a realizar y a la necesidad de los pacientes.

REFERENCIAS BIBLIOGRÁFICAS

1. Graber, L., Vig, K., Vanarsdall Jr., R. and Huang G. Ortodoncia Principios y Técnicas Actuales. 6°. Barcelona: Elsevier; 2018.
2. F. BN. corticotomy. Aust Dent J. 1985;25.
3. Wilcko MT, Wilcko W M. An Evidence-Based Analysis of Periodontally Accelerated Orthodontic and Osteogenic Techniques: A Synthesis of Scientific Perspectives. Semin Orthod. 2008;14(4):305-316. doi:10.1053/J.SODO.2008.07.007
4. H. K. Surgical operations on the alveolar ridge to correct occlusal abnormalities. Oral Surg Oral Med Oral Pathol. 1959;12(5):515-529.
5. Página web: www.medigraphic.org.mx.
6. Wilcko WM, Wilcko T, Bouquot JE FD. Rapid orthodontics with alveolar reshaping: two case reports of decrowding. Int J Periodontics Restor Dent. 2001;21(1):9-19.
7. Köle H. Surgical operations on the alveolar ridge to correct occlusal abnormalities. Oral Surgery, Oral Med Oral Pathol. 1959;12(5):515-529. doi:10.1016/0030-4220(59)90153-7
8. García García VJ, Ustrell Torrent JM, Sentís Vilalta J. Evaluación de la maloclusión, alteraciones funcionales y hábitos orales en una población escolar: Tarragona y Barcelona. Av Odontostomatol. 2011;27(2):75-84. doi:10.4321/S0213-12852011000200003
9. Sada M, Girón J. Maloclusiones en la dentición temporal o mixta. An Pediatr Contin. 2006;4(1):66-70. doi:10.1016/S1696-2818(06)73591-0
10. Robert N. Staley NTR. Fundamentos En Ortodoncia. Diagnóstico y Tratamiento. (Amolca, ed.). México; 2012.
11. Ponglertnapakorn AA, Burak MY, Barrios JCQ. Cambios maxilares en sentido anteroposterior y vertical con el uso de máscara facial en pacientes con secuela de labio y paladar hendidos unilaterales del Hospital General «Dr. Manuel Gea González». Rev Mex Ortod. 2014;2(3):174-182. doi:10.1016/S2395-9215(16)30031-9

12. A. VC. Periodontología e Implantología. 1°. México: Médica Panamericana; 2016.
13. W. P. Ortodoncia Contemporánea. (Elsevier, ed.). Barcelona; 2014.
14. Barry M. Eley JDM and MS. Periodoncia. Barcelona: Elsevier; 2011.
15. Tortolini P, Bodereau EF. Ortodoncia y periodoncia. 2011;27:197-206. doi:10.4321/S0213-12852011000400004
16. Página web: ortodoncia tres torres.blogspot.mx. 06.
17. Brudvik P RP. The repair of orthodontic root resorption. An ultrastructural study. Eur J Orthod. 1995;17(189):32-36.
18. 9. Garlet TP, Coelho U, Silva JS GG. Movimiento Ortodóntico y sus factores modificantes, Revisión bibliográfica. Eur J Oral. 2007;115(5):355–62.
19. Krishnan V DZ. reacciones celulares, moleculares y tisulares a la fuerza ortodóntica. Am J Orthod Dentofac Orthop. 2006;129(4):469.
Katagiri T TN. Regulatory mechanisms of osteoblast and osteoclast differentiation. Oral Dis. 2002;8(87):147–159.
20. Davidovitch Z, Nicolay OF, Ngan PW SJ. neurotransmisores, citoquinas y el control de la remodelación ósea alveolar en ortodoncia. Dent Clin North Am. 1998;32(3):411-435.
21. Weiland Weiland FF, asociado tiempo parcial P, Weiland F. Fuerzas de ortodoncia y reabsorciones radiculares: una revisión Orthodontic forces and root resorption: a review. Rev Esp Ortod. 2010;40:69-74.
22. Tsihlaki A, Chin SY, Pandis N FP. How long does treatment with fixed orthodontic appliances last? A systematic review. Am J Orthod Dentofac Orthop. 2016;148(18):308-318.
23. AE. MDA. Factors affecting the duration of orthodontic treatment: a systematic review. Eur J Orthod. 2008;30(5):386-395.
24. 38. Yamasaki K, Miura F ST. Prostaglandina como mediador de la reabsorción ósea inducida por el movimiento dental experimental en ratas. J Dent Res. 1980;59(10):1635-42.
25. Takano-Yamamoto T RG. un modelo para investigar la acción local de los agentes de acción ósea in vivo: efectos de la hPTH (1-34) en la esponjosa secundaria en la rata. Calcif Tissue Int.

-
- 1990;47(3):158–63.
26. Bumann A, Carvalho RS, Schwarzer CL YE. síntesis de colágeno a partir de células PDL humanas luego del movimiento dental ortodóncico. *Eur J Orthod.* 1997;19(1):29–37.
 27. Masella RS MM. Conceptos actuales en la biología del movimiento dental ortodóncico. *Am J Orthod Dentofac Orthop.* 2006;129(4):458–68.
 28. Davidovitch Z, Finkelson MD, Steigman S, Shanfeld JL, Montgomery PC KE. Electric currents, bone remodeling, and orthodontic tooth movement. II. Increase in rate of tooth movement and periodontal cyclic nucleotide levels by combined force and electric current. *Am J Orthod.* 1980;77(1):33-47.
 29. Dong-Hwan Kim, DDS, MSD, a Young-Guk Park, DDS, MSD, PhD, b and Seung-Gu Kang, DDS, MSD P. The effects of electrical current from a micro-electrical device on tooth movement. *Korean J Orthod.* 2008;38(5):337-346.
 30. Padilla RG. Aceleración del tratamiento de ortodoncia: técnicas de activación biológica. *J Am Orthod.* 2017;113(27):112-120.
 31. Kale S, Kocadereli I, Atilla P AE. Comparación de los efectos del 1,25 dihidroxicolecalciferol y la prostaglandina E2 en el movimiento dental ortodóncico. *Am J Orthod Dentofac Orthop.* 2004;125(5):607–14.
 32. Gkanditis N. Mistakidis I, Kouskoura T PN. Effective-ness of non conventional methods for accelerated orthodontic tooth movement a systematic review and meta-analysis. *J Dent.* 2014;42(12):1300-1319.
 33. Pavlin D, Anthony R, Raj V, Gakunga PT. Cyclic loading (vibration) accelerates tooth movement in orthodontic patients: A double-blind, randomized controlled trial. *Semin Orthod.* 2015;21(3):187-194. doi:10.1053/j.sodo.2015.06.005

34. Segal GR, Schiffman PH, Tuncay OC. Meta analysis of the treatment-related factors of external apical root resorption. *Orthod Craniofacial Res.* 2004;7(2):71-78. doi:10.1111/j.1601-6343.2004.00286.x
35. Murillo JAG. 4 NUEVAS TECNOLOGÍAS QUE HACEN LA ORTODONCIA MÁS RÁPIDA. <http://brightortodoncia.com/nuevas-tecnologias-que-hacen-ortodoncia-mas-rapida/>. Published 2016.
36. Weltman B, Vig KW, Fields HW et al. Root resorption associated with orthodontic tooth movement: a systematic review. *Am J Orthod Dentofac Orthop.* 2010;137(4):462-476.
37. Limpanichkul W, Godfrey K, Srisuk N RC. Effects of low-level laser therapy on the rate of orthodontic tooth movement. *Orthod Craniofacial Res.* 2006;9(38):38-43.
38. Acosta M, Guerrero D, Mantia P, Lunini P UR. USO DEL LÁSER DE BAJA INTENSIDAD EN ODONTOLOGÍA: ORTODONCIA Y PERIODONCIA. *RevVenezInvestOdont IADR.* 2014;2(2):170-185.
39. Aristizábal J. Accelerated orthodontics and express transit orthodontics (ETO)®, a contemporary concept of high efficiency. *CES Odontol.* 2014;27(1):56-73.
http://www.scielo.org.co/scielo.php?script=sci_arttext&pid=S0120-971X2014000100006.
40. Gantes B, Rathbun E AM. Efectos en el periodonto después de la ortodoncia facilitada por corticotomía. Reportes del caso. *Periodontol.* 1990;61(4):234-8.
41. Baloul SS, Gerstenfeld LC, Morgan EF, Carvalho RS, Van-Dyke TE KA. Mecanismo de acción y cambios morfológicos en el hueso alveolar en respuesta al movimiento dental facilitado por la decorticación alveolar selectiva. *Am J Orthod Dentofac Orthop.* 2011;139(4):83-101.
42. Wilcko MT, Wilcko WM, Pulver JJ, Bissada NF BJ. Accelerated osteogenic orthodontics technique: a 1-stage surgically facilitated rapid orthodontic technique with alveolar augmentation. *J Oral Maxillofac Surg.* 2009;67(10):2149-2159.

43. boui-Ela SM, El-Beialy AR, El-Sayed KM, Selim EM, El-Mangoury NH MY. Retracción del maxilar canino maxilar con implante Miniscrew con y sin ortodoncia facilitada por corticotomía. *Am J Orthod Dentofacial Orthop.* Am J Orthod Dentofac Orthop. 2011;139(2):252–9.
44. Stöber Blázquez EK, Genestra Villalonga P, Molina Coral A, et al. La corticotomía alveolar selectiva como coadyuvante al tratamiento de ortodoncia: revisión de la literatura selective alveolar corticotomy as an adjunct to orthodontic treatment: a literature review. *Rev Esp Ortod.* 2010;40:215-230.
45. Chiriac G, Herten M, Schwarz F, Rothamel D BJ. Autogenous bone chips: influence of a new piezoelectric device (Piezosurgery) on chip morphology, cell viability and differentiation. *J Clin Periodontol.* 2005;32(9):994-999.

Pekovits K, Wildburger A, Payer M, Hutter H, Jakse N DG. Evaluation of graft cell viability-efficacy of piezoelectric versus manual bone scraper technique. *J Oral Maxillofac Surg.* 2012;70(1):154-162.
46. Dibart S, Sebaoun JD SJ. Piezocision: a minimally invasive, periodontally accelerated orthodontic tooth movement procedure. *Compend Contin Educ Dent.* 2009;30(6):342-344.
47. Zamora Escobar Y MSF. Micro-oseoperforaciones para acelerar el movimiento ortodóncico en distalización canina, estudio en boca dividida. Reporte de un caso. *Rev Mex Ortod.* 2017;5(4):205-213.
48. Leiker BJ, Nanda RS, Currier GF, Howes RI SP. efectos de las prostaglandinas exógenas sobre el movimiento dental ortodóncico en ratas. *Am J Orthod Dentofac Orthop.* 1995;108(4):380-8.
49. Seifi M, Eslami B SA. El efecto de la prostaglandina E2 y el gluconato de calcio en el movimiento dental ortodóncico y la reabsorción de la raíz en ratas. *Eur J Orthod.* 2003;25(2):199-204.

50. Kau CH, Nguyen JT, English JD. The clinical evaluation of a novel cyclical force generating device in orthodontics. *Orthodontic Pract US*. 2011;1(1):10-15.
51. Dominguez A, Castro P MM. Cellular effects related to the clinical uses of laser in orthodontics. *J Oral Laser Applications. J Oral Laser Appl*. 2009;9:199-203.
52. Viejo Fernández X. Universidad de Oviedo. *Dialectol Rev electrònica*. 2015;(February):5-28.
53. Singh G, Vikram Singh R, Kaur R PSD. Accelerating orthodontic tooth movement: A Review. *Crimson Publ*. 2017;15(4):114-115.
54. Kwon H-J, Pihlstrom B, Waite DE. Effects on the periodontium of vertical bone cutting for segmental osteotomy. *J Oral Maxillofac Surg*. 1985;43(12):952-955. doi:10.1016/0278-2391(85)90009-6
55. Meraz GG, Chávez LC. Corrección ortodóntico-quirúrgica de una maloclusión clase III Orthodontic-surgical correction of a class III malocclusion. 2017;5:43-50.