



UNIVERSIDAD NACIONAL AUTÓNOMA DE  
MÉXICO

---

---



FACULTAD DE ODONTOLOGÍA

ALTERACIONES MUCOGINGIVALES INDUCIDAS POR  
HÁBITOS ORALES PERNICIOSOS.

TRABAJO TERMINAL ESCRITO DEL DIPLOMADO DE  
ACTUALIZACIÓN PROFESIONAL

QUE PARA OBTENER EL TÍTULO DE

CIRUJANA DENTISTA

P R E S E N T A:

SHEYRA DAYANA CHÁVEZ SERRANO

TUTORA: Esp. ALICIA MONTES DE OCA BASILIO



Universidad Nacional  
Autónoma de México

Dirección General de Bibliotecas de la UNAM

**Biblioteca Central**



**UNAM – Dirección General de Bibliotecas**  
**Tesis Digitales**  
**Restricciones de uso**

**DERECHOS RESERVADOS ©**  
**PROHIBIDA SU REPRODUCCIÓN TOTAL O PARCIAL**

Todo el material contenido en esta tesis esta protegido por la Ley Federal del Derecho de Autor (LFDA) de los Estados Unidos Mexicanos (México).

El uso de imágenes, fragmentos de videos, y demás material que sea objeto de protección de los derechos de autor, será exclusivamente para fines educativos e informativos y deberá citar la fuente donde la obtuvo mencionando el autor o autores. Cualquier uso distinto como el lucro, reproducción, edición o modificación, será perseguido y sancionado por el respectivo titular de los Derechos de Autor.

# ÍNDICE

<b>INTRODUCCIÓN</b> .....	4
<b>OBJETIVO</b> .....	5
<b>1. HÁBITOS ORALES</b> .....	6
<b>2. SUCCIÓN</b> .....	8
<b>2.1. Succión nutritiva</b> .....	9
<b>2.1.1. Amamantamiento</b> .....	10
<b>2.1.2. Lactancia artificial</b> .....	11
<b>2.2. Succión no nutritiva</b> .....	13
<b>2.2.1. Succión dígital</b> .....	14
<b>2.2.2. Succión labial</b> .....	19
<b>3. ONICOFAGIA</b> .....	22
<b>4. RESPIRACIÓN ORAL</b> .....	26
<b>CONCLUSIONES</b> .....	33
<b>REFERENCIAS</b> .....	35

*A mis padres Victor y Rosa por darme la vida y brindarme su apoyo incondicional, gracias a su esfuerzo y dedicación es que he logrado cumplir esta meta, ustedes se convirtieron en mi ejemplo a seguir desde que tengo uso de razón; papá, mamá, gracias por darme todo cuanto he necesitado sin pedirme nada a cambio y por guiarme todos estos años que sé no han sido fáciles, por creer en mí y quererme tanto. Este trabajo es resultado de la mujer que ustedes han educado durante veintitres años, quiero que sepan que aunque intente plasmar en palabras lo mucho que valoro lo que me han brindado jamás encontraría las que lograrán expresar lo infinitamente agradecida que estoy de tenerlos como padres, los adoro.*

*A mis abuelitos Macario y Candelaria que son como mis segundos padres, gracias por acompañarme, cuidarme y aguantar todas las travesuras y berrinches, los quiero muchísimo.*

*A mi tutora la Esp. Alicia Montes de Oca Basilio quien es una increíble persona y excelente profesora, por su tiempo y dedicación hacia este proyecto; gracias a su apoyo logro concluir esta etapa en mi vida académica.*



## INTRODUCCIÓN

La succión es un reflejo que se desarrolla desde la vida intrauterina, a partir del periodo fetal, en el recién nacido se considera parte del desarrollo psicoemocional y contribuye al crecimiento adecuado del sistema estomatognático, al respirar, succionar y deglutir simultáneamente durante la alimentación. La succión pasa de reflejo innato a adquirido o voluntario hacia los primeros meses de vida y su persistencia genera un hábito parafuncional.

Los hábitos orales parafuncionales más frecuentes son la succión digital, onicofagia, mordedura de labios y respiración oral, los cuáles producen alteraciones en el crecimiento y desarrollo, además pueden provocar lesiones en los tejidos mucogingivales como inflamación gingival, recesiones gingivales, úlceras y sequedad de la mucosa oral, su severidad depende de la frecuencia, intensidad y duración en que sean practicados.

Es importante que el odontólogo identifique por medio de una historia clínica completa, así como auxiliares de diagnóstico, la presencia y origen de hábitos parafuncionales para poder establecer un plan de tratamiento adecuado.

El tratamiento debe llevarse a cabo de manera inter y multidisciplinaria con otras especialidades como odontopediatría, ortodoncia, otorrinolaringología, psicología y terapia de lenguaje.



## **OBJETIVO**

El propósito de este trabajo es que el cirujano dentista identifique los hábitos orales perniciosos más frecuentes que provocan lesiones mucogingivales en el paciente pediátrico.

## 1. HÁBITOS ORALES

Un hábito se define como una costumbre o práctica que se adquiere mediante la repetición frecuente de un mismo acto que llega a generar satisfacción; puede realizarse de manera consciente y luego progresar a un acto inconsciente <sup>1-4</sup> (Figura 1). <sup>5</sup>

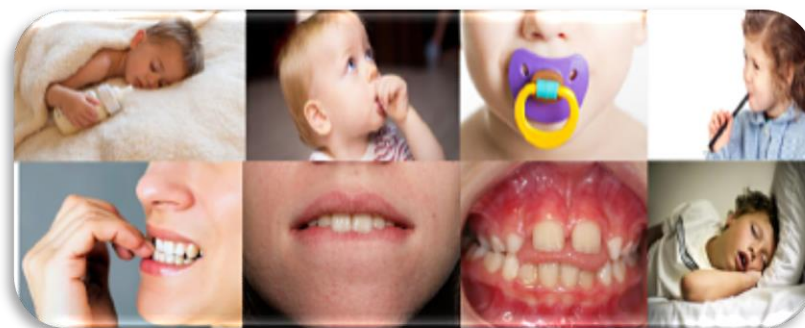

Figura 1. Hábitos orales. <sup>5</sup>

Los hábitos pueden ser fisiológicos o funcionales como la respiración nasal, el habla, la masticación y la deglución, pero existen otros que son considerados no fisiológicos o perniciosos, éstos son resultado de la degeneración de una función o de una acción prolongada e innecesaria como la succión digital, labial u onicofagia <sup>1, 2, 6</sup> (Figura 2). <sup>7</sup>

La importancia de un hábito radica en que pueden provocar alteraciones tanto en los tejidos duros (arcos dentarios, hueso alveolar y cemento radicular) como en los tejidos blandos (encía y ligamento periodontal); el grado de afectación depende de la frecuencia, intensidad y duración con la que sea practicado. <sup>1, 2, 4, 8</sup>

Generalmente, se presentan cuando el niño experimenta situaciones de estrés, frustración, aburrimiento y en la mayoría de los casos por falta de atención o constantes cambios en el entorno familiar, en ocasiones este comportamiento también llega a afectar el desarrollo social y emocional. <sup>1, 2, 9</sup>

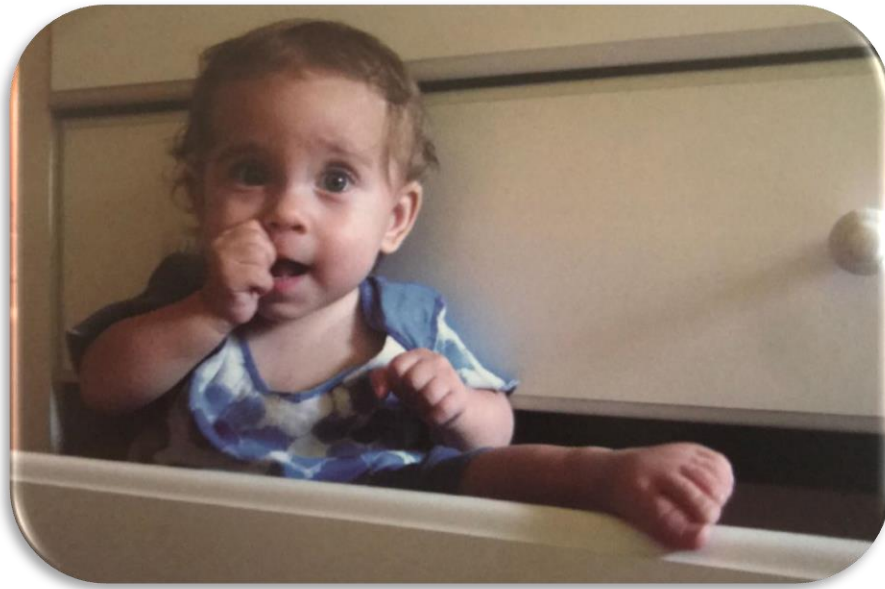

Figura 2. Conductas de exploración corporal. <sup>7</sup>

Para erradicar un hábito oral, el paciente debe ser motivado y consciente de la necesidad de abandonarlo; castigar, ridiculizar y amenazar no es útil, pues a menudo agrava el problema o se reemplaza con trastornos psicológicos graves. <sup>3, 8</sup>



## 2. SUCCIÓN

Se considera como un reflejo primitivo y fisiológico al acto de succionar, comienza en la vida intrauterina entre la 18<sup>a</sup> y 24<sup>a</sup> semana de gestación, madurando hasta la 32<sup>a</sup> semana, el bebé succiona instintivamente la lengua, labios y dedos, así al nacer la función se encuentra desarrollada <sup>4, 8</sup> (Figura 3). <sup>10</sup>

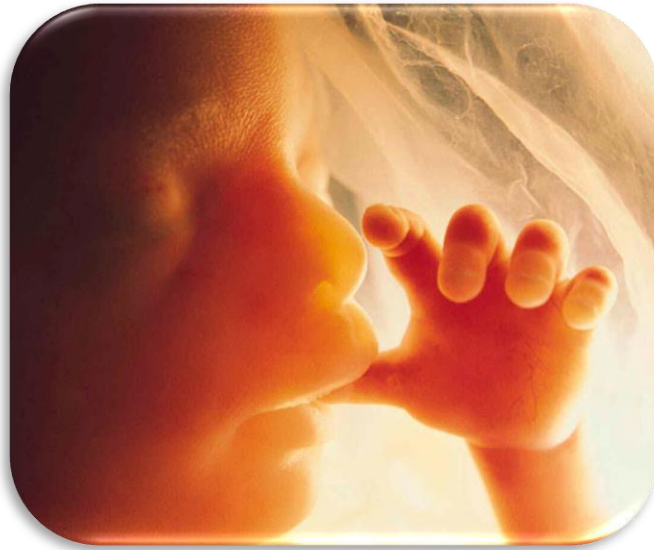

Figura 3. Succión digital en vida intrauterina. <sup>10</sup>

Se ha observado que llevar la mano a la boca es una conducta común, aparece en el 89% de los lactantes al cabo de dos horas de nacer y casi en el 100% de los niños en el primer año de vida, pues la sensibilidad táctil en los labios es mayor que la del pulpejo de los dedos, siendo un medio que les permite descubrir e investigar todo el mundo a su alrededor. <sup>1, 4, 6, 8</sup>

Este comportamiento es explicado mediante la teoría psicoanalítica de Freud, donde describe que el desarrollo de la personalidad se basa en el nivel de maduración de las partes del cuerpo que le permiten a una persona desenvolverse en su entorno.

Freud clasificó cinco etapas: la oral, anal, fálica, de latencia y genital; la etapa oral es la primera que se establece y va de los 0 a los 12 meses de vida pues la estructura sensorial más desarrollada es la boca, ésta es el vínculo inicial para las futuras interacciones sociales del bebé y concluye con la satisfacción completa del líbido dando paso a las siguientes fases. <sup>8</sup>

## 2.1. Succión nutritiva

La OMS y la Secretaría de Salud recomiendan que en los primeros 6 meses de vida el bebé reciba exclusivamente leche materna, ya que ésta provee todos los nutrientes necesarios para el crecimiento y desarrollo, además de favorecer al sistema inmune. <sup>8</sup>

Cuando no es posible el amamantamiento se recurre a la lactancia artificial a través del biberón y fórmulas, se aconseja que su tiempo de uso sea igual al de la alimentación por seno materno, después de los 6 meses se debe iniciar la alimentación de transición, es decir, los alimentos deben de ser servidos en una cuchara y los líquidos en vaso, pues en este período erupcionan los primeros dientes y las funciones del sistema músculo-esquelético están en proceso de maduración <sup>7, 8</sup> (Figura 4). <sup>11</sup>



Figura 4. Succión nutritiva. <sup>11</sup>

### 2.1.1. Amamantamiento

La alimentación por seno materno es considerada fundamental para el crecimiento y desarrollo armonioso del aparato estomatognático; durante esta fase los labios y los rodetes rodean el pezón, la lengua se sitúa en el piso de boca para hacer succión, la mandíbula y la lengua se elevan para comprimir el pezón contra el paladar y obtener la leche, requiriendo de una gran actividad de los músculos faciales, maseteros y pterigoideos laterales (Figura 5).<sup>12</sup>

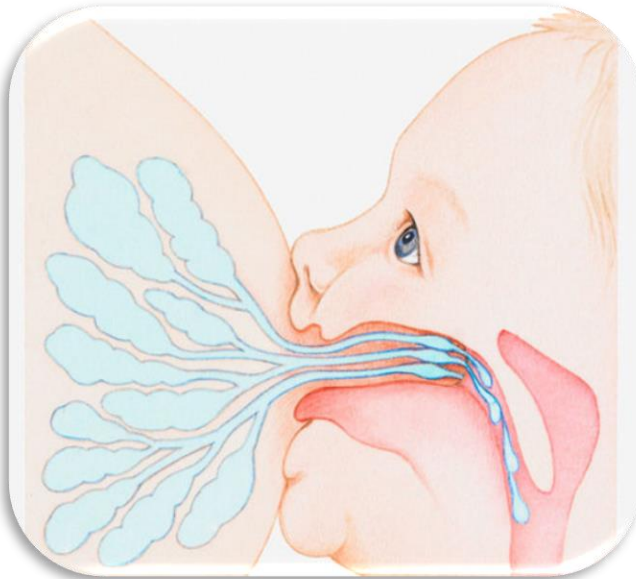

Figura 5. Amamantamiento.<sup>12</sup>

El amamantamiento contribuye en el desarrollo de las funciones de masticación, deglución y respiración, así como la coordinación entre ellas, una vez que las estructuras neuromusculares están adaptadas a éstos movimientos aproximadamente entre el 6° y 7° mes de vida el bebé puede ingerir además de leche, papillas y/o púres (Figura 6).<sup>13</sup>

Mientras el bebé esta succionando existe un aumento en la producción de endorfina induciendo sensaciones psicoemocionales de confort, relajamiento y placer, asimismo recibe varios estímulos interactuando con la madre como táctil-quinestéticos, térmicos, olfativos, visuales, auditivos y motores. <sup>6-8</sup>



Figura 6. Alimentación de transición. <sup>13</sup>

### **2.1.2. Lactancia artificial**

El biberón se utiliza como método alternativo cuando el amamantamiento no es posible, en este tipo de alimentación la lengua permanece baja y adelantada, los rodetes y la musculatura de los labios no comprimen la tetina y apenas existe contracción muscular haciendo que la acción morfogénica de la succión se pierda, favoreciendo la aparición de hábitos de succión no nutritiva, ya que el bebé satisface su necesidad nutricional pero no experimenta las sensaciones de confort, relajamiento y placer por la facilidad y rapidez con la que obtiene la leche <sup>3, 4, 7</sup> (Figura 7). <sup>14</sup>

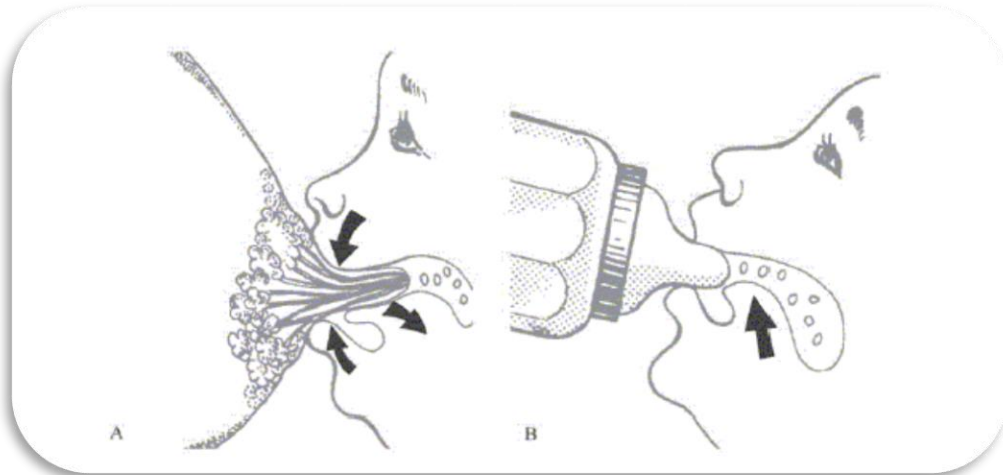


Figura 7. Lactancia natural y artificial. <sup>14</sup>

Se recomienda el uso de tetinas anatómicas (ortodónticas), éstas tienen el orificio dirigido al paladar y su tamaño debe ser compatible con la cavidad oral del bebé, la limpieza de los biberones y de las tetinas siempre debe pasar por un proceso de desinfección después de su uso, ya sea con sustancias químicas o hirviéndolos <sup>8</sup> (Figura 8). <sup>15</sup>



Figura 8. Uso del biberón. <sup>15</sup>

## 2.2 Succión no-nutritiva

Los hábitos de succión no nutritiva más frecuentes en niños son los de chupón, dedo, biberón y labios; pueden desencadenarse por ausencia de lactancia materna o la búsqueda de gratificación oral, éstos se relacionan con un desbalance psicológico y representan una forma errónea de solucionar problemas cuando el paciente sufre estados de ansiedad e inestabilidad emocional <sup>3, 6-8</sup> (Figura 9). <sup>16</sup>



Figura 9. Succión no nutritiva con chupón. <sup>16</sup>

Si el hábito permanece por tiempo prolongado puede ocasionar deformidades en los arcos dentarios, alteraciones en las funciones orales como aparición de deglución adaptada, respiración oral, fonación atípica, labios abiertos en posición de reposo por hipotonicidad de la musculatura lingual y labial, paladar ojival, hipoplasia del maxilar y/o de la mandíbula, sin embargo, no todos los niños desarrollan alteraciones pero cuando tienen determinados patrones de crecimiento craneofacial y gran intensidad de la succión, el riesgo aumenta afectando a los tres planos del espacio: sagital, transversal y vertical. <sup>6, 8</sup>

Para evitar la presencia de estos hábitos pueden aplicarse una serie de medidas, como: estimular el amamantamiento, en casos de lactancia mixta o artificial usar tetinas anatómicas o utilizar chupones ortodónticos, debido a que el escudo que tienen presenta una concavidad adaptada a la boca del niño brindando soporte a la musculatura perioral durante la succión, utilizarlos de manera disciplinada y no como medio para inducir el sueño o calmar al niño y nunca dejarlo colgado en el cuello del mismo <sup>3, 6, 8</sup> (Figura 10). <sup>17</sup>



Figura 10. Chupón anatómico. <sup>17</sup>

### 2.2.1. Succión digital

En este hábito se posiciona el pulgar u otros dedos dentro de la boca varias veces durante el día y la noche ejerciendo una presión al succionar; generalmente inicia por falta de satisfacción psicoemocional induciendo un proceso compensatorio de succión digital que se realiza en los intervalos de la alimentación y al momento de dormir; considerado como un signo de ansiedad, inestabilidad emocional y placer <sup>1, 3, 6-8</sup> (Figura 11). <sup>18</sup>

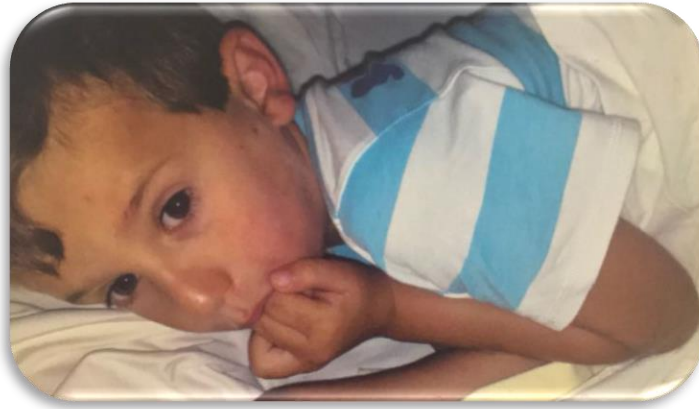

Figura 11. Succión digital. <sup>18</sup>

Los pacientes que presentan el hábito suelen tener ciertas características clínicas como callosidades en los dedos involucrados, éstos se encuentran completamente limpios durante la mayor parte del día debido al constante contacto con la boca <sup>2</sup> (Figura 12). <sup>8</sup>

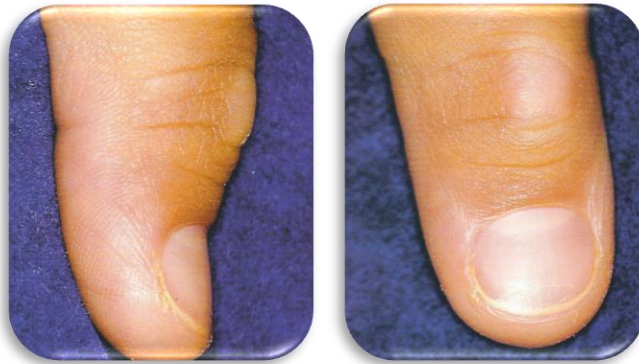

Figura 12. Callosidades en dedos. <sup>8</sup>

Los músculos buccinadores, orbiculares y borla del mentón se encuentran hipertónicos, llegando a provocar alteraciones en la cavidad oral como constricción del maxilar, incisivos superiores protruidos y/o presencia de diastemas y los incisivos inferiores generalmente se encuentran lingualizados <sup>1-3</sup> (Figura 13). <sup>19</sup>



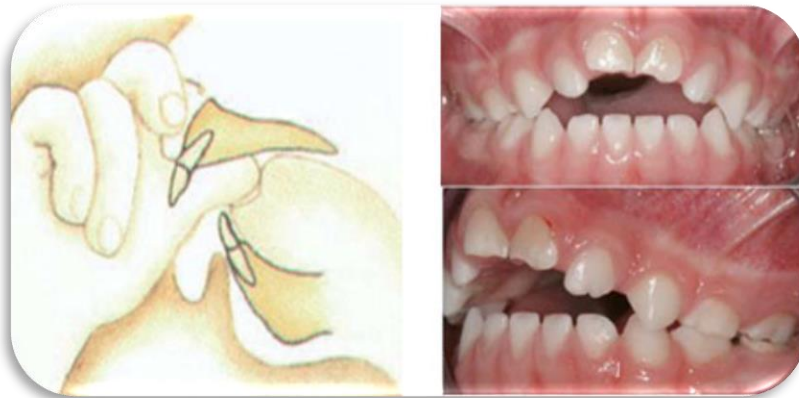


Figura 13. Características clínicas orales. <sup>19</sup>

Cuando el dedo está posicionado sobre el tejido mucogingival puede ocasionar inflamación y ulceraciones en la mucosa por la constante fricción y fuerza que se ejerce en la zona, además éstas lesiones llegan a infectarse si el niño introduce los dedos sucios a la boca y/o por una deficiente higiene oral <sup>20</sup> (Figura 14 y 15). <sup>20, 9</sup>

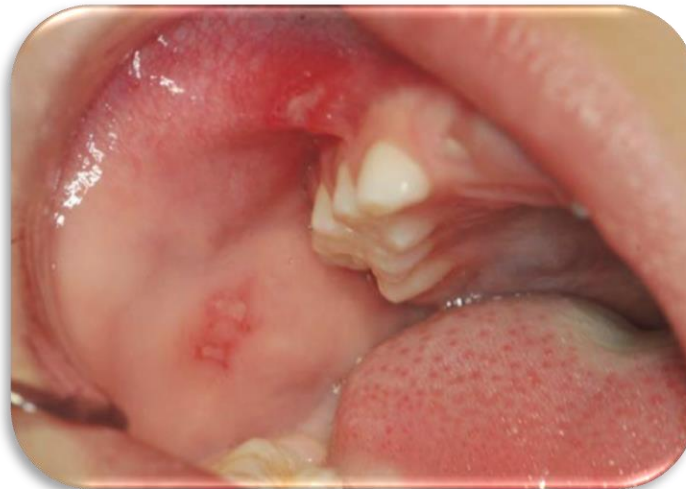

Figura 14. Úlceras en la mucosa oral. <sup>20</sup>

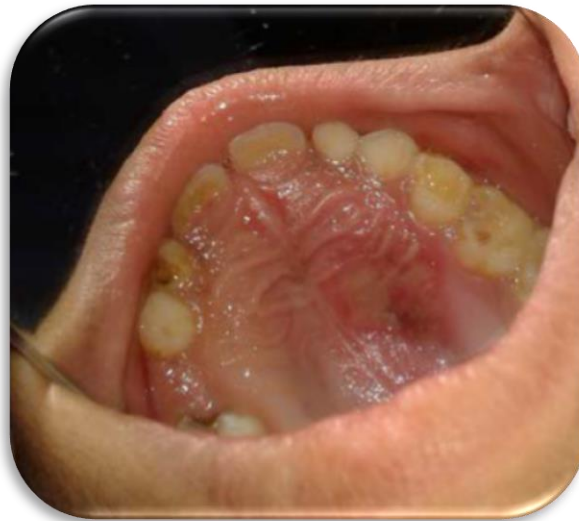

Figura 15. Úlcera en el paladar con presencia de exudado purulento. <sup>9</sup>

El tratamiento para erradicar este hábito debe realizarse de manera multi e interdisciplinaria, es importante considerar la edad, la cooperación del paciente y de los padres, además que la terapia no represente un castigo sino una ayuda. Se puede iniciar colgando un calendario en algún lugar de la casa y mantenerse al tanto de los días libres del hábito, el niño experimentará un sentimiento de orgullo cada vez que lo vea (Figura 16). <sup>8</sup>




Figura 16. Retroalimentación positiva (calendario). <sup>8</sup>

Los recordatorios, bandas adhesivas en los dedos o guantes en ambas manos a la hora de dormir pueden ayudar, sin embargo, cuando éstos métodos no son efectivos, se debe iniciar con ortodoncia interceptiva, colocándo un aparato para evitar la succión, es importante que permanezca en boca por lo menos 6 meses y hasta verificar que el hábito ha cesado y no exista recidiva <sup>6, 8</sup> (Figura 17 y 18). <sup>7, 21</sup>

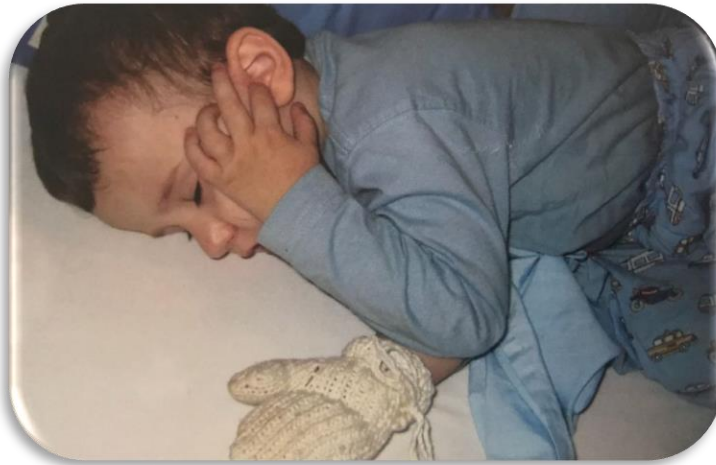

Figura 17. Uso de guantes para evitar la succión digital. <sup>7</sup>

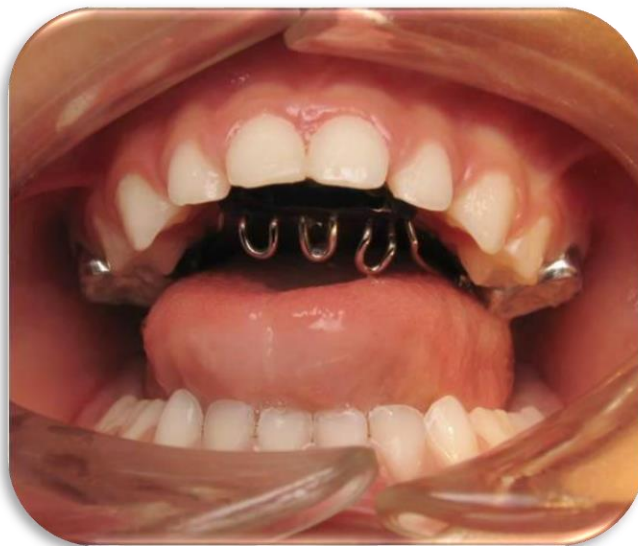

Figura 18. Aparatología fija (Criba). <sup>21</sup>

### 2.3. Succión labial

El hábito de succión labial se relaciona con un desequilibrio psicoemocional, que provoca una descompensación en el balance de las presiones ejercidas por los grupos musculares intraorales y labiales sobre las arcadas, alterando el crecimiento óseo <sup>2, 6</sup> (Figura 19). <sup>22</sup>



Figura 19. Succión labial. <sup>22</sup>

A nivel dental se puede observar protrusión de los incisivos superiores y posición lingualizada de los incisivos inferiores (Figura 20). <sup>23</sup>

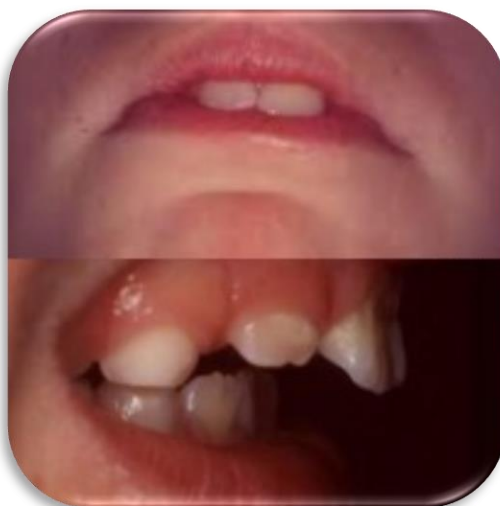

Figura 20. Protrusión dental. <sup>23</sup>

En los tejidos blandos suelen presentarse signos como inflamación, grietas, resequedad, erosión e irritación de uno o ambos labios, éstas manifestaciones son fáciles de detectar generalmente en invierno (Figura 21 y 22).<sup>6, 24</sup>

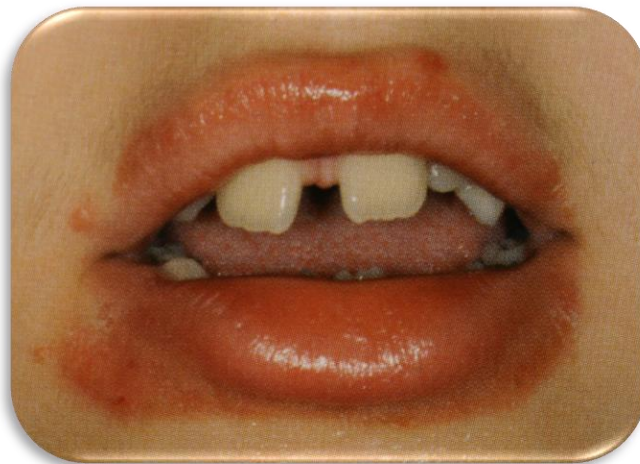


Figura 21. Irritación en superficie externa de los labios.<sup>6</sup>

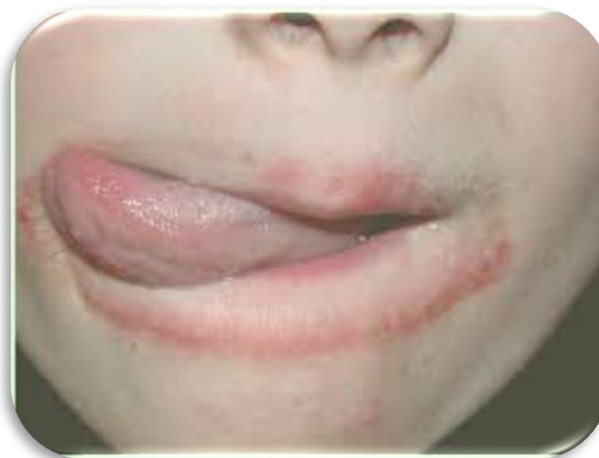

Figura 22. Resequedad.<sup>24</sup>

El tratamiento sugerido para este tipo de hábito es el uso del lip-bumper, colocándolo lo más cercano al fondo de saco con una distancia entre 2 a 3 mm separado de la encía adherida, su función es inhibir la presión del músculo orbicular de los labios y borla del mentón, además favorece la vestibularización de los incisivos inferiores, aumentando la longitud y ancho del arco <sup>2, 3, 6</sup> (Figura 23). <sup>25</sup>

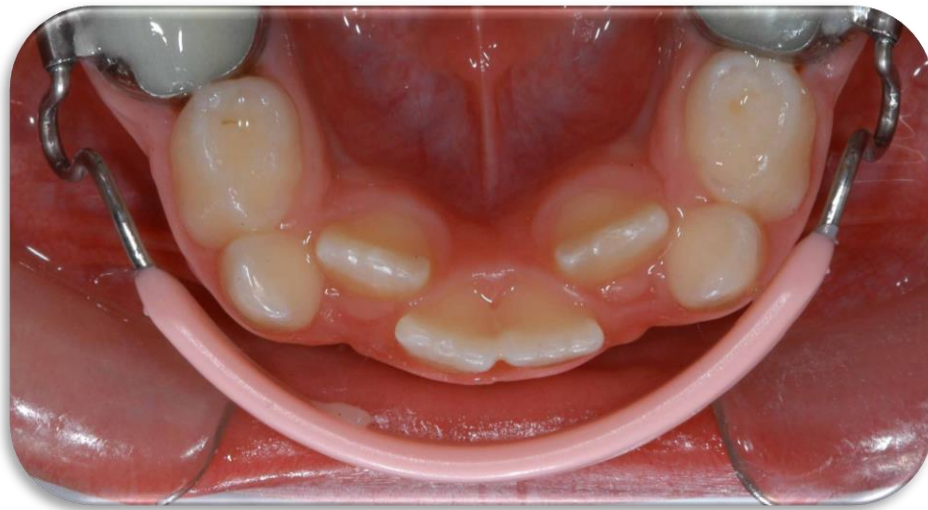

Figura 23. Lip Bumper. <sup>25</sup>

### 3. ONICOFAGIA

Se define como el hábito de morder las uñas de uno o más dedos; no se ha establecido la causa principal, no obstante, se vincula con un estado psicoemocional de ansiedad, imitación y estrés <sup>1, 3, 26</sup> (Figura 24). <sup>27</sup>




Figura 24. Hábito de onicofagia. <sup>27</sup>

Entre los 3 y 5 años de edad existe una tendencia a dejar el hábito, ya que el niño comienza a socializar y desarrollar su madurez emocional, sin embargo, cuando se asocia a factores como estrés, desequilibrio emocional o ansiedad, abandonar el hábito es más complejo. <sup>3, 6, 8</sup>

En la adolescencia generalmente se reemplaza por el hábito de pellizcar los labios, masticar lápices u otros objetos, rascarse la nariz o girar el cabello. En los adultos, fumar o masticar chicle parece ser el sustituto más común, porque éstos son hábitos socialmente aceptados de gratificación oral. <sup>26</sup>

La onicofagia se identifica por características clínicas en las manos como uñas muy cortas, hiponiquio dorsalmente distorsionado formando un ligero pliegue distal, el lecho ungueal es muy corto, además suelen hallarse heridas en las cutículas y sangrado en los bordes de las uñas, deformidades en los dedos e infecciones por hongos o bacterias <sup>8, 28, 29</sup> (Figura 25). <sup>29</sup>

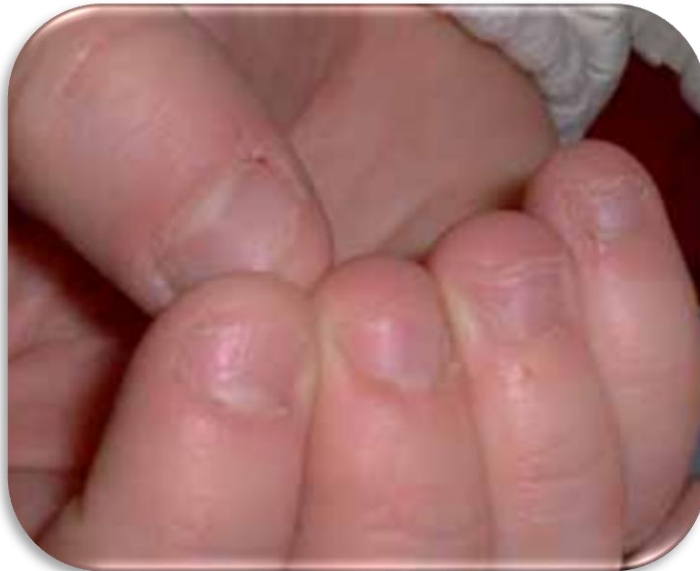

Figura 25. Características clínicas de onicofagia. <sup>29</sup>

En la cavidad oral puede presentarse malposición dental como apiñamiento, giroversiones y protrusión de los incisivos superiores, fracturas en los bordes de los dientes y lesiones gingivales. <sup>3, 26</sup>

Los pacientes llegan a lesionarse los tejidos blandos de la cavidad oral provocando inflamación gingival, sangrado y úlceras mucogingivales resultado del roce accidental con la uña, puede presentarse recesión gingival que genera sensibilidad por exposición radicular <sup>3, 28</sup> (Figura 26 y 27). <sup>30, 7</sup>



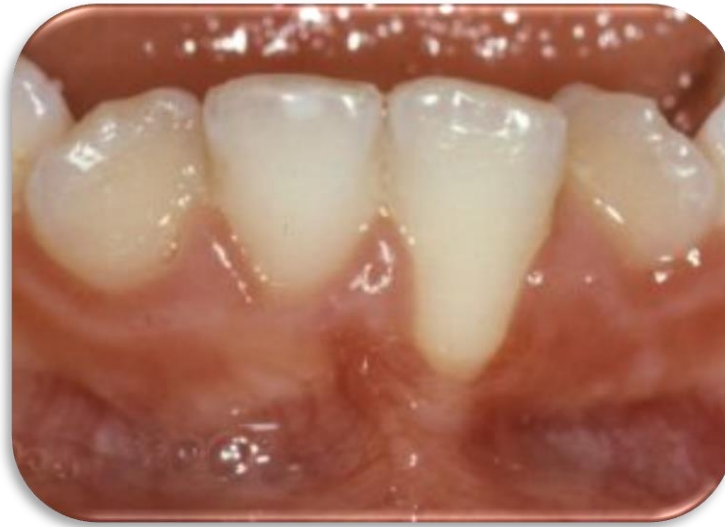

Figura 26. Recesión gingival. <sup>30</sup>

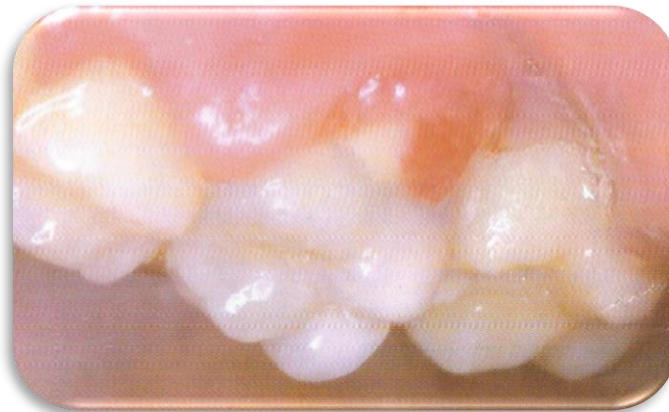


Figura 27. Gingivitis y recesión gingival. <sup>7</sup>

El tratamiento debe ir acompañado de la educación del paciente, así como de sus padres y familiares, se recomienda la interconsulta con el psicólogo para eliminar los factores emocionales que induzcan el hábito. <sup>3</sup>

Se sugieren algunos métodos para controlar el hábito como el uso de una pulsera en la muñeca, barnices amargos y actividades al aire libre o manuales como terapia ocupacional <sup>26</sup> (Figura 28). <sup>31</sup>



Figura 28. Uso de pulsera como distractor. <sup>31</sup>

## 4. RESPIRACIÓN ORAL

Cuando la vía aérea primaria está bloqueada por alguna alteración fisiológica o parafuncional, la boca complementa a la nariz para respirar como un acto de necesidad para llevar aire a los pulmones <sup>32, 33</sup> (Figura 29). <sup>34</sup>

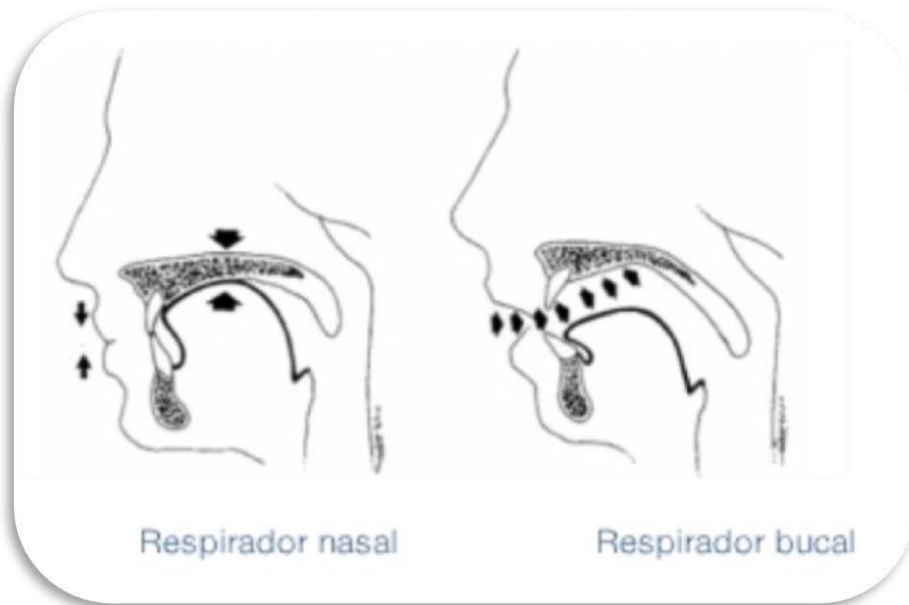


Figura 29. Entrada de aire nasal y oral. <sup>34</sup>

La causa principal de obstrucción de vías aéreas superiores son la rinitis alérgica, hipertrofia adenoamigdal, pólipos nasales y tabique nasal desviado, además existen otros factores que pueden ser desencadenantes de la respiración oral como la lactancia insuficiente, uso excesivo y prolongado del chupón o la succión digital <sup>33, 35, 36</sup> (Figura 30). <sup>7</sup>

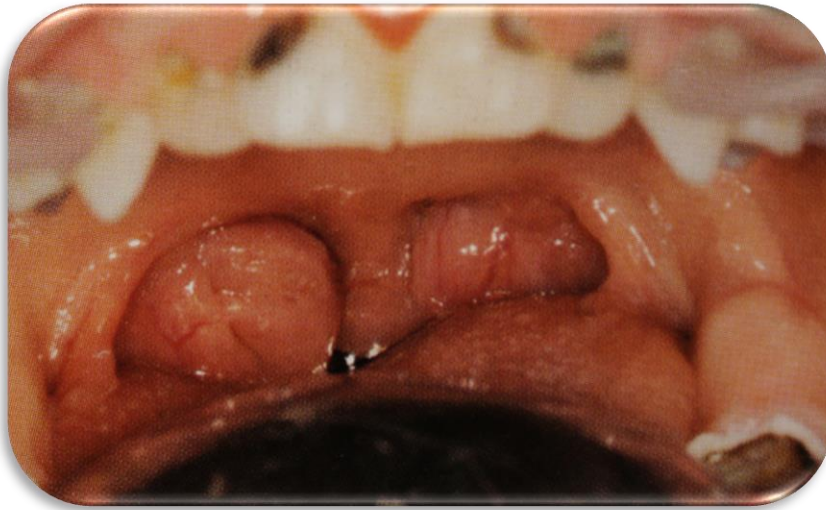

Figura 30. Hipertrofia adenoamigdalar.<sup>7</sup>

El paciente realiza este tipo de respiración inconscientemente y no permite un cierre labial completo<sup>36</sup> (Figura 31).<sup>37</sup>

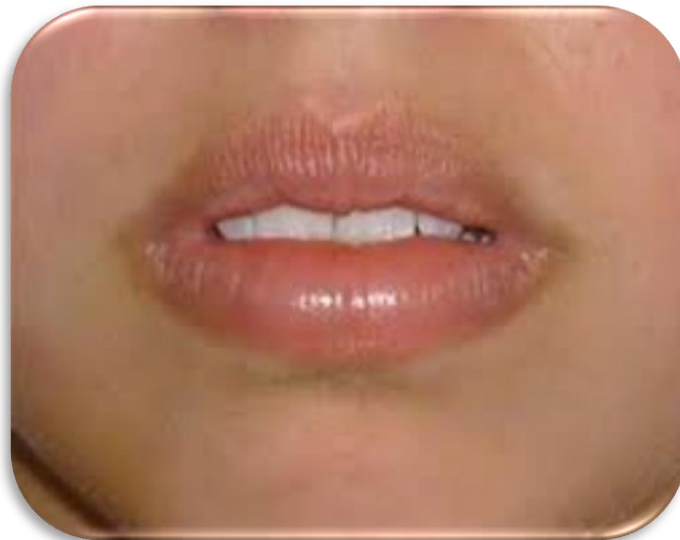

Figura 31. Incompetencia labial.<sup>37</sup>

Existen rasgos faciales típicos como cara larga, ojeras, fosas nasales angostas, boca estrecha, contracción transversal del maxilar, paladar arqueado y sonrisa gingival asociada a maloclusión, con una alta prevalencia de mordida cruzada y abierta anterior <sup>35</sup> (Figura 32). <sup>38</sup>

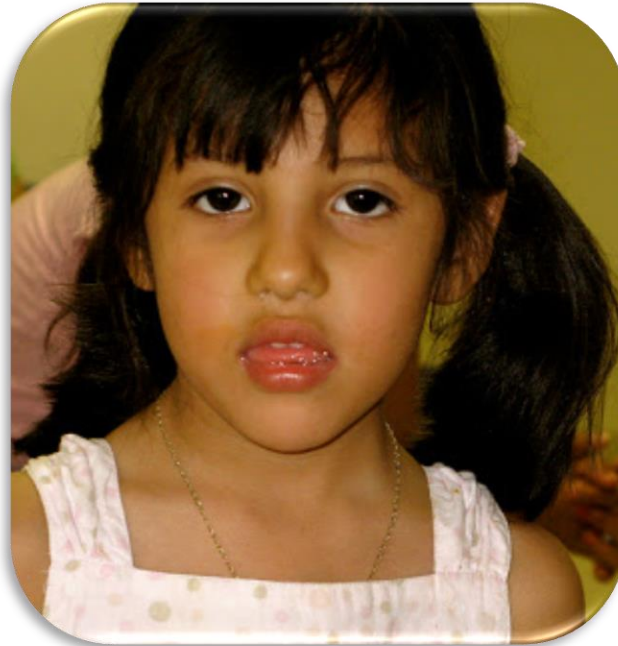

Figura 32. Rasgos faciales. <sup>38</sup>

La respiración oral es un factor de riesgo para enfermedad gingival, ya que, al introducir aire frío, seco y cargado de polvo en la boca y la faringe, disminuye la humidificación y el filtrado de aire por la nariz, lo que favorece la formación, acumulación y retención de placa incrementando la irritación de los tejidos mucogingivales <sup>36, 39</sup> (Figura 33). <sup>40</sup>

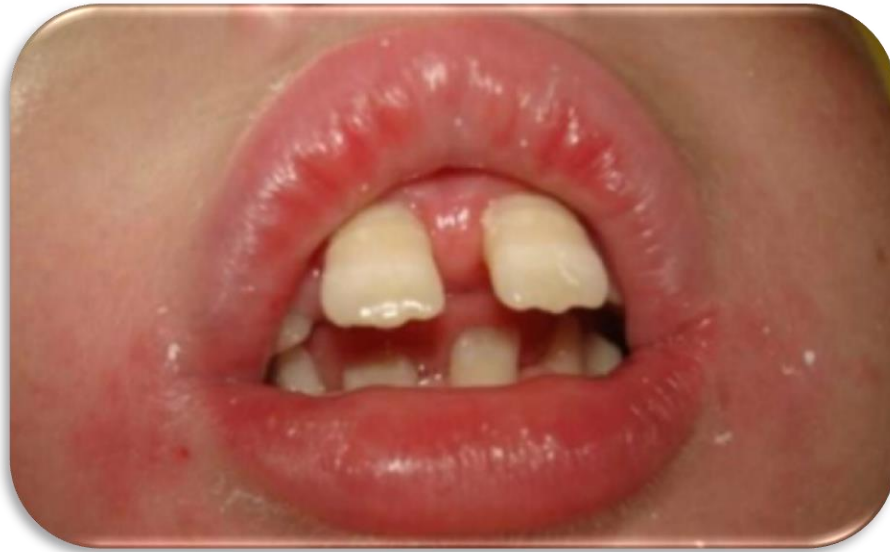

Figura 33. Características clínicas. <sup>40</sup>

Es importante considerar las secreciones de las glándulas salivales puesto que la saliva posee propiedades específicas como viscosidad y elasticidad, debido a sus características químicas, físicas y biológicas, además es esencial para mantener condiciones equilibradas dentro de la cavidad oral, proporcionando un barrido mecánico de los residuos presentes en boca como bacterias, restos celulares y alimentos, por lo tanto, la disminución salival en pacientes con respiración oral provoca acumulación de placa dentobacteriana y promueve una microflora oral acidúrica y acidogénica. <sup>33, 39</sup>

Los pacientes suelen dormir con la boca abierta dando lugar a una separación labial y disminución de la cobertura labial superior en reposo provocando una resistencia reducida del epitelio a la placa dentobacteriana, deshidratación e irritación de la mucosa <sup>32, 39</sup> (Figura 34 y 35). <sup>41, 40</sup>

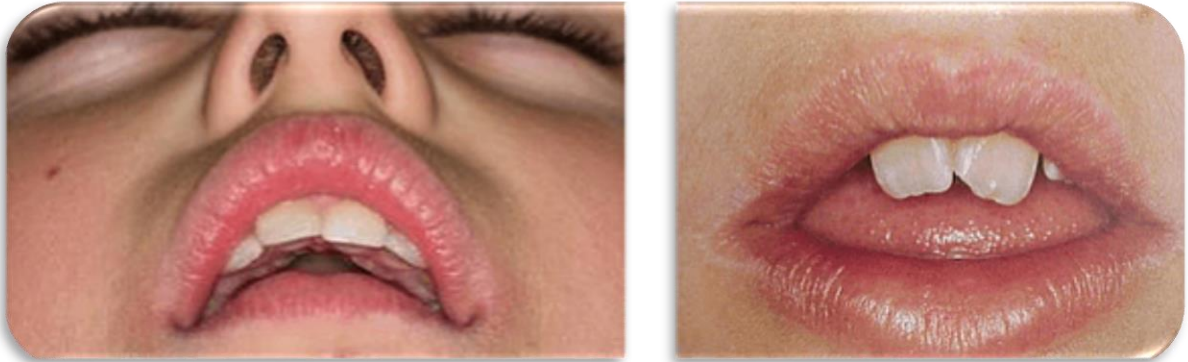

Figura 34. Sequedad por respiración oral. <sup>41</sup>

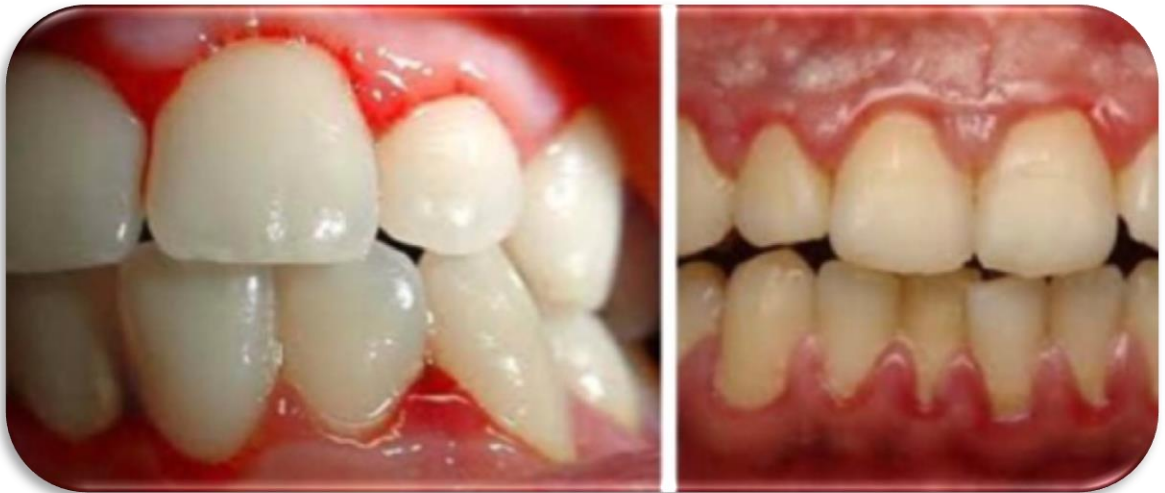

Figura 35. Alteraciones mucogingivales. <sup>40</sup>

El diagnóstico oportuno y el tratamiento adecuado de la respiración oral disminuye su efecto negativo sobre el desarrollo facial, el estado de salud oral, así como problemas médicos y sociales.

En el tratamiento de la respiración oral ocasionada por obstrucción de las vías aéreas es importante la colaboración de diferentes especialistas como el pediatra, alergólogo, otorrinolaringólogo y logopeda. <sup>33, 35, 36</sup>

Para reeducar la respiración y mejorar el sellado labial, se recomiendan ejercicios que tienen como objetivo aumentar la capacidad pulmonar y el control de aire, como realizar respiraciones profundas frente a un espejo observando los movimientos de la nariz, trasladar mediante un popote bolitas de papel con una distancia mínima de un metro y mantener con los labios un popote sin dejarlo caer durante un minuto.

El uso de un sellante nocturno adaptado a la boca para cerrar los labios es útil siempre y cuando las vías aéreas se encuentren permeables <sup>7</sup> (Figura 36, 37 y 38). <sup>41, 42, 43</sup>



Figura 36. Traslado de papel con popote. <sup>41</sup>





Figura 37. Hacer burbujas de agua. <sup>43</sup>

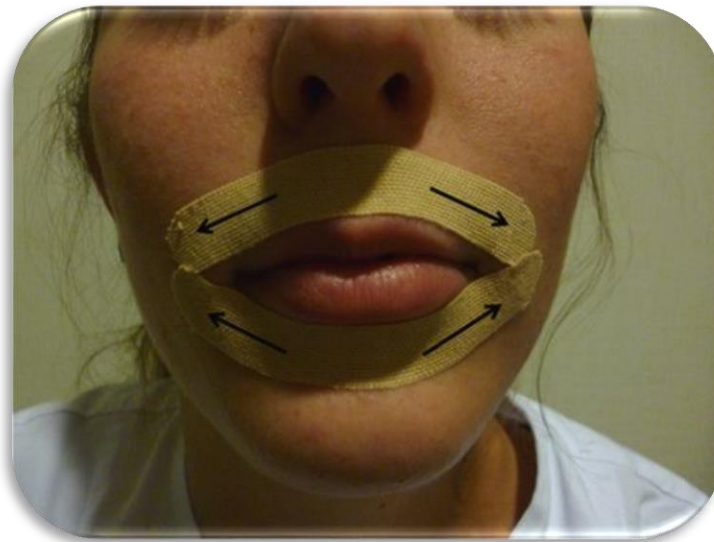

Figura 38. Sellante nocturno. <sup>43</sup>



## CONCLUSIONES

La persistencia de hábitos orales perniciosos en pacientes pediátricos se ha asociado a una fijación en la etapa oral según Freud, éstos son inducidos por factores familiares, sociales y ambientales como conflictos familiares, presión escolar y ansiedad.

Las alteraciones que generan en el crecimiento y desarrollo del sistema estomatognático dependen de la frecuencia, intensidad y duración en que sean practicados, por lo que el diagnóstico oportuno es de suma importancia para evitar o limitar el desequilibrio entre los componentes y estructuras orales.

Para detectar algún hábito oral pernicioso en el paciente, el odontólogo debe realizar una historia clínica completa, que incluya la exploración de las manos e identificar las características faciales típicas, así mismo durante el examen oral es necesario prestar atención en los tejidos blandos y no únicamente en los problemas de maloclusión, ya que con frecuencia se observan lesiones mucogingivales.

El tratamiento debe enfocarse en la etiología con el fin de corregir la conducta del paciente a través de un manejo multi e interdisciplinario. El odontólogo debe explicar a los padres y al niño mediante un lenguaje sencillo los daños que provocan los hábitos orales y la importancia de abandonarlos.

Se recomienda iniciar la terapia motivado al niño por medio de recursos como calendarios, pulseras, bandas adhesivas o barnices que le ayuden a dejar el hábito, además de terapia ocupacional y ejercicios para el sistema neuromuscular y la correcta respiración nasal.



En algunos casos es necesario colocar aparatología para evitar que el niño continúe con el hábito, corregir las alteraciones músculo-esqueléticas y dentales ocasionadas, así como prevenir futuras patologías.

En los programas de prevención oral es importante incluir información sobre los signos y síntomas característicos en niños con hábitos orales, por ejemplo problemas psicoemocionales, alteraciones en los rasgos faciales y/o musculares, mal posición dental y lesiones en tejidos mucogingivales.



## REFERENCIAS

1. Felipe Chamorro A, García C, Mejía E, Viveros E, Soto L, Valencia C, et al. Hábitos orales frecuentes en pacientes del área de Odontopediatría de la Universidad del Valle. Revista Gastrohnpup [serial on the internet]. (2017, May 2), [cited April 16, 2018]; 19(S1):14-22. Available from: MedicLatina.
2. Murrieta-Prudena JF, Martínez-Hernández L, Morales-Vázquez J, Linares-Vieyra C, González-Guevara MB. Frecuencia y distribución de hábitos parafuncionales en un grupo de escolares mexicanos, 2014. Rev Nac Odontol. 2015;11(21):57-64. doi: <http://dx.doi.org/10.16925/od.v11i21.950>
3. Ocampo Parra A, Johnson García N, Lema Álvarez MC. Hábitos orales comunes: revisión de literatura. Parte I. Rev. Nac. Odontol. 2013 diciembre; 9 (edición especial): 83-90.
4. Sttefen Pereira T, de Oliveira F, de Almeida Freitas Cardoso MC, *Associação entre hábitos orais deletérios e as estruturas e funções do sistema estomatognático: percepção dos responsáveis.* CoDAS 2017;29(3):e20150301 DOI: 10.1590/2317-1782/20172015301
5. Disponible en:  
<http://blog.ortodonciaexclusiva.eu/2015/11/malos-habitos-dentales/>  
Fecha: 21-05-2018
6. Castillo Mercado R. Estomatología pediátrica. 1ª Ed. Madrid: Ripano; 2011
7. Barbería Leache E. Atlas de Odontología Infantil para Pediatras y Odontólogos. 2ª ed. España: Ripano, S. A; 2014.
8. Guedes-Pinto AC, Bönecker M, Delgado Rodrigues CRM, Crivello Junior O. Fundamentos de Odontología Odontopediatría. 1ª Ed. Sao Paulo: Santos; 2011.
9. Sumaiya Arfin, Shazra Tasneem, Saima Yunus Khan, M. K. Jindal. Self-inflicted palatal soft tissue injury: a case report. American Journal of Research Communication, 2014, 2(10): 153-159} www.usa-journals.com, ISSN: 2325-4076.



10. Disponible en:  
<http://freshnews.pro/news/5632/> Fecha: 26-06-2018
11. Disponible en:  
<https://desdetu.wordpress.com/category/lactancia/> Fecha: 26-06-2018
12. Disponible en:  
<http://www.crecerfeliz.es/El-bebe/Alimentacion-y-lactancia/bebe-lactancia-pecho-consecuencias/Como-se-forma-la-leche-en-el-seno-materno>  
Fecha. 26-06-18
13. Disponible en:  
<http://www.lne.es/vida-y-estilo/salud/2014/09/11/listo-bebe-comer-alimentos-solidos/1640548.html> Fecha: 15-06-2018
14. Disponible en:  
<http://clinicasmartdental.blogspot.com/2014/09/ventajas-de-la-lactancia-para-el.html> Fecha: 26-06- 2018
15. Disponible en:  
<http://www.olebebe.com/2009/03/16/la-alimentacion-del-bebe/> Fecha: 15-06-2108
16. Disponible en:  
<https://www.guiainfantil.com/blog/bebes/el-chupete-o-el-dedo-para-los-bebes/>
17. Disponible en:  
<http://www.bon-bebe.com/chupon-toti.html> Fecha: 15-06-2018
18. Bordoní N, Escobar Rojas A, Castillo Mercado R. Odontología pediátrica La salud oral del niño y el adolescente en el mundo actual. 1ª Ed. Buenos Aires: Médica Panamerican; 2010.
19. Disponible en:  
<http://maloclusiones1.blogspot.com/2015/05/succion-digital.html> Fecha: 26-06-2018
20. Pinto Gonçalves PS, Cusicanqui Mendez DA, da Silva Santos PS, Damante JH, Rios D, Cruvinel T. Case Report The Diagnosis and Treatment of Multiple Factitious Oral Ulcers in a 6-Year-Old boy. Volume 2017, Article ID 1986834, 5 pages <https://doi.org/10.1155/2017/1986834>



21. Disponible en:  
<http://www.dentalsanchezcuriel.com/servicios-curriel-chupardedo.html>  
Fecha: 28-06-2018
22. Disponible en:  
<http://secretodebelleza.ru/otros/13456-cmo-detener-el-labio-chupar-o-masticar-hbito-en.html> Fecha: 21-05-2018
23. Disponible en:  
<https://indent.es/habitos-orales/> Fecha: 28-06-2018
24. Disponible en:  
<https://www.deepstar.info/piel-seca-roja-alrededor-de-nariz-y-la-boca-5.html>
25. Disponible en:  
<http://www.odontobracketsperu.com/ortodoncia.php?id=1> Fecha: 28-06-2018
26. Vyas T. Effect of chronic nail biting and non-nail biting habit on the oral carriage of *Enterobacteriaceae*. J Adv Med Dent Scie Res 2017;5(5):53-60.
27. Disponible en:  
<http://interesnoje.ru/kak-pomoch-rebenku-izbavitsya-ot-vrednyh-privyчек/>  
Fecha: 24-03-2018
28. Mostafa D, Koppolu P, Tarakji B. A self-Injurious Behavior Causing Unusual Bilateral Gingival Recessions and Affecting the Periodontal Treatment: A Case Report. J Med Cases. 2017; 8 (2): 42-47.
29. Haneke E. Transtornos de autoagresión hacia las uñas. Dermatología Revista Mexicana [serial on the Internet]. (2013, July), [cited April 17, 2018]; 57(4): 225-234. Available from: MedicLatina.
30. Disponible en:  
<https://www.martinezcanut.com/perdida-de-encia-en-ninos/> Fecha: 07-05-2018
31. Disponible en:  
<http://handbox.es/pulsera-identificativa-para-ninos/> Fecha: 24-03-2018



32. Kumar Sharma R, Bhatia A, Tewari S, Chandar Narula S. Distribution of Gingival Inflammation in Mouth Breathing Patients: An Observational Pilot Study. *Journal of Dentistry Indonesia* 2016, Vol. 23, No.2, 28-32. doi: <http://dx.doi.org/10.14693/jdi.v23i2.981>
33. Rasha N, Mohammed. Oral health status, salivary physical properties and salivary Mutans Streptococci among a group of mouth breathing patients in comparison to nose breathing. *J Bagh Coll Dentistry* 2013; Vol. 25(Special Issue 1):152-159
34. Disponible en: <https://dentalkidsnathy.weebly.com/blog/respiracion-oral> Fecha: 28-06-2018
35. Grippaudo C, Paolantonio EG, Antonini G, Saulle R, La Torre G, Deli R. *Associazione fra abitudini viziate, respirazione orale e malocclusione*. *Acta Otorhinolaryngol Ital* 2016;36:386-394; doi: 10.14639/0392-100X-770
36. Giraldo-Vélez N, Olarte-Sossa M, Ossa-Ramírez JE, Parra-Isaza MA, Tobón-Arango FE, AgudeloSuárez AA. Características de la oclusión en respiradores orales de 6 a 12 años de la Clínica del Niño en la Facultad de Odontología de la Universidad de Antioquia. *Rev Nac Odontol*. 2015;11(20):21-28. doi: <http://dx.doi.org/10.16925/od.v11i20.759>
37. Disponible en: <http://oralprofessionalortodoncia.blogspot.com/2014/01/incompetencia-labial-vista-frontal-y.html> Fecha 05-07-2018
38. Disponible en: <http://meditemas.blogspot.com/2011/06/distintos-tipos-de-facies.html> Fecha: 28-06-2018
39. Al-Ghutaimel H, Riba H, Al-Kahtani S, Al-Duhaimi S. *Review Article Common Periodontal Diseases of Children and Adolescents*. *International Journal of Dentistry* Volume 2014, Article ID 850674, 7 pages <http://dx.doi.org/10.1155/2014/850674>
40. Disponible en: <https://dentalkidsnathy.weebly.com/blog/respiracion-oral> Fecha: 28-06-2018
41. Disponible en: <https://www.pinterest.es/jmalorda/orofacial/> Fecha: 28-06-2018



42. Disponible en:

<https://www.pinterest.es/pin/386887424211672433/> Fecha: 28-06-2018

43. Disponible en:

<https://www.logopedia-aljarafe.es/single-post/2016/11/06/Respiraci%C3%B3n-Oral> Fecha: 21-05-2018