



**UNIVERSIDAD NACIONAL AUTÓNOMA DE
MÉXICO**



FACULTAD DE ODONTOLOGÍA

**DISEÑO DE PREPARACIÓN DE CARILLAS
CERÁMICAS Y SU RELACIÓN CON EL SEGUIMIENTO
A LARGO PLAZO.**

TESINA

QUE PARA OBTENER EL TÍTULO DE

CIRUJANA DENTISTA

P R E S E N T A:

BERENICE MENDOZA MARTÍNEZ

TUTORA: Esp. GEMA FLORES GARRIDO



Universidad Nacional
Autónoma de México



UNAM – Dirección General de Bibliotecas
Tesis Digitales
Restricciones de uso

DERECHOS RESERVADOS ©
PROHIBIDA SU REPRODUCCIÓN TOTAL O PARCIAL

Todo el material contenido en esta tesis esta protegido por la Ley Federal del Derecho de Autor (LFDA) de los Estados Unidos Mexicanos (México).

El uso de imágenes, fragmentos de videos, y demás material que sea objeto de protección de los derechos de autor, será exclusivamente para fines educativos e informativos y deberá citar la fuente donde la obtuvo mencionando el autor o autores. Cualquier uso distinto como el lucro, reproducción, edición o modificación, será perseguido y sancionado por el respectivo titular de los Derechos de Autor.

Gracias a la UNAM por brindarme un excelente aprendizaje en diferentes ámbitos, por darme la oportunidad de poder mejorar personal y profesionalmente, inculcándome principios y valores, me siento orgullosa de pertenecer a esta universidad, siendo una de las mejores del mundo.

Gracias a la Facultad de Odontología UNAM, mi segunda casa, siendo una institución de excelente calidad, me diste la oportunidad de poder aprender mucho sobre esta profesión, brindando servicio de salud dental a muchos pacientes, superándome y retándome, optimizando mi desarrollo académico y forjándome a ser una mujer exitosa.

A todos mis profesores que me compartieron sus conocimientos, entre ellos la Dra. Marcela por hacer que la clínica de prótesis fuera la mejor, por orientarme, darme consejos, tenerme paciencia y por brindarme una gran atención; Dr. Pacheco por siempre pensar más allá de lo que dicen los libros y compartir sus conocimientos, a todos los profesores y que me dieron clase durante el seminario de titulación; Mtra. María Luisa por corregir mis errores y a la Dra. Lesly gracias por permitirme trabajar con usted.

A mi tutora Esp. Gema Flores gracias por brindarme confianza, seguridad, tiempo y dedicación, estoy muy contenta de haber realizado ésta trabajo con usted.

Quiero dar gracias a cada uno de mis pacientes, por todas las palabras de agradecimiento, permitirme aprender, darme su confianza y por ser una parte fundamental en mi desarrollo académico.

A mis amigos y compañeros, Ricardo con 9 años de una gran amistad, gracias por siempre estar en las buenas y en las malas, por brindarme confianza y ahora mi futuro colega; bibis las mejores amigas siempre

llenándome de alegría y confianza; Gaby y Fer, dos grandes amigos y apoyos durante la carrera, compartimos muchos momentos muy agradables y aprendiendo juntos día a día, los extraño; Dani por ser un gran amigo y compañero de clase, estoy muy contenta de haberte conocido en el seminario de titulación; Carlos, estoy muy agradecida contigo, no existen palabras para abarcar todo lo que hiciste y significas para mí, desde que te conocí estuviste a mi lado en las buenas y en las malas, apoyándome, dándome consejos, tenerme paciencia, compartiendo conocimientos, etc. mil gracias.

A mi Papá, mientras estuviste conmigo aprendí muchas cosas, siempre me dijiste que tenía que ser la mejor profesionalista de la carrera que eligiera, que aprenda de las personas de sus defectos y virtudes, gracias por brindarme mucho apoyo y poder ser un gran pilar en mi desarrollo académico.

A mi Mami hermosa, eres una persona muy importante en mi vida, siempre estuviste para mí en momentos buenos y malos, me enseñaste a ser una gran mujer, te agradezco por hacerme más responsable, por ti soy lo que soy ahora y gracias por confiar en mí.

A mis hermanas, Daysi gracias por ser un gran apoyo en muchos momentos difíciles, por ser mi confidente y por darme a mis sobrinos que me alegran todos los días, te amo hermana; Viri nunca dejarás de ser mi hermanita, una niña muy linda que valoro mucho; a mi hermana gemela, Brenda, desde chiquitas las mejores amigas, confidentes, compañeras de clases, de trabajo y ahora también mi futura colega. Estoy muy agradecida de tener otra parte de mí en ti, de siempre tenerte a mi lado pase lo que pase.

¡POR MI RAZA HABLARÁ EL ESPÍRITU!



ÍNDICE

INTRODUCCIÓN.....	6
OBJETIVO.....	7
CAPÍTULO 1. ANTECEDENTES.....	8
CAPÍTULO 2. CARILLAS CERÁMICAS.....	10
2.1 Definición.....	10
2.2 Indicaciones.....	11
2.3 Contraindicaciones.....	12
2.4 Técnicas.....	13
2.4.1 Directa.....	13
2.4.2 Indirecta.....	14
2.5 Ventajas.....	14
2.6 Desventajas.....	15
CAPÍTULO 3. DIAGNÓSTICO.....	16
3.1 Oclusión.....	17
3.1.1 Análisis de modelos.....	18
3.1.2 Encerado de diagnóstico.....	23
3.2 Análisis de sonrisa.....	25
3.2.1 Biotipo Gingival.....	26
3.2.2 Fotografías Intraorales y Extraorales.....	27
3.2.3 Digital Smile Design (DSD).....	29
CAPÍTULO 4. MATERIALES CERÁMICOS.....	35
4.1 Porcelana Feldespática.....	37
4.2 Porcelana Leucita.....	37
4.3 Porcelana Disilicato de litio (IPS e.max).....	38

CAPÍTULO 5. ANÁLISIS DE DISEÑO DE PREPARACIÓN.....	40
5.1 Preparaciones tipo “Nonoverlap”	42
5.1.1 Preparación cara vestibular.....	43
5.1.2 Preparación incisal sin cobertura.....	44
5.2 Preparaciones tipo “Overlap”	44
5.2.1 Preparación incisal con cobertura.....	47
5.2.2 Preparación con chaflán palatino.....	48
CAPÍTULO 6. SISTEMAS DE ADHESIÓN.....	49
6.1 Cementos de Resina.....	49
6.1.1 Cemento Autoadhesivo.....	49
6.1.2 Cemento Fotopolimerizable.....	50
6.1.3 Cemento Dual.....	52
6.3 Protocolo de cementación.....	53
CAPÍTULO 7. CUIDADOS Y MANTENIMIENTO.....	56
CONCLUSIONES.....	60
REFERENCIAS BIBLIOGRÁFICAS.....	63



UNIVERSIDAD NACIONAL AUTÓNOMA DE
MÉXICO



INTRODUCCIÓN

A nivel del sector anterior existen muchas posibilidades de rehabilitación protésica, esto dependerá del diagnóstico del paciente, así como sus necesidades y expectativas, devolviéndole función, fonación y estética.

En la actualidad se han desarrollado nuevas técnicas de elaboración de prótesis, materiales, sistemas adhesivos, etc., que nos proporciona a los odontólogos para poder brindar mejores tratamientos a nuestros pacientes, superando las expectativas estéticas y con sus respectivas limitaciones, sin dejar a un lado la durabilidad del tratamiento, conservando mayor estructura de los órganos dentales así como evitar fracasos.

La presente investigación monográfica describe las carillas dentales como una alternativa conservadora, por ello se describe su concepto, ventajas, desventajas, indicaciones, contraindicaciones, análisis de modelos, uso del diseño digital de sonrisa, criterios de selección de cerámicas y los diferentes diseños de preparación de carillas cerámicas.

La presente tesina tiene como propósito identificar qué tipo de preparación para carillas es más idóneo, describiendo los fracasos y éxito de las mismas y pronosticar la durabilidad del tratamiento protésico mediante una revisión bibliográfica.



UNIVERSIDAD NACIONAL AUTÓNOMA DE
MÉXICO



OBJETIVO

Describir la influencia que tiene el diseño de preparación, en la predictibilidad a largo plazo de carillas cerámicas mediante una revisión bibliográfica.

CAPÍTULO 1. ANTECEDENTES

Charles Pincus en 1937, presentó por primera vez las carillas en dientes anteriores, que consistían en facetas de porcelana y acrílico colocadas provisionalmente, sin preparaciones por medio de polvos adhesivos, según las exigencias de los actores de Hollywood y después de cada filmación tenían que ser retiradas ya que no existía ningún sistema adhesivo en esa época que las retenga permanentemente.^{1,2} Fig.1

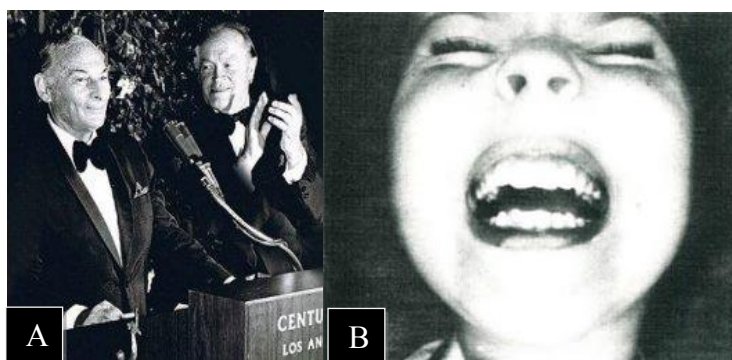


Fig. 1 **A.** Dr. Charles Pincus **B.** Carillas Temporales a Shirley Temple durante rodaje en 1938.^{3,4}

Buonocore y Bowen en 1955, desarrollaron la técnica de grabado ácido del esmalte, iniciando a la profesión en la llamada «Odontología adhesiva» y la introducción de las resinas Bis-GMA por Bowen (1963), materia en la que consiguieron grandes avances.

El Dr. Alain Rochette en 1975 fue el primero en proponer el uso de restauraciones de cerámica. Su técnica fue el grabado ácido de la restauración y la colocación del adhesivo de la superficie dental, usando como cemento una resina, esta fue la base para el desarrollo de las técnicas adhesivas actuales de las restauraciones de porcelana, en este momento surgen las carillas laminadas de porcelana.

Horn, Calamia y Simonsen en 1980, documentaron técnicas de tratamiento y adhesión de superficies cerámicas, las cuales finalmente demostraron que sí es posible conseguir una buena adhesión de las carillas de porcelana a la estructura dentaria por medio del grabado con ácido fluorhídrico, el silanizado de la carilla y el uso de un cemento resinoso. Estas carillas originales eran de 0,5 mm. de grosor aproximadamente, siendo actualmente de 0,3 mm.^{1,2}

CAPÍTULO 2. CARILLAS CERÁMICAS

Los avances científicos y de nuevos materiales han permitido que las carillas de cerámica sigan siendo desde sus inicios una gran alternativa estética para el paciente, pero no se debe dejar a un lado la función, fonación y la durabilidad de las mismas.

2.1 Definición

De acuerdo al glosario de términos Prostodónticos:

“Es una delgada lámina usada como un revestimiento protector u ornamental superficial; frecuentemente llamada carilla laminada.”⁵ Fig. 2

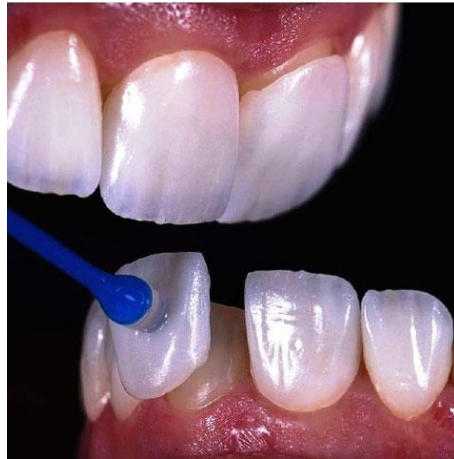

Fig. 2 Carillas dentales.⁶

El objetivo de la carilla es lograr una armonía oclusal (guía anterior, guía canina) y estética del paciente mejorando la forma de los órganos dentarios.

El éxito de las carillas ha sido reportado a un 93% después de 15 años, determinado por el diseño apropiado de la preparación, resistencia, adhesión obtenida de la superficie dentaria, cementado, material cerámico, y la conservación de estructura dentaria.²

2.2 Indicaciones

Dentro de las Indicaciones podemos considerar las siguientes como se muestra en la Tabla 1.

	INDICACIONES	MANIFESTACIONES CLÍNICAS
I	ALTERACIONES DEL COLOR DENTAL	<ul style="list-style-type: none"> A. Decoloración por tetraciclina B. Decoloración por Trauma C. Pigmentación externa D. Fluorosis Leve E. Cambio de color en dientes no Vitales F. Restauraciones antiestéticas no extensas
II	CAMBIO DE LA MORFOLOGÍA DENTAL	<ul style="list-style-type: none"> A. Dientes Conoides B. Microdoncia C. Cierre o Reducción de Diastemas y Triángulos Interdentales D. Incrementar Longitud y Prominencia Incisal E. Transformación Dental (ej. Canino en Incisivo Lateral) F. Dientes Deciduos Retenidos sin movilidad G. Desgaste Fisiológico leve H. Fractura incisal leve
III	CAMBIOS DE TEXTURA DENTAL	<ul style="list-style-type: none"> A. Atrición leve B. Erosión leve C. Abrasión leve
IV	CORRECCIÓN DE LA POSICIÓN DENTAL	<ul style="list-style-type: none"> A. Dientes con Ligera Rotación B. Alteración del ángulo axial mínimo C. Restablecer Guía Canina y Guía Incisiva

Tabla 1 Indicaciones para carillas cerámicas.^{1,2,7,8,9}

2.3 Contraindicaciones

Las carillas cerámicas también tienen sus limitaciones como se muestra en la Tabla 2.

	CONTRAINDICACIONES
I	Insuficiente cantidad de esmalte
II	Alteraciones de color severas
III	Mala higiene bucodental y gran actividad de caries
IV	Hábitos parafuncionales: <ul style="list-style-type: none">• Bruxismo severo• Onicofagia• Sujeción de objetos con los dientes
V	Diastemas extensos
VI	Oclusión desfavorable: <ul style="list-style-type: none">• Mordida Abierta• Mordida Borde a Borde• Mordida Profunda• Mordida Cruzada• Apíñamiento Severo• Dientes en Erupción Pasiva• Implante dental como Diente Antagonista• Dientes Vestibularizados
VII	Restauraciones múltiples y/o amplias

Tabla 2 Contraindicaciones de Carillas Cerámicas.^{1,2,7,8,9}

2.4 Técnicas

El material utilizado para carillas debe cumplir ciertos requisitos como ser translúcido, evitando que se vea afectada la transmisión lumínica a través de ellas para obtener una apariencia más natural, a esto se le conoce como “efecto lente de contacto”.

El protocolo del diseño de las carillas debe ser específico para cada paciente con sus diferentes características.

De acuerdo al material utilizado en la elaboración de carillas estéticas se clasifica la técnica en directa e indirecta.¹⁰

2.4.1 Directa

Son carillas de composite, se realizan directamente en boca, en una sola sesión clínica.

Primero se analiza la oclusión, se obtienen modelos de estudios, se selecciona el color deseado y después se realiza el tallado mínimamente invasivo manteniendo gran parte de la estructura del esmalte, se graba con ácido ortofosfórico al 35%, se lava y seca perfectamente para la colocación del adhesivo, se coloca la resina por capas o bien mediante cofias o fundas prefabricadas donde se hace un orificio en incisal para que salga el excedente y evitar la formación de burbujas, se fotopolimeriza, se retiran las cofias cortándolas con bisturí para evitar ralladuras en la resina, se retiran con ayuda de pinzas Kelly, se realiza ajuste oclusal y pulido de la resina.¹⁰

2.4.2 Indirecta

Pueden ser elaboradas por cerómeros o porcelanas como leucitas feldespáticas y disilicato de litio que se realiza en dos o más sesiones clínicas.

Se obtiene un modelo inicial donde se elaborará encerado de diagnóstico, se elige el diseño de preparación, tomar impresión con silicona para obtener un modelo de trabajo, mediante el mock-up se colocan restauraciones provisionales, se elaboran las carillas cerámicas en el laboratorio dental, para después poder cementarla con resina dual o cemento autoadhesivo.

Otros materiales adicionales utilizados para las carillas son los opacadores y modificadores de color.¹⁰

2.5 Ventajas

En la Tabla 3 se muestran las ventajas de las carillas cerámicas como material restaurador:

	VENTAJAS
I	Preservación de estructura dental
II	Estética superior
III	Resistente a la abrasión y desgaste
IV	Técnica poco agresiva a tejidos periodontales y pulpares
V	Excelente estabilidad del color
VI	Alta predictibilidad
VII	Restauración de larga duración
VIII	Biocompatibilidad y translucidez
IX	Refuerza esmalte débil o agrietado
X	Dureza igual o mayor que el esmalte

Continúa...

XI	Radiopacidad
XII	Tratamiento rápido
XIII	Restaura función
XIV	Costo aceptable

Tabla 3 Ventajas de carillas cerámicas.^{1,2,7,8,9}

2.6 Desventajas

En la Tabla 4 se muestran las desventajas de las carillas cerámicas como material restaurador:

	DESVENTAJAS
I	Fragilidad relativa
II	Dificultad para la reparación
III	Técnica adhesiva minuciosa
IV	Tratamiento irreversible
V	Fracturas

Tabla 4 Desventajas de carillas cerámicas.^{1,2,7,8,9}

CAPÍTULO 3. DIAGNÓSTICO

Las carillas cerámicas son un tratamiento conservador y estético, aplicando las técnicas correctas incrementamos su longevidad, para esto se requiere de tener una adecuada comunicación con el paciente y el laboratorio dental.

El diagnóstico de carillas correcto es examinación intra y extraoral completa:

- Historia Clínica: Recabar los datos generales del paciente.
- Ficha Protésica: Datos específicos.
- Auxiliares de diagnóstico: Radiografías, fotografías intraorales y extraorales previas al tratamiento.
- Modelos de estudio articulados en relación céntrica.
- Encerado de diagnóstico.
- Ficha estética: Detallar el color en un esquema y marcar si presenta tinciones, esquema de sonrisa, etc.

No hay que dejar a un lado la comunicación con el paciente, evaluando su personalidad, actitud, perspectiva de estética dental, etc. y al plantearnos sus expectativas, se le explica el objetivo del tratamiento y los resultados esperados.

Informarle que se va a realizar tallado dental de carácter irreversible, sus posibles riesgos y fracasos a largo tiempo por lo que debe asumir, y asegurarse que lo comprenda mediante un consentimiento informado antes de realizarle cualquier tratamiento.

La estética en parte es objetiva, ya que podemos realizar trazos, diseños promedios, asimetrías, proporciones áureas, etc. pero no deja de existir la parte subjetiva, porque cada paciente es diferente y por lo tanto tiene diferentes perspectivas de estética.

Hay que tomar en cuenta 4 aspectos para lograr estética dental: plano de referencia horizontal, línea media facial y dental, línea de sonrisa, oclusión y morfología dental junto con el color, textura, opalescencia, translucidez, etc. para hacer restauraciones lo más similar a un diente natural.^{1,9}

3.1 Oclusión

De acuerdo al glosario de términos prostodónticos oclusión se refiere al acto o proceso de cierre y la relación estática entre las superficies de masticación de los dientes maxilares y mandibulares y su relación con el resto del sistema estomatognático.⁵

Cada uno de los dientes está diseñado para cumplir una función específica como por ejemplo los incisivos centrales y caninos se encargan de cortar e incidir, desgarrar, fonética y estética, esto se logra teniendo una relación armoniosa entre la anatomía y fisiología correcta.

Los contactos interoclusales tienen como propósito detener el cierre mandibular de manera equilibrada creando una fuerza controlada evitando los movimientos dentales adversos no deseados. La fuerza oclusal en los dientes anteriores es de 130 N aprox.²

La relación céntrica y la guía anterior son la determinación más importante en las restauraciones para proporcionar la correcta oclusión (fig. 3).¹¹

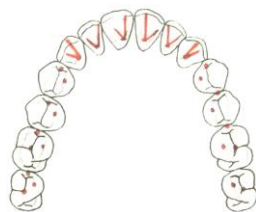


Fig. 3 Puntos de contacto en relación céntrica y líneas en movimientos excéntricos.

3.1.1 Análisis de modelos

Se realiza un análisis de modelos sin articular y otro articulado en articulador semiajustable en relación céntrica.

- Análisis de modelos sin articular se observa:
 - Número de piezas dentarias.
 - Migraciones: Inclínación, rotación, intrusión y extrusión dental.
 - Alineaciones.
 - Forma y tamaño del arco dentario: Ovoidal, rectangular y triangular.
 - Características morfológicas de las caras oclusales.
 - Facetas de desgaste: Atrición, abrasión, erosión y parafuncionales como bruxismo.
 - Obturaciones.
 - Cavidades o deterioro de la anatomía oclusal.¹²

- Análisis de modelos articulados en relación céntrica:
 - Posición intercuspídea.
 - Clasificación de Angle:
 - Clase I.
 - Clase II. Subdivisión I y II.
 - Clase III.
 - Contactos oclusales y estabilidad oclusal:
 - Parejos.
 - Simétricos.
 - Bilaterales.
 - Uniformes.
 - Curvas de compensación:
 - Wilson.

- Spee.
- Plano oclusal:
 - Es un plano imaginario.
 - Va desde cúspide de canino hasta cúspide del 2° molar inferior.
 - Línea Recta.
- Línea media:
 - Debe coincidir la línea media facial con la línea media maxilar y mandibular.
- Sobremordida vertical y horizontal:
 - El traslape Horizontal (Overjet) puede estar:
 - Aumentado (Positivo), protrusión de los dientes superiores.
 - Hacia atrás (negativo), retrusión de los dientes superiores.
 - Normal es de 2.5 mm.
 - El traslape Vertical (Overbite) puede estar:
 - Aumentado, sobremordida.
 - Disminuido.
 - Normal es de 2.5 mm.
- Relación posterior:
 - Normal: Dientes superiores por delante de los inferiores.
 - Mordida cruzada: Dientes superiores por atrás de los inferiores.
- Guía anterior:
 - Relación dinámica entre los dientes anterosuperiores con sus antagonistas.
 - Fija los límites del movimiento protrusivo mandibular
 - Protege los dientes posteriores.
 - Guía anterior= Guía incisiva + Guía canina.

- Guía canina
 - Contacto de cúspide del canino superior con el inferior en movimientos excéntricos, protegiendo los dientes posteriores.¹²

Al tener los modelos de estudio montados en relación céntrica se obtiene:

- Guía anterior acoplada y armoniosa con la articulación temporomandibular (fig. 4).¹¹

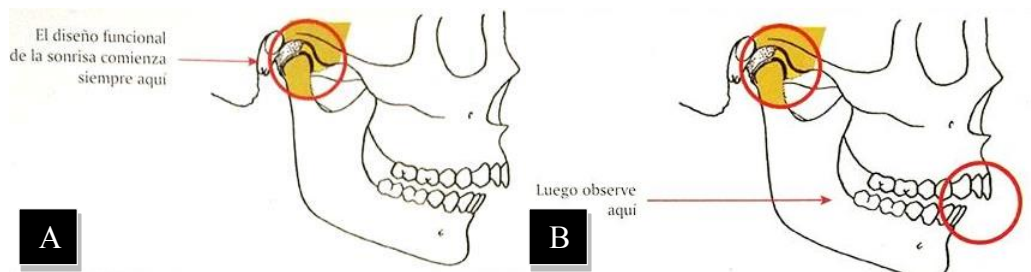


Fig. 4 **A.** Analizar articulación temporomandibular y **B.** Analizar guía anterior.

- Complejo cóndilo-disco en posición de relación céntrica (fig. 5).¹¹

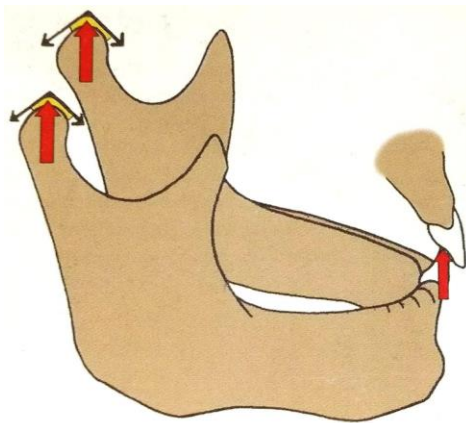


Fig. 5 Complejo cóndilo-disco y guía anterior forman el concepto trípode invertido en relación céntrica.

- Relación correcta de los bordes incisales inferiores con los superiores (fig. 6).¹¹

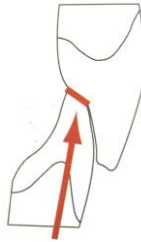

Fig.6 Tope incisal lineal ideal.

- La guía anterior comienza en relación céntrica logrando la desoclusión de los dientes posteriores (fig. 7).¹¹

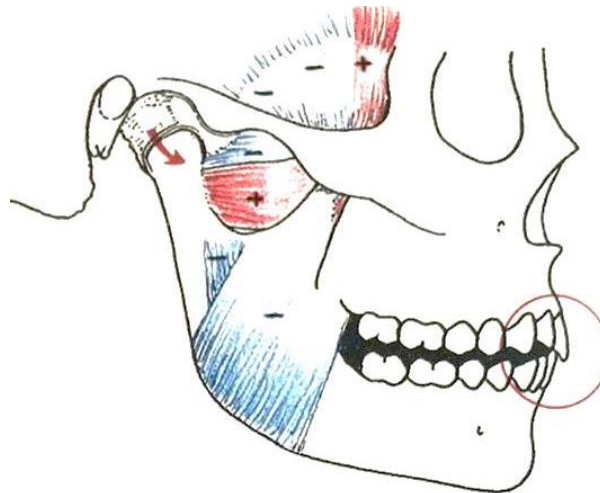


Fig. 7 Guía anterior provoca desoclusión posterior.

Funciones de la guía anterior:

- Guía a la mandíbula durante apertura y cierre y en movimientos excéntricos.
- Protección de los dientes posteriores.
- Soporte labial.
- Fonética.
- Estética.

Para obtener un diseño de sonrisa funcional se analiza:

- Posición/inclinación de los dientes anteriores (fig. 8).¹¹

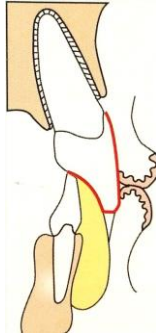


Fig. 8 Posición dental en armonía.

- Contornos de los dientes anteriores (fig.9).¹¹

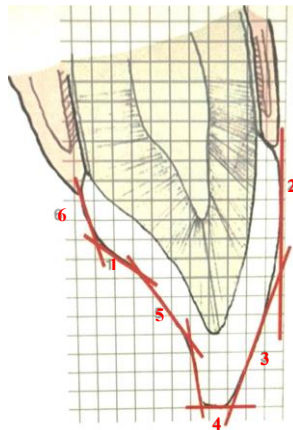


Fig. 9 Descripción ordenada de las 6 superficies de los dientes anterosuperiores.

Antes de realizar el encerado de los superiores se verificar la posición y forma del borde incisal inferior con ángulo lineal (fig. 10).¹¹



Fig. 10 Contorno con ángulo lineal del borde incisal inferior

3.1.2 Encerado de diagnóstico

Con los modelos de estudio montados en articulador semiajustable en relación céntrica se remodela los contornos de dientes anteriores (tabla 5).¹¹


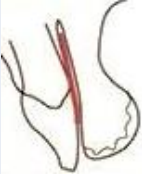




Pasos	Contornos del diente anterior	Imagen
1	Determinar tope incisal en relación céntrica. Aquí comienza la guía anterior correcta.	
2	Contorno labial superior en línea con el contorno alveolar.	
3	Contorno labial inferior con la trayectoria del cierre labial.	
4	Determinar longitud del borde incisal usando la línea de sonrisa.	
5	Refinar posición del borde incisal usando sonidos de F, V y S.	
6	Evaluar los contornos del cingulo utilizando los sonidos T y D.	

Tabla 5 Pasos a seguir para elaborar contornos del diente anterosuperior.

El encerado de diagnóstico tiene tres finalidades:

1. Que el paciente pueda visualizar el resultado final de su tratamiento con carillas.
2. Construcción de carillas provisionales de resina o de acrílico.
3. Analizar con antelación el tipo de preparación o tallado dental que se va emplear, criterios de arquitectura dental y línea de la sonrisa.^{1,9,13,14}

Fig. 11

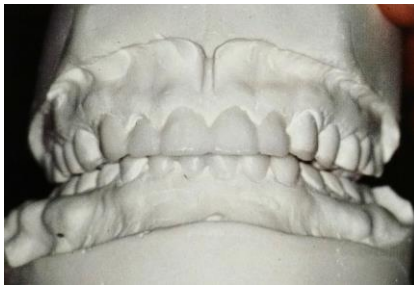

Fig. 11 Encerado de diagnóstico en relación céntrica.¹¹

➤ Mock-Up

Permitirá al paciente ver in situ, el resultado final deseado para sus dientes, con las modificaciones de forma, tamaño y color que se le van a realizar.

Sobre el encerado de diagnóstico se construye una llave de silicona pesada de los dientes a tratar que sirva como referencia y guía para elaborar carillas de transición con composite de los dientes a tratar.^{1,9,13,14}

Fig. 12

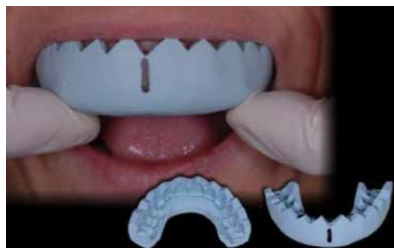

Fig. 12 Llave de silicona como referencia y guía para carillas provisionales.¹⁵

- Funciones de carillas provisionales:
1. Protección del tejido dental tallado.
 2. Permiten la integración y regeneración estética de los tejidos gingivales si se ajustan correctamente.
 3. Test estético con la colaboración del paciente.
 4. Guía para el laboratorio en la confección de las carillas de porcelana definitivas.

Al colocar las carillas provisionales podemos evaluar el soporte labial, oclusión, fonación y la estética dental, que debe ser aprobado por el paciente. A este procedimiento también se le llama preevaluación estética temporal (APT).

A la siguiente cita ya teniendo la evaluación previa del paciente, se prosigue al diseño de preparación dental, las carillas provisionales tienen también como ventaja poder preparar sobre éstas ya que nos da la idea aproximada del resultado final del tratamiento y realizar el mínimo desgaste sin sobrepreparar, se puede orientar con la llave de silicona para verificar el desgaste realizado (fig. 13).^{1,9,13,14}

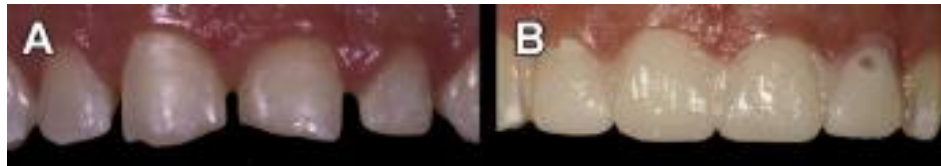

Fig. 13 **A.** Antes del Mock-Up y **B.** Después del Mock-Up

3.2 Análisis de sonrisa

La línea labial se clasifica de acuerdo a la exposición dental entre el labio superior con los dientes anteriores y tejidos gingivales durante la sonrisa:

- Baja: Se observa el 75% o menos de la estructura dental
- Mediana: Se observa el 75% o más de la estructura dental.

- Alta: Se observa el 100% de la estructura dental de los dientes anteriores y parte del tejido gingival (fig. 14).¹⁶

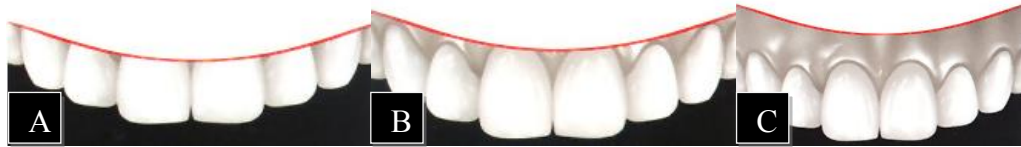

Fig. 14 **A.** Sonrisa baja **B.** Sonrisa mediana y **C.** Sonrisa alta.

La sonrisa existente debe analizarse desde una perspectiva tridimensional

- Análisis Vista Frontal:

Se observa línea media, contactos interproximales, forma y tamaño dental, color (tinciones), restauraciones, desgaste, inclinación o posición dental, línea de la sonrisa y cenit gingival.

- Análisis Vista a 45° de la sonrisa:

Vistas del lado izquierdo y derecho.

Dimensión Buco-lingual y apiñamiento dental.

- Análisis del plano oclusal estético

Forma de la arcada dental.

- Evaluación Funcional

Evaluar el soporte que puede ofrecer cada uno de los dientes, relación corona-raíz, tipo de oclusión del paciente, hábitos parafuncionales, etc, y poder pronosticar en parte la durabilidad del tratamiento.¹⁴

3.2.1 Biotipo Gingival

Visualmente (subjetivo) podemos clasificarlo en biotipo gingival delgado o grueso, actualmente se realiza mediante la transparencia de la sonda periodontal dentro del surco gingival, si es visible corresponde a biotipo delgado y si no es visible es biotipo grueso (fig. 15).¹⁷

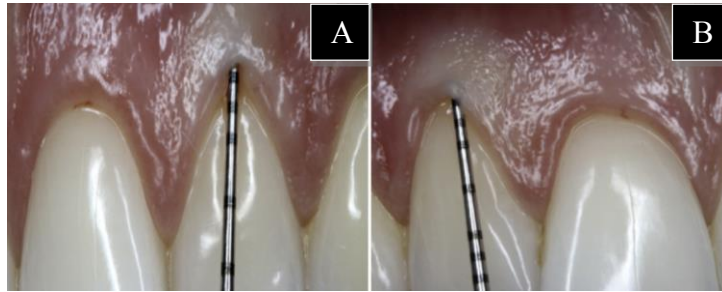


Fig. 15 Técnica mediante transparencia de la sonda periodontal. **A)** Biotipo gingival grueso y **B)** Biotipo gingival delgado.

Biotipo gingival delgado: Encía fina, festoneada, de apariencia delicada y translúcida, asociada a dientes de forma cónica y triangular.

Biotipo gingival grueso: Encía voluminosa, abultada, con festoneado plano de apariencia densa y fibrótica, asociada a dientes con predominio del ancho sobre el largo coronario (fig.16).¹⁷

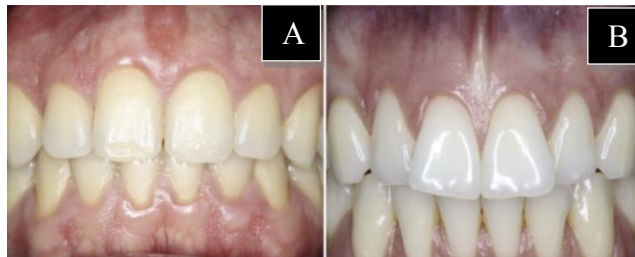

Fig. 16 **A)** Biotipo gingival grueso y **B)** Biotipo gingival delgado

3.2.2 Fotografías Intraorales y Extraorales

Las fotografías extraorales permite valorar simetrías o asimetrías, perfil del paciente, tipo de sonrisa y línea de sonrisa.

También se usa la grabación de imágenes para valorar la relación funcional dentolabial.

Las fotografías intraorales permite valorar la anatomía dental (color, forma, tamaño), oclusión, tipo de arco dental, armonía o desarmonía dental, etc.

➤ Análisis facial:

- Se debe tener en cuenta 5 factores:
 - Edad.
 - Sexo.
 - Apariencia facial y hábitos corporales.
 - Personalidad.

Fotografía de frente en reposo y otra sonriendo.

Se marcan la línea media facial pasando por la glabella, nariz y mentón, línea interpupilar y plano oclusal como referencia en un plano horizontal (fig. 17).^{13,15}

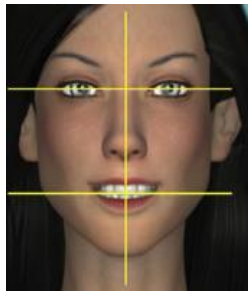

Fig. 17 Fotografía sonriendo se marcan 3 planos: línea media, plano interpupilar y plano oclusal.

➤ Altura Facial

- Línea del Trichion.
- Línea de las cejas.
- Línea subnasal.
- Línea del mentón (fig. 18).^{13,15}



Fig. 18 Altura de la cara mediante tercios faciales.

- De perfil: Puede ser valorado por la unión de tres puntos (glabella, subnasal y pogonion) y así se formara el ángulo interno.
1. Normal o Recto: forma ángulo aproximado de 170° .
 2. Convexo: menor que 170° en función a la posición más posterior de pogonion y sugiere clase II esquelética con perfil convexo tiene poca prominencia de los incisivos centrales.
 3. Cóncavo: mayor a 170° en función de la posición más anterior del pogonion y sugiere clase III esquelética.¹³ Fig. 19

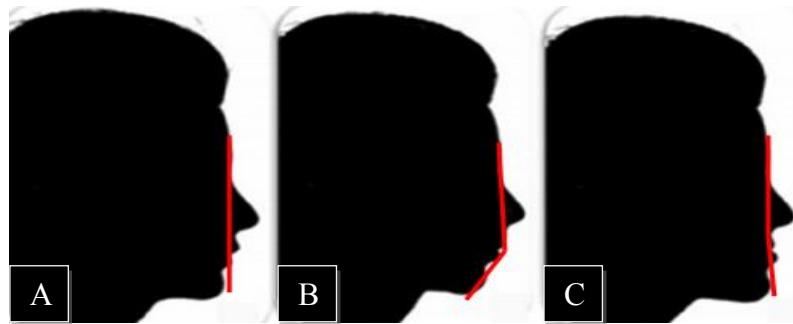


Fig. 19 Tres tipos de perfiles: **A.** Normal o Recto, **B.** Convexo y **C.** Cóncavo.¹⁸

3.2.3 Digital Smile Design®

El Diseño de sonrisa digital (DSD) es una herramienta auxiliar que nos ayudará brindar un mejor plan de tratamiento, permitiendo que el paciente pueda ver y comprender mejor los factores que influyen en sus problemas orofaciales, aumentando su confianza y aceptación del tratamiento, teniendo mejor comunicación con el paciente y el laboratorio dental.

La técnica del diseño de sonrisa fue propuesta para su uso en software Apple keynote, sin embargo también se puede utilizar herramientas de PowerPoint pero con menor cantidad de ajustes.

Puede ser utilizado en diferentes dispositivos, permite la manipulación de imágenes intraorales y extraorales digitales, encerado de diagnóstico y mock-up, adicionando el trazado de líneas, formas y medidas sobre éstas, permitiendo evaluar e identificar discrepancias en tejidos duros y blandos.¹⁵ El DSD cuenta con 4 plantillas del diseño y morfología de los dientes anteriores con la proporción dental de los incisivos centrales superiores, línea de la sonrisa, regla áurea (fig. 20).¹⁵

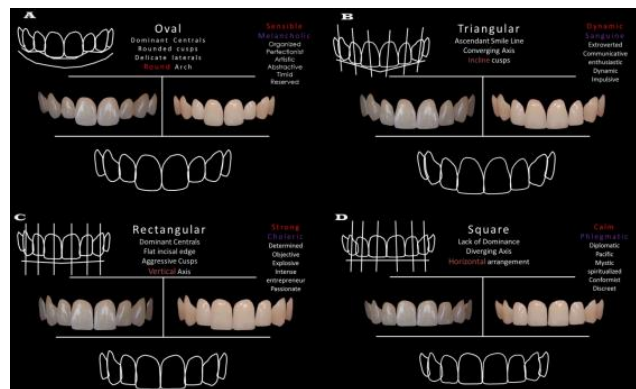


Fig. 20 Plantillas de diseño de diferentes formas dentales y personalidad.

A. Oval/Sensible, **B.** Triangular/Dinámico, **C.** Rectangular/Fuerte y **D.** Cuadrado/Calmado.

Esta aplicación permite compartir el diseño de sonrisa del paciente, teniendo una mejor comunicación entre los especialistas y el técnico dental, facilitando el tratamiento.

➤ **Protocolo del DSD**

- Se requiere de 3 fotografías digitales (fig. 21):
 - Rostro completo del paciente en reposo.
 - Rostro completo del paciente sonriendo.
 - Rostro completo del paciente con separadores labiales para observar mejor tejidos duros y blandos al sonreír.¹⁵



Fig. 21 **A.** Rostro completo en reposo. **B.** Rostro completo sonriendo y **C.** Rostro completo con separadores labiales.

En estas fotografías se traza la línea media (glabella, nasal y mentón) y un plano horizontal como la línea interpupilar (fig. 22).¹⁵

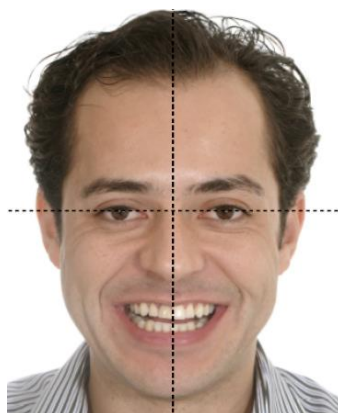


Fig. 22 Fotografía rostro completo con trazado de línea media y línea interpupilar.

Se acerca la imagen con las medidas de referencia (fig. 23).¹⁵

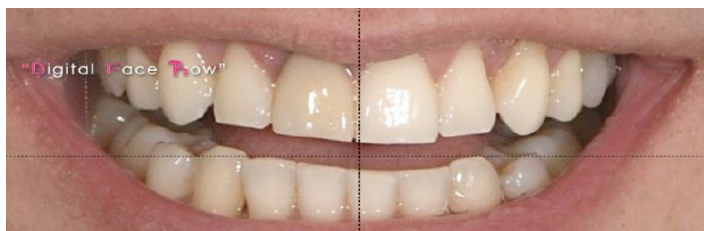

Fig. 23 Imagen con zoom sin perder las líneas de referencia.

Se trazan 3 líneas:

- Cúspide de canino a canino (línea de la sonrisa).
- Línea media dental.
- Borde incisal.

Con estos trazos analizamos la inclinación, tamaño, posición del plano incisal y si coincide la línea media facial con la dental (fig. 24).¹⁵

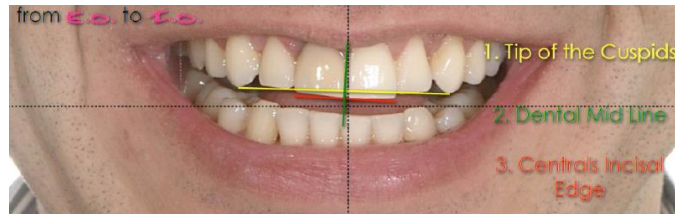


Fig. 24 Trazado de línea de la sonrisa, línea media y borde incisal.

Superponer la foto con los separadores en los trazos realizados anteriormente hasta que coincidan, se puede guiar trazando dos líneas verticales en distal de los caninos (fig. 25).¹⁵

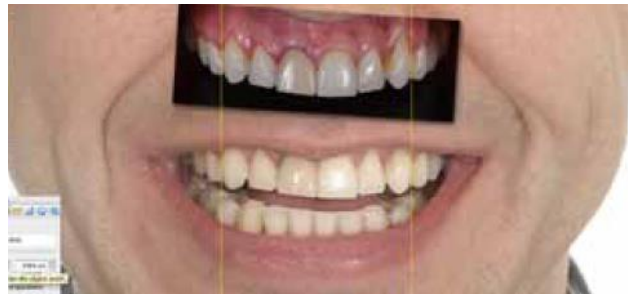

Fig. 25 Reposición de fotografía aumentada en los trazos realizados

Se elimina la foto extraoral para solo analizar la intraoral y realizar un mock-up digital, observando las discrepancias y sus posibles soluciones (fig. 26).¹⁵

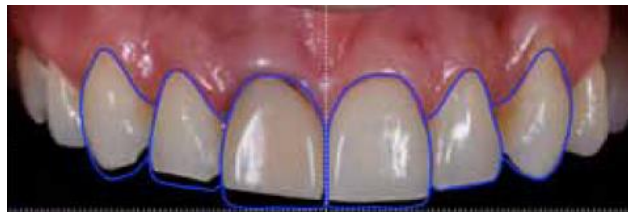

Fig. 26 Fotografía ya posicionada a los trazos realizados extraoralmente.

Mediante una regla digital se hacen las mediciones necesarias para transferirlas a nuestro tratamiento, pero antes de esto es necesario la medición de los centrales en el modelo de diagnóstico para transferir las medidas digitales exactas (fig. 27).¹⁵

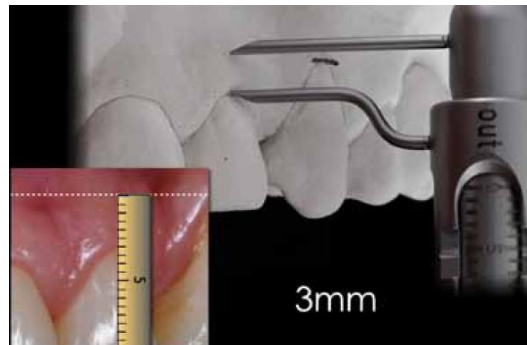


Fig. 27 Medición del modelo de estudio para transferirlas al DSD.

Gracias a esto se puede continuar para un encerado de diagnóstico (wax-up) más preciso y predecible en la armonía con la cara y la sonrisa del paciente (fig. 28).¹⁵

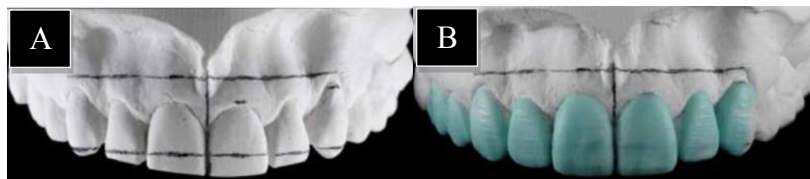

Fig. 28 Encerado de diagnóstico en DSD **A.** Medidas en modelo de diagnóstico y **B.** Encerado de diagnóstico con las medidas preestablecidas.

Mediante llaves de silicona se realiza el Mock-up para que el paciente pueda adaptarse y visualizarse para el tratamiento definitivo (fig. 29).¹⁵

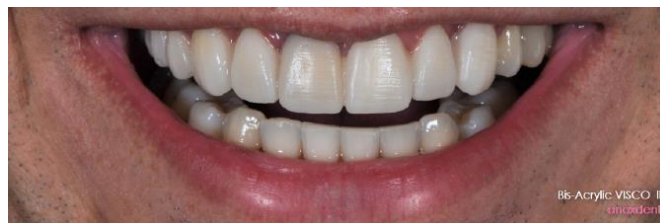

Fig. 29 Restauraciones provisionales mediante técnica Mock-up.

Se toma fotografías con carillas provisionales y se comparan con las fotografías iniciales, el paciente aprueba la estética y función dental (fig.30).¹⁵

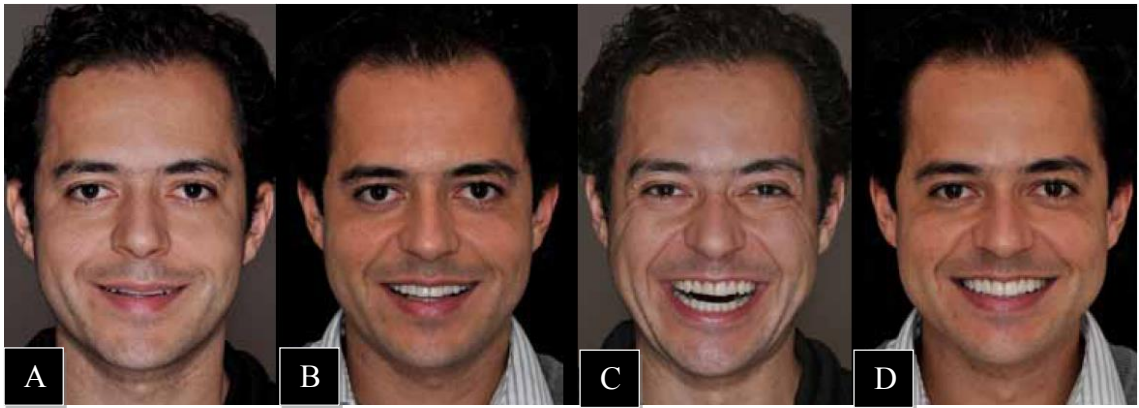


Fig. 30 **A.** y **C.** Fotos iniciales del paciente, **B.** y **D.** Fotos con carillas provisionales (Mock-up).

CAPÍTULO 4. MATERIALES CERÁMICOS

Las carillas de porcelana cuentan con excelentes características físicas y químicas, asociadas adhesivamente a la estructura dental, brindando confianza al paciente, protección mecánica, restablecimiento de guía anterior y guía canina, devolviendo armonía en la sonrisa del paciente.

Los criterios de selección para una restauración de carillas es encontrar un material que cuente con las características similares al esmalte dental y propiedades ópticas similares a la estructura dental, siendo un material biocompatible y que tenga adhesión química, actualmente las cerámicas utilizadas en odontología poseen estas características.

A diferencia de las carillas de composite, la porcelana cuenta con las siguientes ventajas y desventajas:

➤ **Ventajas:**

- Estética excelente.
- Estabilidad del color.
- Biocompatibilidad.
- Resisitente a la compresión.
- Resistente al desgaste.
- Estabilidad química.
- Estabilidad dimensional.
- Coeficiente de expansión térmica lineal semejante al diente.
- Radiopacidad.
- Conductibilidad térmica similar al diente.
- Fuerte unión a dientes con materiales y técnicas adhesivas.

➤ **Desventajas:**

- Frágil.
- Baja resistencia a la tracción.

- Técnica de confección prolongada y compleja.
- Costo más elevado que el composite.^{8,19,20}

La porcelana dental es un material inorgánico, constituido principalmente por elementos minerales como:

- Feldespato:
 - Componente principal de la porcelana (75-85%).
 - Cristalino.
 - Su color varía entre el rosa y el gris.
 - Pertenece al grupo de los silicatos (S. aluminio y S. potasio).
 - Se funde a 1.160-1.500 °C.
 - Pasa a un estado vítreo llamado leucita (Refuerza la porcelana).
- Cuarzo o Sílice
 - Componente de la porcelana (15%).
 - Posee una estructura cristalina de 4 formas diferentes:
 - Cuarzo.
 - Tridimita.
 - Cristobalita.
 - Sílice Fundida.
 - Su función es estabilizar y dar resistencia a la porcelana durante el calentamiento.
- Arcilla o caolín
 - Componente de la porcelana (3-5%).
 - Se forma por la descomposición de rocas: granito y pórfido de cuarzo.
 - Da plasticidad a la porcelana facilitando su manipulación y modelado.
 - Aporta opacidad.^{8,19,20}

Además de otros compuestos que son sometidos a pulverización y horneado a gran temperatura que dan origen a dos fases de la porcelana: Vítrea (proporciona translucidez) y cristalina (proporciona resistencia). Componentes secundarios como la cal, pigmentos metálicos (fritas) ofreciendo diferentes tonalidades a la porcelana, fundentes y opacificadores (ej. zirconio).^{8,19,20}

4.1 Porcelana Feldespática

- ✓ Consta de una masa de Feldespato (proporciona translucidez) con cuarzo (forma la fase cristalina) y caolín (plasticidad y mejora la manipulación al fundirla), así como fundentes, opacificadores, pigmentos, etc.
- ✓ Es una porcelana altamente estética.
- ✓ Su uso es principalmente en carillas, coronas totales dentosoportadas e implantosoportadas, jackets, incrustaciones y prótesis fijas.
- ✓ Contraindicadas en pacientes con bruxismo y bruxomanía (ocasiona desgaste a los dientes antagonistas), onicofagia, mala higiene dental, etc.
- ✓ Su resistencia mecánica va de los 100-300 MPa.
- ✓ Entre ellas encontramos:
 - Optec, Mirage, Vintage, IPS Clasic, Ceramco, Creation/surprise, Vita Omega 900 y Vitadur Alpha 62.^{8,19,20}

4.2 Porcelana Leucita

- ✓ Es una porcelana feldespática en estado vítreo (dispersión de microcristales de leucita de forma irregular), por lo tanto es más estética, al enfriarse sufre una reducción volumétrica generando tensiones residuales que contrarrestan la propagación de grietas.
- ✓ Entre ellas encontramos:

- Optec-HSP® (Jeneric), Fortress® (Myron Int), Finesse® AllCeramic(Dentsply) e IPS Empress® I (Ivoclar).^{8,19,20}

4.3 Porcelana Disilicato de litio (IPS e.max)

Es una Porcelana feldespática en estado cristalina (Dispersión de microcristales de forma uniforme), por lo tanto es más resistente y más opaca.

Entre ellas encontramos:

- IPS Empress® II (Ivoclar): Cerámica feldespática reforzada con disilicato de litio y ortofosfato de litio, mejorando la resistencia y aumento de la opacidad de la cerámica, por esto se utiliza más en estructura interna de la restauración. Para obtener una restauración más estética se recubre con una porcelana feldespática convencional.
- IPS e.max Press/CAD (Ivoclar): Cerámica feldespática únicamente reforzada con disilicato de litio, sin embargo ofrece mayor resistencia que Empress II debido a que se encuentra en fase cristalina. Al igual que la anterior se le agrega capas de porcelana feldespática convencional para proporcionarle mayor estética y translucidez.^{8,19,20}

Como ya se dio a conocer existe una amplia clasificación de materiales cerámicos, conociendo sus características podemos elegir mejor para cada caso, si queremos cubrir manchas o pigmentaciones se recomienda el disilicato de litio ya que es más opaco, tiene menor translucidez y es más resistente, o si se requiere de un caso meramente estético se utiliza cerámica feldespática o reforzada con leucita ya que es más translúcida que la anterior.

De acuerdo a la clasificación de las cerámicas por su resistencia encontramos:

- Resistencia Baja:
 - 100-300 MPa.
 - Porcelanas Feldespáticas.
- Resistencia Moderada:
 - 300-700 MPa.
 - Porcelanas Aluminosas.
 - Porcelanas Leucita.
 - Porcelana Disilicato de Litio.
- Resistencia Alta:
 - 700 MPa.
 - Cerámicas Circoniosas.

No obstante, sabemos que la resistencia de una restauración también depende de una serie de factores clínicos como son: la preparación dental, del diseño de la estructura y el cementado. Si se manejan de forma adecuada, la probabilidad de fracturarse reduce significativamente.^{8,19,20}

CAPÍTULO 5. ANÁLISIS DE DISEÑO DE PREPARACIÓN

Se han indicado muchos protocolos diferentes para las carillas cerámicas, que varían respecto al espesor de la carilla, longitud de la corona, tipo de material y diseño de preparación.

La preparación de carillas cerámicas en general son clasificadas en 2: Nonoverlap (Sin superposición incisal) y Overlap (con superposición incisal). Dentro de éstas se encuentran 4 diseños de preparación para carillas cerámicas:

- A. Preparación en cara vestibular (Ventana).
- B. Preparación vestibular e incisal (Bisel incisal).
- C. Preparación vestibular con cobertura incisal (Tope Incisal).
- D. Preparación vestibular, incisal y cobertura palatina (chaflán palatino).

Como se muestra a continuación en la siguiente imagen (fig. 31).²¹



Fig. 31 **A.** Ventana **B.** Bisel Incisal **C.** Tope incisal y **D.** Chaflán palatino.

Hoy en día existe una gran innovación de materiales cerámicos, sistemas adhesivos mejorados, utilización de CAD/CAM, etc, que han brindado la forma en que abordamos las restauraciones estéticas.²¹

La reducción gingival puede ser yuxta, supra, o infragingival. La reducción yuxtagingival es la ideal para no invadir el surco gingival ni el espacio

biológico, permite mejorar la estética y fácil reproducción en la toma de impresión y se evita de manera significativa la microfiltración.⁹

La tasa de supervivencia en general de las carillas cerámicas según Aristidis et al. y Peumans et al. (2002) informaron respectivamente que es de: 98.4% y 92% de éxito después de cinco años de ensayos clínicos. Por otra parte, Beier et Alabama (2012) investigaron la calidad clínica y la tasa de supervivencia de 94.4%, 93.5% y 82.93% después de 5, 10 y 20 años, respectivamente. Además, se informó una tasa de éxito del 93% para 15 años, de ensayos clínicos por Friedman et al. (1987). También se informó que múltiples factores como género del paciente, edad, área geográfica, estado económico, etc. afecta significativamente la supervivencia de las carillas cerámicas, y debido a estas variables, las fallas más frecuentes son fractura, fatiga y descementación de la carilla, para prevenir dichas fallas, se contemplaron diferentes diseños de preparación y comprender mejor los efectos que provoca cada una de ellas.²²

No existe un consenso certero sobre si es mejor utilizar diseños de preparación tipo Nonoverlap u Overlap, Borgues y cols.(2016) Realizaron una revisión sistemática y Meta-análisis incluyendo 8 artículos de 1145 que tenían inicialmente (sólo hallaron estudios de laboratorio), con 3 tipos de preparación (vestibular, tope incisal y chaflán palatino) sobre su tasa de supervivencia entre el año de 1977 hasta junio del 2016, en el cual concluyeron que la supervivencia estimada de las carillas cerámicas sin cobertura incisal fueron del 91% y con cobertura incisal 88%. Algunos autores dicen lo contrario ya que el diseño con chaflán palatino tiene mayor cantidad de porcelana y cubre el borde incisal, por lo tanto tiende a durar más la restauración. Esto sólo fue una estimación ya que fueron estudios de laboratorio y hasta la fecha no hay estudios con parámetros clínicos (factores oclusales y estéticos), sin embargo, se sigue defendiendo que la parte más conservadora nos brinda mejor pronóstico en el tratamiento con carillas.²³

En general la reducción varía depende de la zona:

- Reducción vestibular es entre 0.4 mm-0.7 mm.
- Reducción interproximal es de 0.3 mm-0.5 mm.
- Reducción incisal de 0.5 mm-2 mm.
- Reducción palatina de 1 mm-2 mm.^{2,21}

Algunos estudios in vitro demuestran que la mayor carga de estrés se concentra en la interfase restauración-diente, es por ello que es necesario verificar la oclusión antes del diseño de preparación.²

5.1 Preparaciones tipo “Nonoverlap”

Se le llama Nonoverlap al diseño de preparación para carillas que no tienen superposición incisal, dentro de ésta clasificación se encuentra:

- Preparación cara vestibular (Ventana).
- Preparación vestibular e incisal (Bisel incisal).

Hui y Col. (2012) Demostraron en estudio in vitro que las preparaciones para carillas sin reducción incisal tipo “Nonoverlap”, eran más resistentes que las preparaciones con reducción incisal al igual que los resultados que obtuvieron Granell-Ruiz y Col, en 2010, evaluaron 323 carillas de 70 pacientes durante 8 años (1995-2003), de las cuales 124 fueron Nonoverlap (ventana) y 199 fueron Overlap (chaflán palatino de 1mm), se encontraron 13 fracturas, de las cuales 2 eran Nonoverlap y 11 tipo Overlap.²

Beir y Col. En 2012 en un estudio retrospectivo evaluaron el comportamiento de 292 dientes vitales con preparaciones tipo “Overlap” y “Nonoverlap” (ventana) de 74 pacientes con carillas cementadas entre noviembre de 1987 y diciembre de 2009, realizando ajustes oclusales periódicamente, lo cual les

dio como resultado que las preparaciones tipo Overlap disminuía la tasa de éxito comparada con las tipo Nonoverlap (ventana) que mantenían el 100%.²

5.1.1 Preparación cara vestibular

- Llamada también preparación de ventana.
- Desgaste vestibular sin tocar borde incisal de 0.4 mm-0.7 mm y desgaste interproximal de 0.3mm-0.5 mm.^{2,21}

Ventajas:

- Evita el sobrecontorneado de la restauración.
- Disminuye el riesgo de fractura de la cerámica al tener menor tensión mecánica y estrés en la cara vestibular.
- Disminuye el desgaste de los dientes antagonistas.
- Mínimo desgaste de la estructura dental.^{2,21}

Desventajas:

- Microfiltración.
- Riesgo de astillado del esmalte sin soporte en el borde incisal.
- Pigmentación de bordes con el tiempo (menor estética).^{2,21}

Indicaciones:

- Alteraciones leves del color.

Estudios in vitro de análisis de elementos finitos demuestran que éste tipo de preparación se comporta igual que un diente antes de ser restaurado con carillas.²

5.1.2 Preparación incisal sin cobertura

- También llamado bisel incisal.
- Desgaste vestibular hasta tope incisal biselado de 0.4 mm-0.7 mm y desgaste interproximal de 0.3mm-0.5 mm.^{2,21}

Ventajas:

- Buena mimetización con la estructura dental.
- Evita el sobre contorneado de la restauración.
- Mínimo desgaste dental.^{2,19}

Desventajas:

- No se recomienda cuando hay sobremordida vertical.
- Microfiltración por astillado de la cerámica en los márgenes y decoloración.
- Frecuente fractura de la carilla.^{2,19}

Indicaciones:

- Recuperar forma del borde incisal por ejemplo si éste es muy delgado.
- Alteraciones leve del color.

5.2 Preparaciones tipo “Overlap”

Se le llama Overlap al diseño de preparación para carillas que tienen superposición incisal, dentro de ésta clasificación se encuentra:

- Preparación incisal con cobertura.
- Preparación con chaflán palatino.

Zhongjie Li y cols.(2014); Fernando Zarone y cols.(2005) y Kyle K. Schmidt y cols. (2011) demostraron en un estudio in vitro y análisis de elementos finitos en 3D la resistencia a la fractura de carillas cerámicas con preparaciones tipo “Overlap” (reducción tope incisal y chaflán palatino), sometidas a cargas y los resultados fueron que las carillas con chaflán palatino resistieron más a las cargas ejercidas (166,67 N) en comparación con las de reducción incisal (131,84 N), recomiendan que si el diente ya presentaba desgaste se realice una reducción con chaflán palatino para incrementar la resistencia a la fractura y mejorar la retención (fig. 32).^{2,24,25,26}

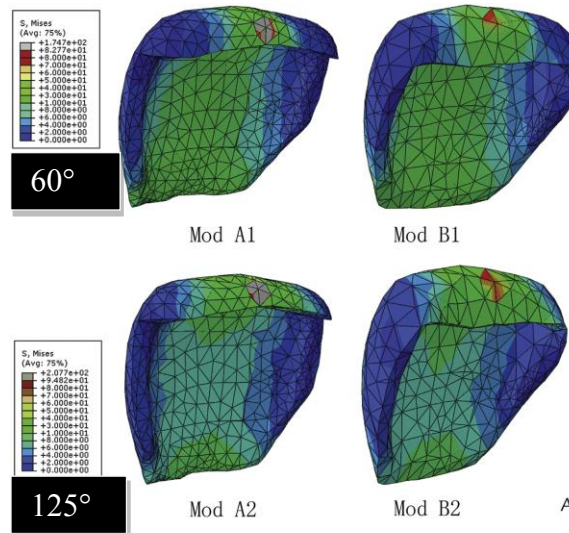


Fig. 32 Distribución de estrés simulando carga longitudinal a 60° y 125° en movimiento protrusivo: Mod A1 y Mod A2 tope incisal; Mod B1 y Mod B2 Chaflán palatino.

Fradeani y col. citado por Magne y Douglas (1999) mediante análisis de elementos finitos sugieren optar por la preparación con reducción incisal pero sin chaflán palatino en casos de alargar la corona clínica y restablecer función (guía anterior y guía canina).²

Magne y Douglas (1999) y Ashish Shetty y cols. (2011) determinaron si es necesario realizar la reducción tope incisal y chaflán palatino depende de la

estructura dental remanente, si presenta suficiente estructura dental basta con la reducción sólo tope incisal, ya que si se hace desgaste con chaflán palatino se logra mayor concentración de estrés innecesario en esa zona, pero todo depende de cada caso.^{2,27}

Alper Tunga Celebi y cols. (2017) En un estudio de elementos finitos en 3D mediante simulaciones térmicas (frío y calor) en carillas con 2 diferentes diseños de preparación tipo Overlap: tope incisal y chaflán palatino, los resultados obtenidos son:

- El de cobertura incisal tuvo menor tensión tanto el frío como el calor que el de chaflán palatino.
- La carga térmica fría indujo tensiones mayores que las de la carga térmica caliente.
- Mayor estrés térmico en área palatina que en área vestibular.
- Se obtuvieron esfuerzos insignificantes cerca de las regiones de pulpa y dentina de la raíz.
- La mayor concentración de estrés fue con el frío (fig. 33).²²

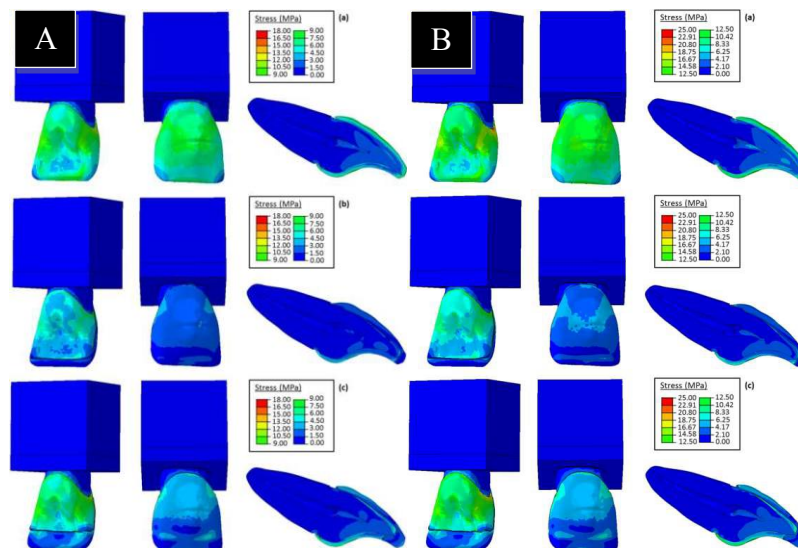


Fig. 33 Pruebas térmicas en diente sin preparación, tope incisal y chaflán palatino. **A.** Distribución de estrés bajo líquido caliente y **B.** Distribución de estrés bajo líquido frío.

Sy Yin Chai y cols.(2018) también realizaron una revisión crítica sobre estudios in vitro clínicos y de laboratorio desde 1980 hasta marzo del 2017 con los diferentes diseños de preparación y su relación con su resistencia a la fractura y estrés, mediante análisis fotoelástico y de elementos finitos concluyendo que el tipo de preparación que menos resiste al astillamiento o fractura es la de chaflán palatino, apoyando más la preparación con cobertura incisal (tope incisal) que la de chaflán palatino.²¹

5.2.1 Preparación incisal con cobertura

- También llamado tope incisal o con superposición incisal.
- Desgaste vestibular de 0.4 mm-0.7 mm, desgaste interproximal de 0.3mm-0.5 mm y desgaste incisal de 0.5 mm-2 mm.^{2,21} Fig. 34

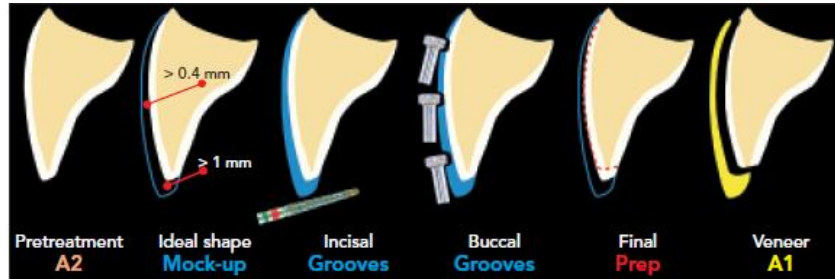


Fig. 34 Tallado con tope incisal, primero la selección del color, colocación del mock-up y sobre éste se prepara para conservar mayor estructura dental y colocación de la carilla definitiva. ²⁸

Ventajas:

- Más estética ya que hay más biomimetización con los tejidos dentales.
- Refuerza el borde incisal.
- Asentamiento más estable durante el cementado de las carillas.
- Diseño de preparación fácil.

- Menos frecuente la fractura de la cerámica que la anterior debido a que tiene mayor distribución de fuerzas ejercidas sobre ésta.^{2,21}

Desventajas:

- No hay diferencias significativas con las anteriores.

Indicaciones:

- Alargar borde incisal en dientes desgastados o fractura incisal (no mayor a 2 mm) porque se crea efecto de palanca.
- Tinciones leves y superficiales.²

5.2.2 Preparación con chaflán palatino

- Desgaste vestibular de 0.4 mm-0.7 mm, desgaste interproximal de 0.3mm-0.5 mm, desgaste incisal de 0.5 mm-2 mm y desgaste palatino de 1 mm-2 mm (Chaflán palatino).^{2,21}

Ventajas:

- Mayor resistencia, soporte y retención.
- Mejor distribución de cargas.^{2,21}

Desventajas:

- Mayor desgaste de la estructura dental.
- Si el antagonista contacta mucho con la terminación palatina tiende a fracturarse.^{2,21}

Indicaciones:

- Alargar y mejorar la forma del borde incisal.
- Devolver Guía anterior y canina.^{2,21}

CAPÍTULO 6. SISTEMAS DE ADHESIÓN

Existen una variedad de cementos a base de resina para la cementación de carillas cerámicas, en general son autoadhesivos, fotocurables o duales, dependiendo de cada caso y las características de cada cemento son su criterio de selección.

6.1 Cementos de Resina

La viscosidad del cemento como la resina fluida causa menos problemas a largo plazo con decoloración y atrapamiento de aire comparado con cementos de resina de consistencia más viscosa.²⁹

Cementos de resina de última generación (p. Ej., Calibra, Dentsply Caulk; Elección II, Bisco; Variolink I y Appeal, Ivoclar Vivadent; Ultra Bond Improved, Den-Mat Corp.).

Si se utiliza resinas de curado dual en carillas cerámicas, existe la posibilidad que cambie ligeramente el color debido al componente amina terciaria, por lo que se recomienda más su uso en dientes posteriores, pero la ventaja es que al ser opaco se puede utilizar para carillas cuando existen manchas o tinciones moderadas.²⁹

6.1.1 Cemento Autoadhesivo

RelyX Unicem 2, 3M:

- Para cementar restauraciones cerámicas y de resina.
- Autoadhesivo de curado dual.
- Indicaciones para inlays, onlays, prótesis fijas parciales e individuales, endopostes, uso reservado para carillas.

- 5 tonalidades (opacos):
 - A1.
 - A2 Universal.
 - A3 Opaco.
 - Blanco opaco.
 - Translúcido.
- Sistema base/catalizador automix.
- Radiopaco.

Resistente a la humedad.

Resistente y fuerza adhesiva.

No requiere de preparación previa del diente como grabado ácido, primer ni adhesivo (fig. 35).³⁰

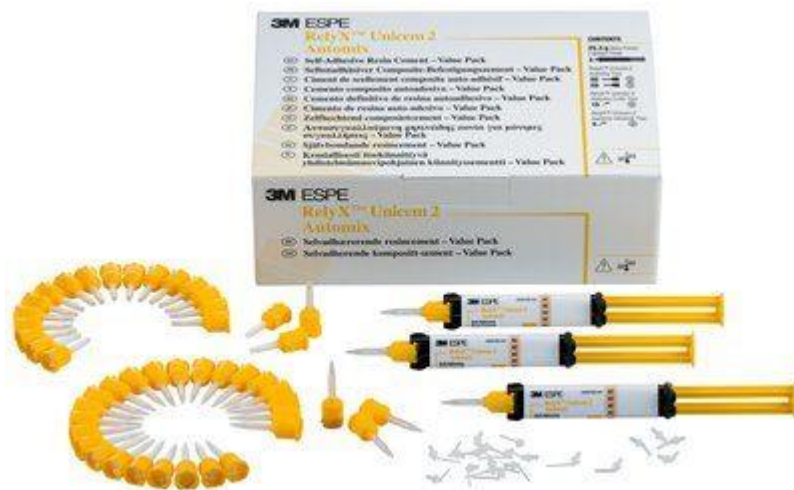

Fig. 35 Presentación de cemento RelyX Unicem 2, 3M.

6.1.2 Cemento Fotopolimerizable

RelyX Veneer 3M:

- Fotopolimerizable a 30 seg. con lámpara halógena (400-500 nm) a excepción del tono A5/ Oscuro requiere de 40 seg. de fotopolimerizado.

- Basado en Resinas Bis-GMA (bisfenol-A-diglycidileter dimetacrilato) y TEGDMA (polímero trietilen glycol dimetacrilato), materiales de relleno de zirconia/sílica y vapor de sílica.
- 6 tonalidades:
 - Translúcido.
 - B0.5/Blanco.
 - Blanco Opaco.
 - A1/ Amarillo claro.
 - A3 Opaco/Amarillo opaco.
 - A5/ Oscuro.
- Requiere grabado ácido, primer y adhesivo.
- Resiste al desgaste.
- Radiopaco.
- Alta fuerza Adhesiva.
- Fácil dispersión.
- Viscosidad adecuada (sin flujo).
- Fácil retiro de excedentes.
- Estético: estabilidad del color.

Cuenta con pastas de prueba RelyX Try-In con las mismas tonalidades que RelyX Veneer para que el cirujano dentista elija correctamente el color, ya que estas pastas están formuladas para igualar el tono final de polimerizado del cemento RelyX Veneer, son solubles en agua, por lo tanto, es fácil de remover tanto del diente como de la carilla y así asegurar el resultado deseado a la hora de cementar las restauraciones permanentes (fig. 36).³¹



Fig. 36 Presentación del cemento RelyX Veneer, 3M.

6.1.3 Cemento Dual

Variolink N, Ivoclar Vivadent:

- Para cementar restauraciones de cerámicas de vidrio reforzadas con Leucita (IPS Empress), disilicato de litio (IPS e.max CAD/press) y resinas compuestas (SR Nexco).
- Polimerización Dual y Fotocurado.
- Disponible en 4 tonalidades: Amarillo, blanco, transparente, Bleach XL.
- Alta Radiopacidad (fig. 37).³²

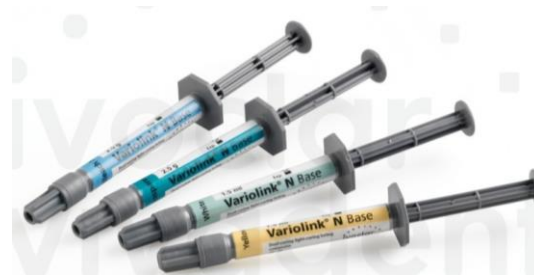

Fig. 37 Presentación de cemento Variolink N, Ivoclar Vivadent.

Variolink N LC CON FÓRMULA AMINO REDUCIDA, Ivoclar Vivadent:

- Para cementar restauraciones de cerámicas de vidrio reforzadas con Leucita (IPS Empress), disilicato de litio (IPS e.max CAD/press) y resinas compuestas (SR Nexco).
- Polimerización Dual y Fotocurado.
- Cementar restauraciones muy finas (menor a 2 mm).
- Combinar con adhesivo Syntac y ExciTE F DSC.
- Disponible en 3 colores:
 - Clear.
 - Clear +1.
 - Clear +2.
- Alta radiopacidad (fig. 38).³³

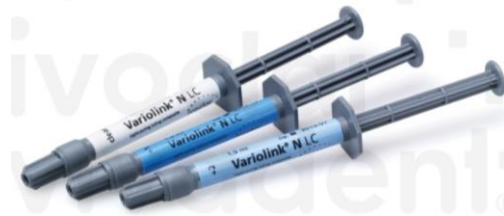

Fig. 38 Presentación de cemento Variolink N LC, Ivoclar Vivadent.

6.3 Protocolo de cementación

Preparación de la carilla:

- La parte interna de la carilla debe ser micrograbada con ácido fluorhídrico al 9%, en porcelana feldespática durante 60 seg. a 3 min. depende del grosor de la carilla y en disilicato de litio durante 20 seg. y después lavar neutralizando la restauración, esto lo puede hacer previamente el laboratorio dental y se debe dejar áspera o rugosa la parte interna de la carilla mediante el uso de sandblaster (microlimpiador a chorro de arena) o aire abrasivo.
- Colocarla en acetona o alcohol en ultrasonido durante 4 min.

- El calor mejora significativamente la fuerza de unión del silano, por lo que se recomienda colocar las restauraciones en un horno a 100° silanizar durante un minuto y secar.

Preparación en el diente:

- Anestesiarse los dientes que serán tratados.
- Retirar las restauraciones provisionales.
- Limpiar y desinfectar el diente con piedra pómez y pasta sin flúor, enjuagar profusamente y secar.
- Verificar el ajuste y estética de la carilla, al igual que el color sea el correcto, en el caso de usar el cemento RelyX Veneer, se puede asegurar el color que tendrá la restauración ya cementada con las pastas RelyX Try-In y ajustar al color deseado si la restauración le requiere.
- Aislamiento absoluto y colocación de hilos retractores, aunque la terminación sea supragingival se controla la humedad del fluido crevicular.
- Se realiza el grabado ácido ortofosfórico al 35%-37% en esmalte durante 10-15 seg. y si hay exposición de dentina durante 10 seg., se lava profusamente y se seca sin desecar la dentina (con alcohol).
- Se coloca Primer y/o adhesivo, soplar el solvente.
- Si se utiliza cemento de resina autoadhesivo se omite el paso de grabado ácido, primer y adhesivo.
- Se cementarán las carillas empezando en línea media y después los dientes adyacentes.
- Si se va a realizar cementación múltiple, se coloca el cemento a todas las carillas y se protegen con una caja negra que aisle la luz.

- Se puede colocar tiras Mylar o cinta teflón para cubrir el diente adyacente para que el exceso de cemento no interfiera en su cementación.
- Es una buena precaución tener listo un vasito con acetona por si hay que abortar el proceso de cementación y el cemento de resina se disuelva.
- Colocación del cemento presionando firmemente asegurándonos de verificar el correcto asentamiento de la carilla antes de fotocurar.
- Colocar gel de glicerina en los márgenes para inhibir el oxígeno.
- Fotopolimerizar de 3-5 seg. para retirar excedentes de cemento con un pincel y después terminar el fotocurado si lo requiere.
- Las superficies interproximales son terminadas con tira de óxido de aluminio o tiras abrasivas de diamante de 3 diferentes granulometrías, se pulen las restauraciones con copas y puntas para pulido de cerámicas.
- Se verifica la oclusión (guía anterior y canina) con fresas de diamante en forma de balón de fútbol de grano ultrafino y con adecuada irrigación y después se pule donde se realiza el tallado con gomas de silicona.^{34,35}

CAPÍTULO 7. CUIDADOS Y MANTENIMIENTO

Una vez que se realiza el cementado se dan indicaciones de higiene, uso de cepillos dentales, hilo dental y enjuagues bucales, primero demostrándole al paciente para que lo comprenda y después que ellos lo demuestren y valorar que ese haya entendido correctamente, se revisa al paciente una semana después para verificar y evaluar la respuesta gingival, márgenes de la restauración, higiene dental adecuada o si hace falta pulir alguna zona de la restauración.

Normalmente si se deja una oclusión y guía anterior correcta, los pacientes sienten comodidad, por lo que no es necesario colocar férulas oclusales

Si el paciente era bruxista o tiene tendencia a serlo, se recomienda el uso de férulas oclusales nocturnas para proteger tanto los dientes naturales como las restauraciones.

Realizar revisiones cada 6 meses, y poder detectar a tiempo alguna interferencia oclusal, decoloración marginal, descementado, grietas o fracturas, etc.

Hay que tener cuidado en las limpiezas posteriores ya que no se debe utilizar ultrasonido por el riesgo de dañar la interfase en el margen, solo utilizar técnica manual con curetas.

Algunos de los fracasos que llegan a presentarse son:

- Elección errónea del color:

Éste tipo de restauraciones exige obtener un metamerismo combinado entre el diente a tratar, diente adyacente y antagonista, cemento (contribuye el 10% del color final) y la cerámica.

El odontólogo puede modificar el color antes de cementar la restauración mediante blanqueamientos dentales, comunicación con el técnico sobre la utilización de translucidez y caracterización interna de las restauraciones, si el técnico utiliza demasiado espaciador en el dado de trabajo, se requerirá de mayor cemento, lo cual ocasionará opacidad.²⁹

- Decoloración marginal y pérdida de estabilidad del color:

Es la menos frecuente ya que los márgenes de la restauración se encuentran en superficies de acceso a su higiene adecuada, las cerámicas en su mayoría son impermeables a manchas extrínsecas y el cemento de resina fotopolimerizable es más estable en el color. Ocurre cuando los márgenes de la restauración no sellan correctamente con el diente y hay exposición del cemento (fig. 39) o cuando la restauración presentaba buen sellado, pero al cementar con resina viscosa y no se ejerció presión ocasionando mal acoplamiento de la restauración (fig. 40). Se puede corregir con un nuevo pulido, pero si la decoloración es muy profunda y notoria se requiere cambiar la restauración.²⁹

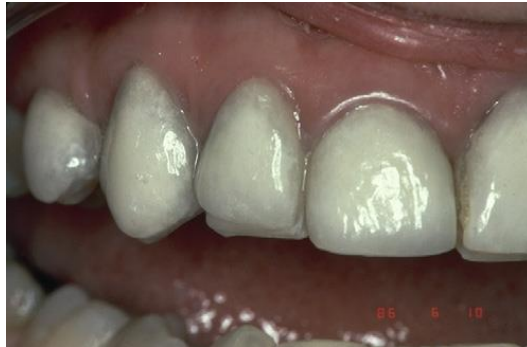

Fig. 39 Exceso de cemento.

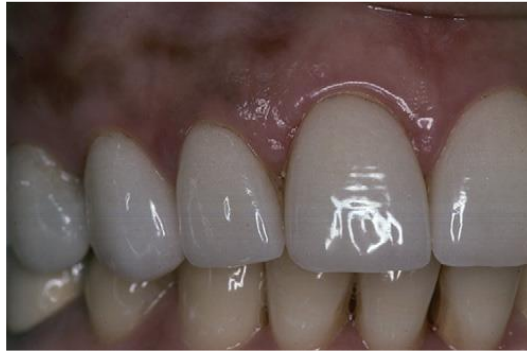

Fig. 40 Decoloración en margen cervical.

- Ruptura de enlace entre diente, cemento y restauración:

Comienza con la decoloración marginal porque existe microfiltración, éste fracaso es poco común, pero si no se sigue correctamente el protocolo de cementación como grabado ácido en el diente o en la carilla, contaminación de saliva, agua, aire, etc.²⁹

- Atrapamiento de burbujas de aire:

No es tan común, pero si ocurre generalmente quedan espacios en los bordes marginales que pueden ser detectados con explorador, se puede solucionar si se limpia perfectamente, se graba el diente y la restauración y se coloca cemento de resina.²⁹

- Falla cohesiva y fractura de carillas:

Cuando existe falla adhesiva en la interfase entre estructuras de diferente naturaleza (diente-cemento-cerámica).

Ocurre cuando el diente ha sido sobrepregado y se ha eliminado por completo el esmalte, restauraciones previas extensas, dientes no vitales, cementos caducos, contaminación, oclusión traumática produciendo deficiente adhesión, la mayoría de estos casos se termina por hacer restauraciones de coronas totales para su mejor adhesión y retención. No en todos los casos pueden ser solucionados (fig. 41).²⁹

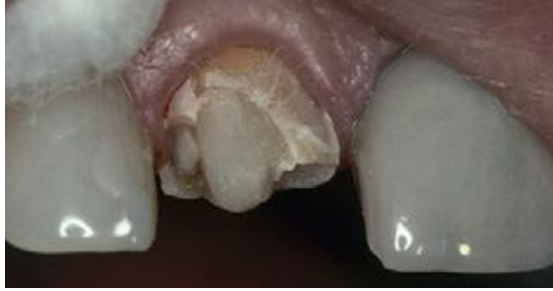

Fig. 41. Fractura de carilla y parte de la estructura dental por sobrepreparación y restauraciones extensas.

- Mala Oclusión e implicaciones periodontales:

Cuando se realiza alargamiento de la corona hacia incisal puede tener consecuencias severas en los dientes antagonistas ya que la porcelana es de mayor dureza a comparación del diente, y se vuelve más crítico en la oclusión de caninos y premolares, produciendo recesiones gingivales por oclusión traumática, esto se previene cuando los modelos son montados correctamente, se verifica la oclusión antes y después del cementado y se puede proteger con guardas oclusales.²⁹

Si se realiza adecuadamente la planificación del tratamiento y todas las técnicas correctas nos evitamos muchos problemas después de la cementación de las carillas cerámicas, mejorando el pronóstico estético, funcional y longevidad de las mismas.³⁴

CONCLUSIONES

Las carillas cerámicas son un tipo de restauración alternativa, mínimamente invasiva, con el fin de cambiar la forma, color y posición de los dientes, mejorando notablemente la estética dental y la oclusión.

Cabe mencionar que no sólo el diseño de preparaciones influye sobre el éxito o fracaso de las restauración de carillas cerámicas, para pronosticar y obtener mayor éxito en el tratamiento de carillas cerámicas se requiere de ciertas variables como analizar correctamente el caso como su condición periodontal, oclusión, hábitos parafuncionales, falta de espacio adecuado para la carilla (Utilizar surcos guía y llaves de silicona mediante mock-up), su correcta planificación, conservación de la estructura dental, elección adecuada del diseño de preparación, elección de la cerámica dental, seguir correctamente los protocolos de cementación, acabado y pulido y que el paciente realice el cuidado y mantenimiento necesario.

Si algunas de éstas variables no se realiza correctamente existirán fallas estructurales, estéticas, durabilidad de las carillas cerámicas, etc. siendo las más frecuentes la fractura y la descementación.

No se puede decir con exactitud cuál es la preparación de carillas cerámicas más apropiada debido a las diferentes situaciones clínicas, por ejemplo si los pacientes ya llegan con cierto grado de desgaste influye sobre la decisión si es necesaria la reducción o no, si se requiere alargar la corona clínica influye si es factible hacer alargamiento de corona o aumentar el borde incisal con la restauración, o si es un paciente con fuerzas oclusales excesivas o parafunciones, influye si se utiliza un diseño de preparación tipo "Overlap" o bien "Nonoverlap", lo que sí se sabe es que si no se elige correctamente el

tipo de preparación para cada caso, influye en el éxito a largo plazo de las restauraciones de carillas cerámicas.

Existen estudios in vitro y de elementos finitos que nos afirman que hay diferencias significativas entre los diferentes diseños de preparaciones para carillas cerámicas, simulando condiciones orales, cargas mecánicas, térmicas, etc. y estudios retrospectivos que nos evalúan la resistencia y longevidad de las mismas, algunas no tan significativas en algunos casos pero que nos puede orientar de mejor manera para poder seleccionar correctamente el diseño de preparación.

- La preparación de reducción en cara vestibular es indicada cuando sólo se requiere mejorar la estética, ya que hay desgaste mínimo, es más favorable su adhesión en esmalte, resistente a fracturas porque no abarca borde incisal, pero la desventaja es que es muy delgada y más frágil.
- La preparación de reducción vestibular con bisel incisal es la que tiene menor resistencia a la fractura porque no hay adecuada distribución de cargas y tienden a astillarse si no se verifica la oclusión.
- La preparación con tope incisal es la más adecuada para alargamiento de corona clínica y restablecer función (guía anterior y guía canina), pero si no hay un ajuste oclusal adecuado tiende a agrietarse o fracturarse.
- La preparación con chaflán palatino distribuye mejor las cargas oclusales, presenta mejor retención ya que tiene mayor superficie adhesiva, tiene mayor estrés térmico en comparación con la de tope incisal y el desgaste dental es mayor.

Es por ello que el odontólogo tiene que tomar decisiones basadas en evidencias científicas y clínicas sobre en qué casos colocar las carillas, qué tipo de preparación es mejor para cada caso tomando en cuenta los parámetros clínicos ya sea oclusal o estético y sus respectivas limitaciones. Al finalizar el tratamiento de carillas es necesario su cuidado y mantenimiento, monitorear las restauraciones, oclusión y articulación temporomandibular utilizando férulas oclusales.

REFERENCIAS BIBLIOGRÁFICAS

1. Salgado Peralvo ÁO, Gonzalo A, Peláez J, Cogolludo PG, Sánchez Menecillo A. Carillas sin Tallado. Gaceta Dental. 2015 Abril;: p. 152-162.
2. Ortiz Calderón GI, Gómez Stella L. Aspectos Relevantes de la preparación para carillas anteriores de porcelana: Una revisión. Estomatológica Herediana. 2016 Junio; 26(2): p. 11-116.
3. Martínez J. Dentiblog.wordpress.com. [Online].; 2011. Available from: <https://dentiblog.wordpress.com/2011/12/06/odontologos-ilustres-charles-l-pincus/>.
4. C. Gogan T. larchmontsmile. [Online].; 1986. Available from: <http://www.larchmontsmile.com/shirley-temple-hollywood-smile.html>.
5. Ferro KJ, Driscoll CF, Freilich MA, Guckes AD, Knoernschild KL, McGarry TJ. THE GLOSSARY OF PROSTHODONTIC TERMS. The Journal Of Prosthetic Dentistry. 2017 Mayo; 117: p. 90.
6. Dental Ainda. Dental Ainda. [Online]. Available from: aindamental.es/estetica-dental-san-sebastian-de-los-reyes-alcobendas/carillas-dentales/.
7. Mollinedo Patzi MA. Porcelana en Dientes Anteriores. Revista de Actualización Clínica. 2012; 24: p. 1-6.
8. Peña López JM, Fernández Vázquez JP, Álvarez Fernández MÁ, González Láfito P. Técnica y Sistemática de la preparación y reconstrucción de carillas de Porcelana. RCOE. 2003; VIII(6): p. 1-22.
9. de Rábago Vega J, Tello Rodríguez AI. Carillas de porcelana como solución estética en dientes anteriores: Informe de doce casos. RCOE. 2005; X(3): p. 1-10.
10. Barrancos Mooney J, Barranco P. Operatoria dental: Integración clínica. Editorial Médica Panamericana. 4ª. Edición. 2006.: p 1111-1134.

11. Dawson PE. Oclusión funcional: diseño de la sonrisa a partir de la ATM. AMOLCA. 1ª. Edición. 2009. p. 149-175.
12. Pacheco Guerrero N, Morales González J. Libro Electrónico de Oclusión. PAPIME, ediciones electrónicas. 2015.: p. 1-414.
13. Jean Miro A, Shalman A, Morales R, Giannuzzi NJ. Esthetic Smile Disign Limited OrtodonticTherapy to position teeth for minimally Invasive veneer preparation. The Dental Clinics of North America, 2015.: p 675-687.
14. Gürel G. Porcelain laminate veneers: Minimal tooth preparation by design. The Dental Clinics of North America, 2007.: p 419-43.1
15. Coachman C, Van Doore E, Gürel G, Landsberg C, Calamita M, Bichacho N. Smile Design: From digital treatment Planning to Clinical Reality. Quintessence Dental Technology. 2010.: p 1-56.
16. Clínica CEIMED. [Online]. Available from: <http://www.clinicaceimed.com.ar/sonrisa.html>.
17. Navarrete M, Godoy I, Melo P, Nally J. Correlación entre biotipo gingival, ancho y grosor de encía adherida en zona estética del maxilar superior. Revista Clínica de Periodoncia, Implantología y Rehabilitación Oral. 2015: VIII (3): p. 192-197.
18. Taki AA, Guidoum A. Facial profile preferences, self-awareness and perception among groups of people in the United Arab Emirates. Journal of Orthodontic Science. 2014; III(2): p 1-7.
19. Martínez Rus F, Pradés Ramiro G, Suárez García MJ, Rivera Gómez B. Cerámicas dentales: Clasificación y criterios de selección. RCOE. 2007; XII(4): p 253-263.
20. Skyllouriotis Andreas L, Yamamoto L, Nathanson Dan. Masking propierties of ceramics for veneral restorations. The Journal Of Prosthetic Dentistry. 2017.: p 1-7
21. Chai SY, Bennani V, Aarts JM, Lyons K. Incisal preparation design for ceramic veneral. A critical review. JADA. 2018. 149(1): P 25-37.

22. Tunga Celebi A, Icer E, Mert Eren M, Baykasoglu C, Mugan A, Yildiz E. Thermal-stress analysis of ceramic laminate veneer restorations with different incisal preparations using micro-computed tomography-based 3D finite element models. *Journal of the Mechanical Behavior of Biomedical Materials*. 2017; 7(39): p 1-30.
23. Borgues Albanesi R, Nogueire Pigozzo M, Sesma N, Cruz Laganá D, Morimoto S. Incisal coverage or not in ceramic laminate veneers: A systematic review and Meta-analysis. *Journal of Dentistry*. Elsevier. 2016; 52.:p 1-7.
24. Li Z, Yang Z, Zuo L, Meng Y. A three-dimensional finite element study on anterior laminate veneers with different incisal preparations. *The Journal of Prosthetic Dentistry*. 2014: p 1-9.
25. Zarone F, Apicella D, Sorrentino R, Ferro V, Aversa R, Apicella A. Influence of tooth preparation design on the stress distribution in maxillary central incisors restored by means of alumina porcelain veneers: A 3D-finite element analysis. *Dental Materials*, Elsevier. 2005. 21.: p 1-11.
26. Schmidt KK, Chiayabutr Y, Phillips KM, Kois JC. Influence of preparation design and existing condition of tooth structure on load to failure of ceramic laminate veneers. *The Journal of Prosthetic Dentistry*. 2011. 105(37): p 374-382.
27. Shetty A, Kaiwar A, Shubhashini N, Naveen DN, Shetty M, Meena N. Survival rate of porcelain laminate restoration based on different incisal preparation designs: An analysis. *Journal of Conservative Dentistry*. 2001. 14(1):p 10-15.
28. Coachman C, Galip G, Calamita M, Morimoto S, Paolucci B. The influence of tooth preparation design for laminate veneers from a minimally invasive perspective: Case Report. *The International Journal of Periodontics & Restorative dentistry*. Julio 2014.: p. 1-10

29. Calamia JR, Calamia CS. Porcelain laminate Veneers: Reasons for 25 years of succes. The Dental Clinics of North America. Elsevier. 2007; 5: p 1-19.
30. https://www.3m.com.es/3M/es_ES/empresa-es/todos-productos-3m/~/relyx-unicem-2-3M-RelyX-Unicem-2-Automix-cemento-de-resina-autoadhesivo/?N=5002385+8707795+8707799+8711017+8711728+8713393+3294776542&rt=rud
31. <http://multimedia.3m.com/mws/media/205340O/relyx-tm-veneers-technical-profile.pdf>
32. <http://www.ivoclarvivadent.co/es-co/p/todos/productos/cementos/cementos-adhesivos-composite/variolink-n>
33. <http://www.ivoclarvivadent.co/es-co/p/todos/productos/cementos/cementos-adhesivos-composite/variolink-n>
34. Iñíguez González I, Gutiérrez González AM. Carillas de porcelana. Restableciendo estética y función. Rev. ADM. 2014; 71(6): p 312-318.
35. Mallat Callis E. Prótesis fija estética. Un enfoque clínico e interdisciplinario. Elsevier. 2007. P. 334-344.