



**UNIVERSIDAD NACIONAL AUTÓNOMA DE
MÉXICO**



FACULTAD DE ODONTOLOGÍA

**MÉTODOS UTILIZADOS PARA LA REGENERACIÓN
EPITELIAL DE LA MUCOSA BUCAL.**

TESINA

QUE PARA OBTENER EL TÍTULO DE

CIRUJANA DENTISTA

P R E S E N T A:

DIANA IVETH ALAVEZ QUINTERO

TUTORA: Mtra. JUANA PAULINA RAMÍREZ ORTEGA

ASESORA: Dra. LAURA ESTHER VARGAS ULLOA



Universidad Nacional
Autónoma de México



UNAM – Dirección General de Bibliotecas
Tesis Digitales
Restricciones de uso

DERECHOS RESERVADOS ©
PROHIBIDA SU REPRODUCCIÓN TOTAL O PARCIAL

Todo el material contenido en esta tesis esta protegido por la Ley Federal del Derecho de Autor (LFDA) de los Estados Unidos Mexicanos (México).

El uso de imágenes, fragmentos de videos, y demás material que sea objeto de protección de los derechos de autor, será exclusivamente para fines educativos e informativos y deberá citar la fuente donde la obtuvo mencionando el autor o autores. Cualquier uso distinto como el lucro, reproducción, edición o modificación, será perseguido y sancionado por el respectivo titular de los Derechos de Autor.



EN MEMORIA DE MI ABUELITA CATALINA ARRIAGA VEGA



A mi madre MARÍA DE LOS ANGELES QUINTERO ARRIAGA:

Mami muchas gracias por creer en mí y darme la oportunidad de progresar, gracias a tu guía, amor y apoyo he llegado a realizar uno de mis anhelos más grandes a nivel profesional, se que con mucho sacrificio me otorgaste esta maravillosa oportunidad y por ello estoy y estaré eternamente agradecida contigo, esto es producto de tu trabajo, tu esfuerzo, tus desvelos, tus palabras, tus sabios consejos y tu gran amor. Me siento orgullosa y afortunada de ser hija de la persona más excepcional que existe, tienes todo mi respeto y admiración. Te dedico con todo mi amor este trabajo, es exclusivamente tuyo.

¡Te amo infinitamente!

A mi abuelita:

Aunque ya no estás físicamente conmigo, siempre estás en mi corazón. Me hubiera gustado compartir este momento contigo pues eres junto a mi mamá de las personas más grandiosas e importantes en mi vida, lamentablemente no fue posible, aun así agradezco a Dios por darme la oportunidad de que tú fueras mi abuelita, mi pilar más grande, se que sin tu apoyo tampoco lo hubiera logrado. Gracias por ser el público de mis exposiciones, mi compañera de desvelos, mi más grande confidente que siempre me brindo las palabras adecuadas y los consejos más maravillosos que siempre atesorare, pero sobre todo gracias por ser mi gran ejemplo. Esta última etapa académica la llevo con alegría y a la vez con mucha nostalgia por todo lo que aconteció, sin embargo, si pudiera otorgarte unas últimas palabras serian que te amo, que te agradezco por darme los medios para hoy estar aquí y que sin duda te dedico con todo mi amor este trabajo.

A mis tías:

Dra. Martha Quintero, gracias por tu apoyo y tus enseñanzas, por demostrarme que pese a las circunstancias se pueden lograr grandes cosas y que con empeño y dedicación todo es posible. Te agradezco las pláticas de infinitas enseñanzas y tu paciencia al explicarme muchas cosas, eres un ejemplo para mí y para todos.

María de Jesús, gracias por tus palabras de ánimo, por ocuparte en preguntarme como iba en los estudios.

Martha Alonso, gracias por tu apoyo y tu disposición a ayudarme cuando lo requerí.



A mis primos:

Mario, mi pequeño hermano, te agradezco las infinitas veces que escuchaste y leíste mis historias que englobaban estrés, preocupación, tristeza y alegría, al mismo tiempo que me brindabas palabras de ánimo para continuar en este camino, te quiero mucho y deseo que esto sea algo que te impulse a lograr tus metas y objetivos porque considero que tienes todo para armarla en grande; de igual manera, siempre estaré presente en el camino académico que apenas inicias, un camino que te brindara infinitas satisfacciones.

Jaqueline, gracias por estar presente a lo largo de este camino, dispuesta siempre a escucharme, aconsejarme y ayudarme en todo. Gracias por la confianza que me brindaste al permitirme poner en práctica lo aprendido.

A toda mi familia, que en los momentos que coincidimos siempre me brindaron palabras de ánimo para continuar esforzándome, muchas gracias a cada uno de ustedes.

A Erick; la amistad que nos une es una de las cosas más bonitas que la vida me otorgo, has estado presente en mis mejores y en mis peores momentos siendo siempre un gran apoyo. Tengo en la mente las incontables ocasiones que estuviste para escucharme, aconsejarme, cuidarme, acompañarme y hasta consolarme durante esta etapa; ambos vivimos situaciones muy amargas en estos años pero siempre estuvimos unidos, las lloramos juntos y las superamos juntos. Eres mi mejor amigo y como siempre lo hemos dicho: nuestra conexión es única.

A mi tutora: Mtra. Juana Paulina Ramírez Ortega y a mis asesoras: Dra. Laura Esther Vargas Ulloa y Dra. Margarita Victoria García Garduño. Les agradezco su tiempo, paciencia e infinito conocimiento para que pudiera llevar a cabo la realización de este trabajo. Admiro el compromiso con el que me ayudaron, siempre dispuestas a escuchar, proponer y resolver. Gracias por su constante guía y su entrega a la profesión.

A la UNAM que me otorgo la maravillosa oportunidad de formarme dentro de las aulas de la Facultad de Odontología, lugar que me brindo profesores que dejan una gran huella en mi corazón por la gran pasión con la que se dedican a la docencia y transmiten el conocimiento, amigos con los



que compartí muchos sentimientos y gratas experiencias y también pacientes increíbles que confiaron en mí y que siempre recordare como parte de mi formación académica.

Y sobre todo agradezco a Dios por permitirme crecer en un ambiente maravilloso, iluminar mi camino y bendecirme con todo lo que tengo, gracias a él se que se me otorgaron los medios para lograr todas mis metas.



ÍNDICE

INTRODUCCIÓN	8
OBJETIVO	9
CAPÍTULO 1 HISTOLOGÍA DE LA MUCOSA BUCAL	10
1.1 Epitelio de la mucosa bucal	10
1.2 Tejido conectivo de la mucosa bucal	10
1.3 Matriz extracelular	12
1.4 Submucosa	12
CAPÍTULO 2 REGENERACIÓN	13
2.1 Clasificación de las células mesenquimales y su potencial regenerador	17
2.2 Fuentes de obtención de células mesenquimales	19
2.3 Matrices extracelulares	21
CAPÍTULO 3 LESIONES MÁS FRECUENTES DE LA MUCOSA BUCAL	23
3.1 Úlceras traumáticas	23
3.2 Úlceras aftosas	24
3.3 Reacciones de hipersensibilidad	25
3.4 Lupus eritematoso	26
3.5 Enfermedad de Crohn	28
3.6 Lesiones traumáticas o inflamatorias	30
3.7 Pénfigo vulgar	31
3.8 Nevo esponjoso blanco	32
3.9 Mucositis oral	33
3.10 Tumores benignos de la cavidad oral	36
3.10.1 Tumores epiteliales	37
3.10.1.1 Verruga vulgar o papiloma	37
3.10.1.2 Enfermedad de Heck o hiperplasia epitelial focal	38
3.10.2 Tumores conectivos	38
3.10.2.1 Fibromas	38



3.11 Lesiones precancerosas de la mucosa bucal.....	40
3.11.1 Leucoplasia oral.....	40
3.11.2 Eritroplasia.....	41
3.11.3 Liquen plano oral.....	42

**CAPITULO 4 MÉTODOS MÁS FRECUENTES PARA LA
REGENERACIÓN EPITELIAL DE LA MUCOSA BUCAL..... 44**

4.1 Co-cultivo de fibroblastos y queratinocitos como la base de diversos métodos para la obtención de epitelio y tejido conectivo.....	44
4.1.1 Cultivo primario de queratinocitos.....	45
4.1.2 Cultivo secundario de fibroblastos.....	46
4.2 Plasma rico en plaquetas.....	50
4.2.1 Biología del plasma rico en plaquetas.....	50
4.2.2 Obtención del plasma rico en plaquetas.....	51
4.3.3 Ventajas de la aplicación del plasma rico en plaquetas.....	53
4.3 Regeneración utilizando células mesenquimales.....	53
4.4 Métodos en vías de investigación que se muestran prometedores.....	58
4.4.1 Aloinjerto análogo para el desarrollo de mucosa bucal.....	58
4.4.2 Desarrollo de mucosa bucal a partir de una matriz dérmica porcina.....	60
4.4.3 Factor de crecimiento epidérmico.....	60
4.4.3.1 Uso clínico en Odontología.....	63

5. CONCLUSIONES..... 65

6. REFERENCIAS BIBLIOGRÁFICAS..... 66



INTRODUCCIÓN

Los defectos de los tejidos bucales ocasionados por trauma, reacciones de hipersensibilidad, enfermedades deformantes y resección oncológica constituyen un desafío para la reparación de los tejidos.

Aunque se han propuesto diferentes técnicas para la reparación de los tejidos bucales, persiste la necesidad de encontrar sustitutos funcionales anatómicos y estéticamente similares al tejido que se va a reemplazar, así como soluciones que reduzcan la morbilidad asociada a la obtención de tejido de zonas donantes.

En este contexto, los avances en medicina regenerativa han revolucionado el tratamiento que no requiere la utilización de tejidos autólogos, sino más bien, el desarrollo de sustitutos biológicos que restauren, mantengan o mejoren la función de los tejidos y ofrezcan la posibilidad de disponer de más tejido en comparación con otros procedimientos quirúrgicos y la consiguiente disminución del tiempo de cirugía.

La medicina regenerativa tiene como base el empleo de células madre mesenquimales frente a tales problemas, lo que nos ofrece:

1. Posibilidad de obtener en laboratorio una fuente teóricamente inagotable de tejido útil para la reparación de estructuras orales.
2. La eliminación del riesgo de rechazo de injertos, así como la necesidad del empleo de inmunosupresores posterior al implante.
3. La eliminación del riesgo de transmisión de enfermedades desde el donante hasta el receptor.

El presente trabajo pretende explicar cuáles son los métodos más frecuentemente utilizados para la regeneración epitelial de la mucosa bucal que ofrezcan compatibilidad biológica y función anatómica.



OBJETIVO

Describir los métodos principales utilizados en la regeneración epitelial de la mucosa bucal.

CAPÍTULO 1 HISTOLOGÍA DE LA MUCOSA BUCAL

La mucosa bucal está constituida por epitelio, el cual es de origen ectodérmico y por el estroma o tejido conectivo, de origen ectomesenquimal. Ambos tejidos son muy importantes para el desarrollo y función de la mucosa bucal. Por una parte, el tejido epitelial tiene como función principal, proveer una barrera física contra agentes externos y el estroma o tejido conectivo brinda soporte estructural y nutre al tejido epitelial.¹ Figura 1

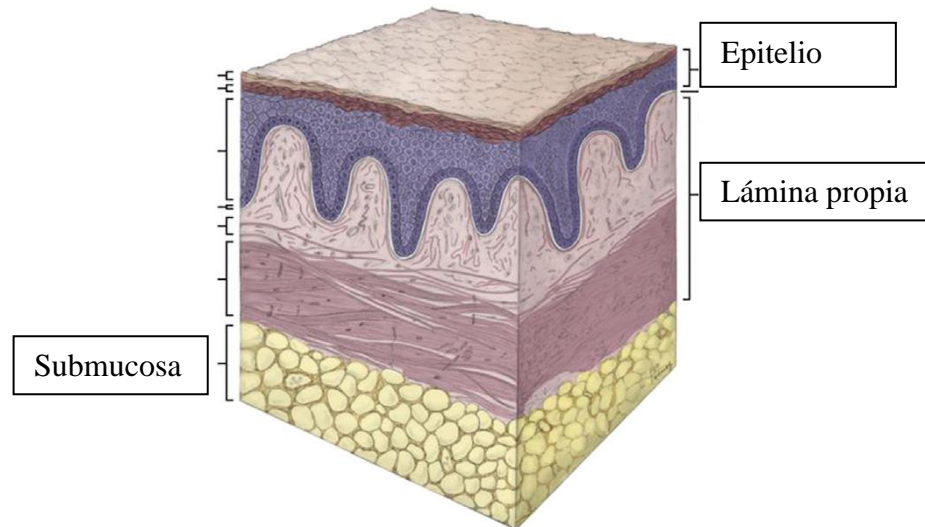


Figura 1 Composición de la mucosa bucal.²

1.1. Epitelio de la mucosa bucal

Es de tipo estratificado plano, de acuerdo a su ubicación topográfica en la cavidad bucal puede ser queratinizado, como ocurre en la mucosa oral del paladar o bien, paraqueratinizado en el dorso de la lengua. En el epitelio podemos encontrar diversas poblaciones celulares; los queratinocitos, constituyen una de las poblaciones más abundantes del tejido epitelial de la mucosa bucal.¹

Los queratinocitos son células especializadas que están en constante renovación, en un ciclo que dura aproximadamente 14 días.³

Estos se disponen en el tejido epitelial y forman cuatro capas o estratos: basal, granuloso, espinoso y córneo. Por otro lado, otros tipos celulares que también se encuentran en el epitelio, son los melanocitos, las células de Merkel y células de Langherhans. En menor cantidad y no menos importante, se encuentran granulocitos, linfocitos y monocitos.¹

1.2. Tejido conectivo de la mucosa bucal

Dentro de la mucosa bucal, adquiere gran importancia debido a sus funciones de soporte y nutrición. En este sentido el estroma o tejido conectivo se encuentra íntimamente relacionado con el epitelio gracias a la membrana basal.¹

El componente celular del tejido conectivo está constituido por diferentes tipos de células, como fibroblastos, macrófagos, leucocitos, células plasmáticas y células cebadas, incluidos en una sustancia fundamental amorfa (matriz).³ Figura 2

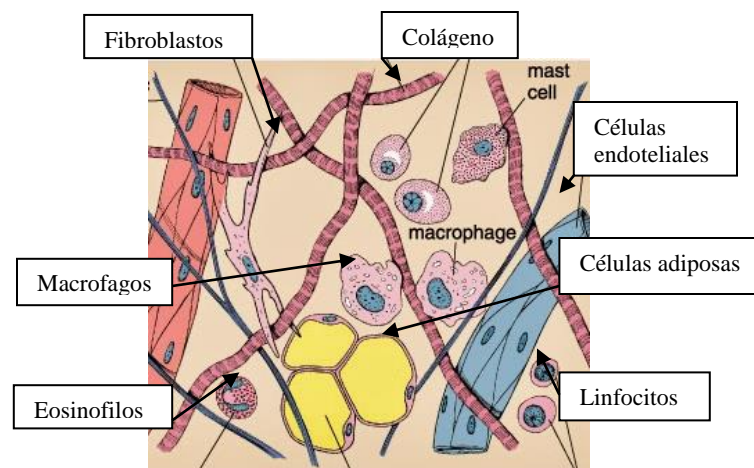


Figura 2 Componentes celulares del tejido conectivo.⁴



1.3. Matriz extracelular de la mucosa bucal

Es importante resaltar que la matriz extracelular de la mucosa bucal se encarga de nutrir al epitelio puesto que hay vasos y nervios inmersos en dicha matriz. Entre sus funciones está modular la supervivencia celular, influir en el desarrollo celular, regular la migración de las células y establecer relaciones de unión con las células.¹

1.4. Submucosa

Está formada por tejido conectivo laxo, destinado a unir la mucosa a los sitios adyacentes. Puede existir o no como una capa bien definida, existiendo submucosa en zonas donde se requiere movimiento y que están expuestas a choque masticatorio. Su espesor es variable y en ella se encuentran glándulas salivares, vasos, nervios y tejido adiposo. Allí las grandes arterias se dividen para formar ramas más pequeñas que penetran en la lámina propia. Las fibras nerviosas son mielínicas cuando atraviesan la submucosa, pero pierden la vaina de mielina antes de dividirse en la lámina propia.⁵



CAPÍTULO 2 REGENERACIÓN

El término Medicina Regenerativa fue acuñado por William A. Halzetine en el año 2000.⁶ Nienmasburg, en el año 2013 definió a la medicina regenerativa como un conjunto de abordajes innovadores que se centran en la capacidad del cuerpo para la recuperación de los tejidos dañados o degenerados. Pérez Borrego en el año 2009 define a la medicina regenerativa como una disciplina médica que se ha basado fundamentalmente en los nuevos conocimientos sobre células madre y su capacidad de diferenciación. Sostiene que el aspecto básico de este tipo de medicina, es que se apoya en los mismos factores intra e intercelulares que el organismo emplea para su autoreparación.⁶

Actualmente es un campo que combina la investigación básica y la experiencia clínica con el objetivo de proporcionar elementos necesarios para reemplazar *in-vivo* tejidos u órganos dañados y así estimular la capacidad regenerativa intrínseca del organismo.⁷

Muchos de los tejidos del organismo no sólo se renuevan, sino que también se reparan a sí mismos, lo cual se debe principalmente a las células madre y a los controles por retroalimentación que regulan su comportamiento y mantienen la homeostasis. Sin embargo, hay límites en cuanto a lo que estos mecanismos de reparación naturales pueden llevar a cabo. Algunos animales lo hacen mucho mejor que el ser humano y pueden regenerar órganos completos, como las extremidades, después de una amputación. Hay algunas especies de invertebrados que pueden regenerar incluso todos los tejidos del cuerpo a partir de una única célula somática. Este fenómeno alimenta la esperanza de que las células humanas puedan ser manipuladas artificialmente para realizar hazañas de reparación y regeneración similares.⁸

En algunas especies de mamíferos se han observado mecanismos de regeneración, como sucede con las planarias, pequeños gusanos planos acuáticos de menos de un centímetro de longitud.⁸ Figura 3

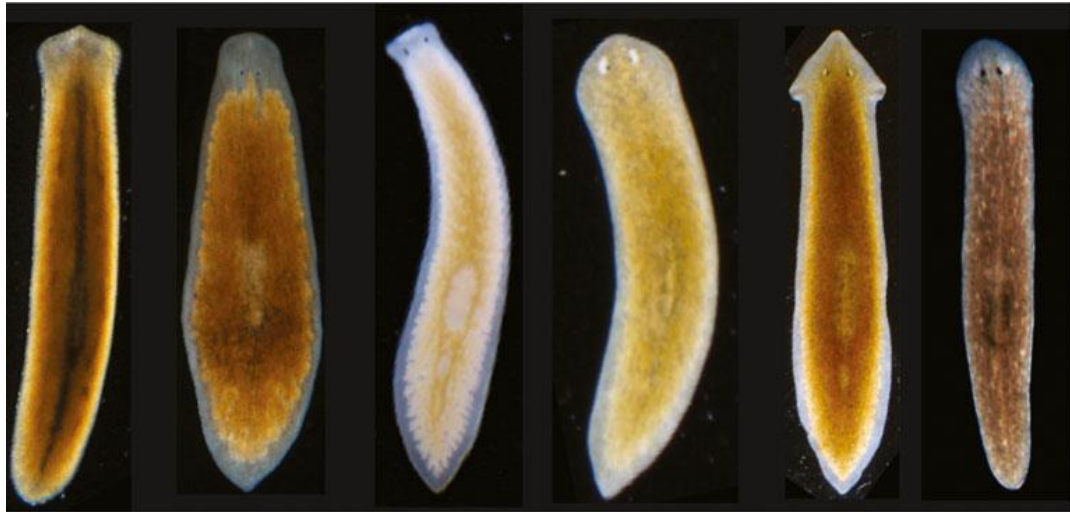


Figura 3 Diferentes especies de planarias, de izquierda a derecha: *Policelis sp.*, *Planaria torva*, *Dendrocoelum lacteum*, *Schmidtea polychroa*, *Dugesia gonocephala*, *Schmidtea mediaterranea*.⁹

Las planarias tienen una epidermis, un intestino, un cerebro, un par de ojos primitivos, un sistema nervioso periférico, musculatura, órganos excretores y reproductivos. Durante más de un siglo, las planarias como *Schmidtea* han asombrado al campo de la investigación por su extraordinaria capacidad de regeneración: un pequeño fragmento tomado de casi cualquier parte de su cuerpo es capaz de reorganizarse a sí mismo y crecer hasta formar un nuevo animal completo. Esta propiedad se acompaña de otra: cuando el animal es privado de alimento, se vuelve más pequeño y reduce el número de sus células pero mantiene esencialmente las proporciones normales de su cuerpo. Este comportamiento se denomina decrecimiento; cuando se le suministra alimento, crece de nuevo hasta su tamaño completo. Los ciclos de crecimiento y decrecimiento pueden repetirse de forma indefinida, sin



afectación de supervivencia ni de la fertilidad. Subyacente a este comportamiento, existe un proceso de renovación celular continua. Junto a las células diferenciadas, que no se dividen, hay una población de células pequeñas en división, aparentemente indiferenciadas, denominadas neoblastos. Los neoblastos constituyen alrededor del 20% de las células de su cuerpo y están ampliamente distribuidas dentro de él; mediante división celular, actúan como células madre para la producción de células diferenciadas nuevas. Las células diferenciadas, mientras tanto, van muriendo continuamente por apoptosis, lo que permite que sus restos sean fagocitados y digeridos por células vecinas. A través de este canibalismo celular, los constituyentes de las células que van muriendo son reciclados con eficiencia.⁸

El nacimiento de nuevas células continúa en equilibrio dinámico con la muerte celular y fagocitosis, sin importar si el animal recibe alimentación o se le priva de éste. En condiciones de privación de alimento, ocurre el canibalismo celular y, en condiciones de abundancia, el nacimiento de células. Una dosis alta de rayos X detiene la división celular, la renovación celular y destruye la capacidad de regeneración. El resultado es la muerte celular semanas más tarde. Sin embargo, el animal puede ser rescatado, inyectándole un único neoblasto aislado procedente de un donante no irradiado. En algunos casos, la célula inyectada se divide para formar un clon de células descendientes que repoblaran por completo todo el cuerpo. Se deduce, por lo tanto, que algunos neoblastos son células madre totipotentes o altamente pluripotentes. Se puede pensar que estas capacidades de regeneración solo ocurren en animales pequeños y primitivos. Pero algunos vertebrados, sobre todo peces y anfibios muestran capacidades regenerativas extraordinarias.⁸

En los tritones, específicamente en las salamandras, se ha observado la regeneración de músculo, hueso, cartílago, vaina nerviosa y tejido

conectivo a partir de la formación de un grupo de células progenitoras llamadas en conjunto blastema, un pequeño brote que recuerda a un primordio embrionario de extremidad.⁸ Figura 4




Figura 4 Amputación de la extremidad de una salamandra, después de varios días se observa la regeneración de ésta.¹⁰

El blastema crece y sus células diferenciadas forman un recambio para la extremidad perdida con el patrón correcto. Una gran contribución al blastema proviene de las células del músculo esquelético del muñón de la extremidad. Estas células multinucleadas vuelven a entrar en el ciclo celular, se desdiferencian y se separan en células mononucleadas, que proliferan dentro del blastema, antes de rediferenciarse finalmente. A diferencia de lo que ocurre con las planarias, las células de los tritones están restringidas de acuerdo a su origen: las células derivadas de músculo dan lugar solo a músculo, las células de tejido conjuntivo solo a tejido conjuntivo, las células epidérmicas solo a células epidérmicas.⁸

Desentrañar los mecanismos de regeneración podría ayudar en el diseño de métodos para la terapia celular y la regeneración en humanos, lo que puede beneficiar de una manera eficaz al paciente con tratamientos menos invasivos.¹¹



Actualmente la medicina regenerativa ofrece alternativas eficaces frente a un variado grupo de enfermedades y lesiones. A pesar de ello, aun se enfrenta al desafío que supone aislar las células y entregarlas en la manera en que sean capaces de reparar de forma correcta los tejidos y órganos.¹¹

2.1. Clasificación de las células mesenquimales y su potencial regenerador

Las células mesenquimales son la base de la regeneración, poseen la capacidad de diferenciarse en todas las células del cuerpo humano, desde células de piel hasta neuronas, además de contar con un gran potencial terapéutico y renovación indefinida.¹²

De acuerdo a su potencial para diferenciarse, se dividen en dos grupos: las embrionarias y las células adultas. Las células embrionarias derivan de la masa de células internas del blastocito, pudiendo ser totipotentes o pluripotentes, las cuales tienen la ventaja de producir un ser humano completo, sin embargo, tiene el potencial de formar tumores y necesitan ser diferenciadas antes de la infusión.^{12, 1, 6} Figura 5

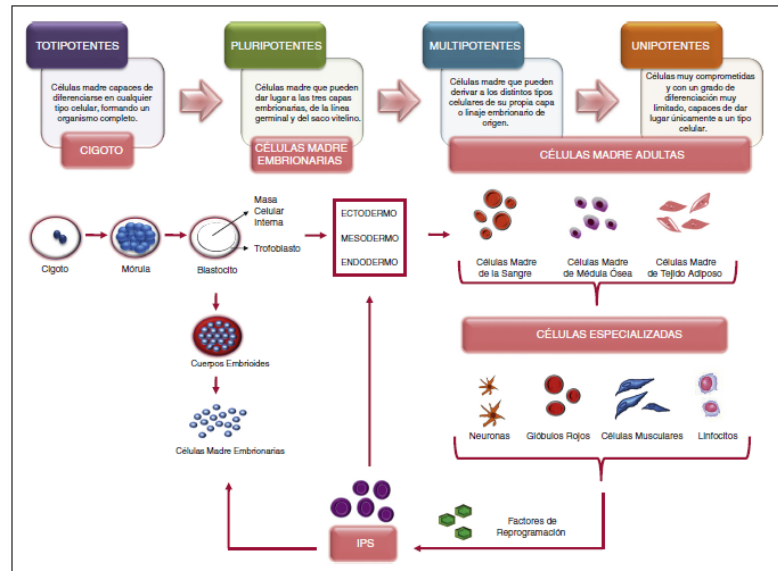


Figura 5 Clasificación de las células madre según su potencialidad y origen.¹³

Las células adultas se originan de tejidos postnatales y existen en el adulto y el cordón umbilical, siendo estas multipotentes o unipotentes.

No se asocian a la formación de tumores como las embrionarias pero son difíciles de expandir *in-vitro*.⁶

En los últimos años ha surgido una nueva clasificación de células madre llamadas pluripotenciales inducidas (iPs). Estas son células adultas reprogramadas para ser semejantes a las embrionarias. Pero han sido cuestionadas por su epigenética.¹²



2.2. Fuentes de obtención de las células madre

- a. Células madres fetales. Tienen gran potencial clínico, pueden derivarse de sangre fetal, hígado, médula ósea, líquido amniótico y placenta entre otras. Se ha demostrado que tienen capacidad de diferenciación adipógena, osteógena y condrogénea en condiciones adecuadas de cultivo.¹²
- b. Células madre adultas. Son células posnatales, durante la vida adulta mantienen la capacidad regenerativa de los tejidos.¹²
- c. Células madre específicas de tejidos. Son multipotenciales y se caracterizan por tener una gran capacidad de autorrenovación, lo que les permite mantener la homeostasis durante toda la vida de los tejidos maduros.¹²
- d. Células madre multipotenciales del adulto. Su potencial de diferenciación es limitado, sin embargo, tienen relativa abundancia y facilidad de aislamiento lo que las hace relevantes para la medicina regenerativa.¹²
- e. Células madre hematopoyéticas. Son células formadoras de sangre que residen en nichos especializados dentro de la médula ósea del adulto y mantienen la homeostasis de todos los linajes de células hematopoyéticas. A pesar de que tienen una gran capacidad de regenerar el sistema hematopoyético no pueden diferenciarse en otros linajes tisulares lo que limita su utilidad.¹²
- f. Células madre mesenquimatosas. Son células multipotenciales que derivan del mesénquima embrionario y



pueden diferenciarse en estructuras derivadas del mesénquima, como el hueso, grasa, cartílago y músculo. Son muy prometedoras en el campo de la medicina regenerativa por su capacidad para formar múltiples linajes maduros; se han estudiado ampliamente en modelos animales para la regeneración de cartílago y lesiones esqueléticas así como para mejorar la función miocárdica después de un infarto. Es posible que desempeñen una función de apoyo en la regeneración tisular al crear un ambiente local favorable mediante la secreción de factores de crecimiento y señales angiógenas.¹²

g. Células madre derivadas de tejido dental. En el año 2000 se identificaron por primera vez células madre en la pulpa dental de dientes permanentes. Otra fuente de células madre en los tejidos dentales es el ligamento periodontal, recientes investigaciones informan sobre la pluripotencia de estas células que además expresan marcadores de células madre de médula ósea.¹²

h. Células madre derivadas de la mucosa bucal. Se han identificado dos tipos de células madre adultas en la mucosa bucal. Una de ellas son los progenitores epiteliales bucales que son una subpoblación de queratinocitos bucales pequeños. Aunque estas células solo pueden desarrollarse en células epiteliales, poseen clonogenicidad y la capacidad de regenerar un injerto de mucosa bucal altamente estratificada y bien organizada, lo que sugiere que pueden ser útiles para el injerto intrabucal. Otras células mesenquimales de la mucosa bucal se han identificado en la lámina propia de la



encia. Estas células exhiben clonogenicidad, autorrenovación y una capacidad de diferenciación multipotentes similar a las del hueso. Proliferan más rápidamente que las óseas, muestran una morfología estable y no pierden sus características.⁶

2.3. Matrices extracelulares

La mayoría de los tejidos y órganos requieren de una estructura tridimensional en la cual estén inmersas las células. En el caso de los tejidos artificiales generados en el laboratorio, esta estructura tridimensional o de soporte se denomina matriz extracelular o *“scaffold”*. La función principal de esta matriz extracelular artificial debería imitar a la de la matriz extracelular natural, promoviendo la proliferación, diferenciación, y la biosíntesis de las células inmersas en esta.¹⁴

Normalmente, las matrices extracelulares para la generación de tejidos están compuestas de diversos biomateriales. Los biomateriales deben de cumplir ciertos requisitos básicos, entre ellos: ausencia de toxicidad, biocompatibilidad, ausencia de potencial carcinogénico y tolerancia a la esterilización previamente a su uso. Además de esto deben contar con propiedades mecánicas como la permeabilidad, estabilidad, elasticidad, flexibilidad y plasticidad que permitan fabricar diferentes formas, bien sea, láminas, geles o estructuras tridimensionales sólidas. Estos biomateriales deben permitir la adhesión celular y la activación de los diferentes factores de crecimiento.¹⁴

En este contexto se puede dividir a los biomateriales en tres grupos:

- Biogénicos o biológicos
- Sintéticos
- Semisintéticos



- Combinados

Los materiales biogénicos incluyen matrices acelulares como: colágeno, alginato, glicosaminoglicanos y fibrina entre otros. Los polímeros sintéticos incluyen ácido poliláctico, ácido poliglicólico, polietilenglicol y varios hidrogeles entre otros. Finalmente, los materiales semisintéticos son una combinación de materiales biogénicos y de polímeros sintéticos.¹⁴



CAPÍTULO 3 CLASIFICACIÓN DE LAS LESIONES MÁS FRECUENTES DE LA MUCOSA BUCAL

En el presente trabajo, abordaremos las lesiones que se presentan con mayor frecuencia en la mucosa bucal.

3.1. Úlcera traumática

Etiología: Se trata de un traumatismo tisular en cualquier sitio de la boca.

Patogénesis: Fuerzas externas, incluido el cepillado y mordedura del carrillo.

Presentación clínica (general/oral): Puede haber hemorragia, pérdida de la cubierta epitelial, formación de costras y lesiones similares a cráteres, los bordes de la ulceración son blandos, regulares y en ocasiones con una reacción queratósica periférica.¹⁵ Figuras 6 y 7

Características microscópicas/radiológicas: Son inespecíficas, pueden cursar con un proceso inflamatorio y existir pérdida del epitelio con exudado fibrinoide.

Tratamiento: Las úlceras se resuelven de 7 a 10 días. Existe malestar leve o moderado que podría requerir medicación ligera de ser relevante.

Implicaciones odontológicas: Ninguna, a menos que se presente infección bacteriana. El tejido cicatrizal puede incrementar la incidencia de úlceras en el futuro.¹⁵

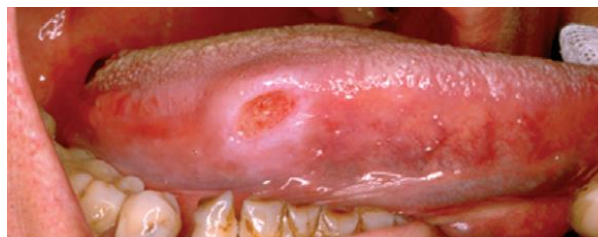

Figura 6 Ulceración traumática crónica del borde lingual con reacción queratósica periférica.¹⁶

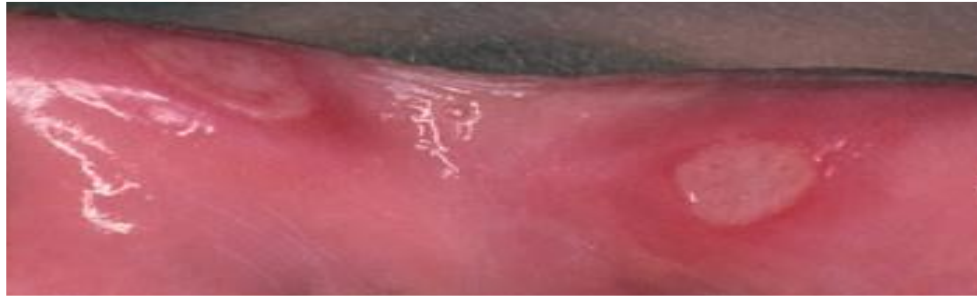

Figura 7 Ulceración de la mucosa labial con zonas eritematosas.¹⁶

3.2. Úlceras aftosas: menores, mayores y herpetiformes

Etiología: No se comprende en su totalidad, pero se relaciona con desencadenantes como traumatismos.

Patogénesis: Se relaciona con enfermedades como Crohn, Reiter, Behçet, Lupus y colitis ulcerosa.

Presentación clínica (general/oral): Se desarrollan en tejido no queratinizado y muestran una pseudomembrana amarilla o blanquecina con un borde eritematoso y aspecto de halo.¹⁵ Figura 8

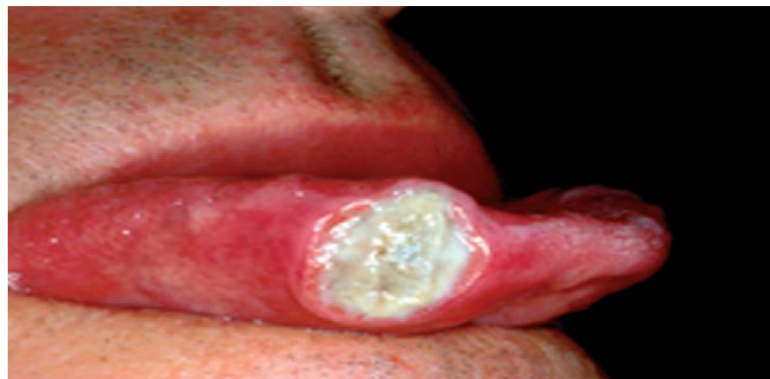

Figura 8 Afta gigante y eritematosa con fondo necrótico.¹⁶

Características microscópicas/radiológicas: Se identifican linfocitos, macrófagos y células cebadas.

Tratamiento: Consiste en medidas locales, se puede emplear lidocaína viscosa al 2%, sucralfato que se puede utilizar como colutorio de 3 a 4 veces por día para proteger las úlceras aftosas.

Implicaciones odontológicas: El dolor puede ser un problema para muchos pacientes y el tratamiento podría posponerse. El traumatismo por procedimientos odontológicos puede causar recaídas.¹⁵

3.3. Reacciones de hipersensibilidad

Etiología: Derivan de la primera administración o el uso repetido de productos de higiene personal (dentífrico, enjuagues orales, jabones y maquillaje), implementos odontológicos fabricados con metales o plásticos, productos caseros (químicos y limpiadores) entre otros. Alimentos y medicamentos también pueden generar una reacción de hipersensibilidad localizada o sistémica.

Patogénesis: La mayor parte de las reacciones de hipersensibilidad orales corresponden a reacciones de hipersensibilidad tardía. Esta respuesta se desencadena en el transcurso de 24 a 48 horas del contacto y se acompaña de eritema, formación de úlceras y aumento de volumen.

Presentación clínica (general/oral): puede haber angioedema, urticaria, vesículas o exantema macular.¹⁵ Figura 9

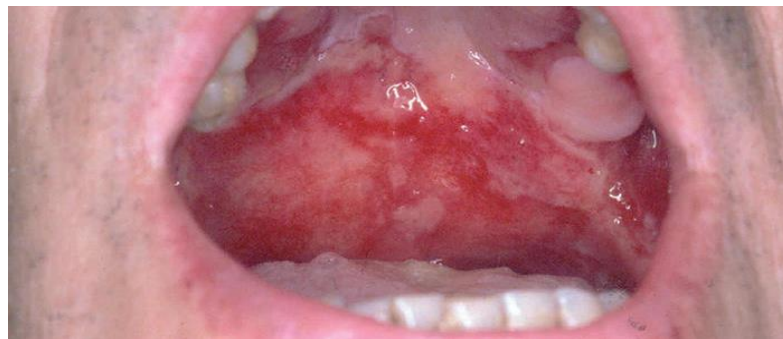


Figura 9 Enrojecimiento del paladar blando por hipersensibilidad al latex.¹⁷

Características microscópicas/radiológicas: Son inespecíficas, presencia de linfocitos e infiltración perivascular.

Tratamiento: Eliminación del agente lesivo.

Implicaciones odontológicas: Rees en el 2011 reportó que materiales como el epóxido, acrilatos y resinas contienen más de 40 alérgenos conocidos capaces de inducir hipersensibilidad y una reacción química en algunos individuos. Otros ejemplos de hipersensibilidad incluyen alergia al látex y a los agentes saborizantes que la pasta profiláctica, la pasta dental, los enjuagues bucales contienen e incluso al flúor, ocasionando en los tejidos esfacelación.¹⁵ (figura 10)

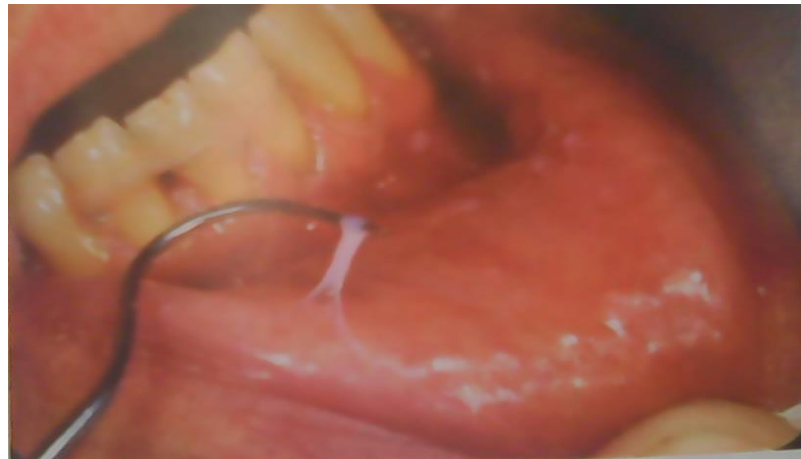

Figura 10 Esfacelación por reacción de hipersensibilidad a la pasta dental

3.4. Lupus eritematoso

Etiología: Enfermedad autoinmunitaria y reacción de hipersensibilidad tipo III.

Patogénesis: Afecta órganos, en particular los riñones. Deriva de una respuesta antígeno-anticuerpo. Induce inflamación en casi todos los órganos. Se forman anticuerpos IgG, IgM e IgA contra antígenos.

Presentación clínica (general/oral): Eritema y úlceras dolorosas. El lupus discoide es más común en 70% de los casos y afecta la piel. Exantema en mariposa o malar es característico.¹⁵ Figura 11

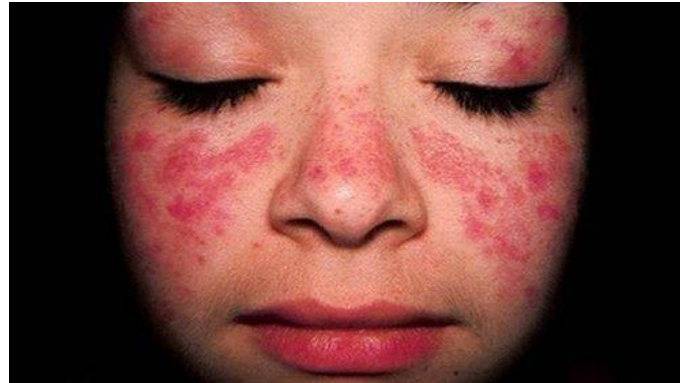

Figura 11 Exantema en mariposa.¹⁸

Características microscópicas/radiológicas: infiltrado linfocítico, engrosamiento de membrana basal y tejido conectivo. Vacuolización de queratinocitos, infiltrado linfocítico perivascular.

Tratamiento: Lesiones mucosas que responden a esteroides, corticoesteroides intralesionales. También, medicamentos antipalúdicos, sales de oro, antiinflamatorios no esteroides y ciclosporina.

Implicaciones odontológicas: Las encías se describen como descamadas, irritadas y reseca. El tejido orofaríngeo puede afectarse con la presencia de aftas, estomatitis y enanema. La infección por *Candida* es un problema frecuente con la xerostomía y el uso de corticoesteroides.¹⁵

Figura 12

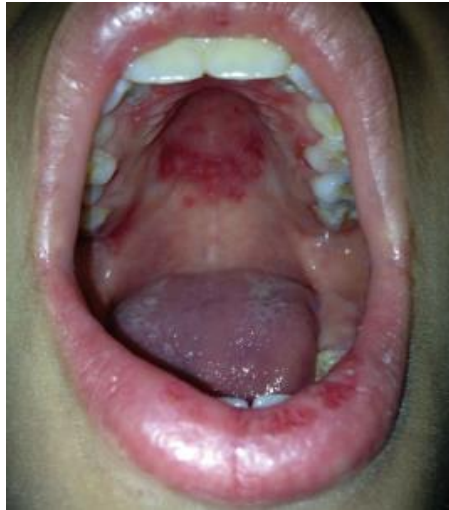

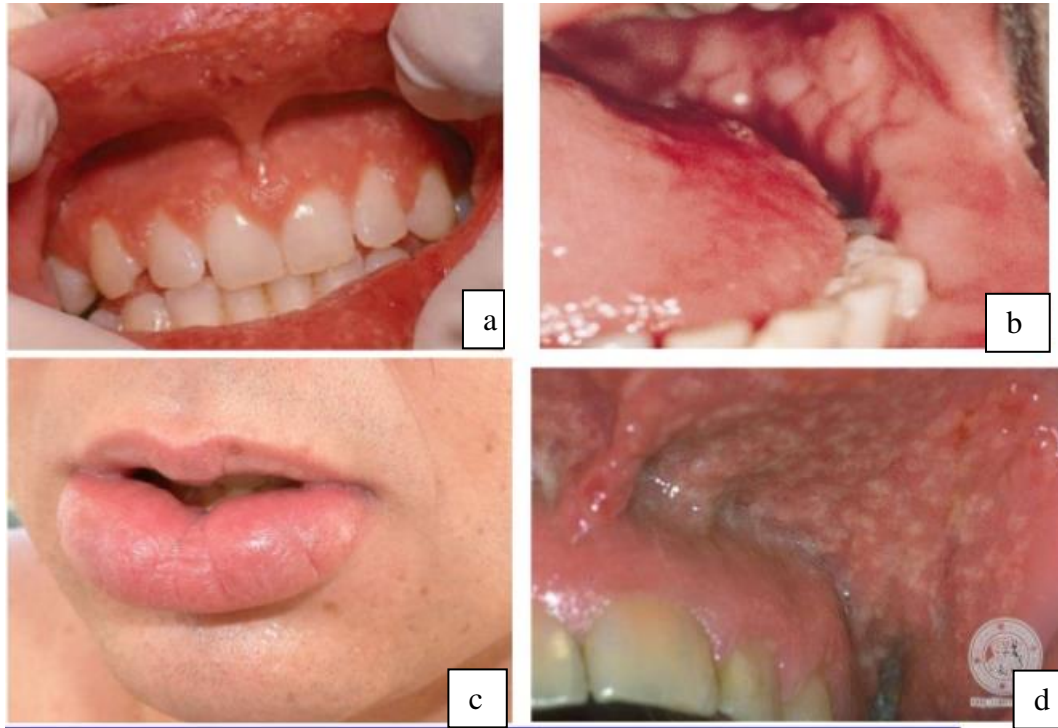
Figura 12 Presencia de aftas, estomatitis y enantema en la orofaringe.¹⁹

3.5. Enfermedad de Crohn

Etiología: Es más frecuente en individuos jóvenes y tiene componente hereditario.

Patogénesis: Enfermedad crónica que afecta el tubo digestivo desde la boca hasta el ano. Malestar abdominal, anorexia y fiebre.

Presentación clínica (general/oral): Los labios pueden mostrar ulceraciones; aumento de volumen lobulado en la lengua, paladar blando, mucosa labial y del carrillo e incremento de úlceras aftosas así como absorción deficiente de nutrimentos que puede inducir palidez tisular y pérdida de papilas linguales.¹⁵ Figuras 13 (a), (b), (c) y (d)



Figuras 13 Lesiones características del síndrome Crohn: a y d pioestomatitis vegetante, b) úlceras e inflamación, c) edema labial.²⁰

Características microscópicas/radiológicas: Conglomerados localizados de linfocitos e infiltrados perivasculares regulares de células inflamatorias. Granulomas epiteloides no caseosos. Células gigantes y epitelio suprayacente ulcerado normal.

Tratamiento: Corticoesteroides, sulfasalazina, ciclosporina, medicamentos antiinflamatorios. Pueden administrarse corticoesteroides intralesionales en úlceras orales.¹⁵

Implicaciones odontológicas: La enfermedad de Crohn es un padecimiento crónico con periodos de remisión. El uso cuidadoso de productos dentales es esencial; la desbridación ruda puede incrementar el dolor. Lo mejor es recurrir a procedimientos conservadores.¹⁵

3.6. Lesiones traumáticas o inflamatorias

Etiología: Traumatismo o irritación de los tejidos. Sustancias químicas, medicamentos y cambios térmicos.

Patogénesis: Cuando el tejido tiene objetos extraños insertados y otras condiciones que causan inflamación y queratosis a causa del tabaquismo, mascado de tabaco y tatuaje étnico.¹⁵ Figura 14

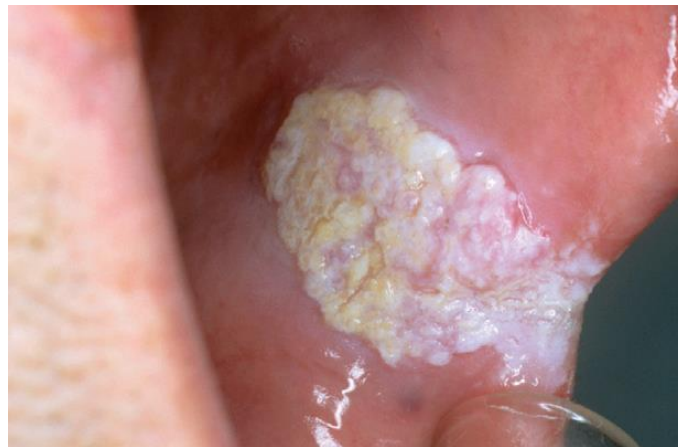

Figura 14 Queratosis retrocomisural por fumar cigarrillos.¹⁶

Presentación clínica (general/oral): Los tejidos tienen una coloración parda u oscura.

Características microscópicas/radiológicas: El tejido puede contener diversas partículas que varían según la etiología de la pigmentación.

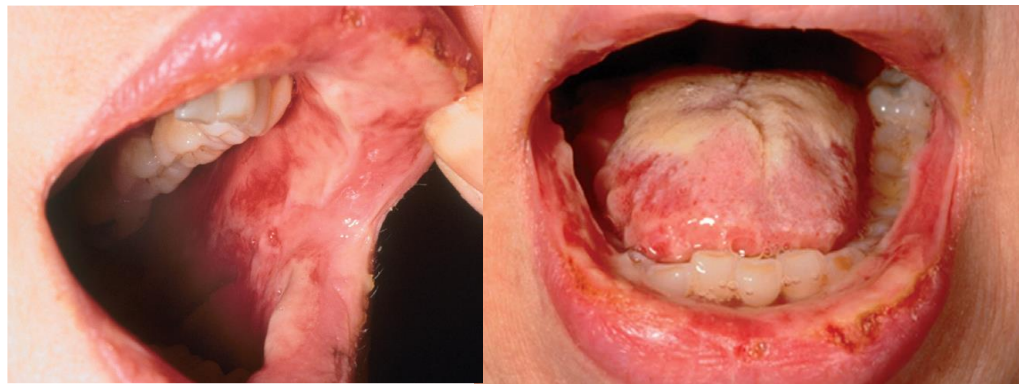Tratamiento: Eliminación de los objetos lesivos y disminución de la inflamación.¹⁵

3.7 Pénfigo vulgar

Etiología: El pénfigo vulgar es una enfermedad autoinmunitaria.

Patogénesis: Se relaciona con los antígenos leucocitarios humanos A10, A26, Bw28 y DR4.

Manifestaciones generales: Las lesiones orales son el signo inicial del pénfigo en más del 50% de los individuos afectados y casi 100% de quienes no reciben tratamiento desarrollan lesiones orales. Estas lesiones comienzan como bulas, casi siempre de más de 1 cm de diámetro, que se rompen con rapidez para construir úlceras poco profundas cubiertas por una pseudomembrana gris. El tejido superficial puede desprenderse y revelar una superficie eritematosa. Las úlceras son dolorosas y pueden aparecer en cualquier mucosa. Si no se tratan, las lesiones persisten y se expanden.¹⁶ Figuras 15 (a) y (b)



Figuras 15 (a) Erosiones de la mucosa yugal, (b) erosiones en mucosa labial.¹⁶

El signo de Nikolsky suele detectarse en los pacientes afectados. El signo se considera positivo cuando el clínico puede desencadenar la formación de una bula al estirar o frotar la mucosa en una región que no muestra cambios clínicos.

Características microscópicas relevantes: son características las brechas intraepiteliales o la separación de las células en el estrato espinoso con



células epiteliales redondas que flotan libremente y se denominan células de Tzanck. El pénfigo se distingue por la separación de las células epiteliales (acantolisis) causada por autoanticuerpos que atacan un componente proteico de los desmosomas, que son el sitio en el que se adhieren dos células epiteliales. Este componente proteico une las células epiteliales en el epitelio plano estratificado. Esto determina la formación de ampollas (bulas) y ulceración de los tejidos afectados.

Implicaciones odontológicas: Las lesiones orales responden a una combinación de tratamiento sistémico con aplicación tópica de esteroides de alta potencia, como la fluocinonida. La higiene oral efectiva es crucial. Los productos que contienen alcohol y abrasivos pueden ser lesivos; sin embargo, el uso de colutorios sin alcohol, como las mezclas de clorhexidina con agua, puede ser beneficioso.¹⁵

3.8. Nevo esponjoso blanco

Etiología: Es una afección hereditaria causada por la mutación de ciertos genes de la queratina. Suele evidenciarse durante la niñez, pero en ocasiones se detecta hasta la adolescencia.

Patogénesis: El trastorno implica un rasgo de transmisión autosómica dominante y el diagnóstico se establece con rapidez cuando el antecedente familiar ya existe.

Manifestaciones orales: Tiende a producir queratinización generalizada de la mucosa bucal y las lesiones no se desprenden.¹⁵ Figura 16

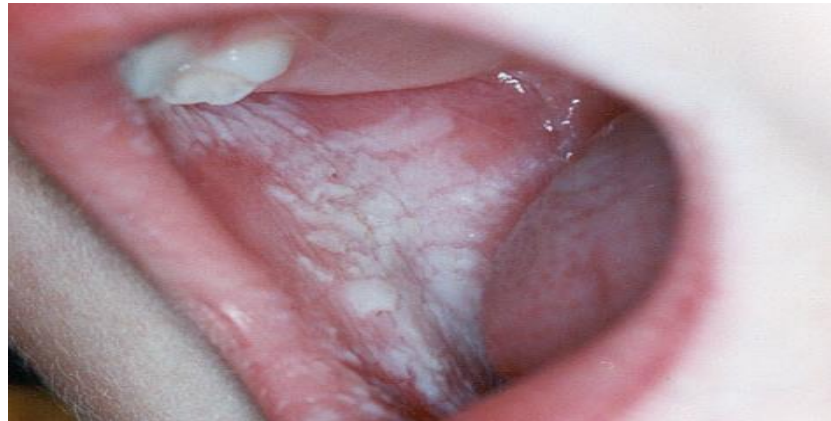

Figura 16 Lesión queratinizada de la mucosa yugal.²¹

Características microscópicas relevantes: Hiperqueratosis, acantosis (engrosamiento del estrato espinoso del epitelio) y desarrollo de un citoplasma claro en las células epiteliales.

Implicaciones odontológicas: Las lesiones solo generan un problema cosmético.¹⁵

3.9. Mucositis oral

La mucositis se define como la inflamación de la mucosa oral o de la del tracto gastrointestinal, acompañada o no de lesiones ulcerosas. Suele ser secundaria a los efectos del tratamiento antineoplásico (quimioterapia o radioterapia), a enfermedades infecciosas o síndromes de inmunodeficiencia secundaria. La OMS la clasifica de la siguiente manera:

Grado 0 Mucosa normal

Grado 1 Mucositis oral leve, dolor y eritema leve

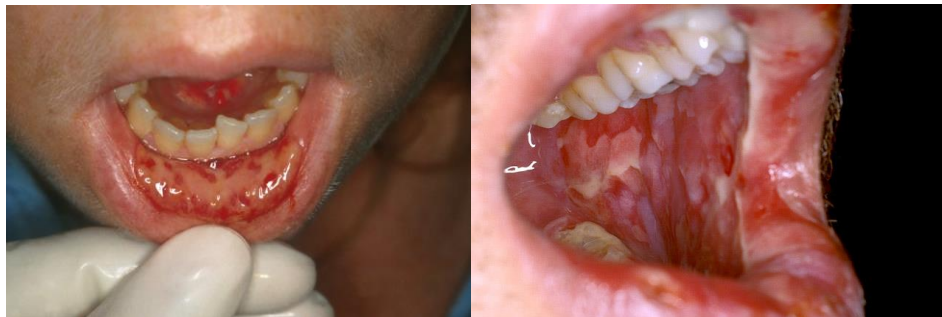Grado 2 Mucositis oral moderada, eritema oral y ulceración

Grado 3 Mucositis oral grave, eritema extenso y ulceración grave

Grado 4 Mucositis oral con compromiso vital, necrosis y sangrado extenso.²²

Es un efecto secundario muy frecuente en el paciente oncológico, con alta incidencia en pacientes trasplantados de médula ósea (hasta el 75%) y en pacientes con cáncer de cabeza y cuello sometidos a radioterapia (hasta un 85%). Son factores de riesgo para su desarrollo una cavidad oral mal cuidada, la existencia previa de patología dental (caries, patología periapical o enfermedad periodontal) y la utilización de determinados quimioterapéuticos (citarabina, capecitabina, 5-fluorouracilo, etopósido, metotrexato, cisplatino, tegafur).²²

La mucositis se manifiesta principalmente con eritema y/o úlceras de mucosas puede causar hemorragia e incluso perforación de la mucosa. La mucositis oral es muy dolorosa y hace que el paciente evite comer. Además, las úlceras orales pueden ser infectadas por las bacterias orales como *candida albicans*.¹⁵ Figuras 17 (a) y (b)



Figuras 17 a) Eritema y b) úlceras de la mucosa bucal.²³

Los pacientes inicialmente suelen referir sequedad bucal y sensación quemante, pudiendo llegar a presentar dolor severo sobre todo en presencia de grandes úlceras.

Implicaciones odontológicas: se deben eliminar las infecciones existentes en boca y las fuentes de traumatismo (restauraciones mal adaptadas, por ejemplo) en los pacientes que reciben quimioterapia o radioterapia. El



tratamiento para aliviar la mucositis dolorosa se debe basar en el nivel de dolor presente y será diferente para cada persona.¹⁵

Prevención de la mucositis

- ❖ Crioterapia. Se instruye al paciente para que treinta minutos antes de la utilización de la quimioterapia mastique trocitos de hielo.
- ❖ Enjuagues con bencidamina. Se recomienda su utilización en pacientes con cáncer de cabeza o cuello sometidos a radioterapia.
- ❖ Miel. Un estudio realizado proporcionando miel 20 ml quince minutos antes a los pacientes a los que se le iba realizar radioterapia en cabeza o cuello demostró que disminuye la incidencia de mucositis comparado con el grupo control.

Tratamiento

- ❖ Higiene bucal adecuada.
- ❖ Enjuagues bucales con anestésicos tópicos (lidocaína viscosa al 2%, benzocaína, solución de difenhidramina).
- ❖ Fármacos que recubren las mucosas como por ejemplo el ácido hialurónico o enjuagues con soluciones antiácidas.
- ❖ Analgésicos orales. Con gran frecuencia es necesario utilizar opioides para el control del dolor.
- ❖ En los pacientes con sobreinfección por candidiasis oral, se recomienda el uso de enjuagues con nistatina tópica o antifúngicos orales. No utilizar bicarbonato ni clorhexidina por interaccionar con los antifúngicos.
- ❖ En pacientes con gingivorragia se puede realizar enjuagues con sustancias fibrinolíticas como el ácido epsilon aminocaproico.²²



3.10. Tumores benignos de la cavidad oral

En el 2005 la OMS realizó una clasificación sobre los principales tipos de tumores que se desarrollan a partir de la mucosa y de los tejidos blandos.²⁴ (figura 18)

(figura 18) Tabla 1 Clasificación de la OMS de los tumores de la mucosa bucal. Solo se muestran los asociados a mucosa yugal

Tumores epiteliales benignos

Papilomas

- Verruga vulgar
- Hiperplasia epitelial focal

Lesiones epiteliales preneoplásicas

- Leucoplasia
- Eritroplasia
- Liquen plano (erosivo o no)
- Fibrosis submucosa

Tumores epiteliales malignos

- Carnimoma epidermoide
- Carcinoma linfoepitelial

Para referirnos a los tumores más frecuentemente localizados en la mucosa bucal, los dividiremos en dos grupos:

1. Tumores epiteliales
2. Tumores conectivos.

3.10.1. Tumores epiteliales

3.10.1.1. Verruga vulgar o Papiloma

Son una de las lesiones epiteliales más frecuentes, su etiología se relaciona con la infección por el virus del papiloma Humano (VPH). En la cavidad oral son más frecuentes las variedades 2, 6, 11 y 57 (todos de bajo riesgo).¹⁷

También se han descrito con bastante frecuencia las 16, 18, 31, 33, 35; siendo los tipos 16 y 18 los de mayor potencial maligno.²⁵

Epidemiología: no hay datos de prevalencia para las lesiones orales solas; no obstante, del 7% al 10% de la población tiene alguna forma de lesión cutánea o mucosa relacionada con VPH. Cualquier edad puede resultar afectada y la distribución de las lesiones cutáneas u orales es igual entre los géneros.¹⁵

Patogénesis: se cree que las lesiones que este virus produce surgen de la proliferación de queratinocitos basales infectados.

Clínicamente aparecen como pequeñas lesiones exofíticas menores de 1 cm, generalmente pediculadas, de superficie rugosa y coloración que va del rosa al blanco. Se localizan con más frecuencia en las superficies ventral y dorsal de la lengua, paladar blando, y cara interna de las mejillas.¹⁵ Figura 19

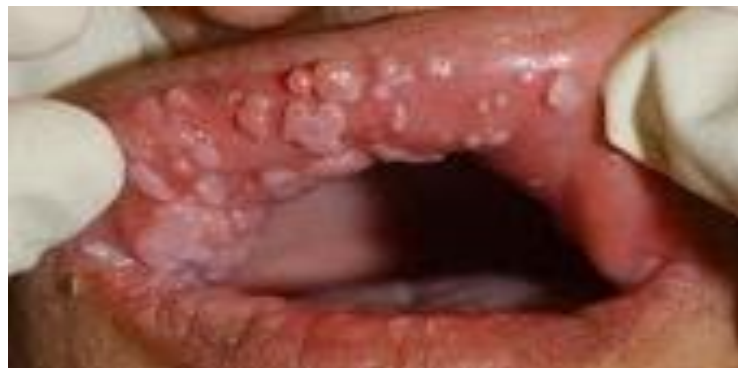

Figura 19 Se muestran lesiones exofíticas, de superficie rugosa, múltiples en la mucosa labial.²⁶

3.10.1.2. Enfermedad de Heck o hiperplasia epitelial focal.

Etiología: VPH 13 y 32 (tipos de bajo riesgo) se han implicado en el desarrollo de esta afección.¹⁵

Modo de transmisión: se transmiten por contacto superficial con el virus a través de una abertura en la barrera mucosa. Esto a menudo se debe a traumatismo localizado.

Es una entidad prácticamente exclusiva de la población pediátrica indígena americana. Se caracteriza por múltiples lesiones papulares de 1 a 5 mm de diámetro, del mismo color que la mucosa circundante, con superficie de aspecto “en empedrado”. Aparecen en labio inferior, mucosa yugal o lengua. Evoluciona frecuentemente a la regresión espontánea.²⁵ Figura 20

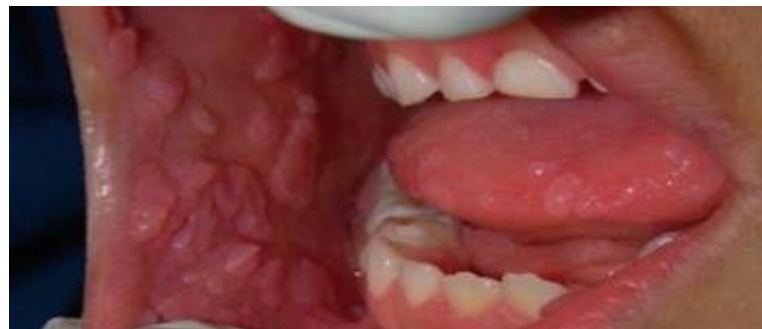

Figura 20 Lesiones papulares en la mucosa yugal.²⁷

El tratamiento estas lesiones es quirúrgico (láser, criocirugía y electrocirugía) siendo alta la tendencia a la recidiva.

3.10.2. Tumores conectivos

3.10.2.1. Fibromas

El fibroma es el tumor benigno más frecuente en la cavidad bucal, consta de tejido conectivo completamente desarrollado, presenta una localización superficial o profunda y los hay de distintos tipos, dependiendo de su origen

pueden ser odontogénicos o no odontogénicos, entre este último resalta el fibroma periférico o por irritación. El fibroma por irritación también llamado hiperplasia fibrosa o cicatriz hiperplásica, es de larga duración, puede aparecer en cualquier lugar de la cavidad bucal, asociado a la reacción de traumatismos crónicos, como mordisqueo de carrillos, queilofagia, un borde afilado de un diente, amalgama fracturada o irritación por prótesis, que en muchos casos tiene que ver con rebasados acrílicos defectuosos o dentaduras mal adaptadas que irritan el paladar, induciendo un sobrecrecimiento patológico de los fibroblastos y del colágeno producido por ellos, lo que origina una masa submucosa evidente al examen clínico. En la observación clínica se muestra como una tumoración solitaria, lisa, con un color igual al de la mucosa bucal, una consistencia dura o blanda, de base sésil o pediculada cuyo crecimiento suele ser lento y continuo.²⁵ Figura 21

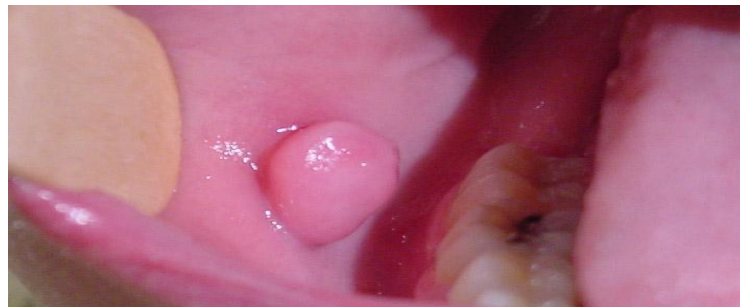

Figura 21 Fibroma de aspecto liso en mucosa yugal.²⁸

Los traumatismos constantes sobre la lesión aceleran el crecimiento de ésta favorece la invasión al tejido subyacente y da lugar a una transformación maligna cuando su tamaño sobrepasa el normal y la irritación física es constante lo que puede comprometer la vida del paciente si no es tratado a tiempo, pese a que se trata de una neoplasia benigna sin recidiva.²⁵



3.11. Lesiones precancerosas de la mucosa bucal

En 1972, la OMS definió como lesión precancerosa a “las alteraciones tisulares en cuyo seno el cáncer se desarrolla con mayor frecuencia que sobre el tejido normal homólogo”; esto quiere decir que existe la posibilidad de desarrollar un cáncer sobre una lesión conocida y clasificada como benigna.

Dentro de las alteraciones patológicas que pueden tener como resultado una neoplasia maligna de la mucosa de la cavidad oral se encuentran:

1. Lesiones mucosas precancerosas

- Leucoplasia oral
- Eritroplasia
- Liquen plano oral

3.11.1. Leucoplasia oral

La OMS en 1978 define a la Leucoplasia como un parche o una placa de tono blanquecino que no se desprende y en la que no es posible establecer el diagnóstico clínico o patológico de una entidad específica. En consecuencia, la leucoplasia es un término clínico descriptivo para un parche blanquecino sin características clínicas particulares.¹⁵

Etiología: el factor etiológico más relevante es el consumo de tabaco, tanto fumado como por aplicación tópica. Sin embargo, la leucoplasia también se desarrolla en personas que no consumen tabaco y podría deberse al consumo de alcohol, irritaciones mecánicas, déficit vitamínico, alteraciones hormonales y malnutrición.²⁹

Epidemiología: La leucoplasia es más frecuente en los hombres que en las mujeres y su incidencia máxima se sitúa en las décadas de los cincuenta, sesenta y setenta.²⁹

La leucoplasia puede encontrarse en cualquier parte de la cavidad oral, si bien se han descrito determinados lugares de preferencia, la mucosa bucal y las comisuras son las localizaciones más frecuentes, siguiéndoles en orden decreciente la mucosa alveolar, lengua, labios, paladar, piso de boca y encías.

Clínicamente, la leucoplasia oral varía desde una pequeña mancha blanca bien localizada hasta una zona difusa que afecta buena parte de la mucosa bucal. Asimismo, caben variaciones considerables respecto al color y textura de las lesiones. Algunas zonas de leucoplasia son como unas placas lisas, planas o ligeramente elevadas y de un color blanco translúcido. Otras, en cambio, son gruesas, fisuradas y duras a la palpación. Es frecuente que la superficie de la lesión sea finamente rugosa.²⁹ Figura 22

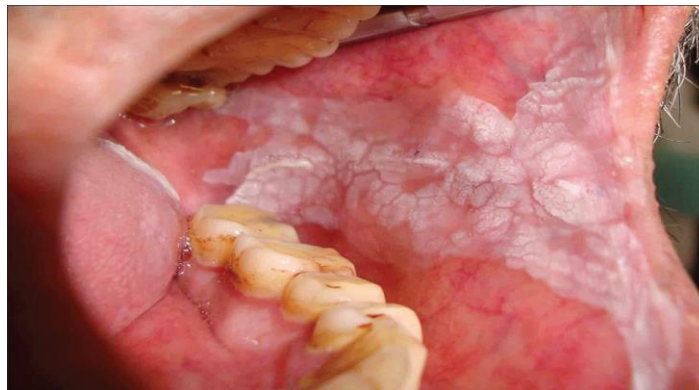

Figura 22 Placa blanca fisurada en la mucosa yugal.³⁰

3.11.2. Eritroplasia

En realidad representa una forma “*in-situ*” del carcinoma epidermoide de la cavidad oral, más que una lesión premaligna. Literalmente el término significa “una mancha o placa roja” y se usa para describir lesiones rojas de la mucosa bucal que no tienen causa aparente. Suele ser una lesión asintomática que aparece principalmente en hombres mayores fumadores.

Los pacientes consultan por sangrado anormal, úlceras que no cicatrizan con más de 15 días de evolución o por la aparición de durezas. Puede encontrarse en el piso de la boca, superficies lateral y ventral de la lengua, mucosa yugal y del paladar blando. Es importante que todas las lesiones de eritroplasia sean sometidas a biopsia para determinar su naturaleza exacta y proceder al manejo adecuado. La eritroplasia como lesión premaligna precisa siempre de tratamiento quirúrgico.²⁵ Figura 23

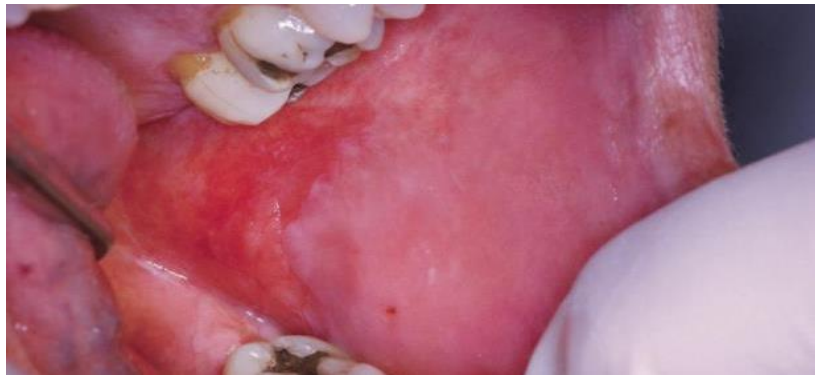

Figura 23 Se muestra una placa roja en la mucosa yugal.³¹

3.11.3 Liquen plano oral

Etiología: es un trastorno mucocutáneo crónico de mediación inmunitaria. Los linfocitos T son reclutados hacia la piel o la mucosa oral, donde generan daño al epitelio superficial.¹⁵

Se encuentra sobre todo en la mucosa yugal (80-90%), aunque también aparece en la lengua y las encías.²⁵

Pueden verse erosiones superficiales, lesiones ampollares y ulceraciones dolorosas profundas y crónicas.

Manifestaciones orales: se manifiesta con distintos patrones clínicos, incluidas lesiones blanquecinas, lesiones eritematosas y úlceras. Las lesiones blanquecinas son las más características desde el punto de vista clínico. La variedad reticular o estriada del liquen plano es la más frecuente,

y la más peculiar entre las distintas presentaciones. Produce un patrón de estrías de Wickham en encaje que no se desprende.¹⁵ Figura 24

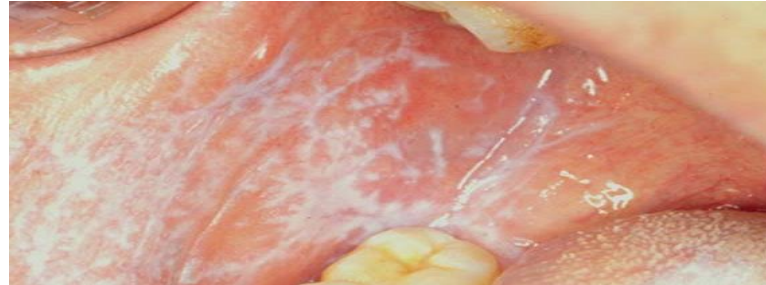
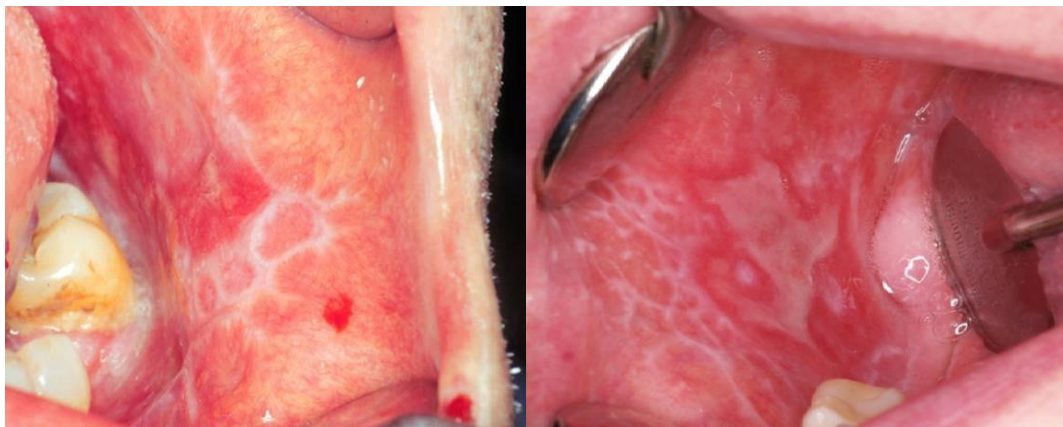


Figura 24 Patrón reticular o estrías de Wickham.³²

Las lesiones afectan la mucosa bucal, casi siempre de modo bilateral, pero también pueden afectar las encías. La variedad reticular del liquen plano tiende a ser asintomática, pero algunos pacientes pueden referir un cambio de textura.

Tratamiento y pronóstico: las variedades reticular y en placa del liquen plano casi siempre son asintomáticas, y los pacientes no suelen requerir tratamiento a menos que las lesiones se tornen erosivas y sintomáticas.¹⁵ Figuras 25 (a) y (b)



Figuras 25 a) Liquen plano reticular erosivo, b) ulceración en la zona de las lesiones reticulares previas.³³



CAPÍTULO 4 MÉTODOS MÁS FRECUENTES PARA LA REGENERACIÓN EPITELIAL DE LA MUCOSA BUCAL

El presente capítulo tiene como objetivo explicar los métodos más frecuentes para la regeneración epitelial de la mucosa bucal, así como la técnica empleada para la generación de un co-cultivo de fibroblastos y queratinocitos, explicado por diferentes autores, siendo este, la base de diferentes métodos para la regeneración; y por último se abordaran brevemente otros métodos no menos importantes y que están en proceso de investigación en los últimos años.

4.1 Co-cultivo de fibroblastos y queratinocitos como la base de diversos métodos para la obtención de tejido conectivo y tejido epitelial

En el año de 1975 Rheinwald y Green, describieron un método para cultivar laminas de tejido epitelial *in-vitro* utilizando como células cebadoras una capa de fibroblastos de ratón (células T3T), letalmente irradiados en un medio que contenía suero fetal-bovino y factores de crecimiento celular. Consiguieron la primera línea de queratinocitos a partir de un teratoma de ratón. Dos años más tarde publicaron la técnica para la elaboración de queratinocitos cultivados *in-vitro*. En 1990 De Luca y cols, utilizaron clínicamente mucosa oral obtenida mediante cultivo de queratinocitos procedentes del paladar, para el tratamiento de defectos gingivales de origen periodontal y demostraron la posibilidad de obtener grandes cantidades de epitelio cultivado capaz de mantener las propiedades de la zona donante a partir de una biopsia de 1-3mm. El exclusivo hecho de la fragilidad del tejido epitelial dificulta el transporte del cultivo, su fijación al lecho receptor y su permanencia en el mismo ante los traumatismos del medio oral.³⁴



Por tanto, en primera instancia es importante conocer como se realiza el co-cultivo de fibroblastos y queratinocitos y después conocer los métodos que desarrollan un soporte epitelial para estas células.

4.1.1. Cultivo primario de queratinocitos humanos.

En el año 2009 González Méndez y cols, obtuvieron tres muestras de la mucosa oral en pacientes intervenidos en el Quirófano Ambulatorio del Servicio de Cirugía Oral y Maxilofacial del Hospital Universitario Central de Asturias, haciendo coincidir la toma de la muestra con el tratamiento quirúrgico de una patología oral no maligna bajo anestesia local. La superficie de las muestras en todos los casos fue inferior a 0.25 cm². El procesamiento de las muestras se realizó 4 horas después de su toma. Se dividieron mecánicamente hasta obtener fragmentos del menor tamaño posible. El material resultante se sometió a un proceso de digestión enzimática en 4 mL de Tripsina/EDTA durante 30 minutos a 37°C y bajo agitación suave. Se recogió el sobrenadante y se centrifugó durante 10 minutos a 1400 rpm, de manera que las células suspendidas se depositarán en el fondo del tubo de ensayo. El *pellet* resultante se diluyó en 0.5 mL de medio de cultivo para contar las células obtenidas.³⁴

Las células obtenidas se cultivaron, a una densidad de entre 5,000 y 12,000 cel/cm² en placas de cultivo celular en presencia de fibroblastos de ratón (células T3T) letalmente irradiados. Este medio se cambio cada 3 días. A partir del primer cambio se le añadieron al medio EGF (factor de crecimiento epidérmico). Los cultivos se mantuvieron en estufa en atmosfera húmeda con un 5% de CO₂ a 37°C.³⁴

A los tres o cuatro días del cultivo fue posible comprobar el inicio de la formación de colonias de queratinocitos, rodeadas por fibroblastos 3T3.³⁵ (figura 26)

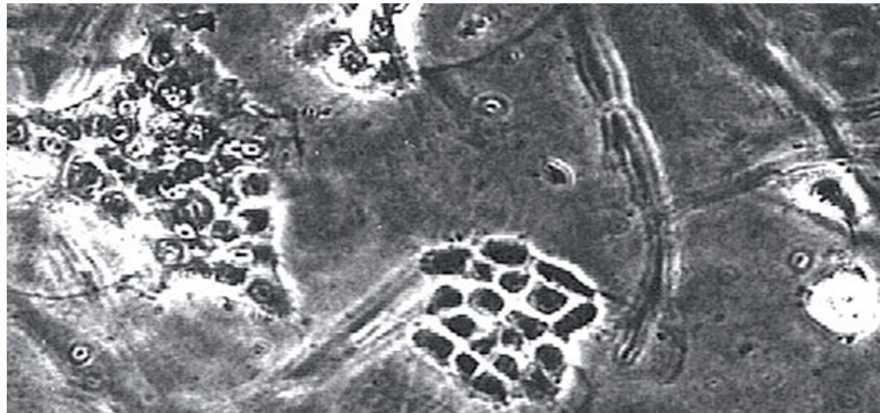

Figura 26 Imagen al microscopio invertido de contraste de fase, muestra la formación de colonias de queratinocitos durante el cultivo primario.

4.1.2. Cultivo secundario de fibroblastos

Los fibroblastos utilizados se obtuvieron a partir de prepucios humanos de pacientes pediátricos intervenidos de fimosis. Estas muestras se fragmentaron mecánicamente y posteriormente fueron sometidas a un proceso de digestión enzimática con Tripsina/EDTA bajo agitación mecánica, posteriormente, se centrifugaron durante 10 minutos a 1400 rpm con el fin de recuperar las células obtenidas de la muestra. Se procedió a la siembra celular a una densidad de 100,00 cel/cm² en un medio de cultivo para fibroblastos. Cuando las células de este cultivo fueron confluentes, se lavó el frasco de cultivo dos veces con Tripsina/EDTA y fue incubado a 37°C hasta que las células se despegaron del mismo. Se recuperaron las células y se sembraron en otros frascos de cultivo a una densidad de entre 5,000 y 10,000 cel/cm². A este método los autores adicionaron un gel de colágeno como fuente para obtener un equivalente de mucosa bucal de espesor total.³⁴

De los cultivos primarios, se observó a los 3 ó 4 días el inicio de la formación de colonias de queratinocitos rodeados por fibroblastos T3T; presentaron confluencia en un plazo mínimo de 10 días y un máximo de 12 días y fue en



ese momento donde se procedió a la realización del cultivo secundario sobre el gel de colágeno y fibroblastos. De los cultivos secundarios también se observó una confluencia de los fibroblastos a los 10 días, momento en el que fueron fijados para su estudio histológico.³⁴

En el año 2011, C Marañés Gálvez y cols, realizaron un co-cultivo de fibroblastos y queratinocitos bajo otras condiciones:

En primer lugar, obtuvieron pequeñas biopsias de 3x3x2 mm de la mucosa oral humana de donantes adultos sanos sometidos a procedimientos quirúrgicos menores mediante anestesia local. Posterior a la extracción los tejidos se introdujeron en medio de transporte a 4°C (Medio de Dulbecco modificado por Eagle DMEM; 100 U/mL de penicilina G, 100 µg/mL de estreptomycin y 0.25 µg/mL de anfotericina B) y se procesó en las siguientes 24 h. Para obtener cultivos primarios de fibroblastos de mucosa oral, se procedió a disgregar el tejido conectivo de la mucosa oral utilizando digestión enzimática con una solución de colagenasa tipo I (2 mg/mL) de *Clostridium histolyticum*. Obtuvieron fibroblastos mediante centrifugación, cultivándolos en frasco de cultivo con DMEM suplementado con un 10% de suero bovino fetal y antibióticos-antimicóticos (100 U/mL de penicilina G, 100 mg/mL de estreptomycin y 0.25 mg/mL de anfotericina B). Para obtener el cultivo primario de queratinocitos, las muestras fueron cuidadosamente lavadas en una solución salina de tampón fosfato (PBS), incubándose posteriormente a 4°C en una solución de dispasa II (2mg/mL) con el fin de separar el epitelio del estroma. Inmediatamente el epitelio separado fue cultivado en frascos de cultivo con un medio especial de cultivo para queratinocitos. En este caso, estuvieron cultivados con fibrina y agarosa. La fibrina se obtuvo de plasma fresco congelado de donante humano. Para producirlo, a 21 mL de plasma se le añadieron 250.000 fibroblastos cultivados resuspendidos en 2 mL de DMEM con 10% de suero bovino fetal y para prevenir su degradación se

añadieron 200 μ L de ácido tranexámico y así producir el gel de fibrina. Finalmente se añadieron 2 mL al 1% de CaCl_2 para iniciar la reacción de precipitación de la fibrina. Al mismo tiempo agarosa tipo VII fue fundida y disuelta en suero bovino fetal y añadida a la mezcla de fibrina a una concentración final de 0.1%, justo después de que el CaCl_2 fuera añadido. La mezcla se dejó solidificar durante 2 horas a 37°C .³⁵

En el 2014 Camilo Andrés Alfonso utilizó el mismo método con una única diferencia: obtuvo pequeñas biopsias de $2 \times 2 \times 2$ mm de la mucosa oral humana correspondientes a la zona masticatoria de donantes adultos sanos sometidos a procedimientos quirúrgicos menores mediante anestesia local en la Facultad de Odontología de la Universidad de Granada. Posteriormente siguió con el método antes descrito.¹ Figura 27

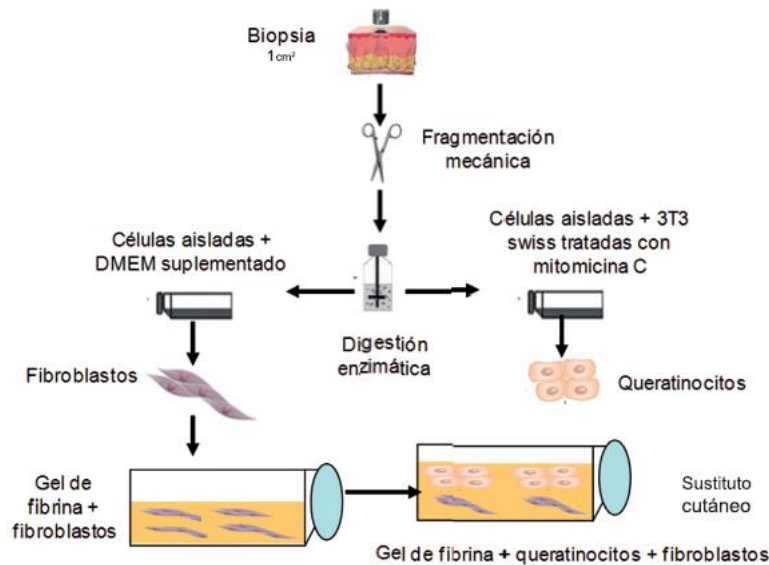


Figura 27 Procedimiento general para llevar a cabo el co-cultivo de fibroblastos y queratinocitos.³⁶

La investigación más reciente fue elaborada en el presente año por Elsy Lorena Jerez y cols, quienes describieron el desarrollo del co-cultivo celular *in-vitro* de un análogo de encía. Se utilizaron como fuente de tejido 4 muestras de mucosa bucal de espesor total (epitelio y corion) obtenida de 4



4.2. Plasma rico en plaquetas

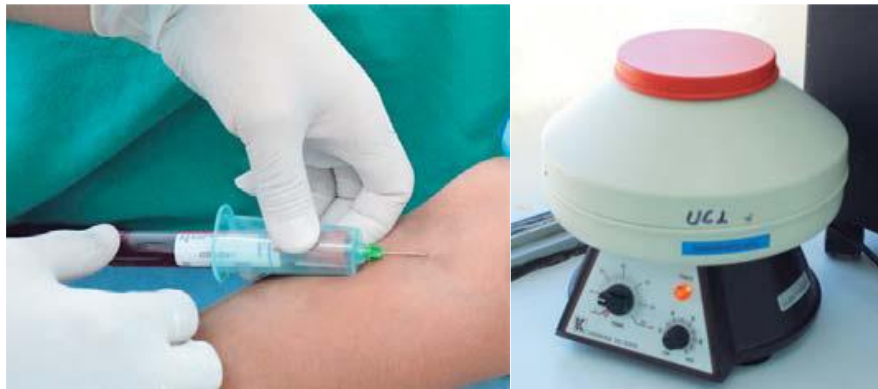Su estudio como método de regeneración se debe en parte a sus propiedades moduladoras y estimuladoras de la proliferación de las células derivadas de las células madre de origen mesenquimal (fibroblastos, osteoblastos, células endoteliales, células epiteliales, adipoblastos, miocitos y condrocitos principalmente). El plasma rico en plaquetas fue inicialmente usado en ciertas especialidades quirúrgicas para mejorar la curación de las heridas iatrogénicas y las heridas de evolución reincidente. La primera aplicación del plasma rico en plaquetas fue en el año de 1980 en el tratamiento de úlceras cutáneas con resultados muy prometedores.³⁸

4.2.1. Biología del plasma rico en plaquetas

Las plaquetas son fragmentos celulares anucleados que proceden del citoplasma de los megacariocitos de la médula ósea. Su función más reconocida es en el proceso de hemostasia, ya que son indispensables para la formación del trombo primario, sin embargo, también juegan un papel importante y activo en la inflamación, la inmunidad, la progresión tumoral, y por supuesto en la trombosis. A pesar de no tener núcleo ni ADN, las plaquetas cuentan con un sistema para realizar síntesis proteica, poseen copias de ARNm para casi un tercio de las proteínas conocidas en el genoma humano, procesan el ARNm y traducen eficazmente distintas proteínas. Se ha demostrado que los gránulos plaquetarios contienen gran cantidad de factores de crecimiento.³⁸

4.2.2. Obtención del plasma rico en plaquetas

El plasma rico en plaquetas es una suspensión autóloga obtenida por centrifugación de la sangre en la que hay una mayor concentración de plaquetas; hasta el momento no hay un consenso sobre el método de obtención ideal para el plasma rico en plaquetas pero se recomienda usar tubos de plástico y no de vidrio ya que esto podría activar la cascada de la coagulación. En cuanto al anticoagulante a utilizar, se recomienda usar citrato y dextrosa o citrato de sodio.³⁸ Respecto al procedimiento de centrifugación no existe un acuerdo en cuanto a velocidad y tiempo pero se sugiere que se centrifugue a 3.000 rpm durante 10 minutos³⁹ (figuras 29 a y b)



Figuras 29 a) Proceso de la muestra de sangre, b) colocación de los tubos en la centrífuga

Marx sugirió en el 2004, 1 millón de plaquetas/ μ L en una alícuota de 6 ml como punto de referencia mínimo. Tampoco existe consenso en cuanto a si las plaquetas deben ser activadas o no antes de su aplicación. Scherer en el 2012 sugirió activar las plaquetas con calcio, trombina o cloruro de calcio como activador ideal. Una vez anticoagulada la sangre y obtenido el plasma rico en plaquetas, éste debe ser utilizado en un lapso no mayor a 8 horas, tiempo en el que se ha demostrado que las plaquetas permanecen viables y los factores de crecimiento son bioactivados. Anitua en el 2012 sugirió la

eliminación de leucocitos debido a que su presencia se ha asociado a efectos pro-inflamatorios, con liberación de metaloproteasas que pueden dañar los tejidos e inhibir la reparación tisular.³⁸ Figura 30

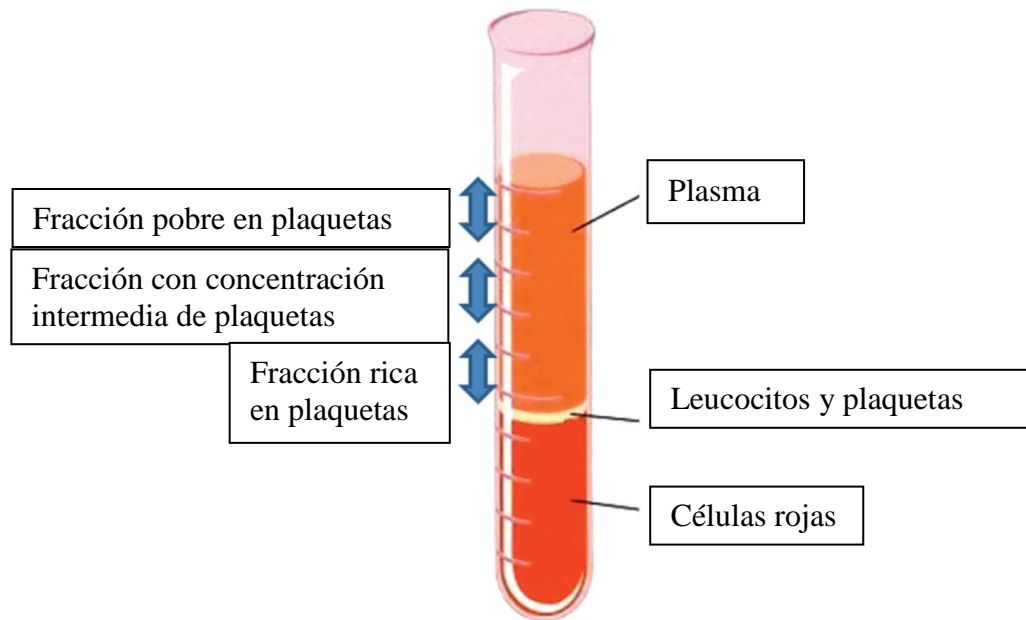


Figura 30 Fases obtenidas mediante la centrifugación de la sangre anticoagulada.⁴⁰

En 2014 Ramón Sieria y cols, realizaron una investigación en la que utilizaron plasma rico en plaquetas como andamio para la generación de mucosa bucal, para lo cual, se obtuvo plasma fresco de donantes sanos, mismo que permaneció congelado hasta su procesamiento; se utilizaron de 45 a 55 mg de fibrinógeno para sintetizar el plasma. A continuación resuspendieron 5×10^4 fibroblastos cultivados previamente en el plasma al que adicionaron 20 mg de ácido tranexámico y 4 mL de cloruro de calcio al 1% para iniciar la coagulación de la mezcla, la que se colocó en un matraz de cultivo para tejidos y se dejó solidificar a 37°C en una solución de CO₂ al 5% en una incubadora durante 30 minutos; posteriormente se llevó a un medio de cultivo y se le añadieron los queratinocitos, todo esto de los cocultivos previos obtenidos bajo la técnica ya mencionada.⁴¹



4.2.3 Ventajas de la aplicación del plasma rico en plaquetas

A principios de los años 80's, Matras describió las cualidades y aplicaciones del gel rico en plaquetas como sellante de tejidos, agente hemostático en defectos de tejidos blandos y potencializado de la fijación de defectos cutáneos. Una de las aplicaciones del preparado de plasma rico en plaquetas es en aquellos casos en los que se busca su efecto como adhesivo biológico. Se ha utilizado para aumentar la adhesividad de colgajos mucosos al lecho receptor, además, favorece y modula la curación, logra mejorar la regeneración tisular, el sellado y la hemostasia. Las ventajas que ofrece son: menor tiempo de recuperación para el paciente; menor edema postoperatorio dentro de las 72 horas siguientes, lo que a su vez conduce a menor dolor.⁴⁰

4.3. Regeneración con células mesenquimales

Los recientes avances de la Medicina Regenerativa describe a las células madre mesenquimales (MSC) como potenciales activos biológicos debido a su capacidad de autorrenovación y diferenciación. Las MSC son células multipotentes, con propiedades inmunomoduladoras y regenerativas, y debido a su potencial terapéutico están siendo ampliamente estudiadas con el objetivo de evaluar su viabilidad, seguridad y eficacia. A pesar de presentar menor potencial proliferativo y menor plasticidad en comparación con las células madre embrionarias y las células madre inducidas, son más fáciles de obtener de los tejidos, no crean problemas éticos para su manipulación, presentan una alta capacidad de expansión *in-vitro* además de un bajo potencial para la formación de teratomas. Todo ello junto con su capacidad de producir citocinas y factores de crecimiento, migrar a la región donde se ha producido el daño tisular y ejercer en dicho lugar acciones inmunomoduladoras, ha hecho que el estudio y desarrollo de las células



madre mesenquimales como activos biológicos pueda contribuir a ofrecer nuevas alternativas terapéuticas de alto potencial.⁴²

Las MSC son fáciles de aislar, expandir *in-vitro* y manipular durante todo el proceso de cultivo celular al que deben ser sometidas para obtener el número de células necesarias que definen la dosis celular para su administración al paciente. Además pueden criopreservarse sin sufrir alteraciones fenotípicas sin perder ni su capacidad proliferativa ni la de diferenciarse posterior al proceso de descongelación. Aunque, se ha descrito que cuando estas células indiferenciadas son sometidas a procesos de división en cultivo durante más de 7 pases comienzan a verse afectadas sus características cariotípicas y su actividad telomerasa. Esto conduce a un envejecimiento del cultivo y a la aparición de alteraciones cromosómicas al tiempo que ocasiona la pérdida de multipotencialidad de las células y la senescencia replicativa. Todo ello se traduce en una acumulación de alteraciones genéticas y epigenéticas en dichas células que inducen la transformación de las MSC a células inmortalizadas con capacidad de formar tumores. Por tanto, a la hora de diseñar el estudio y desarrollo de un tratamiento terapéutico basado en la administración de las MSC, se deberán tener en cuenta las características y disponibilidad del tejido donante (autólogo y alogénico), el número de duplicaciones celulares durante la expansión *in-vitro* y la especificidad y capacidad de diferenciación de dichas células.⁴²

Los resultados obtenidos a partir de estudios preclínicos y clínicos llevados a cabo en las últimas décadas, demuestran que las MSC poseen una elevada capacidad inmunomoduladora, regenerativa y de cicatrización, además de actuar en las zonas dañadas como soporte trófico de las células lesionadas. Las MSC regulan la secreción paracrina de factores de crecimiento, citocinas, factores antifibróticos, y mediadores angiogénicos. Se ha demostrado que los medios condicionados originados a partir de cultivos con



MSC tienen un efecto reparador similar al de la implantación de las propias células, pudiendo llegar a ejercer su efecto paracrino inmunomodulador, antiapoptótico, angiogénico, anticicatrizante y quimioatrayente directamente en el tejido dañado sin necesidad de inyectar las MSC. Se ha comprobado que la administración intravenosa de las MSC en un organismo después de producirse una lesión provoca que estas células acudan y se localicen específicamente en los tejidos inflamados. Este proceso de anidamiento por parte de las MSC en la zona dañada del organismo proporciona a su vez efectos funcionales y de protección dentro del mismo. Las MSC interactúan con el sistema inmune en el tejido dañado del hospedador interfiriendo en la función de las células dendríticas y los linfocitos T, permitiendo así crear un microambiente inmunosupresor local debido a su capacidad de secretar citocinas. La activación de citocinas en la zona de daño también permite que se puedan activar moléculas de adhesión e integrinas, imprescindibles para que las MSC puedan migrar y anclarse en los tejidos dañados. Se ha demostrado la capacidad de las MSC de regenerar tejidos deteriorados o lesionados.⁴²

La terapia celular implica el trasplante de células autólogas (las células proceden del mismo paciente) o alogénicas (las células proceden de un individuo donante distinto al paciente), ya sea a través de una administración local o sistémica.⁴²

La terapia con células mesenquimales en la mucosa bucal se ha propuesto principalmente para lesiones inflamatorias, quemaduras por contacto, úlceras y mucositis oral. Actualmente, las terapias regenerativas que utilizan células mesenquimales están en etapa de ensayos clínicos en animales.⁴²

En el 2014, Camilo Andrés realizó una investigación para la generación de mucosa oral artificial a partir de células mesenquimales, específicamente las contenidas en la gelatina de Wharton del cordón umbilical; previamente



realizó el co-cultivo de fibroblastos y queratinocitos. Llevo a cabo el lavado de los cordones umbilicales en PBS y obtuvo fragmentos de la gelatina de Wharton mediante disección mecánica tras extraer los vasos sanguíneos del cordón. Estos fragmentos de la gelatina de Wharton fueron sometidos a un proceso de digestión enzimática por medio de una mezcla de colagenasa tipo I y 0.5 g/L de tripsina con 0,2 g/L de EDTA. Las células aisladas fueron cultivadas en medio de cultivo AmnioMAX. Para elaborar el sustituto ortotípico de la mucosa bucal humana, utilizó las células epiteliales (queratinocitos) y estromales (fibroblastos) previamente aislados y mantenidos en cultivo combinados con biomateriales de fibrina y agarosa. Para ello, en primer lugar se generó un sustituto del corion o lámina propia de la mucosa bucal y, en segundo lugar se generó un epitelio en su superficie. Para la generación del sustituto del corion de la mucosa bucal, se utilizaron 250,000 fibroblastos orales humanos mantenidos en cultivo. Una vez obtenidas las células se realizó una mezcla de plasma humano con una solución caliente de agarosa tipo VII en PBS hasta una concentración final de 0.1% añadiéndose ácido tranexámico y cloruro de calcio con el fin de inducir el proceso de gelificación. Una vez gelificado el estroma de fibrina y agarosa, se utilizaron 500,000 queratinocitos de mucosa oral mantenidos en cultivo, los cuales se subcultivaron sobre la superficie estromal epitelial, manteniéndose en cultivo durante siete días, inmersas en el medio de cultivo de queratinocitos. Se subcultivaron 500,000 células de la gelatina de Wharton sobre la superficie del estroma artificial manteniéndose 7 días sumergidas en medio de cultivo de queratinocitos para inducir el proceso de diferenciación hacia células epiteliales de la mucosa bucal sobre el sustituto estromal. Con el fin de evaluar el comportamiento *in-vivo* de los sustitutos de mucosa oral generados con la investigación, fueron implantados en 9 ratones atímicos desnudos inmunodeprimidos de 6 semanas de edad. El tejido artificial obtenido fue implantado en la región dorsal de los animales con el

objetivo de determinar el comportamiento *in-vivo* de dicho tejido. Los ratones fueron sacrificados 30 días después de la implantación del tejido, extrayéndose éste para su análisis histológico.¹ (figura 31)

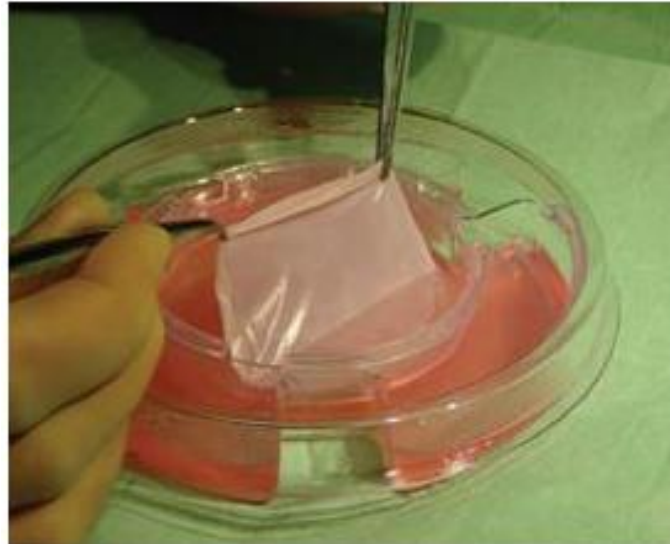
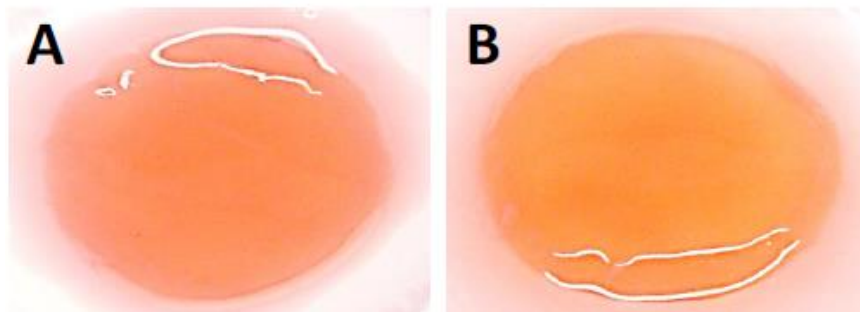


Figura 31 Se muestra mucosa oral obtenida mediante técnicas de ingeniería tisular

Una vez que los tejidos fueron implantados *in-vivo*, se observó un gran desarrollo y maduración. Por un lado se apreció la formación de estratos córneos a nivel epitelial; por otro lado el estroma artificial presentó un gran número de vasos sanguíneos y una abundante población celular en una densa red fibrilar que compartía grandes similitudes con el corion de la mucosa oral humana nativa.¹ (figuras 32 a y b)



Figuras 32 Aspecto macroscópico de los sustitutos de mucosa artificial creada.
a) mucosa oral humana y b) mucosa oral artificial

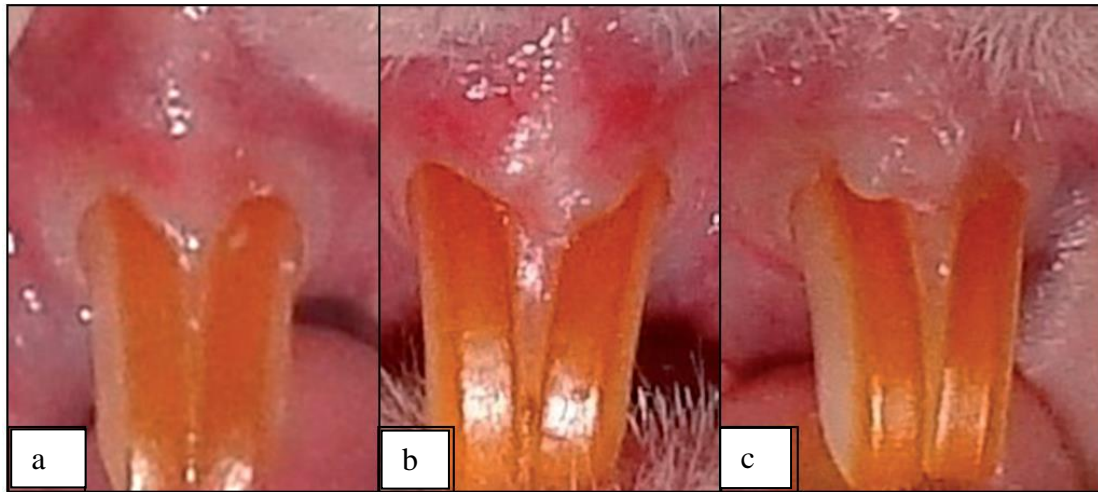


El sustituto que se obtuvo de la mucosa oral artificial compartía a nivel macroscópico numerosas similitudes con las muestras que fueron tomadas previamente para el análisis; el sustituto presentó consistencia adecuada, maleabilidad, resistencia y elasticidad.¹

4.4 MÉTODOS EN VÍAS DE INVESTIGACIÓN QUE SE MUESTRAN PROMETEDORES

4.4.1 Aloinjerto análogo para el desarrollo de mucosa bucal

Luis González y cols., en este año, llevaron a cabo una investigación para desarrollar un sustituto de mucosa bucal. La investigación consistió en tres fases: la primera fue la elaboración de los sustitutos de mucosa de ratas *Sprague Dawley* mediante cultivo *in vitro*; en la segunda fase, se procedió a implantar las muestras obtenidas artificialmente en ratas Wistar inmunocompetentes y en la tercera fase, se evaluaron las características clínicas e histológicas del aloinjerto. La metodología desarrollada en la investigación permitió el aislamiento y el cultivo de fibroblastos y queratinocitos gingivales a partir de biopsias de mucosa bucal de ratas *Sprague Dawley* y su posterior utilización para generar equivalentes artificiales de espesor parcial y total sobre un soporte de membrana de colágeno comercial. La evaluación *in vivo* de los tejidos análogos de mucosa de rata evidenció la adecuada integración de la mucosa bucal artificial en organismos huéspedes (ratas Wistar) inmunocompetentes. Se logró aumentar el biotipo periodontal y crear una zona con mayor queratinización.³⁷ (figuras 34 a, b y c)



Figuras 34 Características de la mucosa bucal de ratas a las seis semanas del injerto. (a) mucosa de control, sin injerto b) mucosa de una rata *Wistar* con el injerto de fibroblastos cultivados y sembrados sobre soporte de colágeno c) injerto de fibroblastos y queratinocitos cultivados y sembrados sobre aporte de colágeno

Desde el punto de vista histológico, el tejido adquirió características similares a las de la muestra de encía de control, con un epitelio plano estratificado y queratinizado de apariencia organizada y maduración normal. En el corion se observó la formación de tejido conjuntivo denso con abundante material eosinofílico, bien irrigado. En ningún caso se detectó reacción inflamatoria.

El cultivo tisular se proyecta como una posibilidad para la regeneración de tejidos bucales, por lo que la creación de tejido análogo de mucosa bucal representa un paso inicial para la implementación de nuevos tratamientos, con el fin de ofrecerles a los pacientes una alternativa en la restitución de tejidos perdidos o dañados, especialmente en la mucosa bucal. Sin embargo, se requieren estudios clínicos para determinar la utilidad y viabilidad de estos tejidos en humanos.³⁷



4.4.2. Desarrollo de mucosa bucal a partir de una matriz dérmica porcina

En el 2016, F.G Baso y cols, evaluaron la idoneidad de una matriz dérmica acelular porcina para el desarrollo de un equivalente tridimensional de la mucosa bucal utilizando un equivalente de mucosa oral producida *ex vivo*. Los queratinocitos orales se sembraron en un modelo sumergido para utilizar una técnica aire-líquido, usando Transwell®. El análisis histológico mostró buena adherencia, estratificación y diferenciación de las células epiteliales. El aspecto de la matriz parece haber interferido con la proliferación y la diferenciación de los queratinocitos orales; el tejido epitelial producido en la superficie de la matriz, tenía más capas de células y mayor síntesis de queratina, probablemente debido a una mejor nutrición por el medio de cultivo durante la interfase aire-líquido. Sin embargo, a pesar de estas diferencias, los queratinocitos orales permanecieron viables. La matriz porcina produjo una mucosa equivalente oral diferenciada y tridimensional con patrones similares a la matriz humana. Podría ser una opción confiable, no humana y más accesible económicamente para la solución de varias condiciones orales y el comportamiento biológico de varios tratamientos.⁴³

4.4.3. Factor de crecimiento epidérmico

La investigación transnacional en biotecnología y la recombinación genética con *Escherichia coli* permiten disponer de factor de crecimiento epidérmico recombinante humano bioidéntico (rhEGF por sus siglas en inglés) heterólogo purificado y en concentraciones precisas y estables, lo que permite su uso experimental y clínico; el conocimiento preciso de sus mecanismos de acción define sus indicaciones clínicas. El factor de crecimiento epidérmico (EGF por sus siglas en inglés) es sintetizado



naturalmente por los mamíferos; antes de obtener el rhEGF, el uso de EGF exigía la centrifugación de sangre del paciente para extraer la fracción llamada plasma rico en plaquetas (PRP por sus siglas en inglés), que contiene numerosas citocinas, entre ellas EGF autógeno, utilizado a pesar de su composición imprecisa.⁴⁴

Stanley Cohen y Rita Levi-Montalcini descubrieron en 1986 la estructura peptídica del EGF, cuya existencia era conocida anteriormente. El EGF promueve el crecimiento, la proliferación, la diferenciación y la supervivencia celular. Mediante el ligando con su receptor de membrana. El EGF, presente en plaquetas, macrófagos y fluidos como orina, saliva, leche y plasma, es un polipéptido con 53 aminoácidos y 6 residuos de cisteína que confieren 3 puentes disulfuro intramoleculares, fundamentales para la afinidad con el receptor. Se conocen al menos 7 familias importantes de factores de crecimiento:

- TGF- β : factor de crecimiento transformado tipo β
- IGF: factor de crecimiento insulínico
- PDGF: factor de crecimiento derivado de plaquetas
- FGF: factor de crecimiento fibroblástico
- IL: interleucinas
- CSF: factor estimulador de colonias

Estos factores de crecimiento son importantes para formar, mantener y reparar muchos tejidos, pero capaces de producir enfermedades si actúan anómalamente o por la desregulación de sus receptores.⁴⁶

El EGF fue purificado inicialmente de glándulas submandibulares y parótidas (de roedores y humanos), relacionándose con el mantenimiento y la integridad del epitelio orofaríngeo, esofágico y gástrico, con la curación de úlceras o heridas en la boca y el epitelio gastroesofágico, inhibición de la producción de ácido gástrico, estimulación de la síntesis de ADN y protección de la mucosa de lesiones producidas por factores intraluminales (ácido



gástrico, ácidos biliares, pepsina, tripsina, agentes físicos, químicos y bacterianos). El EGF también regula el mantenimiento, la integridad y la regeneración de la piel y de otros epitelios o mucosas, así como el epitelio corneal, la conjuntiva ocular y el desarrollo embrionario del árbol bronquial. El EGF tiene afinidad por el EGFR de la membrana celular; el complejo ligando-receptor activado, activa la tirosina cinasa e inicia cambios bioquímicos celulares sucesivos: aumenta el calcio intracelular, la glucólisis, la síntesis de proteínas y la expresión de algunos genes (como el propio gen del EGFR) y lleva a la síntesis de ADN, al crecimiento y a la proliferación celular, que conlleva a la proliferación de los queratinocitos, y aumenta su adhesividad y motilidad, mientras induce la acción de fosfatasaes duales específicas que atenúan su propia señal, inhibiendo la propia actividad del EGF. En queratinocitos y otras células cutáneas, el EGF suprime la expresión de genes responsables de la diferenciación celular epidérmica, pero produce efectos distintos sobre la transcripción de los genes en células endoteliales y sobre líneas de células epiteliales transformadas y oncogénicas. En animales de laboratorio, aplicar combinaciones de factores de crecimiento recombinantes produce mayor proliferación, migración celular y síntesis de fibras de colágeno de tipo I en los fibroblastos cutáneos, lo que acelera la curación de las heridas, aumenta la velocidad de reepitelización y reduce el infiltrado inflamatorio. La respuesta mitogénica al EGF de las células *in-vitro* requiere la presencia continua del factor durante 3-4 días (inicio del efecto terapéutico) y su ausencia disminuye la actividad del receptor en unas 4 h. El EGFR regula factores clave de la inflamación cutánea, la función de barrera cutánea y la defensa ante la infección, importante en la expresión y activación del sistema del complemento en la epidermis humana y en los queratinocitos, que en respuesta a una lesión tisular aguda constituye un proceso benéfico, pero parece impedir la curación en las heridas crónicas. En queratinocitos de heridas (*in-vivo* e *in-vitro*),



algunos componentes del complemento únicamente se activan en presencia de mononucleares estimulados, pero no en su ausencia: las células inflamatorias activadas serían fundamentales para la curación de las heridas. En cultivos celulares de queratinocitos, el TGF- α inhibe el EGFR y disminuye la expresión del sistema del complemento y mejora su inducción en los queratinocitos y en la epidermis, además continua la estimulación de citocinas proinflamatorias. Las células madre epidérmicas humanas con el gen del EGF transferido influyen positivamente en la migración y proliferación fibroblástica y evidencia una estrategia útil para la curación de heridas.⁴⁴

4.4.3.1 Uso clínico del factor de crecimiento epidérmico en Odontología

Heridas y úlceras mucosas

Por la presencia de EGF en la saliva y el conocimiento de la homeostasis de la mucosa digestiva alta, se ha propuesto el rhEGF para el tratamiento de las aftas orales y otras lesiones de la mucosa orofaríngea y del sistema digestivo alto (desde la mucosa oral al epitelio esofágico y gástrico), pero las evidencias disponibles son aún escasas. Se probó el EGF (crema con 10 mg/g de EGF + sulfadiazina argéntica al 1% como vehiculizante) en la curación de fístulas faríngeas y faringostomas en humanos, y la aplicación endoscópica local de hidrogel con quitosano y EGF sobre úlceras gastrointestinales debido al exceso de ácido en animales de experimentación, lo que indujo una mayor tasa de curación, que evidencia posibilidades de este abordaje terapéutico para pacientes con hemorragias gástricas y úlceras.⁴⁴

Formas de prescripción

El EGF, ha mostrado estabilidad y efectividad clínica sin efectos secundarios ni colaterales de importancia en afecciones de piel y mucosas, en prevención primaria y como tratamiento, con indicaciones en diversas especialidades.



La escasa estabilidad del EGF en medios aptos para su almacenaje y comercialización mas allá de 3 meses hizo considerar que no era viable para su utilización comercial en grandes lotes, ya que el tiempo transcurrido entre la fabricación y el momento en que llega al usuario final era excesivo para conservar la fracción activa del EGF. Su reconstrucción de la fórmula en la farmacia o el hospital permite almacenar durante largo tiempo el rhEGF en las condiciones previas a su constitución en la farmacia formuladora u hospitalaria, y constituir con seguridad y efectividad los compuestos finales justo antes de su uso, lo que garantiza la estabilidad de la molécula en la fórmula constituida durante meses en las condiciones de conservación indicadas. La aplicación efectiva del rhEGF se ha utilizado en cremas tópicas, apósitos asociando diversos principios activos (derivados de la vitamina C, arginina, ácido hialurónico, colágeno), micropartículas (6,44 -2,45 nm) de ácido polilactocoglicólico y seroalbúmina como transportadoras, péptido carabina (chaperon) TD1 para facilitar el paso transdérmico por vía tópica, además del rLMWP-EGF o un péptido combinado TD1-EGF de idéntica actividad biológica que el EGF y mayor capacidad de penetración transdérmica.⁴⁴



5 CONCLUSIONES

Existen algunos métodos para la regeneración epitelial de la mucosa bucal. Dependiendo del tipo de defecto y la patología será el método de regeneración que se utilice.

1. El plasma rico en plaquetas en combinación con el cultivo celular de fibroblastos y queratinocitos es eficaz para la curación de úlceras a menudo difíciles de curar.
2. La terapia con células mesenquimales en la mucosa bucal se ha propuesto principalmente para lesiones inflamatorias, quemaduras por contacto, úlceras, mucositis oral y pérdida extensa de tejido.

Otros métodos en vías de investigación, como el uso de aloinjertos análogos para el desarrollo de mucosa bucal, la creación de un tejido a partir de matriz dérmica porcina y el factor de crecimiento epidérmico tienen como objetivo reemplazar tejidos perdidos o lesionados para disponer de alternativas que no sometan al paciente a cirugías múltiples cuando se intervengan áreas mucosas extensas. El factor de crecimiento epidérmico es una opción eficaz para el tratamiento de las úlceras y la curación de las heridas debido a la velocidad de reepitelización.

En conclusión, estas alternativas ofrecen un tratamiento alternativo que no requiere el uso de tejidos autólogos y se proyecta su implementación a futuro. Sin embargo, se requieren estudios clínicos para determinar la funcionalidad adecuada de estos tejidos en humanos.



6 REFERENCIAS BIBLIOGRÁFICAS

1. Alfonso CA. Generación de mucosa oral artificial por ingeniería tisular. Identificación de los patrones histológicos e histoquímicos de la matriz extracelular. [tesis doctoral]. [Facultad de Medicina]: Universidad de Granada; 2014. 109p.
2. Evans EW. Teatring Scars On The Oral Mucosa. *Rev. Med. Facial Plast Surg Clin N Am* 2017; 25: 89-97
3. Lang N, Lindhe J. Periodontología clínica e implantología. In: Lindhe J, Karring T, Araújo M. Anatomía de los tejidos periodontales. Buenos Aires: Médica Panamericana. 2017. P. 5-14
4. Disponible en: <http://propanona.blogspot.mx/2014/04/>
5. Garzón IJ. Estudio de marcadores de diferenciación epitelial en mucosa oral construida por ingeniería tisular. [tesis doctoral]. [Facultad de Medicina]: Universidad de Granada; 2009. 121p.
6. Morales D. Aspectos generales de la medicina regenerativa en Estomatología. *Revista Cubana de Estomatología*. 2014; 51(2): 206-223.
7. Martínez L, Guerrero S, Del Rio M. Bioingeniería cutánea: aplicaciones preclínicas y clínicas. *Actas Dermosifiliográficas*. 2012; 103(1): 5-11
8. Alberts B, Jhonson A, Lewis J, Morgan D, Raff M, Roberts K, Walter P. Biología molecular de la célula. In: Brockes J, Tanaka E. Células madre y renovación tisular. Barcelona: Omega. 2016.p. 1223-1267
9. Rink JC. Stem cell systems and regeneration in planaria. *Dev Genes Evol*. 2013; 223: 67-84
10. Disponible en: <http://omicrono.lespanol.com/2016/04/regeneracion-salamandra/>
11. Bhattacharya N, Stubblefield PG. Regenerative Medicine. In: Carusso M, Parollini O, editors. Multipotent Mesenchymal Stromal Cell-Based



Therapies: Regeneration Versus Repair. London: Springer; 2015.p. 3-16

12. Glotzbach JP, Ko SH, Gurtner GC, Longaker MT. Medicina Regenerativa. Elsevier. 2016
13. Gálvez PM, Ruiz A, Clares B. Aplicación clínica de las terapias con células, genes y tejidos en España. Rev Clin Esp. 2017; XXX(XX): XXX-XXX
14. Shakiba Nika, Zandstra PW. Engineering cell fitness: lessons for regenerative medicine. Current Opinion in Biotechnology. 2017; 47: 7-15
15. Matrices extracelulares
16. DeLong L, Burkhart N. Patología Oral y General en Odontología. In: Burkhart N. Úlceras y lesiones similares. Dallas, Texas: Wolters Kluwer Health. 2015.p. 331-360
17. Beauvillain C, Tessier MH, Billet J. Patología Benigna de la mucosa bucal. EMC-Otorrinolaringología. 2012; 41(3):1-21
18. <https://emaze.com/@ALLTOQOI/MATERIALES-DENTALES>
19. <https://mejorconsalud.com/tratamiento-del-lupus/>
20. http://scielo.isciii.es/scielo.php?script=sci_arttext&pid=S1139-76322013000100006
21. <https://es.slideshare.net/baulero/lesiones-de-cavidad-oral>.
22. <http://patoral.umayor.cl/patoral/?p=406>.
23. Bascones A, Muñoz M, Gómez R. Oral secondary effects of radiotherapy and chemotherapy in cáncer of the cervicofacial región. Med Clin (Barc). 2013; 141(2): 77-81
24. <http://diseasespictures.com/mucositis/>.
25. Righini CA, Reyt E. Cirugía del carrillo. EMC- Cirugía otorrinolaringológica y cervicofacial. 2016; 17(1): 1-16



26. Barreiro A, Seoane V, Rodriguez J. Libro virtual de formación en ORL.
In: Barreiro A, Seoane V, Rodriguez J. Lesiones preneoplásicas, tumores benignos y malignos de la cavidad oral.
27. <http://mapaodontologico.blogspot.mx/2012/10/patologia-oral-papilomas-orales.html>.
28. http://www.scielo.org.co/scielo.php?script=sci_arttext&pid=S0120-55522012000300013.
29. http://www.entusa.com/oral_photos.htm.
30. Gorlín R, Goldman H. Patología Oral. In: Vickers R. Tumores mesenquimatosos de partes blandas. Boston: Salvat Editores. 1983.p. 948-951
31. <http://www.dentalcare.ca/en-CA/dental-education/continuing-education/ce110/ce110.aspx?ModuleName=coursecontent&PartID=1&SectionID=0>
32. <http://slideplayer.es/slide/154363/>.
33. <http://alteracionesbucales3302.blogspot.mx/2015/05/liquen-plano.html>.
34. <https://www.uv.es/medicina-oral/Docencia/atlas/liquen/1.htm>.
35. González S, Junquera LM, Peña I, García V, Gallego L, García E, Meana A. Cultivo *in vitro* con colágeno y fibroblastos humanos de un equivalente de mucosa oral de espesor total. Esp Cir Oral y Maxilofac. 2009; 31(2): 98-106.
36. Marañés C, Liceras E, Alaminos M, Fernández R, Ruiz AM, Garzón I, Sánchez MC, Campos A. Generación de un sustituto de mucosa oral humana y comprobación de viabilidad mediante ingeniería tisular. Cir Pediatr. 2011; 24: 13-18.
37. Arenas CM, Merizalde GJ, Restrepo LM. Sustitutos cutáneos desarrollados por ingeniería de tejidos. Iatreia. 2012; 25(1): 42-53.



38. González L, Padrón K, Salmen S, Jerez E, Davila L, Solorzano E. Aoinjertos análogos de mucosa bucal en ratas no consanguíneas. *Biomédica*. 2017; 37:111-8.
39. Carillo P, González A, Macías SI, Pineda C. Plasma rico en plaquetas. Herramienta versátil de la medicina regenerativa? *Cir Cir*. 2013; 81: 74-82
40. Guzmán GF, Paltas ME, Benenaula JA, Núñez KI, Simbaña DV. Cicatrización de tejido óseo y gingival en cirugías de terceros molares inferiores. Estudio comparativo entre el uso de fibrina rica en plaquetas versus cicatrización fisiológica. *Revista Odontológica Mexicana*. 2017; 21(2):114-120
41. Rodríguez J, Palomar MA, Torres J. Plasma rico en plaquetas: fundamentos biológicos y aplicaciones en cirugía maxilofacial y estética facial. *Esp Cir Oral Maxilofac*. 2012; 34(1): 8-17
42. Sieira R, Martí C, García E, Llames S, Ferrer A, López J. Tissue-engineered oral mucosa grafts for intraoral lining reconstruction of the maxilla and and the mandible with a fibula flap. *Journal of Oral and Maxillofacial Surgery*. 2014
43. Guadix J, Zugaza J, Gálvez P. Características, aplicaciones y perspectivas de las células madre mesenquimales en terapia celular. *Med Clin (Bar)*. 2017; 148(9): 408-414
44. Basso G, Hebling J, Marcelo CL, De Souza CA, Feinberg SE. Development of an oral mucosa equivalent using a porcinedermal matrix. *British Journal of Oral and Maxillofacial Surgery*. 2016;
45. Esquirol J, Herrero E. Factor de crecimiento epidérmico, innovación y seguridad. *Med Clin (Barc)*. 2015; 145(7): 305-312