



UNIVERSIDAD NACIONAL AUTÓNOMA DE MÉXICO
FACULTAD DE MEDICINA
DIVISIÓN DE ESTUDIOS DE POSGRADO

HOSPITAL ANGELES DEL PEDREGAL

**HALLAZGOS ULTRASONOGRAFICOS DE LA GLANDULA TIROIDES
CLASIFICADOS DE ACUERDO AL TI-RADS CON MAYOR PREVALENCIA EN
PACIENTES DEL HOSPITAL ANGELES DEL PEDREGAL EN EL PERIODO DE JULIO
DE 2016 A JULIO DE 2017.**

TESIS

Para optar por el grado de:
Médico Especialista en Imagenología Diagnóstica y Terapéutica

Presenta:

Dr. Richard Xingú Ramírez

Tutor de tesis:

Dra. Sandra Casas Romero

Ciudad de México, Agosto de 2017



Universidad Nacional
Autónoma de México

Dirección General de Bibliotecas de la UNAM

Biblioteca Central



UNAM – Dirección General de Bibliotecas
Tesis Digitales
Restricciones de uso

DERECHOS RESERVADOS ©
PROHIBIDA SU REPRODUCCIÓN TOTAL O PARCIAL

Todo el material contenido en esta tesis esta protegido por la Ley Federal del Derecho de Autor (LFDA) de los Estados Unidos Mexicanos (México).

El uso de imágenes, fragmentos de videos, y demás material que sea objeto de protección de los derechos de autor, será exclusivamente para fines educativos e informativos y deberá citar la fuente donde la obtuvo mencionando el autor o autores. Cualquier uso distinto como el lucro, reproducción, edición o modificación, será perseguido y sancionado por el respectivo titular de los Derechos de Autor.

DR. ENRIQUE JUAN DÍAZ GREENE

DIRECTOR DE ENSEÑANZA
Hospital Ángeles del Pedregal

DR. ÓSCAR QUÍROZ CASTRO

PROFESOR TITULAR DEL CURSO DE IMAGENOLOGÍA DIAGNÓSTICA Y
TERAPÉUTICA
Hospital Ángeles del Pedregal

DRA. SANDRA CASAS ROMERO

MÉDICO ESPECIALISTA EN RADIOLOGÍA E IMÁGEN
Tutor de Tesis
Hospital Ángeles del Pedregal

ÍNDICE

GLOSARIO.....	4
RESUMEN.....	5
INTRODUCCIÓN.....	6
MARCO TEÓRICO.....	8
PLANTEAMIENTO DEL PROBLEMA.....	11
HIPOTESIS.....	12
OBJETIVOS.....	13
JUSTIFICACIÓN.....	14
METODOLOGÍA.....	15
DISEÑO.....	15
POBLACIÓN.....	15
CRITERIOS DE SELECCIÓN.....	16
RESULTADOS.....	17
GRÁFICAS.....	18
DISCUSION.....	20
BIBLIOGRAFÍA.....	21

GLOSARIO

Glándula tiroides: Es un órgano encargado de sintetizar tiroxina (T4) y triyodotironina (T3). Estas hormonas actúan en la diferenciación celular durante el desarrollo y ayudan a mantener la homeostasis termógena y metabólica en el adulto, está situada adelante y a los lados de la laringe y de la tráquea. Está ubicada en la parte mediana del tercio inferior del cuello.

Nódulo tiroideo: se refiere al crecimiento anormal de las células tiroideas formando un tumor dentro de la glándula, ecográficamente se observa como una lesión dentro del parénquima normal.

Carcinoma diferenciado de tiroides: Es un tumor derivado del epitelio folicular, es la neoplasia endocrina más frecuente. Generalmente, es un tumor de curso favorable no obstante existe un porcentaje de casos de comportamiento más agresivo con recurrencias locales o con aparición de metástasis a distancia, que nos indican la existencia de variantes de peor pronóstico y evolución.

Ultrasonido: son ondas mecánicas, es decir no ionizantes, cuya frecuencia está por encima de la capacidad de audición del oído humano (aproximadamente 20 000 Hz), su uso en medicina permite la formación de imágenes a través del uso de transductores y software especializado.

Ultrasonido de alta resolución: Emplea frecuencias mayores a 7 500 000 Hz, su uso mejora la capacidad de diferenciar imágenes en el plano axial en rangos de 0.7 a 1.0 mm.

TI-RADS: Thyroid Imaging, Reporting and Data System (Sistema de Estadificación de Datos y Reportes en Imagen de Tiroides).

ACR: American College of Radiology (Colegio Americano de Radiología).

RESUMEN

El presente estudio fue realizado como investigación retrospectiva en base a un total de 516 estudios de ultrasonido de glándula tiroides realizados en el Hospital Ángeles del Pedregal de la Ciudad de México en el periodo de julio de 2016 a julio de 2017.

En la institución se realizan en promedio 43 ultrasonidos de cuello al mes (datos tomados de acuerdo a la base de datos y registro del sistema PACS-RIS) con un protocolo que incluye la exploración de la glándula tiroides, glándulas submaxilar y submandibular y ganglios linfáticos en los niveles establecidos por la Asociación Americana de Otorrinolaringología.

Está bien descrito que el ultrasonido es el método de imagen de mayor resolución para la caracterización de nódulos tiroideos por lo que se decidió la realización de este estudio de forma retrospectiva en pacientes referidos para evaluación de la glándula tiroides.

El nódulo tiroideo es el crecimiento anormal de las células tiroideas formando un tumor dentro de la glándula, debido a que se trata de una condición clínica, son múltiples las enfermedades tiroideas que se manifiestan mediante nódulos incluyendo tumores malignos. El diagnóstico oportuno, la correcta caracterización y estadificación permiten la correcta toma de decisiones en el manejo de los padecimientos para evitar complicaciones.

El sistema TI-RADS propuesto por el ACR permite la caracterización y estadificación todos de los nódulos tiroideos de una manera sencilla y reproducible en un amplia gama de equipos, así como protocolos ultrasonográficos que estudien la glándula tiroides.

Para lo anterior se utilizaron las imágenes obtenidas de un equipo de ultrasonido EPIQ 7 de Phillips con software actualizado usando transductores lineales de alta resolución de 12-5 MHz con protocolos estandarizados en la obtención de imágenes.

Nuestros hallazgos destacan que las categorías encontradas con mayor frecuencia son TI-RADS 1 y 2 (hallazgos benignos), la categoría TI-RADS 5 (alta sospecha de malignidad) correspondió al 2.0 %. El sexo mayormente afectado fue el sexo femenino con una relación de 4:1 predominando entre la cuarta y sexta década de la vida.

INTRODUCCIÓN

La patología tiroidea es común, puede presentarse como alteraciones en la forma de la glándula o alteraciones en la secreción hormonal.¹ El carcinoma tiroideo es poco frecuente, con un riesgo de aparición en la vida de 1%, sin embargo los reportes de incidencia de malignidad tiroidea se han incrementado significativamente en las pasadas décadas, en gran parte debido al incremento en los índices de detección.²

Los nódulos tiroideos, entendidos como una condición clínica y no como una entidad patológica definida, son un problema común. Los estudios epidemiológicos muestran que la prevalencia de nódulos tiroideos palpables es de aproximadamente de 5% en mujeres y 1% en hombres que habitan en áreas con suficiencia de yodo en la dieta. En contraste el ultrasonido de alta resolución puede detectar nódulos en 19% a 68% de individuos seleccionados aleatoriamente.³

En México existen pocos estudios epidemiológicos en población abierta sobre la prevalencia de nódulo tiroideo, un estudio realizado en el Hospital General de México encontró que la prevalencia de nódulo tiroideo palpable fue de 1.4% y por ultrasonido fue de 19.6%.⁴

Son múltiples las enfermedades que se manifiestan a través de nódulos tiroideos, sin embargo su importancia clínica se centra en la necesidad de excluir la presencia de cáncer, el cual ocurre en 7 a 15% de los casos.³ En México durante 2008 el cáncer de tiroides representó el 2.5% del total de neoplasias malignas, con una incidencia de 3 por 100,000 habitantes y una mortalidad de 0.6 por 100,000 habitantes.⁵

Los avances tecnológicos se traducen en mayor calidad de imagen proporcionada por equipos de ultrasonido, el incremento en el uso de ultrasonido de alta resolución espacial en individuos saludables ha permitido incrementar el diagnóstico de nódulos tiroideos y su caracterización.

Los hallazgos ultrasonográficos no son específicos, el diagnóstico definitivo se realiza a través de biopsia por aspiración de aguja fina.⁶ La caracterización de nódulos tiroideos ha dado origen a múltiples sistemas de clasificación, siendo sobresalientes: TI-RADS del

American College of Radiology (ACR), las categorías de The American Thyroid Association (ATA) y los criterios U1-5 de The British Thyroid Association (BTA).^{7,8}

TI-RADS (Thyroid Imaging Reporting and Data System) es el sistema para estadificación de riesgo del ACR, establece criterios para la caracterización de nódulos tiroideos y propone una terminología estándar para el reporte ultrasonográfico.⁹ Varios artículos han probado que los criterios establecidos han resultado útiles tanto en la estadificación de riesgo como en la evolución de pacientes en tratamiento.⁷

MARCO TEÓRICO

La glándula tiroides es impar, casi simétrica, situada adelante y a los lados de la laringe y de la tráquea. Está ubicada en la parte mediana del tercio inferior del cuello, por su concavidad posterior, rodea al eje visceral aerodigestivo. Está constituida por dos lóbulos reunidos por un istmo transversal. El conjunto tiene la forma de una H o de alas de mariposa.¹⁰ Aproximadamente 40% de las personas tienen un lóbulo piramidal que surge del istmo y se extiende hacia el hueso hioides, este lóbulo puede ser erróneamente interpretado como una masa cuando su tamaño está incrementado. La longitud de los lóbulos laterales es aproximadamente de 4-5 cm, el diámetro anteroposterior es de aproximadamente 2 cm, el grosor del istmo debe ser menor de 0.5 cm.¹¹ Produce dos hormonas relacionadas, la tiroxina (T4) y la triyodotironina (T3). Estas hormonas desempeñan un papel crucial en la diferenciación celular durante el desarrollo y ayudan a mantener la homeostasis termógena y metabólica en el adulto. Las hormonas tiroideas actúan mediante receptores hormonales nucleares modulando la expresión génica. Los trastornos de la glándula tiroides se deben principalmente a procesos autoinmunitarios que estimulan la sobreproducción de hormonas tiroideas (tirotoxicosis) o que causan la destrucción de la glándula y una producción deficiente de hormonas tiroideas (hipotiroidismo). Además, los procesos neoplásicos de la glándula tiroides pueden generar nódulos benignos o diversas formas de cáncer de tiroides.¹²

El nódulo tiroideo, entendido como una condición clínica y no como una entidad patológica definida, es muy frecuente, con una prevalencia estimada de 4 a 7% por palpación (5% en mujeres y 1% en varones que habitan un área con suficiencia de yodo en la dieta). Un nódulo tiroideo de más de 1 cm de diámetro por lo general es palpable. Sin embargo, la detección de un nódulo por palpación dependerá de su localización en la glándula tiroides, el tipo de cuello del paciente y la experiencia del examinador; si la búsqueda se lleva a cabo mediante ultrasonido será de 19 a 68% y por necropsia de 65% en la población general.⁴ En el estudio Framingham se encontraron nódulos tiroideos clínicamente aparentes en 6.4% de las mujeres y en 1.6% de los varones, con una incidencia anual estimada de 0.001. En ese mismo estudio también se determinó que el riesgo de desarrollar un nódulo tiroideo es de 15%. Pese a esto, solo 5% de los nódulos clínicamente aparentes fueron malignos.¹³ En el estudio realizado por Hurtado la frecuencia de nódulos palpables en el valle de México fue de 1.4%; de éstos, 5.9% correspondió a cáncer papilar de tiroides.⁴ Debido a que se trata de una condición clínica, son múltiples las enfermedades tiroideas que se manifiestan como nódulo tiroideo.

El cáncer diferenciado suele presentarse como un nódulo asintomático en una glándula normal. Otra forma de presentación son las adenopatías cervicales sin un tumor primario evidente. Clínicamente los tumores localmente avanzados cursan con disfonía, disfagia, disnea, tos o esputo hemoptoico, pero la ausencia de síntomas no descarta la invasión local. Las manifestaciones secundarias a metástasis son raras, aun con presencia a nivel pulmonar.⁵ El carcinoma de tiroides es la enfermedad maligna más común del sistema endocrino. El incremento en la incidencia refleja parcialmente la detección temprana de pequeños tumores cancerígenos asintomáticos por la realización estudios ultrasonográficos como chequeo, sin embargo la incidencia ha incrementado en todos los tumores tanto en tamaño como en estadio. En el mundo el cáncer de tiroides es diagnosticado de tres a cuatro veces más en mujeres que en hombres, ubicándolo en la sexta causa de diagnóstico de malignidad en mujeres. Ocurre a cualquier edad, pero es poco frecuente en la infancia, la mayoría se diagnostica durante la tercera a la sexta década de la vida.¹⁴

Gracias a la localización superficial de la glándula tiroides, la ecografía de escala de grises en tiempo real y la ecografía Doppler color permiten visualizar la anatomía normal y los trastornos de esta glándula con claridad. Actualmente los transductores de alta frecuencia (10.0-15.0 MHz) ofrecen una mayor penetración de los ultrasonidos (hasta 5 cm) e imágenes de gran definición, con una resolución de 0.7 a 1.0 mm. Es preferible usar transductores de red lineal en lugar de transductores sectoriales debido a que los primeros tienen un campo de visión cercana más amplio.^{11,15}

La ecogenicidad normal del parénquima en la glándula tiroides es homogénea y mayor que los grupos musculares del cuello. En una imagen transversa las arterias carótidas comunes y la vena yugular interna son típicamente observadas adyacentes y de forma lateral a los lóbulos tiroideos. El esófago se localiza comúnmente a la izquierda de la tráquea.¹¹ Al observar la glándula deben tomarse en cuenta los artificios propios de la técnica y adquisición tales como anisotropía, la forma del cuello, su cercanía con la tráquea, entre otros.

Una técnica ultrasonográfica adecuada es crucial para asegurar una correcta evaluación en todos los pacientes. Para pacientes con carcinoma tiroideo conocido o sospecha del mismo el ultrasonido debe evaluar tanto la glándula como los ganglios linfáticos cervicales. Esto es de vital importancia pues la recurrencia de resecciones subsecuentes por carcinoma diferencia de tiroides es frecuentemente atribuido a la resección inicial incompleta con la consecuente enfermedad residual.¹⁶

El ultrasonido es superior a otras modalidades de imagen en la caracterización de nódulos tiroideos.⁶ El término nódulo tiroideo se refiere al crecimiento anormal de las células tiroideas formando un tumor dentro de la glándula, ecográficamente se observa como una lesión dentro del parénquima normal.⁸

Diversas sociedades de profesionales y grupos de investigadores han propuesto métodos para guiar a los médicos radiólogos en la recomendación de biopsia por aguja fina, sin embargo la cantidad, complejidad y falta de congruencia de estos métodos ha limitado su adopción, por este motivo el ACR ha propuesto un comité que unifique los hallazgos y propone un algoritmo para clasificar el riesgo. Este sistema ha sido nombrado TI-RADS (Thyroid Imaging, Reporting and Data System) porque fue modelado a partir del BI-RADS.⁹ Las características que ostenta son basarse en las características ultrasonográficas definidas previamente por el ACR, facilidad de ser aplicadas en un amplia gama de prácticas ultrasonográficas, capacidad para clasificar todos los nódulos tiroideos y basarse en evidencia extensa.^{6,9}

Las características ultrasonográficas en el TI-RADS son categorizadas como benignas, mínimamente sospechosas, moderadamente sospechosas o altamente sospechosas de malignidad. Los puntos son dados por las características ultrasonográficas en un nódulo, mientras más características sospechosas el puntaje es mayor.⁷

Cuando el radiólogo evalúa un nódulo selecciona una característica de cada una de las primeras cinco categorías y les otorga la puntuación correspondiente, al final suma los puntos. El puntaje final determina el nivel TI-RADS del nódulo, el cual se estatifica en un rango de TR1 (benigno) a TR5 (altamente sospechoso de malignidad).⁹

PLANTEAMIENTO DEL PROBLEMA

¿El diagnóstico y caracterización de patología tiroidea es significativo en el Hospital Angeles del Pedregal?

¿Es reproducible la clasificación TI-RADS en los protocolos y reportes realizados en el Hospital Angeles del Pedregal?

¿Se detectan los nódulos tiroideos con características moderada y altamente sospechosas de malignidad permitiendo la correcta toma de decisiones y un manejo preciso de las lesiones?

HIPOTESIS

Los nódulos tiroideos al ser estatificados por sus características ultrasonográficas mediante TI-RADS son un indicador reproducible en la población y confiable en la toma de decisiones terapéuticas del médico clínico.

OBJETIVOS

OBJETIVO GENERAL

Determinar las características de los nódulos tiroideos y su estadificación de acuerdo al TI-RADS más frecuentemente encontradas en los estudios ultrasonográficos de la glándula tiroides realizados en el departamento de Radiología e Imagen del Hospital Ángeles del Pedregal.

OBJETIVOS ESPECÍFICOS

Determinar si la prevalencia de los hallazgos ultrasonográficos de la glándula tiroides realizados en el departamento de Radiología e Imagen del Hospital Ángeles del Pedregal es acorde a la prevalencia reportada en otros estudios.

Determinar si el diagnóstico por imagen se está realizando y reportando acorde a un sistema estandarizado.

Análisis de los diversos hallazgos encontrados en relación a la población que acude al Hospital Ángeles del Pedregal.

JUSTIFICACIÓN

Realizar una medición estadística de la estadificación de nódulos tiroideos encontrados en la evaluación ultrasonográfica de los pacientes que acuden al Hospital Ángeles del Pedregal y comparar los hallazgos con los reportados en diversos estudios y literatura médica como indicador de efectividad diagnóstica para identificar deficiencias y/o para la posibilidad de plantear estrategias metodológicas a futuro para garantizar efectividad en el diagnóstico de las mismas. También destacar las características de los nódulos tiroideos al momento de ser diagnosticados por imagen y reportados al médico clínico.

METODOLOGÍA

DISEÑO

El estudio fue realizado de forma retrospectiva con la revisión de reportes ya redactados tanto por los médicos residentes y adscritos y finalizados por el personal adscrito al departamento de Radiología e Imagen del Hospital Ángeles del Pedregal de la ciudad de México, el cual es uno de los hospitales líderes en medicina privada en el país y que atiende un promedio mensual de 1,500 pacientes en urgencias y 1,450 pacientes en hospitalización.

El departamento de Imagen cuenta con tres equipos EPIQ 7 de la marca Phillips que permite la realización de diversos estudios en un corto tiempo y con gran calidad de imagen.

El universo de este estudio retrospectivo estuvo constituido con todos aquellos reportes de ultrasonido durante los meses de julio de 2016 a julio del presente año que permitieran la evaluación de la glándula tiroides en pacientes referidos al servicio de Imagenología tanto de la consulta externa como de hospitalización y urgencias con diagnósticos diversos incluyendo estudios de chequeo

POBLACIÓN

Se revisaron 516 reportes de ultrasonido en un período comprendido entre los meses de julio de 2016 a julio de 2017 que permitieron evaluar la glándula tiroides entre los que se encontraban ultrasonidos con protocolo de cuello, para toma de biopsia, para alteraciones musculares o visualización de malformaciones arteriovenosas y ultrasonidos en pacientes con tiroidectomía.

CRITERIOS DE SELECCIÓN

CRITERIOS DE INCLUSIÓN

Todos aquellos ultrasonidos que permitieron evaluar la glándula tiroides en pacientes de todas las edades sin diferencia de sexo ni edad o diagnóstico, incluyendo estudios realizados por chequeo en pacientes aparentemente sanos.

CRITERIOS DE EXCLUSIÓN

Ultrasonidos de pacientes con el objetivo de toma de biopsia, tiroidectomía, en aquellos en quienes el ultrasonido se realizó para evaluar músculos específicos o malformaciones arteriovenosas en quienes no se evaluó la glándula tiroides.

RESULTADOS

Se revisó un total de 516 reportes de estudios ultrasonográficos que permitieron la evaluación del cuello encontrando un total de 482 reportes donde se evaluó la glándula tiroides, 120 correspondieron a hombres (24.8%) y 362 a mujeres (75.2%). En 218 pacientes no se identificaron lesiones (45.2%) y en 264 pacientes se encontraron nódulos tiroideos (54.8%).

Las características ecográficas de los nódulos tiroideos en su composición fueron en orden decreciente espongiforme (44.4%), mixto quístico y solido (24.2%), quístico o al menos completamente quístico (20.0%) y sólido o casi por completo sólido (10.6%).

En cuanto a ecogenicidad la característica más común fue hipoecoico (60.6%), seguido de anecoico (20.4%), hiperecoico o isoecoico (18.1%) y muy hipoecoico (0.3%).

Por su forma la característica mayormente observada fue más ancho que alto (95.8%) seguida por más alto que ancho (4.2%).

Por sus bordes lo más común fue regular (92.0%), seguido por lobulados o irregulares (7.0%), mal definidos (0.7%) y con extensión extratiroidea (0.3%).

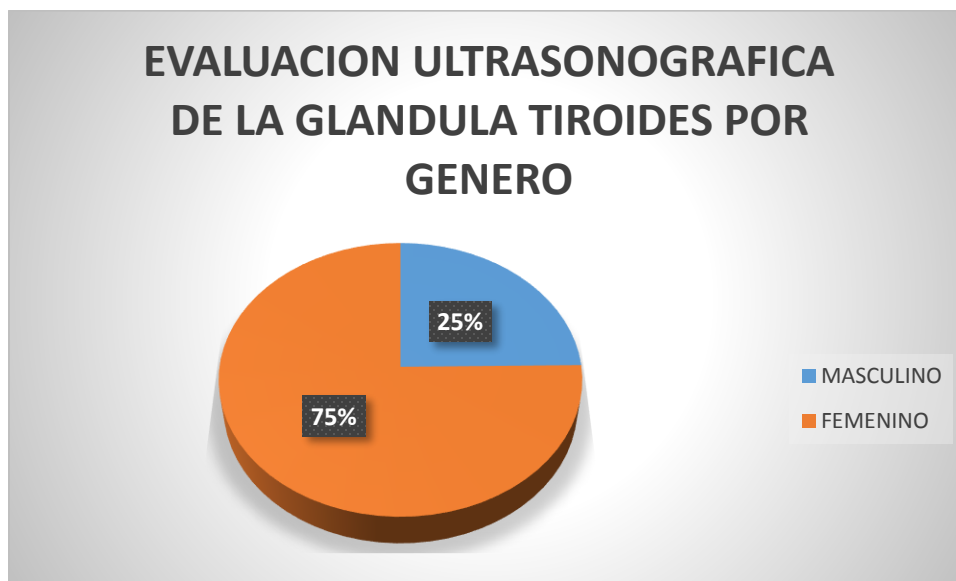
En cuanto a focos de ecogenicidad el hallazgo más común fue sin foco ecogénico o con grandes artefactos en cola de cometa (83.7%), seguido de macrocalcificaciones (10.2%), focos ecogénicos puntiformes (3.7%) y calcificaciones periféricas (1.1%).

El estadio TI-RADS de mayor prevalencia en el Hospital Angeles del Pedregal en el periodo de julio de 2016 a julio de 2017 fue TI-RADS 1 con un total de 276 casos (57.2%), seguido por TI-RADS 2 con 135 casos (28.0%), TI-RADS 4 con 34 casos (7.0%), TI-RADS 3 con 27 casos (5.6%) y por ultimo TI-RADS 5 con 10 casos (2.0%).

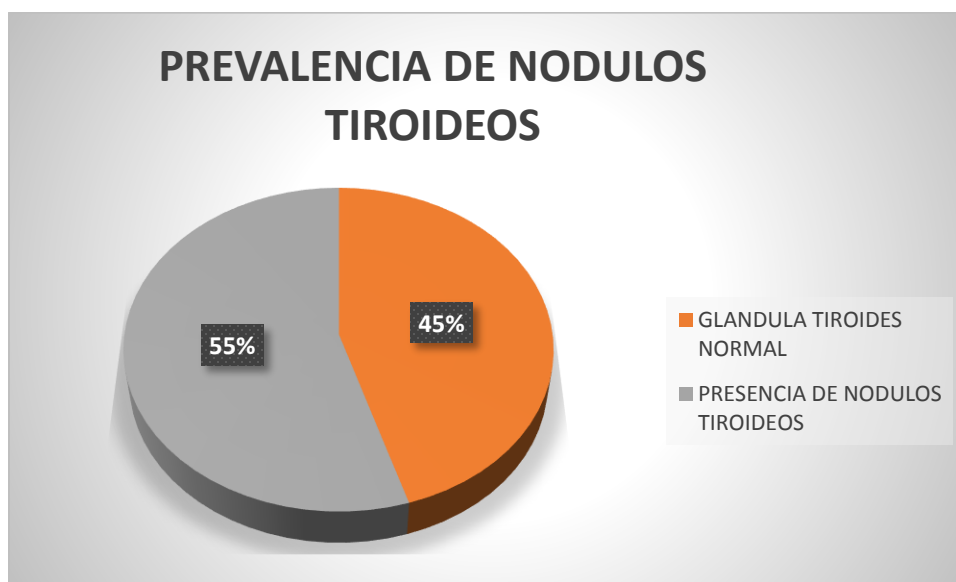
En cuanto al estadio TI-RADS 5 con alta sospecha de malignidad el sexo mayormente afectado fue el femenino con una relación de 4:1, siendo predominante entre la cuarta y sexta década de la vida.

GRÁFICAS

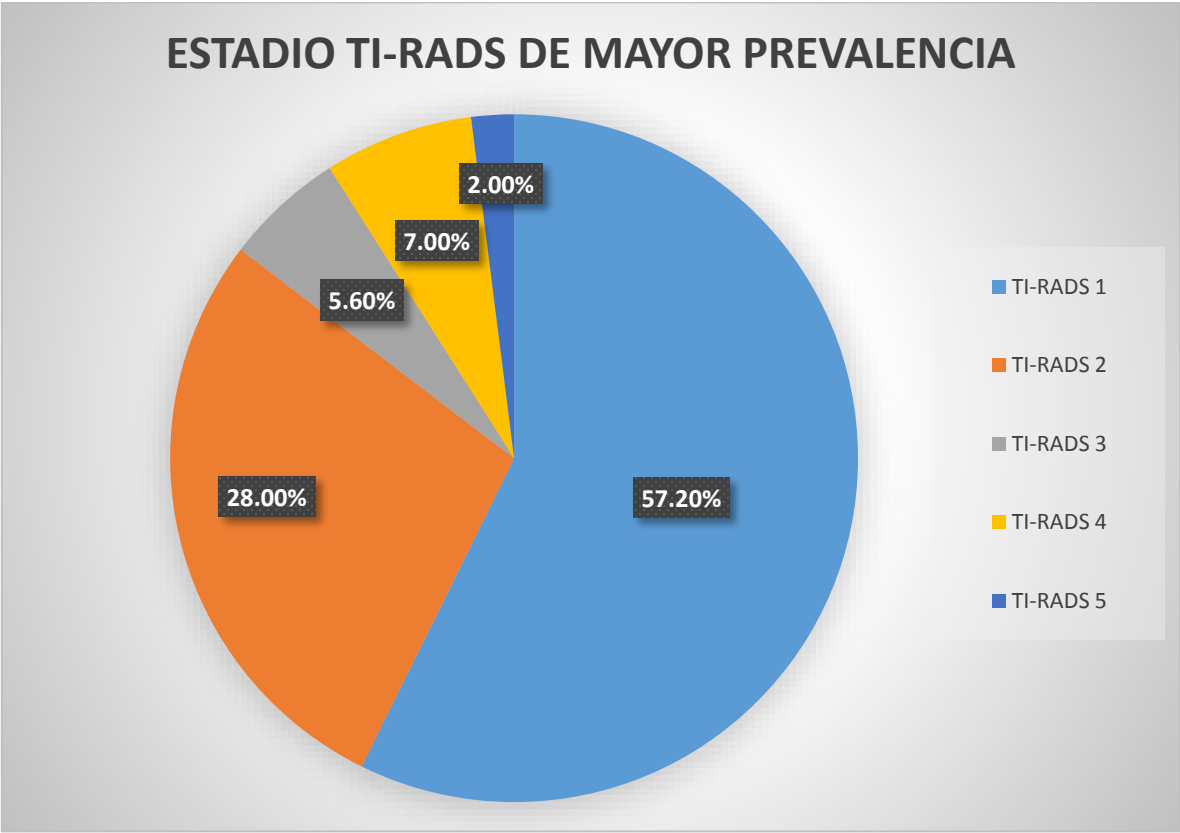
Gráfica 1: Evaluación ultrasonográfica de la glándula tiroides por género en el Hospital Angeles del Pedregal de julio de 2016 a julio de 2017.



Gráfica 2: Prevalencia de nódulos tiroideos en el Hospital Angeles del Pedregal de julio de 2016 a julio de 2017.



Gráfica 3: Estadío TI-RADS de mayor prevalencia en el Hospital Angeles del Pedregal de julio de 2016 a julio de 2017.



DISCUSION

La prevalencia de nódulos tiroideos en el Hospital Ángeles del Pedregal en el presente estudio es de 54.8% en un total de 482 ultrasonidos que evaluaron la glándula tiroidea en el periodo de un año. En el Hospital se atiende cada mes un promedio de 2,950 pacientes, en el servicio de Radiología e Imagen se realizan 43 ultrasonidos mensuales en promedio para evaluar dicho órgano.

Los reportes ultrasonográficos pueden evaluar de manera más específica los nódulos tiroideos si se aplica el TI-RADS. Al concientizar al personal médico del departamento de Radiología e Imagen al respecto podemos aprovechar al máximo las ventajas que ofrece dicho sistema para mejorar la información otorgada a los médicos clínicos.

El estadio TI-RADS de mayor prevalencia en el Hospital Angeles del Pedregal en el periodo estudiado fue el estadio 1, sin embargo es importante notar que de acuerdo a la prevalencia global reportada de nódulos tiroideos del 19 a 68% en el Hospital Ángeles del Pedregal se encontró una prevalencia de los mismos de 54.8% demostrando la reproductibilidad del TI-RADS.

BIBLIOGRAFÍA

1. Flint PW, et al. Cummings Otolaryngology Head and Neck Surgery. Vol. 1 6th ed. Philadelphia: Elsevier Saunders; 2015.
2. Kelil T, Keraliya AR, Howard SA, Krajewski KM. Current Concepts in the Molecular Genetics and Management of Thyroid Cancer: An Update for Radiologists. RadioGraphics 2016; 36:1478–1493.
3. Haugen BR, et al. 2015 American Thyroid Association Management Guidelines for Adult Patients with Thyroid Nodules and Differentiated Thyroid Cancer. Thyroid. 2016; 26(1):1-133.
4. Hurtado-López LM, Basurto-Kuba E, Montes de Oca-Durán ER. Prevalencia de nódulo tiroideo en el Valle de México. Cir Cir. 2011; 79:114-117.
5. Granados GM, et al. Cáncer Diferenciado de Tiroides: una Antigua enfermedad con nuevos conocimientos. Gac Med Mex. 2014; 150:65-77.
6. Grant EG, et al. Thyroid Ultrasound Reporting Lexicon: White Paper of the ACR Thyroid Imaging, Reporting and Data System (TIRADS) Committee. J Am Coll Radiol. 2015; 12(12):1272-9.
7. Yoon JH, Lee HS, Kim EK, Moon HJ, Kwak JY. Malignancy Risk Stratification of Thyroid Nodules: Comparison between the Thyroid Imaging Reporting and Data System and the 2014 American Thyroid Association Management Guidelines. Radiology. 2016; 278(3):917-24.
8. Xie C, Cox P, Taylor N, LaPorte S. Ultrasonography of thyroid nodules: a pictorial review. Insights into Imaging. 2016; 7(1):77-86.
9. Tessler FN, et al. ACR Thyroid Imaging, Reporting and Data System (TI-RADS): White Paper of the ACR TI-RADS Committee. J Am Coll Radiol. 2017; 14(5):587-595.
10. Latarjet M, Ruiz LA. Anatomía Humana. Vol. 2 4a ed. Madrid: Panamericana; 2005.
11. Choi SH, Kim E-K, Kim SJ, Kwak JY. Thyroid Ultrasonography: Pitfalls and Techniques. Korean Journal of Radiology. 2014; 15(2):267-276.
12. Kasper DL, Braunwald E, Hauser SL, Longo DL, Fauci AS, Jameson JL. Harrison principios de medicina interna. Vol 2. 19a ed. México: McGraw Hill; 2016.
13. Vander JB, Gaston EA, Dawber TR. The significance of nontoxic thyroid nodules. Final report of a 15-year study of the incidence of thyroid malignancy. Ann Intern Med 1968; 69:537-540.
14. Kato H, Yamashita K, Enomoto T, Watanabe M. Classification and General Considerations of Thyroid Cancer. Ann Clin Pathol. 2015; 3(1): 1045-1054.
15. Rumack MC, et al. Diagnóstico por Ecografía. Vol 1 4ª ed. Marbán; 2014.

16. Kumbhar SS, O'Malley RB, Robinson TJ, Maximin S, Lalwani N, Byrd DR, Wang CL. Why Thyroid Surgeons Are Frustrated with Radiologists: Lessons Learned from Pre- and Postoperative US. *Radiographics*. 2016; 36(7):2141-2153