



UNIVERSIDAD NACIONAL AUTÓNOMA DE MÉXICO

FACULTAD DE MEDICINA

DIVISIÓN DE ESTUDIOS DE POSGRADO E INVESTIGACIÓN

**INSTITUTO NACIONAL DE CIENCIAS MÉDICAS Y NUTRICIÓN
SALVADOR ZUBIRÁN**

EVALUACIÓN DE ADENOMAS HIPOFISARIOS POR ESPECTROSCOPIA CON RESONANCIA MAGNÉTICA

TESIS

**QUE PARA OPTAR POR EL TÍTULO DE
LA ESPECIALIDAD DE ENDOCRINOLOGÍA**

PRESENTA

MARÍA ELISA GONZÁLEZ RENTERIA

TUTOR DE TESIS

DR. DANIEL CUEVAS RAMOS

Médico adscrito al Departamento de Endocrinología del INCMNSZ

CIUDAD DE MEXICO, NOVIEMBRE 2017.



Universidad Nacional
Autónoma de México

Dirección General de Bibliotecas de la UNAM

Biblioteca Central



UNAM – Dirección General de Bibliotecas
Tesis Digitales
Restricciones de uso

DERECHOS RESERVADOS ©
PROHIBIDA SU REPRODUCCIÓN TOTAL O PARCIAL

Todo el material contenido en esta tesis esta protegido por la Ley Federal del Derecho de Autor (LFDA) de los Estados Unidos Mexicanos (México).

El uso de imágenes, fragmentos de videos, y demás material que sea objeto de protección de los derechos de autor, será exclusivamente para fines educativos e informativos y deberá citar la fuente donde la obtuvo mencionando el autor o autores. Cualquier uso distinto como el lucro, reproducción, edición o modificación, será perseguido y sancionado por el respectivo titular de los Derechos de Autor.

**EVALUACIÓN DE ADENOMAS HIPOFISARIOS POR
ESPECTROSCOPIA CON RESONANCIA MAGNÉTICA**

**Dr. Daniel Cuevas Ramos
Director de Tesis
Adscrito del Departamento de Endocrinología y Metabolismo
Instituto Nacional de Ciencias Médicas y Nutrición Salvador Zubirán**

**Dr. Francisco Javier Gómez Pérez
Jefe del Departamento de Endocrinología y Metabolismo
Instituto Nacional de Ciencias Médicas y Nutrición Salvador Zubirán**

**Dr. Sergio Ponce de León Rosales
Jefe de Enseñanza
Instituto Nacional de Ciencias Médicas y Nutrición Salvador Zubirán**

Índice

| | |
|---------------------------------|----|
| 1. Resumen | 4 |
| 2. Marco teórico | 6 |
| 3. Justificación | 17 |
| 4. Hipótesis | 18 |
| 5. Objetivos | 18 |
| 6. Material y métodos | 19 |
| 7. Resultados y discusión | 30 |
| 8. Conclusiones | 32 |
| 9. Bibliografía | 34 |

Resumen

El adenoma hipofisario es la neoplasia mas común en la glándula pituitaria y es responsable de aproximadamente 10% en los tumores intracraneales. La espectroscopía de resonancia magnética proporciona una "lectura" muy diferente de las imágenes de RM, es decir, un espectro en lugar de una imagen. La cuantificación de la amplitud de la señal puede proporcionar un medio de estimación de la concentración en el tejido de las moléculas de generación de señal. Se plantea el uso de la espectroscopia de RM como una herramienta no invasiva, que pudiera tener implicaciones diagnósticas y pronósticas.

Objetivo: Evaluar por espectroscopia de IRM los adenomas hipofisarios para determinar sus metabolitos.

Resultados: Se incluyeron un total de 26 pacientes en el estudio 17 mujeres y 9 hombres, del sexo femenino 8 (62%) con adenomas no funcionantes, y 9 (70%) con adenomas funcionantes, en el sexo masculino 5 (38%) correspondieron a no funcionantes y 4 (30%) funcionantes. El eje tirotrópico mostró diferencias significativas entre grupos ($p < 0.005$) mostrando una prevalencia de (87%) en adenomas no funcionantes vs funcionantes (31%) **grafica 4.**

La concentración media de colina arrojó una media mucho mayor en adenomas funcionantes (5.28 ppm) vs. no funcionantes (1.31 ppm) mostrando tendencia a la significancia estadística ($p = 0.07$), observándose un comportamiento similar con la creatina donde las medias en adenomas funcionantes (3.04 ppm) vs. no funcionantes (1.70 ppm) mostraron resultados con tendencia significativa ($p = 0.07$) **grafica 1 y 2.** El metabolito N-acetil aspartato arrojó resultados contrarios, sin significancia estadística o tendencia a la misma ($p = 0.92$) con una media en adenomas no funcionantes (1.06 ppm) ligeramente mayor a los funcionantes (0.87 ppm).

Dado el paradigma diagnóstico que comprenden los adenomas hipofisarios, se justifican mas estudios para llegar a obtener una modalidad costo efectiva complementaria a la imagen de resonancia magnética. La obtención del espectro metabólico es una herramienta prometedora en esta área.

Summary

Pituitary adenoma is the most common neoplasm in the pituitary gland and accounts for approximately 10% of intracranial tumors. Magnetic resonance spectroscopy provides a very different "reading" of MR imaging, ie a spectrum rather than an image. Quantification of the signal amplitude may provide a means of estimating the concentration in the tissue of the signal generation molecules. The use of MR spectroscopy as a non-invasive tool, which could have diagnostic and prognostic implications, is considered.

Objective: To evaluate the hypophyseal adenomas for MRI spectroscopy to determine their metabolites.

Results: A total of 26 patients were included in the study 17 women and 9 men, 8 (62%) with nonfunctioning adenomas, and 9 (70%) with functioning adenomas, in the male 5 (38%). Corresponded to non-functioning and 4 (30%) functioning.

The thyrotropic axis showed significant differences between groups ($p = <0.005$) showing a prevalence of (87%) in nonfunctioning adenomas vs functioning (31%) graph 4. Mean choline concentration showed a much higher mean in functioning adenomas (5.28 ppm) vs. (1.31 ppm), showing a tendency towards statistical significance ($p = 0.07$). A similar behavior was observed with creatine, where mean values of functioning adenomas (3.04 ppm) were observed (1.70 ppm) showed results with a significant trend ($p = 0.07$), graphs 1 and 2.

The N-acetyl aspartate metabolite yielded opposite results, with no statistical significance or trend ($p = 0.92$) with a mean in non functioning adenomas (1.06ppm) slightly higher than the functional adenomas (0.87ppm).

Given the diagnostic paradigm that includes pituitary adenomas, more studies are justified in order to obtain a cost-effective modality complementary to the MRI image. Obtaining the metabolic spectrum is a promising tool in this area.

ANTECEDENTES

La hipófisis, situada en la parte media inferior de la cavidad craneal, participa en múltiples procesos biológicos, se compone de dos lóbulos anatómicos y funcionalmente distintos: lóbulo anterior (adenohipófisis) y el lóbulo posterior (neurohipófisis).

El lóbulo anterior comprende 75% del volumen de la glándula y consta de pars tuberalis (parte de la tallo infundibular y la eminencia media del hipotálamo), pars intermedia (una estructura vestigial y el sitio común para el desarrollo de quistes) y la parte distal (forma más parte de la adenohipófisis intraselar), es la glándula endocrina más importante del cuerpo y se compone de varios tipos de células, incluyendo corticotropos, tirotropos somatotropos, lactotropos, y gonadotropos, responsable de la secreción de la hormona correspondiente para regular el sistema endocrino. (1)

El adenoma hipofisario es la neoplasia más común en la glándula pituitaria y es responsable de aproximadamente 10% en los tumores intracraneales. Aunque la mayor parte son benignos, algunos se presentan con características invasivas. Los adenomas se clasifican clínicamente en funcionantes y no funcionantes, los primeros en su mayoría de origen monoclonal pudiéndose derivar de corticotropina (ACTH), tirotropina (TSH), células somatotrópicas productoras de HC, y células lactotrofas con producción de prolactina, mientras que los adenomas no funcionantes comúnmente se originan a partir de células gonadotropas, y se subclasifican en hormona luteinizante (LH), hormona estimulante del folículo (FSH), LH/FSH, de células nulas, oncocitoma, corticotropos silenciosos, y subtipos somatotropos silenciosos.(2)

Desde la creación de imágenes mediante resonancia magnética (RM) en la década de 1980, su empleo en la evaluación diagnóstica del sistema nervioso central ha tenido un gran impacto en el manejo del paciente, y actualmente se considera el estudio de imagen de elección en pacientes con tumores hipofisarios.(3)

Transcurrieron más de 40 años desde la propuesta de la resonancia nuclear magnética (RNM) y la adquisición de las primeras imágenes con relevancia clínica. El contraste entre el tiempo y el esfuerzo requerido para desarrollar la imagen por Rx y el requerido para desarrollar la imagen por resonancia es una indicación de la complejidad inherente de la ciencia básica y tecnología de la RM. Las primeras aplicaciones de la RM fueron principalmente para la investigación en ciencias básicas sobre las propiedades físicas y químicas de la materia. (3)

Entre la II Guerra Mundial y los años 70 se describieron unos pocos estudios de RM en tejidos humanos y animales. Sin embargo, la clave para el moderno uso clínico la aportó Lauterbur en 1973 . Según este autor, los gradientes del campo magnético controlados por un operador podían utilizarse para codificar la información dependiente de la posición de la señal de RM; esto sugirió la posibilidad de generar imágenes anatómicas humanas en sección transversa. Las primeras imágenes surgieron en 1976 y 77 en dos laboratorios independientes. Se hizo preciso el uso de campos magnéticos muy potentes, uniformes y estables para tal fin, con el enorme volumen que eso supone para albergar un cuerpo humano. Esto fue posible a finales de los años setenta y principios de los ochenta.

Esta compleja información de señales obtenidas es determinada por un elaborado conjunto de corrientes dependientes del tiempo, suministradas a una cadena de bobinas especializadas en transmitir y recibir, localizadas a lo largo del paciente en el interior del imán. Estos métodos incluían la retroproyección, el punto sensible y la focalización del campo. No obstante, la mayoría de los estudios se desarrollaron según la técnica de Fourier. desarrollados inicialmente para la

espectroscopia con RM, para después adoptarlo para imágenes . En su forma más utilizada, esta técnica se ha conocido como bajo el nombre de imagen del eco del espín o por el giro del espín. (3,4)

ESPECTROSCOPIA DE RESONANCIA MAGNÉTICA

La utilización de la resonancia magnética nuclear (RMN) en medicina se ha centrado en dos aplicaciones principales. La imagen por RM genera cualquier imagen basándose en la distribución y el estado físico-químico del agua en los tejidos. El segundo gran campo de la RMN se basa en la utilización de las propiedades magnéticas del núcleo para obtener datos sobre la naturaleza y la concentración de los metabolitos dentro de los tejidos. La teoría fundamental es la misma tanto para la imagen por RM como para las técnicas de ERM. (5,15)

Durante la década de los noventa “década del cerebro” la espectroscopia de RMN surgió como complemento a la resonancia magnética estructural, al permitir la evaluación de niveles de metabolitos en el SNC normal y enfermo.(15)

La espectroscopía de resonancia magnética proporciona una "lectura" muy diferente de las imágenes de RM, es decir, un espectro en lugar de una imagen, detecta señales de resonancia magnética producidos por los núcleos atómicos situados dentro de las moléculas en el tejido vivo y consta de resonancias o picos que representan la intensidad de señal como una función de frecuencia. La cuantificación de la amplitud de la señal puede proporcionar un medio de estimación de la concentración en el tejido de las moléculas de generación de señal, estas tienden a tener peso molecular relativamente bajo y están presentes en cantidades milimolares y son capaces de moverse libremente dentro de los compartimientos de fluidos de los tejidos biológicos así son detectables en un espectro de RM in vivo a intensidades de uso común como 1.5 o 3.0 T . (5,6)

Los espectros se obtienen a partir de una región del cerebro seleccionada; en el caso de la espectroscopía de una región (single voxel) se utilizan pulsos selectivos ortogonales para crear cortes en el punto de intersección o región del cerebro específica, con esta técnica el tamaño del voxel o región abarca en el cerebro humano de 4-8 cm³. Esta técnica se puede realizar rápida y fácilmente en la mayoría de las partes del cerebro humano, sin embargo no proporciona información sobre las variaciones espaciales de los metabolitos y, en general se limita a una o dos regiones del cerebro en la mayoría de los estudios clínicos. La segunda técnica utilizada con frecuencia es la espectroscopía de múltiples regiones (multiple voxel) estudio que por lo general conlleva más tiempo con la ventaja de abarcar múltiples regiones, y poder comparar las concentraciones de los metabolitos. Ambas se pueden realizar en dos secuencias, la secuencia "STEAM" utiliza tres pulsos de 90° para formar un "eco estimulado", mientras que la secuencia "PRESS" utiliza uno de 90° y dos de 180° para crear un eco giratorio. Esta última secuencia con el doble de capacidad al transmitir señales de espectro.

(6)

La espectroscopia RM se centra en los protones de carbono enlazados en el rango de 1-5 ppm de la escala del desplazamiento químico y puede representar metabolitos que están presentes en concentraciones suficientemente altas (dentro de los micromoles por gramo). Estos incluyen metabolito neuronal N- acetil aspartato (NAA), mioinositol , glicerofosfocolina y fosfocolina, glutamato y ácido gamma-aminobutírico (neurotransmisores) , glutatión y ascorbato (antioxidantes), y otros, como creatina, fosfocreatina, glutamina, y lactato. Existen variaciones de las concentraciones de los metabolitos con la edad habiéndose descrito que la edad avanzada se asocia con varios cambios neuroquímicos en el cerebro, incluyendo menores concentraciones de N acetil aspartato (NAA) en el lóbulo frontal, superior colina (TCHO) en las regiones frontal y parietal, y un mayor contenido total de creatina (TCR) en los lóbulos parietal y occipital, así como menor concentración de glutamato (Glu) en el cuerpo estriado e incremento de

mioinositol (MI) en la sustancia blanca subcortical, cingulada posterior, y el hipocampo. (6)

METABOLITOS EN EL SISTEMA NERVIOSO CENTRAL

N-acetil aspartato (NAA):

La resonancia de NAA es, sin discusión, la señal de ERM más importante para la evaluación de la patología cerebral. uno de los aminoácidos más abundantes en el sistema nervioso central, arroja la mayor intensidad de espectro en el cerebro adulto, en 2.01 ppm .

Se ha especulado ser una fuente de grupos acetilo para la síntesis de lípidos, regulador de la síntesis de proteínas, forma de almacenamiento de la acetil-CoA o aspartato, y producto de degradación de N-acetilaspargilglutamato (NAAG). Es sintetizado en la mitocondria neuronal, de aspartato y acetil-CoA. Se considera como un "marcador neuronal", ya que los estudios inmunocitoquímicos han sugerido que se restringe predominantemente a las neuronas, axones y dendritas en el sistema nervioso central y se considera un buen marcador subrogado de la salud neuronal.

En el espectro protónico el NAA puede detectarse en la corteza cerebral y en la sustancia blanca de los fetos tan pronto como a las 16 semanas de gestación. Los niveles de NAA/Cr aumentan rápidamente durante las primeras semanas de vida. Después, los niveles aumentan menos de un 1% al año hasta alcanzar los valores del adulto hacia los 16 años . Se observan disminuciones en las concentraciones relativas de NAA en patologías en las que se sabe que existe pérdida o daño neuronal, por ejemplo, las enfermedades degenerativas y el ictus. En otras patologías en las que la pérdida o el daño neuronal y axonal es menos conocido o menos evidente, incluso en el examen *posmortem*, (ej. esclerosis múltiple)

también se observan bajas señales de NAA. La capacidad de cuantificar la pérdida o el daño neuronal *in vivo* es una de las aplicaciones potenciales más importantes de la ERM en las enfermedades cerebrales.

Colina: la señal de "colina" ("Cho" 3.20 ppm) es un pico compuesto que consiste en las contribuciones de los grupos de trimetilamina glicerofosfocolina (GPC), fosfocolina (PC), y una pequeña cantidad de colina libre. Estos compuestos están involucrados en la síntesis y la degradación de la membrana, que a menudo se encuentran elevados en estados patológicos en los que haya un aumento del recambio de membrana, procesos patológicos que conducen a la elevación colina incluyen desmielinización activa, mientras que la encefalopatía hepática se caracteriza por bajas concentraciones. Los cambios en la intensidad de resonancia de la Cho parecen producirse por el aumento de los niveles del estado estacionario de los compuestos de colina soluble que incluyen la colina, la fosfocolina, la glicerofosfocolina y, en algunos casos, la betaína. (15)

Creatina: la señal de creatina es un pico de material compuesto que consta de creatina y fosfocreatina ("Cr," 3.03 ppm) ambos compuestos involucrados en el metabolismo energético a través de la reacción de la quinasa de creatina y la generación de ATP. *In vitro*, las células gliales contienen una concentración de dos a cuatro veces mayor que las neuronas. La creatina también muestra grandes variaciones regionales, con niveles más bajos en la sustancia blanca en comparación con la materia gris en el cerebro normal, así como niveles muy altos en cerebelo en comparación con las regiones supratentoriales.

Lactato: la resonancia de lactato (1.31 ppm) generalmente no es detectable en el cerebro en condiciones normales. Sin embargo, a menudo se detecta por espectroscopia de resonancia magnética en condiciones patológicas tales como hipoxia aguda, isquemia, tumores cerebrales y enfermedades mitocondriales.

Mionositol: una de las señales más grandes en los espectros de tiempo de eco corto se produce a partir de mio-inositol (MI 3.5-3.6 ppm). MI es un azúcar pentosa, que es parte del sistema de segundo mensajero intracelular de trifosfato de inositol. Se ha demostrado que las células gliales in vitro contienen niveles más altos de MI que las neuronas. Se encuentra reducido en la encefalopatía hepática, con aumento en la demencia de Alzheimer y las enfermedades desmielinizantes.

Glutamato y Glutamina: el glutamato (Glu) es el aminoácido más abundante en el cerebro y es el neurotransmisor dominante. A 1.5 T, hay una superposición casi completa de glutamato (Glu) y glutamina (Gln), y se detecta como un pico compuesto "Glx". En los campos más altos (3,0 T) y por encima, pueden ser cuantificados de forma individual. El glutamato se ha encontrado con niveles elevados en placas de pacientes con esclerosis múltiple. Se encuentra elevación de glutamina en pacientes con encefalopatía hepática .

Aproximadamente 25 compuestos adicionales se han detectado en los espectros de protones del cerebro humano. Algunos de estos compuestos están presentes en el cerebro humano normal, pero son difíciles de detectar de forma rutinaria debido a que son muy pequeños o tienen picos superpuestos. Algunos ejemplos de estos compuestos incluyen N-acetil aspartoglutamato (NAAG), aspartato, taurina, escilo-inositol, betaína, etanolamina, nucleótidos de purina, histidina, glucosa y glucógeno. (15)

Otros compuestos son más difíciles de detectar y requieren el uso de técnicas de "edición espectral" ya que en los espectros convencionales se superponen y están oscurecidos por señales mucho más grandes. Ejemplos de compuestos que requieren de edición espectral a medir incluyen γ -amino-butírico (GABA) y glutatión (GSH). Los compuestos exógenos que son capaces de cruzar la barrera hematoencefálica pueden ser detectados por espectroscopía de protones.

Un espectro típico obtenido del cerebro de un sujeto voluntario a 1.5 Teslas

muestra siete picos diferentes. Estos se originan de: monoésteres fosfóricos (MEP); fosfato inorgánico (Pi); diésteres fosfóricos (DEP); fosfocreatina (PCr); y los átomos de fósforo α , β y γ del ATP. También es posible medir indirectamente el pH a partir del desplazamiento químico del Pi y el Mg libre a partir del desplazamiento químico del ATP. (13)

| Compounds normally present | Compounds which may be detected under pathological or other abnormal conditions |
|---|--|
| <i>Large signals at long TE</i> | |
| <i>N</i> -Acetylaspartate (NAA) | Lactate (Lac) |
| Creatine (Cr) and phosphocreatine (PCr) | β -Hydroxy-butyrate, acetone |
| Cholines (Cho): | Succinate, pyruvate |
| Glycerophosphocholine (GPC) | Alanine |
| Phosphocholine (PC), free choline (Cho) | Glycine |
| <i>Large signals at short TE</i> | |
| Glutamate (Glu) | Lipids |
| Glutamine (Gln) | Macromolecules |
| <i>myo</i> -Inositol (mI) | Phenylalanine |
| | Galactitol |
| <i>Small signals (short or long TE)</i> | |
| <i>N</i> -Acetylaspartylglutamate (NAAG), aspartate | Exogenous compounds (short or long TE) Propan-1,2-diol Mannitol |
| Taurine, betaine, <i>scyllo</i> -inositol, ethanolamine | Ethanol Methylsulfonylmethane (MSM) |
| Threonine | |
| Glucose, glycogen | |
| Purine nucleotides | |
| Histidine | |
| <i>Small signals that can be detected with the use of spectral editing techniques</i> | |
| γ -Amino-butyric acid (GABA) | |
| Homocarnosine | |
| Glutathione | |
| Threonine | |
| Vitamin C (ascorbic acid) | |

UTILIDAD DE LA ESPECTROSCOPIA POR RESONANCIA MAGNÉTICA

La espectroscopia por RM es una herramienta para la evaluación diagnóstica y pronóstica de varias entidades patológicas (7) :

1. Tumores cerebrales
2. Trastornos neonatales y pediátricos (hipoxia, isquemia, enfermedades genéticas metabólicas y lesión cerebral traumática).
3. Lesiones cerebrales infecciosas
4. Enfermedades desmielinizantes
5. Epilepsia
6. EVC

El papel que juega la espectroscopia de RM en la evaluación y seguimiento de tumores cerebrales ha cobrado importancia en los últimos años como estudio o herramienta complementaria al estudio de imagen inicial y resolviendo preguntas clínicas especialmente en la diferenciación tumoral de otras lesiones focales (placas desmielinizantes, encefalitis), obtención de un diagnóstico definitivo de las lesiones focales atípicas con captación en anillo (gliomas de alto grado, metástasis, linfomas y abscesos), la identificación de los sitios de biopsia óptimos en el caso de gliomas heterogeneos, seguimiento de la respuesta al tratamiento, y diferenciar entre los cambios inducidos por el tratamiento y la recidiva tumoral. (7,13)

Con respecto a la colina, se sabe que es un derivado de fosfolípidos de membrana y en parte puede actuar como un sistema de segundo mensajero para la proliferación celular a largo plazo. Por lo tanto, hay evidencia que sugiere que los fosfolípidos de la membrana precursora, principalmente fosfocolina (PCho) y fosfoetanolamina (Pethm) aumentan en concentración durante la proliferación celular en los gliomas hipotalámicos que contribuyen al "pico de colina" en MRSP, esto puede correlacionarse significativamente con la inmunohistoquímica del marcador de proliferación celular Ki-67 (MIB.1) el reconocimiento de los antígenos nucleares presentes en todas las fases del ciclo celular excepto G0 en la fase de reposo, lo que puede significar una evaluación prequirúrgica de estas células tumor (7).

En los macroadenomas hipofisarios se ha demostrado una correlación positiva ($r = 0.81$, $p < 0.001$) entre la concentración de colina y el índice de proliferación Ki 67. (8)

Se usa la espectroscopia de RM como adyuvante para proporcionar información adicional sobre el riesgo de proliferación y sangrado . En los casos de tumores hormonalmente activos (por ejemplo, prolactinomas), el conocimiento de la hemorragia tumoral aproximada puede predecir la terapia de la cirugía temprana o la observación cercana.

Se ha estudiado la espectroscopia en el tiempo de eco de largo que permite una buena diferenciación entre lactato, lípidos y alanina con una menor distorsión de la línea de base y metabolitos como el inositol, se observan fácilmente sólo en el tiempo de eco corto. (9)

En un estudio previo en el que se analizaron tumores supraselares, el adenoma hipofisario (macroadenoma) reveló en el perfil de metabolitos elevación moderada de lípidos, reducción del pico de N-acetilaspártato (NAA) y elevación moderada de PCho. (10)

En un estudio publicado en 2017 por y col. se realizó una revisión de la literatura que incluyó revisión de algunos metaanálisis, arrojaron que Nueve estudios evaluaron la aplicación de MRS. Se encontró que la MRS era complementaria al diagnóstico diferencial de los tumores supraselares. Los adenomas de los paciente presentaron perfiles metabólicos distintos en comparación con otros tipos de patología intracraneal o tejido normal Chernov et. al investigaron el papel de la espectroscopía de RM en 1.5T en la caracterización de 56 masas (11). Los 19 adenomas pituitarios en la cohorte se caracterizaron por un pico de acetilaspártato (NAA) significativamente reducido. De estos 19, adenomas funcionales mostraron un mayor nivel de NAA en comparación con los adenomas no funcionales que se acercaron a la significancia $p < 0,1$. Falini et al revisaron adenomas diagnosticadas con MRI y encontraron similarmente menor NAA y Cho más alto en las lesiones en comparación con el tejido cerebral normal.

El uso diagnóstico de MRS para evaluar la eficacia del tratamiento médico está mal documentado. Kozic et al observaron una disminución significativa en la concentración relativa de colina (Cho) y el volumen total del tumor en un estudio de caso de un adenoma secretador de GH después del tratamiento con somatostatina. Su grupo también sugirió que un pico de Cho elevado en PAs puede servir como un marcador de proliferación celular, corroborando los hallazgos de Stadlbauer et al. (12)

DEFINICIÓN DEL PROBLEMA

Los tumores hipofisarios representan 9-12% de los tumores cerebrales primarios (3er tumor cerebral mas común). La espectroscopia de RM es una herramienta común y bien aceptada en el diagnóstico de tumores cerebrales, actualmente se considera una herramienta complementaria a la resonancia magnética.

La aplicación en el abordaje y pronóstico de adenomas hipofisarios es un área poco explorada ya que existen pocos estudios que describan el espectro de los metabolitos en relación con la funcionalidad de la lesión.

Hasta ahora ningún otro estudio no invasivo ha podido diferenciar los tumores productores y no productores y los estudios que se están utilizando ahora en el diagnóstico de estos tumores no dan información sobre las implicaciones pronósticas según la composición metabólica de la neoplasia.

Ahora sabemos que la categorización de los macroadenomas pituitarios por espectroscopia de RM puede proporcionar una amplia lista de metabolitos presentes en el tumor que estamos analizando, y algunas correlaciones se han realizado con éxito en función de la presencia o ausencia de algunos metabolitos específicos.

Hay que tomar en cuenta que el tamaño tumoral se considera una limitante para el uso de esta herramienta ya que su aplicación depende del volumen tumoral.

JUSTIFICACIÓN

Al conocer las características de los metabolitos que componen los adenomas hipofisarios y las diferencias con respecto a su funcionalidad se plantea el uso de la espectroscopia de RM como una herramienta no invasiva, que pudiera tener implicaciones diagnósticas, pronósticas y ser de utilidad al valorar la respuesta terapéutica.

HIPÓTESIS

La espectroscopia por RM será un método de utilidad para la evaluación de adenomas hipofisarios.

Los adenomas hipofisarios funcionantes presentarán mayor concentración de colina (Cho) y disminución en N- acetil aspartato (NAA) con respecto a los no funcionantes.

OBJETIVOS

OBJETIVO GENERAL:

Evaluar por espectroscopia de IRM los adenomas hipofisarios para determinar sus metabolitos.

OBJETIVOS ESPECIFICOS

Comparar los metabolitos entre adenomas funcionantes y no funcionantes:

- Prolactinomas
- Enf. Cushing
- Acromegalia

VARIABLES

CUALITATIVAS:

- Sexo del paciente
- Comorbilidades: Diabetes Mellitus 2, hipertensión, obesidad, hipotiroidismo primario, enfermedad hepática, intolerancia a los carbohidratos (ICOH).
- Diagnostico y presencia o ausencia de funcionalidad tumoral.
- Tratamiento con cabergolina.

- Presencia de sintomatología: cefalea, alteración visual, galactorrea, cambios morfológicos, mareo.
- Déficit hormonal: hipocortisolismo, hipogonadismo hipogonadotrófico, hipotiroidismo central, diabetes insípida, déficit HC.

CUANTITATIVAS:

- Edad
- Talla
- Peso
- Tamaño tumoral: coronal, sagital, transversal
- Volumen tumoral
- Dosis y tiempo de tratamiento con cabergolina
- Concentración metabolitos (ppm)

TIPO DE ESTUDIO

Se trata de un estudio comparativo, observacional, transversal, prolectivo.

MATERIAL Y MÉTODOS

Población del estudio: Pacientes de la clínica de hipófisis, endocrinología general, neurología y medicina interna que se les realice IRM de hipófisis por indicación médica con adenoma hipofisario.

Grupos de estudio:

- Adenomas no funcionantes
- Adenomas funcionantes: prolactinomas, productores ACTH, productores HC.

Criterios de inclusión:

- Hombre o mujer

- Mayores de 18 años
- Pacientes con adenomas mayores a 7 mm.

Criterios de exclusión:

Pacientes con otro tipo de enfermedad hipofisaria distinta al adenoma.

TAMAÑO DE LA MUESTRA

Se utilizará la prueba de comparación de medias para comparar el índice de NAA/colina con una DE de 0.80, con una diferencia esperada 1 ppm, alfa de 0.05, poder de 80% se obtuvo que:

- $N = 2(S^2)(Z_{\alpha} + Z_{\beta})^2 / \Delta^2$
- $N = 1.28 (7.84) / 1$
- $N = 10$

Se considerarán por lo menos 10 casos por grupo, considerando 4 grupos, se reunirán un total de por lo menos 40 pacientes.

ANÁLISIS ESTADÍSTICO

Se utilizará el programa SPSS para el análisis de las variables.

Se utilizará estadística descriptiva con promedio y DE o mediana e IQR. Las frecuencias se expresarán con n y %.

Para comparar si la composición de los adenomas hipofisarios es diferente entre macroadenomas productores y no productores se hará prueba de t de Student o U de Mann-Whitney según la distribución de la variable.

Se utilizará correlación de Pearson o Spearman entre tamaño tumoral y los metabolitos.

Se realizará ANOVA de una vía para comparar el promedio de los metabolitos entre los distintos tipo de diagnóstico.

RESULTADOS

Tabla 1.

Se incluyeron un total de 26 pacientes en el estudio 17 mujeres y 9 hombres, del sexo femenino 8 (62%) con adenomas no funcionantes, y 9 (70%) con adenomas funcionantes, en el sexo masculino 5 (38%) correspondieron a no funcionantes y 4 (30%) funcionantes.

Se encontró diferencia significativa en la edad promedio al momento del diagnóstico 52 años para los adenomas no funcionantes y 39 años para los funcionantes.

En las variables que comprenden talla y peso no se encontraron diferencias significativas.

Comorbilidades que se tomaron en consideración: presencia de DM2, Hipertensión arterial sistémica, dislipidemia y obesidad. Los pacientes con adenomas no funcionantes mostraron mayor prevalencia de HAS (40%) vs (0%) en funcionantes ($p=0.01$), sin diferencias estadísticamente significativas en el resto de comorbilidades, diabetes ($p=0.30$), dislipidemia ($p=0.69$) y obesidad ($p=0.39$).

Las manifestaciones clínicas que se incluyeron arrojaron los siguientes resultados: cefalea mostró tendencia a ser mayor en adenomas funcionantes (85%) vs. no funcionantes (54%) con un nivel de $p = 0.08$.

Alteraciones visuales sin mostrar diferencias significativas ($p= 0.69$) aunque con mayor frecuencia en aquellos pacientes con diagnóstico de adenomas no funcionantes (46%) vs. funcionantes (39%).

Mareo sin diferencias significativas entre los dos grupos ($p= 0.53$) reportado por los pacientes en 15% con diagnóstico de adenoma no funcionante vs. funcionante (8%).

Galactorrea sin diferencias significativas entre los dos grupos ($p= 0.21$) sin embargo estuvo presente en casi la mitad de los pacientes con adenomas funcionantes (46%) vs. no funcionantes (13%).

Cambios físicos con tendencia a la significancia estadística ($p=0.06$) a expensas de los pacientes incluidos con acromegalia dentro del grupo de adenomas

funcionantes (23%) sin reporte de algún caso en aquellos con adenomas no funcionantes (0%).

La afección de los ejes hormonales por su parte únicamente mostro diferencias significativa en el eje tirotrópico ($p < 0.005$) mostrando una prevalencia de (87%) en adenomas no funcionantes vs funcionantes (31%) **gráfica 4.**

Afección del eje corticotropo con evidencia de hipocortisolismo se reporto en 46% de pacientes con adenoma no funcionante y en 23% de aquellos con adenomas funcionante, sin diferencia significativa ($p = 0.21$).

Afección del eje gonadotropo se reportó en 46% de pacientes con adenoma no funcionante, y en 39% de adenoma funcionante, sin diferencia significativa ($p = 0.69$).

Afección del eje somatotropo con déficit de HC se reportó en 15% de pacientes con adenoma no funcionante y 8% de adenoma funcionante sin diferencia significativa entre grupos ($p = 0.53$).

Diabetes Insípida central se reporto en un paciente con adenoma funcionante correspondiendo a 8% de este grupo, sin ningún caso reportado en adenomas no funcionantes, sin que se encontrara significancia estadística ($p = 0.30$).

El antecedente de tratamiento quirúrgico arrojó que el 54% de los pacientes con adenoma no funcionante contaban con antecedente de dicha modalidad de tratamiento mientras que en los pacientes con adenoma funcionante se encontró que el 39% tenía antecedente qx.

($p = 0.43$)

La cabergolina como tratamiento en pacientes con adenoma no funcionante se encontró en un 69% vs. 85% de los pacientes con adenoma funcionante sin que se demostrara significancia estadística ($p = 0.35$)

Tabla 1.- Características de los pacientes, manifestaciones clínicas, déficit hormonal y tratamiento.

| | No funcionante=13 | Funcionante = 13 | p |
|-------------------------|------------------------------|-----------------------------|----------|
| Sexo | | | 0.68 |
| Hombres | 5 (38) | 4(30) | |
| Mujeres | 8 (62) | 9 (70) | |
| Edad | 52+-16 | 39+- 10 | 0.01 |
| Talla (cm) | 161+-.07 | 163+- .11 | 0.68 |
| Peso | 68+-13 | 75+-18 | 0.25 |
| Diabetes | 0 | 1 (8) | 0.30 |
| HAS | 5 (39) | 0 | 0.01 |
| Dislipidemia | 6 (46) | 7 (54) | 0.69 |
| Obesidad | 3 (13) | 5 (39) | 0.39 |
| Cefalea | 7 (54) | 11 (85) | 0.08 |
| Alteraciones V. | 6 (46) | 5 (39) | 0.69 |
| Mareo | 2 (15) | 1 (8) | 0.53 |
| Galactorrea | 3 (23) | 6 (46) | 0.21 |
| Cambios Físicos | 0 | 3 (23) | 0.06 |
| Hipotiroidismo | 11(87) | 4 (31) | <0.005 |
| Hipocortisolismo | 6 (46) | 3 (23) | 0.21 |
| Def. HC | 2 (15) | 1 (8) | 0.53 |
| Hipogonadismo | 6 (46) | 5 (39) | 0.69 |
| DI | 0 | 1 (8) | 0.30 |
| Cabergolina | 9 (69) | 11 (85) | 0.35 |
| Antecedente Qx. | 7 (54) | 5 (39) | 0.43 |

Tabla 2.

Se evaluaron las características de los adenomas en los dos grupos, incluyéndose las siguientes variables:

Tamaño coronal, sagital y transversal donde no se observaron resultados estadísticamente significativos al comparar ambos grupos. T. coronal en no funcionantes y funcionantes con una media de 15 mm ($p=0.89$), T. sagital no funcionante 17mm y funcionante 15 mm ($p=0.87$), T. transversal no funcionante 15 mm y funcionante 13 mm ($p=0.58$).

El resultado del volumen (mm^3) sin diferencias significativas con una $p= 0.73$

La media de la concentración del primer pico presento significancia estadística ($p= 0.02$) al comparar los dos grupos, siendo mucho mayor en adenomas funcionantes vs. no funcionantes. Este mismo comportamiento se observó cuando se compararon las medias del segundo pico arrojado en la espectroscopia presentando significancia estadística ($p=0.04$).

Los tres principales metabolitos que se compararon entre los dos tipos de adenomas arrojaron lo siguiente:

La concentración media de colina medida mediante espectroscopia arrojó una media mucho mayor en adenomas funcionantes (5.28 ppm) vs. no funcionantes (1.31 ppm) mostrando tendencia a la significancia estadística ($p= 0.07$), observándose un comportamiento similar con la creatina donde las medias en adenomas funcionantes (3.04 ppm) vs. no funcionantes (1.70 ppm) mostraron resultados con tendencia significativa ($p=0.07$). **Gráfica 1 y 2**

El metabolito N-acetil aspartato arrojó resultados contrarios, sin significancia estadística o tendencia a la misma ($p= 0.92$) con una media en adenomas no funcionantes (1.06ppm) ligeramente mayor a los funcionantes (0.87 ppm).

El tiempo en meses recibiendo tratamiento con cabergolina arrojó una media de 1 mes para adenomas no funcionantes y de 7 meses para funcionantes, sin que se obtuviera significancia estadística ($p=0.25$)

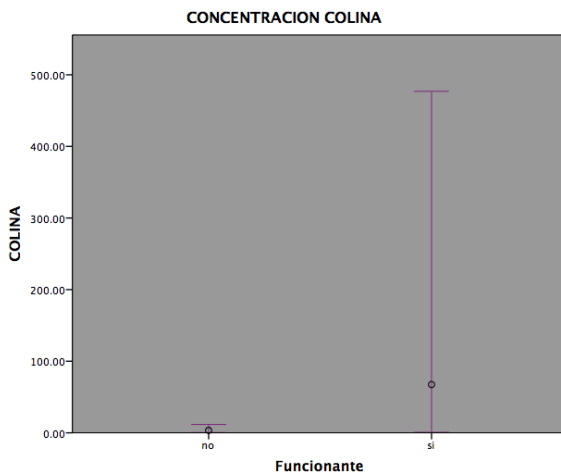
Tabla 2.- Tamaño y comparación principales metabolitos medidos por espectroscopía IRM.

| | No Funcionante =13 | Funcionate =13 | p |
|--|-----------------------|------------------------|------|
| Tamaño Coronal (mm) | 15 (11-21) | 15 (11-22) | 0.89 |
| Tamaño sagital (mm) | 17 (10-22) | 15 (12-21) | 0.87 |
| Tamaño transversal (mm) | 15 (8-21) | 13 (8-18) | 0.58 |
| Volumen (mm³) | 1795 (454-5966) | 1350 (702-4663) | 0.73 |
| Segmentos invadidos | 2+-1 | 2+-1 | 0.65 |
| Conc. Primer Pico | 226.6 (61.4-498) | 26981.3 (173-69200) | 0.02 |
| Conc.Segundo Pico | 149.0 (37-282) | 787.76 (149-5250) | 0.04 |
| Colina | 1.31 (0.6-5.24) | 5.28 (1.46-15.09) | 0.07 |
| NAA | 1.06 (0.20-2.1) | 0.87 (0.42-1.73) | 0.92 |
| Creatina | 1.70 (0.8-3.9) | 3.04 (2.1-10.7) | 0.07 |
| Tiempo tx (meses) | 1 (0-9) | 7 (6-24) | 0.25 |

Gráfico 1.

Diferencia en la concentración de colina entre adenomas funcionantes y no funcionantes, se observa la amplia variación en las concentraciones del metabolito entre ambos.

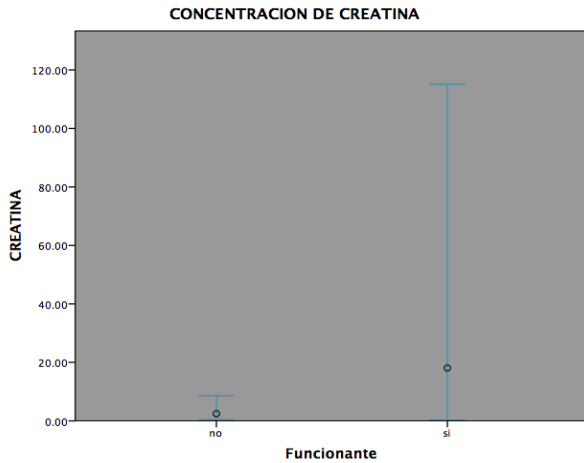
Los valores de distribución en adenomas funcionantes presentaron una media de 3.04 (2.1-10.7) vs no funcionantes 1.70 (0.8-3.9) con un nivel de $p = 0.07$



$p=0.07$

Gráfico 2.

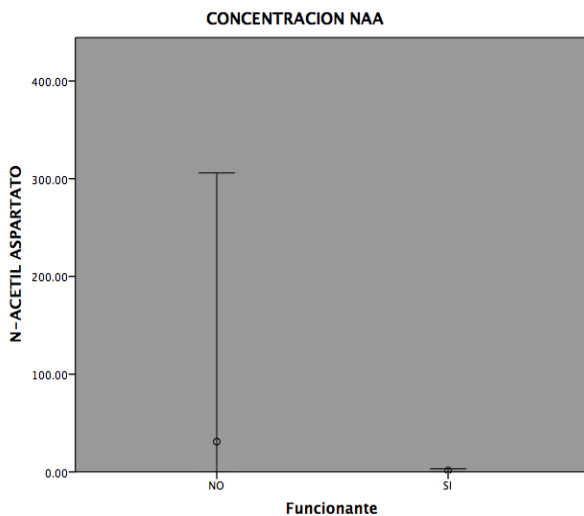
Diferencia en la concentración de creatina entre adenomas funcionantes y no funcionantes, se observa la amplia variación en las concentraciones del metabolito entre ambos. Los valores de distribución en adenomas funcionantes presentaron una media de 3.04 (2.1-10.7) vs no funcionantes 1.70 (0.8-3.9) con un nivel de $p = 0.07$



p= 0.07

Gráfico 3.

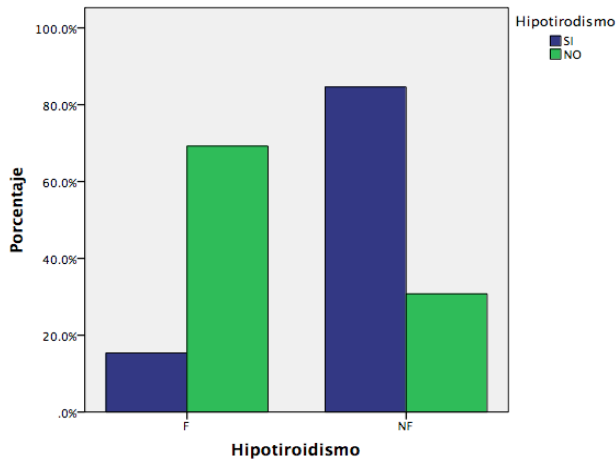
Diferencia en la concentración de N- acetil aspartato entre adenomas funcionantes y no funcionantes, en este caso el metabolito medido presento mayor concentración media y amplia distribución entre los valores en adenomas no funcionantes 1.06 (0.20-2.1) contra aquellos funcionantes 0.87 (0.42-1.73) nivel de $p = 0.92$



p= 0.92

Gráfico 4.

Grafica de barras que muestra la prevalencia de hipotiroidismo central en pacientes con adenomas no funcionantes 11 (87%) y funcionantes 4 (31%).



$p = <0.005$

Gráfico 5.

Grafica de barras que muestra la composición de los principales metabolitos arrojados en el primer pico de espectroscopía. En ambos tipos de adenomas se observa que predominan los lípidos, seguido de glucosa y glutamato únicamente en no funcionantes.

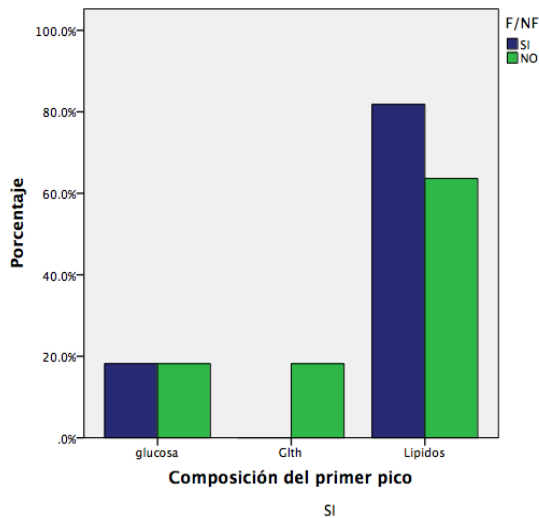
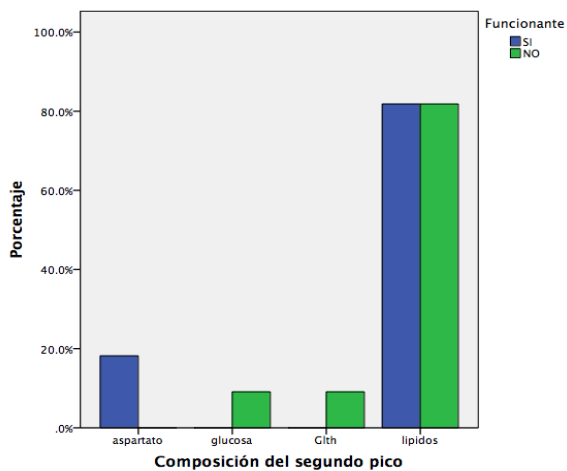


Gráfico 6.

Grafica de barras que muestra la composición de los principales metabolitos arrojados en el segundo pico de espectroscopía. En ambos tipos de adenomas se observa que predominan los lípidos, seguido de glucosa y glutamato en no funcionantes y NAA únicamente en funcionantes.



DISCUSIÓN

Los adenomas hipofisarios son el tercer tumor cerebral mas común, comprenden aproximadamente el 12% de los tumores a nivel de SNC y son los tumores del área selar mas frecuentes. Es evidente el avance que se ha dado a partir del desarrollo de la IRM principalmente en lo que respecta a la información anatómica de la patología intracraneal. El interés acerca del aporte que pudiera brindar el espectro metabolico se exacerbó a partir de que se observó la utilidad de espectroscopia de RM en otro tipo de patología cerebral que comprende lesiones tumores, lesiones por hipoxia, y encefalopatías por múltiples causas. Los primeros estudios que mostraron interés en el comportamiento metabolico de los adenomas hipofisarios se publicaron a principios de este siglo, reportándose en su mayoría una tendencia a incremento de colina y disminución de N- acetil aspartato. Posteriormente estos se correlacionaron con índices de proliferación. Ganslant y col. documentaron la correlación entre la concentraciones de colina y el índice de proliferación (MIB-1) sugiriendo que esta podría estar involucrada en el potencial de proliferación y la agresividad de algunos adenomas hipofisarios.

Recordemos que la colina es un marcador involucrado en la síntesis y la degradación de la membrana, que a menudo se encuentran elevados en estados patológicos en los que haya un aumento del recambio de membrana, procesos patológicos que conducen a la elevación colina incluyen desmielinización activa, sin embargo el comportamiento en adenomas hipofisarios es de interés reciente. El hecho de que haya reportado una diferencia entre adenomas funcionantes y no funcionantes en este estudio pudiera explicarse por el mas rápido recambio celular que se presenta en los primeros.

El NAA es uno de los aminoácidos más abundantes en el sistema nervioso central, arroja la mayor intensidad de espectro en el cerebro adulto. Es sintetizado en la mitocondria neuronal. Se considera como un "marcador neuronal", ya que los estudios inmunocitoquímicos han sugerido que se restringe predominantemente a las neuronas, axones y dendritas en el sistema nervioso central

Los primeros estudios que le tomaron curiosidad al este metabolito reportaron disminución en el N- acetil aspartato con respecto a colina. Chernov y col.

estudiaron 56 tumores cerebrales, 19 correspondieron a adenomas hipofisarios, de estos los adenomas hipofisarios funcionales mostraron un mayor nivel de NAA en comparación con adenomas no funcionales acercándose a la significancia estadística $p < 0.1$

En este estudio el comportamiento de N- acetil aspartato con respecto a colina disminuyó, sin embargo los adenomas no funcionales mostraron mayor concentración de este metabolito en comparación con los funcionales, cabe mencionar que en este estudio se incluyó a un grupo mayor de adenomas hipofisarios.

El comportamiento clínico de los pacientes presento diferencias en cuanto a la edad de diagnóstico. Esto es fácilmente comprensible al tomar en cuenta que los adenomas funcionales se acompañan de manifestaciones clínicas que ameritan atención médica relativamente pronta en la mayoría de los casos. El síntoma más prevalente en los pacientes fue cefalea y con mayor frecuencia en pacientes con adenomas funcionales, el tratamiento quirúrgico aunque fue más frecuente en aquellos con adenomas no funcionales sin mostrar relevancia estadística. Por el contrario la otra modalidad de tratamiento tomada en cuenta fue la ingesta de cabergolina reportándose con mayor frecuencia en adenomas funcionales así como mayor tiempo en tratamiento. Esto es esperado y coincide con otros reportes ya que los adenomas no funcionales al debutar suelen presentarse con alteración en la agudeza visual y otros síntomas compresivos. Es importante mencionar que la mayoría de los adenomas funcionales fueron prolactinomas, y el principal tratamiento es la cabergolina, lo que contribuyó a que el porcentaje de tratamiento fuera mayor.

El comportamiento de los ejes hormonales comprendió un patrón que llama la atención con mayor prevalencia de hipotirodisismo central en aquellos pacientes con adenomas no funcionales, no coincidiendo con el déficit hormonal que se observa en el panhipituitarismo por efecto mecánico del tumor o en casos de hipofisitis.

Aunque se considera la imagen de resonancia magnética el estándar de oro para observar cambios post operatorios en ocasiones es difícil diferenciar el tejido, se

sabe que la actividad metabólica postoperatoria de los adenomas es de gran valor para el neurocirujano por el plan de tratamiento y evaluación de la respuesta al tratamiento. Hay que comentar las debilidades reportadas en relación a este estudio, Chernov et al evaluaron tres adenomas recurrentes y observaron que la espectroscopia de IRM puede tener menos valor diagnóstico en el contexto de recurrencia, ya que las cicatrices postoperatorias pueden incorporarse al volumen de tejido estudiado.

Dado el paradigma diagnóstico que comprenden los adenomas hipofisarios, se justifican más estudios para llegar a obtener una modalidad costo efectiva complementaria a la imagen de resonancia magnética. La obtención del espectro metabólico es una herramienta prometedora en esta área.

CONCLUSIONES

La espectroscopia de resonancia magnética tiene la ventaja de ser una técnica de bajo costo y de fácil implementación, es evidente la necesidad de investigación adicional acerca de la utilidad con adenomas hipofisarios con la inclusión de un mayor número de pacientes. Este es uno de los primeros estudios donde se observa mediante IRM y espectroscopía el comportamiento metabólico de adenomas hipofisarios así como el reporte de las manifestaciones clínicas y tipo de tratamiento recibido.

BIBLIOGRAFÍA

1. Chaudhary and S.Bano. Imaging of the pituitary: Recent advances. *Indian J. Endocrinol. Metab.* 2011; 15: 216–23
2. Janna L. et al. High-field proton magnetic resonance spectroscopy reveals metabolic effects of normal brain aging. *Neurobiology of Aging.* 2014;1686-1694
3. A. Stadlbauer, M. Buchfelder, et al. Proton magnetic resonance spectroscopy in pituitary macroadenomas: preliminary results. *J. Neurosurg.* 2008; 109: 306–312
4. H.E.Turner, J. A. Wass. Are markers of proliferation valuable in the histological assessment of pituitary tumours? *Pituitary.*1999; 1: 147–51
5. T.M.Rudkin,D.L.Arnold et al. Proton magnetic resonance spectroscopy for the diagnosis and management of cerebral disorders. *Arch. Neurol.* 1999; 56:919–926
6. W.G.Negendank, R. Sauter et al. Proton magnetic resonance spectroscopy in patients with glial tumors: a multicenter study. *J. Neurosurg.* 1996; 84: 449–58
7. T.K.Kendi, S. Caglar et al. Suprasellar germ cell tumor with subarachnoid seeding MRI and MR spectroscopy findings. *Clin. Imaging.* 28;404–7
8. S. Herminghaus, U. Pilatus et al.“Increased choline levels coincide with enhanced proliferative activity of human neuroepithelial brain tumors,” *NMR Biomed.* 2002;15: 385–392
9. F. F. Mohammad,D. I. Hasan et al. “MR spectroscopy and diffusion MR imaging in characterization of common sellar and supra-sellar neoplastic lesions” *Egypt. J. Radiol. Nucl. Med.* 2014; 45: 859–867
- 10.Chanson P, Salenave S. Diagnosis and treatment of pituitary adenomas. *Minerva endocrinologica.* 2004;29(4):241-275.
- 11.Chernov MF, Kawamata T, Amano K, et al. Possible role of single-voxel (1)H-MRS in differential diagnosis of suprasellar tumors. *Journal of neuro-oncology.* 2009;91(2):191-198.
12. Kozic D, Medic-Stojanoska M, Ostojic J, Popovic L, Vuckovic N. Application of MR spectroscopy and treatment approaches in a patient with extrapituitary growth hormone secreting macroadenoma. *Neuro*

endocrinology letters. 2007;28(5):560-564.

13. Falini A, Calabrese G, Origgi D, et al. Proton magnetic resonance spectroscopy and intracranial tumours: clinical perspectives. *Journal of neurology*. 1996;243(10):706-714.

14. Faghieh Jouibari M, Ghodsi SM, Akhlaghpour S, et al. Complementary effect of H MRS in diagnosis of suprasellar tumors. *Clinical imaging*. 2012;36(6):810-815.

15. Segebarth CM, Baleriaux DF, de Beer R, et al. 1H image-guided localized 31P MR spectroscopy of human brain: quantitative analysis of 31P MR spectra measured on volunteers and on intracranial tumor patients. *Magnetic resonance in medicine*. 1989;11(3):349-366.