



UNIVERSIDAD NACIONAL AUTÓNOMA DE MÉXICO

FACULTAD DE MEDICINA

DIVISIÓN DE ESTUDIOS DE POSTGRADO E INVESTIGACIÓN
HOSPITAL GENERAL "DR. MANUEL GEA GONZÁLEZ"

TRATAMIENTO DEL HALLUX RIGIDUS MEDIANTE ARTROSCOPIA MAS CIRUGIA
PERCUTANEA (" TÉCNICA HIBRIDA"). REPORTE DE SERIE DE CASOS.

TÉSIS:
QUE PARA OBTENER EL TÍTULO DE ESPECIALISTA EN ORTOPEDIA

PRESENTA:
DR. HECTOR ULISES QUINTANILLA SOTO

ASESOR:
DRA. ANA CRISTINA KING MARTÍNEZ
MÉDICO ADSCRITO Y JEFE DE SERVICIO A LA DIVISIÓN DE ORTOPEDIA DEL HOSPITAL
GENERAL "DR. MANUEL GEA GONZÁLEZ"

CIUDAD DE MÉXICO A 27 DE JUNIO DEL 2017



Universidad Nacional
Autónoma de México



UNAM – Dirección General de Bibliotecas
Tesis Digitales
Restricciones de uso

DERECHOS RESERVADOS ©
PROHIBIDA SU REPRODUCCIÓN TOTAL O PARCIAL

Todo el material contenido en esta tesis esta protegido por la Ley Federal del Derecho de Autor (LFDA) de los Estados Unidos Mexicanos (México).

El uso de imágenes, fragmentos de videos, y demás material que sea objeto de protección de los derechos de autor, será exclusivamente para fines educativos e informativos y deberá citar la fuente donde la obtuvo mencionando el autor o autores. Cualquier uso distinto como el lucro, reproducción, edición o modificación, será perseguido y sancionado por el respectivo titular de los Derechos de Autor.

HOSPITAL GENERAL "DR. MANUEL GEA GONZÁLEZ"

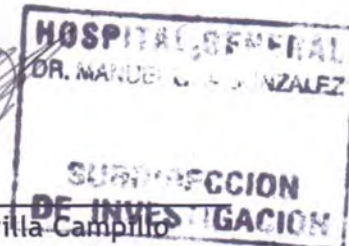
AUTORIZACIONES




Dr. Héctor Manuel Prado Calleros
Director de Enseñanza e Investigación.



Dr. José Pablo Maravilla Campillo
Subdirector de Investigación Biomédica



Dr. Octavio Sierra Martínez
Director General y Asesor de Tesis




Dra. Ana Cristina King Martínez
Médico adscrito y Jefe de servicio de la división de Ortopedia
y Tutor Principal

Este trabajo de tesis con número de registro: 20-14-2017, presentado por Dr. Hector Ulises Quintanilla Soto se presenta en forma con visto bueno por el tutor principal de la tesis Dra. Ana Cristina King Martinez, con fecha 27 de Junio del 2017 para su impresión final.



Dr. José Pablo Maravilla Campillo
Subdirector de Investigación Biomédica



Dra. Ana Cristina King Martinez
Tutor Principal


TRATAMIENTO DEL HALLUX RÍGIDUS MEDIANTE ARTROSCOPIA MAS CIRUGIA PERCUTÁNEA (“TÉCNICA HIBRIDA”). REPORTE DE SERIE DE CASOS.

Este trabajo fue realizado en el Hospital General “Dr. Manuel Gea González” en la División de Ortopedia bajo la dirección de la Dra Ana Cristina King Martínez con el apoyo del Dr Octavio Sierra Martínez y adscritos de la División quienes orientaron y aportaron a la conclusión de este trabajo.

COLABORADORES:



Dr. Hector Ulises Quintanilla Soto
Autor



Dra. Ana Cristina King Martínez
2° Coautor

AGRADECIMIENTOS

Gracias a mis padres Sergio y Carmen, a mis abuelos Mariana y Reyes por darme su apoyo e impulsar mis sueños y decisiones de vida, por la educación que me han dado en casa, por los valores que me han inculcado, y por permitirme tener una educación. A pesar de momentos difíciles siempre han estado conmigo demostrando que son las personas que siempre estarán a mi lado. A mis hermanos que son motivo de mi esmero para darles el ejemplo de que se pueden cumplir los sueños y las metas que uno se propone en la vida. Los caminos para alcanzar mis sueños no han sido del todo sencillo pero siempre he contado con un gran equipo en casa.

Le agradezco a mis profesores que me han acompañado en estos años de residencia: Dra Ana Cristina King Martinez, Dr Octavio Sierra Martinez, Dr. Arturo Saldivar Moreno, Dr. Hugo Vilchis Sámano, Dr Carlos Garcia, Dr Carlos Pacheco, Dr. Luis Martin Fregoso Maisterrena, Dr Jose Aburto, Dr Dra. Daniela Ayala, Dr Juan Jose Dominguez, Dr. Roberto Espinosa, Dr. Aldo Bauza, Dr. Jurado, Dr. Homero Reguera. Por haber compartido conmigo sus conocimientos, sus técnicas, brindarme la confianza, por corregirme, por la disciplina, el apoyo y los conocimientos que me han formado como especialista.

A mis compañeros de residencia en especial a Liliana y a Edgar que fueron cómplices, aliados y amigos que me acompañaron durante estos 4 años, que se volvieron realmente en un apoyo en todo momento; así como a todos los residentes que me formaron y que tuve la oportunidad de enseñar y aportarles algo de enseñanza y la pasión que tengo por esta profesión.

TRATAMIENTO DEL HALLUX RÍGIDUS MEDIANTE ARTROSCOPIA MAS CIRUGIA PERCUTÁNEA (“TÉCNICA HIBRIDA”). REPORTE DE SERIE DE CASOS.

King - Martínez Ana Cristina ¹; Quintanilla – Soto Hector Ulises ²; Sierra – Martínez Octavio ³; ¹ Médico Adscrito y Jefe de la División de Ortopedia el Hospital General “Dr. Manuel Gea González”. ² Médico Residente de la especialidad de Ortopedia del Hospital General “Dr. Manuel Gea González”, ³ Director General del Hospital General “Dr. Manuel Gea González”.

Resumen

Introducción: Se describe una serie de casos a los cuales se les realizó cirugía con técnica híbrida mediante artroscopia y cirugía percutánea para pacientes con diagnóstico de Hallux Rigidus (HR), la cual no se había utilizado de forma conjunta ni tampoco se había descrito. Este reporte puede ser el parteaguas para desarrollar estudios experimentales y comparativos con otras técnicas.

Material y Método: Se operaron 8 pies en 6 casos, 2 de forma bilateral (5 mujeres y 1 hombre) con diagnóstico de HR. La artroscopia de la articulación metatarsofalángica (MTF) del primer dedo y la combinación de osteotomías de forma percutánea, es un método diagnóstico terapéutico, permite visualizar de forma directa la articulación MTF y metatarsosésamoidea de manera artroscópica y dependiendo de los hallazgos anatómicos, nos permite determinar el tipo de intervención quirúrgica que necesita el paciente.

Resultados: Los 8 pies operados llevan un seguimiento de 6 meses mínimo postoperatorio estos; disminuyeron el grado de dolor según la escala análoga nominal (ENA), aumentaron los grados de movilidad de la articulación MTF, mejoraron la puntuación de funcionalidad con el score de la Sociedad Ortopédica Americana de Pie y Tobillo (AOFAS) y no han presentado complicaciones.

Conclusion: Este reporte puede ser el parteaguas para desarrollar estudios experimentales y comparativos con otras técnicas.

Palabras clave: Hallux Rígido, cirugía, osteoartritis, articulación metatarsofalángica, artroscopia, procedimiento quirúrgico mínimamente invasivo.

Abstract

Introduction: We describe a series of cases with which surgery was performed using arthroscopy and surgery for patients diagnosed with Hallux Rigidus (HR), which was neither used nor described. This report may be the basis for developing experimental and comparative studies with other techniques.

Material and Method: We performed 8 feet in 6 cases, 2 bilaterally (5 women and 1 man) with HR diagnosis. The arthroscopy of the metatarsophalangeal joint of the first toe and the combination of percutaneous osteotomies, is a therapeutic diagnostic method, allows direct visualization of the metatarsophalangeal joint and Metatarsus sesamoidea in the arthroscopy manner and depending on the anatomical findings, allows us to determine the type of surgical intervention that the patient needs

Results: The 8 feet operated have a follow-up period of 6 months postoperatively; They decreased the degree of pain according to the nominal analogue scale (ENA), increased the degrees of mobility of the metatarsophalangeal joint, improved the functionality score with the American Orthopedic Foot and Ankle Society (AOFAS) And they have not presented any complications.

Conclusions: This report may be the basis for developing experimental and comparative studies with other techniques.

Key words: Hallux Rigidus, surgery, osteoarthritis, metatarsophalangeal joint, arthroscopy, minimally invasive surgical procedure.

Introducción: Se define el Hallux Rigidus (HR) como la artrosis de las articulaciones metatarsofalángica (MTF) y metatarsosésamoidea del 1er dedo del pie, que provoca dolor y limitación de la movilidad, especialmente de la flexión dorsal.¹ El padecimiento fue descrito por Cotterill en 1888, aunque él no le dio ese nombre.

Durante la fase de despegue de la marcha, es necesaria una flexión dorsal de 65 a 75° de la articulación MTF del primer dedo; al encontrarse disminuida la flexión dorsal, se produce una supinación vicariante del antepié acompañado de metatarsalgia. La fisiopatología del HR se caracteriza por cambios degenerativos a nivel articular, secundaria a sinovitis, produciendo rigidez de la articulación MTF que progresa a la formación de osteofitos, pérdida del cartílago y esclerosis del hueso subcondral, predominantemente en el dorso de la articulación dificultando la dorsiflexión (principal movimiento de dicha articulación para la marcha).²

El HR se ha clasificado en primario y secundario dependiendo de su etiología. El primario se asocia con la presencia de primer metatarsiano largo y la forma cuadrada o aplanada de la cabeza metatarsal.³ El HR secundario es causado por: traumatismo, alteraciones metabólicas (gota) procesos inflamatorios (artritis reumatoide), microtraumatismos (soldados o deportistas), alteraciones vasculares (osteocondritis disecante) o como secuela de cirugía con frecuencia resección-artroplastia tipo Keller^{4,5}

Coughlin y Shuurnas⁶, mencionan que después del Hallux Valgus el HR es la patología más frecuente de la primera articulación MTF. Gould et al⁷ reporta una frecuencia de 1/45 individuos, con inicio de manifestaciones clínicas a partir de los 40 años. En general no existen diferencias significativas en cuanto al predominio en uno u otro sexo, aunque para algunos autores se encuentra más en el sexo femenino.⁸

El principal síntoma es el desarrollo gradual de inflamación dolorosa y rigidez de la primera articulación MTF. A la exploración física, se pueden ver y palpar varias etapas de adelgazamiento o inflamación, el dato clínico más frecuente es la limitación de la dorsiflexión, con un aumento del dolor al llegar a la dorsiflexión máxima. Debido a que la marcha normal requiere de 15 grados de dorsiflexión, las anomalías de la marcha son generalmente hallazgos finales e incluyen supinación del antepié con carga sobre la barra lateral y rotación externa.⁹

La clasificación de la gravedad de HR utiliza el rango de movimiento pasivo, clínicos y exámenes radiográficos para asignar una calificación de 0 a 4. Este sistema de clasificación se ha informado de predecir con fiabilidad el resultado del tratamiento quirúrgico.² (Tabla 1)

Yee y Lau, en una revisión de la literatura sobre el hallux rigidus, determinaron que la evidencia apoya el uso de medidas no quirúrgicas para el tratamiento como las ortesis de pie, modificaciones de zapatos, y las inyecciones de corticosteroides

Tabla 1. Grado de severidad de Hallux Rigidus

Grado	Radiográficamente	Dolor	Movilidad de la articulación MTF
0	Normal	Ninguno	Rigidez o leve perdida
1	Estrechez menor del espacio articular de MTF	Intermitente	Restricción leve
2	Moderada estrechez del espacio articular, formación de osteofitos	Más constante	Restricción moderada
3	Severa estrechez del espacio articular, formación de osteofito	Costante (Sin dolor a medio rango de la movilidad de la articulación MTF)	Restricción severa (<20° de movilidad total)
4	Severa estrechez del espacio articular, formación de osteofito	Dolor a medio rango de la movilidad pasiva de la articulación MTF	Restricción severa (<20° de movilidad total)

MTF Metatarsofalangica

Modificado por Coughlin MJ, Shurnas PS, Hallux Valgus en hombre: II. Movilidad del primer rayo después de la bunionectomía, y factores asociados con deformidad de Hallux Valgus, Foot Ankle Int 24:73, 2003.

de hialuronato de sodio antes de considerar la cirugía.¹⁰

El tratamiento quirúrgico abierto esta indicado en aquellos pacientes en los que el tratamiento conservador ha fracasado, existen numerosos procedimientos quirúrgicos descritos, aunque muchas operaciones se han recomendado para el tratamiento de hallux rigidus como la osteotomía en cuña dorsal en la base de la falange proximal o distal primer metatarsiano, queilectomía, el procedimiento de Keller, y artrodesis de la primera articulación metatarsofalangica, ningun procedimiento ha demostrado ser superior.^{11,12.}

Técnica quirúrgica híbrida.

La técnica quirúrgica híbrida se realiza con anestesia local con el bloqueo nervioso realizado a la altura del tobillo, utilizando solución anestésica con xilocaína al 2% y mepivacina al 2% habitualmente se utilizan 10 a 15 cc de solución en para obtener un bloqueo completo del pie, una vez obtenida la anestesia se realiza la asepsia y antisepsia de la zona operatoria con la posición de los pies volando sobre la camilla quirúrgica, se colocan los campos estériles igual que una cirugía convencional posteriormente se inicia la cirugía con los siguientes pasos:

Técnica artroscópica de la articulación metatarsofalangica.

Se coloca en posición supina. Un torniquete en el muslo se aplica para proporcionar un campo quirúrgico sin sangre. El cirujano se asienta en el lado lateral del pie operado con el monitor en el extremo de la cama. Se realiza tracción manual es generalmente suficiente para la visualización intraarticular e instrumentación. Se utiliza un artroscopio pequeño de 1.9mm y flujo por gravedad.

Los portales dorsomedial y dorsolaterales están en el nivel de la línea medial conjunta y lateral al tendón extensor largo de los dedos. Los riesgos al momento de realizar los portales son las ramas digitales dorsales del nervio peroneo superficial porque están muy cerca de los portales.

Los portales se encuentran con una aguja de calibre 21 antes de la incisión de la piel. El tejido subcutáneo se disecciona con una pinza hemostática y la cápsula articular se perfora por la punta de la pinza hemostática. Los portales son intercambiables como la visualización y la instrumentación portales. El cartílago articular de la cabeza del metatarsiano y la falange proximal se examina para lesiones condrales. La placa plantar se puede probar por cualquier portal con la distracción manual de la articulación. Los ligamentos colaterales se pueden ver en los canales medial y lateral de la articulación. Por último, la cápsula dorsal puede ser examinada mediante la rotación del artroscopio hacia el dorso del pie.^{13,14}

Se observa el espacio articular, la sinovitis, el daño del cartílago y zonas de pinzamiento y dependiendo de estos hallazgos se realiza: limpieza articular, sinovectomía, condroplastia termica, microfracturas condrales, con el propósito de aumentar el espacio articular, y aumentar la movilidad de la articulación. La artroscopia se complementa con la cirugía percutánea por medio de osteotomía de la falange proximal y/o osteotomía distal con base dorsal 1er metatarsiano

Técnica mínima invasiva del hallux rigidus.

Se hace una incisión de 0,5 cm en la parte dorsal del pie delantero medio, justo detrás del cuello del metatarsiano y bajo el nervio digital dorsal con la cuchilla 64 La incisión se profundiza, con dirección la cuchilla de la exostosis medial en el plano de su cara dorsal, y pasa por debajo de la cápsula que cubre la exostosis, tanto en sentido medial y dorsalmente. Una escofina se introduce para eliminar los restos fibrosos de la exostosis, y para producir un espacio de trabajo dorsal entre la exostosis medial debajo y por encima la cápsula de la articulación. Introducimos la fresa pequeña triangular para desgastar la exostosis. Uno debe ser muy agresivos con la exostosis dorsal. En algunos pacientes, es necesario proceder a realizar exostosis de la base dorsal de la falange proximal. A veces, puede ser difícil llegar a la parte lateral de la exostosis dorsal. En estos casos, se realiza una nueva incisión de 0,5 cm, también a nivel de la articulación metatarso-falángica, paralelo al tendón del músculo extensor largo del dedo gordo. En este caso, la cápsula articular y la inserción del tendón del abductor en la base de la falange proximal se deben cuidar para no desestabilizar la unión.

La osteotomía distal del primer metatarsiano(MTT).

Una fresa larga Shanon 44 se utiliza en la cara medial del cuello del metatarsiano, en ángulo de 45 ° con respecto a distal y dorsal a plantar proximal, comenzando justo proximal a la superficie articular de la cabeza del metatarsiano, y termina inmediatamente por encima del hueso sesamoideo. El corte debe comenzar en la cortical medial, y la osteotomía debe proceder cortar la dorsal.

La osteotomía de la base de la falange proximal(F1).

La base de la falange proximal se aborda medial al tendón del músculo extensor largo del dedo gordo, produciendo un espacio de trabajo de la manera habitual. Una fresa larga Shanon 44 fresa se apoya en la cara medial de la base de la falange, y la osteotomía se inicia, evitando los últimos pocos milímetros de hueso de la cara plantar de la falange. La osteotomía se completa tanto en el aspecto lateral y dorsal, el diseño de una cuña dorsal del cierre. La osteotomía se completa con la degeneración ósea. Esto completa la osteotomía plantar una vez que la cuña se logra de la manera correcta. Los tres portales de entrada que sirven suturan de forma rutinaria.

Cuidado posoperatorio.

Una vez finalizada la cirugía debemos colocar un vendaje para mantener la corrección obtenida con la intervención. Se utilizan 3

gasas 10cm , extendidas en su totalidad y colocadas unas sobre otras , las doblamos por la mitad se colocaran entre el primer y segundo dedo, cruzándola sobre la cara interna de la exostosectomía y haciendo una leve tracción hipercorregiremos el dedo con ligera inclinación hacia plantar, cubriremos el resto del antepié con tres gasas abiertas en su totalidad de 10cm, dejamos una gasa desdoblada en región plantar a manera de botón retrocapital y con una venda de gasa completaremos el vendaje el cual incluiremos el antepié y el primer dedo. Posteriormente utilizaremos unas cinchas cruzadas de tela adhesiva a la piel en la misma dirección de las primeras gasas colocadas para reforzara la solidez del vendaje. El vendaje permanecerá colocado el día completo por 4 semanas en los casos de osteotomía distal del primer metatarsiano. El paciente caminará con zapato especial posquirúrgico con suela rígida para ayudar a mantener la estabilidad el tiempo que use sus vendajes. Los pacientes se revisan a 4 semanas, cuando se toman nuevas radiografías. Si las cuñas de cierre permanecen cerradas, se inicia una movilización suave, y los vendajes se mantienen hasta la sexta semana después de la operación.¹⁵

Descripción de los casos:

Se operaron con técnica híbrida 8 pies, de 6 pacientes con promedio de edad 49 años (72-21), 2 de forma bilateral, 5 mujeres y 1 hombre.

La paciente 1 femenina de 72 años con diagnostico de HR con un grado de severidad de Coughlin 3 en pie izquierdo le realizaó: artroscopia, sinovectomía, microfracturas en la cabeza del metatarsiano, y de forma percutánea: capsulotomía cerrada, osteotomía de cierre dorsal en cabeza 1er MTT y osteotomía de la falange proximal(F1), resección de exostosis. Antes de la cirugía reportaba con dolor según escala ENA 10/10, funcionalidad en escala AOFAS 48, flexión dorsal de 5º, flexión plantar de 8º y a los 6 meses de la cirugía se encontró con ENA 4/10, funcionalidad en escala AOFAS 60, flexión dorsal de 10º y plantar de 10º, sin reportarse complicaciones posquirúrgicas.

En un segundo tiempo quirúrgico y en pie derecho con HR Coughlin grado 4 se le realizo: artroscopia, sinovectomía, condroplastía térmica , microfractura cabeza del MTT/base de F1 y cirugía percutánea derecha: capsulotomía MTT-F1, osteotomía de cuña dorsal del MTT y osteotomía de F1. Antes de la cirugía reportaba con dolor según escala ENA 9/10, funcionalidad en escala AOFAS 50, flexión dorsal de 10º, flexión plantar de 5º y a los 6 meses de la cirugía se encontró con ENA 2/10, funcionalidad en escala AOFAS 90, flexión dorsal de 20º y plantar de 30º, sin reportarse complicaciones posquirúrgicas.

La paciente 2 femenina de 51 años con HR derecho Coughlin grado 3 se le realizo: artroscopia de primer dedo más de forma percutánea osteotomía de cuña dorsal del MTT y Osteotomía de F1. Antes de la cirugía reportaba con dolor según escala ENA 6/10, funcionalidad en escala AOFAS 50, flexión dorsal de 5º, flexión plantar de 10º y a los 6 meses de la cirugía se encontró con ENA 2/10, funcionalidad en escala AOFAS 70, flexión dorsal de 10º y plantar de 10º, sin reportarse complicaciones posquirúrgicas.

La paciente 3 femenina de 34 años de edad con HR derecho Coughlin grado 2 se le realizo: artroscopia MTF del primer dedo con capsulotomía lateral y oteotomía percutánea de F1. Antes de la cirugía reportaba con dolor según escala ENA 7/10, funcionalidad en escala AOFAS 14, flexión dorsal de 35º, flexión plantar de 10º y a los 6 meses de la cirugía se encontró con ENA 4/10, funcionalidad en escala AOFAS 77, flexión dorsal de 45º y plantar de 10º, sin reportarse complicaciones posquirúrgicas.

El paciente 4 masculino de 59 años de edad con HR derecho Coughlin grado 4 se le realizo: artroscopia de primer dedo, sinovectomía, microfractura de cabeza de metatarsiano, osteotomía percutánea de primer dedo, ostetomía tipo mober percutánea y capsulotomía medial. Antes de la cirugía reportaba con dolor según escala ENA 8/10, funcionalidad en escala AOFAS 25, flexión dorsal de 5º, flexión plantar de 30º y a los 6 meses de la cirugía se encontró con ENA 3/10, funcionalidad en escala AOFAS 75, flexión dorsal de 10º y plantar de 35º, sin reportarse complicaciones posquirúrgicas.

La paciente 5 femenina de 21 años se opero de ambos pies en diferentes tiempos quirúrgicos, el izquierdo con HR Coughlin grado 2 se realizo: artroscopia, sinovectomía más osteotomía percutánea de F1. Antes de la cirugía reportaba con dolor según escala ENA 8/10, funcionalidad en escala AOFAS 55, flexión dorsal de 15º, flexión plantar de 20º y a los 6 meses de la cirugía se encontró con ENA 3/10, funcionalidad en escala AOFAS 75, flexión dorsal de 15º y plantar de 25º, sin reportarse complicaciones posquirúrgicas.

El pie derecho con HR Coughlin grado 2 se opero: artroscopia, sinovectomía más osteotomía percutánea de F1. Antes de la cirugía reportaba con dolor según escala ENA 9/10, funcionalidad en escala AOFAS 55, flexión dorsal de 15º, flexión plantar de 20º y a los 6 meses de la cirugía se encontró con ENA 4/10, funcionalidad en escala AOFAS 65, flexión dorsal de 20º y plantar de 30º, sin reportarse complicaciones posquirúrgicas.

La paciente 6 femenina de 62 años con HR izquierdo Coughlin grado 2 se le realizo: artroscopia, sinovectomía, condroplastía térmica mas capsulectomía, osteotomía percutánea en cuña dorsal de primer MTT+ ostetomía percutánea de F1. Antes de la cirugía reportaba con dolor según escala ENA 6/10, funcionalidad en escala AOFAS 60, flexión dorsal de 25º, flexión plantar de 10º y a los 6 meses de la cirugía se encontró con ENA 0/10, funcionalidad en escala AOFAS 87, flexión dorsal de 20º y plantar de 10º, sin reportarse complicaciones posquirúrgicas.

En la tabla 2 se muestran los valores preparatorios y posquirúrgicos a los 6 meses para dolor (ENA), score AOFAS y grados de movilidad de la articulación MTF tanto flexión plantar como dorsal.

Discusión:

Las opciones quirúrgicas para HR son bastas y no se ha estandarizado una técnica específica, la elección de la técnica se basa en factores específicos del paciente, tales como el equilibrio entre la movilidad y el alivio del dolor. Varios autores han descrito las técnicas quirúrgicas abierta y percutáneas en la literatura usando una variedad de técnicas de osteosíntesis y métodos quirúrgicos abiertas, ningún autor a descrito una técnica híbrida en la cual se use artroscopia de la primera articulación MTF y osteotomías percutáneas del 1er MTT o/y de la falange próxima del primer dedo. Es por eso la importancia del reporte de estos casos. Los 8 pies operados con técnica híbrida, con un seguimiento de 6 meses postoperatorio mínimo disminuyeron el grado de dolor según la escala análoga nominal (ENA) en promedio de 8(10-6) a 3(0-4), aumentaron los grados de movilidad de la articulación MTF promedio de 28º a 39º, mejoraron la puntuación de funcionalidad con el score AOFAS promedio de 45 a 75 puntos y no han presentado complicaciones por la cirugía.

Conclusión y recomendaciones:

Este reporte puede ser el parteaguas para desarrollar estudios experimentales y comparativos con otras técnicas.

Tabla 2.

	Edad	Sexo	Coughlin Grado de Severidad	Dolor prequirúrgico	Grado de dolor a los 6 meses	Funcion alidad preoper atoria	Funcion alidad 6 meses	Complica ciones	Flexión dorsal del primer dedo prequirúr gico	Flexión dorsal del primer dedo posquirúr gico	Flexión plantar del primer dedo prequirúr gico	Flexión plantar del primer dedo posquirúr gico
	Años		0 al 4	ENA 0-10	ENA 0-10	AOFAS	AOFAS		Grados	Grados	Grados	Grados
1	72	Femenino	4	10	4	48	60	no	5	10	8	10
1	72	Femenino	3	9	2	50	90	no	10	20	5	30
2	51	Femenino	3	6	2	50	70	no	5	10	10	10
3	34	Femenino	2	7	4	14	77	no	35	45	10	10
4	59	Masculino	2	8	3	25	75	no	5	10	30	35
5	21	Femenino	2	8	3	55	75	no	15	15	20	25
5	21	Femenino	2	9	4	55	65	no	15	20	20	30
6	62	Femenino	2	6	0	60	87	no	25	20	10	10

Referencias Bibliográficas:

- 1.-Jardé O. Hallux rigidus. Encycl Méd Chir. Elsevier. 1996. Paris. 14-128-A-10.
- 2.-Campbell. Cirugía Ortopédica. Editorial Harcourt Brace. 1998. Vol. 1, 12a edición, capítulo 81.
- 3.-Calvo A. Estudio de casos y controles para la evaluación de la asociación de parámetros morfológicos del pie y la presencia de hallux rigidus. Tarragona: Universitat Rovira i Virgili. 2005.
- 4.-Keller WL. The surgical treatment of bunions and hallux valgus. Ny Med J. 1904;80:741-2.
- 5.-Viladot A. Síndrome de sobrecarga del primer radio. En: Viladot A, editor.1981. Patología del antepié. Barcelona: Toray. p.161-73.
- 6.-Coughlin MJ. Hallux rigidus: demographics, etiology and radiographic assessment. Foot Ankle Int. 2003; 24:731-43.
- 7.-Gould N. Epidemiological survey of foot problems in the continental United States. Foot Ankle. 1978-1979. 1980;1:1.
- 8.-Shereff MJ. Hallux rigidus and osteoarthritis of the first metatarsophalangeal joint. J Bone Joint Surg Am. 1998;80A: 898-908.
- 9.-López GEG. Hallux rigidus. Ortho-tips. 2006. Vol. 2 No. 4.
- 10.- Yee G. Current concepts review: hallux rigidus. Foot Ankle. 2008;29(6):637-46.
- 11.-Keiserman LS. Surgical treatment of the hallux rigidus. Foot Ankle Clin. 2005;10(1):75-96.
- 12.-Mann RA. Hallux rigidus: a review of the literature and a method of treatment. Clin Orthop. 1979;142:57-63.
- 13.-Tun Hing Lui. Arthroscopic First Metatarsophalangeal Arthrodesis for Repair of Fixed Hallux Varus Deformity. The Journal of Foot & Ankle Surgery 54. 2015.127-1131
- 14.-Tun Hing Lui. Small Joint Arthroscopy in Foot and Ankle. Foot Ankle Clin N Am 20. 2015. 123-138
- 15.- Roukis TS. Percutaneous and minimum incision metatarsal osteotomies: a systematic review. J Foot Ankle Surg. 2009. 48 (3): 380-7.