



UNIVERSIDAD NACIONAL AUTÓNOMA DE MÉXICO
PROGRAMA DE MAESTRÍA Y DOCTORADO EN INGENIERÍA
ELÉCTRICA – PROCESAMIENTO DIGITAL DE SEÑALES

**ADQUISICIÓN Y ANÁLISIS AUTOMÁTICO DE IMÁGENES DE
ULTRASONIDO DE TUMORES DE MAMA**

TESIS
QUE PARA OPTAR POR EL GRADO DE:
DOCTOR EN INGENIERÍA

PRESENTA:

FABIAN TORRES ROBLES

TUTOR PRINCIPAL:

DR. FERNANDO ARÁMBULA COSÍO CCADET

CIUDAD UNIVERSITARIA, CD. MX., JUNIO 2017



Universidad Nacional
Autónoma de México



UNAM – Dirección General de Bibliotecas
Tesis Digitales
Restricciones de uso

DERECHOS RESERVADOS ©
PROHIBIDA SU REPRODUCCIÓN TOTAL O PARCIAL

Todo el material contenido en esta tesis esta protegido por la Ley Federal del Derecho de Autor (LFDA) de los Estados Unidos Mexicanos (México).

El uso de imágenes, fragmentos de videos, y demás material que sea objeto de protección de los derechos de autor, será exclusivamente para fines educativos e informativos y deberá citar la fuente donde la obtuvo mencionando el autor o autores. Cualquier uso distinto como el lucro, reproducción, edición o modificación, será perseguido y sancionado por el respectivo titular de los Derechos de Autor.

JURADO ASIGNADO:

Presidente: Dr. Escalante Ramírez Boris

Secretario: Dra. Medina Gómez Lucia

Vocal: Dr. Arámbula Cosío Fernando


1^{er.} Suplente: Dra. Medina Bañuelos Verónica

2^{d o.} Suplente: Dr. Garduño Ángeles Edgar

Lugar o lugares donde se realizó la tesis: Ciudad de México, México.

TUTOR DE TESIS:

Dr. Fernando Arámbula Cosío



FIRMA

Resumen

El cáncer de mama se ha convertido en la primera causa de muerte en mujeres alrededor del mundo, por esta razón es muy importante contar con métodos de diagnóstico rápidos, seguros y confiables para mejorar el pronóstico de la paciente. Diversos métodos se han propuesto para el diagnóstico y clasificación de tumores de mama mediante el análisis de imágenes de ultrasonido. Ésta modalidad de imágenes es responsable de una de cada 5 imágenes médicas para el diagnóstico de diversas patologías; sin embargo, el uso del ultrasonido 2D tiene ciertas desventajas, las cuales pueden ser mejoradas mediante el uso de ultrasonido 3D. En este trabajo se presenta un nuevo sistema completo para el análisis de imágenes de ultrasonido de tumores de mama, el cual contiene los módulos necesarios para la adquisición de imágenes 2D y reconstrucción de volúmenes de ultrasonido, segmentación de tumores de mama en volúmenes de ultrasonido y la generación de una malla constitutiva que represente la anatomía del paciente.

Para realizar la adquisición imágenes y reconstrucción de volúmenes de ultrasonido, en este trabajo se implementaron los procedimientos necesarios para rastrear, en tiempo real, una sonda de ultrasonido clínico, así como dos métodos de reconstrucción de volúmenes de ultrasonido a partir de un conjunto de imágenes bidimensionales modo B rastreadas (un método basado en Voxeles y un método basado en Pixeles). Se presenta el problema de calibración de dos hilos cruzados, con el que se obtuvo un error de exactitud de 0.556mm y una precisión de 0.249mm. Como caso de estudio se presenta la reconstrucción de volúmenes de ultrasonido de maniqués de mama con un tumor. Los dos métodos de reconstrucción presentaron resultados similares, sin embargo el método de reconstrucción basado en voxels, presenta mayores ventajas que el método basado en pixeles.

Los métodos de segmentación automáticos son una etapa clave para sistemas de diagnóstico completos utilizando imágenes de ultrasonido. En este trabajo se presenta la implementación de un método de segmentación automático de tumores de mama el cual hace uso de información de intensidad y textura; sin embargo, no es de nuestro conocimiento la existencia de un estudio extenso que evalúe el desempeño de diferentes descriptores de textura en la mejora de contraste y segmentación de tumores de mama en imágenes de ultrasonido. Debido a esto, se realizó una evaluación exhaustiva de la habilidad de diferentes descriptores de textura para mejorar el contraste entre los tumores y el tejido adyacente, y como es que estos afectan los resultados del método de segmentación automática; los descriptores evaluados en este trabajo son extraídos del análisis estadístico del histograma, la matriz de co-ocurrencia y la matriz de *run-length*, y los resultados muestran que el *short run emphasis* de la matriz *run-length* es el descriptor de textura que lleva a mejores resultados en la mejora de contraste y la segmentación automática de tumores de mama.

Para crear una malla representativa de la anatomía del paciente es necesaria la segmentación de la piel y el tejido adyacente al tumor. En este trabajo proponen dos nuevos métodos automáticos para la segmentación de piel y tejido adyacente en imágenes de ultrasonido de tumores de mama.

Por último se presentan dos aplicaciones las cuales pueden verse beneficiadas por el uso del sistema aquí presentado: la toma de biopsias de tumores de mama y la palpación instrumentada de tumores de mama.

Abstract

Breast cancer has become the number one cause of death among women all around the world, because of this, it is important to have fast and accurate diagnostic methods in order to improve the patient prognosis. Several methods using ultrasound images have been proposed for the diagnosis and classification of breast tumors. When medical images are used, this imaging modality is responsible for one of five diagnosis of different pathologies; however, the use of 2D ultrasound have some disadvantages that can be overcome by using 3D ultrasound. In this work, we present a new and complete system for the analysis of breast tumor ultrasound images, which consists of the necessary modules to acquire 2D images and reconstruct ultrasound volumes, segment breast tumors in ultrasound volumes and create a constitutive mesh that represents the patient anatomy.

In order to acquire 2D images and reconstruct ultrasound volumes, in this work we present the available techniques for real time tracking of a clinical ultrasound probe, and two methods for volume reconstruction from a set of tracked ultrasound images in mode B (one voxel based method and one pixel based method). The calibration problem of the ultrasound probe is also presented here, along with the details for the implementation of the two cross-wire calibration method, which presented an accuracy error of 0.56mm and a precision of 0.249mm. As case study, we present the reconstruction of ultrasound volumes of breast phantoms with tumors. Both reconstruction methods showed similar results, however the voxel based method presented more advantages than the pixel based method.

Accurate automatic segmentation methods are a key stage of fully automatic systems for breast cancer diagnosis using ultrasound. In this work we present the implementation of an automatic segmentation method of breast tumors that uses intensity and texture information; however, it is not of our knowledge the existence of an exhaustive study that evaluates the performance of different texture descriptors in order to enhance the contrast and segment breast tumors in ultrasound images. For this reason, we perform a comprehensive evaluation of the ability of different texture descriptors to enhance the contrast between the tumor and the surrounding tissue, and how they affect the outcome of the implemented segmentation method; the evaluated texture descriptors in this work are extracted from histogram, co-occurrence and run-length statistics, and the results showed that the short run emphasis of the run-length matrix is the texture descriptor with better results in contrast enhancement and automatic segmentation of breast tumors.

For the creation of a mesh that represents the complete patient anatomy found in a breast ultrasound volume, it is necessary the segmentation of the skin and the tumor adjacent tissue. In this work, we propose two new automatic segmentation methods, one for skin segmentation and one for adjacent tissue segmentation in breast ultrasound images.

Finally two applications which can benefit from the propose system are presented here: Breast tumor biopsies with needles and breast tumor instrumented palpation.

Tabla de contenido

1. Introducción	2
1.1 Objetivo y Aportaciones	2
1.2 El ultrasonido	2
1.2.1 Propagación del ultrasonido	3
1.2.2 Generación de imágenes de ultrasonido	4
1.2.3 Speckle	5
1.2.4 Atenuación, resolución y foco	6
1.2.5 Artefactos	7
1.3 Tumores de mama y el uso del ultrasonido	8
1.3.1 Biopsias de tumores de mama	9
1.3.2 Diagnóstico de tumores de mama	10
1.3.3 Palpación instrumentada	15
1.4 Ultrasonido 3D	18
1.5 Intervenciones y Diagnósticos guiados por imágenes de ultrasonido	21
1.5.1 Image Guided Surgery Toolkit (IGSTK)	22
1.6 Nomenclatura matemática	24
1.7 Capitulado de la tesis	26
2. Ultrasonido 3D a mano libre	30
2.1 La técnica de ultrasonido 3D a mano libre	30
2.2 Calibración de la sonda de ultrasonido	31
2.3 Adquisición digital de imágenes de ultrasonido	35
2.4 Reconstrucción de volúmenes de ultrasonido	37
2.4.1 Método Basado en Píxeles	40
2.4.2 Método Basado en Voxeles	41
2.5 Visualización de volúmenes de ultrasonido	43
2.6 Aplicaciones	45
2.6.1 Biopsias de tumores de mama con aguja	46
2.6.2 Palpación instrumentada	47
3. Segmentación automática de imágenes de ultrasonido de mama	52
3.1 Segmentación de tumores de mama en imágenes de ultrasonido 2D y 3D	52
3.1.1 Filtrado	54
3.1.2 Mejora de Contraste	56
3.1.3 Análisis de Textura	57
3.1.4 Segmentación de tumores: Bajo y Alto nivel	60
3.2 Segmentación de piel y tejido en un volumen de ultrasonido de mama	69
3.2.1 Segmentación de piel	69
3.2.2 Segmentación de tejido	73
3.3 Creación de una malla 3D de ultrasonido de mama	76

4. Experimentos y Resultados	84
4.1 Reconstrucción de volúmenes de ultrasonido de maniqués de mama	84
4.1.1 Fabricación de maniqués de ultrasonido	84
4.1.2 Adquisición de imágenes de ultrasonido rastreadas	88
4.1.3 Calibración de la sonda de ultrasonido	90
4.1.4 Comparación y validación de los métodos de reconstrucción de volúmenes de ultrasonido	94
4.2 Segmentación de tumores de mama en imágenes de ultrasonido	99
4.2.1 Evaluación de los descriptores de textura y la etapa de pre-procesamiento	100
4.2.2 Evaluación de la segmentación automática de tumores	107
4.3 Segmentación de piel y tejido en imágenes de ultrasonido	114
4.4 Construcción de una malla a partir de imágenes de ultrasonido segmentadas	117
4.5 Implementación de aplicaciones	117
4.5.1 Biopsias de tumores de mama con aguja	117
4.5.2 Palpación instrumentada	123
5. Conclusiones y discusión	128
5.1 Reconstrucción de volúmenes de ultrasonido de maniqués de mama	129
5.1.1 Fabricación de maniqués de ultrasonido	129
5.1.2 Calibración de la sonda de ultrasonido	131
5.1.3 Reconstrucción de volúmenes de ultrasonido	131
5.2 Segmentación automática de imágenes de ultrasonido de mama	133
5.2.1 Segmentación de tumores de mama en imágenes de ultrasonido	133
5.2.2 Segmentación de piel y tejido en imágenes de ultrasonido	136
5.3 Implementación de aplicaciones	137
5.3.1 Biopsias de tumores de mama	137
5.3.2 Palpación instrumentada	138

Capítulo 1

Introducción

1.1 Objetivo y Aportaciones

El objetivo de este trabajo es el desarrollo de una metodología para el análisis de imágenes de ultrasonido que provea al médico herramientas útiles en la identificación de tumores de mama en 2D y 3D. La metodología considera un sistema completo, desde la adquisición digital de imágenes de ultrasonido, hasta la generación de mallas mediante la segmentación de la piel, tumor y tejido sano en las imágenes, las cuales pueden ser utilizadas en diversas aplicaciones como:

- Diagnóstico de tumores de mama.
- Asistencia en la toma de biopsias y lumpectomias de tumores de mama.
- Simulación de biopsias para el entrenamiento de residentes médicos.
- Asistencia en la palpación instrumentada de tumores de mama.

Las principales aportaciones de este trabajo son el estudio detallado de las características de textura en los tumores de mama con el fin de mejorar los resultados de la segmentación en un método probabilístico como el presentado aquí. Por otro lado, se implementaron nuevos métodos de segmentación de piel y tejido en imágenes de ultrasonido los cuales son útiles para la creación de modelos computacionales útiles en las aplicaciones antes mencionadas.

Este estudio se enfoca en aplicaciones relacionadas con el diagnóstico y tratamiento de tumores de mama; sin embargo, los métodos aquí propuestos pueden ser utilizados en otros procedimientos médicos de mínima invasión en los cuales esté involucrado el uso de ultrasonido.

1.2 El ultrasonido

El ultrasonido es un ejemplo de ondas acústicas, las cuales se definen como el movimiento de las partículas en un medio elástico con respecto a una posición de equilibrio. Dependiendo de la frecuencia de este movimiento las oscilaciones de las ondas acústicas pueden llamarse: infrasonido (menor 20 Hz) sonido (mayor a 20 Hz y menor a 20 kHz) y ultrasonido (mayor a 20 kHz) [1]. Las oscilaciones acústicas viajan eficientemente en medios cuyas partículas están

comprimidas cercanas una a la otra; de hecho, las ondas acústicas se propagan con una velocidad similar en el agua como en el tejido suave (promedio de 1,540 m/s) [2]. En el ultrasonido médico generalmente se emplean frecuencias de 500 kHz hasta 50 MHz. La fuente de esta oscilación acústica en este tipo de ultrasonido es uno o varios cristales piezoeléctricos que generan el movimiento cuando se les aplica un voltaje fluctuante; a la inversa, cuando las ondas acústicas chocan con los piezoeléctricos, se generan voltajes eléctricos a través del cristal. Dependiendo del tiempo que se le aplique el voltaje fluctuante a los piezoeléctricos se pueden utilizar para generar pulsos pequeños (de tres a cuatro ciclos de duración) o en algunos casos ondas continuas (como en el Ultrasonido Doppler). Una sonda o transductor de ultrasonido contiene dentro un conjunto de piezoeléctricos y la electrónica necesaria para convertir la energía eléctrica en mecánica y viceversa [3].

1.2.1 Propagación del ultrasonido

Los principios físicos del ultrasonido son complejos, sin embargo, Kremkau simplifico los conceptos de aplicación describiendo a las ondas acústicas como ondas senoidales secuenciales cuya altura representa amplitud [4]. La propagación de la onda en un medio ocurre por la acción de las fuerzas que ejerce una partícula en cada una de sus partículas vecinas [1]. La manera en que la onda se desplaza se describe mediante la ecuación de la onda, que define el cambio de la presión en el tiempo en términos del cambio de la distancia y que en su forma más simple (1D) se ve como:

$$\frac{\partial^2 \Delta P}{\partial t^2} = c^2 \frac{\partial^2 \Delta P}{\partial x^2}; \quad (1.1)$$

y en tres dimensiones como

$$\frac{\partial^2 \Delta P}{\partial t^2} = c^2 \left(\frac{\partial^2 \Delta P}{\partial x^2}, \frac{\partial^2 \Delta P}{\partial y^2}, \frac{\partial^2 \Delta P}{\partial z^2} \right); \quad (1.2)$$

donde ΔP es el cambio en la presión local del medio y c es la velocidad de la onda dada por

$$c = f\lambda; \quad (1.3)$$

donde f es la frecuencia de la onda y λ la longitud de onda. En las ondas acústicas descritas las oscilaciones de las partículas del medio son en la misma dirección en la que se desplaza la onda, a este tipo de ondas se les llama ondas longitudinales; aunque existen otro tipo de ondas donde las oscilaciones son en dirección perpendicular a la onda, en altas frecuencias (MHz) estas son atenuadas rápidamente y son despreciables en el ultrasonido médico de diagnóstico [3].

1.2.2 Generación de imágenes de ultrasonido

Los datos básicos del ultrasonido son obtenidos mediante la detección de ecos, en los cambios de la estructura del tejido, generados principalmente por las reflexiones y esparcimientos de las ondas de ultrasonido transmitidas [3]. Cuando estas ondas son emitidas a través de la piel y otras estructuras internas, estas son reflejadas al transductor. La mayoría de estas ondas son reflejadas en ángulos desde estos reflectores o pasan a través de ellos sin regresar directamente al transductor, solo un 1% de la onda completa se refleja directamente al transductor [2]. Las reflexiones de la onda ocurren en las discontinuidades mecánicas que se encuentran al paso de la onda. La impedancia acústica es la reacción total de un medio a la transmisión de ondas acústicas a través de él, esta es la propiedad mecánica más relevante a la reflexiones, ya que en las regiones de cambio en la impedancia acústica (interfaces) es donde las reflexiones ocurren [1].

Para la obtención de datos en los sistemas de ultrasonido médico de diagnóstico, las ondas de ultrasonido son emitidas en paquetes de pulsos y después se detiene la transmisión por un ciclo de frecuencia, para permitirle al transductor recibir los impulsos reflejados y convertirlos en energía eléctrica; esto se realiza por el mismo cristal piezoeléctrico que emitió la onda inicial [2]. La generación de imágenes utiliza esas reflexiones para obtener información de la distancia y el ángulo de las interfaces. La distancia es deducida haciendo uso del intervalo de tiempo entre la emisión del pulso de ultrasonido y la recepción del eco, haciendo una suposición de la velocidad de propagación del pulso en el tejido; con respecto a la dirección de las interfaces, se asume que esta es idéntica a la dirección con la que se envió el pulso de ultrasonido [1]. Existen diferentes métodos de desplegar los datos obtenidos en el ultrasonido, a continuación se enlistan los principales:

- *A-scan*.- Los datos se despliegan como una gráfica de la amplitud del eco como una función del tiempo. La distancia horizontal entre dos ecos representa el intervalo de tiempo entre ellos [5]. Un uso clínico de este ultrasonido es la determinación exacta del grosor de un tejido [1].

- *B-scan*.- Una imagen se puede generar mediante la asignación de un nivel de gris, proporcional a la amplitud del eco, a un pixel con una posición proporcional al tiempo de arribo del eco; esto se puede realizar en una sola línea (solo un piezoeléctrico) o formando una imagen en 2D mediante un arreglo de piezoeléctricos [5]. Es el modo de representación de datos de ultrasonido más utilizado en el diagnóstico médico [1].
- *M-mode*.- El modo-M o *m-Mode* es una variante del *B-scan* de una sola línea. Se genera una imagen 2D en donde se aprecia una línea de *B-scan* y el cambio de esta a través del tiempo. Este tipo de representación de datos se utiliza en estructuras que se mueven, como las válvulas cardiacas, para el cálculo de su desplazamiento, velocidad y aceleración [1].

En la Figura 1.1 se muestra un ejemplo de cada uno de estos métodos de visualización de datos de ultrasonido.

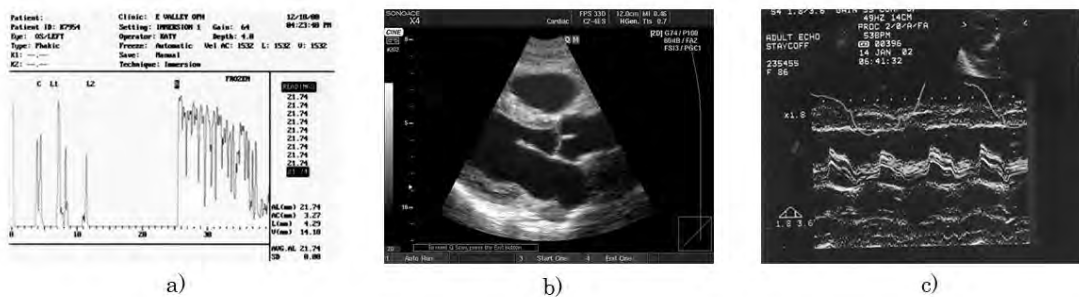

Figura 1.1. Diferentes modos de visualización de datos de ultrasonido: a) A-scan; b) B-scan y c) M-mode [6].

1.2.3 Speckle

Cuando un pulso de ultrasonido pasa a través de un tejido que contiene un gran número de pequeñas discontinuidades (menores a un décimo de la longitud de onda), cada una de estas genera pequeños ecos en diversas direcciones debido a las reflexiones especulares. Como se mencionó anteriormente solo un 1% de la señal regresa directamente al transductor, mientras que los pequeños ecos restantes se traslapan e interfieren constructiva y destructivamente para generar una señal fluctuante [3]. El patrón visible en la imagen causado por esta dispersión de la señal se le llama *speckle* y se observa como áreas donde se alternan niveles altos y bajos de eco; estos patrones dependen fuertemente de la frecuencia y del ángulo de incidencia de la onda de ultrasonido en la interfaz [1].

Para objetos distribuidos aleatoriamente el patrón de *speckle* se observa como ruido aleatorio; sin embargo, en tejidos reales las estructuras no se encuentran

distribuidas aleatoriamente si no que conservan cierto orden causando que las imágenes de ultrasonido se compongan de información estructural y una textura fina aleatoria superpuesta, generada por el *speckle* [1].

1.2.4 Atenuación, resolución y foco.

La pérdida de amplitud de la onda de ultrasonido mientras que pasa a través del tejido se le conoce como atenuación. Esta pérdida de amplitud o energía se da principalmente por absorción del ultrasonido (que se define como la pérdida de amplitud de la onda al convertir la energía mecánica en energía calorífica), reflexión y dispersión [3]. La cantidad de atenuación depende de la densidad del tejido y la frecuencia de la onda de ultrasonido; las ondas de baja frecuencia se atenúan a niveles más profundos comparadas con las ondas de altas frecuencias [2].

Aunque las ondas de ultrasonido de baja frecuencia tienen una mayor penetración en el tejido que las ondas de alta frecuencia, estas tienden a generar imágenes de menor resolución; en general, la resolución mejora cuando la frecuencia aumenta, debido a la relación inversa entre la longitud de onda y esta [5]. La resolución en una imagen de ultrasonido depende de los objetos más pequeños que puedan observarse en ella [3]. La resolución espacial de cualquier sistema de imagenología se relaciona con las dimensiones físicas del pulso de energía que se propaga por el tejido y depende principalmente de la longitud de onda. La resolución espacial de un sistema de ultrasonido generalmente se calcula mediante la medición lineal de las dimensiones de una imagen producida al escanear un punto, a esta imagen se le llama función del esparcimiento del punto o *point spread function (psf)* [1]. En el ultrasonido existen diferentes tipos de resolución que dependen de la forma del rayo de ultrasonido, la forma del pulso y la forma en la que se transmiten, las principales resoluciones son las siguientes [3]:

- Resolución Axial.- la separación más pequeña que dos objetos pueden tener a lo largo del eje del rayo y que sean vistos como dos ecos individuales. Esta depende principalmente de la longitud del pulso. Pulsos más cortos se pueden generar con frecuencias más altas y así obtener mejores resoluciones.
- Resolución lateral o en plano.- la separación más pequeña que puedan tener dos objetos perpendiculares al rayo de ultrasonido y que se observen como ecos individuales en una imagen. El uso de altas frecuencias y enfoque pueden ayudar a mejorar la resolución lateral.
- Resolución de contraste.- Es la habilidad de diferenciar dos regiones con diferente reflectancia [1]. Se define como el menor cambio en la señal de eco que puede ser detectada entre regiones de la imagen.

El foco en el ultrasonido es necesario para obtener una buena resolución para su uso clínico [5]. La esencia del foco en el rayo de ultrasonido es hacer que todas las señales arriben a un punto al mismo tiempo. Esto puede realizarse mediante lentes acústicos curvos (tienen una distancia focal fija) o el uso de electrónica (se puede variar la distancia focal) [7]. Una sonda de ultrasonido enfocada produce un rayo que es más angosto a cierta distancia de la sonda donde se encuentra el punto de foco donde la resolución es mayor [1].

1.2.5 Artefactos

Para evitar la malinterpretación de las imágenes de ultrasonido, es importante entender los artefactos que comúnmente se pueden encontrar en ellas. Estos artefactos pueden presentarse como estructuras que no existen en la anatomía real del tejido debido a que alguna de las siguientes suposiciones es violada [8]:

- La velocidad del ultrasonido en el tejido es siempre la misma.
- Entre más tarde en regresar una señal al transductor la estructura se encuentra más lejana.
- Las ondas de ultrasonido viajan en línea recta desde el transductor hasta los objetos y de regreso de la misma manera.

Los principales artefactos que podemos encontrar en las imágenes de ultrasonido son:

- Sombras Acústicas.- La sombra acústica ocurre cuando el pulso de ultrasonido encuentra un tejido extremadamente denso (con alta impedancia acústica). Virtualmente la señal entera es reflejada al transductor, mostrando el área debajo de este objeto en negro ya que ninguna señal es reflejada por estructuras más profundas [8].
- Realzamiento Acústico.- Ocurre cuando la atenuación del ultrasonido es menor que la anticipada. Los tejidos profundos se observan con un mayor brillo de lo normal, esto generalmente ocurre cuando se obtienen imágenes de estructuras llenas de agua [8];
- Ruido Aleatorio.- Todos los componentes electrónicos producen pequeños cambios de voltaje aleatorios, cuando estos se amplifican en una imagen de ultrasonido pueden aparecer como patrones móviles y fluctuantes de puntos grises simulado una tormenta de nieve. Este tipo de ruido suele encontrarse en las partes bajas de la imagen donde la amplificación de la señal es mayor [9].
- Ruido Estructurado.- Generalmente forma patrones como barras o destellos en la imagen. Es causado por interferencias eléctricas en la electrónica de la sonda. Este tipo de ruido también se puede generar movimientos rápidos en la sonda o el cuerpo [9];

- Reverberación.- Este artefacto ocurre cuando la onda de ultrasonido rebota repetidamente entre dos interfaces con alta reflectancia. Esto resulta en un conjunto de ecos falsos que aparecen como líneas brillantes en secuencia [9]. Si el rebote de la señal es muy rápido el efecto visual que causara es el de una cola de cometa, donde las líneas brillantes se unen y forman un objeto largo [8].

Ya que el ultrasonido puede tener diferentes frecuencias, el equipo seleccionado para realizar cierto diagnóstico deberá de ser elegido de tal manera que estos artefactos se puedan minimizar mientras que se tenga una resolución óptima para cada aplicación; por ejemplo, para el abdomen de un adulto estándar el uso de una sonda de ultrasonido a 3.5MHz es ideal, mientras que para un niño o un adulto delgado una sonda a 5MHz podría obtener imágenes con mejor resolución y aun así manteniendo una profundidad suficiente de penetración [8]. En el caso del ultrasonido de mama se hace uso de frecuencias entre 7.5 y 14 MHz; la frecuencia seleccionada dependerá del tamaño de la mama que se pretende examinar [10].

1.3 Tumores de mama y el uso del ultrasonido

Hoy en día el cáncer de mama se encuentra entre las causas más comunes de muerte por cáncer y es la primera causa de muerte por cáncer en mujeres en el mundo. En 2005 se reportaron 519 000 muertes debido a este padecimiento, indicando que una de cada 100 muertes a nivel mundial se atribuye al padecimiento de cáncer de mama [11]. Por esta razón el diagnóstico temprano del cáncer de mama es de vital importancia para tener un buen pronóstico para la paciente; la Fundación Canadiense de Cáncer de Mama afirma que un número significativo de muertes y discapacidades causadas por el cáncer de mama se pueden evitar mediante una detección temprana y un tratamiento adecuado [12].

Un tumor maligno es un grupo de células cancerosas que pueden invadir el tejido que las rodea o esparcirse a áreas lejanas en el cuerpo. El cáncer de mama es un tumor maligno que inicia en las células de la mama; esta enfermedad ocurre principalmente en mujeres, pero los hombres también pueden padecer de este tipo de cáncer. Las etapas tempranas de este padecimiento no presentan síntomas, los tumores que se detectan cuando ya se han presentado síntomas tienden a ser de mayor tamaño y es más probable que éstos se hayan esparcido más allá de la mama. El tamaño del tumor y que tanto se ha esparcido son los factores más importantes para realizar el pronóstico de la paciente [13]. Se han utilizado diversas técnicas para el

diagnóstico temprano de tumores de mama, como la toma de biopsias, el estudio de mamografías (rayos-x) e imágenes de ultrasonido.

1.3.1 Biopsias de tumores de mama

La toma de biopsia estereotáctica es el método con mayor exactitud para el diagnóstico de cáncer de mama [14]. Este procedimiento consiste en comprimir la mama entre dos placas, una de estas contiene un marco estereotáctico el cual es usado para guiar una aguja hacia la lesión para extraer una porción del tejido que será evaluado patológicamente en un laboratorio. Sin embargo, este procedimiento tiene ciertas desventajas:

- Es incómodo y doloroso para la paciente, ya que el seno tiene que ser fuertemente comprimido para evitar en cierto grado el desplazamiento del tejido en el momento de la inserción de la aguja.
- El médico hace uso de una mamografía para guiarse durante el procedimiento, lo cual implica que la paciente sea expuesta a altos niveles de radiación, haciendo de éste un procedimiento más invasivo.

El ultrasonido es una técnica de imagenología de mínima invasión en comparación a otras modalidades, como la mamografía, ya que no se expone a la paciente ni al médico a radiaciones ionizantes. Las principales ventajas del ultrasonido son:

- Visualización en tiempo real de la anatomía de la paciente.
- Accesibilidad a una gran parte de la anatomía de la paciente.
- Multidireccionalidad.
- Bajo costo.

La toma de biopsias guiadas por ultrasonido hace uso de estas ventajas para reducir los inconvenientes de la toma de biopsias estereotácticas antes mencionados. Esta modalidad se ha convertido en una alternativa confiable a la toma de biopsias estereotácticas, ya que el médico puede visualizar en tiempo real la anatomía de la paciente y la aguja de biopsia para guiarla hacia la lesión. El confort de la paciente es mayor en comparación con la toma de biopsias estereotácticas, ya que no se requiere compresión de la mama y el tiempo del procedimiento es más corto [15]. Las biopsias guiadas por ultrasonido tienen una alta sensibilidad (92%) cuando el tumor tiene un diámetro entre 1.8 y 3.1cm. Las principales causas de error en estos procedimientos son:

- Mala visualización de la lesión. Algunas lesiones pueden tener bajo contraste con el tejido sano, sobre todo en tejidos fibrosos [14]. Los bordes de tumores cancerosos pueden no estar bien definidos en la imagen [16]. Se pueden presentar problemas de foco en la lesión [15].
- Mala visualización de la aguja. Cuando la aguja no se encuentra perpendicular a la sonda de ultrasonido, la visualización de esta se degrada [15]. Durante estos procedimientos se hace uso de agujas flexibles, por lo que existe la posibilidad de que la aguja se doble fuera del plano de imagen reduciendo su visibilidad [17].
- Lesiones profundas. Algunas lesiones son profundas y el acceso a ellas se dificulta. Esta profundidad se incrementa durante la inserción de la aguja debido a que las deformaciones que sufre el tejido durante la inserción empujan la lesión, alejándola de la sonda [18].

Aun tomando en cuenta estas limitaciones el National Institute for Clinical Excellence (NICE) recomienda el uso del ultrasonido durante todas las inserciones de aguja de línea selectiva [19].

Los errores en la toma de biopsias y el número de biopsias realizadas en tumores benignos de mama representan un problema serio. Entre el 70% y el 90% de las biopsias se realizan en mujeres con tumores benignos [20]. La toma excesiva de biopsias en tumores benignos y las biopsias tomadas erróneamente tienen efectos adversos en la sociedad, incrementando los costos de proyectos para el monitoreo de cáncer de mama, causando morbilidad y aumentando las barreras que las mujeres deben de afrontar para el uso de procedimientos que les puedan salvar la vida. Por esta razón diversos intentos se han realizado para mejorar el valor predictivo de las biopsias mediante la realización de un monitoreo completo de diagnóstico mediante el análisis de imágenes médicas [21].

1.3.2 Diagnóstico de tumores de mama

Gracias a que diversas modalidades de imagenología permiten analizar la anatomía interna de la paciente, es posible buscar ciertas características que le permitan al médico dar un diagnóstico preciso de algún padecimiento. La mamografía y el ultrasonido son los dos métodos principales de imagenología médica para el monitoreo de tumores de mama. Las principales desventajas de la mamografía son [13]:

- No se puede probar que un área anormal es cáncer.
- No trabajan bien en mujeres con tejido denso. Este tejido es común en mujeres jóvenes.

Actualmente el ultrasonido es responsable de uno de cada cinco diagnósticos médicos basados en imágenes [1]. En 1970 el uso del ultrasonido decrementó el número de biopsias a masas benignas entre un 25% y 30% [21]. El ultrasonido ayuda a distinguir entre alteraciones normales como quistes o lóbulos grasos de cambios sospechosos que necesiten una biopsia para su evaluación [13].

Para poder realizar un análisis de una imagen para el diagnóstico de una enfermedad es necesario conocer la anatomía del tejido y como es que éste se ve reflejado en la imagen. En la Figura 1.2 se muestra la anatomía de la mama y los tejidos que la conforman. La mama femenina está formada principalmente de lóbulos (glándulas productoras de leche), ductos (pequeños tubos que llevan la leche de los lóbulos al pezón) y estroma (tejido graso y tejido conectivo que rodea los ductos, lóbulos, vasos sanguíneos y vasos linfáticos) [13].

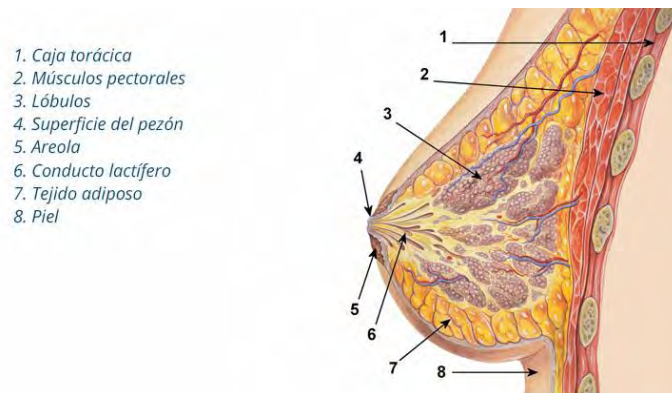


Figura 1.2. Anatomía de la mama femenina [22].

Debido a las propiedades intrínsecas del ultrasonido, no es posible distinguir fácilmente todos los tejidos que componen a la mama en una imagen de ultrasonido. En la Figura 1.3 se exponen los diferentes tejidos que se pueden observar en una imagen de ultrasonido de mama. La distribución espacial de la imagen de ultrasonido se enlista a continuación:

1. Piel.- Se encuentra cerca del borde superior de la imagen y se puede distinguir por ser un eco brillante [16] y tiene un grosor promedio de 0.5mm [18].
2. Tejido adiposo.- Se encuentra debajo de la piel y se observa como un tejido homogéneo [16], tiene un grosor promedio de 0.5 a 2.5mm dependiendo de la paciente [18].

3. Ligamentos de Cooper (Fascia).- Se pueden encontrar debajo de la grasa y por encima del parénquima (tejido que hace de un órgano algo funcional) de la mama [16]. Forma parte del tejido mamario que se puede observar en la Figura 1.3.
4. Tejido glandular.- Es el parénquima de la mama. Se encuentra debajo de la fascia y se extiende hasta los músculos pectorales [18]. También forma parte del tejido mamario que se puede observar en la Figura 1.3.
5. Músculos pectorales.- Se observan como regiones oscuras debajo del tejido mamario, su grosor depende de la paciente [18].
6. Caja torácica (costillas).- Aparecen cerca del borde inferior de la imagen. Se observan como objetos continuos brillantes con sombras densas posteriores [16].

Por otro lado es importante conocer las características del padecimiento que se pretende diagnosticar, cómo es que éstas se ven reflejadas en las imágenes y qué es lo que las distingue de padecimientos similares u otros tejidos que se puedan observar en las imágenes. Existen diversas lesiones que se pueden observar en las imágenes de ultrasonido, sin embargo no todas son lesiones malignas. El patrón interno de eco del tejido permite diferenciar las lesiones de otros tejidos [16]. La ecogeneidad del tejido en una imagen de ultrasonido debe ser evaluada con respecto a los tejidos adyacentes; en lesiones de mama esta puede ser evaluada comparada con la grasa y el parénquima adyacente [23]:

- Lesión casi anecoica.- Estas lesiones no presentan ecos internos y se muestran más oscuras que el tejido que las rodea.
- Lesión hipoeoica.- Estas lesiones tienen una ecogeneidad menor al parénquima y la grasa, en otras palabras, se observan más oscuras que el parénquima y la grasa, pero más brillantes que las lesiones casi anecoicas.
- Lesión isoecoica.- Estas lesiones tienen una ecogeneidad similar al tejido glandular. Es difícil distinguir estas lesiones del parénquima.
- Lesión hiperecoica.- Estas lesiones tienen una ecogeneidad mayor al tejido glandular y la grasa, mostrándose como objetos brillantes en comparación al tejido que los rodea.

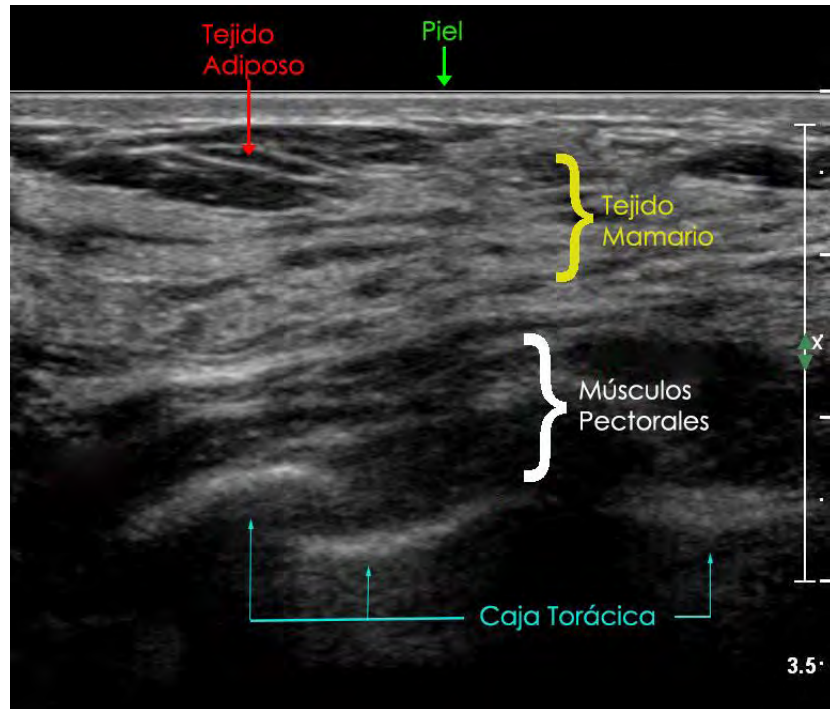


Figura 1.3. Tejidos de la mama que se pueden apreciar mediante el uso de una imagen de ultrasonido.

Aunque es imposible distinguir todas las lesiones benignas de todos los tumores malignos de mama mediante el análisis de imágenes de ultrasonido, el objetivo principal del uso de esta herramienta es identificar un subgrupo de nódulos sólidos que tengan un riesgo bajo de ser malignos. A continuación se enlistan algunas de las lesiones benignas más comunes que se pueden observar en las imágenes de ultrasonido [11]:

- Quistes.- Son la causa más común de grumos en mujeres entre 35 y 50 años. Se producen por acumulación de fluido debido a una obstrucción en los ductos lobulares. En el ultrasonido se observan como regiones anecoicas bien definidas, redondas u ovaladas. Cuando los quistes presentan ecos internos se les llama quistes complejos, estos ecos pueden ser causados por cristales de colesterol, pus, sangre o cristales de leche flotando en el fluido.
- Absceso crónico.- Presenta síntomas como fiebre y dolor. Se observan como lesiones anecoicas bien definidas con pequeños ecos internos.
- Seno fibroquístico.- La apariencia de este padecimiento en el ultrasonido varía mucho, ya que depende del estadio y la extensión de cambios morfológicos.
- Fibroadenoma.- Es un tumor inducido por estrógenos que se forma en la adolescencia. Presenta una forma firme, suave, ovalada y movable.

Usualmente su tamaño es menor de 5cm. En el ultrasonido se observa como una región bien definida con textura homogénea e hipoeoica con pequeños ecos internos.

Algunos estudios han descrito las características sonográficas de las lesiones benignas más comunes en la mama [24]:

- Suaves y bien circunscritas.
- Hiperecoicas, isoecoicas o parcialmente hipoeoicas.
- Capsula ecogénica delgada.
- Forma elipsoidal, con diámetro máximo en el plano transversal.

Estas características nos ayudan a identificar lesiones benignas en imágenes de ultrasonido, sin embargo también es importante conocer cuáles son las lesiones malignas más comunes y cómo es que podemos diferenciarlas de las lesiones benignas. Las lesiones malignas más comunes en mama son:

1. Carcinoma ductal invasivo.- El tipo de cáncer más común. Empieza en un ducto de leche y se esparce a través de las paredes del ducto creciendo en el tejido adiposo de la mama. En el ultrasonido se ve como una masa hipoeoica con márgenes angulares y sombras acústicas posteriores [25].
2. Carcinoma ductal *in situ*: Considerado un cáncer no invasivo. Las células de los ductos han cambiado sin esparcirse a través de las paredes de los ductos. Ésta se presenta como una lesión hipoeoica con extensión ductal, la característica más común de este cáncer es que tiene una transmisión acústica normal [26].
3. Carcinoma lobular invasivo.- Este tipo de cáncer inicia en las glándulas productoras de leche (lóbulos) y puede hacer metástasis a otras partes del cuerpo, al igual que el carcinoma ductal invasivo. La apariencia más común de esta lesión en el ultrasonido es heterogénea, hipoeoica con márgenes angulares o poco definidos con sombras acústicas posteriores [27].

Como se puede ver, las lesiones malignas se presentan en las imágenes de ultrasonido como lesiones nodulares hipoeoicas, con márgenes espiculares, sombras acústicas posteriores y comúnmente acompañados de microcalcificaciones [11]. En la Figura 1.4 se muestran diferentes lesiones de mama, benignas y malignas, en imágenes de ultrasonido, en donde se pueden ver algunas de las características antes mencionadas que distinguen las lesiones benignas de las malignas, así como las pequeñas diferencias que existen entre los tipos de lesiones.

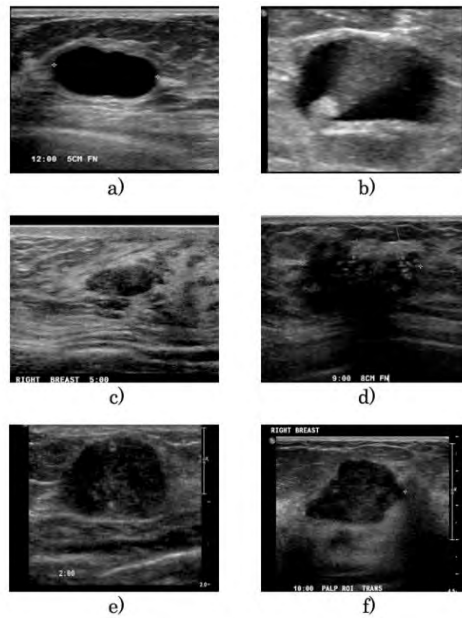


Figura 1.4. Imágenes de ultrasonido de diferentes tipos de lesiones de mama: a) quiste, b) quiste complejo, c) fibroadenoma, d) carcinoma ductal *in situ*, e) carcinoma ductal invasivo y f) carcinoma lobular invasivo [28].

1.3.3 Palpación instrumentada

Mediante el análisis de las imágenes de ultrasonido el médico puede realizar una evaluación de la forma, ecogeneidad, tamaño y bordes de la lesión para poder dar un diagnóstico a la paciente; sin embargo, existen otras características útiles en la detección de cáncer de mama como lo es la dureza de la lesión. Comúnmente el médico realiza una palpación manual de la lesión para evaluar su dureza, tamaño y movilidad; las principales desventajas de este método de diagnóstico es que es un método subjetivo que depende principalmente de la experiencia del médico y es difícil de realizar en lesiones pequeñas o muy profundas [29]. Estas limitaciones se pueden reducir mediante el uso de imágenes médicas o sensores de fuerza [30].

La visualización de la anatomía interna de la paciente en tiempo real da al médico la posibilidad de analizar ciertas características dinámicas del tejido; tal es el caso de la elastografía, que permite medir la tensión o dureza del tejido. La elastografía tiene como principal aplicación la clasificación de tumores de mama; esta técnica es comúnmente usada debido a su facilidad de uso, posibilidad de evaluación en tiempo real, portabilidad y bajo costo [31]. Esta técnica, en su versión más simple, consiste en obtener imágenes de ultrasonido antes y durante una compresión controlada del tejido. Posteriormente se comparan las imágenes para rastrear el desplazamiento del

tejido y obtener una estimación de la dureza de éste en comparación al tejido adyacente [32]. En la Figura 1.5 se muestra un diagrama de este procedimiento.

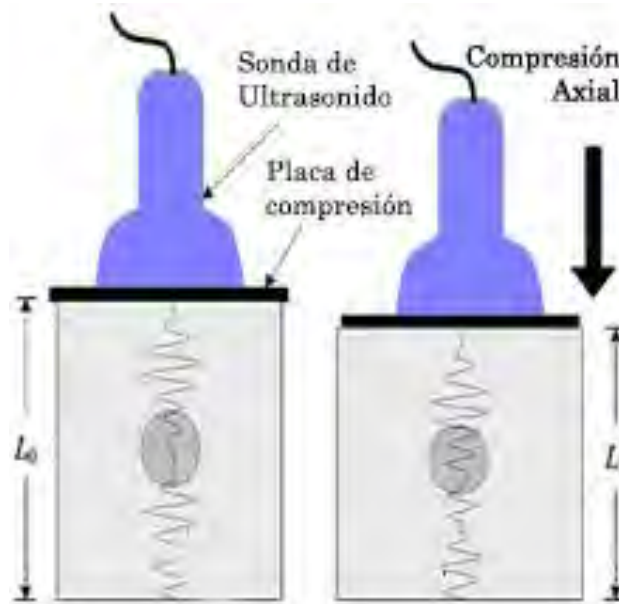


Figura 1.5. Diagrama del proceso de elastografía con ultrasonido. Se obtienen imágenes de ultrasonido del tejido durante una compresión controlada y se compara el desplazamiento de los diferentes tejidos para dar una relación de dureza entre ellos [33].

La elastografía tiene como principal objetivo proporcionar una imagen cuantitativa del módulo de Young (parámetro físico que corresponde a la dureza del material) del tejido. Esto tiene dos principales ventajas [31]:

- El módulo de Young muestra variaciones importantes entre diferentes tejidos biológicos; esto es ideal para la caracterización de diferentes tejidos con un excelente contraste.
- El módulo de Young caracteriza la dureza del tejido; esto es una reproducción cuantitativa de la palpación manual llevada a cabo por un médico y tiene un valor significativo en el diagnóstico.

La medición del módulo de Young mediante esta técnica se ve reflejada en una imagen que generalmente muestra mediante un código de colores las durezas de los diferentes tejidos que se encuentran en la imagen, como se puede apreciar en la Figura 1.6.

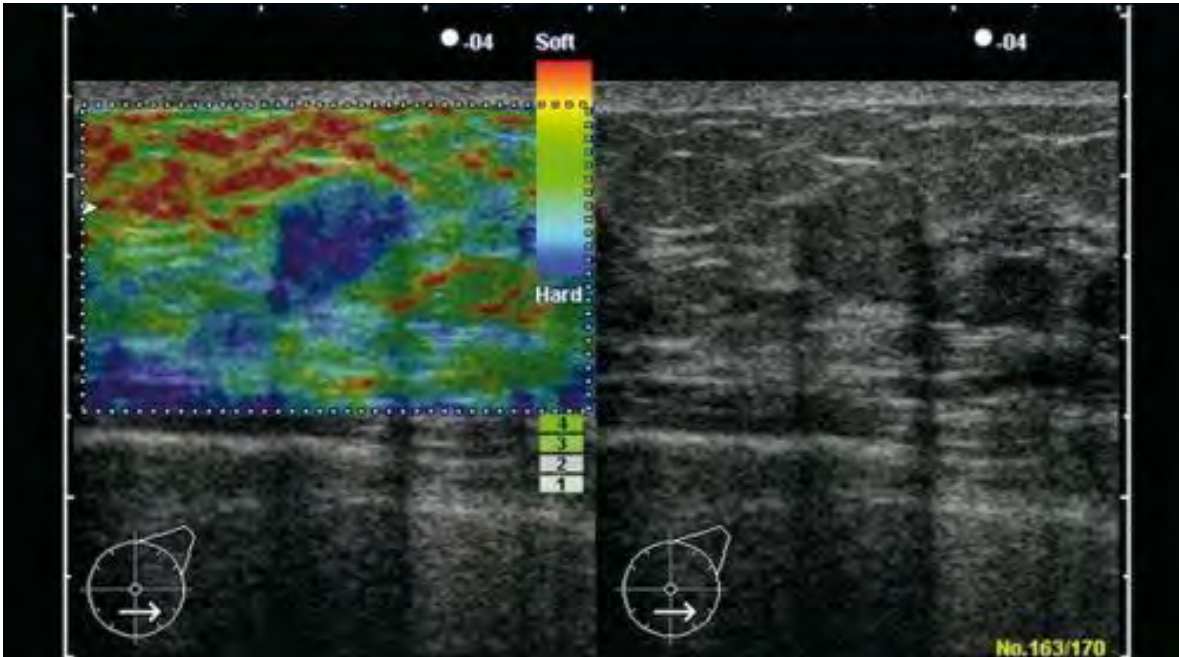


Figura 1.5. Imagen elastográfica de un tumor de mama. Se utiliza un mapa de colores para mostrar la relación de dureza entre los diferentes tejidos en la imagen [33].

Aunque esta técnica ha sido utilizada ampliamente en la práctica clínica durante más de 40 años, ésta presenta algunas desventajas como:

- Se tiene que determinar el plano de imagen óptimo y los parámetros mecánicos de palpación para obtener una buena imagen de dureza [34].
- Produce una imagen estática [34].
- La producción de una imagen de dureza en lugar de una de elasticidad conlleva a ambigüedades [34].
- El cálculo del módulo de Young no es directo [34].
- La interpretación puede no ser correcta ya que el campo de estrés aplicado generalmente no es homogéneo [32].
- El rastreo del *speckle* (ruido granular inherente en las imágenes ultrasónicas) para estimar el desplazamiento del tejido no es fácil, ya que además del desplazamiento existen deformaciones en el tejido [32].

Aun con las desventajas antes mencionadas, la elastografía ha introducido una nueva técnica para evaluar la dureza del tejido y ha demostrado que las propiedades mecánicas del tejido, como la dureza, tienen valor significativo para el diagnóstico de diversas patologías. Genninsson et al. [31] piensan que la integración de la elastografía en sistemas de ultrasonido convencionales abrirá las puertas para aplicaciones rutinarias durante la examinación con ultrasonido.

Otros trabajos han propuesto sistemas mecánicos basados en sensores de fuerza para realizar una palpación instrumentada sin las limitaciones de la elastografía. Tal es el caso del sistema propuesto por Yen et al., el cual consiste en un sensor de fuerza montado sobre una sonda de ultrasonido para realizar un barrido sobre el tejido y obtener un estimado de la dureza de un tejido con respecto a su tejido adyacente; este sistema demostró tener la capacidad de distinguir entre diferentes tipos de tumores [34].

Para hacer uso de herramientas de diagnóstico basadas en las propiedades biomecánicas de los tumores es necesario entender la información obtenida y cómo es que ésta se relaciona con ciertas características morfológicas del tumor. Es por esto que sistemas como el propuesto por Yen et al. se pueden ver beneficiados con la adición de sistemas de imágenes como el ultrasonido.

1.4 Ultrasonido 3D

El ultrasonido como herramienta de diagnóstico y asistencia médica juega un papel importante en diversos procedimientos, como lo son la toma de biopsias guiadas con ultrasonido, el diagnóstico de tumores de mama y la elastografía. Sin embargo, las sondas de ultrasonido 2D convencionales tienen ciertas limitaciones que dificultan algunos aspectos en estos procedimientos. Estas limitaciones incluyen las siguientes.

- El registro del plano de imagen en 2D al volumen 3D de la anatomía de la paciente queda completamente a la habilidad del médico [35].
- Es difícil acceder a algunos planos de imagen debido a la anatomía de la paciente [36].
- La visualización de la anatomía interna de la paciente depende de la colocación de la sonda [36].

Estas limitaciones pueden ser corregidas haciendo uso de ultrasonido 3D. La visualización 3D del interior del cuerpo humano ha permitido intervenciones complejas y ha aumentado la exactitud y seguridad de diversas técnicas. Con el aumento en el poder computacional en computadoras de bajo costo y el avance en las técnicas de visualización de imágenes en 3D, el uso del ultrasonido 3D en procedimientos de intervención y de diagnóstico médico se ha expandido rápidamente [37].

El ultrasonido 3D es una modalidad de imagenología que consiste en generar una matriz de datos ultrasónicos en lugar de adquirir solamente una imagen bidimensional. Existen tres principales modalidades para obtener volúmenes de ultrasonido:

- Barrido de Volumen Mecánico.- Consiste en una sonda que realiza un barrido mecánico con un arreglo unidimensional de sensores. Estas fueron las primeras sondas en adquirir ultrasonido 3D [7].
- Transductores tridimensionales.- Estos transductores consisten en un arreglo bidimensional de sensores de ultrasonido [36].
- Mano libre.- Consiste en una sonda de ultrasonido 2D convencional rastreada mediante un sensor de posición y orientación. Mediante el procesamiento computacional se reconstruye un volumen a partir de imágenes en 2D.

Los transductores tridimensionales y de barrido de volumen mecánico existen comercialmente; las principales desventajas de estos equipos son su alto costo y que el tamaño del volumen depende directamente del tamaño de la sonda o del sistema mecánico que realiza el barrido. Estas limitaciones no existen en el ultrasonido 3D a mano libre, ya que al hacer uso de una sonda de ultrasonido convencional el costo se reduce y el tamaño del volumen no está limitado ya que el usuario puede realizar barridos sin restricciones [38]; sin embargo estos sistemas producen imágenes estáticas y el tiempo de procesamiento y la calidad del volumen dependerán principalmente del método de reconstrucción implementado [39]. En la Figura 1.7 se muestran las sondas de ultrasonido utilizadas en cada una de las modalidades mencionadas anteriormente.




Figura 1.7. Sondas de ultrasonido 3D; a) sonda de ultrasonido mecánica, b) sonda de ultrasonido con arreglo bidimensional y c) sonda de ultrasonido con rastreador óptico para la generación de ultrasonido 3D a mano libre.

El ultrasonido 3D ofrece nuevas perspectivas en el análisis de imágenes de ultrasonido de mama. Debido a su carácter digital, cada plano del volumen salvado se puede visualizar, evitando la dependencia del observador y la documentación no estandarizada [40]. En la Figura 1.8 se muestra un volumen de ultrasonido de mama en donde se muestra el potencial del ultrasonido 3D para visualizar la anatomía de la paciente en 2D y 3D, y haciendo uso de técnicas de visualización 3D manipular el volumen para analizar las estructuras internas del volumen.

Además de las ventajas de visualización que provee el ultrasonido 3D, éste puede ser de utilidad para la medición del volumen del tumor; una medición confiable del volumen del tumor puede ayudar en el monitoreo de los resultados en los tratamientos de cáncer de mama [41]; además, que la evaluación y medición del volumen de los tumores sirven como criterio para establecer un diagnóstico y clasificación del padecimiento; mientras que la relación de volumen entre el tumor y la glándula mamaria es un índice significativo para las cirugías de mama conservativa [42]. Por otro lado, la malignidad de los tumores de mama se puede diagnosticar por su forma, entonces la capacidad de evaluar los diferentes planos que conforman el ultrasonido 3D provee una nueva fuente de información morfológica, mediante la visualización del plano coronal junto con los planos sagitales y transversales [43].

Por las ventajas antes mencionadas, y por las limitaciones que presenta el ultrasonido 2D, el ultrasonido 3D es una herramienta versátil que puede ser de gran utilidad en el diagnóstico, monitoreo y tratamiento de cáncer de mama. El ultrasonido 3D a mano libre provee una alternativa confiable y de bajo costo que puede ser implementada en varias aplicaciones [44].

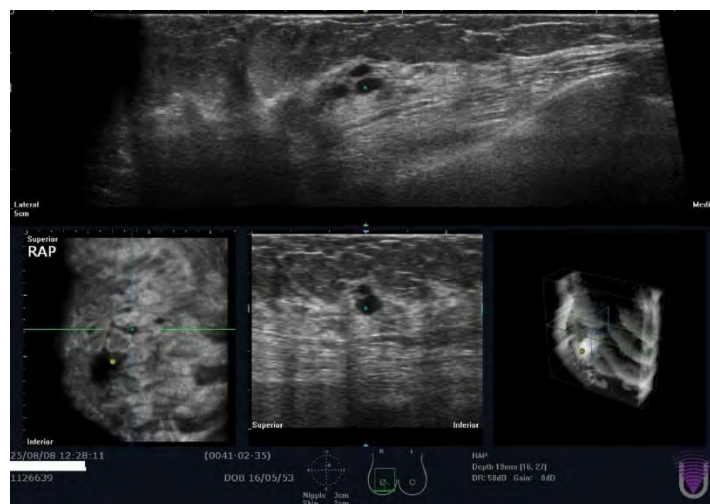


Figura 1.8. Ultrasonido 3D de mama [45].

1.5 Intervenciones y diagnósticos guiados por imágenes de ultrasonido

Los sistemas de intervención guiada por imágenes permiten al médico tener una mejor planeación, visualización y realización del procedimiento. Estos consisten en el uso de imágenes preoperatorias y/o transoperatorias de la anatomía de la paciente para guiarse en la planeación o realización del procedimiento. Estas tecnologías se han usado ampliamente durante más de 20 años; sin embargo, las bases de éstas datan de las primeras décadas del siglo XX con la aparición de los rayos X como imágenes médicas y el uso de marcos estereotácticos en procedimientos médicos [46].

La mayoría de las intervenciones guiadas por imágenes siguen los siguientes pasos:

1. Toma de imágenes preoperatorias: Comúnmente se usan imágenes de resonancia magnética o tomografía computarizada debido a su alta resolución; sin embargo, hoy en día el ultrasonido es una herramienta confiable para la obtención de imágenes de la anatomía interna de la paciente con suficiente resolución [36]. El médico hace uso de estas imágenes para dar un pre-diagnóstico de la patología de la paciente y según sea el caso, realizar la planeación del procedimiento.
2. Rastreo de instrumentos quirúrgicos: La información de posición y orientación de los instrumentos con respecto a la paciente pueden ser de gran utilidad ya que proporcionan información extra al médico que puede mejorar la exactitud del procedimiento. Los sistemas más comunes para el rastreo de instrumentos quirúrgicos son sistemas ópticos o electromagnéticos [36].
3. Registro de las imágenes preoperatorias: Este procedimiento consiste en alinear espacialmente las imágenes preoperatorias con la anatomía de la paciente para que estos compartan un sistema de coordenadas en común. Esto se puede realizar mediante instrumentos rastreados montados sobre la paciente o haciendo uso de imágenes transoperatorias, en donde el ultrasonido 3D es una herramienta ideal por su tamaño y comodidad para el uso en ambientes quirúrgicos [47]. El principal reto es transferir la planeación del procedimiento con precisión y exactitud al quirófano; a diferencia del ultrasonido 2D, el ultrasonido 3D recupera directamente regiones volumétricas incluyendo tumores y vasos sanguíneos importantes [48].

4. Visualización de instrumentos quirúrgicos: Generalmente se usan ambientes virtuales donde el médico pueda manipular y visualizar los instrumentos quirúrgicos utilizados durante el procedimiento, mejorando la interacción en tiempo real para el usuario. Por otro lado, algunos de estos sistemas de realidad virtual pueden permitir al operador practicar los procedimientos antes de realizarlos [49].

Estos sistemas han sido implementados con éxito en diversas ramas de la medicina. El uso de sistemas guiados por imágenes de ultrasonido se han implementado en cirugía, y diversos procedimientos de diagnóstico y tratamiento de tumores de mama, como lo son la toma de biopsias y la palpación instrumentada, estos han sido de gran utilidad sobre todo en lesiones no palpables [50].

En las últimas décadas la demanda de cirugía compleja, precisa y con la mínima invasión de tejido ha provocado la investigación en el uso de equipo de cómputo para guiar y asistir en procedimientos médicos. Los sistemas quirúrgicos asistidos (CAS por sus siglas en inglés: Computer Assisted Surgery) posibilitan la obtención de datos importantes en tiempo real que facilitan la planeación y realización de cirugías haciéndolas más efectivas. Los sistemas CAS están diseñados para mejorar las destrezas quirúrgicas, con retroalimentación visual e integración de información cuantitativa. Desde el punto de vista de ingeniería los sistemas CAS pueden agruparse en dos tipos [51]:

- Sistemas quirúrgicos CAD/CAM que transforman las imágenes pre-quirúrgicas en modelos que ayudan a desarrollar planes de intervención quirúrgica optimizada, obtener y procesar datos transoperatorios usando una variedad de medios optimizados, como robots e imágenes en tiempo real, para asistir al cirujano en la realización de una intervención quirúrgica previamente planeada.
- Sistemas quirúrgicos que trabajan interactivamente con los cirujanos para aumentar las capacidades humanas. Tienen los mismos componentes que los sistemas CAD/CAM pero enfatizan el soporte de decisiones intraquirúrgicas y la habilidad para preparar la cirugía [52].

1.5.1 Image Guided Surgery Tool Kit (IGSTK)

Existen diversas librerías para el desarrollo de software CAS. Una de las librerías más completas es IGSTK. Esta es una librería de código libre creada por National Institute of Biomedical Image and BioEngineering / National

Institutes of Health (NIBIB/NIH) en 2003 y provee al desarrollador herramientas comunes utilizadas en aplicaciones quirúrgicas. Entre las principales funciones que provee se encuentran las siguientes [53]:

- Leer y desplegar imágenes médicas de tomografía computarizada, resonancia magnética y ultrasonido, entre otras, en formato DICOM (Digital Imaging and Communication in Medicine).
- Interfaz para el uso de equipos quirúrgicos de rastreo.
- Capacidad de generar interfaces gráficas para el usuario y diversas funciones de visualización 3D.
- Registro de imágenes prequirúrgicas.

IGSTK hace uso de dos librerías para su funcionamiento:

- ITK (Insight segmentation and registration Tool Kit): Librería de código abierto que proporciona al desarrollador herramientas para el análisis de imágenes. Utiliza algoritmos de punta para el análisis y registro de imágenes, orientado principalmente en imágenes médicas en dos, tres o más dimensiones [54].
- VTK (Visualization Tool Kit): Librería de código abierto para la visualización y el procesamiento de gráficas e imágenes 3D. A su vez contiene funciones y algoritmos que dan al usuario final herramientas para poder interactuar con las imágenes visualizadas [55].

Los principales componentes que forman una aplicación en IGSTK son:

- Sistema de coordenadas: IGSTK cuenta con un sistema de coordenadas, el cual permite colocar, localizar y relacionar los objetos de la aplicación en tres dimensiones.
- Rastreadores: Esta librería es capaz de recibir información de rastreadores quirúrgicos comerciales para la correcta visualización del material quirúrgico y las imágenes transoperatorias en el sistema de coordenadas.
- Objetos espaciales: Estos definen la estructura común de los objetos en IGSTK. Dan al desarrollador un API (Application Programming Interface) completo para la consulta, manipulación e interconexión de objetos en un espacio físico. Se hace uso de estructuras de datos que describen la geometría y apariencia del objeto.
- Representación de los objetos espaciales: Los objetos espaciales son caracterizados por tener una representación visual. La representación de

estos da las características de visualización como color, opacidad, textura, etc.

- Presentación gráfica: Las aplicaciones quirúrgicas requieren de una presentación virtual de la escena quirúrgica precisa e informativa. IGSTK proporciona clases robustas que sirven como puentes para desplegar estas escenas e interfaces gráficas para el usuario, mediante el uso de librerías robustas como FLTK (Fast Light Toolkit) o Qt.

Los principales servicios que ofrece IGSTK al usuario son:

- *Logging*: Da herramientas para realizar un análisis post-operatorio de las acciones realizadas durante el procedimiento. A su vez permite realizar depuraciones de la aplicación.
- Imágenes: Permite la escritura y lectura de imágenes DICOM.
- Registro: Proporciona al usuario herramientas para realizar el registro de imágenes preoperatorias con puntos fiduciales.
- Calibración: Ya que las imágenes y los instrumentos quirúrgicos son rastreados indirectamente, es necesario ajustar los datos recibidos de los rastreadores para obtener los sistemas de coordenadas de los objetos.
- *Reslicing*: Consiste en rebanar una imagen 3D para poder visualizar un corte del volumen como un plano.
- Video: Permite la obtención de video e imágenes en tiempo real de aparatos de imagenología médica como ultrasonido y fluoroscopia con rayos X.

Para garantizar robustez en las aplicaciones, IGSTK funciona a partir de máquinas de estados, las cuales evitan que la aplicación colapse y detenga su ejecución durante un procedimiento, ya que estos casos son críticos en un procedimiento quirúrgico.

1.6 Nomenclatura y notación matemática

Con la intención de facilitar la lectura de los métodos presentados a continuación se presenta las reglas de nomenclatura y notación matemática utilizadas en este trabajo:

- Las variables i, j y k se encuentran reservadas para índices en bucles, sumatorias y ecuaciones.
- Las variables n, m, N y M se encuentran reservadas para expresar el tamaño de arreglos y matrices de datos.
- Las variables x, y y z se encuentran reservadas para expresar posición.
- La variable t se encuentra reservada para expresar tiempo.

- La variable d se encuentra reservada para expresar distancia, y se acompañara de un subíndice cuando requiera distinguirse de otras.
- La variable w se encuentra reservada para expresar pesos, y se acompañara de un subíndice cuando requiera distinguirse de otras.
- Las variable μ y σ se encuentran reservadas para expresar el promedio y la desviación estándar, respectivamente.
- Para referirse a un vector o arreglo de datos la variable se pondrá en negritas (un arreglo de enteros: **b**)
- Cuando el texto se refiera a una imagen se utilizara la letra I ; en caso de tratarse de una imagen procesada o de ser necesario distinguirla de otras imágenes se le añadirá un subíndice a la variable (imagen de textura: I_{Tex}).
- Para referirse a un pixel en la posición (x, y) en el texto se utilizara la variable **p** . Si es necesario de distinguir este pixel de otros se le añadirá un subíndice a la variable (pixel de la imagen de textura: **p_{Tex}**)
- Cuando el texto se refiera a un volumen o imagen 3D se utilizara la letra V ; en caso de tratarse de volumen procesado o de ser necesario distinguirlo de otros volúmenes se le añadirá un subíndice a la variable (volumen de textura: V_{Tex}).
- Para referirse a un voxel en la posición (x, y, z) en el texto se utilizara la variable **v** . Si es necesario de distinguir este voxel de otros se le añadirá un subíndice a la variable (voxel del volumen de textura: **v_{Tex}**)
- Cuando el texto se refiera a un histograma se utilizara la letra T ; en caso de tratarse de un histograma procesado o de ser necesario distinguirlo de otros histogramas se le añadirá un subíndice a la variable (histograma normalizado: H_{norm}).
- Cuando el texto se refiera a una rotación se utilizara la letra R y en el caso de un traslación se utilizara la variable X ; en caso de tratarse de ser necesario especificar el eje de rotación o traslación o distinguirla de otras se le añadirá un subíndice a la variable (rotación en el eje x: R_x ; traslación en el eje y: X_y).
- Cuando el texto se refiera a una transformación se utilizara la letra T ; en caso de ser necesario especificar los sistemas en los que se efectúa la transformación se le añadirá un subíndice y un superíndice a la variable; mientras que para referirse a los sistemas de coordenadas locales se utilizara la variable O con un subíndice para identificarlo (transformación del sistema O_A al sistema O_B : ${}^B T_A$)
- Cuando el texto se refiera a una función no especifica se referirá a ella con la letra F seguida de los parámetros de la función (función que depende de a : $F(a)$)

1.7 Capitulado de la tesis

El capítulo siguiente (Ultrasonido 3D a mano libre) muestra una investigación detallada de la técnica de obtención de volúmenes de ultrasonido 3D mediante la técnica mano libre. A su vez, se muestran los principales métodos utilizados en los procesos relacionados con esta técnica como la calibración de una sonda de ultrasonido, adquisición digital de imágenes, la reconstrucción de volúmenes de ultrasonido a partir de imágenes 2D y la visualización de estos volúmenes. Este capítulo concluye con la presentación de algunos trabajos y aplicaciones relacionadas con el diagnóstico y tratamiento de tumores de mama, en donde se ha hecho uso del ultrasonido 3D a mano libre.

El Capítulo 3 (Segmentación automática de imágenes de ultrasonido de mama) presenta una investigación detallada de diferentes métodos y algoritmos que se han utilizado en el análisis y la segmentación de diferentes tejidos en imágenes de ultrasonido de mama. Los métodos presentados se enfocan en la segmentación de tumores de mama, piel y tejido sano. También se presenta un estudio detallado del uso de descriptores de textura en imágenes de ultrasonido de tumores de mama durante el proceso de segmentación. A su vez se presenta un método para la generación de una malla de tetraedros a partir de la segmentación de los tejidos antes mencionados.

En el Capítulo 4 (Experimentos y resultados) se presenta la implementación de algunos de los métodos mencionados en los capítulos previos y se hace un análisis cuantitativo y cualitativo de los resultados de estas implementaciones. Los métodos implementados y evaluados en este capítulo son: adquisición de imágenes rastreadas de ultrasonido, calibración de la sonda de ultrasonido mediante el método de hilos cruzados, segmentación de tumores de mama en imágenes de ultrasonido mediante un método probabilístico, segmentación de piel y tejido en imágenes de ultrasonido mediante dos nuevos métodos propuestos en este trabajo y la generación de una malla de tetraedros a partir de la segmentación de diferentes tejidos en la imágenes de ultrasonido.

El capítulo final de esta tesis (Conclusiones y discusión) se enfoca en concluir acerca de los temas principales del escrito, como es que estos métodos afectan y benefician a las diversas aplicaciones en las que pueden ser utilizados y abre las puertas a una discusión posterior sobre trabajo futuro que se puede implementar para que estos métodos sean más robustos y que el beneficio sea mayor.

Referencias

- [1] M. Halliwell, "A tutorial on ultrasonic physics and imaging techniques", *Proc. Inst. Mech. Eng. Part H J. Eng. Med.*, vol 224, no 2, bll 127–142, 2010.
- [2] R. A. Sofferan, "Physics and Principles of Ultrasound", in *Ultrasound of the Thyroid and Parathyroid Glands*, New York, NY: Springer New York, 2012, bll 9–19.
- [3] W. N. McDicken en T. Anderson, "CHAPTER 1 – Basic physics of medical ultrasound", in *Clinical Ultrasound*, 2011, bll 3–15.
- [4] F. W. Kremkau en F. Forsberg, *Sonography: principles and instruments.*
- [5] R. Silverman, "Focused ultrasound in ophthalmology", *Clin. Ophthalmol.*, vol Volume 10, bll 1865–1875, Sep 2016.
- [6] ICU Sonography, "Modes of Ultrasound | ICU Sonography", 2009. [Online]. Available at: <http://www.criticalecho.com/content/tutorial-2-modes-ultrasound>. [Toegang verkry: 13-Mrt-2017].
- [7] J. A. Jensen, "Medical ultrasound imaging", *Prog. Biophys. Mol. Biol.*, vol 93, no 1–3, bll 153–165, 2007.
- [8] S. B. Murthi, M. Ferguson, en A. C. Sisley, "Ultrasound Physics and Equipment", in *Bedside Procedures for the Intensivist*, New York, NY: Springer New York, 2010, bll 57–80.
- [9] D. O. Cosgrove, "CHAPTER 5 – Artefacts in B-mode scanning", in *Clinical Ultrasound*, 2011, bll 61–76.
- [10] J. J. James en A. J. Evans, "CHAPTER 49 – Breast", in *Clinical Ultrasound*, 2011, bll 987–1004.
- [11] S. Gokhale, "Ultrasound characterization of breast masses.", *Indian J. Radiol. Imaging*, vol 19, no 3, bll 242–7, Jan .
- [12] R. A. S. Martin J. Yaffe, Roberta Jong, Etta D., Kathleen I. Pritchard, "Earlier Detection and Diagnosis of Breast Cancer: ¶", in *Canadian Breast Cancer Foundation*, 2015.
- [13] American Cancer Society, "Breast Cancer Prevention and Early Detection", <http://www.cancer.org/Cancer/BreastCancer/>, 2015. .
- [14] J. Jiao en Y. Wang, "Automatic boundary detection in breast ultrasound images based on improved pulse coupled neural network and active contour model", in *5th International Conference on Bioinformatics and Biomedical Engineering, iCBBE 2011*, 2011.
- [15] J. H. Youk, E. K. Kim, M. J. Kim, J. Y. Lee, en K. K. Oh, "Missed breast cancers at US-guided core needle biopsy: how to reduce them", *Radiographics*, vol 27, no 1, bll 79–94, 2007.
- [16] A. Madabhushi en D. N. Metaxas, "Combining low-, high-level and empirical domain knowledge for automated segmentation of ultrasonic breast lesions", *IEEE Trans. Med. Imaging*, vol 22, no 2, bll 155–169, 2003.
- [17] A. Ayvaci, P. Yan, S. Xu, S. Soatto, en J. Kruecker, "Biopsy needle detection in transrectal ultrasound", *Comput. Med. Imaging Graph.*, vol 35, no 7–8, bll 653–659, 2011.
- [18] F. S. Azar, D. N. Metaxas, en M. D. Schnall, "Methods for Modeling and Predicting Mechanical Deformations of the Breast under External Perturbations", *Handb. Numer. Anal.*, vol 12, bll 591–656, 2004.
- [19] D. Magee, Y. Zhu, R. Ratnalingam, P. Gardner, en D. Kessel, "An augmented reality simulator for ultrasound guided needle placement training", *Med. Biol. Eng. Comput.*, vol 45, no 10, bll 957–967, 2007.
- [20] A. T. Stavros, D. Thickman, C. L. Rapp, M. A. Dennis, S. H. Parker, en G. A. Sisney, "Solid breast nodules: Use of sonography to distinguish between benign and malignant lesions", *Radiology*, vol 196, no 1, bll 123–134, 1995.
- [21] G. Rahbar, A. C. Sie, G. C. Hansen, J. S. Prince, M. L. Melany, H. E. Reynolds, V. P. Jackson, J. W. Sayre, en L. W. Bassett, "Benign versus malignant solid breast masses: US differentiation.", *Radiology*, vol 213, no 3, bll 889–94, Des 1999.
- [22] "Anatomía de la mama", *Bono Medico*. [Online]. Available at: <http://www.bonomedico.es/informacion/mamoplastia/aumento-pecho/anatomia-mama/>. [Toegang verkry: 08-Feb-2016].
- [23] A. T. Stavros, D. Thickman, C. L. Rapp, M. A. Dennis, S. H. Parker, en G. A. Sisney, "Solid breast nodules: use of sonography to distinguish between benign and malignant lesions.", *Radiology*, vol 196, no 1, bll 123–34, Jul 1995.
- [24] M. B. Mainiero, A. Goldkamp, E. Lazarus, L. Livingston, S. L. Koelliker, B. Schepps, en W. W. Mayo-Smith, "Characterization of Breast Masses With Sonography: Can Biopsy of Some Solid Masses Be Deferred?", *J. Ultrasound Med.*, vol 24, no 2, bll 161–167, Feb 2005.

- [25] S.-C. Chen, Y.-C. Cheung, C.-H. Su, M.-F. Chen, T.-L. Hwang, en S. Hsueh, “Analysis of sonographic features for the differentiation of benign and malignant breast tumors of different sizes.”, *Ultrasound Obstet. Gynecol.*, vol 23, no 2, bll 188–93, Feb 2004.
- [26] A. T. Harris, “Case 41: Ductal carcinoma in situ.”, *Radiology*, vol 221, no 3, bll 770–3, Des 2001.
- [27] R. F. Brem, M. Ioffe, J. A. Rapelyea, K. G. Yost, J. M. Weigert, M. L. Bertrand, en L. H. Stern, “Invasive lobular carcinoma: detection with mammography, sonography, MRI, and breast-specific gamma imaging.”, *AJR. Am. J. Roentgenol.*, vol 192, no 2, bll 379–83, Feb 2009.
- [28] H. Dr. Knipe en F. Gaillard, “Benign and malignant characteristics of breast lesions at ultrasound | Radiology Reference Article | Radiopaedia.org”, *Radiopaedia.org*. [Online]. Available at: <http://radiopaedia.org/articles/benign-and-malignant-characteristics-of-breast-lesions-at-ultrasound>. [Toegang verkry: 08-Feb-2016].
- [29] L. Mahoney en A. Csima, “Efficiency of palpation in clinical detection of breast cancer.”, *Can. Med. Assoc. J.*, vol 127, no 8, bll 729–30, Okt 1982.
- [30] V. Egorov, S. Ayrapetyan, en A. P. Sarvazyan, “Prostate mechanical imaging: 3-D image composition and feature calculations.”, *IEEE Trans. Med. Imaging*, vol 25, no 10, bll 1329–40, Okt 2006.
- [31] J.-L. Gennisson, T. Deffieux, M. Fink, en M. Tanter, “Ultrasound elastography: principles and techniques.”, *Diagn. Interv. Imaging*, vol 94, no 5, bll 487–95, Mei 2013.
- [32] J. E. Lindop, G. M. Treece, A. H. Gee, en R. W. Prager, “3D elastography using freehand ultrasound”, *Ultrasound Med. Biol.*, vol 32, no 4, bll 529–545, 2006.
- [33] R. Zahiri-Azar en T. Salcudean, “Elastography”, *ultrasonix.com*. [Online]. Available at: <http://www.ultrasonix.com/wikisonix/index.php/Elastography>. [Toegang verkry: 08-Feb-2016].
- [34] P.-L. Yen, D.-R. Chen, K.-T. Yeh, en P.-Y. Chu, “Development of a stiffness measurement accessory for ultrasound in breast cancer diagnosis”, *Med. Eng. Phys.*, vol 33, no 9, bll 1108–1119, 2011.
- [35] O. Goksel en S. E. Salcudean, “B-Mode Ultrasound Image Simulation in Deformable 3-D Medium”, *IEEE Trans. Med. Imaging*, vol 28, bll 1657–1669, 2009.
- [36] A. Fenster, K. Surry, W. Smith, en D. B. Downey, “The use of three-dimensional ultrasound imaging in breast biopsy and prostate therapy”, *Meas. J. Int. Meas. Confed.*, vol 36, no 3–4, bll 245–256, 2004.
- [37] A. Fenster, K. J. M. Surry, G. R. Mills, en D. B. Downey, “3D ultrasound guided breast biopsy system”, *Ultrasonics*, vol 42, no 1–9, bll 769–774, 2004.
- [38] R. Rohling, A. Gee, en L. Berman, “Three-dimensional spatial compounding of ultrasound images”, *Med. Image Anal.*, vol 1, no 3, bll 177–193, 1997.
- [39] O. V. Solberg, F. Lindseth, H. Torp, R. E. Blake, en T. A. N. Hernes, “Freehand 3D Ultrasound Reconstruction Algorithms—A Review”, *Ultrasound Med. Biol.*, vol 33, no 7, bll 991–1009, 2007.
- [40] D. Kotsianos-Hermle, K. M. Hiltawsky, S. Wirth, T. Fischer, K. Friese, en M. Reiser, “Analysis of 107 breast lesions with automated 3D ultrasound and comparison with mammography and manual ultrasound.”, *Eur. J. Radiol.*, vol 71, no 1, bll 109–15, Jul 2009.
- [41] D.-R. Chen, R.-F. Chang, W.-J. Wu, W. K. Moon, en W.-L. Wu, “3-D breast ultrasound segmentation using active contour model”, *Ultrasound Med. Biol.*, vol 29, no 7, bll 1017–1026, 2003.
- [42] R. Kayar, S. Civelek, M. Cobanoglu, O. Gungor, H. Catal, en M. Emiroglu, “Five methods of breast volume measurement: a comparative study of measurements of specimen volume in 30 mastectomy cases.”, *Breast Cancer (Auckl)*, vol 5, bll 43–52, Jan 2011.
- [43] E. Merz, *Ultrasound in Obstetrics and Gynecology, Volume 2*. Thieme, 2007.
- [44] F. Torres, Z. Fanti, en F. Arambula Cosío, “3D freehand ultrasound for medical assistance in diagnosis and treatment of breast cancer: preliminary results”, *Proc. SPIE*, vol 8922. bl 89220K–89220K–10, 2013.
- [45] F. STÖBLEN, S. LANDT, R. STELKENS-GEBHARDT, J. SEHOULI, M. REZAI, en S. KÜMMEL, “First Evaluation of the Diagnostic Accuracy of an Automated 3D Ultrasound System in a Breast Screening Setting.”
- [46] K. Cleary en T. M. Peters, “Image-guided interventions: Technology review and clinical applications”, *Annu. Rev. Biomed. Eng.*, vol 12, bll 119–142, 2010.
- [47] P. Jordan, S. Socrate, T. E. Zickler, en R. D. Howe, “Constitutive modeling of porcine liver in indentation using 3D ultrasound imaging”, *J. Mech. Behav. Biomed. Mater.*, vol 2, no 2, bll 192–201, 2009.
- [48] T. Lange, N. Papenberg, S. Heldmann, J. Modersitzki, B. Fischer, H. Lamecker, en P. M. Schlag, “3D ultrasound-CT registration of the liver using combined landmark-intensity information.”, *Int. J. Comput. Assist. Radiol. Surg.*, vol 4, no 1, bll 79–88, Jan 2009.

- [49] R. McCloy en R. Stone, "Science, medicine, and the future. Virtual reality in surgery.", *BMJ*, vol 323, no 7318, bll 912–5, Okt 2001.
- [50] A. M. Badawi en M. A. El-Mahdy, "Path planning simulation for 3D ultrasound guided needle biopsy system", *Circuits Syst. 2003 IEEE 46th Midwest Symp.*, vol 1, bll 345–347, 2003.
- [51] U. Ecke, B. Luebben, J. Maurer, S. Boor, en W. J. Mann, "Comparison of Different Computer-Aided Surgery Systems in Skull Base Surgery.", *Skull Base*, vol 13, no 1, bll 43–50, Feb 2003.
- [52] L. Joskowicz en R. H. Taylor, "Computers in imaging and guided surgery", *Comput. Sci. Eng.*, vol 3, no 5, bll 65–72, 2001.
- [53] A. Enquobahrie, D. Gobbi, M. Turek, P. Cheng, Z. Yaniv, F. Lindseth, en K. Cleary, "Designing Tracking Software for Image-Guided Surgery Applications: IGSTK Experience.", *Int. J. Comput. Assist. Radiol. Surg.*, vol 3, no 5, bll 395–403, Nov 2008.
- [54] T. S. Yoo, M. J. Ackerman, W. E. Lorensen, W. Schroeder, V. Chalana, S. Aylward, D. Metaxas, en R. Whitaker, "Engineering and algorithm design for an image processing Api: a technical report on ITK--the Insight Toolkit.", *Stud. Health Technol. Inform.*, vol 85, bll 586–92, Jan 2002.
- [55] W. Schroeder, K. Martin, en B. Lorensen, *Visualization Toolkit*, 4th Editio. 2006.

Capítulo 2

Ultrasonido 3D a mano libre

Como se mencionó anteriormente, existen diversas modalidades para la obtención de volúmenes de ultrasonido, cada una con sus ventajas y desventajas. En este capítulo se realiza una descripción detallada de la técnica de ultrasonido 3D a mano libre y de los diferentes procedimientos que la componen.

2.1 La técnica de ultrasonido 3D a mano libre

La técnica de ultrasonido 3D a mano libre se usa para generar volúmenes de ultrasonido a partir de imágenes de ultrasonido 2D obtenidas con una sonda de ultrasonido convencional. Los sistemas más comunes de ultrasonido 3D a mano libre consisten en un rastreador de posición y orientación con un sensor montado sobre la sonda de ultrasonido 2D y un equipo de cómputo para la adquisición y procesamiento de la información como se muestra en la Figura 2.1.




Figura 2.1. Sistema de ultrasonido 3D a mano libre. a) Rastreador óptico, b) sonda de ultrasonido 2D con sensor de orientación y posición.

Los pasos a seguir para la obtención de un volumen de ultrasonido con la técnica a mano libre se enlistan a continuación:

1. Calibración de la sonda.- La calibración de la sonda se refiere al proceso realizado para encontrar la matriz de transformación que relacione el sistema de coordenadas local del sensor de posición montado sobre ésta y el sistema de coordenadas del plano de la imagen de ultrasonido [1].
2. Adquisición de imágenes y datos del sensor.- Se adquiere una serie de imágenes 2D de ultrasonido del volumen de interés, a su vez se obtiene la posición y orientación de cada imagen usando información obtenida

del rastreador y la transformación obtenida en el proceso de calibración [2].

3. Reconstrucción del volumen.- Se utilizan las imágenes 2D adquiridas anteriormente, con su respectiva posición y orientación, para realizar el llenado de un arreglo regular de voxeles combinando la información de los pixeles de las imágenes para actualizar el valor de cada voxel en el arreglo [3].
4. Visualización.- Existen diferentes técnicas de visualización de arreglos de voxeles usando técnicas de graficación computacional proyectando un conjunto de datos multidimensional en una imagen 2D, incluyendo *multiplanar slicing*, *surface fitting* y *volume rendering* [4].

La mayoría de los sistemas de ultrasonido 3D a mano libre siguen esta metodología para la generación de volúmenes de ultrasonido, sin embargo existen diversos métodos los cuales no hacen uso de rastreadores de posición y orientación, alineando las imágenes de ultrasonido mediante métodos de procesamiento digital de imágenes [5].

A continuación se detallan los métodos de calibración, reconstrucción y visualización más comunes utilizados en las técnicas de ultrasonido 3D a mano libre.

2.2 Calibración de la sonda de ultrasonido

Como se mencionó anteriormente, la mayoría de los sistemas de ultrasonido 3D a mano libre hacen uso de la posición y orientación 3D de la sonda de ultrasonido, obtenida mediante un sensor de posición y orientación montado sobre la sonda. Entre las técnicas más comunes para determinar la posición y orientación de la sonda en estos sistemas se encuentran [6]:

- Sensores acústicos.- Reciben señales emitidas por emisores ultrasónicos y determinan la localización vía *time-of-flight*.
- Brazos mecánicos articulados.- Determinan la posición basándose en las mediciones de los ángulos en las articulaciones y la cinemática del dispositivo.
- Sensores magnéticos.- Utilizan corrientes eléctricas inducidas en tres bobinas ortogonales para determinar la posición y orientación cuando el sensor se mueve dentro de un campo magnético.
- Sensores ópticos.- Rastrean la posición y orientación usando triangulación geométrica de marcadores mediante el uso de video digitales con dispositivos de carga acoplada (*Charged Coupled Device*, conocidos como CCD)

Los rastreadores ópticos han sido utilizados satisfactoriamente en aplicaciones médicas y de realidad aumentada ya que proveen una posición confiable y exacta para estas aplicaciones cuando existe una línea de vista entre los marcadores y las cámaras; por otro lado al no hacer uso de campos magnéticos para la determinación de los datos no existe ninguna alteración en las mediciones en presencia de estructuras metálicas, las cuales son inevitables en ambientes quirúrgicos [6].

Para construir un volumen de ultrasonido es necesario conocer la posición y orientación de las imágenes 2D, sin embargo los rastreadores no proveen esta información, en cambio proveen la posición y orientación del sensor montado sobre la sonda. Para poder obtener esta información es necesario realizar un proceso de calibración, el cual permite encontrar una matriz de transformación rígida que relacione el sistema local de coordenadas de la imagen O_I con respecto al sistema del sensor O_S , como se muestra en la Figura 2.2. Aunque este proceso se podría evitar si se tuviera la información de la construcción de la sonda, con las dimensiones y posición del arreglo de sensores dentro de ésta, la información comúnmente no está disponible y el proceso de calibración es requerido sin importar el tipo de sensor utilizado y es preferible realizarlo cada vez que se monta el sensor sobre la sonda [7]. La Ecuación 2.1 muestra la matriz homogénea de transformación que se encuentra por medio del proceso de calibración.

$${}^sT_I(x, y, z, \alpha, \beta, \gamma) = \begin{bmatrix} \cos\alpha \cos\beta & \cos\alpha \sin\beta \sin\gamma - \sin\alpha \cos\gamma & \cos\alpha \sin\beta \cos\gamma + \sin\alpha \sin\gamma & X_x \\ \sin\alpha \cos\beta & \sin\alpha \sin\beta \sin\gamma + \cos\alpha \cos\gamma & \sin\alpha \sin\beta \cos\gamma + \cos\alpha \sin\gamma & X_y \\ -\sin\beta & \cos\beta \sin\gamma & \cos\beta \cos\gamma & X_z \\ 0 & 0 & 0 & 1 \end{bmatrix}; \quad (2.1)$$

donde X_x , X_y y X_z son los datos de translación entre los sistemas locales O_I y O_S . Con esta transformación la rotación entre dos sistemas se realiza primero alrededor del eje x con un ángulo γ , después alrededor del eje y con un ángulo β y finalmente en el eje z con un ángulo α ; este orden de rotación es significativo, ya que las rotaciones en 3D no son conmutativas [7].

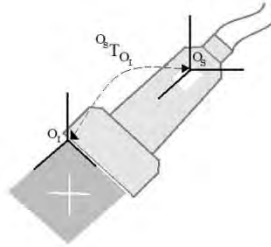


Figura 2.2. Sonda de ultrasonido con sensor de rastreo. Se muestran además los sistemas de coordenadas de la imagen (O_I) y el sistema de coordenadas del sensor (O_S), así como la transformación ${}^{O_S}T_{O_I}$ que relaciona ambos sistemas.

Existen diferentes métodos para la obtención de la matriz homogénea de transformación ${}^0sT_{O_I}$; Hsu *et al.* y Prager *et al.* realizaron una comparación de diversos métodos de calibración [2], [7]. En estos trabajos se estudian siete diferentes métodos de calibración basados en montajes experimentales de diferentes maniquies, con dimensiones y propiedades físicas conocidas; en cada uno de estos métodos se hace un análisis de imágenes de ultrasonido para obtener un sistema de ecuaciones no lineales que se deberá resolver para obtener una estimación de los parámetros de calibración α , β , γ , X_x , X_y y X_z , así como dos factores de escalamiento de las imágenes e_x y e_y . Las principales diferencias entre estos métodos son los fantasmas utilizados y el número de imágenes de ultrasonido requeridas para realizar la calibración. Se ha demostrado en estos trabajos que los métodos de calibración de un solo punto son los óptimos debido a su fácil construcción y pequeño error de reconstrucción; dentro de estos métodos destaca el método de hilos cruzados por la fácil construcción del fantasma utilizado en este método [2].

El método de hilos cruzados consiste en sumergir en agua dos hilos intersectándose en un punto y obtener una serie de imágenes de ultrasonido del punto de cruce en diferentes posiciones y direcciones, con sus respectivos datos de posición y orientación obtenidos mediante un rastreador. El punto de cruce provee un punto en el espacio con coordenadas desconocidas pero fijas en relación al sistema de coordenadas local del rastreador [8]. Posteriormente las imágenes obtenidas se analizan para obtener la posición del cruce de los hilos (u, v) con respecto al sistema de coordenadas local de la imagen (O_I); esta posición debe satisfacer la ecuación 2.2

$$\begin{bmatrix} 0 \\ 0 \\ 0 \\ 1 \end{bmatrix} = {}^{0H}T_{O_R} {}^{O_R}T_{O_S} {}^{0S}T_{O_I} \begin{bmatrix} e_x u \\ e_y v \\ 0 \\ 1 \end{bmatrix}; \quad (2.2)$$

donde, ${}^0sT_{O_I}$ es la matriz de transformación homogénea (ecuación 2.1) que relaciona el sistema de coordenadas local de la imagen O_I con el sistema de coordenadas del sensor montado sobre la sonda O_S ; ${}^{O_R}T_{O_S}$ es la matriz de transformación homogénea que relaciona el sistema de coordenadas del sensor O_S con el sistema de coordenadas del rastreador O_R ; ${}^{0H}T_{O_R}$ relaciona el sistema de coordenadas del rastreador al sistema de coordenadas del fantasma de hilos cruzados O_H , cuyo origen se encuentra en el punto de intersección de los hilos; e_x y e_y son factores de escala que traducen pixeles a las unidades correspondientes al sistema de coordenadas del rastreador. La Figura 2.3 ejemplifica el método de calibración de hilos cruzados junto con los sistemas de coordenadas involucrados en el proceso.

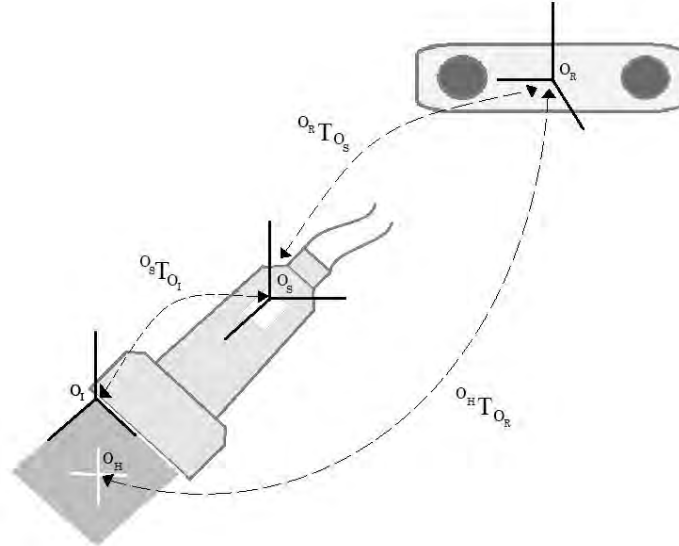


Figura 2.3. Método de calibración de hilos cruzados y los sistemas de coordenadas involucrados. O_H sistema de coordenadas de hilos cruzados, O_R sistema de coordenadas del rastreador, O_S sistema de coordenadas del sensor de rastreo e O_I sistema de coordenadas de la imagen.

Como se mencionó anteriormente este método consiste en obtener una serie de imágenes de ultrasonido del cruce de hilos para construir un sistema de ecuaciones no lineal. Las tres primeras filas en la ecuación 2.2 dan tres ecuaciones que involucran los parámetros de calibración a estimar; si se obtienen m número de imágenes de ultrasonido del punto de cruce y se localiza el punto de cruce en cada una de estas, mediante la ecuación 2.2 se puede generar un sistema homogéneo de ecuaciones no lineales de tamaño $3m$. Si se obtiene un sistema de ecuaciones sobredeterminado (de tal manera que $3m$ sea mayor al número de incógnitas en el sistema), este se puede resolver haciendo uso de algún método iterativo [7]. El algoritmo de Levenberg-Marquardt (LM) es un método iterativo popular y robusto que sirve para la solución de sistemas homogéneos de ecuaciones no lineales [9]. El algoritmo LM es una técnica que localiza el mínimo local de una función multivariable que se expresa como la suma de cuadrados de funciones reales no lineales; este algoritmo se ha convertido en una técnica estándar en problemas de mínimos cuadrados no lineales, adoptada en múltiples disciplinas [10].

En el proceso de calibración sólo nos interesa encontrar los valores de las escalas e_x y e_y y de ${}^{O_S}T_{O_I}$, pero para obtener esto también se debe de encontrar la solución para ${}^{O_H}T_{O_R}$, aunque estos valores serán descartados posteriormente [7]. Debido a esto y a que la orientación del sistema de coordenadas O_H puede ser cualquiera, y aun así satisfacer la ecuación 2.2, los 11 parámetros que se deben de encontrar mediante el algoritmo de LM son dos factores de escala (tamaño del pixel de las imágenes 2D en las unidades del sistema de

coordenadas tridimensional), tres ángulos de rotación y tres factores de traslación que forman la matriz ${}^0sT_{O_I}$, y tres factores de traslación que forman la matriz ${}^0H T_{O_R}$; esto implica que para obtener un sistema de ecuaciones no lineales sobredeterminado el número m de imágenes que se deben de obtener debe de ser igual o mayor a 4, ya que de esa manera de obtendrán 12 ecuaciones (3 por imagen).

La principal desventaja del método de hilos cruzados, y de los métodos de calibración de un punto, es que la exactitud del método depende principalmente de que tan bien se localiza el centro del punto de cruce y qué tanto permanece fijo el punto con respecto al rastreador durante el procedimiento. Por otro lado, debido a la calidad de las imágenes de ultrasonido, es común que la localización del punto sea realizada manualmente en cada imagen, haciendo el proceso de calibración tardado [11]; sin embargo, aun así este método de calibración es conveniente para su uso en ultrasonido 3D a mano libre, por su fácil implementación y construcción del fantasma, aunado al bajo error de reconstrucción que tienen los métodos de un solo punto [2].

2.3 Adquisición digital de imágenes de ultrasonido

Una vez obtenida la calibración de la sonda de ultrasonido, es posible la adquisición de imágenes de ultrasonido con su respectiva posición y orientación para realizar una reconstrucción del volumen.

La adquisición digital de imágenes de ultrasonido se puede realizar principalmente de dos maneras, mediante una adquisición de planos individuales restringida por alguna variable como el tiempo, distancia o ángulo o mediante una grabación continua del ultrasonido para posteriormente elegir las imágenes apropiadas mediante post-procesamiento. En la mayoría de los sistemas de ultrasonido 3D a mano libre las imágenes son transferidas entre el ultrasonido y una computadora en forma de video análogo, debido a que la mayoría de las máquinas de ultrasonido tienen una salida de video análogo y los digitalizadores de video para computadora son baratos y comunes [12]. Una consideración importante al momento de digitalizar las imágenes de ultrasonido es el procurar que la intensidad de los valores en las imágenes 2D no se modifique, para permitir la reconstrucción y el análisis de los niveles de gris de los datos adquiridos de una manera confiable [8].

Para garantizar una calidad de imagen continua en la adquisición de imágenes de ultrasonido se requiere seguir un protocolo de adquisición [13]. En la mayoría de los sistemas de ultrasonido 3D las imágenes se adquieren barriendo una sonda 2D convencional sobre el área de interés, acomodando las imágenes obtenidas para formar un volumen 3D. Existen diferentes maneras de realizar

el barrido y éstas dependerán principalmente de la forma de la sonda. Existen tres protocolos de adquisición de imágenes de ultrasonido cuando se realiza un escaneo sobre la piel: rotacional, ventilador y lineal. Cada uno de estos protocolos presenta ciertas ventajas; por ejemplo, el escaneo en forma de ventilador es ideal para ventanas acústicas pequeñas como el espacio entre las costillas; sin embargo, generalmente requiere de aditamentos mecánicos especiales para realizar el escaneo con mayor exactitud en el movimiento. El protocolo a mano libre, en donde la sonda es movida manualmente de un modo arbitrario, es la manera más sencilla y flexible, permitiendo la adquisición de volúmenes sin la necesidad de aditamentos especiales [14]. La Figura 2.4 ejemplifica un barrido a mano libre, donde la posición de las imágenes es arbitraria y depende del movimiento de la mano del especialista y en la Figura 2.5 se muestran dos barridos a mano libre reales. Con el fin de obtener la mejor calidad en la adquisición de imágenes y la reconstrucción, el barrido debe de ser lento y suave, y la distancia entre las imágenes debe ser lo más pareja posible [13].

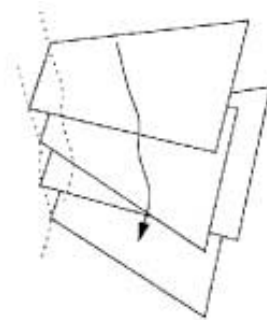


Figura 2.4. Adquisición de imágenes de ultrasonido a mano libre. Se aprecia que la trayectoria del barrido (flecha) puede tener variaciones debido al movimiento de la mano del especialista

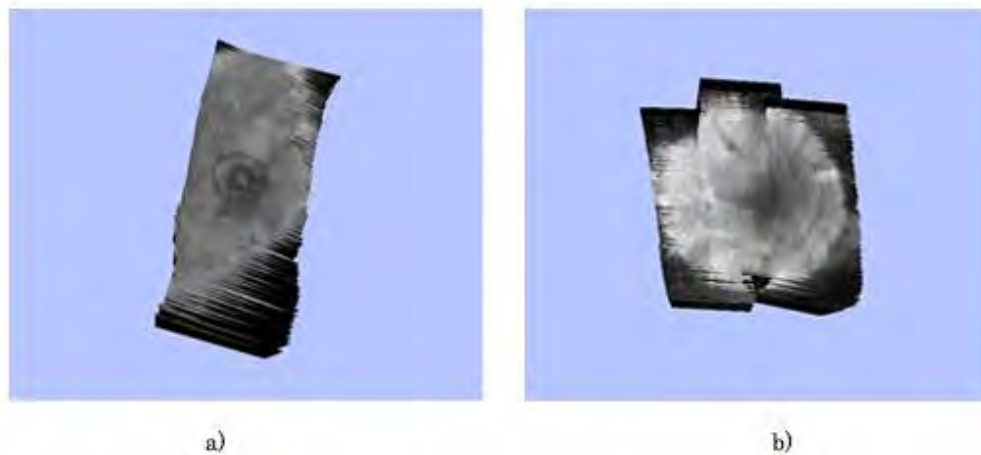


Figura 2.5. Barridos a mano libre: a) barrido en una sola dirección y b) barrido en tres direcciones.

2.4 Reconstrucción de volúmenes de ultrasonido

Para realizar la reconstrucción de un volumen de ultrasonido con la técnica a mano libre a partir de imágenes 2D digitales es necesario conocer las transformaciones correspondientes para mapear los píxeles de cada imagen a un espacio 3D, haciendo uso de la matriz de transformación obtenida en el proceso de calibración de la sonda y los datos de posición y orientación del sensor de rastreo montado sobre la sonda [15].

El proceso de reconstrucción es un problema que tiene como retos principales mejorar el tiempo y la calidad de la reconstrucción [16]; debido a esto, antes de realizar el proceso de reconstrucción es necesario determinar ciertas características del volumen como son el tamaño, la posición y orientación del volumen, así como el tamaño de los voxeles que lo conforman. Estas características pueden variar dependiendo de la aplicación tomando en cuenta las siguientes consideraciones:

- Entre mayor sea el tamaño del volumen mayor será la información que se debe de procesar. Esto se ve reflejado en un aumento en el tiempo de reconstrucción. Si el tamaño del volumen es mucho mayor que la anatomía a evaluar una parte del volumen consistirá en información sin relevancia para el médico; por otro lado, si el volumen es menor que el tamaño de la anatomía a evaluar existirá pérdida de información relevante para el médico, Es por esto que el volumen debe de incluir la mayor densidad de información relevante posible [17].
- La correcta posición y orientación del volumen se verán reflejadas en el tiempo de procesamiento, ya que la incorrecta alineación y elección del área de interés implicará el procesamiento de información irrelevante como se puede observar en la Figura 2.6 [17].
- El tamaño del voxel afectará directamente la resolución del volumen de ultrasonido. Entre mayor sea el tamaño del voxel menor será la resolución, haciendo difícil la reconstrucción y visualización de objetos pequeños. Por otro lado esta característica también afecta el tiempo de procesamiento, ya que entre mayor sea el voxel el volumen consistirá de menos voxeles y se tendrá que realizar menos procesamiento de información [12].

Para minimizar los requerimientos de interpolación y los artefactos en la reconstrucción y permitir que la reconstrucción del volumen se realice en una orientación natural, una opción es elegir que un plano del volumen a reconstruir sea paralelo a la orientación promedio de las imágenes 2D adquiridas. Otra opción es reducir el tamaño del volumen para un número fijo de voxeles para minimizar los requerimientos de memoria [18]. Aunque la

adquisición de imágenes en el ultrasonido 3D a mano libre se realiza en un espacio no uniforme, la mayoría de las aplicaciones del ultrasonido 3D (visualización, análisis registro y segmentación) se realizan en espacios regulares; por esta razón la interpolación en el volumen de ultrasonido se debe de realizar en un espacio regular [18]. El método más sencillo para la elección del tamaño del volumen y su orientación es haciendo uso de las menores y mayores posiciones de las imágenes 2D localizadas en el espacio de coordenadas del espacio tridimensional; con estos datos se genera un paralelepípedo que encierre a todas las imágenes, como se muestra en la Figura 2.7. Una vez obtenido el tamaño del volumen se define el tamaño del voxel con respecto al tamaño del pixel de las imágenes haciendo uso de un factor de escala (ecuación 2.3), a esta relación se le llama resolución (*res*) y dependerá principalmente de la aplicación.

$$res = s * \begin{bmatrix} e_x \\ e_y \\ e_z \end{bmatrix}; \quad (2.3)$$

donde, *s* es el factor de escala, e_x y e_y son los factores de escala encontrados en el proceso de calibración y e_z es el tamaño del voxel en la coordenada z, el valor de e_z , junto con *s* quedan a elección del usuario dependiendo de la aplicación y el tamaño de los objetos que se desea reconstruir.

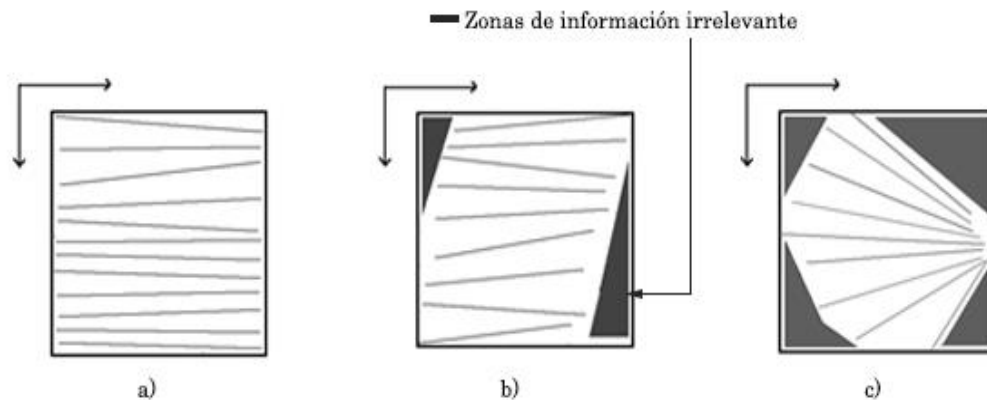


Figura 2.6. Zonas de información irrelevante debido a la elección de posición y orientación del volumen de ultrasonido a) elección sin zonas de información irrelevante, y b) y c) zonas de información irrelevante debido a la posición y orientación del volumen, respectivamente.

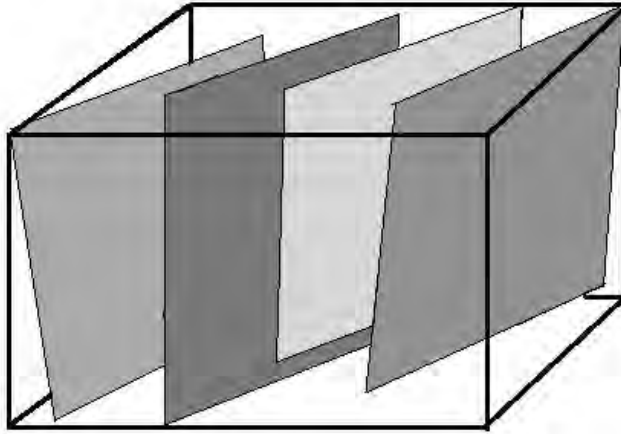


Figura 2.7. Paralelepípedo que abarca el volumen de reconstrucción.

Una vez obtenidas las características del volumen se procede al llenado de los voxeles con la información de las imágenes de ultrasonido 2D. Este procedimiento consiste en la interpolación de los valores de gris de los pixeles de las imágenes 2D para obtener el valor de gris que corresponde a cada voxel dentro del volumen. Solberg *et al.* realizaron un estudio detallado de diversos métodos de reconstrucción separándolos en tres grupos principales [19]:

- Métodos Basados en Pixeles (MBP).- estos métodos consisten en dos etapas. En la primera se visita cada pixel de cada imagen 2D y se le asigna un valor de gris al voxel más próximo a éste; posteriormente se realiza el llenado de los voxeles que quedaron vacíos en la primera etapa; esto se realiza con una interpolación de los valores de los voxeles que obtuvieron un valor de gris durante la primera etapa.
- Métodos Basados en Voxeles (MBV).- Estos métodos consisten en una sola etapa en la que se visita cada voxel del volumen para asignarle un valor de gris con respecto a los planos de imagen más cercanos a éste.
- Métodos Basados en Funciones (MBF).- Al igual que los MBV, estos métodos consisten de una sola etapa. Estos métodos utilizan una función (generalmente polinomial) y determinan sus coeficientes para crear una función que pase por el valor de los pixeles de entrada.

Los métodos más usados son los MBP y los MBV, aunque ambas clases de métodos tienen ciertas ventajas y desventajas. A continuación se describen dos métodos de reconstrucción de volúmenes a partir de imágenes de ultrasonido rastreadas, el algoritmo del pixel más cercano (MBP) y el método de interpolación bilineal (MBV).

2.4.1 Método basado en píxeles

Como se mencionó anteriormente la reconstrucción basada en píxeles se divide en dos etapas; la primera recorre cada uno de los píxeles del conjunto de imágenes y asigna el nivel de gris al voxel más cercano a éste. Cuando se da el caso en que varios píxeles corresponden a un mismo voxel, usualmente éstos se promedian, aunque existen varios métodos propuestos en diferentes trabajos para resolver el problema: dejar el píxel más reciente, dejar el máximo o mínimo [20]. A esta etapa se le conoce como llenado de espacios o *bin filling*. Una vez que se cumple la primera etapa, hará falta llenar los voxeles vacíos que quedaron sin información en la primera etapa; en esta segunda etapa se realiza una interpolación del valor de los voxeles que no quedaron vacíos, llenado de huecos o *hole filling*. Si la captura de imágenes se hace lo suficientemente cerca una de otra, es probable que el llenado de voxeles sea innecesario. Por otro lado hay que tomar en cuenta que si quedaron regiones vacías de proporciones grandes con respecto al tamaño del volumen, éstas deben de ser consideradas de forma especial, o bien se deben de redefinir las propiedades del volumen, ya que al momento de llenar estas regiones grandes se pueden añadir artefactos que hagan al médico realizar un mal diagnóstico.

Diferentes métodos se han propuesto para el llenado de voxeles vacíos mediante la interpolación del valor de los píxeles que no quedaron vacíos: interpolación de n vecinos más cercanos, interpolación en un solo eje, interpolación de voxeles contenidos en ventanas de diferentes tamaños centradas en el voxel vacío, o bien interpolación de voxeles contenidos en ventanas ponderados por Gaussianas. Se debe de tomar en cuenta que la etapa de llenado de voxeles vacíos se ejecuta de manera exponencial, de tal manera que realizar la interpolación de una gran cantidad de voxeles vacíos resultará en una reconstrucción lenta. De acuerdo con el estudio realizado por Solberg et al. [19], el método más sencillo de implementar y que tiene buenos resultados, es la interpolación de vecinos más cercanos dentro de una ventana cúbica. En la Figura 2.8 se describe gráficamente el método de interpolación del vecino más cercano en una ventana cúbica y a continuación se muestra los pasos del mismo [19]:

Bin Filling

Para cada imagen I_k , donde $k = 1, 2, \dots, n$ y n es el número de imágenes rastreadas.

- Para cada píxel \mathbf{p} en I_k
 - Encontrar la posición del voxel \mathbf{v} en el volumen V al que pertenece \mathbf{p}
 - Si \mathbf{v} no tiene valor asignado y se inicializa un contador para cada voxel $cont(\mathbf{v})$

$$V(\mathbf{v}) = I_k(\mathbf{p}); \quad cont(\mathbf{v}) = 1$$

- Si \mathbf{v} tiene valor asignado se promedia el valor del \mathbf{p} con los anteriores

$$V(\mathbf{v}) = \frac{(V(\mathbf{v}) \cdot cont(\mathbf{v})) + I_k(\mathbf{p})}{cont(\mathbf{v}) + 1}; \quad cont(\mathbf{v}) = cont(\mathbf{v}) + 1$$

Hole Filling

Para cada voxel \mathbf{v} en el volumen V

- Si \mathbf{v} no tiene un valor asignado, inicializa un contador $cont$

$$V(\mathbf{v}) = 0$$

$$cont = 0$$

- Para cada \mathbf{v}' en una vecindad $n \times n \times n$ o mayor alrededor de \mathbf{v}

$$si \ V(\mathbf{v}') \neq 0 \Rightarrow V(\mathbf{v}) = \frac{V(\mathbf{v}) \cdot cont + V(\mathbf{v}')}{cont + 1}; \quad cont = cont + 1;$$

- Si todos los voxeles \mathbf{v}' dentro de la ventana están vacíos se incrementa n y se repite el procedimiento para el voxel \mathbf{v} .

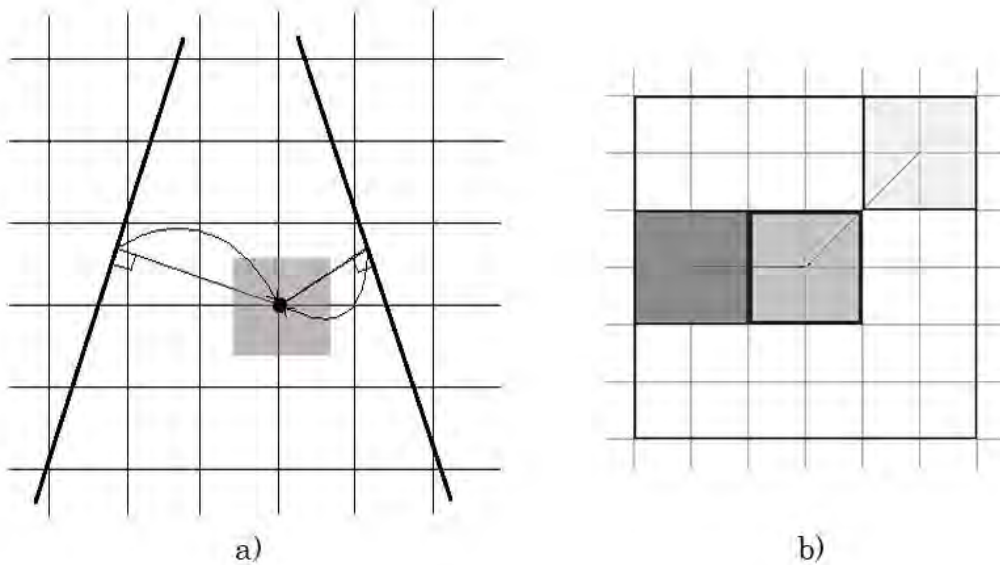


Figura 2.8. Método de interpolación del vecino más cercano basado en píxeles; a) *Bin filling* y b) *Hole Filling*.

2.4.2 Método basado en voxeles

Los MBV tienen la ventaja de no tener que obtener la posición de todos los píxeles en cada imagen y que son algoritmos altamente paralelizables; esto implica que el tiempo computacional se pueda reducir significativamente [18]. El MBV más sencillo y admisible computacionalmente es asignar el valor de gris del píxel más cercano al voxel correspondiente; sin embargo, en casos donde los planos del volumen no son paralelos a los planos de imagen, como lo es en el caso del ultrasonido a mano libre, la contribución de diferentes

imágenes en un solo voxel puede resultar en artefactos no deseados como saltos, especialmente si la calibración tiene baja exactitud [19]. Para reducir estos artefactos, un cierto número de píxeles vecinos son promediados para estimar el valor del voxel, realizando una composición espacial [21]. Trobaugh *et al.* proponen un MBV, el cual consiste en calcular el punto de intersección entre la normal del plano de la imagen más cercana al voxel que pase por el centro de éste; el valor de gris del voxel se calcula como el promedio ponderado por distancia del valor obtenido de la interpolación bilineal de los planos más cercanos [22]. El método se describe gráficamente en la Figura 2.9. Los pasos de reconstrucción se muestra a continuación:

Para cada voxel \mathbf{v} en el volumen V :

- Encontrar la distancia normal de \mathbf{v} a todos los planos de las imágenes, obteniendo un vector de distancias \mathbf{d} .
- Obtener en \mathbf{d} las dos menores distancias (d_1 y d_2), así como las imágenes a las que corresponden las dos menores distancias (I_1 e I_2).
- Definir la distancia máxima para la búsqueda de píxeles vecinos d_{max}
- Para cada plano I_n , donde $n = 1,2$
 - Se calcula el punto de cruce entre la normal que pasa por \mathbf{v} e I_n
 - Se realiza una interpolación bilineal g_n de los 4 píxeles más cercanos al punto de cruce
 - Se obtiene el peso correspondiente a cada plano I_n

$$\text{si } d_n < d_{max} \Rightarrow w_n = 1 - d_n/d_{max}$$

$$\text{si } d_n \geq d_{max} \Rightarrow w_n = 0$$

- El valor final de \mathbf{v} se obtiene como el promedio de los resultados de la ponderación por distancia.

$$V(\mathbf{v}) = (w_1 \cdot g_1 + w_2 \cdot g_2)/2$$

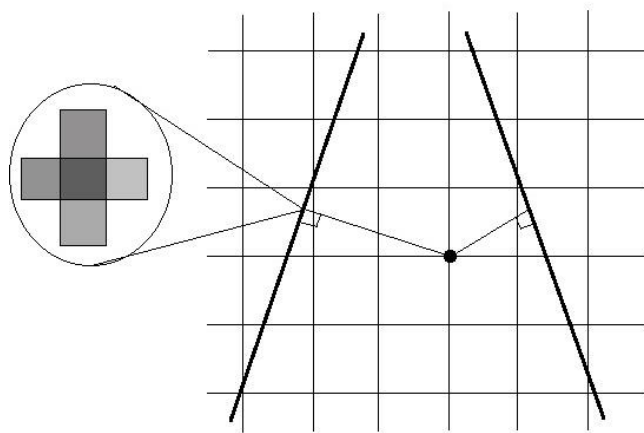


Figura 2.9. Método de Trobaugh *et al.* para la reconstrucción de volúmenes

La interpolación ponderada por distancia evita de cierta manera que objetos lejanos al voxel generen artefactos no deseados en la reconstrucción; d_{max} define la máxima distancia en la cual se deben de buscar los pixeles vecinos. Si d_{max} es muy grande ésta puede llevar a un llenado no natural y exagerado de algunos huecos grandes entre las imágenes 2D adquiridas; por otro lado, si d_{max} es muy pequeña existirán huecos vacíos no deseados en el volumen. Por estas razones, este parámetro debe de ajustarse de acuerdo al protocolo de escaneo. Sin embargo elegir un valor óptimo para d_{max} no es un tarea sencilla; algunos autores proponen el uso de un kernel gaussiano con una desviación estándar del tamaño del *point-spread function* (psf) del equipo de ultrasonido [23], pero la estimación del psf no es fácil y este varía entre diferentes equipos de ultrasonido. Otros autores definen una distancia fija y manual que dependerá del tamaño mínimo de los objetos que se desean reconstruir, esta aproximación aunque sencilla puede no ser óptima; en el caso en que la distancia máxima sea muy pequeña y en la reconstrucción se encuentren huecos vacíos no deseados, se puede recurrir a una segunda etapa de llenado como en el caso de los MBP [24].

Al momento de elegir un método de reconstrucción para el uso clínico, es importante tomar en cuenta ciertos aspectos prácticos; es importante aclarar que diferentes métodos llevarán a diferentes resultados en tiempo de ejecución, calidad de la reconstrucción y visualización de objetos. También es importante mencionar que para que éstos puedan ser usados en la clínica deben de integrarse a los equipos clínicos o hacerlos de fácil acceso; por otro lado, diferentes aplicaciones requerirán diferentes soluciones; por esta razón, se debe de considerar la idea de que los sistemas de ultrasonido 3D en un futuro deberán incluir diversos algoritmos de reconstrucción [19].

2.5 Visualización de volúmenes de ultrasonido

El despliegue de imágenes tridimensionales, disponible por algún tiempo para la tomografía computarizada y la resonancia magnética, no ha alcanzado un uso clínico extenso debido a dos razones: el tiempo que se requiere para obtener imágenes de alta resolución y el lento post-procesamiento de las imágenes que generalmente requiere que el operador se involucre considerablemente. El ultrasonido 3D ofrece una visualización interactiva de la anatomía interna mientras que provee flexibilidad en la visualización de diferentes orientaciones en tiempo real. La visualización científica hace uso de técnicas de graficación computacional para ayudar a los médicos a entender las imágenes y extraer información importante de fenómenos complejos usando sistemas de imagen interactivos. Para que estas imágenes sean útiles para el ámbito médico, las técnicas de visualización deben de proveer una

representación de datos entendible, rápida de manipular y de rápida visualización [4].

Aunque existen muchas técnicas de visualización de imágenes 3D las principales técnicas utilizadas para el ultrasonido 3D son las siguientes [25]:

- Visualización por cortes.- Esta técnica consiste en desplegar superficies planas 2D en un espacio bidimensional o tridimensional para visualizar cualquier plano que el médico desee. En algunos casos estos planos se visualizan interactivamente en un espacio tridimensional para que el médico tenga una mejor comprensión de la anatomía en 3D, dando la posibilidad de visualizar planos arbitrarios perpendiculares al eje de adquisición y otras orientaciones que no son posibles de visualizar durante la adquisición de las imágenes [25]. Esta técnica es la más sencilla, computacionalmente hablando; los requerimientos de memoria son mínimos. Este método se asemeja a los protocolos de escaneo clínicos y no requiere procesamiento o filtrado de los datos de ultrasonido [4].
- Renderizado.- Es el proceso de generar una imagen a partir de un modelo 3D visto desde una perspectiva. Generalmente se utilizan técnicas de *ray casting* para la proyección, las cuales consisten en proyectar un arreglo 2D de rayos a través de la imagen y obtener una proyección de los objetos que se intersectan con estos [25]. Entre las técnicas de renderizado podemos encontrar:
 - Renderizado de superficie.- Algunas veces llamada extracción de características o isosuperficies. Ajusta primitivas de superficies planas como polígonos a valores constantes de las superficies de contorno en datos volumétricos; existen diversas técnicas de ajustes de superficies como tetraedrización de Delaunay, *marching cubes*, *marching tetrahedra*, *dividing cubes* y otros. Estos métodos generalmente son más rápidos que las técnicas de renderizado de volúmenes, ya que solo recorren los datos volumétricos una vez para extraer las superficies. Estas técnicas sufren de algunos problemas como el despliegue de falsos positivos y negativos de pedazos de superficie y el manejo incorrecto de características pequeñas en los datos. Este método provee una rápida evaluación de las superficies del objeto, pero es sensible al ruido, limitando un poco su uso en el ultrasonido [4].

- **Renderizado del Volumen:** Estos métodos generan imágenes de un conjunto de datos volumétrico operando directamente sobre el conjunto de datos, sin la necesidad de extraer superficies geométricas de los datos [26], tomando en cuenta los cambios en las propiedades internas de los objetos permitiendo la visualización de las inhomogeneidades dentro de los objetos [27]. Las técnicas más utilizadas son la proyección de la mayor intensidad, mejoramiento de la superficie y representación traslucida a través de umbrales y opacidades [25]. La principal desventaja de estas técnicas es que se debe de recorrer todo el conjunto tridimensional de datos cada que la imagen se renderiza. Generalmente se realiza un muestreo de baja resolución o arbitrario de los datos para crear imágenes de baja calidad rápidamente para su visualización. Estas técnicas son relativamente tolerantes al ruido, pero una selección cuidadosa de la opacidad y transparencia es necesaria para una correcta interpretación y visualización de las características internas en la imagen [4].

El principal problema en la visualización del ultrasonido es que diferentes tejidos tienen intensidades similares en esta modalidad de imagen, en las cuales solo se logran observar las interfaces entre los tejidos. Una característica importante de los sistemas de visualización es la capacidad interactiva de la estación de visión. La habilidad para revisar los datos interactivamente es crítica, incluyendo la flexibilidad para rotar, escalar y observar los objetos desde diferentes perspectivas para optimizar la visualización de la anatomía de interés [4].

La selección de la adecuada técnica de visualización para cada aplicación puede traer beneficios para el ámbito médico. Entre muchas ventajas potenciales que tiene la visualización de ultrasonido 3D, comparado con el ultrasonido 2D, se incluyen la visualización de estructuras anatómicas normales y anormales, y la evaluación de estructuras complejas en las cuales es difícil desarrollar un entendimiento tridimensional. Reducir el tiempo de escaneo, aumentando el número de pacientes e incrementando la eficiencia operacional [28]. En la Figura 2.10 se muestran ejemplos de las diferentes técnicas de visualización de ultrasonido 3D.

2.6 Aplicaciones

Existen diversas aplicaciones que se pueden ver beneficiadas con el uso de ultrasonido 3D. Algunas aplicaciones relacionadas con los tumores de mama son: el estudio morfológico de los tumores a partir de imágenes

tridimensionales, la planeación y guía de biopsias, y la palpación instrumentada.

2.6.1 Biopsias de tumores de mama con aguja

Aunque existen diversas técnicas para dar un diagnóstico de cáncer de mama a partir de imágenes como la mamografía o la sonografía, la única manera de obtener un diagnóstico confiable es la examinación patológica de una biopsia bajo microscopio [29]. Sin embargo, al ser un procedimiento invasivo, puede estar asociado con resultados adversos como sangrado excesivo, dolor y hematomas. Por otro lado al ser un método que depende de las habilidades del médico, es posible que se obtengan falsos negativos cuando el médico no es capaz de tomar una muestra del tejido tumoral con seguridad [30].

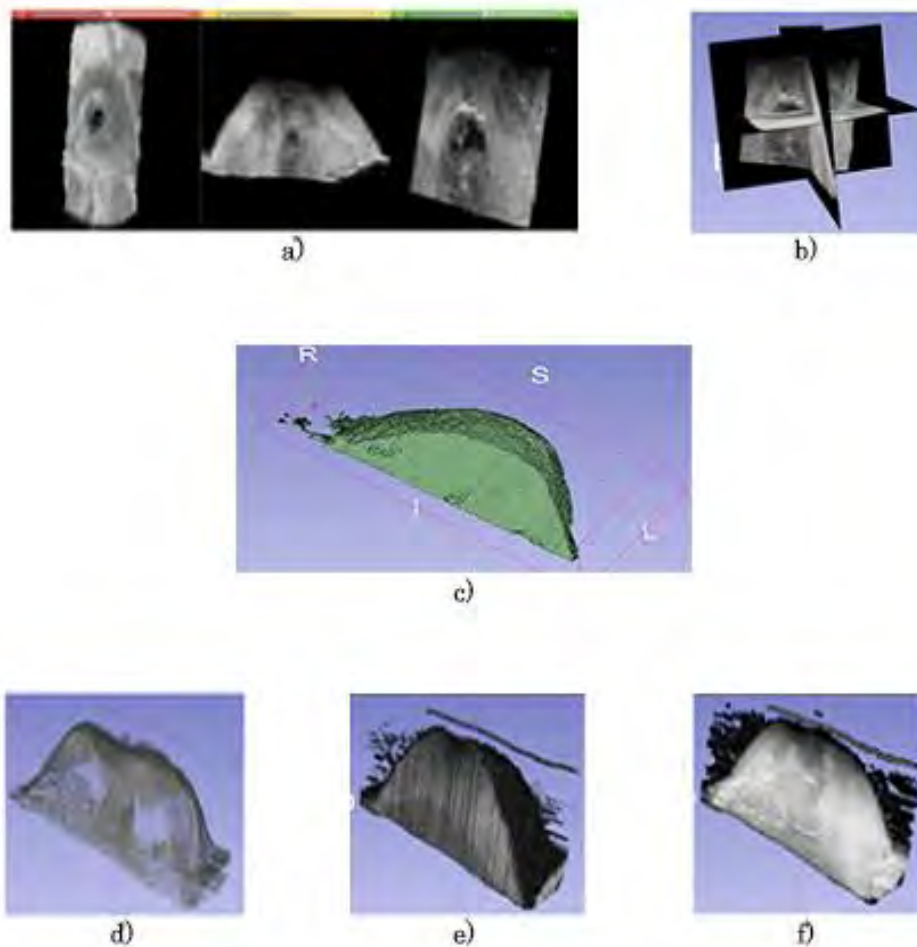


Figura 2.10. Ejemplos de visualización de imágenes de ultrasonido en el software libre Slicer3D; a) vista en cortes en 2D, b) vista en cortes en 3D, c) ajuste de superficies, d) renderizado traslucido, e) renderizado con mayor intensidad y f) renderizado con mejoramiento de superficies.

La biopsia estereotáctica y la biopsia guiada por ultrasonido 2D son modalidades que pueden incrementar la exactitud de la extracción del tejido tumoral; sin embargo, como se mencionó en el capítulo anterior presentan ciertas desventajas. Se han realizado diversos trabajos para aumentar la exactitud de estos procedimientos y disminuir la invasión causada durante la inserción de la aguja. Estos trabajos se basan principalmente en el uso de imágenes 3D para la planeación de los procedimientos. Azar *et al.* proponen el uso de un modelo deformable obtenido a partir de un volumen de ultrasonido de la mama para estimar la posición del tumor después de ser comprimida por las placas esterotácticas; de esta manera se elimina la invasión por la radiación generada por la mamografía; sin embargo, no existe manera de corroborar que la punta de la aguja se colocó correctamente dentro de la lesión [31]. En el mismo sentido, Fenster *et al.* proponen un sistema el cual explota las ventajas del ultrasonido 3D y la biopsia estereotáctica; en este sistema se obtiene un volumen de ultrasonido con una sonda mecánica después de la compresión de la mama para obtener la localización del tumor, una vez insertada la aguja, se obtiene otro volumen de ultrasonido para corroborar que la aguja se encuentra dentro de la lesión [32]. Otros trabajos se han enfocado en el uso del ultrasonido 3D a mano libre y la realidad virtual para la planeación y guía de biopsias de tumores de mama; estos trabajos consisten en la obtención de un ultrasonido 3D a mano libre para la planeación de la toma de biopsia y mediante el rastreo de las herramientas y el despliegue virtual del ambiente quirúrgico durante la realización del procedimiento pretenden guiar al médico al punto seleccionado durante la planeación [29], [33].

2.6.2 Palpación instrumentada

El estudio morfológico de los tumores está relacionado con la malignidad del tumor [34]. Sin embargo, usar únicamente esta información para el diagnóstico de cáncer no es suficiente para obtener resultados confiables. Se han desarrollado diversas tecnologías y métodos para mejorar el diagnóstico de los tumores de mama mediante el estudio de las propiedades biomecánicas de los tumores [35]. Como se mencionó anteriormente la elastografía es un procedimiento médico el cual tiene como objetivo obtener una estimación de la dureza del tejido. Las principales técnicas de elastografía consisten en una comparación de imágenes 2D antes, durante y al finalizar una compresión manual. Sin embargo existen complicaciones al estimar la dureza del tejido, relacionadas con las limitaciones mencionadas en el capítulo anterior. La principal fuente de ruido en las imágenes elastográficas proviene de la decorrelación que existe entre las imágenes pre y post compresión debido al ángulo de incidencia entre éstas.

Se han realizado diversos trabajos para mejorar estas técnicas y obtener una mayor correlación entre las imágenes. Kadour *et al.* proponen un sistema para asistir al médico durante la toma de imágenes, el cual consiste en un dispositivo mecánico que da al médico mayor control sobre la sonda y la compresión [36]. Otra aproximación para eliminar el ruido causado por la decorrelación de las imágenes es el uso de ultrasonido 3D; Deprez *et al.* hacen uso de un volumen de ultrasonido obtenido con una sonda mecánica con la cual se tiene control mecánico de la presión ejercida [37], mientras que Lindo *et al.* hacen uso de un sistema de ultrasonido 3D a mano libre y post procesamiento digital de imágenes para generar imágenes elastográficas [38]. Por otro lado, Yen *et al.* proponen un sistema que consiste en un dispositivo mecánico con sensores de fuerza montado sobre una sonda de ultrasonido; con este sistema se puede realizar una palpación transversal del tejido y predecir la dureza de la lesión en comparación al tejido adyacente, calculando las fuerzas ejercidas sobre los sensores [39].

Para hacer uso de herramientas de diagnóstico basadas en las propiedades biomecánicas de los tumores es necesario entender la información obtenida y cómo es que ésta se relaciona con ciertas características de los tumores. Yoon *et al.* realizan un estudio del efecto de diferentes características de los tumores, como tamaño y profundidad, en la discordancia de imágenes de elastografía, información que puede ser obtenida a partir de un volumen de ultrasonido y su procesamiento [40].

En el siguiente capítulo se presenta una investigación detallada de diversos métodos para la segmentación de diferentes tejidos en imágenes de ultrasonido de mama. Se presentan algoritmos para la segmentación de tumores, piel y tejido los cuales proveen información útil que puede ser utilizada en las aplicaciones mencionadas en este capítulo. La segmentación del tumor ayuda en la planeación de la toma de biopsias, dando al médico la oportunidad de seleccionar un punto dentro y un punto de inserción que servirán como guía durante el procedimiento; a su vez, la segmentación de los diferentes tejidos sirve para la construcción de modelos constitutivos del tejido a partir de mallas tetraédricas los cuales pueden ser utilizados durante el procedimiento para visualizar el movimiento del tejido en tiempo real. Por otro lado, la segmentación de la piel, tejido y tumor proveen información morfológica del tumor como forma, tamaño posición y profundidad, la cual puede ser utilizada en adición a la información biomecánica del tejido para obtener un diagnóstico más certero de la malignidad del tumor.

Referencias

- [1] Z. Yaniv, P. Foughi, H.-J. Kang, en E. Boctor, “Ultrasound calibration framework for the image-guided surgery toolkit (IGSTK)”, bl 79641N–79641N–11, 2011.
- [2] P.-W. Hsu, R. Prager, A. Gee, en G. Treece, “Freehand 3D Ultrasound Calibration: A Review”, in *Advanced Imaging in Biology and Medicine*, C. Sensen en B. Hallgrímsson, Reds Springer Berlin Heidelberg, 2009, bll 47–84.
- [3] T. Qiu, T. Wen, W. Qin, J. Gu, en L. Wang, “Freehand 3D ultrasound reconstruction for image-guided surgery”, in *International Symposium on Bioelectronics and Bioinformatics 2011*, 2011, bll 147–150.
- [4] T. R. Nelson en T. T. Elvins, “Visualization of 3D ultrasound data”, *IEEE Comput. Graph. Appl.*, vol 13, no 6, bll 50–57, 1993.
- [5] J. F. Krücker, P. L. Carson, G. L. LeCarpentier, J. B. Fowlkes, en C. R. Meyer, “Rapid image registration for 3D ultrasound compounding”, in *Proceedings of the IEEE Ultrasonics Symposium*, 2000, vol 2, bll 1585–1588.
- [6] Z. Szabo en A. Filipik, “Optical Tracking Systems for 3D Free-hand Ultrasound”, in *Czech Science Foundation (CSF)*, 2005, bll 501–502.
- [7] R. W. Prager, R. N. Rohling, A. H. Gee, en L. Berman, “Rapid calibration for 3-D freehand ultrasound”, *Ultrasound Med. Biol.*, vol 24, no 6, bll 855–869, 1998.
- [8] C. D. Barry, C. P. Allott, N. W. John, P. M. Mellor, P. A. Arundel, D. S. Thomson, en J. C. Waterton, “Three-dimensional freehand ultrasound: Image reconstruction and volume analysis”, *Ultrasound Med. Biol.*, vol 23, no 8, bll 1209–1224, 1997.
- [9] J. Moré, “The Levenberg-Marquardt algorithm: Implementation and theory”, in *Numerical Analysis*, vol 630, G. A. Watson, Red Springer Berlin Heidelberg, 1978, bll 105–116.
- [10] M. I. A. Lourakis, “A Brief Description of the Levenberg-Marquardt Algorithm Implemented by levmar”, 2005.
- [11] W. K. Moon, C.-M. Lo, R.-T. Chen, Y.-W. Shen, J. M. Chang, C.-S. Huang, J.-H. Chen, W.-W. Hsu, en R.-F. Chang, “Tumor detection in automated breast ultrasound images using quantitative tissue clustering”, *Med. Phys.*, vol 41, no 4, bl -, 2014.
- [12] G. M. Treece, A. H. Gee, R. W. Prager, C. J. C. Cash, en L. H. Berman, “High-definition freehand 3-D ultrasound”, *Ultrasound Med. Biol.*, vol 29, no 4, bll 529–546, 2003.
- [13] S. Winter, I. Pechlivanis, C. Dekomien, C. Igel, en K. Schmieder, “Toward registration of 3D ultrasound and CT images of the spine in clinical praxis: design and evaluation of a data acquisition protocol.”, *Ultrasound Med. Biol.*, vol 35, no 11, bll 1773–82, 2009.
- [14] A. Gee, R. Prager, G. Treece, en L. Berman, “Engineering a freehand 3D ultrasound system”, *Pattern Recognit. Lett.*, vol 24, no 4–5, bll 757–777, 2003.
- [15] S. Berg, H. Torp, D. Martens, E. Steen, S. Samstad, I. Høivik, en B. Olstad, “Dynamic three-dimensional freehand echocardiography using raw digital ultrasound data”, *Ultrasound Med. Biol.*, vol 25, no 5, bll 745–753, 1999.
- [16] P. Coupé, P. Hellier, N. Azzabou, en C. Barillot, “3D freehand ultrasound reconstruction based on probe trajectory.”, *Med. Image Comput. Comput. Assist. Interv.*, vol 8, no Pt 1, bll 597–604, 2005.
- [17] R. San José-Estépar, M. Martín-Fernández, P. P. Caballero-Martínez, C. Alberola-López, en J. Ruiz-Alzola, “A theoretical framework to three-dimensional ultrasound reconstruction from irregularly sampled data”, *Ultrasound Med. Biol.*, vol 29, no 2, bll 255–269, 2003.
- [18] U. Scheipers, S. Koptenko, R. Remlinger, T. Falco, en M. Lachaine, “3-D ultrasound volume reconstruction using the direct frame interpolation method.”, *IEEE Trans. Ultrason. Ferroelectr. Freq. Control*, vol 57, no 11, bll 2460–70, 2010.
- [19] O. V. Solberg, F. Lindseth, H. Torp, R. E. Blake, en T. A. N. Hernes, “Freehand 3D Ultrasound Reconstruction Algorithms—A Review”, *Ultrasound Med. Biol.*, vol 33, no 7, bll 991–1009, 2007.
- [20] T. R. Nelson en D. H. Pretorius, “Interactive acquisition, analysis, and visualization of sonographic volume data”, *Int. J. Imaging Syst. Technol.*, vol 8, no 1, bll 26–37, 1997.
- [21] R. Rohling, A. Gee, en L. Berman, “Three-dimensional spatial compounding of ultrasound images”, *Med. Image Anal.*, vol 1, no 3, bll 177–193, 1997.
- [22] J. W. Trobaugh, D. J. Trobaugh, en W. D. Richard, “Three-dimensional imaging with stereotactic ultrasonography”, *Comput. Med. Imaging Graph.*, vol 18, no 5, bll 315–323, 1994.
- [23] R. Ohbuchi, D. Chen, en H. Fuchs, “Incremental volume reconstruction and rendering for 3-D ultrasound imaging”, *Proc. SPIE*, vol 1808. bll 312–323, 1992.

- [24] D. Miller, C. Lippert, F. Vollmer, O. Bozinov, L. Benes, D. M. Schulte, en U. Sure, “Comparison of different reconstruction algorithms for three-dimensional ultrasound imaging in a neurosurgical setting”, *Int. J. Med. Robot. Comput. Assist. Surg.*, vol 8, no 3, bll 348–359, 2012.
- [25] A. Fenster, K. Surry, W. Smith, en D. B. Downey, “The use of three-dimensional ultrasound imaging in breast biopsy and prostate therapy”, *Meas. J. Int. Meas. Confed.*, vol 36, no 3–4, bll 245–256, 2004.
- [26] R. Fernando en NVIDIA Corporation., *GPU gems : programming techniques, tips, and tricks for real-time graphics*. Addison-Wesley, 2004.
- [27] W. S. K. Martin, R. Avila, en C. C. Law, “The Visualization Toolkit: An Object-Oriented Approach To 3D Graphics”, in *The Visualization Toolkit: An Object-Oriented Approach To 3D Graphics*, 4th ed, Kitware, 2006, bll 36–38.
- [28] A. Fenster en D. B. Downey, “3-D ultrasound imaging: A review”, *Eng. Med. Biol. Mag. IEEE*, vol 15, no 6, bll 41–51, 1996.
- [29] A. M. Badawi en M. A. El-Mahdy, “Path planning simulation for 3D ultrasound guided needle biopsy system”, *Circuits Syst. 2003 IEEE 46th Midwest Symp.*, vol 1, bll 345–347, 2003.
- [30] M. Mrug en J. J. Bissler, “Simulation of real-time ultrasound-guided renal biopsy”, *Kidney Int.*, vol 78, no 7, bll 705–707, 2010.
- [31] F. S. Azar, D. N. Metaxas, en M. D. Schnall, “Methods for Modeling and Predicting Mechanical Deformations of the Breast under External Perturbations”, *Handb. Numer. Anal.*, vol 12, bll 591–656, 2004.
- [32] A. Fenster, K. J. M. Surry, G. R. Mills, en D. B. Downey, “3D ultrasound guided breast biopsy system”, *Ultrasonics*, vol 42, no 1–9, bll 769–774, 2004.
- [33] F. A. Cosio, N. Hevia, E. Lira, C. Garcia, R. M. Quispe, B. Reyes, en E. H. Lasri, “Mammographic image analysis and computer assisted biopsy of breast tumors”, in *Biomedical Engineering and Informatics (BMEI), 2011 4th International Conference on*, 2011, vol 1, bll 360–364.
- [34] R.-F. Chang, W.-J. Wu, W. K. Moon, en D.-R. Chen, “Automatic ultrasound segmentation and morphology based diagnosis of solid breast tumors”, *Breast Cancer Res. Treat.*, vol 89, no 2, bll 179–185, 2005.
- [35] D. C. Y.-J. C. H.-C. H. P.-L. Yen R.-H. Fan, “Design and construction of 3D breast tumor phantoms for studying morphological effects on biomechanical properties.”, *Int. J. Comput. Assist. Radiol. Surg.*, vol 8, no 1, bll S284–285, 2013.
- [36] M. J. Kadour en J. A. Noble, “Assisted-freehand ultrasound elasticity imaging”, *IEEE Trans. Ultrason. Ferroelectr. Freq. Control*, vol 56, no 1, bll 36–43, 2009.
- [37] J. F. Deprez, G. Cloutier, C. Schmitt, C. Gehin, A. Dittmar, O. Basset, en E. Brusseau, “3D ultrasound elastography for early detection of lesions. evaluation on a pressure ulcer mimicking phantom.”, *Conf. Proc. IEEE Eng. Med. Biol. Soc.*, vol 2007, bll 79–82, 2007.
- [38] J. E. Lindop, G. M. Treece, A. H. Gee, en R. W. Prager, “3D elastography using freehand ultrasound”, *Ultrasound Med. Biol.*, vol 32, no 4, bll 529–545, 2006.
- [39] P.-L. Yen, D.-R. Chen, K.-T. Yeh, en P.-Y. Chu, “Development of a stiffness measurement accessory for ultrasound in breast cancer diagnosis”, *Med. Eng. Phys.*, vol 33, no 9, bll 1108–1119, 2011.
- [40] J. H. Yoon, M. J. Kim, E.-K. Kim, H. J. Moon, en J. S. Choi, “Discordant elastography images of breast lesions: how various factors lead to discordant findings.”, *UltraschallMed.*, vol 34, no 3, bll 266–71, 2013.

Capítulo 3

Segmentación de imágenes de ultrasonido de mama

La segmentación de imágenes se refiere al proceso de particionar una imagen en un conjunto de regiones que conforman el total de esta. Una región segmentada se define como un conjunto de píxeles que comparten ciertas características y que existe un borde que separa esta región de otras. El objetivo de este procedimiento en muchas aplicaciones, es que las regiones sean áreas de interés. Cuando las regiones segmentadas no cubren la imagen completa aun así se puede hablar de segmentación ya que se pueden definir las regiones no segmentadas como el fondo de la imagen [1]. En casos simples, donde las imágenes no presentan ruido y las características que dividen a las diferentes regiones de la imagen están bien definidas, el proceso de segmentación requiere el uso de algoritmos sencillos; sin embargo, cuando la imagen presenta un ambiente complejo donde las características que dividen ciertas regiones no son sencillas de identificar, como lo son las imágenes de ultrasonido, es necesario el uso de algoritmos complejos y un conocimiento profundo de las diferentes características que se pueden utilizar en la identificación de las diferentes regiones [2].

En este capítulo se presenta un estudio detallado de diversos métodos que se han usado en la segmentación de tumores de mama, piel y tejido normal de mama en imágenes de ultrasonido. El resultado de estas segmentaciones servirá para crear una máscara de segmentación para obtener una malla que represente la forma de cada uno de estos tejidos.

3.1 Segmentación de tumores de mama en imágenes de ultrasonido 2D y 3D

Un método de segmentación que sea capaz de diferenciar el tejido normal del tejido lesionado en una imagen de ultrasonido de mama puede disminuir considerablemente los errores causados por la mala visualización de la imagen en el diagnóstico y en procedimientos como la toma de biopsias [3]. Por otro lado, la segmentación del tumor permite el análisis de diversas características morfológicas de éste como el tamaño, la forma y la textura, que sirven como apoyo en el diagnóstico de cáncer [4].

La segmentación de tumores de mama en imágenes de ultrasonido no es una tarea fácil, ya que existen ciertas características inherentes a éstas que dificultan el proceso, como:

- *Speckle*: Las imágenes de ultrasonido presentan una apariencia granular llamada *speckle*, el cual es un fenómeno de interferencia no aditiva con un tamaño similar a la resolución del sistema de ultrasonido. En algunos casos ésta es una característica no deseada en las imágenes, ya que enmascara pequeñas diferencias en los niveles de gris [5].
- Sombras acústicas: En el ultrasonido las sombras acústicas aparecen como regiones de baja intensidad debajo de interfaces o bordes con alta impedancia acústica y éstas pueden limitar la eficiencia de las técnicas de procesamiento de imágenes [6].
- Bordes borrosos: La interfaz entre dos tejidos puede no estar bien definida en una imagen de ultrasonido si ambos poseen impedancias acústicas similares; esto causa que los bordes entre los dos tejidos tengan un aspecto borroso y no sea posible diferenciarlos fácilmente [7].
- Forma: La forma de los tumores de mama puede variar significativamente dependiendo de su malignidad, haciendo difícil la segmentación del tumor mediante algoritmos que basan sus resultados en el uso de formas conocidas, como *active shape models* [4].

Como se mencionó anteriormente en el Capítulo 1, en la anatomía de la mama existen diversos tejidos que podrían confundirse con tumores debido su nivel de intensidad de gris en las imágenes de ultrasonido, como el tejido glandular, ligamentos de Cooper y la grasa subcutánea. Para distinguir una lesión en la mama de estos tejidos y las sombras acústicas se hace uso principalmente de tres características:

- Distribución espacial: Los tumores de mama generalmente se encuentran en el parénquima de la mama, siendo el carcinoma ductal y el carcinoma lobular los más comunes [8]. Debido a esto y al protocolo de adquisición de imágenes utilizado durante el escaneo con ultrasonido es común encontrar las lesiones en la parte central de la imagen [9].
- Patrón interno de eco: El patrón interno de eco del tejido permite diferenciar las lesiones de otros tipos de tejido y de las sombras acústicas ya que generalmente las lesiones tienen un patrón de eco no homogéneo y con pocos ecos, mientras que el tejido glandular, las sombras acústicas y la grasa subcutánea tiene un patrón homogéneo [9].
- Ecogeneidad: Los tumores malignos están caracterizados como lesiones hipoeoicas mientras que los quistes y otras lesiones benignas están caracterizados como regiones casi anecoicas. Por esta razón se puede inferir que las lesiones sospechosas aparecen en la imagen de ultrasonido como regiones más oscuras que el tejido adyacente [10], [11].

Tomando en cuenta estas características se han realizado diversos trabajos para realizar segmentaciones automáticas o semiautomáticas de tumores de

mama en imágenes de ultrasonido. Generalmente estos procesos se dividen en una etapa de filtrado y mejora de contraste y una etapa de extracción de características para la segmentación.

3.1.1 Filtrado

Las imágenes de ultrasonido se han utilizado efectivamente para el diagnóstico de enfermedades durante décadas; desafortunadamente, estas imágenes se ven degradadas debido al *speckle*, que es el resultado de la suma constructiva y destructiva de los ecos de ultrasonido [12]. El filtrado se realiza para homogeneizar las diferentes regiones de la imagen eliminando el *speckle*; sin embargo, éste puede ser un proceso delicado ya que puede eliminar información valiosa en la imagen como bordes y texturas. En diversos trabajos relacionados con la segmentación de tumores de mama en imágenes de ultrasonido se ha realizado un proceso de filtrado con la intención de obtener una región tumoral con un nivel de gris homogéneo para facilitar la segmentación cuando esta se basa en los niveles de gris de la imagen.

Los filtros pasa bajas son aquellos que preservan bajas frecuencias mientras atenúan frecuencias altas. Estos filtros se han usado en la segmentación de tumores de mama en diversos trabajos. Madabhushi *et al.* [9] hace uso de un filtro Butterworth, el cual es uno de los filtros más básicos diseñado para producir la respuesta más plana posible hasta la frecuencia de corte [13]; este filtro es fácil de implementar y tiene un bajo costo computacional el cual no elimina muchos detalles importantes de la imagen [9]. Otro filtro pasa bajas utilizado frecuentemente en las imágenes de ultrasonido es el filtro Gaussiano [3], el cual es un filtro que tiene como respuesta al impulso una función Gaussiana o una aproximación a ella. Se utiliza principalmente para emborronar las imágenes, remover el ruido y preservar detalles, ya que su respuesta a una función escalón (como lo pueden ser los bordes en una imagen) no genera un sobrepaso en la señal mientras minimiza el tiempo de subida y caída [13]. Sin embargo, estos filtros pueden conllevar problemas ya que tienden a emborronar los bordes de los objetos y la elección de las frecuencias de corte depende principalmente de la imagen y de la aplicación [14].

Por las razones antes mencionadas, el uso de filtros adaptativos para la reducción de *speckle* en las imágenes de ultrasonido ha sido estudiado e implementado en diferentes trabajos. Estos filtros son filtros lineales con una función de transferencia controlada por parámetros variables y promedios obtenidos directamente de la imagen ajustados mediante un algoritmo de optimización [12]. Dentro de estos filtros destacan los filtros de difusión anisotrópica, debido a que es una buena aproximación para la eliminación del *speckle* de la imagen, sin emborronar los bordes de los objetos [15]. Los filtros

de difusión remueven el ruido de una imagen resolviendo una ecuación diferencial basada en la ecuación de difusión de Fick (ecuación 3.1)

$$\Phi = -\mathbf{D} \cdot \nabla I, \quad (3.1)$$

donde Φ representa el flujo causado por el gradiente de concentración ∇I , y \mathbf{D} representa el tensor de difusión. Los filtros isotrópicos hacen uso de un tensor de difusión constante en toda la imagen; esto causa que características importantes en la imagen como los bordes se vean borrosos y sean difíciles de identificar, la ecuación 3.2 muestra la ecuación diferencial que deben de resolver los filtros de difusión isotrópica [16].

$$I(x, y, t) = \begin{cases} \frac{\partial I}{\partial t} = \text{div}(\mathbf{D} \cdot \nabla I) = \mathbf{D} \nabla^2 I, \\ I(x, y, 0) = I_{\text{ruido}}(x, y), \end{cases} \quad (3.2)$$

donde $I_{\text{ruido}}(x, y)$ es la imagen original ruidosa, ∇^2 representa el operador Laplaciano y t representa un parámetro artificial de tiempo.

Perona y Malick reemplazaron la ecuación clásica de difusión isotrópica introduciendo una función $F(|\nabla I|)$ que suaviza la imagen original mientras trata de preservar las discontinuidades de intensidad en los bordes; ésta es una función anisotrópica que puede tomar una de dos formas (ecuación 3.3 y 3.4) [17].

$$F(|\nabla I|) = e^{-\left(\frac{|\nabla I|}{b}\right)^2}, \quad (3.3)$$

$$F(|\nabla I|) = \frac{1}{1 + \left(\frac{|\nabla I|}{b}\right)^2}, \quad (3.4)$$

donde $|\nabla I|$ es la magnitud del borde, y b es una constante que se fija manualmente o usando el descriptor de ruido descrito por Canny [18]. La ecuación 3.3 favorece contornos con alto contraste, mientras que la ecuación 3.4 favorece regiones con contraste pequeño [19]. La ecuación 3.2 puede ser expresada para filtros anisotrópicos como se muestra en la ecuación 3.5, donde se preservan los bordes permitiendo difusión en líneas paralelas a los bordes pero no sobre ellos mediante el parámetro b .

$$I(x, y, t) = \begin{cases} \frac{\partial I}{\partial t} = \text{div}(F(|\nabla I|) \cdot \nabla I) = F(|\nabla I|) |\nabla^2 I|, \\ I(x, y, 0) = I_{\text{ruido}}(x, y). \end{cases} \quad (3.5)$$

3.1.2 Mejora de Contraste

La mejora de contraste es una etapa utilizada para mejorar la apariencia visual de la imagen o para hacerla más aplicable en campos específicos [20]. Debido a la naturaleza del ultrasonido una etapa de mejora de contraste puede ayudar a diferenciar estructuras, mejorando la distribución de las intensidades de grises en las zonas de bajo contraste. La complejidad en la segmentación de algunas estructuras, como los tumores de mama, puede ser reducida cuando éstas se encuentran claramente separadas del tejido adyacente [21].

Se han propuesto diferentes métodos para la mejora de contraste en imágenes de ultrasonido de tumores de mama, con el fin de resaltar ciertas características de los tumores para ser diferenciados del tejido adyacente. Uno de los métodos más usados para la segmentación de tumores de mama en imágenes de ultrasonido es el método de detección de *sticks*, el cual pretende encontrar líneas y bordes en una imagen con *speckle*, mediante la comparación con líneas rectas de longitud constante y en diferentes orientaciones [3], [4], [22]. Sin embargo este algoritmo solo mejora la información de bordes y no presta suficiente atención a las características dentro de la lesión; otro inconveniente de este método es que en la presencia de *speckle* y la no homogeneidad de la forma de los tumores, la elección de un set de *sticks* óptimo para la aplicación no es una tarea sencilla [23]. Otro método utilizado comúnmente para acentuar áreas sospechosas y mejorar los bordes entre la lesión y el tejido adyacente es la ecualización del histograma, debido a su baja complejidad computacional y buenos resultados, ya que éste se ajusta muy bien a las propiedades de la visión humana [9].

La ecualización del histograma es un método de mejora de contraste sencillo y directo, el cual se apropia de los valores de intensidad de gris de los píxeles de tal manera que la imagen mejorada tiene un histograma lineal acumulativo. Este método dispersa los picos del histograma de la imagen, dejando intactas las partes más bajas del histograma [24]. Sea H el histograma normalizado asociado con los niveles de intensidad de una imagen, el proceso para encontrar el histograma ecualizado (HE) de un histograma H con n_L niveles de gris, consiste en:

1. Encontrar el histograma acumulativo normalizado (ecuación 3.6)

$$H_{cdf}(j) = \sum_{j=0}^L H(j). \quad (3.6)$$

2. Encontrar el histograma ecualizado (ecuación 3.7)

$$HE(j) = \text{round} \left(\frac{H_{cdf}(j) - \min H_{cdf}}{(M \times N) - \min H_{cdf}} \times (n_L - 1) \right), \quad (3.6)$$

donde cdf_{min} es el valor mínimo del histograma acumulativo normalizado, $M \times N$ es el número de píxeles en la imagen.

3.1.3 Análisis de Textura

Como se mencionó anteriormente, una de las características más utilizadas en el ultrasonido de mama para distinguir las lesiones del tejido adyacente es el patrón interno de eco [9]. Esta característica puede ser evaluada y cuantificada mediante el análisis de textura haciendo uso de diferentes descriptores de textura. El análisis de textura se refiere a la caracterización de diferentes regiones de una imagen por su contenido de textura, cuantificando cualidades intuitivas descritas, como suavidad y aspereza [25]. En las imágenes de ultrasonido los patrones de eco generalmente son referidos como texturas [26]; un buen método de segmentación de tumores de mama en imágenes de ultrasonido debe de tomar en cuenta las características de textura para diferenciar con mayor exactitud entre tumores y otros objetos con niveles de gris similares, como glándulas y sombras acústicas [9]. Sin embargo el análisis de textura en las imágenes de ultrasonido no es una tarea sencilla y muchas métricas de textura se han utilizado para modelar los patrones internos de eco en tumores de mama.

Los descriptores de textura de primer orden, son extraídos de los niveles de gris de la imagen original; éstos no consideran la relación espacial con los píxeles vecinos [27]. Los descriptores de primer orden utilizados con mayor frecuencia son momentos centrales del histograma; sin embargo, existen otros descriptores que no extraen la información del histograma [28]. Estos descriptores han sido utilizados en la segmentación y clasificación de tumores de mama en imágenes de ultrasonido; Huang et al. utilizan la media y la entropía del histograma, ecuación 3.7 y 3.8 respectivamente, para caracterizar la textura de los tumores para su posterior segmentación [22]; también la curtosis (ecuación 3.9) y la oblicuidad (ecuación 3.10) del histograma se han

utilizado para la clasificación de malignidad de tumores de mama en imágenes de ultrasonido [29]. Otro descriptor de textura de primer orden, extraído de los niveles de gris de la imagen original, utilizado para la segmentación automática de tumores de mama en imágenes de ultrasonido es la varianza local $var(i)$, que se define como la diferencia de intensidades de cada pixel con la media de sus vecinos (ecuación 3.11) [9].

$$media = \frac{\sum_{x=1}^M \sum_{y=1}^N I(x,y)}{M \times N}, \quad (3.7)$$

$$entropía = \frac{1}{M \times N} \sum_{x=1}^M \sum_{y=1}^N I(x,y) (-\ln I(x,y)), \quad (3.8)$$

$$curtosis = \frac{\sum_{x=1}^M \sum_{y=1}^N (I(x,y) - media)^4}{M \times N \times \sigma^4}, \quad (3.9)$$

$$oblicuidad = \frac{\sum_{x=1}^M \sum_{y=1}^N (I(x,y) - media)^3}{M \times N \times \sigma^3}, \quad (3.10)$$

$$var(i) = I(x,y) - media. \quad (3.11)$$

Otros descriptores de textura utilizados frecuentemente en la segmentación y clasificación de tumores de mama en imágenes de ultrasonido son los descriptores de segundo orden, los cuales a diferencia de los descriptores de primer orden si toman en cuenta la relación espacial entre pixeles. La matriz de co-ocurrencia de los valores de gris (*GLCM*, ecuación 3.12) describe la frecuencia $freq_{ij}$ con la que dos niveles (i y j) de gris aparecen en una ventana separados por una distancia (d) y un ángulo (θ) [28].

$$GLCM(i,j|d,\theta) = freq_{ij}. \quad (3.12)$$

Diversos descriptores de textura de segundo orden obtenidos del análisis de las matrices de co-ocurrencia han sido propuestos por Haralick [30]. Algunos de estos descriptores han sido utilizados para la segmentación y clasificación de tumores de mama; Liu et al. usan la entropía (ecuación 3.13) y el contraste (ecuación 3.14) de la matriz de 16 matrices de co-ocurrencia en 4 direcciones ($\theta = 0^\circ, 45^\circ, 90^\circ, 135^\circ$) y 4 distancias ($d = 1,2,3,4$) en una ventana de 16×16 pixeles, para la segmentación de los tumores en imágenes de ultrasonido [31]; Liao et al. evalúan la habilidad de la homogeneidad (ecuación 3.15), contraste, energía (ecuación 3.16) y varianza (ecuación 3.17) de la matriz de co-ocurrencia en cuatro direcciones ($\theta = 0^\circ, 45^\circ, 90^\circ, 135^\circ$) y una ventana de 13×13 pixeles, para mejorar el contraste de los tumores con el tejido adyacente, concluyendo que la varianza es el mejor descriptor de textura de los cuatro para usarse en la mejora de contraste de tumores de mama en imágenes de ultrasonido [26].

$$\text{entropía} = \sum_{i,j} GLCM(i,j) \log GLCM(i,j|d,\theta), \quad (3.13)$$

$$\text{contraste} = \sum_{i,j} |i-j|^k GLCM(i,j|d,\theta)^l, \quad (3.14)$$

$$\text{homogeneidad} = \sum_{i,j} \frac{GLCM(i,j|d,\theta)}{1+|i-j|}, \quad (3.15)$$

$$\text{energía} = \sum_{i,j} GLCM(i,j|d,\theta)^2, \quad (3.16)$$

$$\text{varianza} = \sum_{i,j} (i-e)^2 GLCM(i,j|d,\theta), \quad e = \sum_{i,j} i \cdot GLCM(i,j|d,\theta). \quad (3.17)$$

Aunque estos descriptores de textura toman en cuenta la relación espacial entre los píxeles, el costo computacional del cálculo de las matrices de co-ocurrencia es muy alto comparado con los descriptores de primer orden. Otro método para caracterizar texturas, que también toma en cuenta la relación espacial entre píxeles pero con un costo computacional menor al de las matrices de co-ocurrencia, se basa en el cálculo de las matrices *run-length* de los niveles de gris (*GLRL*, ecuación 3.18) [32], donde la matriz *run-length* de una imagen está definida como el número de veces ($cont_{ij}$) que un nivel de gris (i) aparece secuencialmente en una distancia (j , *runs*) hasta una distancia máxima (d) en un ángulo (θ).

$$GLRL(i,j|d,\theta) = cont_{ij}. \quad (3.18)$$

Aunque estos descriptores no han sido ampliamente utilizados como un método efectivo para la clasificación y análisis de texturas, se ha demostrado que estas matrices contienen vasta información de textura [33]. Galloway ha propuesto cinco descriptores de textura basados en el análisis de las matrices *run-length*: *short run emphasis* (SRE, ecuación 3.19), *long run emphasis* (LRE, ecuación 3.20), *gray-level nonuniformity* (GLN, ecuación 3.21), *run-length nonuniformity* (RLN, ecuación 3.22) y *run percentage* (RP, ecuación 3.23); Estos descriptores han sido utilizados principalmente para la clasificación de malignidad de tumores de mama en imágenes de ultrasonido [29], [34], [35]; sin embargo, estos, al igual que los descriptores basados en matrices de co-ocurrencia, podrían ser utilizados en la segmentación de tumores de mama en imágenes de ultrasonido. Las ecuaciones que definen estos descriptores se muestran a continuación

$$SRE = \frac{1}{n_r} \sum_{i,j} \frac{GLRL(i,j|d,\theta)}{j^2}, \quad (3.19)$$

$$LRE = \frac{1}{n_r} \sum_{i,j} GLRL(i,j|d,\theta) \cdot j^2, \quad (3.20)$$

$$GLN = \frac{1}{n_r} \sum_i \left(\sum_j GLRL(i, j|d, \theta) \right)^2, \quad (3.21)$$

$$RLN = \frac{1}{n_r} \sum_j \left(\sum_i GLRL(i, j|d, \theta) \right)^2, \quad (3.22)$$

$$RP = \frac{n_r}{n_p}, \quad (3.23)$$

donde n_r es el número total de *runs* y n_p es el número de píxeles en la ventana.

La textura es una fuente importante de información visual en las imágenes de ultrasonido y existen diversos métodos para representarla y cuantificarla [35]. Debido a esto, es difícil definir las propiedades que se pueden utilizar para distinguir con eficiencia las texturas que se encuentran dentro de una imagen [36]. Por otro lado, el realce de ciertas características en una imagen es clave para mejorar la apariencia visual de ésta y hacerla más adecuada para la interpretación humana, o más aplicable en algunos campos especiales como la visión por computadora y segmentación de imágenes [20], [24]. Por estas razones, es importante evaluar cuál descriptor de textura es aquel que mejora el contraste de la imagen significativamente y aumenta la exactitud en los resultados de los algoritmos de segmentación automática. En este trabajo se realizó una evaluación extensa de los efectos que tiene el uso de descriptores de textura en el contraste entre la región tumoral y el tejido adyacente en las imágenes de ultrasonido de mama y como es que estos mejoran los resultados de un método de segmentación automático; los resultados de esta evaluación se muestran en Capítulo 4. Excepto por el trabajo realizado por Liao et al., donde se comparan la habilidad de diferentes descriptores de textura extraídos de las matrices de co-ocurrencia para mejorar el contraste y como afectan el resultado de segmentaciones manuales y automáticas, hasta donde sabemos, no existe otro trabajo relacionado que realice esta evaluación utilizando descriptores de textura de primer orden y segundo orden basados en matrices de co-ocurrencia y matrices *run-length*. En la Tabla 3.1 se muestra una lista de los descriptores de textura evaluados en este trabajo junto los trabajos en los que han sido utilizados para la segmentación y/o clasificación de tumores de mama en imágenes de ultrasonido.

3.1.4 Segmentación de tumores

Segmentación de bajo nivel

Como se mencionó anteriormente, la segmentación de tumores de mama en imágenes de ultrasonido no es una tarea sencilla debido a la presencia del *speckle*, bordes borrosos y sombras acústicas. Aunque la etapa de pre-procesamiento busca mejorar el contraste y homogeneizar diferentes regiones

en la imagen, con el fin de resaltar el tumor para distinguirlo más fácilmente del tejido adyacente y otros objetos, la segmentación sigue presentando retos significativos. Diversos trabajos se han propuesto para la segmentación de tumores de mama; en la literatura se pueden encontrar dos principales grupos de algoritmos de segmentación: métodos basados en umbralización y métodos que hacen uso de clasificadores.

Tabla 3.1 Lista de descriptores de textura evaluados.

Tipo de Descriptor	Descriptor	Trabajo citado
Primer Orden	Media	Huang et al. [22]
	Entropía	Huang et al. [22]
	Curtosis	Piliouras et al. [29]
	Oblicuidad	Piliouras et al. [29]
	Varianza local	Madabhushi et al. [9]
Co-ocurrencia	Entropía	Liu et al. [31]
	Contraste	Liu et al. [31]
	Homogeneidad	Liao et al. [26]
	Energía	Liao et al. [26]
	Varianza	Liao et al. [26]
<i>Run-length</i>	SRE	Lefebvre et al. [35]
	LRE	Lefebvre et al. [35]
	GLN	Murmis et al. [34]
	RLN	Murmis et al. [34]
	RP	Murmis et al. [34]

Los métodos basados en niveles de umbral son métodos de fácil implementación y con bajo costo computacional, que hacen uso únicamente de la ecogeneidad de los tumores para diferenciarlos de los tejidos sanos. Las principales desventajas que presentan estos métodos son que no son capaces de distinguir entre los tumores y otras estructuras con niveles de gris similares como las sombras acústicas, y elegir un valor óptimo de umbral automáticamente no es fácil y éste puede variar significativamente entre imágenes; por estas razones, estos métodos generalmente son métodos semiautomáticos en los cuales el usuario debe de elegir una región de interés y ajustar el nivel de umbral para la correcta segmentación. Para la elección automática del umbral se ha utilizado el método de Otsu [3], [4]. Sin embargo, este método no siempre obtiene un umbral óptimo, como se puede apreciar en la Figura 3.1. En otros trabajos se ha utilizado un umbral fijo obtenido mediante experimentos [22].

Los métodos que hacen uso de clasificadores son más robustos que los métodos de umbralización ya que estos hacen uso de más características del tumor para su segmentación. Generalmente, estos métodos utilizan la ecogeneidad (niveles de gris) y los patrones internos de eco (textura) como las principales características para la distinción del tumor con el tejido adyacente. En este trabajo se realiza una evaluación de diferentes descriptores de textura con el

fin de demostrar que el uso de esta información aumenta la robustez de un método de segmentación basado en clasificadores. Aunque estos métodos de segmentación son más robustos que los de umbralización, su implementación es más difícil, tienen un costo computacional mayor y generalmente dependen de información *a priori* de las características del tumor. Algunos de los métodos de clasificación que se han utilizado en imágenes de ultrasonido para la distinción de regiones de tejido normal y tejido lesionado (tumor) en las imágenes de ultrasonido han sido: *Kernel Support Vector Machine* [37], grafos [38] y redes neuronales [22], [39]. Otro método basado en la clasificación del tejido utilizando información *a priori* de las características de tumor es el método de Madabhushi et al. el cual hace uso de variables estadísticas de probabilidad que sirven como entrada a un método de crecimiento de regiones para la segmentación del tumor [9].




Figura 3.1 Segmentación automática con umbrales encontrados con Otsu; a) segmentación correcta y b) segmentación incorrecta

El método de Madabhushi et al. consiste en realizar la segmentación del tumor en una imagen de probabilidad en lugar de una imagen de intensidad; una imagen de probabilidad, se refiere a la representación visual de la probabilidad de cada pixel de pertenecer al tumor con respecto a ciertas características, entre mayor sea la probabilidad, mayor será la intensidad del pixel. En este método se utilizan la ecogeneidad y el patrón interno de eco como características para calcular la probabilidad, creando una imagen de intensidad y una imagen de textura respectivamente. Para obtener la función de distribución de probabilidad (pdf), de intensidad ($pdf_{int}(i)$) y de textura ($pdf_{tex}(t)$), se hace uso de información *a priori* obtenida del histograma normalizado de tumores previamente segmentados [9].

La pdf de intensidad se obtiene mediante la extracción del histograma normalizado de la región tumoral en imágenes pre-procesadas filtradas y con

alto contraste; en este caso la etapa de pre-procesamiento se realiza mediante un filtro de difusión anisotrópica Gaussiano y una ecualización del histograma. Para obtener la *pdf* de textura se hace uso de imágenes de textura, obtenidas mediante el procesamiento por pixel de las imágenes originales sin ningún tipo de pre-procesamiento para evitar la eliminación de información relevante a la textura; de estas imágenes de textura se extrae el histograma normalizado de la región tumoral para generar $pdf_{tex}(t)$.

Para segmentar un tumor en una nueva imagen de ultrasonido de tumores de mama se debe de obtener una imagen de probabilidad. Para estimar la imagen de probabilidad primero se obtienen una imagen de intensidad y una imagen de textura utilizando la misma etapa de pre-procesamiento y de análisis de textura que en el proceso de entrenamiento para la obtención de $pdf_{int}(i)$ y $pdf_{tex}(t)$. Una vez obtenidas estas imágenes, se calcula la probabilidad de cada pixel de pertenecer al tumor con respecto a su intensidad y su textura; de este proceso se obtienen dos imágenes de probabilidad: I_{int} que expresa la probabilidad de cada de pixel de pertenecer al tumor con respecto a su intensidad y es obtenida extrayendo la información de probabilidad de $pdf_{int}(i)$ con respecto al nivel de gris que presenta cada pixel; I_{tex} que expresa la probabilidad de cada pixel de pertenecer al tumor con respecto a su textura y es obtenida extrayendo la información de probabilidad de $pdf_{tex}(t)$ con respecto al nivel de textura que presenta cada pixel. La imagen que se utilizará para la segmentación es una imagen de probabilidad conjunta (I_p) que se obtiene mediante la multiplicación de la imagen de probabilidad de intensidad y de textura (ecuación 3.24).

$$I_p = I_{int} \times I_{tex} \quad (3.24)$$

Mediante este procedimiento se pretende obtener una imagen donde se aprecie mejor el tumor y se pueda diferenciar del tejido normal a partir de información *a priori*. Una vez obtenida la imagen de probabilidad se hace uso de un método de crecimiento de regiones en la imagen I_p para segmentar el tumor.

Madabhushi et al. proponen un método automático para encontrar la semilla del algoritmo de crecimiento de regiones, basándose en la información de probabilidad y posición [9]. Con la sonda de ultrasonido colocada sobre la región de interés, la lesión generalmente aparece en el centro de la imagen, mientras que la grasa subcutánea, tejido glandular y la piel aparecen en la parte superior de la imagen; por esta razón, los pixeles que se encuentran en el área central de la imagen tienen mayor probabilidad de pertenecer al tumor. Por otro lado, la región de sombras en la imagen aparece en la parte posterior de la

imagen; para eliminar puntos en la región de sombras y la región de tejido sano, que se puedan confundir con posibles semillas, se incorpora información espacial en la formulación matemática para la elección de la semilla. Para evitar que la toma de decisión acerca de la posición de la semilla no dependa únicamente de un valor, se calcula el promedio de los valores de probabilidad de una región alrededor de la posible semilla.

Para cuantificar la probabilidad (P_s) de un pixel \mathbf{p} de ser la semilla del algoritmo de crecimiento de regiones se utiliza la ecuación 3.25.

$$P_s(\mathbf{p}) = \frac{I_p(\mathbf{p}) \cdot \mu_p \cdot y_p}{d_p}, \quad (3.25)$$

donde $I_p(\mathbf{p})$ es la probabilidad conjunta de ese pixel de pertenecer al tumor; μ_p es el promedio de la probabilidad conjunta de una región alrededor de la posible semilla; y_p es la posición vertical del pixel y d_p es la distancia Euclidiana del pixel al centro de la imagen. Se calcula $P_s(\mathbf{p})$ para todos los pixeles en I_p y se selecciona como semilla \mathbf{p}_s a aquel pixel que tenga la mayor probabilidad.

Los métodos de crecimiento de regiones se han aplicado para la segmentación de imágenes médicas con anterioridad. Algunos de estos métodos emplean una umbralización global o local basándose en características homogéneas locales [40]. Estas técnicas pueden ser menos confiables cuando se segmentan imágenes de tumores de mama debido a las variaciones de la intensidad de niveles de gris que presenta [41]; por esta razón, en este método de segmentación se realiza el crecimiento de regiones en una imagen de probabilidad y no en la imagen original, asegurando que sólo los pixeles que tengan una alta probabilidad de pertenecer al tumor sean segmentados. Las condiciones para que un pixel \mathbf{p} pertenezca a la región del tumor C son las siguientes (ecuación 3.26):

$$(\mathbf{p} \in C) \text{ si } (a_1 J_{C_0} \leq I_p(\mathbf{p}) \leq a_2 J_{C_0}) \&\& (C \cap N_p(\mathbf{p}) \neq 0), \quad (3.26)$$

donde la primera expresión ($a_1 \mu_{C_0} \leq I_p(\mathbf{p}) \leq a_2 \mu_{C_0}$) implica que el valor de un pixel \mathbf{p} en I_p esté dentro de un rango de valores dependiente del valor promedio de la vecindad de la semilla μ_{C_0} y los umbrales a_1 y a_2 ; mientras que la segunda expresión ($C \cap N_p(\mathbf{p}) \neq 0$) implica que la vecindad del pixel \mathbf{p} ($N_p(\mathbf{p})$) se intersecte con la región de tumor. Una vez obtenido el resultado del método de crecimiento de regiones se obtiene una imagen binaria I_{reg} la cual contiene la

posible región tumoral, Una vez obtenida esta imagen se deben de encontrar los pixeles que pertenecen al borde del tumor y descartar aquellos que no pertenecen.

Para encontrar los pixeles pertenecientes al tumor se hace uso de una imagen de gradiente direccional I_{grad} , dada por la ecuación 3.27.

$$I_{grad} = \frac{-\hat{F}}{\|\hat{F}\|} \text{ donde } \hat{F} = \frac{\delta I_I}{\delta x} \tilde{n}_x + \frac{\delta I_I}{\delta y} \tilde{n}_y. \quad (3.27)$$

Las derivadas parciales $\frac{\delta I_I}{\delta x}$ y $\frac{\delta I_I}{\delta y}$ se calculan a partir de la imagen de intensidad I_{int} y las derivadas normalizadas \tilde{n}_x y \tilde{n}_y se calculan como (ecuación 3.28)

$$\tilde{n}_x = \frac{\hat{x}}{\|\hat{x} + \hat{y}\|}, \quad \tilde{n}_y = \frac{\hat{y}}{\|\hat{x} + \hat{y}\|} \quad (3.28)$$

donde $\hat{x} = A_{x-x_0}$ y $\hat{y} = A_{y-y_0}$. A_x y A_y son matrices del mismo tamaño que I_I que contienen las posiciones de los pixeles en la imagen respectivamente; (x_0, y_0) son la posición de la semilla. Para cada pixel en I_{int} se calcula la magnitud y la dirección del gradiente.

Para encontrar los bordes en I_{reg} , se escanea la imagen horizontal y verticalmente para detectar dos puntos de borde en cada escaneo, encontrando las posiciones del primer y el último pixeles con un valor diferente a cero. Por otro lado también se encuentran los puntos de borde en la imagen del gradiente direccional I_{grad} se dibujan líneas radiales desde la semilla hacia el borde de la imagen, como se puede observar en la Figura 3.2, y se encuentra el máximo valor de intensidad sobre estas líneas.

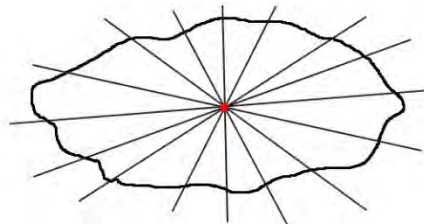


Figura 3.2 Obteniendo los puntos de borde en I_{grad}

Una vez encontrados los grupos de pixeles que posiblemente pertenecen al borde B_{reg} y B_{grad} , mediante I_{reg} e I_{grad} respectivamente, se calcula la distancia

de todos los puntos de B_G a todos los puntos de B_{reg} . Este procedimiento se realiza para eliminar los puntos de borde encontrados en B_{grad} que corresponden a máximos locales debido a las no homogeneidades de la imagen del gradiente direccional. Para remover los pixeles que se encuentran fuera de los bordes del tumor se siguen los siguientes pasos:

1. Para todo pixel \mathbf{p}_{grad} que existe en B_{grad} se encuentra la distancia mínima (\mathbf{d}_{grad}) a todos los pixeles \mathbf{p}_{reg} que existen en B_{reg} .
2. Un pixel \mathbf{p}_{grad} es considerado para su eliminación si $\mathbf{d}_{grad}(\mathbf{p}) < q\mu_{grad}$ donde q es una constante predeterminada y μ_{grad} es el promedio de \mathbf{d}_{grad} .

De esta manera se eliminan los puntos en B_G que no tienen un punto correspondiente en la proximidad de cualquier punto en B_R . Sin embargo también se deben de eliminar los pixeles en B_R que no pertenezcan al borde del tumor; esto se realiza mediante los siguientes pasos recursivos:

1. Para todo pixel \mathbf{p}_{reg} que existe en B_{reg} se calcula la distancias Euclidiana (\mathbf{d}_{reg}) a la semilla \mathbf{p}_s .
2. Un pixel \mathbf{p}_{reg} es considerado para su eliminación si $q_1\mu_{reg} < \mathbf{d}_{reg}(\mathbf{p}_{reg}) < q_2\mu_{reg}$ donde q_1 y q_2 son constantes predeterminadas y μ_{reg} es el promedio de \mathbf{d}_{reg} .
3. Si $|\mathbf{d}_{reg}(i) - \mathbf{d}_{reg}(i-1)| < \vartheta$ en la iteración i , donde ϑ es un valor umbral predeterminado, se detiene la eliminación; si no se cumple esta regla se regresa al paso no. 1.

Segmentación de alto nivel

Los modelos deformables, como *snakes*, contornos activos y *level-sets* se han utilizado en herramientas de segmentación de imágenes satisfactoriamente. En estos métodos basados en bordes se debe de inicializar un modelo de forma cercano a los bordes del objeto y se hace uso de características de la imagen para ajustar este modelo al borde real. Para evitar errores en la segmentación debido a mínimos locales, la mayoría de estos métodos requieren que la inicialización del contorno sea cercana a la solución final; para evitar que esta inicialización sea realizada manualmente, algoritmos de bajo nivel como el descrito por Madabhushi et al. pueden ser utilizados para encontrar una inicialización automática [9].

Aunque los métodos de contornos activos y *snakes* se han utilizado extensivamente para determinar los bordes de un objeto de interés en imágenes de ultrasonido, éstos son tardados y costosos computacionalmente.

Los *level-sets*, son métodos que se basan en la minimización de energía de un contorno activo, superando a los *snakes* en rendimiento y estabilidad [42]. Otra ventaja de estos métodos es que pueden representar contornos y superficies con topologías complejas de un modo natural [43], aunado a que, cambios topológicos como rupturas y fusiones de bordes, se pueden definir y realizar bien sin la implicación de la subjetividad del usuario [44]. El método de *level-sets* fue introducido en 1987 por Osher y Stehian y se ha probado que es un método numérico robusto en una colección diversa de problemas dentro del mundo de las imágenes, como procesamiento de imágenes, visión por computadora y graficación. En el proceso de segmentación, el rol de un método de *level-set* generalmente se relaciona con técnicas de solución de ecuaciones diferenciales parciales para la representación de bordes [45]. Estos métodos dependen de la posición, el tiempo, la geometría del borde y una función de energía [46].

Para una imagen I se puede crear una función *level-set* $\varphi(x, y)$ que describa el contorno del objeto. El contorno \mathcal{C} se define como la función cero del *level-set* (ecuación 3.29)

$$\mathcal{C} = \{(x, y) | \varphi(x, y) = 0\}. \quad (3.29)$$

La ecuación 3.30 muestra las propiedades de la curva φ .

$$\begin{pmatrix} \varphi(x, y) > 0 \text{ dentro del contorno} \\ \varphi(x, y) = 0 \text{ en el contorno} \\ \varphi(x, y) < 0 \text{ fuera del contorno} \end{pmatrix}. \quad (3.30)$$

La evolución de la función φ se puede escribir de forma general como una ecuación diferencial parcial no lineal, como se muestra en la ecuación 3.31.

$$\frac{\partial \varphi}{\partial t} + \nu |\nabla \varphi| = 0, \quad (3.31)$$

donde ν define la velocidad de propagación que especifica cómo se mueven los puntos en el tiempo.

La función φ generalmente se calcula como la distancia con signo de los puntos en la imagen hacia la curva que denota el borde. La velocidad de propagación ν

es una ecuación conocida determinada por la curvatura local κ en el *level-set* cero. Esta función se puede representar por la ecuación 3.32

$$v = F(L, G, U), \quad (3.32)$$

donde L es la información local, que se determina por propiedades locales de geometría, como la curvatura y la dirección de la normal; G son las propiedades globales de la curva que dependen de la forma y posición de ésta; U representa las propiedades independientes las cuales no dependen de la curva. Es difícil elegir un modelo genérico para la función de propagación de velocidad, ya que está relacionada con la aplicación.

Para definir una función de velocidad de propagación en la segmentación de imágenes se ha propuesto que la función de propagación se represente como (ecuación 3.33)

$$\frac{\partial \phi}{\partial t} = g_I * (F_A + F_G) |\nabla \phi|. \quad (3.33)$$

La influencia de la función de velocidad se separa en dos partes F_A y F_G , donde F_A es el término de advección que causa que la curva se expanda o contraiga uniformemente, y F_G depende de la geometría de la curva, como su curvatura local. Un ejemplo de la forma que puede tomar esta función es $\pm 1 - \epsilon \kappa$, donde ϵ es una constante. La constante 1 ó -1 actúa como un término de advección (F_A), para expandir o contraer la curva. El termino difuso $\epsilon \kappa$ (F_G) mantiene suave la propagación de la curva. Este término se multiplica por una función de paro g_I , ecuación 3.34.

$$g_I(x, y) = \frac{1}{1 + |\nabla(G_\sigma \otimes I(x, y))|} \quad (3.34)$$

donde la expresión $G_\sigma \otimes I(x, y)$ es la convolución de la imagen I con un filtro Gaussiano G_σ con desviación estándar σ . Cuando se encuentran regiones homogéneas, $\nabla(G_\sigma \otimes I(x, y))$ converge a cero, de esta manera el efecto que g_I tiene en $(F_A + F_G)$ es menor. En el caso cuando se encuentran bordes, $\nabla(G_\sigma \otimes I(x, y))$ tiene un alto valor y g_I se acerca a cero, actuando como un criterio de interrupción que detiene la evolución de la curva en la región deseada [47].

Los *level-sets* han sido utilizados satisfactoriamente en la segmentación de tumores de mama en imágenes de ultrasonido [42], [48]. Lin et al. proponen un método semiautomático para la segmentación de tumores de mama mediante *level-sets*, encontrando el contorno inicial mediante un método de crecimiento de regiones, basándose únicamente en los valores de intensidad de la imagen original [48]. Huang et al. hacen uso de una umbralización, obteniendo el valor del umbral mediante el método de Otsu, para seleccionar una región de interés rectangular que abarque la mayor área segmentada por la umbralización; el contorno inicial para el *level-set* se define como la mayor elipse que quepa dentro de la región de interés cuyo centro se encuentra en el pixel central de la región de interés [42].

Mediante la combinación de un método de segmentación de bajo nivel como el propuesto por Madabhushi et al. y el uso de contornos activos como los métodos de *level-sets* se puede obtener un algoritmo de segmentación robusto que toma en cuenta diversas características de la imagen como la ecogeneidad y los patrones internos de eco [9].

3.2 Segmentación de piel y tejido en imágenes de ultrasonido 2D y 3D

Para realizar un modelo computacional completo y exacto a partir de imágenes de ultrasonido es necesario conocer la geometría del órgano o tejido y condiciones de frontera [49]. La mama está constituida por tres tipos de tejido principalmente, grasa, tejido glandular y ligamentos; desafortunadamente, en el ultrasonido no es posible distinguir entre estos tejidos debido a su baja resolución; no obstante, se ha demostrado que es suficiente utilizar un modelo constitutivo que solo incluya las propiedades del tejido glandular y las condiciones de frontera para obtener un modelo computacional completo y exacto [50]. Por esta razón, además de la segmentación del tumor, es necesaria la segmentación de la piel y el tejido adyacente para conocer las condiciones de frontera y la geometría del tejido.

3.2.1 Segmentación de la piel

Existe poca o nula literatura acerca de la segmentación de piel en imágenes de ultrasonido. Oliver et al. realizan la segmentación de las diferentes capas de la piel en imágenes de ultrasonido utilizando descriptores de textura; este trabajo utiliza un ultrasonido de alta resolución en el cual se pueden diferenciar las diferentes capas que conforman la piel [51]. En las imágenes de ultrasonido de tumores de mama convencional no es posible diferenciar estas capas; sin embargo, como se mencionó en la Sección 1.2, la piel se observa como la parte

más brillante en la parte superior de la imagen [9] y tiene un espesor aproximado de 0.5mm [8].

En este trabajo se propone un método para segmentar la piel en imágenes de ultrasonido obtenidas mediante la técnica de ultrasonido 3D a mano libre. Este método está basado en el trabajo presentado por Fanti et al. para la segmentación de huesos en imágenes de ultrasonido, donde la superficie del hueso aparece como un conjunto conectado de píxeles brillantes [52]. Este método de segmentación se lleva a cabo mediante métodos de realce de superficies basados en geometría diferencial haciendo una evaluación de los eigenvalores de la matriz Hessiana de la imagen [53], [54].

El método propuesto es un método automático el cual consiste en los siguientes pasos:

1. Realce de superficies en la imagen de ultrasonido [52].
2. Umbralización de la imagen de realce de superficies.
3. Clasificación de los píxeles en una región de interés.

El realce de superficies se realiza mediante la evaluación de los eigenvalores de la matriz Hessiana. La segunda derivada de una imagen provee información acerca de diferentes estructuras geométricas que se pueden encontrar en la imagen haciendo uso de las intensidades locales de ésta, como cilindros, *blobs* o superficies [53]. Esta información se obtiene mediante el análisis de los eigenvalores de la matriz Hessiana de cada píxel de la imagen de entrada $I(x,y,z)$. Para obtener la matriz Hessiana primero se deben de calcular las derivadas parciales direccionales de segundo orden; éstas se aproximan mediante la convolución de un filtro Gaussiano de segundo orden con la imagen, ecuación 3.35.

$$G(x, \sigma) = \frac{1}{(\sqrt{2\pi\sigma})^n} e^{-\left(\frac{\|x\|^2}{2\sigma}\right)} \quad (3.35)$$

donde σ es la desviación estándar que define el factor de escala deseado, el cual depende del tamaño de las estructuras que se desean resaltar. La matriz Hessiana de una imagen es una matriz simétrica que contiene las derivadas parciales direccionales de segundo orden y se define como (ecuación 3.36)

$$H = \begin{bmatrix} \frac{\partial^2 I}{\partial x^2} & \frac{\partial^2 I}{\partial x \partial y} & \frac{\partial^2 I}{\partial x \partial z} \\ \frac{\partial^2 I}{\partial y \partial x} & \frac{\partial^2 I}{\partial y^2} & \frac{\partial^2 I}{\partial y \partial z} \\ \frac{\partial^2 I}{\partial z \partial x} & \frac{\partial^2 I}{\partial z \partial y} & \frac{\partial^2 I}{\partial z^2} \end{bmatrix} \quad (3.36)$$

Una vez obtenida la matriz Hessiana, se deben de calcular los tres eigenvalores principales λ_1 , λ_2 y λ_3 para cada pixel en la imagen. Sato et al. proponen una serie de relaciones entre los eigenvalores para discriminar entre estructuras cilíndricas, esferas o superficies, que se muestran en la Tabla 3.2. Para realizar el realce de los pixeles que pertenecen a una superficie, se seleccionan los pixeles que satisfagan la condición de superficie en la Tabla 3.2 y se les asigna el valor de $|\lambda_3|$.

Tabla 3.2 Relación de eigenvalores de la matriz Hessiana

Estructura Local	Relación
Superficie	$\lambda_3 \ll \lambda_2 \approx \lambda_1 \approx 0$
Cilindro	$\lambda_3 \approx \lambda_2 \ll \lambda_1 \approx 0$
Esfera	$\lambda_3 \approx \lambda_2 \approx \lambda_1 \ll 0$

El proceso de realce de superficies resalta todas aquellas estructuras que cumplan con la condición anterior, eliminando todas aquellas que no la cumplan; sin embargo, este proceso incluye muchas otras superficies que pueden no pertenecer a la piel. Para evitar la segmentación de estructuras que no correspondan a la piel se debe de seleccionar una región de interés en la cual se encuentre la piel. Para realizar este proceso se decidió utilizar el método de Otsu para encontrar un nivel de umbral óptimo en la imagen automáticamente [55]. Basándose en la distribución espacial de las imágenes de ultrasonido de tumores de mama explicada en la sección 1.2, la región de interés se define como la mayor área segmentada por la umbralización que se encuentre lo más cerca posible al borde superior de la imagen.

La clasificación de los pixeles se realiza mediante un clasificador ingenuo de Bayes, utilizando las intensidades de la imagen original y de la imagen de realce de superficies como características para la clasificación [52]; el método clasifica los pixeles que se encuentran en la región de interés seleccionada en el proceso de umbralización. Este clasificador se entrena haciendo uso de imágenes previamente segmentadas en las cuales se selecciona manualmente una región de interés.

El teorema de Bayes proporciona un método para combinar las probabilidades *a priori* de una clase, con los valores de ciertas características para así tomar una decisión sobre la probabilidad de que el patrón pertenezca a la clase. Los clasificadores de Bayes simplifican considerablemente el aprendizaje asumiendo que las clases y sus características son independientes; aunque esta suposición no sea cierta, estos clasificadores en la práctica son notablemente exitosos, ya que es posible obtener un clasificador óptimo mientras que las distribuciones estimadas y las reales concuerden en la clase más probable [56]. El teorema de Bayes define la probabilidad *a posteriori* ($P(C_k|\chi)$) de que un pixel pertenezca a cierta clase (ecuación 3.37)

$$P(C_k|\chi) = \frac{P(\chi|C_k)P(C_k)}{P(\chi)}, \quad (3.37)$$

donde $P(C_k)$ es la probabilidad *a priori* de que cualquier patrón χ pertenezca a la clase C_k ; $P(\chi|C_k)$ es la probabilidad condicional de que un patrón tenga un valor X dado que pertenece a la clase C_k ; $P(\chi)$ es un patrón de normalización que asegura que la suma de las probabilidades posteriores para todas las clases sea 1. La probabilidad *a posteriori* nos permite tomar decisiones óptimas sobre la clase a la que pertenece un patrón, asignando el patrón a la clase con más alta probabilidad. En un problema de clasificación de varias clases (C_1, C_2, \dots, C_M) se puede asignar un patrón a la clase C_k si:

$$P(\chi|C_k)P(C_k) > P(\chi|C_j)P(C_j), \forall j \neq k. \quad (3.38)$$

De esta manera se definen las funciones discriminantes de Bayes como:

$$Y_k = P(\chi|C_k)P(C_k) \quad (3.39)$$

donde $k = 1, 2, \dots, m$ y m es el número total de clases. Una manera simple de utilizar las funciones discriminantes de Bayes es suponer que las probabilidades condicionales ($P(\chi|C_k)$) de las clases tienen una distribución Gaussiana, ecuación 3.40.

$$G(\chi) = \frac{1}{2\pi^{N_d/2}|\Sigma|^{1/2}} \exp\left[-\frac{1}{2}(\chi - \mu)^T \Sigma^{-1}(\chi - \mu)\right], \quad (3.40)$$

donde N_d es la dimensión del vector de características; μ , σ y Σ son la media, la desviación estándar y la matriz de covarianza de las características en la clase, obtenidas en la etapa de entrenamiento mediante imágenes previamente clasificadas. De esta manera la ecuación 3.39 se puede expresar como

$$Y_k = -\left[\frac{1}{2}(\chi - \mu)^T \Sigma^{-1}(\chi - \mu) \right] - \frac{1}{2} \ln |\Sigma_k| + \ln P(C_k), \quad (3.41)$$

donde $P(C_k)$ se obtiene como el número de píxeles pertenecientes a la clase C_k sobre el número total de píxeles en las imágenes de entrenamiento. Un patrón X se asigna a la clase k si $Y_k(\chi) > Y_j(\chi) \forall j \neq k, j = 1, 2, \dots, m$.

Después de realizar la clasificación de los píxeles, se hace uso de un *level-set* para ajustar el borde a la piel. Los resultados del método de segmentación propuesto se muestran en el siguiente capítulo (Experimentos y resultados).

3.2.2 Segmentación del tejido

Para la creación de volúmenes de ultrasonido con la técnica a mano libre es necesario crear y llenar un arreglo de voxeles; sin embargo, elegir óptimamente el tamaño, número de voxeles y la orientación del arreglo no es una tarea sencilla. En la implementación del método de reconstrucción de volúmenes de ultrasonido, descrita en el Capítulo 2, el tamaño y la orientación del arreglo de voxeles se definieron a partir de las menores y mayores posiciones de las imágenes 2D localizadas en el espacio; con estos datos se genera un paralelepípedo que encierre a todas las imágenes. El principal problema que existe con este método es que existirán voxeles vacíos ya que la información que se puede obtener de los píxeles de la imagen no rellena todo el paralelepípedo como se puede observar en la Figura 3.3.




Figura 3.3 Voxeles vacíos en el proceso de reconstrucción a) diagrama esquemático y b) corte de un volumen reconstruido con voxeles vacíos.

Al igual que con la segmentación de la piel en imágenes de ultrasonido, en la literatura existen pocos trabajos en los cuales se describa el proceso para seleccionar un arreglo de voxeles de manera óptima. Chen et al. proponen elegir manualmente una región de interés y solo realizar la reconstrucción en esta sección del volumen [3]; esta solución permite asegurar que todos los voxeles del arreglo tengan información del tejido, sin embargo el proceso es manual y se puede perder información relevante que pudiera ser requerida posteriormente. Por otro lado, Estepar et al. proponen un método para encontrar la orientación y el tamaño del arreglo de voxeles basándose en el análisis de componentes principales de los píxeles de las imágenes 2D, sin embargo esta solución no garantiza que no existan voxeles vacíos [57].

Por esta razón es necesario realizar la segmentación del tejido en volúmenes de ultrasonido generados con la técnica a manos libres. Aunque a simple vista el proceso de segmentación del tejido pareciera un problema que se puede resolver fácilmente, la implementación de un método automático no es sencilla debido a que es difícil obtener bordes uniformes en la imagen puesto que los ecos de porciones anguladas en los bordes no son recibidos correctamente por el sensor generando espacios grandes, traslapes y ambigüedades entre los bordes del órgano [58]. Debido a este problema, los métodos de umbralización pueden no tomar en cuenta ciertas regiones de la imagen por su baja intensidad de gris, este problema se incrementa en la presencia de sombras acústicas, como es el caso de las imágenes de ultrasonido de tumores de mama. En la literatura se encuentra poco trabajo relacionado con este problema, el trabajo más relevante es presentando por Zhang et al., en el cual se realiza la segmentación de la superficie del tejido en volúmenes de ultrasonido obtenidos con la técnica a mano libre mediante *level-sets*, sin embargo presenta el inconveniente de que la inicialización se realiza manualmente [59].

Aquí se propone un método sencillo para encontrar la inicialización del *level-set* haciendo uso de métodos básicos de procesamiento de imágenes. Para realizar la segmentación inicial se propone utilizar el algoritmo de Canny para la detección de bordes en la imagen [18], con el fin de extraer la superficie del tejido en las imágenes de ultrasonido. Después de la extracción de bordes se realizan operaciones morfológicas sencillas para obtener la región del tejido completa. Se decidió utilizar métodos de morfología matemática por su simpleza y su eficiencia lidiando con características geométricas como tamaño, forma, contraste y conectividad [60]; la segmentación de objetos geométricos en imágenes de ultrasonido con aplicación directa de morfología matemática puede ser más útil que técnicas de procesamiento de imágenes mediante convolución, ya que ésta se relaciona directamente con la forma [61]. Por otro lado, la morfología matemática se ha utilizado en imágenes de ultrasonido para

encontrar el contorno inicial de modelos deformables para la segmentación de tumores de mama [62].

La morfología matemática es una técnica popular usada en el procesamiento de imágenes. Este método de procesamiento utiliza dos conjuntos para realizar diferentes operaciones entre ellos: la imagen y un *kernel* de operación llamado elemento estructural. Diferentes operaciones se pueden realizar entre estos conjuntos; los principales operadores morfológicos son la dilatación y la erosión, mientras que otras operaciones morfológicas son la combinación de estas dos operaciones básicas. La dilatación de una imagen binaria (0 y 1) se puede expresar como la ecuación 3.41 y se puede ver como una hinchazón de los objetos en la imagen en el pixel \mathbf{p} (centro del elemento estructural) cuando el elemento estructural \mathbb{B} intersecta al objeto \mathbb{X} . Por otro lado la erosión de una imagen binaria puede expresarse como la ecuación 3.42 y se puede ver como el encogimiento de los objetos en la imagen en el pixel \mathbf{p} cuando el elemento estructural B intersecta al complemento del objeto \mathbb{X}^c [61].

$$\mathbb{X} \oplus B = \{1 | \mathbb{B}_p \cap \mathbb{X} \neq \emptyset\}, \quad 3.41$$

$$\mathbb{X} \ominus B = \{0 | \mathbb{B}_p \cap \mathbb{X}^c \neq \emptyset\}. \quad 3.42$$

El tamaño y la forma del elemento estructural juegan un rol importante en la detección o extracción de características con cierta forma y tamaño en la imagen [62].

En el método de segmentación propuesto primero se realiza una dilatación de la imagen para unir los bordes encontrados mediante el algoritmo de Canny, que se encuentren separados por las cuestiones antes mencionadas. Posteriormente se realiza un llenado de los huecos que quedaron dentro de la región mediante el algoritmo de relleno por difusión (*flood fill*). Una vez encontrada, la región completa del tejido se suaviza mediante una erosión morfológica.

El algoritmo de *flood fill* es comúnmente utilizado para rellenar huecos en una imagen binaria, cambiando los pixeles de fondo hasta llegar a los bordes de los objetos. Los bordes de la imagen deben de estar especificados por conectividad. El algoritmo inicia asignando un valor de 1 (blanco) a un pixel \mathbf{p} dentro de los bordes del objeto y crece la región realizando dilataciones iterativamente hasta llegar a una condición de limite. Si $\mathbb{X}_0 = \mathbf{p}$ y \mathbb{B} es un elemento estructural de cruz, el proceso iterativo para el objeto A se realiza como:

$$\mathbb{X}_k = (\mathbb{X}_{k-1} \oplus \mathbb{B}) \cap A^c, \quad k = 1, 2, \dots \quad 3.43$$

Las iteraciones terminan si $\mathbb{X}_k = \mathbb{X}_{k-1}$. Esto implica que \mathbb{X}_{k-1} es el interior del objeto A y la unión entre \mathbb{X}_{k-1} y A es la región rellenada y los bordes del objeto [63]. Este algoritmo se ha utilizado en el ultrasonido para la segmentación de tumores de mama después de encontrar los bordes la lesión [64].

Una vez obtenida la región del tejido mediante dilatación, erosión y *flood filling*, se utilizan los bordes de esta región como inicialización para un *level-set*; de esta manera se obtiene un algoritmo automático para la segmentación del tejido en volúmenes de ultrasonido obtenidos mediante la técnica a mano libre basado en el algoritmo propuesto por Zhang et al [58].

3.3 Creación de una malla 3D de ultrasonido de mama

Las imágenes médicas pueden ser de gran utilidad en la asistencia de procedimientos médicos y en el diagnóstico de diversas patologías. Las imágenes preoperatorias ayudan al médico en la planeación de los procedimientos y pueden ser de gran ayuda durante la realización de los mismos; sin embargo, debido al desplazamiento del tejido que ocurre durante cualquier procedimiento invasivo por la interacción de la herramientas quirúrgicas con el tejido, las imágenes preoperatorias presentan ciertas limitaciones y pueden ser causantes de errores de exactitud durante la realización del procedimiento. Por esta razón, el uso de imágenes intraoperatorias es necesario para mejorar la exactitud de los procedimientos. Actualmente existen diversas técnicas de imagenología que son capaces de obtener imágenes en tiempo real; sin embargo, la mayoría de estas técnicas, como la radiografía intervencionista, fluoroscopia y resonancia magnética, son técnicas invasivas, costosas y/o estorbosas en el quirófano. El ultrasonido 2D y 3D son una solución no invasiva de bajo costo; sin embargo, tiene la limitante de poder visualizar solo un corte plano o una pequeña porción de la anatomía de la paciente en tiempo real. Esto indica que se requiere una nueva generación de sistemas guiados por imágenes adaptativas [65].

Con este enfoque se han desarrollado diversos trabajos para obtener imágenes preoperatorias que puedan ser actualizadas durante el procedimiento. Muchos de estos trabajos se enfocan en el uso de ultrasonido tridimensional y modelos deformables, como modelos de elemento finito (*FEMs*) o modelos de masas y resortes [66]–[70]. Para obtener un modelo deformable, que describa el comportamiento mecánico del tejido con exactitud, Misra et al. mencionan tres requisitos principales: geometría del órgano o tejido, condiciones de frontera y un modelo constitutivo del tejido [49]. Una desventaja de la generación de modelos deformables a partir de imágenes o volúmenes de ultrasonido es que

solamente se obtiene información del tejido bajo el área con la cual tuvo contacto la sonda, causando que la geometría del órgano no pueda ser descrita completamente; sin embargo, Jordan et al. comprobaron que la mayor parte de la contribución a la respuesta del tejido a la interacción con las herramientas quirúrgicas es local [71]. Por otro lado, la mayoría de los modelos deformables, como *FEMs* o modelos de masas y resortes describen la geometría del tejido mediante una malla de puntos interconectados, en donde destacan las mallas de elementos tetraédricos, por su flexibilidad para representar geometrías complejas [72].

Existen muchos algoritmos para la generación de mallas que describan la geometría de diferentes objetos; sin embargo, en aplicaciones médicas el algoritmo debe de cumplir con ciertos requisitos [73]:

- Debe de tratar directamente con imágenes médicas en niveles de gris o segmentadas.
- Las mallas deben de ajustarse a la región de interés con buena calidad.
- Se deben de producir mallas adaptativas.
- Debe de ser veloz.

Dentro de los algoritmos de mallado, destaca la tetraedrización de Delaunay debido a sus características óptimas y por ser menos costosa computacionalmente que otras técnicas como *marching cubes* [74]. Este método ha sido utilizado para representar formas, segmentación y formación de imágenes de alta resolución [75]. Los métodos basados en la tetraedrización de Delaunay han sido criticados por producir mallas con una relación de aspecto pobre cuando se basan en imágenes médicas con información relativamente escasa; sin embargo los equipos modernos de tomografía computarizada, resonancia magnética y ultrasonido son capaces de producir imágenes con una relación espacial lo suficientemente pequeña para eliminar parcialmente este problema. Por otro lado, los algoritmos de refinamiento de mallas pueden ayudar aún más para resolver este problema [76]. Estos métodos han sido utilizados satisfactoriamente para la segmentación y reconstrucción 3D de objetos en imágenes de ultrasonido [77].

La triangulación de un conjunto de puntos \mathcal{P} en \mathbb{R}^d es un complejo simplicial (tipo particular de espacio topológico construido mediante el pegado de puntos, segmentos de línea, triángulos, tetraedros y demás análogos en dimensiones superiores) cuyos vértices son un subconjunto de \mathcal{P} , y su espacio subyacente es la envolvente convexa de \mathcal{P} . La triangulación de Delaunay \mathcal{T} de \mathcal{P} , es un conjunto de *k-simplex* (análogo en k dimensiones de un triángulo, donde $0 \leq k \leq d$) cuyos vértices se encuentran en \mathcal{P} . Existe una única circunferencia que pasa por todos los vértices del *k-simplex* (k) si $k = d$, si no, existen infinitas

circunferencias de k . Se dice que k es Delaunay si tiene una circunferencia la cual no contenga ningún vértice de \mathcal{P} dentro de ella, como se observa en la Figura 3.4. La triangulación \mathcal{T} es un conjunto de k -simplex en donde todos son Delaunay y el espacio de \mathcal{T} es la envolvente convexa de \mathcal{P} . Existen diversos algoritmos geométricos para generar una tetraedrización de Delaunay; tal es caso del algoritmo de Bowyer-Watson, el cual es un algoritmo incremental que en la mayoría de las aplicaciones prácticas es muy rápido [78].

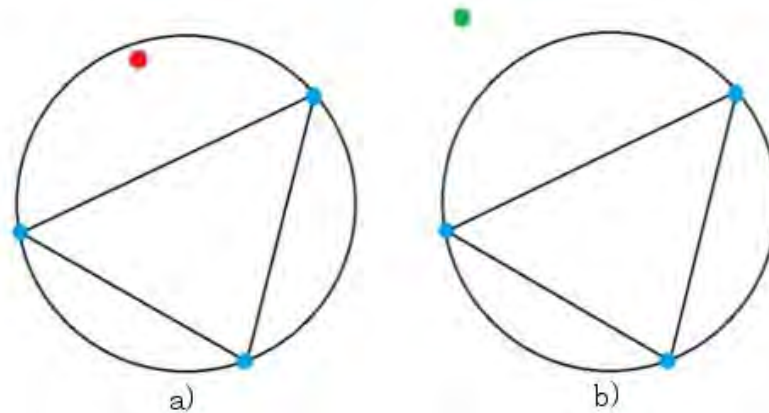


Fig 3.4 Triangulación de Delaunay; a) no Delaunay, b) si Delaunay

Existen algunas librerías de acceso libre en las cuales se implementan diversos métodos para llevar a cabo una tetraedrización de Delaunay. Tal es el caso del software TetGen, el cual es un programa implementado en C++ para la generación de mallas tetraédricas de buena calidad y puede manejar robustamente geometrías tridimensionales arbitrarias y complejas rápidamente [79]. Esta librería se ha utilizado para crear una plataforma virtual de simulación de elastografía de tumores de mama a partir de la segmentación de la piel, tejido glandular y tumores en imágenes de resonancia magnética [80]. Mediante los métodos de segmentación en imágenes de ultrasonido presentados con anterioridad se puede obtener información de la piel, tejido glandular y tumores para la generación de mallas tetraédricas de Delaunay mediante los algoritmos implementados en la librería TetGen.

En el siguiente capítulo se presentan los resultados de la implementación de los métodos para la reconstrucción de volúmenes de ultrasonido presentados en el Capítulo 2 y los métodos de segmentación en imágenes de ultrasonido presentados en este capítulo.

Referencias

- [1] R. C. Gonzales, R. E. Woods, and S. L. Eddins, *Digital Image Processing Using Matlab*, 2cd editio. 2009.
- [2] M. S. Nixon and A. S. Aguado, *Feature Extraction and Image Processing*, First Edit. Newnes, 2002.

- [3] D.-R. Chen, R.-F. Chang, W.-J. Wu, W. K. Moon, and W.-L. Wu, "3-D breast ultrasound segmentation using active contour model," *Ultrasound Med. Biol.*, vol. 29, no. 7, pp. 1017–1026, 2003.
- [4] R.-F. Chang, W.-J. Wu, W. K. Moon, and D.-R. Chen, "Automatic ultrasound segmentation and morphology based diagnosis of solid breast tumors," *Breast Cancer Res. Treat.*, vol. 89, no. 2, pp. 179–185, 2005.
- [5] C. B. Burckhardt, "Speckle in ultrasound B-mode scans," *IEEE Trans. Sonics Ultrason.*, vol. 25, no. 1, pp. 1–6, 1978.
- [6] P. Hellier, P. Coupé, X. Morandi, and D. L. Collins, "An automatic geometrical and statistical method to detect acoustic shadows in intraoperative ultrasound brain images.," *Med. Image Anal.*, vol. 14, no. 2, pp. 195–204, 2010.
- [7] H. Y. Chai, L. K. Wee, and E. Supriyanto, "Edge detection in ultrasound images using speckle reducing anisotropic diffusion in canny edge detector framework," pp. 226–231, 2011.
- [8] F. S. Azar, D. N. Metaxas, and M. D. Schnall, "Methods for Modeling and Predicting Mechanical Deformations of the Breast under External Perturbations," *Handb. Numer. Anal.*, vol. 12, pp. 591–656, 2004.
- [9] A. Madabhushi and D. N. Metaxas, "Combining low-, high-level and empirical domain knowledge for automated segmentation of ultrasonic breast lesions," *IEEE Trans. Med. Imaging*, vol. 22, no. 2, pp. 155–169, 2003.
- [10] A. T. Stavros, D. Thickman, C. L. Rapp, M. A. Dennis, S. H. Parker, and G. A. Sisney, "Solid breast nodules: Use of sonography to distinguish between benign and malignant lesions," *Radiology*, vol. 196, no. 1, pp. 123–134, 1995.
- [11] W. Leutch and D. Leutch, *Teachign Atlas of Breast ultrasound*. New York: Thieme Medical, 2000.
- [12] R. Sivakumar, M. K. Gayathri, and D. Nedumaran, "Speckle Filtering of Ultrasound B-Scan Images - A Comparative Study of Single Scale Spatial Adaptive Filters, Multiscale Filter and Diffusion Filters," *Int. J. Eng. Technol.*, vol. 2, no. 6, 2010.
- [13] S. Sahu, M. Dubey, M. I. Khan, and J. Kumar, "Comparative Evaluation of Filters for Liver Ultrasound Image Enhancement," *Int. J. Emerg. Trends Technol. Comput. Sci.*, vol. 2, no. 1, 2013.
- [14] P. T. A. S. B. P. S. Hiremath, "Removal of Gaussian Noise in Despeckling Medical Ultrasound Images."
- [15] K. Z. Abd-Elmoniem, A.-B. M. Youssef, and Y. M. Kadah, "Real-time speckle reduction and coherence enhancement in ultrasound imaging via nonlinear anisotropic diffusion," *IEEE Trans. Biomed. Eng.*, vol. 49, no. 9, pp. 997–1014, 2002.
- [16] F. Guan, P. Ton, S. Ge, and L. Zhao, "Anisotropic diffusion filtering for ultrasound speckle reduction," *Sci. China Technol. Sci.*, vol. 57, no. 3, pp. 607–614, 2014.
- [17] P. Perona and J. Malik, "Scale-space and edge detection using anisotropic diffusion," *IEEE Trans. Pattern Anal. Mach. Intell.*, vol. 12, no. 7, pp. 629–639, 1990.
- [18] J. Canny, "A Computational Approach to Edge Detection," *IEEE Trans. Pattern Anal. Mach. Intell.*, vol. PAMI-8, no. 6, pp. 679–698, 1986.
- [19] G. Ramos-Llordén, G. Vegas-Sánchez-Ferrero, S. Aja-Fernández, M. Martín-Fernández, and C. Alberola-López, *XIII Mediterranean Conference on Medical and Biological Engineering and Computing 2013*, vol. 41. Cham: Springer International Publishing, 2014.
- [20] C. Lv and G. Wang, "Image Contrast Enhancement by Optimal Histogram Matching," *J. Comput. Inf. Syst.*, vol. 3, pp. 1163–1170, 2015.
- [21] D.-S. Huang, M. McGinnity, L. Heutte, and X.-P. Zhang, Eds., *Advanced Intelligent Computing Theories and Applications*, vol. 93. Berlin, Heidelberg: Springer Berlin Heidelberg, 2010.
- [22] S.-F. Huang, Y.-C. Chen, and K. M. Woo, "Neural network analysis applied to tumor segmentation on 3D breast ultrasound images," in *2008 5th IEEE International Symposium on Biomedical Imaging: From Nano to Macro, Proceedings, ISBI*, 2008, pp. 1303–1306.
- [23] J. L. Mateo and A. Fernández-Caballero, "Finding out general tendencies in speckle noise reduction in ultrasound images," *Expert Syst. Appl.*, vol. 36, no. 4, pp. 7786–7797, May 2009.
- [24] R. Kaur, "Histogram Equalization Tool : Brightness Preservation and Contrast Enhancement using Segmentation with," *Int. J. Comput. Appl.*, vol. 111, no. 2, pp. 11–23, 2015.
- [25] A. Rajaei, E. Dallalzadeh, and L. Rangarajan, "Segmentation of Pre-processed Medical Images: An Approach Based on Range Filter," *Int. J. Image, Graph. Signal Process.*, vol. 4, no. 9, p. 8, 2012.
- [26] Y. Y. Liao, J. C. Wu, C. H. Li, and C. K. Yeh, "Texture feature analysis for breast ultrasound image enhancement," *Ultrason Imaging*, vol. 33, pp. 264–278, 2011.
- [27] S. Selvarajah and S. R. Kodituwakku, "Analysis and Comparison of Texture Features for Content Based Image Retrieval," *Int. J. Latest Trends Comput.*, vol. 2, no. 1, pp. 108–113, 2011.

- [28] N. Aggarwal and R. K. Agrawal, "First and Second Order Statistics Features for Classification of Magnetic Resonance Brain Images," *J. Signal Inf. Process.*, vol. 3, no. May, pp. 146–153, 2012.
- [29] N. Piliouras, I. Kalatzis, N. Dimitropoulos, and D. Cavouras, "Development of the cubic least squares mapping linear-kernel support vector machine classifier for improving the characterization of breast lesions on ultrasound," *Comput. Med. Imaging Graph.*, vol. 28, no. 5, pp. 247–255, 2004.
- [30] R. M. Haralick, "Statistical and structural approaches to texture," *Proc. IEEE*, vol. 67, no. 5, pp. 786–804, 1979.
- [31] B. Liu, H. D. Cheng, J. Huang, J. Tian, X. Tang, and J. Liu, "Fully automatic and segmentation-robust classification of breast tumors based on local texture analysis of ultrasound images," *Pattern Recognit.*, vol. 43, no. 1, pp. 280–298, 2010.
- [32] K. S. H. R. Singh, "A COMPARISON OF GRAY-LEVEL RUN LENGTH MATRIX AND GRAY-LEVEL CO-OCCURRENCE MATRIX TOWARDS CEREAL GRAIN CLASSIFICATION," *Int. J. Comput. Eng. Technol. Int. J. Comput. Eng. Technol.*, vol. 73590, no. 76, pp. 9–17.
- [33] X. Tang, "Texture information in run-length matrices," *Image Process. IEEE Trans.*, vol. 7, no. 11, pp. 1602–1609, 1998.
- [34] V. G. Murmis, J. J. Gisvold, T. M. Kinter, and J. F. Greenleaf, "Texture analysis of ultrasound B-scans to aid diagnosis of cancerous lesions in the breast," in *Ultrasonics Symposium, 1988. Proceedings., IEEE 1988*, 1988, pp. 839–842 vol.2.
- [35] F. Lefebvre, M. Meunier, F. Thibault, P. Laugier, and G. Berger, "Computerized ultrasound B-scan characterization of breast nodules," *Ultrasound Med. Biol.*, vol. 26, no. 9, pp. 1421–1428, 2000.
- [36] I. S. Yassine, S. Belfkih, S. Najah, and H. Zenkouar, "A new method for texture image segmentation," in *2010 5th International Symposium On IV Communications and Mobile Network*, 2010, pp. 1–4.
- [37] A. M. Badawi and M. A. El-Mahdy, "Path planning simulation for 3D ultrasound guided needle biopsy system," *Circuits Syst. 2003 IEEE 46th Midwest Symp.*, vol. 1, pp. 345–347, 2003.
- [38] Q.-H. Huang, S.-Y. Lee, L.-Z. Liu, M.-H. Lu, L.-W. Jin, and A.-H. Li, "A robust graph-based segmentation method for breast tumors in ultrasound images," *Ultrasonics*, vol. 52, no. 2, pp. 266–275, 2012.
- [39] J. Jiao and Y. Wang, "Automatic boundary detection in breast ultrasound images based on improved pulse coupled neural network and active contour model," in *5th International Conference on Bioinformatics and Biomedical Engineering, iCBBE 2011*, 2011.
- [40] D. Muhammad, N. Mubarak, M. M. Sathik, S. Zulaikha Beevi, and K. Revathy, "A HYBRID REGION GROWING ALGORITHM FOR MEDICAL IMAGE SEGMENTATION," *Int. J. Comput. Sci. Inf. Technol.*, vol. 4, no. 3, 2012.
- [41] Y. Huang, D. Chen, and S. Chang, "Segmentation for Breast Tumors on Sonography," pp. 835–846, 2013.
- [42] Y.-L. Huang, Y.-R. Jiang, D.-R. Chen, and W. K. Moon, "Level set contouring for breast tumor in sonography," *J. Digit. Imaging*, vol. 20, no. 3, pp. 238–47, 2007.
- [43] Han Chumning, Guo Huadong, and Wang Changlin, "Edge preservation evaluation of digital speckle filters," in *IEEE International Geoscience and Remote Sensing Symposium*, 2002, vol. 4, pp. 2471–2473.
- [44] S. Osher and R. P. Fedkiw, "Level Set Methods: An Overview and Some Recent Results," *J. Comput. Phys.*, vol. 169, no. 2, pp. 463–502, 2001.
- [45] S. O. Richard Tsai, "Level Set Methods and Their Applications in Image Science."
- [46] M. Khare and R. K. Srivastava, "Medical Image Segmentation using Level set Method without reinitialization," in *International Conference on Signal, Image and Video Processing (ICSIVP 2012)*, 2012.
- [47] J. S. Suri and A. A. Farag, *Deformable Models*. New York, NY: Springer New York, 2007.
- [48] Y.-C. Lin, Y.-L. Huang, and D.-R. Chen, "Breast Tumor Segmentation Based on Level-Set Method in 3D Sonography," in *Innovative Mobile and Internet Services in Ubiquitous Computing (IMIS), 2013 Seventh International Conference on*, 2013, pp. 637–640.
- [49] S. Misra, K. J. Macura, K. T. Ramesh, and A. M. Okamura, "The importance of organ geometry and boundary constraints for planning of medical interventions," *Med. Eng. Phys.*, vol. 31, no. 2, pp. 195–206, 2009.
- [50] N. V. Ruiter, T. O. Müller, R. Stotzka, H. Gemmeke, J. R. Reichenbach, and W. A. Kaiser, "Automatic image matching for breast cancer diagnostics by a 3D deformation model of the mamma.," *Biomed. Tech.*, vol. 47 Suppl 1, pp. 644–647, 2002.

- [51] J. Olivier and L. Paulhac, *3D Ultrasound Image Segmentation: Interactive Texture-Based Approaches, Medical Imaging, J.*, Intechopen, 2011.
- [52] Z. Fanti, F. Torres, and F. Arámbula Cosío, "Preliminary results in large bone segmentation from 3D freehand ultrasound," in *Proceedings of SPIE - The International Society for Optical Engineering*, 2013, vol. 8922, p. 89220F.
- [53] Y. Sato, C.-F. Westin, A. Bhalerao, S. Nakajima, N. Shiraga, S. Tamura, and R. Kikinis, "Tissue classification based on 3D local intensity structures for volume rendering," *Vis. Comput. Graph. IEEE Trans.*, vol. 6, no. 2, pp. 160–180, 2000.
- [54] K. L. V. A. F. Frangi W. J. Niessen and M. A. Viergever., *Multiscale vessel enhancement filtering*. Springer, MICCAI-98 Medical Image Computing and Computer-Assisted Intervention, 1998.
- [55] O. Nobuyuki, "A Threshold Selection Method from Gray-Level Histograms," *IEEE Trans. Syst. Man. Cybern.*, vol. 9, no. 1, pp. 62–66, 1979.
- [56] I. Rish, "An empirical study of the naive bayes classifier."
- [57] R. San José-Estépar, M. Martín-Fernández, P. P. Caballero-Martínez, C. Alberola-López, and J. Ruiz-Alzola, "A theoretical framework to three-dimensional ultrasound reconstruction from irregularly sampled data," *Ultrasound Med. Biol.*, vol. 29, no. 2, pp. 255–269, 2003.
- [58] W. Y. Zhang, R. N. Rohling, and D. K. Pai, "Surface extraction with a three-dimensional freehand ultrasound system.," *Ultrasound Med. Biol.*, vol. 30, no. 11, pp. 1461–73, 2004.
- [59] Y. Zhang, R. Rohling, and D. K. Pai, "Direct Surface Extraction from 3D Freehand Ultrasound Images," in *Proceedings of the Conference on Visualization '02*, 2002, pp. 45–52.
- [60] H. M. Hamdan, A. B. Youssef, and M. E. Rasmy, "The potential of mathematical morphology for contour extraction from ultrasound images," in *Proceedings of 18th Annual International Conference of the IEEE Engineering in Medicine and Biology Society*, 1996, vol. 2, pp. 881–882.
- [61] J. W. Klingler, C. L. Vaughan, T. D. Fraker, and L. T. Andrews, "Segmentation of echocardiographic images using mathematical morphology.," *IEEE Trans. Biomed. Eng.*, vol. 35, no. 11, pp. 925–34, 1988.
- [62] K. M. Prabusankarlal and P. Thirumoorthy, "An Automated Segmentation Method for Tumor Detection in Breast Ultrasound Images," vol. 2, no. 2, pp. 163–168, 2014.
- [63] D. Chudasama, T. Patel, S. Joshi, and G. I. Prajapati, "Image Segmentation using Morphological Operations," *Int. J. Comput. Appl.*, vol. 117, no. 18, pp. 16–19.
- [64] J. Suri, Y. Guo, C. Coad, T. Danielson, I. Elbakri, and R. Janer, "Image quality assessment via segmentation of breast lesion in X-ray and ultrasound phantom images from Fischer's full Field Digital Mammography and Ultrasound (FFDMUS) System," in *Technology in Cancer Research and Treatment*, 2005, vol. 4, no. 1, pp. 83–92.
- [65] L. A. Platenik, M. I. Miga, D. W. Roberts, K. E. Lunn, F. E. Kennedy, A. Hartov, and K. D. Paulsen, "In vivo quantification of retraction deformation modeling for updated image-guidance during neurosurgery," *IEEE Trans. Biomed. Eng.*, vol. 49, no. 8, pp. 823–835, 2002.
- [66] M. Nakamoto, H. Hirayama, Y. Sato, K. Konishi, Y. Kakeji, M. Hashizume, and S. Tamura, "Recovery of respiratory motion and deformation of the liver using laparoscopic freehand 3D ultrasound system," *Med. Image Anal.*, vol. 11, no. 5, pp. 429–442, 2007.
- [67] O. Goksel and S. E. Salcudean, "B-Mode Ultrasound Image Simulation in Deformable 3-D Medium," *IEEE Trans. Med. Imaging*, vol. 28, pp. 1657–1669, 2009.
- [68] K. E. Lunn, K. D. Paulsen, D. W. Roberts, F. E. Kennedy, A. Hartov, and J. D. West, "Displacement estimation with co-registered ultrasound for image guided neurosurgery: A quantitative in vivo porcine study," *IEEE Trans. Med. Imaging*, vol. 22, no. 11, pp. 1358–1368, 2003.
- [69] K. E. Lunn, A. Hartov, F. E. Kennedy, M. I. Miga, D. W. Roberts, L. A. Platenik, and K. D. Paulsen, "3D ultrasound as sparse data for intraoperative brain deformation model," in *Proceedings of SPIE - The International Society for Optical Engineering*, 2001, vol. 4325, pp. 326–332.
- [70] K. E. Lunn, K. D. Paulsen, D. W. Roberts, F. E. Kennedy, A. Hartov, and L. A. Platenik, "Nonrigid brain registration: Synthesizing full volume deformation fields from model basis solutions constrained by partial volume intraoperative data," *Comput. Vis. Image Underst.*, vol. 89, no. 2–3, pp. 299–317, 2003.
- [71] P. Jordan, S. Socrate, T. E. Zickler, and R. D. Howe, "Constitutive modeling of porcine liver in indentation using 3D ultrasound imaging," *J. Mech. Behav. Biomed. Mater.*, vol. 2, no. 2, pp. 192–201, 2009.
- [72] M. Mrug and J. J. Bissler, "Simulation of real-time ultrasound-guided renal biopsy," *Kidney Int.*, vol. 78, no. 7, pp. 705–707, 2010.

- [73] A. Fedorov, N. Chrisochoides, R. Kikinis, and S. K. Warfield, "An evaluation of three approaches to tetrahedral mesh generation for deformable registration of brain MR images," in *2006 3rd IEEE International Symposium on Biomedical Imaging: From Nano to Macro - Proceedings*, 2006, vol. 2006, pp. 658–661.
- [74] J.-P. Pons and J.-D. Boissonnat, "Delaunay Deformable Models: Topology-Adaptive Meshes Based on the Restricted Delaunay Triangulation," in *2007 IEEE Conference on Computer Vision and Pattern Recognition*, 2007, pp. 1–8.
- [75] V. Ahanathapillai, J. Soraghan, and P. Sonecki, "Delaunay triangulation based image enhancement for echocardiography images," 2009.
- [76] N. Archip, R. Rohling, V. Dessenne, P.-J. Erard, and L. P. Nolte, "Anatomical structure modeling from medical images.," *Comput. Methods Programs Biomed.*, vol. 82, no. 3, pp. 203–15, 2006.
- [77] R. Machucho-Cadena, J. Rivera-Rovelo, and E. Bayro-Corrochano, "Geometric techniques for 3D tracking of ultrasound sensor, tumor segmentation in ultrasound images, and 3D reconstruction," *Pattern Recognit.*, vol. 47, no. 5, pp. 1968–1987, 2014.
- [78] V. Vergara Larrea, "Construction of Delaunay Triangulations on the Sphere: A Parallel Approach," *Electronic Theses, Treatises and Dissertations*. 2011.
- [79] H. Si, "TetGen, a Delaunay-Based Quality Tetrahedral Mesh Generator," *ACM Trans. Math. Softw.*, vol. 41, no. 2, pp. 1–36, 2015.
- [80] Y. Wang, E. Helminen, and J. Jiang, "Building a virtual simulation platform for quasistatic breast ultrasound elastography using open source software: A preliminary investigation.," *Med. Phys.*, vol. 42, no. 9, p. 5453, 2015.

Capítulo 4

Experimentos y Resultados

A continuación se presentan los experimentos realizados para la validación de los métodos presentados en los capítulos anteriores y sus resultados.

Todos los métodos fueron implementados en C++ haciendo uso de librerías de software libre:

- IGSTK (<http://www.igstk.org/>)
- ITK (<http://www.itk.org/>)
- VTK (<http://www.vtk.org/>)
- FLTK (<http://www.fltk.org/>)
- QT (<http://www.itk.org/>)
- LSQRRecipes (<https://github.com/zivy/LSQRRecipes>)
- TetGen (<http://wias-berlin.de/software/tetgen/>)

La implementación y validación se realizó utilizando el hardware enlistado a continuación:

- Equipo de Computo: MACPro, 2.8 GHz, Quad-Core Intel Xeon con 18 GB de RAM con sistema operativo Windows 7 de 64 bits.
- Ultrasonido Clínico: ALOKA 1000 con una sonda modo B de propósito general de 7.5MHz (www.hitachi-aloka.co.jp).
- Rastreador: Rastreador Óptico Polaris Spectra de NDI (www.ndigital.com).
- *Frame Grabber*: Epiphan DVI2USB 3.0 con resolución máxima de 1920x1200 a 60 fps.

4.1 Reconstrucción de volúmenes de ultrasonido de maniqués de mama

4.1.1 Fabricación de maniqués de ultrasonido

Los maniqués para ultrasonido son modelos físicos con una geometría y composición específicas, los cuales emulan algunas propiedades del tejido biológico para proveer un ambiente realista para la caracterización de sistemas o algoritmos de procesamiento de imágenes médicas [1]. Generalmente una imágenes de ultrasonido de tumores de mama se caracterizan por tener un área brillante (tejido glandular) rodeando un área oscura (tumor), como se muestra en la Figura 4.1.

El alcohol polivinílico (PVA) es un material popular para la fabricación de maniqués, para su uso en imágenes acústicas obtenidas mediante ultrasonido o fotoacústica, ya que posee propiedades acústicas y mecánicas similares a las del tejido blando real; estos maniqués han sido utilizados para la simulación de tejido en imágenes de ultrasonido, fotoacústica y elastografía óptica simulando tejido mamario, cardíaco, prostático, vascular y cerebral [2].

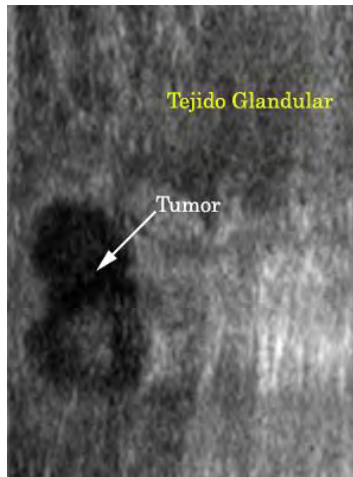


Figura 4.1 Ejemplo imagen de ultrasonido de tumores de mama.

El PVA es un polímero sintético que cuando se encuentra en una solución líquida y se somete a ciclos de congelación y descongelación se transforma en un gel elástico semi-opaco [3]. La receta de preparación de maniqués de alcohol polivinílico ha sido descrita por Kharine et al. y consiste de los siguientes pasos [4]:

1. Se obtiene una solución acuosa diluyendo 20% de PVA con un grado de hidrólisis mayor a 99% y un peso molecular promedio entre 85,000-14,0000 en agua desmineralizada.
2. Se calienta la solución hasta 95°C mientras se realiza una agitación suave y continua hasta disolver por completo el PVA en el agua.
3. Una vez disuelto el PVA, se deja reposar y se vierte en el molde con la geometría deseada para permitir que las burbujas de aire migren a la superficie.
4. El molde con la solución reposada se introduce en un refrigerador a -20°C y se deja dentro durante 12 hrs.
5. Después se deja a temperatura ambiente durante 12 hrs.
6. Los pasos 4 y 5 constituyen un ciclo de congelamiento y descongelamiento completo. El maniqué está listo después de pasar por 4-7 ciclos de congelamiento.

En la Figura 4.2 se muestra un maniquí de PVA simulando una mama y su apariencia en una imagen de ultrasonido.




Figura 4.2. a) Maniquí de PVA simulando una mama, b) imagen de ultrasonido del maniquí de PVA simulando una mama.

Por otro lado hay que tomar en cuenta que el tejido de una lesión de mama ha cambiado sus propiedades físicas y su aspecto en las imágenes de ultrasonido también cambia. Por esta razón es importante utilizar un material que pueda simular estas nuevas propiedades del tejido para obtener un maniquí de una mama con un tumor, que se pueda visualizar de forma realista en el ultrasonido. Yen et al. hacen uso de un maniquí de silicón con diferentes densidades para simular la dureza de un tumor de mama; sin embargo, en las imágenes de ultrasonido estos maniqués de tumores no son realistas, ya que se forma una sombra acústica debajo del tumor que impide visualizar cualquier tipo de tejido o estructura que se encuentra debajo de éste, como se observa en la Figura 4.3 [5].

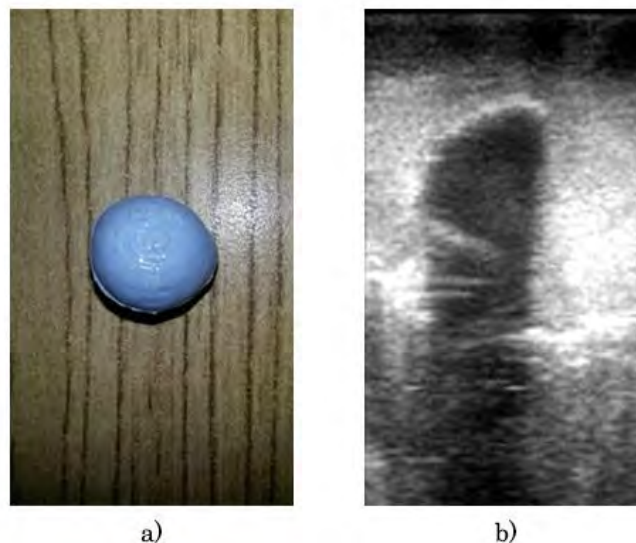


Figura 4.3. a) Maniquí de tumor de silicón, b) imagen de ultrasonido de un maniquí de silicón dentro de un maniquí de PVA.

Ortega et al. proponen el uso de maniqués de agar para simular las propiedades dieléctricas de los tumores de mama [6]; también, se ha comprobado que estos maniqués reportan medidas de propagación del ultrasonido muy similares a los del tejido grasoso y tumoral [7], [8]. Los resultados de estas mediciones se muestran en la Tabla 4.1 y en la Figura 4.4 se muestra un maniqué de agarosa y su apariencia en una imagen de ultrasonido.

Tabla 4.1 Velocidad de propagación del ultrasonido (m/s)

	Tejido Biológico [8]	Maniqué de ultrasonido [7]
Tumores de mama	1559	1596
Tejido Grasoso	1470	1476




Figura 4.4. a) Maniqué de tumor de agar, b) imagen de ultrasonido de un maniqué de agar dentro de un maniqué de PVA.

Se puede observar en la Figura 4.4 que los maniqués de tumores de mama fabricados con agar tienen una visualización más realista en las imágenes de ultrasonido que los maniqués fabricados con silicón. El agar es un polisacárido que se extrae de las algas, que es soluble en agua en temperaturas superiores a los 65°C y se gelifica entre los 17 y los 4°C [9]. La receta para la construcción de los maniqués de agar se describe por Arce et al. y consta de los siguientes pasos [7]:

1. Se hace una solución de 0.8g de agar con 32.6ml de agua bi-destilada.
2. Se agita vigorosamente la solución por 10 minutos.

3. Se calienta la solución a 80°C. Durante el proceso de calentamiento se continúa una agitación suave.
4. Al terminar el proceso de calentamiento se retira la solución del calor, se agregan 30ml de etanol y se continúa con la agitación.
5. Se vierte la solución en el molde y se deja reposar hasta que se enfríe y coagule completamente.

Haciendo uso de un maniquí de agar simulando un tumor incrustado en un maniquí de PVA, podemos generar un maniquí de ultrasonido de tumores mama con una apariencia real como se observa en la Figura 4.5.

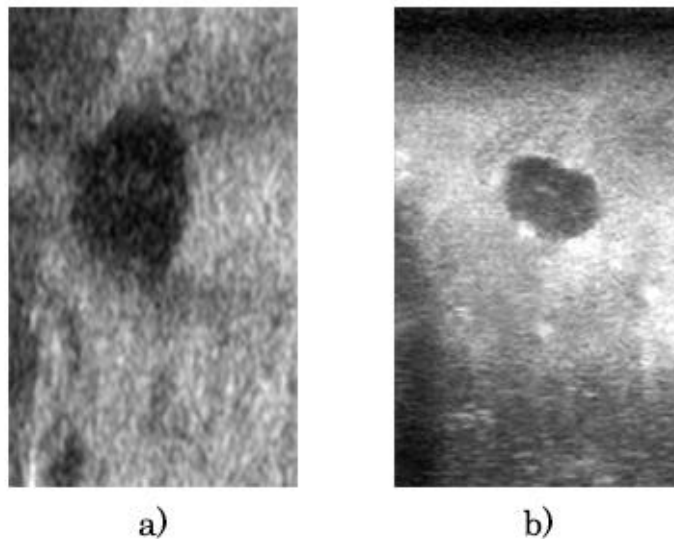


Figura 4.5 Imágenes de ultrasonido de a) mama con tumor y b) maniquí de agar (tumor) con maniquí de PVA (mama).

4.1.2 Adquisición de imágenes de ultrasonido rastreadas

Para la adquisición de imágenes de ultrasonido rastreadas, se utilizó un rastreador óptico Polaris Spectra de NDI y un equipo de ultrasonido Aloka SSD-1000 con una sonda 2D convencional de 7.5 MHz. El equipo de ultrasonido utilizado no cuenta con una salida de video digital; por esta razón fue necesario hacer uso de una tarjeta de adquisición Epiphan DVI2USB 3.0 para la digitalización de la señal de video del ultrasonido.

Se implementó un *software* en C++ para realizar la adquisición de imágenes de ultrasonido rastreadas. Para la comunicación y adquisición de datos del rastreador óptico se utilizó la librería de software libre IGSTK, la cual realiza la comunicación con los controladores del sistema de rastreo haciendo uso directo del *software* y clases proporcionadas por NDI. Por otro lado, para realizar la adquisición de imágenes de ultrasonido digitales se implementaron

nuevas clases, las cuales hacen uso de la librería de software VTK y las clases proporcionadas por Epiphan para realizar la comunicación necesaria para la adquisición de imágenes. La interfaz gráfica del software se realizó con Qt; en la Figura 4.6 se muestra la interfaz gráfica del software implementado.

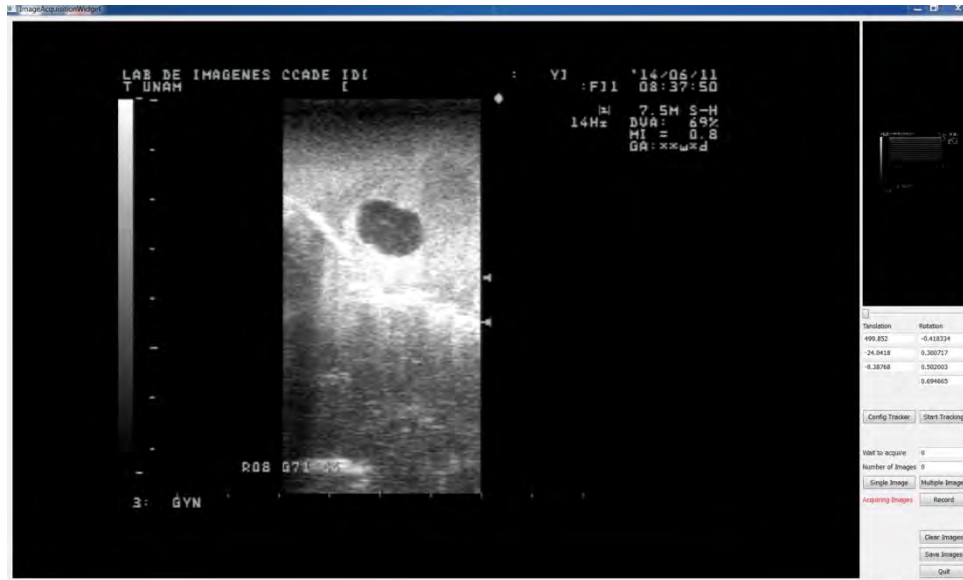

Figura 4.6 Software de adquisición de imágenes de ultrasonido rastreadas.

La tarjeta de adquisición y el rastreador óptico están configurados para adquirir datos a 60 fps, aunque sólo se guarden para su posterior uso las imágenes y los datos de rastreo indicados por el usuario. El software implementado cuenta con tres modos distintos de adquisición; estos pueden ser elegidos por el usuario como mejor convenga, dependiendo de la aplicación:

1. Una imagen: Toma una sola imagen cada vez que se le indica al software. Ideal para adquirir las imágenes necesarias para la calibración de la sonda.
2. Número de imágenes: Se define el número de imágenes que se desea adquirir y éstas se adquieren continuamente en intervalos de tiempo definidos. Ideal para realizar barridos de volumen en un área preestablecida.
3. Grabación: Se adquieren continuamente imágenes en intervalos de tiempo definidos sin parar hasta que se le indique al software.

Una vez adquiridas, las imágenes se guardan en disco duro para su posterior uso. Las imágenes son guardadas en formato BMP y los datos de orientación y posición de todas las imágenes se guardan en dos archivos de texto simple. El archivo con datos de posición contiene 3 datos los cuales corresponden a las coordenadas x , y y z de la posición del origen del sistema de coordenadas del sensor montado sobre la sonda de ultrasonidos para cada imagen; mientras que

el archivo de orientación contiene la información de orientación de cada imagen en forma de cuaterniones.

Las imágenes de ultrasonido digitalizadas provienen directamente de la salida de video del ultrasonido, esto implica que contengan información extra, además de la imagen de ultrasonido, como se puede observar en la Figura 4.7, la cual no es de utilidad para la reconstrucción de volúmenes de ultrasonido. Para eliminar esta información se implementó un software de recorte, el cual permite realizar diferentes cortes dependiendo del rango de profundidad utilizado en el equipo de ultrasonido durante la adquisición de imágenes.

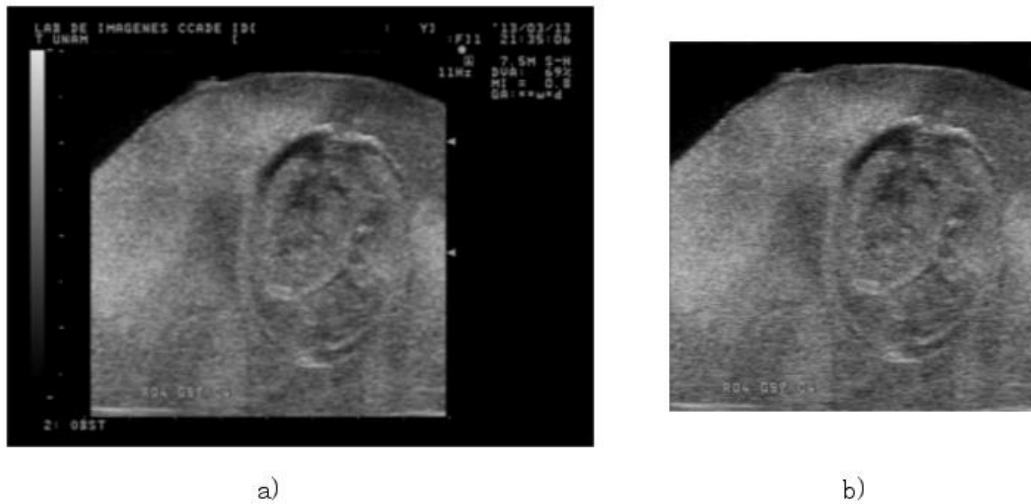


Figura 4.7 Recorte de imágenes de ultrasonido digitales; a) imagen digital adquirida y b) imagen recortada.

Este software permite la adquisición de imágenes de ultrasonido digitales rastreadas para su posterior uso en la calibración de la sonda, en la reconstrucción de volúmenes de ultrasonido o en la segmentación 2D de tumores, piel y tejido.

4.1.3 Calibración de la sonda de ultrasonido

Para realizar la calibración de la sonda de ultrasonido se implementó el método de hilos cruzados, descrito en el Capítulo 2. Este método se implementó haciendo uso de las librerías VTK, para la visualización y selección del punto de cruce, y LSQRRecipes la cual es una librería de software libre que contiene implementaciones de algoritmos para la estimación de mínimos cuadrados para diversos objetos paramétricos, incluyendo la calibración de sondas de ultrasonido.

Se construyó un objeto de calibración el cual consiste en una caja con un sistema de tensión que sirve para colocar los hilos y tensionarlos hasta

garantizar que están en contacto; este maniquí se muestra en la Figura 4.8. Haciendo uso del software de adquisición de imágenes rastreadas, se obtienen diversas imágenes del cruce de hilos en diferentes posiciones y orientaciones, para posteriormente realizar la selección del punto de cruce manualmente en cada imagen. En la Figura 4.9 se muestra una impresión de pantalla de la interfaz gráfica creada con Qt para la calibración de la sonda de ultrasonido. El programa permite guardar un archivo de texto el cual contiene los 8 parámetros de calibración estimados.




Figura 4.8 Fantasma de calibración de hilos cruzados, donde se observan dos hilos que se cruzan en un punto sumergidos en agua.

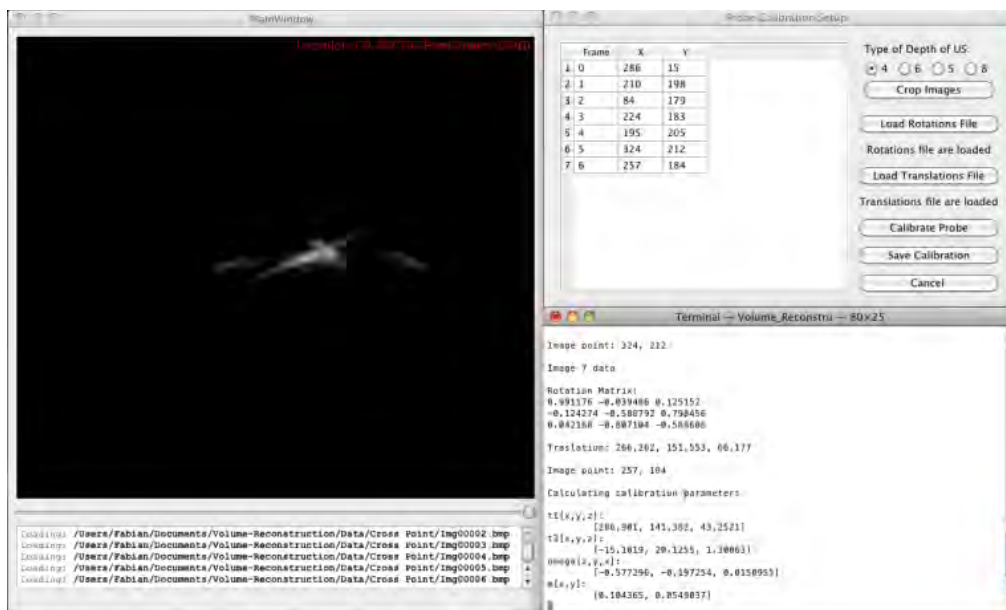


Figura 4.9 Software de calibración de la sonda de ultrasonido mediante el método de hilos cruzados

En el trabajo realizado por Prager et al., en donde se comparan diversos métodos de calibración de sondas de ultrasonido, se recomienda hacer uso de un aproximado de 50 imágenes de ultrasonido para el método de hilos cruzados, ya que un número menor de imágenes representa un mayor error de calibración y un número mayor no representa una mejora significativa en el error de calibración [10]. Para evaluar la calibración de la sonda de ultrasonido se realizaron 10 calibraciones con 50 imágenes cada una. Una vez obtenidos los parámetros X_x , X_y , X_z , α , β , γ , e_x y e_y (ecuación 2.1) de cada calibración se calculó el error de exactitud, precisión y repetitividad.

El error de exactitud (E) de la calibración se refiere al error cometido al transformar cualquier punto en el sistema de coordenadas de la imagen (I) al sistema de coordenadas del sensor montado sobre la sonda (S) mediante la transformada ${}^S T_I$. Para calcular este error se desarrolló una metodología en la cual se toman imágenes de ultrasonido de una esfera de dimensiones conocidas, cuyo centro es rastreado como se muestra en la Figura 4.10. De estas imágenes se obtiene manualmente la posición de varios puntos sobre la superficie de la esfera y se estima una esfera que se ajuste a estos datos resolviendo un sistema de ecuaciones no lineales sobredimensionado, para encontrar el centro de la esfera estimada. Estas ecuaciones se obtienen a partir de la ecuación de la esfera (ecuación 4.1), en donde x_n , y_n y z_n corresponden a los puntos marcados sobre la superficie; x_c , y_c y z_c corresponden al centro de la esfera estimada y r corresponde al radio de la esfera. Una vez estimado el centro de la esfera que se ajuste a los puntos se calcula la distancia entre éste y el centro rastreado; este dato se reporta como E .

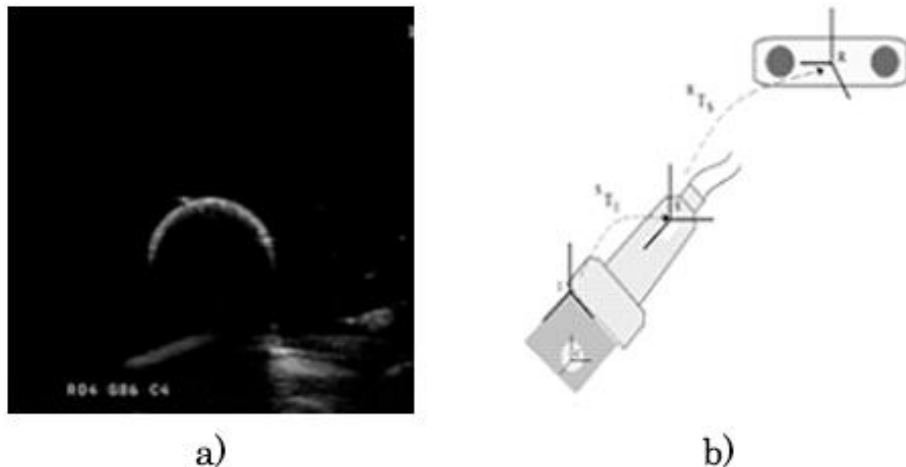


Figura 4.10. Validación de la exactitud de la calibración; a) imagen de ultrasonido de la esfera rastreada y b) diagrama del sistema de validación.

$$0 = (x_n - x_c)^2 + (y_n - y_c)^2 + (z_n - z_c)^2 + r^2; \quad (4.1)$$

Para calcular el error E de la calibración se adquirieron 10 imágenes de ultrasonido de una esfera rastreada y se segmentaron manualmente 2400 puntos sobre la superficie de la esfera para estimar una esfera del mismo diámetro que la esfera real (11.5mm) que se ajustara mejor a los puntos segmentados. Esto se realizó para 5 posiciones diferentes de la esfera. Se calculó el error de exactitud en cada una de las 5 posiciones y se obtuvo el promedio para reportarlo como $E = 0.55\text{mm}$.

La precisión (Pr) de la calibración se refiere al error cometido al transformar un mismo punto (x, y) en el sistema de coordenadas I al sistema de coordenadas S mediante la transformada ${}^I T_S$ visto desde diferentes planos. Para obtener el error de precisión se obtienen diversas imágenes de ultrasonido de un punto desde diferentes planos de imagen. Se transforma el punto en cada una de las imágenes y se obtiene la desviación estándar absoluta de la nube de puntos obtenida con las transformaciones; este dato se reporta como Pr . Para conocer la precisión de la calibración no es necesario conocer la posición real del punto [11]. Pr se calculó a partir de 25 imágenes desde diferentes vistas del cruce de hilos en el fantasma de calibración, en las cuales se segmentó manualmente el punto de cruce. Con estos datos se obtuvo una nube de puntos de la cual se obtuvo como resultado $Pr = 0.249\text{mm}$.

La repetitividad de la calibración se refiere a la capacidad del sistema de reproducir los resultados. Como medidas de repetitividad de la calibración se utilizaron las desviaciones estándar (σ) de los parámetros $X_x, X_y, X_z, \alpha, \beta, \gamma, e_x$ y e_y obtenidos en diferentes calibraciones realizados con los mismos datos de entrada. Estas medidas indican una descripción de la dependencia intra-usuario del sistema. Para evaluar la repetitividad de la calibración, dos usuarios realizaron 3 calibraciones cada uno, haciendo uso de los mismos datos en todas las calibraciones. La variabilidad de los resultados de las 6 se reporta en la Tabla 4.2, donde se puede observar que la variación de los parámetros estimados en las calibraciones es pequeña, esto indica que la selección manual del punto de cruce de hilos no afecta el resultado obtenido, haciendo que este método no dependa del usuario.

Tabla 4.2 Repetitividad de la calibración

σ_x	σ_y	σ_z	σ_α	σ_β	σ_γ	σ_{ex}	σ_{ey}
0.0304mm	0.0335mm	0.2595mm	0.0138rad	0.0022rad	0.0137rad	0.0008	0.0003

4.1.4 Comparación y validación de los métodos de reconstrucción de volúmenes de ultrasonido

Para realizar la reconstrucción de volúmenes de ultrasonido a partir de imágenes 2D rastreadas se implementaron dos métodos detallados en el Capítulo 2; el método basado en píxeles de vecinos más cercanos en una ventana cúbica y el método basado en voxeles propuesto por Trobaugh et al. [12]. Los métodos se implementaron en C++ haciendo uso de las clases de VTK para el procesamiento y visualización de los datos. El software recibe como entradas las imágenes y los datos de posición y orientación obtenidos con el *software* de adquisición descrito anteriormente y la calibración de la sonda de ultrasonido. El usuario debe definir el factor de escala S que se utilizara al crear el arreglo de voxeles, para definir el tamaño de los voxeles en relación con el tamaño de los píxeles en las imágenes 2D. En la Figura 4.11 se muestra una impresión de pantalla del *software* de reconstrucción de volúmenes, en el cual se puede observar que este cuenta con una visualización del volumen en 3D y por cortes; por otro lado, cuenta con un módulo de interacción básica con el volumen en el cual se puede modificar la opacidad de los voxeles y definir niveles de umbral para elegir el rango de niveles de gris que se desea visualizar. Con estas herramientas es posible realizar un análisis visual completo del volumen reconstruido. En la Figura 4.12 se muestra un volumen reconstruido con este *software*.

Para validar la reconstrucción de los volúmenes con cada método, se realizaron una serie de reconstrucciones de un maniquí de ultrasonido (Ultrasound Resolution Phantom Model 044, CIRS), el cual incluye tres conjuntos de cilindros con diferentes características. El primer grupo consiste de 2 cilindros de 12mm de diámetro y una separación de 20mm entre ellos; el segundo conjunto consiste en 6 cilindros de 3mm de diámetro y una separación de 12.5mm entre ellos; el último grupo consiste en 6 cilindros de 1.5mm de diámetro y una separación de 12.5mm entre ellos. De las reconstrucciones realizadas se obtuvieron segmentaciones manuales del diámetro horizontal y vertical de los cilindros y la separación entre ellos para obtener el error de reconstrucción, la segmentación se realizó mediante el software de acceso libre 3DSlicer (<http://www.slicer.org>). Las medidas adquiridas se realizaron dentro del plano de imagen indicado por el fabricante del fantasma como el ideal para realizar mediciones, este plano queda definido por dos líneas paralelas ubicadas sobre y debajo de los cilindros, como se muestra en la Figura 4.13. En las figuras 4.13 y 4.14 se muestran las reconstrucciones de los maniquies de ultrasonido mediante los dos métodos a diferentes resoluciones.

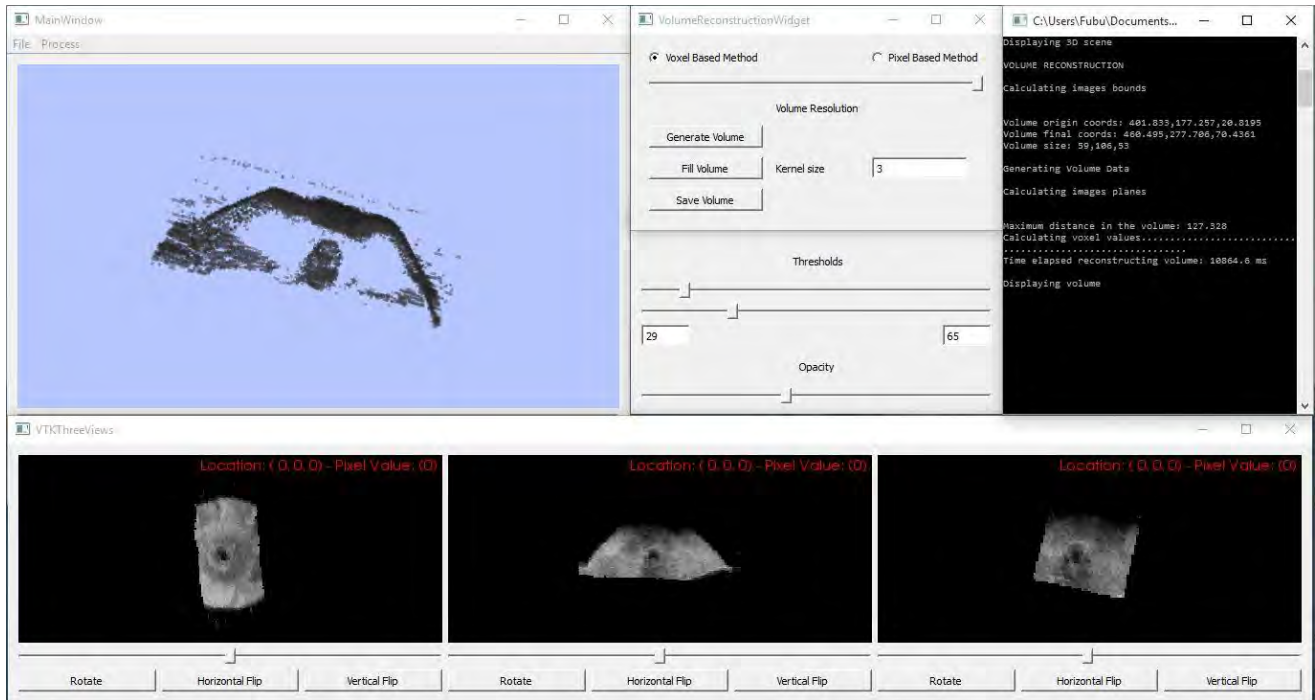


Figura 4.11. Software de reconstrucción de volúmenes de ultrasonido




Figura 4.12 Reconstrucción de un volumen de ultrasonido; a) imágenes 2D colocadas en la posición de rastreo, b) volumen reconstruido y c) visualización de estructuras internas del volumen usando umbrales y opacidad.

Se realizaron cuatro reconstrucciones a diferentes resoluciones ($1:s$, donde $s = 1,3,5,8$ y 10) de cada uno de los grupos de cilindros del fantasma de ultrasonido. Los resultados se muestran en las tablas 4.3 y 4.4. El promedio de error de todas las mediciones de los diámetros horizontales y verticales de los cilindros se muestran en la Tabla 4.5 y 4.6 y esto se reporta como el error de reconstrucción.

Tabla 4.3 Resultados de las mediciones de diámetro y separación en diferentes reconstrucciones mediante el método basado en píxeles.

		Grupo 1			Grupo 2			Grupo 3		
		X	Y	D	X	Y	D	X	Y	D
1:10	Promedio	13.30	11.45	19.20	2.61	2.41	12.38	--	--	--
	σ	0.14	0.35	0.00	0.27	0.30	0.67	--	--	--
1:8	Promedio	12.32	11.44	19.68	2.80	2.64	12.4	1.26	1.14	12.64
	σ	0.22	0.22	0.00	0.24	0.28	0.32	0.19	0.15	0.34
1:5	Promedio	11.70	11.55	19.75	2.95	2.68	12.57	1.30	1.28	12.7
	σ	0.07	0.00	0.00	0.23	0.17	0.32	0.15	0.08	0.39
1:3	Promedio	11.92	11.67	19.44	2.72	2.55	12.50	1.13	1.05	12.66
	σ	0.06	0.12	0.00	0.11	0.21	0.13	0.21	0.12	0.30
1:1	Promedio	12.15	11.75	19.66	2.72	2.58	12.67	1.31	1.15	12.50
	σ	0.21	0.07	0.00	0.05	0.09	0.17	0.13	0.13	0.10

X: Mediciones horizontales, Y: Mediciones verticales, D: Distancia entre cilindros, --: No se pudo realizar la medición. Unidades de medida: milímetros

Tabla 4.4 Resultados de las mediciones de diámetro y separación en diferentes reconstrucciones mediante el método basado en voxels

		Grupo 1			Grupo 2			Grupo 3		
		X	Y	D	X	Y	D	X	Y	D
1:10	Promedio	12.87	12.86	19.8	3.25	2.91	12.43	--	--	--
	σ	0.18	0.33	0.00	0.14	0.29	0.34	--	--	--
1:8	Promedio	13.10	13.35	19.7	3.15	3.16	12.5	1.77	1.70	12.63
	σ	0.42	0.35	0.00	0.43	0.19	0.29	0.21	0.13	0.43
1:5	Promedio	12.7	12.8	19.8	3.14	3.06	12.45	1.73	1.65	12.32
	σ	0.14	0.49	0.00	0.24	0.11	0.20	0.23	0.47	0.12
1:3	Promedio	12.9	13.15	19.6	3.32	3.05	12.48	1.66	1.43	12.58
	σ	0.49	0.14	0.00	0.11	0.23	0.27	0.12	0.32	0.18
1:1	Promedio	12.5	12.7	19.8	3.21	3.03	12.55	1.69	1.64	12.60
	σ	0.00	0.00	0.00	0.19	0.13	0.32	0.17	0.07	0.21

X: Mediciones horizontales, Y: Mediciones verticales, D: Distancia entre cilindros, --: No se pudo realizar la medición. Unidades de medida: milímetros

Tabla 4.5. Promedio de error en las mediciones horizontales y verticales de las reconstrucciones mediante el método basado en píxeles.

Promedio X	Promedio Y
0.52mm	0.40mm

Tabla 4.6. Promedio de error en las mediciones horizontales y verticales de las reconstrucciones mediante el método basado en voxels

Promedio X	Promedio Y
0.46mm	0.41mm

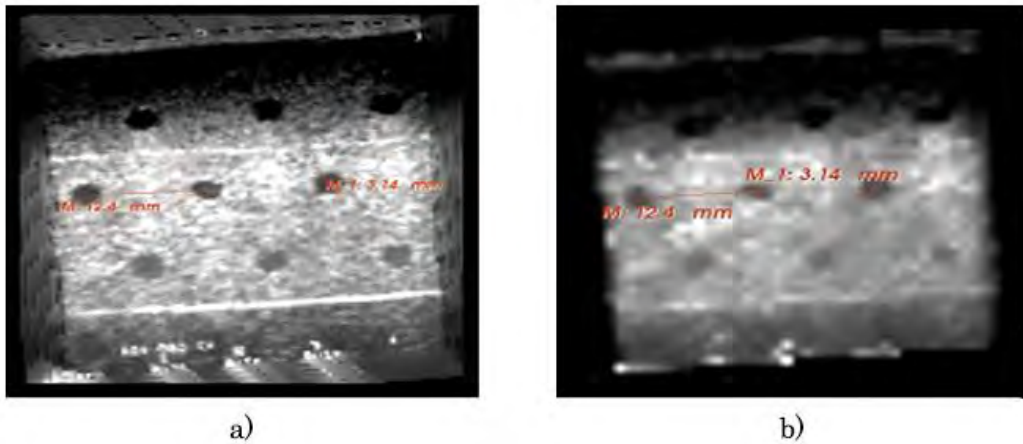


Figura 4.13 Validación de la reconstrucción de volúmenes con el método basado en píxeles de ultrasonido mediante la medición de distancias y diámetros en un fantasma de ultrasonido; a) mayor resolución 1:1 y b) menor resolución 1:10.




Figura 4.14 Validación de la reconstrucción de volúmenes con el método basado en voxeles de ultrasonido mediante la medición de distancias y diámetros en un fantasma de ultrasonido; a) mayor resolución 1:1 y b) menor resolución 1:10.

Se puede observar en la Figura 4.13 que con el método basado en píxeles, en las zonas en las que se realizó el llenado de huecos el volumen presenta baja nitidez; a su vez, los bordes del volumen presentan ciertos artefactos que no pertenecen al volumen. Estos inconvenientes no se presentan en el MBV. El uso de una ventana pequeña o pocas imágenes causa, en altas resoluciones un número considerable de voxeles vacíos en los volúmenes reconstruidos con ambos métodos como se puede observar en la Figura 4.15. Para evitar los huecos en los volúmenes, la mayor distancia entre las imágenes debe de ser menor al tamaño de la ventana del MBP o la distancia d del MBV. El aumento de tamaño en la ventana cúbica o d y el aumento en el número de imágenes

elimina estos artefactos, pero aumenta considerablemente el tiempo de procesamiento.




Figura 4.15. Grandes áreas vacías en la reconstrucción de un volumen.

Otro aspecto importante a evaluar en la reconstrucción de volúmenes de ultrasonido es el tiempo de procesamiento. Para esto se realizaron varias reconstrucciones de un mismo objeto haciendo uso de los mismos datos de entrada pero con diferentes resoluciones y se calculó el tiempo que tardó cada una de estas reconstrucciones. Se realizaron 6 reconstrucciones de un maniquí de alcohol polivinílico con un injerto de agarosa que simula un tumor con diferentes factores de escala (1:s, $s = 1,2,3,4,5,10$). El tiempo total de procesamiento de cada reconstrucción se muestra en las tablas 4.7 y 4.8. Es importante mencionar que el tiempo de procesamiento de estos métodos no solo depende de la resolución y el número de voxeles, sino también del número de imágenes utilizadas para la reconstrucción. Estas reconstrucciones se realizaron con 650 imágenes.

Tabla 4.7 Tiempos de ejecución del MBP, para una serie de 650 imágenes y diferentes resoluciones de volumen.

Resolución	Número de Voxeles	Tiempo de procesamiento
1:1	476×882×409	12:20:12
1:2	238×441×205	03:42:21
1:3	159×294×136	00:42:12
1:4	119×221×102	00:14:06
1:5	95×176×82	00:07:18
1:10	48×88×41	00:03:24

Tabla 4.8 Tiempos de ejecución del MBV, para una serie de 650 imágenes y diferentes resoluciones de volumen.

Resolución	Número de Voxeles	Tiempo de procesamiento
1:1	476×882×409	03:44:24
1:2	238×441×205	00:27:36
1:3	159×294×136	00:08:00
1:4	119×221×102	00:03:19
1:5	95×176×82	00:01:42
1:10	48×88×41	00:00:12

4.2 Segmentación de tumores de mama en imágenes de ultrasonido.

Para realizar la segmentación de tumores de mama en imágenes de ultrasonido se implementó un método de segmentación automático basado en el propuesto por Madabhushi et al. y descrito en el Capítulo 3 [13]. Este método se implementó haciendo uso de las librerías VTK para la visualización de las imágenes e ITK para el procesamiento de las mismas. Algunos de los algoritmos utilizados en el método de segmentación no se encuentran implementados en las clases de ITK, por esta razón fue necesario crear nuevos filtros ITK que realizaran estos procedimientos. Todos los métodos implementados se integraron en un programa que realiza la segmentación automática de imágenes de ultrasonido en 2D y 3D, en la Figura 4.16 se muestra una captura de pantalla de la interfaz gráfica del software creada con Qt.

Para obtener buenos resultados en la segmentación de tumores de mama en imágenes de ultrasonido es importante definir cuáles son las características que se pueden extraer de las imágenes para distinguir el tumor del tejido adyacente y de las sombras acústicas. En este trabajo se realizó un estudio exhaustivo de diferentes descriptores de textura para evaluar cuál de estos mejora el contraste entre el tumor y el tejido sano y con cuál de ellos se obtienen los mejores resultados de segmentación. Por otro lado, se realiza el mismo estudio para saber si la etapa de pre-procesamiento utilizada para obtener una imagen de intensidad más homogénea y con mejor contraste mejora la segmentación o no.

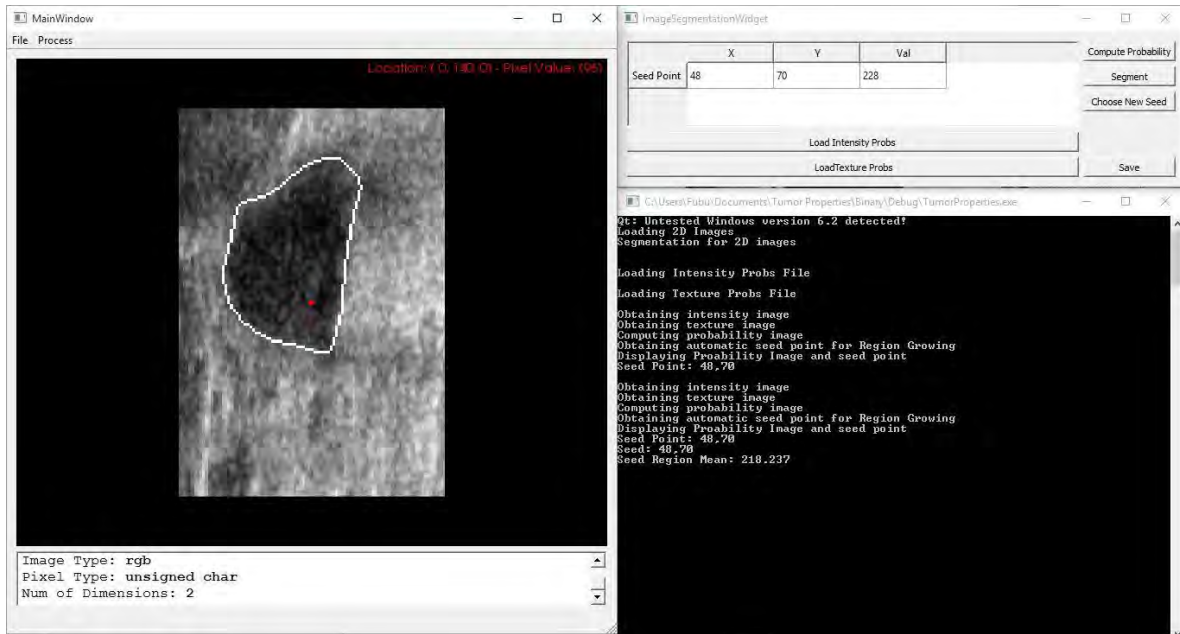


Figura 4.16 Software de segmentación de tumores de mama en imágenes de ultrasonido.

Para la evaluación de los diferentes descriptores de textura y la etapa de pre-procesamiento, así como para la evaluación del método de segmentación automático implementado, se utilizó una base de datos con 30 imágenes de ultrasonido de mama que incluyen una lesión; adquiridas con un equipo GE Healthcare Voluson 73 en el Hospital Cristiano de Changhua de Taiwan. Después de la localización manual del tumor de mama y la selección de una región de interés las imágenes fueron sometidas a una segmentación semi-automática supervisada por un especialista mediante el software de uso libre itk-SNAP (<http://www.itksnap.org/>); esta segmentación se utilizó como el *ground-truth* para la evaluación de los descriptores y de la segmentación.

4.2.1 Evaluación de los descriptores de textura y la etapa de pre-procesamiento

Para obtener imágenes de textura a partir de los descriptores mencionados en el Capítulo 3 en la Tabla 3.1, se utilizó procesamiento por pixel y los parámetros utilizados para cada descriptor fueron extraídos de los trabajos citados en la misma tabla. Debido a que los parámetros de textura caracterizan las propiedades acústicas del tejido [15], las imágenes de textura se obtuvieron a partir de la imagen original sin ningún tipo de pre-procesamiento para evitar la eliminación de cualquier información relacionada con la textura; la Figura 4.17 muestra las imágenes de textura obtenidas con los diferentes descriptores de textura en una imagen de ultrasonido de mama con tumor.

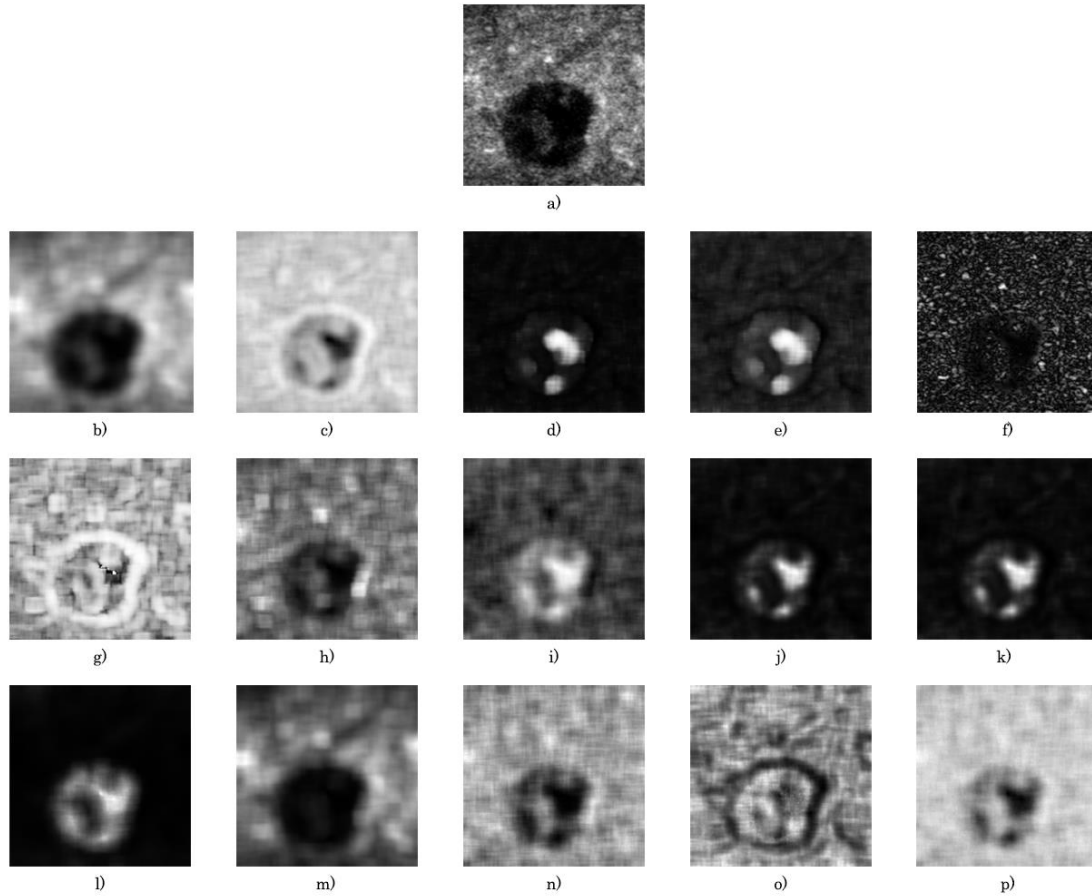


Figura 4.17 Imágenes de textura: a) imagen original; b)-f) descriptores de primer orden, b) media, c) entropía, d) curtosis, e) oblicuidad y f) varianza local; g)-k) descriptores basados en co-ocurrencia, g) entropía, h) contraste, i) homogeneidad, j) energía y k) varianza; l)-p) descriptores basados en *run-length*, l) SRE, m) LRE, n) GLN, m) RLN y p) RP.

Por otro lado, las imágenes de intensidad se obtuvieron utilizando un filtro anisotrópico para obtener regiones homogéneas y una ecualización de histograma para mejorar el contraste entre regiones, esta etapa también se evalúa en este trabajo. La Figura 4.18 muestra las imágenes obtenidas con la etapa de pre-procesamiento.




Figura 4.18 Imágenes de pre-procesamiento; a) imagen original, b) imagen con histograma ecualizado, c) imagen con filtro anisotrópico y d) imagen filtrada y ecualizada.

La medición del contraste en una imagen se puede realizar mediante diferentes acercamientos; no existe una solución estandarizada para realizar esta medición, por esto es importante incluir varios métodos para obtener una buena evaluación del contraste [16]. Para evaluar la habilidad de los diferentes descriptores de textura, enlistados en la Tabla 3.1, para mejorar el contraste entre la región tumoral y el tejido adyacente se utilizaron la Razón Señal a Ruido (SNR, ecuación 4.2) y la Razón Contraste a Ruido (CNR, ecuación 4.3), ambos utilizados por Liao et al [17].

$$SNR = \frac{\mu_{ROI}}{\sigma_{ROI}}, \quad (4.2)$$

$$CNR = \frac{|\mu_{ROI} - \mu_{Fondo}|}{\sigma_{ROI} + \sigma_{Fondo}}, \quad (4.3)$$

donde μ_{ROI} y μ_{Fondo} son los promedios de los niveles de gris en la región de tumor (ROI) y el fondo (tejido adyacente); y σ_{ROI} y σ_{Fondo} son las desviaciones estándar de la ROI y del fondo, respectivamente.

En adición al SNR y CNR se calcularon como medidas de similitud entre histogramas la distancia de Minkowsky (MD) y la intersección del histograma (INT) entre la región tumoral y el fondo. La distancia de Minkowsky (ecuación 4.4) se utiliza comúnmente para calcular disimilitudes entre histogramas [18]. La intersección entre histogramas (ecuación 4.5) es una medida de similitud entre dos histogramas cuando el número de pixeles entre regiones es diferente, esta medida es adecuada para lidiar con cambios en escala [19].

$$MD = \left(\sum_i |H_{ROI}(i) - H_{Fondo}(i)| \right), \quad (4.4)$$

$$INT = 1 - \frac{\sum_i \min(H_{ROI}(i), H_{Fondo}(i))}{\sum_i H_{Fondo}(i)}, \quad (4.5)$$

donde H_{ROI} y H_{Fondo} son los histogramas normalizados de la región tumoral y el fondo, respectivamente.

Junto con el mejoramiento de contraste, otro aspecto importante a tomar en cuenta al utilizar descriptores de textura y etapas de pre-procesamiento para la segmentación de imágenes, es la habilidad de los métodos para preservar los bordes de las estructuras que se desean segmentar [17]. Para evaluar esto, se utilizó el índice de preservación de bordes (EPI, ecuación 4.6) definido como:

$$EPI = \frac{\sum |I_{tex}(i,j) - I_{tex}(i-1,j+1)|}{\sum |I_o(i,j) - I(i-1,j+1)|} \quad (4.6)$$

donde $I_{tex}(i,j)$ es el valor de nivel de gris del pixel (i,j) en la imagen procesada y $I_o(i,j)$ es el valor de nivel de gris en la imagen original; i,j se encuentran en la región de los bordes previamente segmentada en la imagen original [20].

La Tabla 4.9 muestra los resultados de los índices de mejora de contraste obtenidos en las imágenes originales, mientras que la Tabla 4.10 muestra cuales descriptores de textura fueron capaces de mejorar cada uno de los índices. Los resultados del pre-procesamiento utilizado para obtener una imagen de intensidad con mayor contraste también se muestran en la Tabla 4.10.

Se compararon el SNR, CNR, MD, INT y EPI de las imágenes originales con los obtenidos en las imágenes de textura y de intensidad pre-procesadas. Los descriptores de primer orden que obtuvieron mejores resultados al mejorar la imagen fue la Media del histograma con valores en MD y CNR mayores a los obtenidos en las imágenes originales y un INT menor al de la imagen original; sin embargo, el SNR fue menor que en las imágenes originales y la habilidad para preservar los bordes fue baja; el SNR y el EPI fueron aumentados por la Entropía y la Varianza Local, respectivamente; sin embargo, los otros índices de mejora de contraste no obtuvieron buenos resultados utilizando estos descriptores. Excepto por la Varianza y la Energía de las matrices de co-ocurrencia todos los descriptores de textura de Haralick aumentaron significativamente el SNR; sin embargo, el MD, CNR y EPI se redujeron y el INT aumentó considerablemente utilizando estos descriptores. Aunque ninguno de estos descriptores mejoró el contraste en las imágenes, la Homogeneidad obtuvo los mayores valores en todos los índices de contraste de todos los descriptores basados en el análisis de la matriz de co-ocurrencia. De todos los descriptores de textura basados en el análisis de las matrices *run-length* el SRE obtuvo mejores resultados aumentando el MD, SNR y el CNR, y reduciendo el INT, de las imágenes. Al igual que en los descriptores de Haralick, ninguno de los descriptores de *run-length* fueron capaces de preservar los bordes, reduciendo el EPI significativamente.

Estos índices también se compararon con las diferentes etapas de pre-procesamiento utilizadas, con el fin de saber si este proceso aumenta el contraste en las imágenes. Todos los índices de contraste tuvieron una reducción mínima al usar la ecualización del histograma, sin embargo este proceso fue capaz de preservar los bordes e incluso acentuarlos. Por otro lado, el filtro anisotrópico aumentó todos los índices de contraste pero redujo considerablemente el EPI. La combinación de los dos métodos de pre-

procesamiento, ecualización del histograma y filtrado anisotrópico, tuvo buenos resultados mejorando todos los índices de contraste y preservando los bordes de las imágenes originales.

Tabla 4.9. Índices de contraste de las imágenes originales.

MD	INT	SNR	CNR	EPI
1.4136 ±0.3264	0.2932 ±0.1632	1.7450 ±0.5285	1.0784 ±0.3316	1.0 ±0

Tabla 4.10 Como mejoran el contraste los descriptores de textura y métodos de pre-procesamiento

		MD	INT	SNR	CNR	EPI
Intensidad	Filtro	1.5383±0.3067	0.2308±0.1534	1.5311±0.3870	1.1964±0.3606	0.7301±0.1644
	Ecualización	1.4118±0.3280	0.2941±0.1640	1.0310±0.2611	1.1105±0.3408	1.7296±0.2863
	Filtro + Ecualización	1.4953±0.3132	0.2524±0.1566	1.0644±0.2333	1.1682±0.3610	1.4429±0.3702
Histograma	Media	1.5460±0.3075	0.2270±0.1537	1.5996±0.3274	1.2495±0.3713	0.4048±0.1019
	Entropía	0.7408±0.4014	0.6296±0.2007	3.3629±1.0537	0.3580±0.3832	0.4798±0.2447
	Curtosis	0.6344±0.4251	0.6828±0.4251	1.9337±0.5872	0.3524±0.4758	0.5874±0.5837
	Oblicuidad	0.6752±0.4238	0.6624±0.2119	2.4845±0.7100	0.3778±0.5062	0.6982±0.5242
	Varianza local	0.3580±0.2058	0.8210±0.1029	1.2930±0.1396	0.1524±0.1524	1.6522±0.2802
Haralick	Entropía	0.5538±0.2291	0.7231±0.1146	3.6850±0.9207	0.1859±0.1466	0.4510±0.1838
	Contraste	0.8271±0.4209	0.5865±0.2105	1.8608±0.5232	0.4511±0.3694	0.4715±0.1303
	Homogeneidad	0.8341±0.4466	0.5829±0.2233	4.0034±0.9603	0.5256±0.4724	0.5491±0.2257
	Energía	0.7362±0.4062	0.6319±0.2031	1.6871±0.3671	0.3793±0.3820	0.3255±0.3079
	Varianza	0.7370±0.4043	0.6315±0.2021	1.7103±0.3714	0.3822±0.3827	0.3360±0.3093
Run-Length	SRE	1.6217±0.2944	0.1892±0.1472	1.9031±0.4847	1.2144±0.3924	0.3925±0.2319
	LRE	1.4811±0.3119	0.2594±0.1559	1.3122±0.2380	1.0552±0.3067	0.3054±0.1188
	GLN	0.8013±0.4524	0.5993±0.2262	2.6275±0.8319	0.5129±0.4886	0.6566±0.1873
	RLN	0.5560±0.2365	0.7220±0.1183	2.2124±0.4260	0.1843±0.1511	0.5598±0.2805
	RP	0.7486±0.4978	0.6257±0.2489	3.3263±1.0729	0.5095±0.4851	0.6697±0.2521

En rojo se resaltan los descriptores que mejoraron el valor del índice correspondiente

La Tabla 4.10 muestra que la media del histograma es el descriptor de textura de primer orden que mejora el mayor número de índices (DM, INT y CNR) pero la razón señal a ruido y el índice de preservación de bordes son menores que en la imagen original; de todos los descriptores de textura evaluados, el único capaz de preservar los bordes fue el propuesto por Madabhushi et al [13]. Los resultados también muestran que los descriptores de segundo orden basados en la matriz de co-ocurrencia no son útiles para el mejoramiento del contraste en la imagen, ya que ninguno de estos incrementó los índices de contraste con excepción del SNR, el cual incrementó considerablemente utilizando la

entropía, homogeneidad y la correlación de la matriz de co-ocurrencia; analizando la ecuación 4.2, se puede observar que un SNR alto puede implicar dos cosas: que el valor medio de los niveles en la región aumentó y/o la desviación estándar de la región se decrementó, haciendo de la región una región más brillante y/o más homogénea; pero si el contraste entre la región y el fondo disminuye, la visualización de la región de interés será difícil, ya que el valor medio de la región y su homogeneidad son muy similares a las del tejido adyacente. La Figura 4.19 muestra cómo un tumor de mama con alto SNR en una imagen de ultrasonido no implica una mejor visualización de la región, donde la imagen original tiene un valor de SNR de 1.4940 y un CNR de 1.4882, mientras que la imagen de textura, obtenida haciendo uso de la correlación de la matriz de co-ocurrencia tiene un valor de SNR de 3.2322 y un valor de CNR de 0.0744.

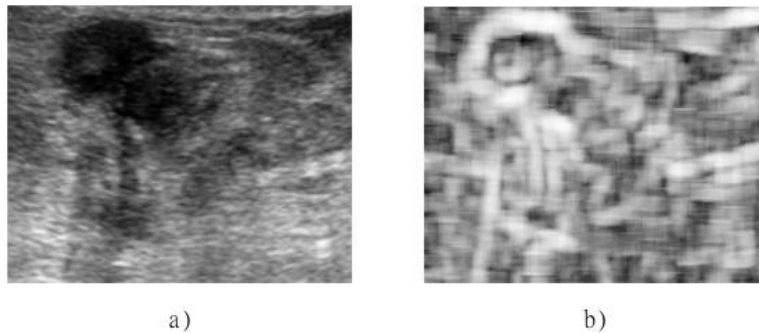


Figura 4.19 Comparación de la visualización de una lesión con diferente valor SNR; a) imagen original y b) imagen de textura.

Con respecto a los resultados del mejoramiento de contraste utilizando los descriptores de segundo orden basados en matrices *run-length*, la Tabla 4.10 muestra que el SRE mejora todos los índices de contraste exceptuando el EPI; este descriptor de textura también es el que tiene los mayores valores en la Distancia de Minkowski y la intersección del histograma, facilitando la diferenciación entre regiones utilizando sus probabilidades, ya que el histograma normalizado puede ser utilizado como la probabilidad de cada valor de gris de pertenecer a una región [21]. La Figura 4.20 muestra una imagen de ultrasonido de un tumor de mama, la imagen de intensidad pre procesada y las imágenes de textura obtenidas mediante cómputo por pixel, utilizando los mejores descriptores de cada tipo; la media del histograma, la homogeneidad de la matriz de co-ocurrencia y el SRE de la matriz *run-length*. A su vez, la Figura 4.21 muestra los histogramas normalizados del fondo (rojo) y la región del tumor (azul) para cada una de las imágenes.

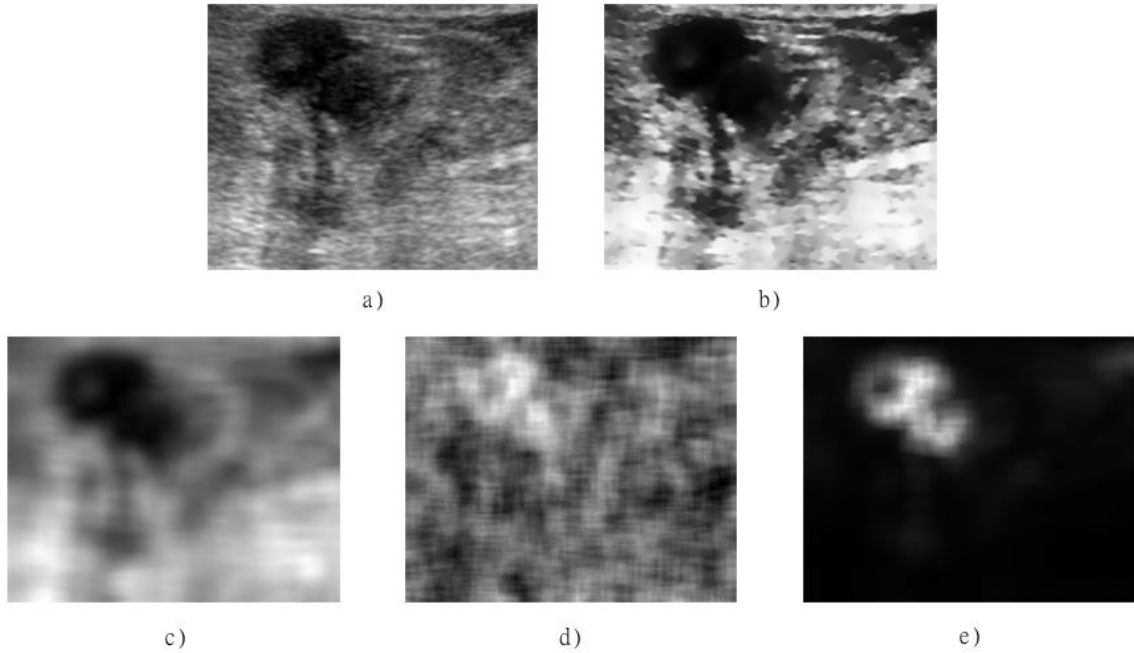


Figura 4.20. Mejores resultados en la mejora de contraste en el análisis de textura y pre-procesamiento de imágenes de ultrasonido de tumores de mama; a) imagen original, b) imagen de intensidad pre-procesada, c) homogeneidad de la matriz de co-ocurrencia y d) SRE de la matriz *run-length*.

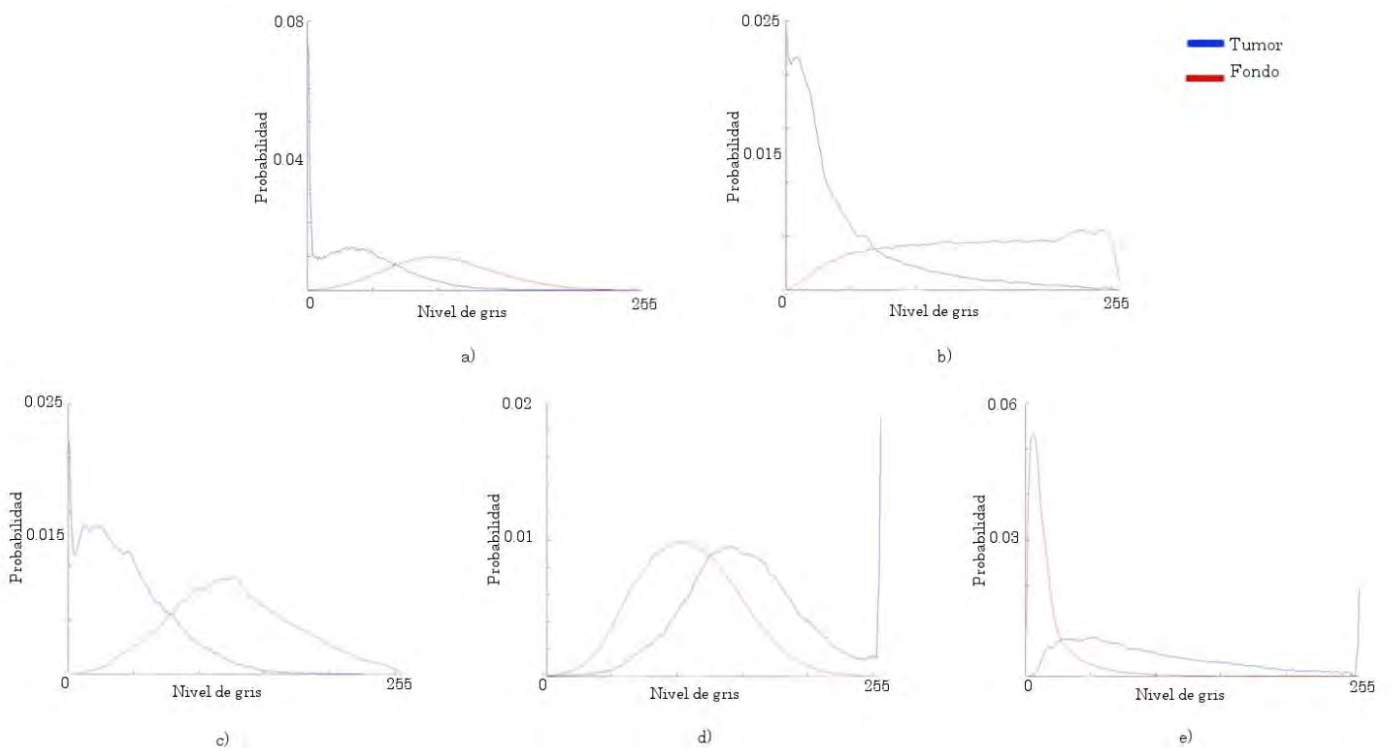


Figura 4.21 Histogramas normalizados de las imágenes correspondientes en la Figura 4.20.

4.2.2 Evaluación del método de segmentación de tumores de mama

Para obtener las funciones de densidad de probabilidad $pdf_{int}(i)$ y $pdf_{tex}(i)$ se utilizaron N imágenes de ultrasonido de mama con una lesión previamente segmentada mediante el software ITK-Snap (<http://www.itksnap.org/>) bajo la supervisión de un especialista. Una vez obtenida la región perteneciente al tumor se procesa la imagen para obtener una imagen de intensidad y una imagen de textura. De cada una de estas imágenes, se extraen los valores de los píxeles pertenecientes a los tumores y se obtiene el histograma $H_{int_n}(i)$ para los valores de intensidad de gris y $H_{tex_n}(i)$ para los valores de textura. Al normalizar los histogramas se obtienen $pdf_{int_n}(i)$ y $pdf_{tex_n}(i)$ de cada una de las imágenes.

Una vez obtenidas las funciones de densidad de probabilidad de cada imagen es posible obtener una función que caracterice la probabilidad de intensidad y de textura para todas las imágenes. Para obtener estas funciones se promedian todas las $pdf_{int_n}(i)$ y $pdf_{tex_n}(i)$ para cada valor de gris, para obtener $pdf_{int}(i)$ y $pdf_{tex}(i)$

$$pdf_{int}(i) = \frac{1}{N} \sum_{n=1}^N pdf_{int_n}(i) \quad y \quad pdf_{tex}(i) = \frac{1}{N} \sum_{n=1}^N pdf_{tex_n}(i) \quad (4.7)$$

En la Figura 4.22 se muestran las gráficas de $pdf_{int}(i)$ y $pdf_{tex}(i)$ de las 30 imágenes. En esta Figura también se grafican las funciones de densidad de probabilidad de que un píxel pertenezca al tejido adyacente (fondo), con fines de demostrar que es posible diferenciar un píxel que pertenece al tumor con base a sus funciones de densidad de probabilidad; sin embargo, los datos del tejido sano no son utilizados en ningún momento para el entrenamiento ni durante la aplicación del método de segmentación. El descriptor de textura utilizado en la Figura 4.22 es el SRE de la matriz *run-length*, mientras que el pre-procesamiento utilizado para obtener la probabilidad basándose en los niveles de gris de la imagen se realizó mediante un filtrado anisotrópico y una equalización del histograma.

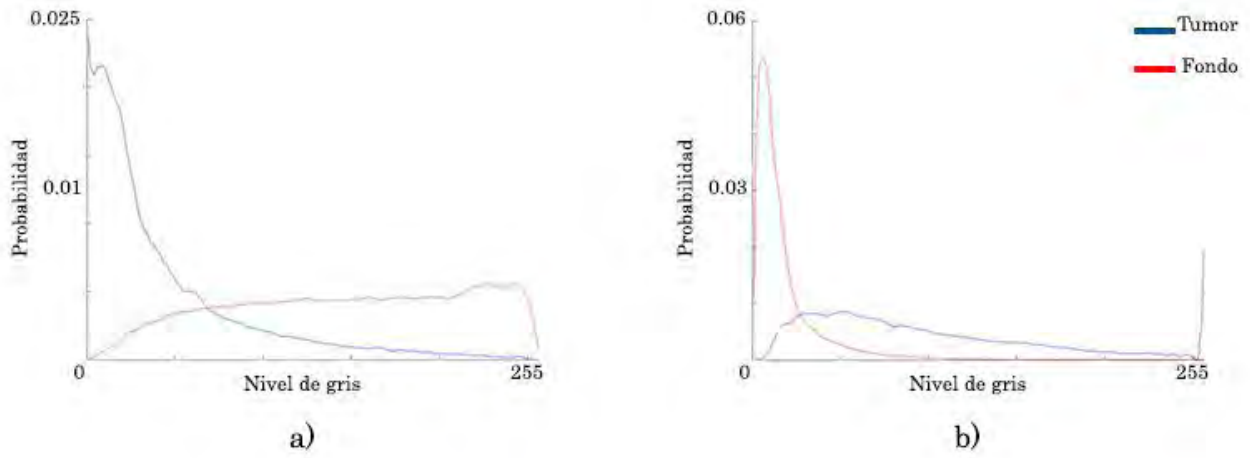


Figura 4.22 Funciones de densidad de probabilidad de la pertenencia a un tumor o al tejido adyacente: a) probabilidad basada en intensidad de los niveles de gris y b) probabilidad basada en textura utilizando el SRE.

En las figuras 4.23, 4.24, 4.25 y 4.26 se muestra el proceso de segmentación de un tumor de mama en una imagen de ultrasonido.

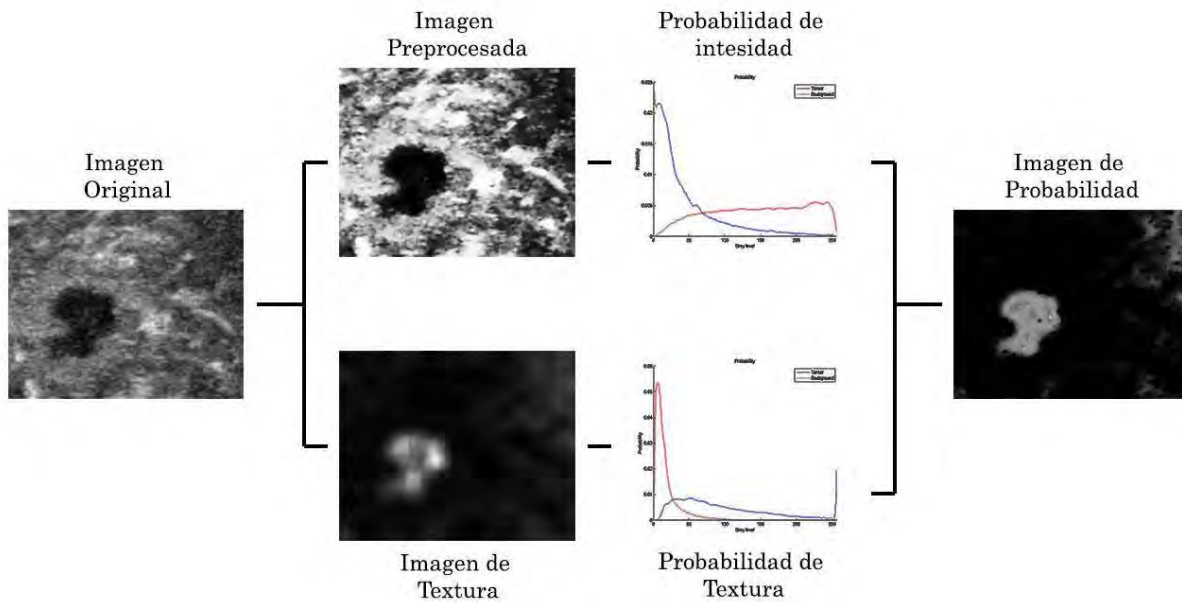


Figura 4.23. Pasos para la obtención de una imagen de probabilidad basada en las características de textura e intensidad.

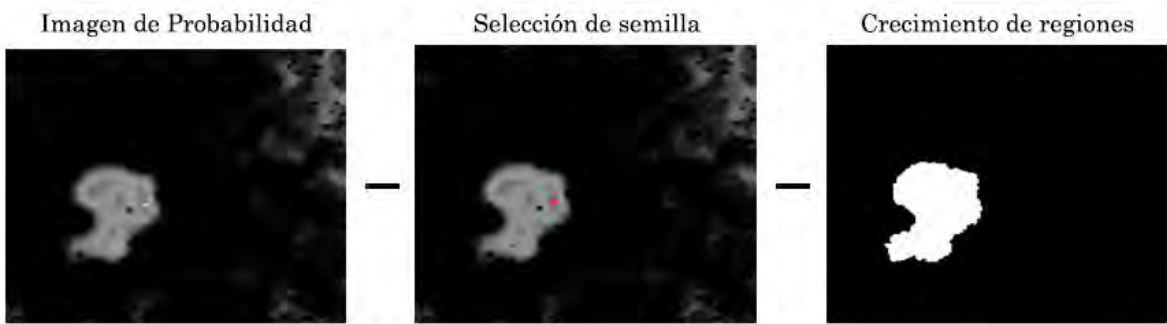


Figura 4.24 Pasos para el crecimiento de regiones en la segmentación




Figura 4.25. Pasos para la obtención de los bordes iniciales de un tumor de mama en una imagen de ultrasonido.

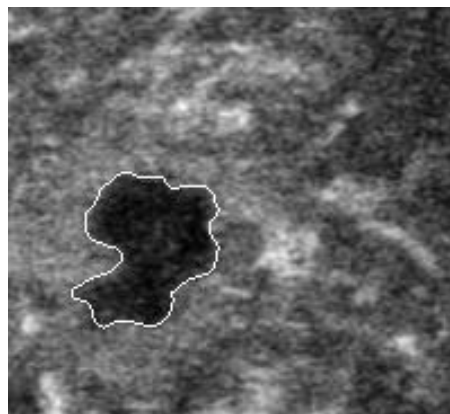


Figura 4.26. Segmentación final de un tumor de mama en una imagen de ultrasonido mediante *Level-sets*.

Una vez definida la manera de representar la probabilidad de que un pixel pertenezca al tumor se evaluaron los resultados de la segmentación del método descrito en el Capítulo 3 utilizando los diferentes descriptores de textura enlistados en la Tabla 3.1 y se compararon los resultados con los de la segmentación sin utilizar ninguna información de textura. Para evaluar los resultados de segmentación se utilizaron 5 índices: exactitud (ecuación 4.8), sensibilidad (ecuación 4.9), especificidad (ecuación 4.10), valor predictivo positivo (PPV, ecuación 4.11) y valor predictivo negativo (NPV, ecuación 4.12).

$$Exactitud = \frac{TP + TN}{TP + TN + FP + FN'} \quad (4.8)$$

$$Sensibilidad = \frac{TP}{TP + FN'} \quad (4.9)$$

$$Especificidad = \frac{TN}{TN + FP'} \quad (4.10)$$

$$PPV = \frac{TP}{TP + FP'} \quad (4.11)$$

$$NPV = \frac{TN}{TN + FN'} \quad (4.12)$$

donde TP , TN , FP y FN son los pixeles verdaderos positivos, verdaderos negativos, falsos positivos y falsos negativos encontrados en el proceso de segmentación. La exactitud es la razón de los pixeles correctamente clasificados (verdaderos positivos y verdaderos negativos) en la imagen completa [22]. La sensibilidad y la especificidad se utilizan comúnmente como complemento en la evaluación de algoritmos de segmentación; la sensibilidad se utiliza para calcular la razón de cuántos pixeles dentro de la región de interés se segmentaron correctamente; sin embargo no da ningún indicio acerca de cuántos pixeles en el fondo se segmentaron como tumor (falsos positivos) [23]; la especificidad calcula la razón de cuantos pixeles en el fondo se excluyeron correctamente, pero no dice nada acerca si un pixel será excluido correctamente o no [24]. Los valores predictivos positivos y negativos se relacionan con la sensibilidad y especificidad y con el tamaño del tumor; los valores predictivos cambiarán entre imágenes si la región tumoral cubre un porcentaje diferente de la imagen; es importante tomar en cuenta estos cambios ya que los tumores de mama tienen diferentes tamaños en diferentes pacientes [25]. Estos índices se evaluaron haciendo uso de una validación cruzada dejando uno fuera (*leaving-one-out*) con 30 imágenes de ultrasonido.

La Tabla 4.11 muestra los resultados de la segmentación utilizando solamente la imagen original sin ningún pre-procesamiento y los resultados cuando la imagen de intensidad fue pre-procesada utilizando un filtro anisotrópico y una equalización del histograma, pero sin ninguna información de textura. La etapa

de pre-procesamiento fue capaz de mejorar los resultados de segmentación haciendo que la exactitud, especificidad y el PPV fueran significativamente más altos, mientras que la sensibilidad y el NPV disminuyeron en 1.24% y 0.54% respectivamente; aunque estas diferencias se puedan considerar insignificantes, pueden llevar a errores no deseados en la segmentación.

También se evaluó la habilidad de los diferentes descriptores de textura utilizados en este trabajo para mejorar los resultados de segmentación, los resultados se muestran en la Tabla 4.12. Casi todos los descriptores de textura aumentaron los índices utilizados en la evaluación de la segmentación exceptuando el NPV, el cual solo mejoró usando el SRE y LRE de las matrices *run-length*.

El descriptor de textura de primer orden que obtuvo mejores resultados en la segmentación fue la Media del histograma, teniendo los mayores porcentajes de exactitud, sensibilidad, PPV y NPV que los demás con valores de 90.58%, 89.36%, 94.08% y 87.08%, respectivamente; el mayor porcentaje de especificidad, haciendo uso de descriptores de primer orden, lo obtuvo la Entropía del histograma, pero la diferencia entre la especificidad de la Entropía y la Media del histograma fue insignificante siendo solamente del 0.36%. El descriptor de textura de primer orden que obtuvo los peores resultados en la segmentación fue la Curtosis del histograma, disminuyendo la exactitud y especificidad en un 0.55% y 2.17% respectivamente.

Los valores de exactitud, sensibilidad y NPV obtenidos utilizando los descriptores de textura basados en la matriz de co-ocurrencia fueron similares a los obtenidos utilizando descriptores de primer orden; los valores máximos de exactitud (90.60%), sensibilidad (88.66%) y NPV (87.24%) se obtuvieron con la Homogeneidad de la matriz de co-ocurrencia. Aunque este descriptor también aumentó el porcentaje de especificidad y PPV, el Contraste de la matriz de co-ocurrencia aumentó estos índices significativamente, obteniendo valores de 96.71% y 96.16% respectivamente. Ninguno de los descriptores de segundo orden basados en la matriz de co-ocurrencia fue capaz de mejorar el NPV de la segmentación.

La segmentación arrojó mejores resultados utilizando descriptores basados en las matrices *run-length*; el LRE y SRE fueron los únicos descriptores de todos los enlistados en la Tabla 3.1, que mejoraron el NPV. Los valores más altos de exactitud (91.96%), especificidad (95.99%) y PPV (95.34%) se obtuvieron mediante el SRE, mientras que el mayor valor de sensibilidad se obtuvo con el GLN de la matriz *run-length*.

En la Tabla 4.12 se muestra que utilizando información de textura, junto con información de intensidad de imagen pre-procesada, la exactitud, especificidad y el PPV se pueden mejorar significativamente, comparando con el uso de información de intensidad únicamente. Mientras que el aumento en la sensibilidad de la segmentación no es tan significativa como en el los índices antes mencionados, esta tabla muestra que este índice muestra un pequeño aumento al hacer uso de información de textura. Mientras que ningún descriptor de textura de primer orden o basado en las matrices de co-ocurrencia fue capaz de incrementar el NPV de la segmentación, la Tabla 4.12 muestra que el SRE fue capaz de incrementarlo, aunque este incremento se puede considerar insignificante (0.32%), al menos este descriptor y el LRE de la matriz *run-length* no disminuyeron el valor de este índice.

La Figura 4.27 muestra la segmentación de un tumor de mama en una imagen de ultrasonido haciendo uso de la imagen original, imagen pre-procesada y con información de textura obtenida con los descriptores enlistados en la Tabla 4.12. La Tabla 4.13 muestra los resultados de la segmentación correspondiente a las imágenes de la Figura 4.27.

Se puede observar en la Tabla 4.12 que el uso de descriptores de textura junto con la imagen de intensidad pre-procesada puede mejorar considerablemente los resultados de la segmentación automática de tumores de mama en imágenes de ultrasonido. Aunque se puede observar que en el caso mostrado en la Figura 4.27 y la Tabla 4.12 la sensibilidad y el NPV disminuyeron utilizando los descriptores de textura, la diferencia es pequeño (1% y 0.3% respectivamente) comparada con el aumento en la exactitud, especificidad y PPV (16%, 24% y 34% respectivamente) utilizando el SRE de la matriz *run-length* como descriptor de textura.

Tabla 4.11. Resultados de segmentación solo con información de intensidad sin información de textura.

Imagen	Exactitud	Sensibilidad	Especificidad	PPV	NPV
Original	83.89%	86.51%	86.63%	78.94%	88.84%
Pre-procesada	87.13%	85.26%	90.52%	85.96%	88.30%

Tabla 4.12. Resultados de segmentación con imagen pre-procesada y con información de textura.

		Exactitud	Sensibilidad	Sensitividad	PPV	NPV
Intensidad	Filtro	0.8119±0.1790	0.8308±0.2943	0.8072±0.1897	0.6928±0.3622	0.9310±0.0876
	Ecuilización	0.8579±0.1284	0.7797±0.2326	0.9486±0.1358	0.9165±0.2539	0.7993±0.1469
	Filtro + Ecuilización	0.8713±0.1353	0.8526±0.2475	0.9052±0.1464	0.8596±0.1464	0.8830±0.1349
Histograma	Media	0.9058±0.0840	0.8935±0.0972	0.9524±0.0956	0.9408±0.1365	0.8708±0.1351
	Entropía	0.9032±0.0979	0.8792±0.1146	0.9562±0.0932	0.9408±0.1708	0.8655±0.1404
	Curiosis	0.8669±0.1201	0.8309±0.1448	0.9353±0.1285	0.9052±0.2361	0.8286±0.1442
	Oblicuidad	0.8863±0.1040	0.8545±0.1469	0.9460±0.1138	0.9224±0.2065	0.8502±0.1300
Haralick	Varianza local	0.8934±0.1003	0.8731±0.1044	0.9522±0.1018	0.9353±0.1783	0.8515±0.1460
	Entropía	0.8678±0.1326	0.8253±0.2443	0.9181±0.1452	0.8759±0.2678	0.8597±0.1407
	Contraste	0.9060±0.0718	0.8788±0.0943	0.9671±0.0679	0.9616±0.1005	0.8505±0.1352
	Homogeneidad	0.9032±0.0948	0.8866±0.1043	0.9484±0.0898	0.9340±0.1637	0.8724±0.1387
	Energía	0.8846±0.1027	0.8837±0.1014	0.9339±0.1204	0.9072±0.1995	0.8619±0.1485
Run-Length	Varianza	0.8826±0.0991	0.8813±0.1013	0.9327±0.1175	0.9074±0.1926	0.8579±0.1494
	SRE	0.9102±0.0696	0.8858±0.0983	0.9689±0.0651	0.9634±0.0901	0.8916±0.1380
	LRE	0.8465±0.1169	0.8734±0.1940	0.8516±0.1414	0.8014±0.2356	0.8896±0.1451
	GLN	0.9084±0.0748	0.8973±0.0963	0.9465±0.0767	0.9404±0.1032	0.8763±0.1350
	RLN	0.8725±0.1353	0.8947±0.2225	0.9398±0.1433	0.9018±0.2648	0.8432±0.1442
	RP	0.8916±0.0811	0.8588±0.0974	0.9668±0.0756	0.9601±0.1207	0.8230±0.1437

Se marcan en **negritas** los mejores valores para cada categoría de descriptores
 Se marcan en **rojo** los mejores valores para todos los descriptores.

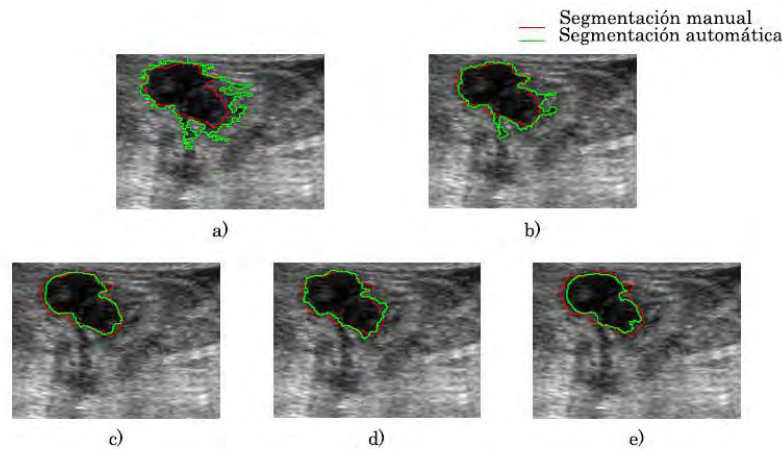


Figura 4.27 Segmentación de tumores de mama usando a) imagen original, b) imagen pre-procesada, c) Media del histograma, d) Homogeneidad de la matriz de co-ocurrencia y e) SRE de la matriz *run-length*.

Tabla 4.13 Resultados de segmentación de las imágenes mostradas en la Figura 4.27.

Descriptor	Exactitud	Sensitividad	Especificidad	PPV	NPV
Original	82.41%	99.75%	74.03%	64.98%	99.03%
Intensidad	91.10%	99.49%	85.14%	82.62%	99.57%
Media	97.96%	98.50%	97.42%	97.39%	98.52%
Homogeneidad	95.97%	98.92%	93.96%	92.96%	98.98%
SRE	98.28%	98.74%	98.84%	98.85%	98.72%

4.3 Segmentación de piel y tejido en imágenes de ultrasonido.

Se implementaron los métodos de segmentación de piel y tejido en imágenes de ultrasonido propuestos en el Capítulo 3. El método para la segmentación de piel en imágenes de ultrasonido presentado en este trabajo es un método basado en el trabajo propuesto por Fanti et al., el cual consiste en un realce de superficies, una umbralización y un clasificador ingenuo de Bayes [26]; mientras que el método para la segmentación del tejido es un método basado en el trabajo de Zhang et al., el cual consiste en el uso de morfología matemática y *level-sets* para encontrar los bordes del tejido en un volumen de ultrasonido generado mediante la técnica a mano libre [27]. Estos métodos se implementaron haciendo uso de las librerías VTK para la visualización de las imágenes e ITK para el procesamiento de las mismas. Algunos de los algoritmos utilizados en los métodos de segmentación no se encuentran implementados en las clases de ITK, por esta razón fue necesario crear nuevos filtros ITK que realizaran estos procedimientos. Todos los métodos implementados se integraron en un programa que realiza la segmentación automática de imágenes de ultrasonido en 2D y 3D; en la Figura 4.28 se muestra una captura de pantalla de la interfaz gráfica del software creada con Qt.

En la Figura 4.29 se muestran los pasos para obtener la clasificación de pixeles pertenecientes a la piel, mientras que en la Figura 4.30 se muestra el resultado de la segmentación de la piel con *level-sets* de una imagen de ultrasonido. Se puede ver en estas figuras que el algoritmo es capaz de diferenciar la piel de otras superficies haciendo uso de la distribución espacial de la imagen y de un clasificador ingenuo.

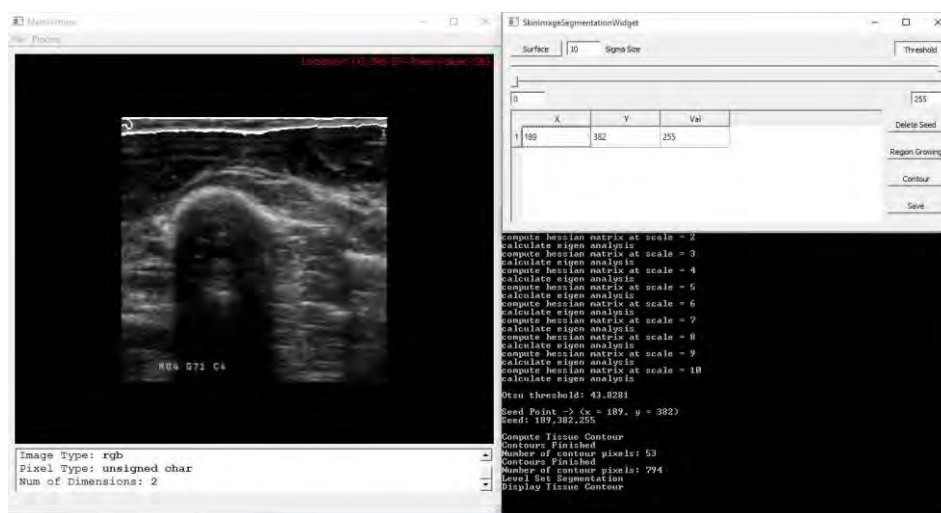


Figura 4.28. Software de segmentación de piel en imágenes de ultrasonido

Para la evaluación del método de segmentación de piel propuesto en este trabajo se utilizaron 10 imágenes de ultrasonido previamente segmentadas. El método de evaluación fue el mismo utilizado para la segmentación de tumores de mama, una validación cruzada dejando uno fuera, y los índices utilizados para la evaluación fueron la exactitud, sensibilidad y la especificidad. Los resultados se muestran en la Tabla 4.14.

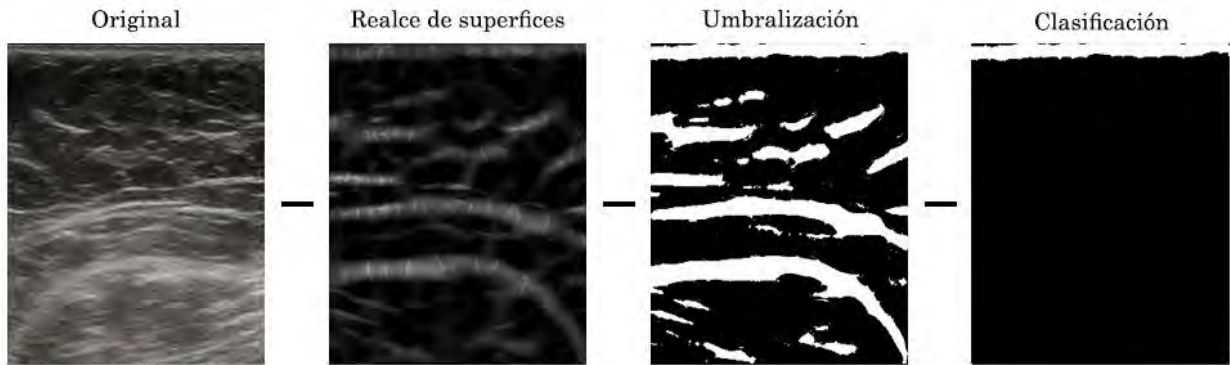


Figura 4.29. Pasos para la clasificación de píxeles como piel en imágenes de ultrasonido

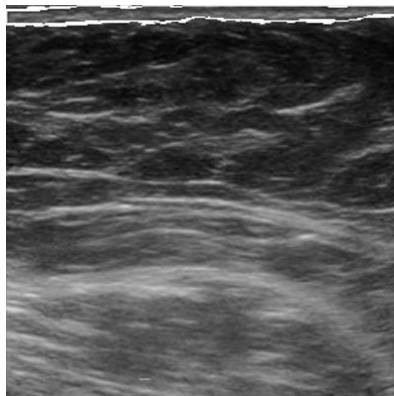


Figura 4.30. Segmentación de la piel en imágenes de ultrasonido. En la parte superior resaltan en color blanco los contornos de la segmentación de la piel.

El proceso de segmentación automática de tejido en volúmenes de ultrasonido, obtenidos con la técnica a manos libres, se ilustra en la Figura 4.31 y el resultado de la segmentación se muestra en la Figura 4.32; estas figuras ejemplifican el método de segmentación en un corte coronal del volumen. En estas figuras se puede ver que al agregar una etapa de detección de bordes y morfología matemática es posible obtener automáticamente un contorno inicial para realizar la segmentación del tejido mediante un *level-set* como lo proponen Zhang et al. [28].

Para la evaluación del método de segmentación de tejido propuesto en este trabajo se utilizaron 10 imágenes de ultrasonido previamente segmentadas. El método de evaluación fue el mismo utilizado para la segmentación de tumores

de mama, una validación cruzada dejando uno fuera, y los índices utilizados para la evaluación fueron la exactitud, sensibilidad y la especificidad. Los resultados se muestran en la Tabla 4.15.

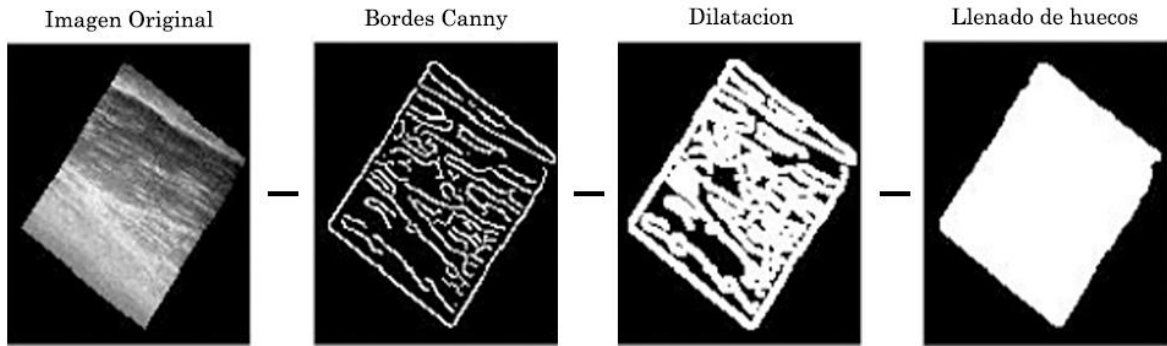


Figura 4.31. Pasos para la segmentación de tejido en volúmenes de ultrasonido.




Figura 4.32. Segmentación de tejido en un volumen de ultrasonido. Se muestra en color rojo el contorno de la segmentación del tejido.

Tabla 4.14. Resultados de la segmentación de piel en imágenes de ultrasonido.

Exactitud	Sensitividad	Especificidad
86.00%	85.29%	86.73%

Tabla 4.15. Resultados de la segmentación de tejido en imágenes de ultrasonido.

Exactitud	Sensitividad	Especificidad
89.50%	90.72%	88.30%

4.4 Construcción de una malla a partir de imágenes de ultrasonido segmentadas.

Se implementó un *software* para la creación de mallas de tetraedros a partir de las imágenes de ultrasonido previamente segmentadas mediante los métodos descritos en el Capítulo 3. El mallado se realizó mediante una tetraedrización de Delaunay, también descrito en el Capítulo 3 de este trabajo. Para esto se hizo uso de los métodos implementados en la librería tetgen, los cuales incluyen una optimización de la malla mediante las operaciones de suavizado de nodos, intercambia de cara/borde, contracción de bordes e inserción de bordes, utilizando el máximo ángulo diédrico como función objetivo [29]. Mediante este software se puede obtener una malla que represente cada uno de los tres tejidos segmentados en una imagen de ultrasonido de mama (tumor, piel y tejido sano). En la Figura 4.33 se muestra las mallas generadas para la piel y el tumor de una segmentación.




Figura 4.33. Malla de un tumor y la piel obtenidas a partir de la segmentación de una imagen de ultrasonido.

4.5 Implementación de aplicaciones: Biopsias de tumores de mama con aguja y palpación instrumentada.

A continuación se muestra el desarrollo e implementación de dos aplicaciones en las cuales los métodos presentados en este trabajo son útiles y pueden ser de ayuda para mejorar los resultados de los procedimientos.

4.5.1 Biopsias de tumores de mama con aguja

Se implementó un *software* para el rastreo de una sonda de ultrasonido, una aguja de biopsia y un apuntador. Esto se realizó haciendo uso de la librería IGSTK y un rastreador óptico pasivo. A su vez se realizó un ambiente virtual

para representar el movimiento de las herramientas y el volumen de ultrasonido de la mama que servirá como guía para el médico en la toma de biopsias de mama con aguja, como se muestra en la Figura 4.34.

Mediante la librería IGSTK se realizó el control del rastreador óptico para la obtención de los datos de orientación y posición de las herramientas rastreadas. Por otro lado se utilizó la librería VTK para la creación de representaciones virtuales de la sonda de ultrasonido, de la aguja de biopsia y de un apuntador; estas representaciones se muestran en la Figura 4.35.

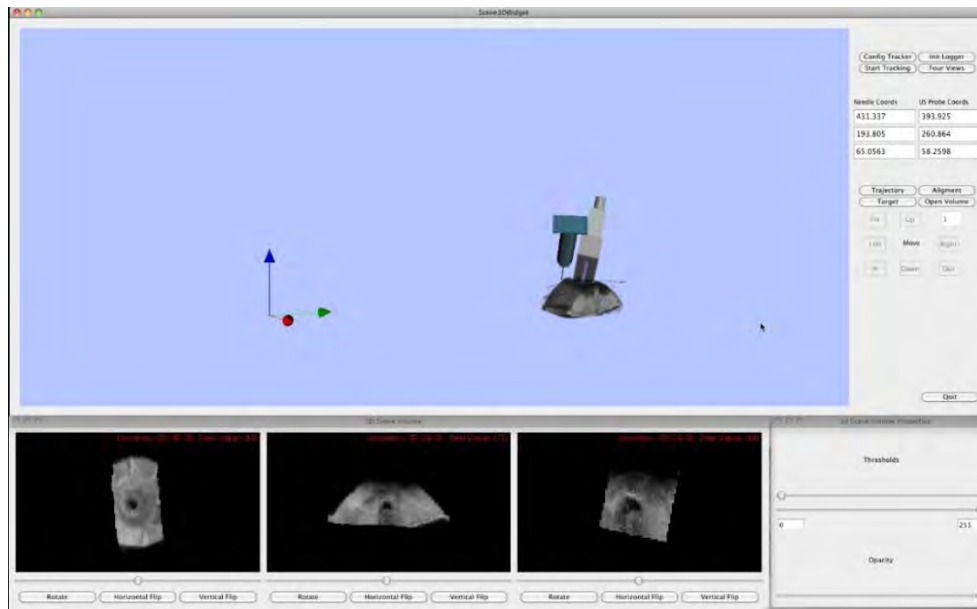


Figura 4.34. Software para guía de toma de biopsias de tumores de mama con aguja.

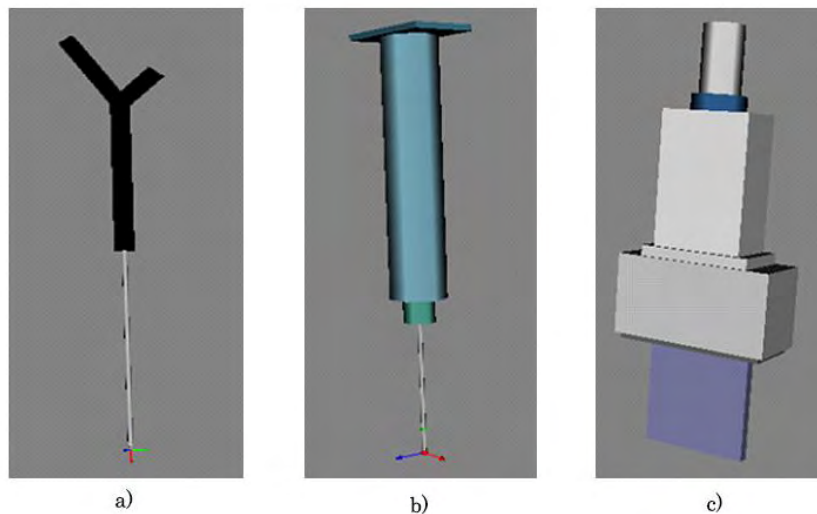


Figura 4.35. Representaciones virtuales de las herramientas utilizadas en una toma de biopsias; a) apuntador, b) aguja de biopsia y c) sonda de ultrasonido.

Las principales características del *software* para asistencia en tomas de biopsias guiadas por ultrasonido son las siguientes:

- Vista del volumen de ultrasonido en 3D y en cortes.
- Cuatro vistas 3D manipulables.
- Manipulación de las propiedades de visualización del volumen de ultrasonido.
- Selección de punto objetivo.
- Vista de la trayectoria de la aguja
- Vista de las coordenadas en las cuales se encuentra la punta de la aguja y el plano de la imagen de ultrasonido.
- Opción para guardar un registro de los movimientos realizados en un archivo de texto.

En la Figura 4.36 se pueden observar las cuatro vistas 3D manipulables, en las cuales se pueden visualizar los elementos que componen a la escena virtual desde diferentes ángulos, dando al usuario una visualización del espacio completo desde puntos que no podrían ser visualizados realmente en el quirófano; a su vez en esta figura se observa la visualización del volumen de ultrasonido en tres cortes, coronal, sagital y transversal. En la Figura 4.37 podemos observar la manipulación de las propiedades visuales del volumen de ultrasonido cambiando los umbrales de visualización y la opacidad del volumen, permitiendo que el usuario pueda visualizar las estructuras internas del volumen en 3D, como los tumores; en esta imagen también se observa la marca sobre un punto seleccionado por el usuario, el cual tiene la finalidad de ubicar el punto objetivo al cual se desea llevar la punta de la aguja. En la Figura 4.38 se observa la interacción entre el volumen y los instrumentos quirúrgicos virtuales, en donde se puede apreciar en rojo la trayectoria que lleva la punta de esta, permitiendo al usuario alinear la trayectoria con el punto objetivo seleccionado anteriormente.

La posición de la sonda de ultrasonido en el ambiente virtual está dada por los datos de rastreo y la matriz de calibración obtenida utilizando el método de hilos cruzados, descrito en el Capítulo 2; sin embargo, tanto el apuntador como la aguja de biopsias también requieren de una matriz de calibración la cual traslade la posición del sensor de rastreo a la punta del apuntador o a la punta de la aguja respectivamente. En esta sección se describe brevemente un método de calibración para apuntadores y agujas.

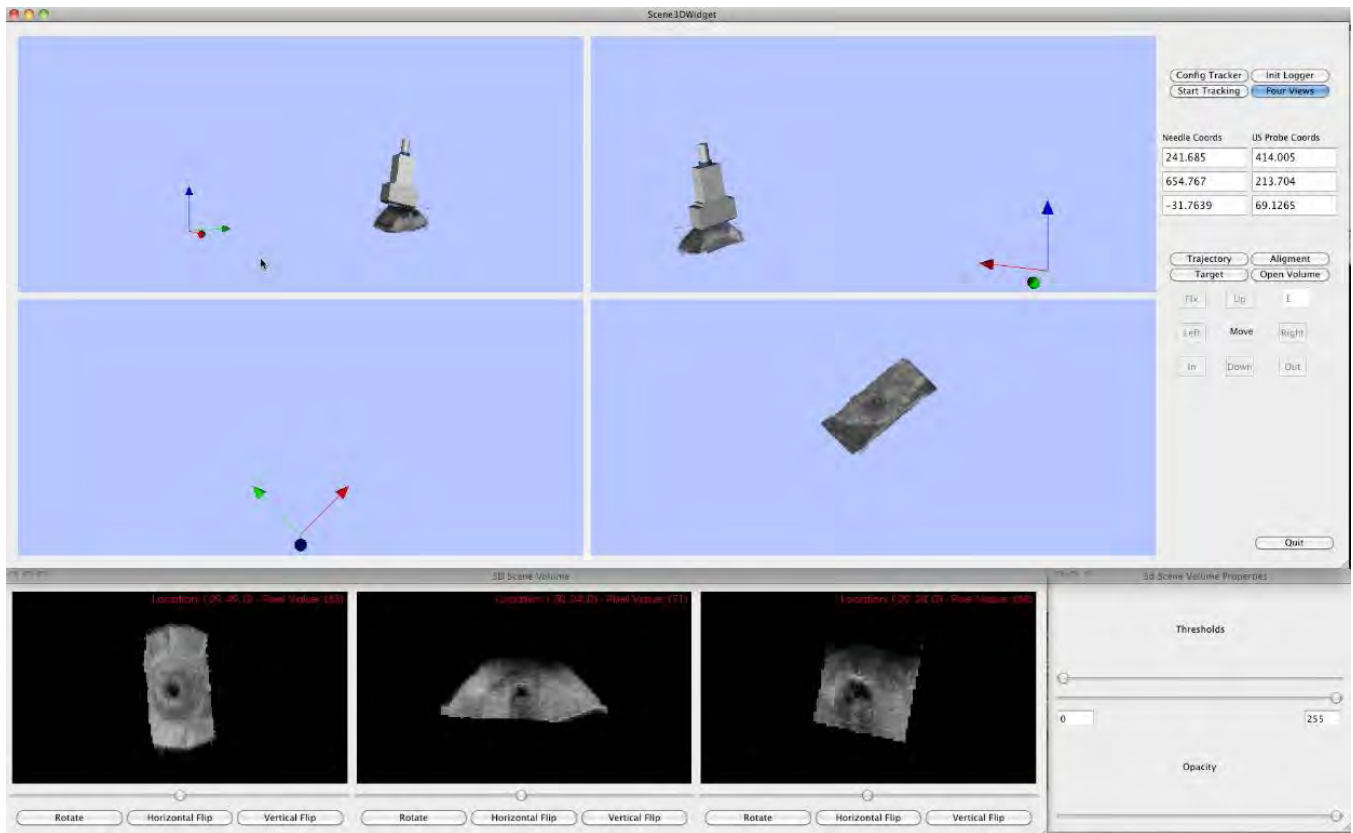


Figura 4.36. Software para guía de toma de biopsias de tumores de mama con aguja. Cuatro vistas 3D y vista del volumen en cortes 2D.

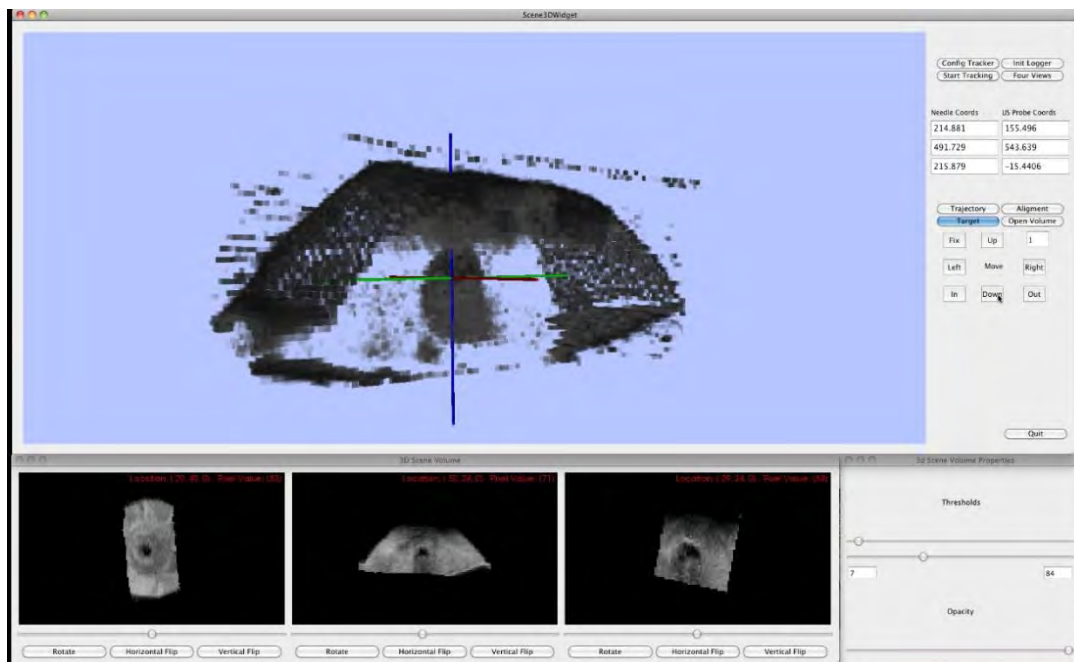


Figura 4.37. Software para guía de toma de biopsias de tumores de mama con aguja. Manipulación de las propiedades visuales del volumen y selección de punto objetivo.

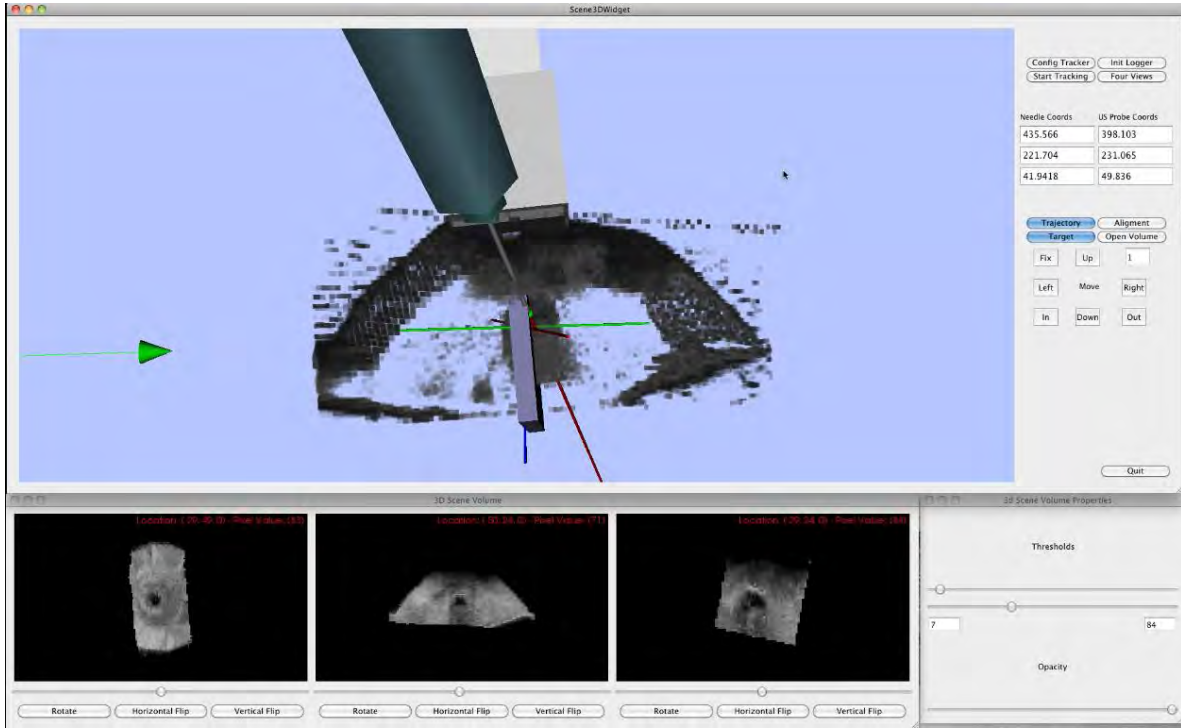


Figura 4.38. *Software* para guía de toma de biopsias de tumores de mama con aguja. Interacción con instrumentos quirúrgicos y vista de la trayectoria de la aguja

Si la posición de la punta de la aguja (*piv*) es conocida con respecto al sistema de coordenadas del sensor (O_S), entonces es posible conocer la localización de la punta de la aguja en cualquier punto del espacio [11]. En la Figura 4.39 se muestran los sistemas de coordenadas que se involucran en este proceso así como las transformadas que los relacionan. El proceso de calibración por pivote consiste en estimar el vector que relaciona la posición de la punta del apuntador o aguja y la posición del sensor. Para esto se hace rotar la aguja con respecto a un punto de pivote fijo, como se muestra en la Figura 4.40. Durante la rotación de la aguja se registran la posición y orientación del sensor con respecto al sistema O_R (Figura 4.39). Si el punto de pivote es conocido y se registran suficientes datos de la posición y orientación del sensor se puede construir un sistema de ecuaciones sobredeterminado de tres incógnitas para obtener el vector de traslación [30].

El sistema a resolver para encontrar el vector de traslación de la calibración del apuntador o la aguja está dado por la ecuación 4.13.

$$\begin{bmatrix} R_0 & & -Id \\ & \ddots & \\ R_n & & -Id \end{bmatrix} \begin{bmatrix} X_p \\ piv \end{bmatrix} = \begin{bmatrix} -X_0 \\ \vdots \\ -X_n \end{bmatrix} \quad (4.13)$$

donde R y X corresponden a la rotación y traslación en la transformada ${}^0R T_{O_S}$ respectivamente; $-Id$ es la matriz identidad y X_p es la traslación de la transformada ${}^0S T_{piv}$. Este sistema de ecuaciones puede ser resuelto por un método iterativo de mínimos cuadrados. Si el punto de pivote piv no es conocido, el problema se convierte en un sistema de ecuaciones de seis incógnitas y se resuelve de la misma manera. Ya que el proceso de calibración consiste en estimar de la traslación X_p , esta puede contener errores. La exactitud de la calibración depende de la longitud del apuntador o de la aguja, respectivamente; los métodos de calibración como el método del pivote generalmente tienen un error RMS entre 0.6mm y 0.9mm, pero existen estudios que han encontrado errores de hasta 1.5mm [11].

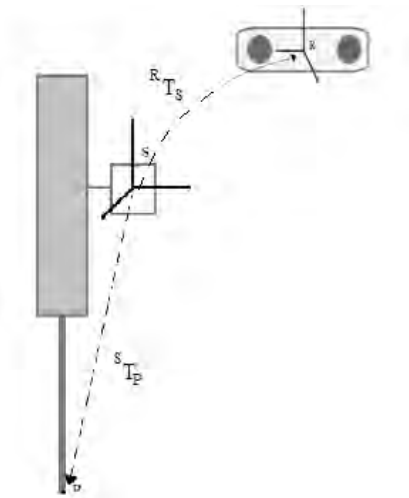


Figura 4.39. Rastreo de la aguja de biopsia.

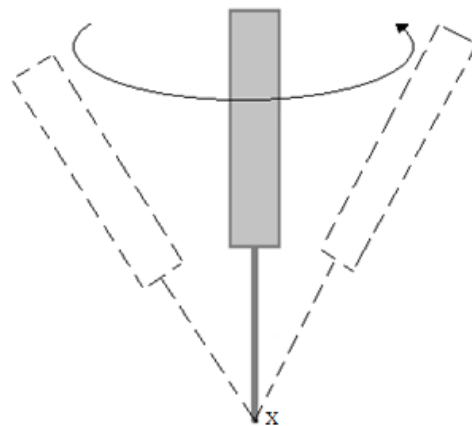


Figura 4.40. Método de calibración de una aguja de biopsia por pivoteo.

Para realizar la calibración de la aguja y el apuntador en el software de guía de biopsias de mama desarrollado en este trabajo, se hizo uso del método de calibración por pivote implementado en IGSTK y un rastreador óptico pasivo. El programa rastrea 300 posiciones del sensor montado sobre el apuntador o aguja. El programa resuelve el sistema de ecuaciones (ecuación 4.13) sin conocer previamente la posición del punto de pivote. La salida del programa entrega el vector X_p y el punto de pivote piv . De esta manera se pueden usar los datos X_p para localizar la punta de la aguja en cualquier posición en el espacio.

4.5.2 Palpación instrumentada (elastografía)

Se realizó un trabajo de colaboración entre el laboratorio de Imagenología Biomédica Física y Computacional del CCADET-UNAM y el Departamento de Ingeniería Mecatrónica Bio-Industrial de la Universidad Nacional de Taiwán; con el fin de realizar un dispositivo de palpación instrumentada montado sobre una sonda de ultrasonido para realizar mediciones de las propiedades mecánicas del tejido mientras se realiza un barrido para la obtención de un volumen de ultrasonido con la técnica a mano libre. De esta manera se pretende hacer uso de estas mediciones junto con la medición de profundidad, tamaño y forma de los tumores para dar un mejor diagnóstico de cáncer en tumores de mama.

Yen et al. presentaron un método sistemático para la creación de maniqués que representen la información morfológica y biomecánica de los tumores de mama para investigación experimental. Este método consiste en construir un modelo de forma estadístico mediante un método de distribución de puntos (PDM) y el análisis de componentes principales (PCA). Para la construcción de los maniqués se realizó una variación de los dos primeros *eigen-valores* del modelo; ya que un incremento en cualquier otro *eigen-valor* no proporciona cambios significativos en las mediciones de fuerza [5].

Con este método se construyeron 150 maniqués de tumores de silicón con 5 formas diferentes, 4 diferentes volúmenes y 3 diferentes durezas del material, introducidos en un bloque de silicón vulcanizado a 4 diferentes profundidades. La razón de estrés entre el tejido graso y la lesión indica que tan dura es la lesión con respecto al tejido adyacente, esta información puede ser utilizada para diferenciar entre tipos de tumores y tejido como se muestra en la Tabla 4.15. Las diferentes durezas de los maniqués de tumor se eligieron de tal manera que tengan una razón de estrés similar a glándula, carcinoma ductal infiltrante y carcinoma ductal *in situ*.

Tabla 4.15 Razón de estrés entre tejidos varios y tejido adyacente [31]

Tipo de tejido	Esfuerzo=0.01	Esfuerzo = 0.05	Esfuerzo = 0.01	Esfuerzo = 0.015
Glándula	4	5	8	16
Carcinoma ductal infiltrante	10	18	37	79
Carcinoma Ductal in situ	15	29	61	124

El sistema de medición propuesto por Yen et al. demostró tener la capacidad de clasificar diferentes tipos de tumores mediante sensores de fuerza [32]. Sin embargo, el diseño del sistema es pesado, grande y poco funcional para su uso en el quirófano. Por esta razón en este trabajo se realizó un nuevo diseño del sistema, el cual consta de una placa de aluminio en forma de cruz y una montura de acrílico la cual se coloca sobre la sonda. La fuerza ejercida sobre el sensor se mide a través de galgas extensiométricas las cuales miden la deformación de la placa de aluminio en forma de cruz al presentarse una fuerza; las galgas están conectadas a un puente de Wheatstone y posteriormente a una etapa de filtrado y amplificación. La salida del sensor fue caracterizada y tiene una salida lineal en la cual la fuerza es igual a dos veces la salida de voltaje. Con este sensor la fuerza puede ser medida en 6 grados de libertad. El diseño del sensor de fuerza se muestra en la Figura 4.41. El resultado del diseño fue un dispositivo pequeño (5cm×5cm×9cm) y poco pesado (350 gr incluyendo la sonda de ultrasonido), lo cual lo hace mucho más funcional que el diseño anterior, como se observa en la Figura 4.42.

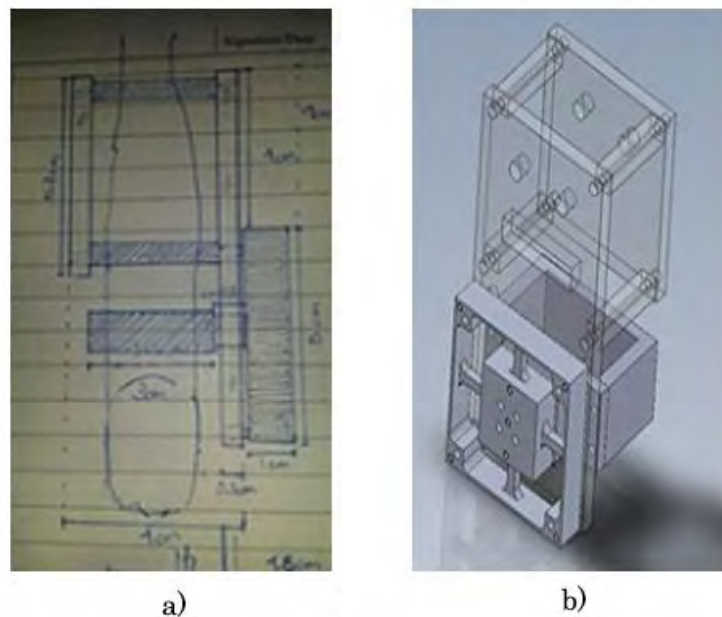


Figura 4.41. Diseño del sensor de fuerza; a) diseño en papel y b) diseño en SolidWorks.




Figura 4.42. Comparación de diseños de sensores de fuerza; a) antiguo diseño y b) nuevo diseño.

Para caracterizar las propiedades mecánicas de los tumores se realizaron 750 experimentos. Los cuales consisten en realizar una presión controlada sobre el tejido y posteriormente realizar un barrido en dirección paralela a la superficie, manteniendo la presión sobre el tejido constante. El sensor de fuerza registra la fuerza de contacto entre la sonda y el tejido en la dirección normal a la superficie. Para evitar que los datos obtenidos en los experimentos se vean afectados por variaciones en la fuerza y la profundidad de la presión, los barridos se realizaron con la ayuda de un brazo robótico.

El perfil de fuerza es digitalizado mediante una tarjeta de adquisición NIDAQ de National Instruments con una frecuencia de muestreo de 200 ksamples/s y controlada por un software creado en LabView. Una vez obtenido el perfil de fuerza este pasa a una etapa de procesamiento el cual consiste en un filtrado, enderezamiento y corte de la señal, así como una etapa de compensación donde se elimina la influencia que tiene la variación en la profundidad y fuerza de compresión durante el barrido [32]. Los perfiles de fuerza de un tumor a diferentes profundidades de presión se muestran en la Figura 4.43.

Los 750 experimentos se realizaron sobre los 150 diferentes maniqués de tumores de mama mencionados anteriormente. Se obtuvieron los perfiles de fuerza en cada volumen variando la profundidad de presión desde 1mm a 5mm.

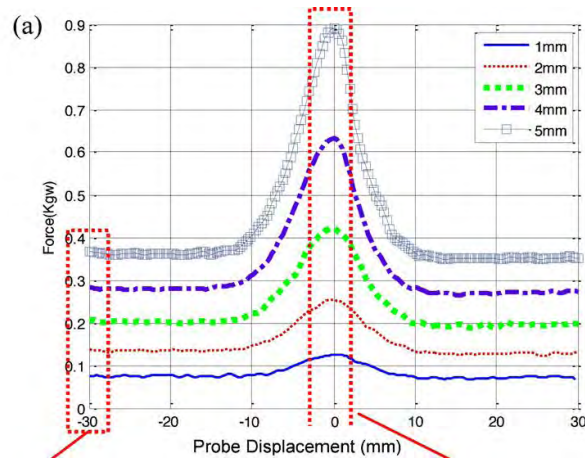


Figura 4.43. Perfiles de fuerza obtenidos a diferentes profundidades de presión.

Como se mencionó anteriormente el uso de las características mecánicas de los tumores junto con las características morfológicas de los mismos, puede ayudar a obtener diagnósticos clínicos con mayor exactitud. Mediante los métodos propuestos e implementados de reconstrucción y segmentación en este trabajo es posible conocer las características morfológicas de un tumor para ser utilizadas junto a la razón de estrés medido con el sensor de fuerzas diseñado en este trabajo.

Referencias

- [1] J. R. Cook, R. R. Bouchard, en S. Y. Emelianov, “Tissue-mimicking phantoms for photoacoustic and ultrasonic imaging”, *Biomed. Opt. Express*, vol 2, no 11, bll 3193–3206, 2011.
- [2] W. Xia, D. Piras, M. Heijblom, W. Steenbergen, T. G. van Leeuwen, en S. Manohar, “Poly(vinyl alcohol) gels as photoacoustic breast phantoms revisited”, *J. Biomed. Opt.*, vol 16, no 7, bl 075002, 2011.
- [3] S. J.-S. Chen, P. Hellier, M. Marchal, J.-Y. Gauvrit, R. Carpentier, X. Morandi, en D. L. Collins, “An anthropomorphic polyvinyl alcohol brain phantom based on Colin27 for use in multimodal imaging”, *Med. Phys.*, vol 39, no 1, bl 554, 2012.
- [4] A. Kharine, S. Manohar, R. Seeton, R. G. M. Kolkman, R. A. Bolt, W. Steenbergen, en F. F. M. de Mul, “Poly(vinyl alcohol) gels for use as tissue phantoms in photoacoustic mammography.”, *Phys. Med. Biol.*, vol 48, no 3, bll 357–70, 2003.
- [5] D. C. Y.-J. C. H.-C. H. P.-L. Yen R.-H. Fan, “Design and construction of 3D breast tumor phantoms for studying morphological effects on biomechanical properties.”, *Int. J. Comput. Assist. Radiol. Surg.*, vol 8, no 1, bll S284–285, 2013.
- [6] R. Ortega-Palacios, L. Leija, A. Vera, en M. F. J. Cepeda, “Measurement of breast - Tumor phantom dielectric properties for microwave breast cancer treatment evaluation”, in *Program and Abstract Book - 2010 7th International Conference on Electrical Engineering, Computing Science and Automatic Control, CCE 2010*, 2010, bll 216–219.
- [7] A. V. H. S. F. Arcea L. Leijaa, “Proposal to Construct a 3D Image Viewer Based On a Commercial Ultrasonic 2D Imaging System”, in *UIA 43rd Annual Symposium*, 2014.
- [8] C. Li, N. Duric, P. Littrup, en L. Huang, “In vivo Breast Sound-Speed Imaging with Ultrasound Tomography”, *Ultrasound Med. Biol.*, vol 35, no 10, bll 1615–1628, 2009.
- [9] R. O. Bude en R. S. Adler, “An easily made, low-cost, tissue-like ultrasound phantom material.”, *J. Clin. Ultrasound*, vol 23, no 4, bll 271–3, 1995.
- [10] R. W. Prager, R. N. Rohling, A. H. Gee, en L. Berman, “Rapid calibration for 3-D freehand ultrasound”, *Ultrasound Med. Biol.*, vol 24, no 6, bll 855–869, 1998.

- [11] P.-W. Hsu, R. Prager, A. Gee, en G. Treece, “Freehand 3D Ultrasound Calibration: A Review”, in *Advanced Imaging in Biology and Medicine*, C. Sensen en B. Hallgrímsson, Reds Springer Berlin Heidelberg, 2009, bll 47–84.
- [12] J. W. Trobaugh, D. J. Trobaugh, en W. D. Richard, “Three-dimensional imaging with stereotactic ultrasonography”, *Comput. Med. Imaging Graph.*, vol 18, no 5, bll 315–323, 1994.
- [13] A. Madabhushi en D. N. Metaxas, “Combining low-, high-level and empirical domain knowledge for automated segmentation of ultrasonic breast lesions”, *IEEE Trans. Med. Imaging*, vol 22, no 2, bll 155–169, 2003.
- [14] P. A. Yushkevich, G. Gerig, Y. Gao, M. Stauffer, O. Soldea, B. Wu, en L. Mancuso, “ITK-SNAP”, 2014. [Online]. Available at: <http://www.itksnap.org/pmwiki/pmwiki.php?n=Main.Credits>. 2017.
- [15] F. Lefebvre, M. Meunier, F. Thibault, P. Laugier, en G. Berger, “Computerized ultrasound B-scan characterization of breast nodules”, *Ultrasound Med. Biol.*, vol 26, no 9, bll 1421–1428, 2000.
- [16] D.-S. Huang, M. McGinnity, L. Heutte, en X.-P. Zhang, Reds, *Advanced Intelligent Computing Theories and Applications*, vol 93. Berlin, Heidelberg: Springer Berlin Heidelberg, 2010.
- [17] Y. Y. Liao, J. C. Wu, C. H. Li, en C. K. Yeh, “Texture feature analysis for breast ultrasound image enhancement”, *Ultrason Imaging*, vol 33, bll 264–278, 2011.
- [18] Y. Rubner, C. Tomasi, en L. J. Guibas, “The Earth Mover’s Distance as a Metric for Image Retrieval”, *Int. J. Comput. Vis.*, vol 40, no 2, bll 99–121.
- [19] A. Barla, F. Odone, en A. Verri, “Histogram intersection kernel for image classification”, in *Proceedings 2003 International Conference on Image Processing (Cat. No.03CH37429)*, vol 2, bll III-513–16.
- [20] Han Chumning, Guo Huadong, en Wang Changlin, “Edge preservation evaluation of digital speckle filters”, in *IEEE International Geoscience and Remote Sensing Symposium*, 2002, vol 4, bll 2471–2473.
- [21] P. A. Legg, P. L. Rosin, D. Marshall, en J. E. Morgan, “Improving accuracy and efficiency of mutual information for multi-modal retinal image registration using adaptive probability density estimation”, *Comput. Med. Imaging Graph.*, vol 37, no 7–8, bll 597–606, 2013.
- [22] K. Byrd, J. Zeng, en M. Chouikha, “An assessed digital mammography segmentation algorithm used for content-based image retrieval”, in *2006 8th international Conference on Signal Processing*, 2006, vol 2.
- [23] R. Parikh, A. Mathai, S. Parikh, G. C. Sekhar, en R. Thomas, “Understanding and using sensitivity, specificity and predictive values”, *Indian J. Ophthalmol.*, vol 56, no 1, bll 45–50, 2008.
- [24] H.-H. Chang, A. H. Zhuang, D. J. Valentino, en W.-C. Chu, “Performance measure characterization for evaluating neuroimage segmentation algorithms.”, *Neuroimage*, vol 47, no 1, bll 122–35, 2009.
- [25] A. K. Akobeng, “Understanding diagnostic tests 1: sensitivity, specificity and predictive values.”, *Acta Paediatr.*, vol 96, no 3, bll 338–41, 2007.
- [26] Z. Fanti, F. Torres, en F. Arámbula Cosío, “Preliminary results in large bone segmentation from 3D freehand ultrasound”, in *Proceedings of SPIE - The International Society for Optical Engineering*, 2013, vol 8922, bl 89220F.
- [27] Y. Zhang, R. Rohling, en D. K. Pai, “Direct Surface Extraction from 3D Freehand Ultrasound Images”, in *Proceedings of the Conference on Visualization '02*, 2002, bll 45–52.
- [28] W. Y. Zhang, R. N. Rohling, en D. K. Pai, “Surface extraction with a three-dimensional freehand ultrasound system.”, *Ultrasound Med. Biol.*, vol 30, no 11, bll 1461–73, 2004.
- [29] H. Si, “TetGen, a Delaunay-Based Quality Tetrahedral Mesh Generator”, *ACM Trans. Math. Softw.*, vol 41, no 2, bll 1–36, 2015.
- [30] D. F. Leotta, P. R. Detmer, en R. W. Martin, “Performance of a miniature magnetic position sensor for three-dimensional ultrasound imaging.”, *Ultrasound Med. Biol.*, vol 23, no 4, bll 597–609, 1997.
- [31] A. Stachs, S. Hartmann, J. Stubert, M. Dieterich, A. Martin, G. Kundt, T. Reimer, en B. Gerber, “Differentiating between malignant and benign breast masses: factors limiting sonoelastographic strain ratio.”, *Ultraschall Med.*, vol 34, no 2, bll 131–6, 2013.
- [32] P.-L. Yen, D.-R. Chen, K.-T. Yeh, en P.-Y. Chu, “Development of a stiffness measurement accessory for ultrasound in breast cancer diagnosis”, *Med. Eng. Phys.*, vol 33, no 9, bll 1108–1119, 2011.

Capítulo 5

Conclusiones y discusión

En el presente trabajo se realizó la implementación de diversos métodos que sirven para la adquisición, reconstrucción y el análisis de imágenes de ultrasonido, así como dos aplicaciones las cuales se pueden beneficiar a través del uso de estas técnicas; como caso de estudio se utilizaron imágenes de ultrasonido de tumores de mama. A continuación se presentan las conclusiones de este trabajo por secciones y se entabla una discusión del trabajo realizado, los alcances, las contribuciones, problemas y limitaciones que este tiene y trabajos futuros que podrían aportar al crecimiento de este proyecto.

Se presentan los resultados de cada uno de los métodos implementados, los cuales son favorables para su uso en las aplicaciones antes mencionadas. Los errores de calibración y de reconstrucción son adecuados, ya que las biopsias de tumores de mama tienen su mayor sensibilidad (92%) cuando el tumor tiene un diámetro entre 1.8 y 3.1 cm [1]. Se espera que para tumores más pequeños de 1.8 cm estos métodos puedan aumentar la sensibilidad. Aunque la reconstrucción de volúmenes de ultrasonido tiene buenos resultados en cuanto a resolución, creemos que el tiempo de procesamiento de los volúmenes es alto, pero como se mencionó anteriormente existen algunas medidas que se pueden adoptar para mejorar la eficiencia de los algoritmos. El método implementado para la segmentación mostró ser capaz de diferenciar entre los tumores y otras estructuras en las imágenes de ultrasonido con buenos resultados; a su vez, el análisis exhaustivo de los descriptores de textura muestra que la información de textura favorece considerablemente a la segmentación y visualización de las lesiones, donde los descriptores basados en las matrices *run-length* arrojan los mejores resultados. Los métodos de segmentación de piel y tejido tienen buenos resultados y nos ayudan a la generación de mallas tetraédricas de cada uno de los tejidos que se pueden diferenciar en las imágenes de ultrasonido de mama las cuales pueden ser utilizadas en las aplicaciones antes mencionadas.

Los resultados obtenidos en este trabajo son prometedores y dan pauta a futuras investigaciones relacionadas con este tema, las cuales podrían ser de gran utilidad para la asistencia en el diagnóstico de cáncer de mama. De este trabajo se puede destacar la contribución de un análisis extenso de diferentes descriptores de textura para mejorar los resultados de segmentación automática de tumores de mama en imágenes de ultrasonido; por otro lado, aquí se proponen dos nuevos métodos para la segmentación automática de piel y tejido en volúmenes de ultrasonido generados con la técnica a mano libre. No es de nuestro conocimiento que exista un análisis tan extenso relacionado con

estos temas y estos avances nos permiten proponer trabajo a futuro el cual podría beneficiar los resultados de estos métodos y ampliar el espectro de aplicaciones para los mismos. Resultados preliminares de esta investigación se han presentado en diferentes congresos y publicaciones, estos trabajos se pueden encontrar en *SPIE Proceedings* y la Revista Mexicana de Ingeniería Biomédica en las siguientes referencias [2], [3].

Aunque el análisis de resultados se realizó en 2D todos los métodos también fueron implementados en 3D, dando la posibilidad de expandir aún más las aplicaciones y encontrar nuevas áreas de oportunidad para futuras investigaciones. A continuación se presentan las conclusiones de cada una de las secciones presentadas en este trabajo.

5.1 Reconstrucción de volúmenes de ultrasonido de maniqués de mama

Se implementaron y evaluaron dos métodos para la reconstrucción de imágenes de ultrasonido 3D a partir de imágenes bidimensionales mediante la técnica a mano libre; a su vez, se presentaron todos los métodos involucrados en este proceso: adquisición de imágenes 2D rastreadas, calibración de la sonda de ultrasonido y construcción de un arreglo de voxels. Para realizar estos experimentos también se realizó la construcción de maniqués de ultrasonido con propiedades similares a las del tejido humano. A continuación se presentan las conclusiones de esta sección.

5.1.1 Fabricación de maniqués de ultrasonido

Se realizaron diversos experimentos para la generación de maniqués de ultrasonido que simulen el tejido mamario y tumoral con diferentes materiales. Estos maniqués fueron utilizados para la evaluación del método de reconstrucción.

El tejido mamario se simuló mediante maniqués de alcohol polivinílico, el proceso de generación de estos maniqués tiene la ventaja de poder cambiar las propiedades del material mediante la variación de concentración de PVA en la solución. De esta manera, es posible realizar simulaciones de diferentes tejidos con diferentes densidades. Se puede observar en la Figura 4.2, que estos maniqués tienen una apariencia muy parecida a la del tejido mamario cuando se adquieren imágenes de ultrasonido del interior del maniqué. Esto es debido a que diversos estudios han comprobado que las propiedades mecánicas de estos maniqués son similares a las del tejido humano y el *speckle* de la señal de ultrasonido da una apariencia real [4]. Por otro lado, es importante destacar que esta apariencia puede modificarse para que se acerque más a la realidad al introducir diferentes materiales a la solución; un material comúnmente

utilizado es el grafito [5]. Aunque este material provee imágenes satisfactorias para la simulación de tejido mamario, también presenta algunos inconvenientes. Uno de los principales inconvenientes de la generación de maniqués con alcohol polivinílico es el tiempo de fabricación; los ciclos de congelamiento pueden durar de 4 a 7 días, dependiendo de la dureza que se busque. Este tiempo es muy grande comparado con la fabricación de maniqués de ultrasonido con otros materiales, como silicón (tiempo de fabricación: 2 días; inconvenientes: no tiene una apariencia real, se necesitan hornos y cámaras de vacío para su construcción) o agarosa (tiempo de fabricación: 2 horas; inconvenientes: su manipulación es delicada y poco eficiente, no tiene una consistencia real). Por otro lado, el principal comentario de los expertos es que la dureza del material al tener contacto con este es mayor a la del tejido real, esto presenta un inconveniente para ellos al momento de tener una interacción de contacto con el material.

Para la simulación de tumores de mama se evaluaron dos materiales diferentes, silicón y agar. Dos estudios diferentes se han realizado para caracterizar dos propiedades físicas de los materiales: el primero realizado por Yen et al. se enfoca en el estudio del estrés y tensión del material comparándolo con el tejido real [6] y el segundo realizado por Ortega et al. se enfoca en la velocidad de propagación del ultrasonido en el material [7]. Aunque los maniqués de silicón tienen propiedades mecánicas similares a las de los tumores, no representan la realidad al adquirir imágenes de ultrasonido, como se puede observar en la Figura 4.3; estos son convenientes en su uso para la evaluación de la palpación instrumentada, sin embargo, no son útiles para la evaluación de la segmentación de tumores de mama. Los maniqués de agar tienen una apariencia real en las imágenes de ultrasonido, como se observa en la Figura 4.4, debido a que la velocidad de propagación del ultrasonido en la del material es similar a la de los tumores; sin embargo, el proceso de fabricación de los maniqués de alcohol polivinílico no es compatible con los maniqués de agar; debido a las propiedades gelatinosas del agar, este se cristaliza al momento de congelarse se fragmenta y no regresa a su forma original, problema que no presentan los maniqués de silicón; para insertar estos maniqués de tumor dentro de los maniqués de mama es necesario realizar una incisión en el material después de su fabricación.

Por las razones antes mencionadas, es necesario realizar nuevos experimentos con diferentes materiales para obtener maniqués de mama con tumor con una apariencia real y con un proceso de fabricación más sencillo.

5.1.2 Calibración de la sonda de ultrasonido

Los experimentos realizados para la validación de la calibración de la sonda de ultrasonido produjeron valores pequeños en exactitud ($E = 0.556 \text{ mm}$) y precisión ($Pr = 0.249 \text{ mm}$). Es importante tener en cuenta que el error de exactitud en este caso fue calculado mediante la estimación de 5 esferas rastreadas; para que esta medición sea más fidedigna es necesario realizar la estimación de más esferas en diferentes posiciones.

La repetitividad del procedimiento de calibración mostró resultados satisfactorios, ya que se puede observar en la Tabla 4.2 que la variación de los datos obtenidos en las diferentes calibraciones realizadas por diferentes usuarios no es significativa. Esto indica que la selección manual del punto de cruce de hilos en las imágenes de ultrasonido no afecta el resultado obtenido, haciendo que este método no dependa del usuario.

El objeto de hilos cruzados, presenta buenos resultados tanto en precisión como exactitud; sin embargo, hay factores que deben de ser tomados en cuenta para realizar una buena calibración, como son: tomar al menos 50 imágenes del cruce de hilos desde diferentes posiciones y orientaciones; colocar el cruce de hilos en diferentes posiciones dentro de la imagen; asegurar que el plano de imagen coincida con el cruce de hilos; y ser cuidadoso al segmentar el cruce de hilos de la imágenes adquiridas.

Otro aspecto que se debe de tomar en cuenta es que la integración de un método de calibración temporal para la adquisición de imágenes de ultrasonido rastreadas beneficia de una manera significativa los errores de exactitud y precisión. Este proceso consiste en sincronizar la adquisición de imágenes y la adquisición de datos de rastreo, ya que los dispositivos de adquisición cuentan con diferentes ciclos de reloj y tasas de adquisición, de esta manera se pretende obtener los datos correspondientes del uno con el otro; diversos métodos se han propuesto para realizar este procedimiento los cuales deben de ser evaluados e implementados [8].

5.1.3 Reconstrucción de volúmenes de ultrasonido

En este trabajo se implementaron y evaluaron dos métodos diferentes para la reconstrucción de volúmenes de ultrasonido a partir de imágenes 2D rastreadas; un método basado en píxeles el cual consiste en encontrar los vecinos más cercanos dentro de una ventana cúbica y un método basado en voxels el cual consiste en una interpolación bilineal de los planos más cercanos. Ambos métodos se detallan a fondo en el Capítulo 2.

En este trabajo no se reportan errores en las mediciones realizadas que excedan el 10% del valor real de los objetos; a excepción de la medición de los cilindros de 1.5mm de diámetro con la más baja resolución (1:10), ya que no fue posible identificar la forma del cilindro debido a la deformación que sufren los objetos en la reconstrucción. Aunque el método basado en píxeles tampoco mostró errores mayores al 10% en las mediciones, se puede observar en la Figura 4.15, que debido a los artefactos introducidos por los voxeles vacíos en altas resoluciones los volúmenes pierden mucha información. Es importante mencionar que la calidad de visualización deseada en los objetos dentro de un volumen dependerá principalmente de la aplicación. En el caso de estudio de este trabajo, las biopsias de tumores de mama tienen la mayor sensibilidad (92%) cuando el tumor tiene un diámetro entre 1.8 y 3.1 cm [1]; analizando los resultados de reconstrucción de volúmenes con los métodos implementados se puede inferir que para esta aplicación es posible hacer uso de bajas resoluciones, ya que se observa en las tablas 4.3 y 4.4 que objetos con un diámetro de unidades de milímetros son visibles en bajas resoluciones (1:8); el uso de bajas resoluciones implica que se puedan generar aplicaciones en las que la paciente no deba esperar mucho tiempo para la realización del procedimiento.

El tiempo de procesamiento de los volúmenes haciendo uso del MBV es menor al tiempo de procesamiento con el MBP. Es importante mencionar que el tiempo de procesamiento del MBV depende únicamente del número de voxeles y el número de imágenes, mientras que el tiempo de procesamiento del MBP depende del número de voxeles, el número de imágenes, el número de píxeles en cada imagen y el tamaño de la ventana cúbica utilizada para la segunda etapa del método. El MBP requiere un número mayor de imágenes para reconstruir volúmenes de calidad aceptable en comparación al MBV ya que los métodos basados en píxeles dejan huecos vacíos que pueden introducir artefactos no deseados en el volumen. Sin embargo si el número de imágenes es grande el tiempo de procesamiento del MBV aumenta significativamente, ya que el cálculo de los planos de imagen más cercanos involucra el cálculo de las distancias del voxel a todas las imágenes, mientras que esto puede beneficiar al MBP, ya que si las imágenes tienen una distancia pequeña entre ellas es posible que no se requiera una segunda etapa de llenado de voxeles o que la cantidad de voxeles vacíos no sea significativa.

En base a estas observaciones es difícil concluir cuál de los métodos de reconstrucción implementados es mejor ya que existen muchos factores que influyen en la calidad de los volúmenes y en el tiempo de procesamiento. Cada uno de los métodos tiene sus ventajas y desventajas. Sin embargo el método basado en voxeles presenta mayores ventajas ya que: solo necesita una etapa

para el llenado de todo el arreglo de voxeles; se obtienen reconstrucciones con poco error y mejor tiempo de procesamiento cuando el número de imágenes no es muy grande; su programación es altamente paralelizable, haciendo de este método ideal para su uso en aplicaciones como las presentadas en este trabajo.

Como se mencionó anteriormente antes de realizar la reconstrucción del volumen es necesario especificar el tamaño del volumen y la orientación del mismo. Elegir el tamaño y la orientación adecuados ayudará a mejorar la eficiencia de los algoritmos de reconstrucción aquí presentados ya que esto evitará que se procesen voxeles sin información relevante para el médico. Para esto Estepar et al. proponen un método basado en el análisis de componentes principales de las información de las imágenes de ultrasonido 2D para la selección automática de la orientación y del arreglo de voxeles [9]; aunque esta solución minimiza el número de voxeles sin información relevante a procesar, no los elimina por completo.

Por otro lado, ambos métodos también se podrían beneficiar en la velocidad de reconstrucción mediante procesamiento paralelo en GPUs (*graphical processor units*) [10]; algo que es necesario para lograr la visualización y reconstrucción en tiempo real de un volumen de ultrasonido [11]. Aunque en ambos métodos la paralelización es posible, el MBP necesitaría de ciertas modificaciones en su primera etapa ya que el valor de intensidad de gris de cada voxel dependerá de la interpolación de uno o más píxeles, problema que no tiene el MBV ya que el nivel de gris de cada voxel no depende de cálculos anteriores.

La selección de los planos más cercanos al voxel en el MBV representa un problema cuando el número de imágenes bidimensionales es grande. Por esta razón una optimización de la selección de los planos de imagen más cercanos beneficiaría considerablemente la eficiencia de este método.

5.2 Segmentación automática de imágenes de ultrasonido de mama.

En este trabajo se presentaron diferentes métodos para la segmentación de imágenes de ultrasonido de mama; los cuales sirven para la segmentación de tumores, segmentación de piel y la segmentación de tejido en volúmenes de ultrasonido obtenidos mediante la técnica a mano libre. A continuación se presentan las conclusiones de la implementación de estos métodos.

5.2.1 Segmentación de tumores de mama en imágenes de ultrasonido

Se implementó un método probabilístico para la segmentación de tumores de mama, el cual hace uso de características de intensidad y de textura para diferenciar entre los tumores y estructuras similares como sombras acústicas.

En este trabajo se realizó una evaluación exhaustiva de diferentes descriptores de textura para saber cuál de estos tiene mayor eficiencia en la mejora del contraste en la imagen y conlleva a mejores resultados de segmentación.

La calidad de la imagen es un aspecto clave a considerar en las imágenes de ultrasonido, ya que éstas se ven afectadas por muchos tipos de artefactos, haciendo difícil para el observador la interpretación de las imágenes para obtener información cualitativa y cuantitativa [12]. Debido a la naturaleza ruidosa de las imágenes de ultrasonido y el bajo contraste entre los tumores de mama y el tejido adyacente, es difícil proveer un diagnóstico eficiente y exacto [13]. La habilidad de diferentes descriptores de textura para mejorar el contraste entre estas regiones se evaluó mediante cinco índices (DM, INT, SNR, CNR y EPI; capítulo 4). En los resultados se muestra que algunos de los descriptores de textura utilizados son capaces de mejorar todos los índices, exceptuando el EPI; de hecho, ninguno de los descriptores fue capaz de preservar los bordes del tumor, exceptuando la varianza local propuesta por Madabushi et al. [14]; esto puede ser un inconveniente cuando se habla de la detección de bordes. También se mostró que los descriptores de textura basados en la matriz de co-ocurrencia propuestos por Haralick no son buenos para la mejora de contraste, ya que ninguno de ellos mejoró los valores de los índices de contraste, excepto por el SNR, pero esto no significa que mejore la visualización del tumor como se puede observar en la Figura 4.19. El SRE de la matriz *run-length* mostró los mejores resultados al mejorar todos los índices de contraste, excepto por el EPI; en este trabajo se recomienda el uso de este descriptor de textura para ser utilizado en la mejora de contraste de imágenes de ultrasonido de tumores de mama, debido a que a diferencia de los descriptores de primer orden, este si toma en cuenta la relación espacial de los píxeles y su procesamiento es más rápido que el de los descriptores basados en la matriz de co-ocurrencia. La media del histograma también mostró buenos resultados para mejorar el contraste en las imágenes, aumentando el valor de casi todos los índices, excepto por el SNR y el EPI; este descriptor podría ser utilizado en lugar del SRE para el mejoramiento de contraste en la imagen cuando el tiempo de procesamiento es un factor importante, ya que los descriptores de textura de primer orden tienen un costo computacional menor que los descriptores de textura de orden mayor [15]; sin embargo, la implementación de procesamiento en paralelo podría reducir considerablemente el tiempo para la obtención de las imágenes de textura. También se evaluó la capacidad que tiene la etapa de pre-procesamiento propuesta, utilizando una ecualización del histograma y un filtrado anisotrópico, de mejorar el contraste de la imagen; esta etapa mostró resultados similares a la media del histograma, pero esta etapa fue capaz de preservar los bordes en la imagen, siendo una buena

alternativa para la mejora de contraste en imágenes de ultrasonido de tumores de mama.

Los resultados también muestran que, aunque no todos los descriptores de textura mejoran el contraste entre la región tumoral y el tejido adyacente, casi todos mejoran los resultados de segmentación del método probabilístico implementado aquí; esto significa que las características de texturas proveen información útil que ayuda a distinguir entre los tumores y el tejido mamario en las imágenes de ultrasonido. La segmentación se evaluó mediante cinco índices (Exactitud, Sensitividad, Especificidad, PPV y NPV), y se utilizaron segmentaciones supervisadas por un médico como el *gold-standard*. El SRE de la matriz *run-length* es el descriptor de textura, de todos los evaluados en este trabajo, que mejora más los resultados de segmentación, teniendo incrementos significativos en todos los índices utilizados para evaluar la segmentación exceptuando el NPV, cuyo valor no fue incrementado significativamente pero al menos no fue disminuido; es importante mencionar que este descriptor de textura es también el que mostró mejores resultados en la mejora de contraste aumentando la distancia de Minkowsky y disminuyendo la intersección entre los histogramas, haciendo más fácil de diferenciar entre las regiones cuando se utiliza el histograma normalizado como función de probabilidad. El SRE de la matriz *run-length* es un indicador de fineza o contenido de alta frecuencia en una región de la imagen, ya que una textura fina deberá de contener principalmente *short-runs*; La mejora en los resultados de segmentación cuando se utiliza el SRE como descriptor de textura se deben a la habilidad del descriptor de detectar diferencias pequeñas en las frecuencias espaciales, de los patrones de speckle, del tumor y del tejido adyacente [16]. Resultados similares fueron obtenidos utilizando la media del histograma y la homogeneidad de la matriz de co-ocurrencia, pero estos dos descriptores disminuyeron el valor del NPV, aunque la diferencia se podría considerar insignificante.

En este trabajo se demuestra que el uso de diferentes descriptores de texturas provee diferentes resultados en la mejora y segmentación de imágenes de ultrasonido de mama; algunos de estos descriptores pueden conducir a una mejor visualización y segmentación de los tumores en las imágenes. Los resultados muestran que los descriptores basados en la matriz *run-length* dan mejores resultados, pero otros descriptores de textura también pueden ser utilizados para obtener buenos resultados. Los resultados de la segmentación con el SRE fueron significativamente mejores comparados con los reportados por Madabhushi et al. [14] donde se reporta un 76.07% de verdaderos positivos (TP) y un 76.06% de verdaderos negativos (TN) contra el 96.34% de TP y 87.58% de TN obtenidos en este trabajo; también los resultados fueron mejores a los reportados por Liao et al. (95% de TP y 85% de TN) utilizando la varianza

de la matriz de co-ocurrencia como descriptor de textura [17]. La evaluación de los resultados de segmentación utilizando más de un descriptor de textura y cuál es la mejor combinación podría ser de valor como trabajo futuro.

5.2.2 Segmentación de piel y tejido en imágenes de ultrasonido

En este trabajo se presentaron dos métodos de segmentación: uno para la segmentación de piel y otro para tejido en imágenes de ultrasonido. En la literatura no se encuentra mucha información ni métodos implementados para llevar a cabo estas tareas.

La segmentación de piel en imágenes de ultrasonido no es un proceso que se realice comúnmente, ya que esta es fácil de identificar en las imágenes de ultrasonido y se observa como la zona más brillante en el borde superior de la imagen. Sin embargo como se mencionó anteriormente es importante conocer los diferentes tejidos que componen a la mama y que se pueden apreciar en una imagen de ultrasonido con el fin de crear un modelo constitutivo el cual incluya la mayor cantidad de tejidos posibles y que la representación sea más real. En este trabajo se propone un método de segmentación automática de la piel, el cual consiste en métodos de procesamiento de imágenes básicos y un clasificador estadístico ingenuo. Se puede observar en el Capítulo 4, que el método propuesto tiene buenos resultados en la segmentación, aun cuando es un método que utiliza técnicas básicas de procesamiento sin necesidad de hacer uso de técnicas avanzadas y costosas computacionalmente.

Con respecto a la segmentación del tejido, es necesario recalcar que esta segmentación solamente es necesaria en el caso de que los volúmenes de ultrasonido sean obtenidos con la técnica a mano libre, con el fin de eliminar los voxels sin información relevante para el médico. Este método basado en el propuesto por Zhang et al. [18], hace uso de técnicas de procesamiento básicas para encontrar el contorno inicial de un *level-set* para la segmentación del tejido. La implementación de estas técnicas hacen del método de segmentación un método automático y con buenos resultados, como se puede observar en el Capítulo 4.

Aunque los resultados de segmentación para estos dos métodos parecen ser buenos, debido a la poca o casi nula información que se puede encontrar, es necesario realizar una investigación más afondo para optimizar estos métodos. Debido a que estos procesos no se realizan comúnmente, la evaluación se realizó con pocas imágenes, por esto es necesario contar con una base de datos mayor y poder realizar una evaluación más exhaustiva de los métodos.

5.3 Implementación de aplicaciones: Biopsias de tumores de mama con aguja y palpación instrumentada.

En este trabajo se presentaron dos posibles aplicaciones que se podrían ver beneficiadas por los métodos aquí implementados. A continuación se presentan las conclusiones de esta sección.

5.3.1 Biopsias de tumores de mama

Se presentó el desarrollo e implementación de un software el cual puede ser útil para el médico y servir como guía para procedimientos quirúrgicos que involucren agujas, como es el caso de la toma de biopsias de mama por aguja. El software consiste en una escena virtual para la visualización de un volumen de ultrasonido y una serie de instrumentos quirúrgicos. De esta manera el médico tiene acceso a la visualización 3D de las estructuras internas mediante la interacción con las propiedades de visualización del volumen y a su vez la conocimiento de la posición relativa de las herramientas rastreadas y de los movimientos realizados.

Aunque este software parecería ser una herramienta sumamente útil para el médico, en verdad hasta el momento, este solo beneficia la planeación de la intervención. Esto se debe a que la interacción de las herramientas quirúrgicas con el tejido blando genera deformación y desplazamiento de las estructuras internas; lamentablemente, con los métodos aquí implementados para la adquisición de volúmenes de ultrasonido esta interacción no se ve reflejada durante la realización del procedimiento, ya que estos métodos generan imágenes estáticas y no permiten la adquisición de un volumen en tiempo real y sin realizar un nuevo barrido. Sin embargo, mediante la generación de mallas tetraédricas, con el software implementado aquí, y la utilización de un modelo constitutivo del tejido es posible la generación de modelos deformables de masas y resortes o elemento finito que pueden ser actualizados mediante la medición del desplazamiento con poca información obtenida a partir de imágenes de ultrasonido 2D en tiempo real. Trabajos similares al propuesto aquí se han realizado; Nakamoto et al. proponen un método de deformación de volúmenes en el cual el campo de deformación se calcula a partir de la interpolación de datos obtenidos por el rastreo de desplazamiento en algunas imágenes, este trabajo tiene algunos inconvenientes: no toma en cuenta las propiedades físicas del tejido y la deformación del volumen se estima a partir de una simulación del campo de deformación obtenido antes del procedimiento, el cual asume que el movimiento del tejido durante el procedimiento es homogéneo y estable, lo cual no es verdad en esta aplicación [19]; otro trabajo propuesto por Lunn et al. realiza una estimación del desplazamiento en pocos cortes de imágenes de ultrasonido 2D para actualizar un modelo de elemento finito, sin embargo el modelo de elemento finito se obtiene a través de imágenes

de resonancia magnética y el desplazamiento se estima a partir del desplazamiento de marcadores fiduciaros incrustados en el tejido con anterioridad implicando una intervención quirúrgica y haciendo del procedimiento un procedimiento más invasivo [20]. Creemos que el uso de ultrasonido para la generación de modelos constitutivos y la segmentación de estructuras identificables (bordes del tumor) puede ayudar en la estimación del desplazamiento y actualización del modelo en tiempo real y así expandir el uso de esta aplicación para la guía de biopsias mediante imágenes adaptativas que tomen en cuenta las deformación del tejido; este tipo de imágenes es necesario hoy en día para garantizar exactitud y precisión en los procedimientos guiados por imágenes [21].

Otra pequeña limitación del sistema aquí implementado, está relacionado con el rastreo de las herramientas quirúrgicas. Al hacer uso de un rastreador óptico se limita el espacio de movimiento de las herramientas durante el procedimiento ya que siempre debe de existir una línea de vista directa entre el rastreador y los sensores y por otro lado, los sensores reflejantes utilizados pueden ser un poco estorbosos durante el procedimiento debido a su tamaño. El diseño de nuevos sensores más compactos puede beneficiar el uso de este sistema, sin embargo el problema de la línea de vista seguirá latente. Para eliminar estos problemas se puede implementar el uso de rastreadores electromagnéticos, los cuales no requieren una línea de vista directa con los sensores y a su vez estos son más pequeños y cómodos para su utilización; otra ventaja a la cual este tipo de rastreadores conlleva es la eliminación de la calibración de la punta de la aguja de biopsia, ya que existen sensores electromagnéticos tan pequeños que se pueden introducir en la punta de una aguja y de esta manera se puede conocer fácilmente la posición y orientación de la punta de la aguja sin la necesidad de una calibración, incluso cuando la aguja este dentro de la paciente.

5.3.2 Palpación instrumentada

Durante el trabajo realizado en la universidad Nacional de Taiwán se construyeron e implementaron las herramientas necesarias para poder realizar experimentos sobre fantasmas de tumores de mama. De los resultados de estos experimentos se espera encontrar la relación que existe entre los perfiles de fuerza obtenidos mediante un sensor montado sobre una sonda de ultrasonido y la características morfológicas de los tumores de mama, con el fin de caracterizar y estudiar los tumores de mama para la obtención de diagnósticos asistidos con mayor exactitud.

En una primera etapa las características morfológicas y de posición (profundidad con respecto a la superficie) de los tumores se obtendrán a partir

de la construcción de los fantasmas, debido a las limitaciones antes mencionadas que se encontraron al obtener imágenes de ultrasonido de los fantasmas de silicón. Sin embargo, en una segunda etapa, estas características se deberán de obtener mediante un estudio *in-vivo* haciendo uso de pacientes reales para una evaluación completa del sistema aquí presentado. Ya que la morfología y la profundidad del tumor varían considerablemente entre pacientes, es necesario contar con herramientas capaces de extraer estas características.

Referencias

- [1] P. Luechakiesttisak and P. Rungkaew, "Breast Biopsy: Accuracy of Core Needle Biopsy Compared with Excisional or Incisional Biopsy: A Prospective Study," *Thai J. Surg.*, vol. 29, pp. 6–14, 2008.
- [2] F. Torres, Z. Fanti, and F. Arambula Cosío, "3D freehand ultrasound for medical assistance in diagnosis and treatment of breast cancer: preliminary results," in *Proceedings of SPIE - The International Society for Optical Engineering*, 2013, p. 89220K.
- [3] E. L. C. G.-S. B. R.-R. E. J. H. R. G. F. A.-C. F. Torres Z. Fanti, "Rastreo de Imágenes y Reconstrucción de Volúmenes de Ultrasonido Médico," *Rev. Mex. Ing. Biomed.*, vol. 33 N.02, pp. 101–115, 2012.
- [4] S. J.-S. Chen, P. Hellier, M. Marchal, J.-Y. Gauvrit, R. Carpentier, X. Morandi, and D. L. Collins, "An anthropomorphic polyvinyl alcohol brain phantom based on Colin27 for use in multimodal imaging," *Med. Phys.*, vol. 39, no. 1, p. 554, 2012.
- [5] K. J. M. Surry, H. J. B. Austin, A. Fenster, and T. M. Peters, "Poly(vinyl alcohol) cryogel phantoms for use in ultrasound and MR imaging," *Phys. Med. Biol.*, vol. 49, no. 24, pp. 5529–46, 2004.
- [6] D. C. Y.-J. C. H.-C. H. P.-L. Yen R.-H. Fan, "Design and construction of 3D breast tumor phantoms for studying morphological effects on biomechanical properties.," *Int. J. Comput. Assist. Radiol. Surg.*, vol. 8, no. 1, pp. S284–285, 2013.
- [7] R. Ortega-Palacios, L. Leija, A. Vera, and M. F. J. Cepeda, "Measurement of breast - Tumor phantom dielectric properties for microwave breast cancer treatment evaluation," in *Program and Abstract Book - 2010 7th International Conference on Electrical Engineering, Computing Science and Automatic Control, CCE 2010*, 2010, pp. 216–219.
- [8] A. Fenster, D. B. Downey, and H. N. Cardinal, "Three-dimensional ultrasound imaging.," *Phys. Med. Biol.*, vol. 46, no. 5, pp. R67–99, 2001.
- [9] R. San José-Estépar, M. Martín-Fernández, P. P. Caballero-Martínez, C. Alberola-López, and J. Ruiz-Alzola, "A theoretical framework to three-dimensional ultrasound reconstruction from irregularly sampled data," *Ultrasound Med. Biol.*, vol. 29, no. 2, pp. 255–269, 2003.
- [10] Y. Dai, J. Tian, D. Dong, G. Yan, and H. Zheng, "Real-time visualized freehand 3D ultrasound reconstruction based on GPU.," *IEEE Trans. Inf. Technol. Biomed.*, vol. 14, no. 6, pp. 1338–45, 2010.
- [11] A. S. Karnick, "High speed 3D ultrasound reconstruction : a comparative study between parallel and sequential processors," 1998.
- [12] S. H. Contreras Ortiz, T. Chiu, and M. D. Fox, "Ultrasound image enhancement: A review," *Biomed. Signal Process. Control*, vol. 7, no. 5, pp. 419–428, 2012.
- [13] Y. Guo, H. D. Cheng, J. Huang, J. Tian, W. Zhao, L. Sun, and Y. Su, "Breast ultrasound image enhancement using fuzzy logic.," *Ultrasound Med. Biol.*, vol. 32, no. 2, pp. 237–47,

- 2006.
- [14] A. Madabhushi and D. N. Metaxas, "Combining low-, high-level and empirical domain knowledge for automated segmentation of ultrasonic breast lesions," *IEEE Trans. Med. Imaging*, vol. 22, no. 2, pp. 155–169, 2003.
 - [15] N. Piliouras, I. Kalatzis, N. Dimitropoulos, and D. Cavouras, "Development of the cubic least squares mapping linear-kernel support vector machine classifier for improving the characterization of breast lesions on ultrasound," *Comput. Med. Imaging Graph.*, vol. 28, no. 5, pp. 247–255, 2004.
 - [16] X. Tang, "Texture information in run-length matrices," *Image Process. IEEE Trans.*, vol. 7, no. 11, pp. 1602–1609, 1998.
 - [17] Y. Y. Liao, J. C. Wu, C. H. Li, and C. K. Yeh, "Texture feature analysis for breast ultrasound image enhancement," *Ultrason Imaging*, vol. 33, pp. 264–278, 2011.
 - [18] W. Y. Zhang, R. N. Rohling, and D. K. Pai, "Surface extraction with a three-dimensional freehand ultrasound system.," *Ultrasound Med. Biol.*, vol. 30, no. 11, pp. 1461–73, 2004.
 - [19] M. Nakamoto, H. Hirayama, Y. Sato, K. Konishi, Y. Kakeji, M. Hashizume, and S. Tamura, "Recovery of respiratory motion and deformation of the liver using laparoscopic freehand 3D ultrasound system," *Med. Image Anal.*, vol. 11, no. 5, pp. 429–442, 2007.
 - [20] K. E. Lunn, K. D. Paulsen, D. W. Roberts, F. E. Kennedy, A. Hartov, and J. D. West, "Displacement estimation with co-registered ultrasound for image guided neurosurgery: A quantitative in vivo porcine study," *IEEE Trans. Med. Imaging*, vol. 22, no. 11, pp. 1358–1368, 2003.
 - [21] L. A. Platenik, M. I. Miga, D. W. Roberts, K. E. Lunn, F. E. Kennedy, A. Hartov, and K. D. Paulsen, "In vivo quantification of retraction deformation modeling for updated image-guidance during neurosurgery," *IEEE Trans. Biomed. Eng.*, vol. 49, no. 8, pp. 823–835, 2002.