



UNIVERSIDAD NACIONAL AUTÓNOMA DE MÉXICO

---

---



## **FACULTAD DE ODONTOLOGÍA**

DIAGNÓSTICO Y TRATAMIENTO DE LESIONES  
CERVICALES NO CARIOSAS TIPO ABFRACCIÓN.

### **T E S I N A**

QUE PARA OBTENER EL TÍTULO DE

**C I R U J A N O   D E N T I S T A**

P R E S E N T A:

MARIO ALEJANDRO SORIANO SOSA

TUTORA: Esp. ROSALÍA MARTÍNEZ HERNÁNDEZ

ASESORA: Mtra. DULCE MARÍA DEL CARMEN OLVERA MAZARIEGOS



Universidad Nacional  
Autónoma de México

Dirección General de Bibliotecas de la UNAM

**Biblioteca Central**



**UNAM – Dirección General de Bibliotecas**  
**Tesis Digitales**  
**Restricciones de uso**

**DERECHOS RESERVADOS ©**  
**PROHIBIDA SU REPRODUCCIÓN TOTAL O PARCIAL**

Todo el material contenido en esta tesis esta protegido por la Ley Federal del Derecho de Autor (LFDA) de los Estados Unidos Mexicanos (México).

El uso de imágenes, fragmentos de videos, y demás material que sea objeto de protección de los derechos de autor, será exclusivamente para fines educativos e informativos y deberá citar la fuente donde la obtuvo mencionando el autor o autores. Cualquier uso distinto como el lucro, reproducción, edición o modificación, será perseguido y sancionado por el respectivo titular de los Derechos de Autor.

Gracias a Dios por escuchar cuando le pedía consejo, cuando le pedía fuerza, cuando le pedía consuelo. Hoy le ofrendo este logro, le sigo orando para que ilumine mi camino me brinde paz y energía para seguir con los proyectos que sueño.

A mi padre Mario Soriano Reyes, quien me dio la vida y desde el primer momento que me abrazo supe que tendría todo su amor y apoyo incondicional, hoy te agradezco por siempre estar y darme las mejores palabras en los momentos indicados, me siento muy afortunado por tenerte.

A mi madre Georgina Sosa Ruiz, que te digo Ma, tu sabes que te amo por sobre todas las cosas, has sido mi mentora y ejemplo a seguir, en ti veo lo que significa el cariño con todos tus actos, madre eres pilar de este trabajo siéntete muy orgullosa.

A mis hermanos Paulina y Rodrigo, pensamos de manera diferente y actuamos conforme a nuestras necesidades, sin embargo, siempre seremos hermanos y confío en que ese lazo jamás se romperá a pesar de las dificultades, estoy seguro que siempre tomarán las mejores acciones que definirán su futuro, siempre hagan lo que le apasiona sean libres.

A mi sobrina Victoria, a ti por regalarme una sonrisa cuando más lo necesito, a ti por demostrarnos que la vida es alegría y que eres una guerrera, a pesar de tu corta edad eres muy observadora e inteligente sigue así llegaras muy lejos.

A mis tías, Betty y Silvia, siempre han estado desde que tengo memoria, han hecho y dicho cosas increíbles que demuestran mucho cariño, a ustedes las veo como mi segunda madre, son las mejores del mundo, gracias por todo su apoyo incondicional.

A mi Universidad Nacional Autónoma de México, me dio la oportunidad de ser un profesionista, en sus espacios encontré un sin fin momentos agradables, a mi universidad que me impulsa por seguir preparándome.

A mi Tutora, Rosalía Martínez, con estas semanas que trabajamos en conjunto me dio la oportunidad de conocer a una mujer excepcional, profesional, ética y trabajadora. Seguramente Dios me permitió encontrarla, por todo sus amables atenciones, gracias.

A mi Asesora, Dulce Olvera gracias por su tiempo para atender mi trabajo y entender que todos los días se aprende algo nuevo.

A todos quienes me acompañaron y ayudaron en algún punto de mi vida, quienes compartieron alegrías y tristezas, a todos los que creen en mis sueños y proyectos. Gracias!

## ÍNDICE

<b>INTRODUCCIÓN.....</b>	<b>5</b>
<b>OBJETIVO.....</b>	<b>6</b>
General. ....	6
Específico. ....	6
<b>CAPÍTULO 1.- DIENTE.....</b>	<b>7</b>
1.1.-Esmalte. ....	7
1.2.- Dentina.....	11
1.3.-Pulpa. ....	12
<b>CAPÍTULO 2.- TEJIDOS PERIODONTALES.....</b>	<b>13</b>
2.1.-Encía.....	13
2.2.-Cemento. ....	14
2.3.-Ligamento Periodontal.....	15
2.4.-Hueso. ....	17
<b>CAPÍTULO 3.- RECESIÓN GINGIVAL.....</b>	<b>19</b>
3.1.-Clasificación de Sullivan y Atkins.....	20
3.2.-Clasificación de Miller. ....	20
<b>CAPÍTULO 4.- LESIONES CERVICALES NO CARIOSAS....</b>	<b>22</b>
4.1.- Definición. ....	22
4.2.- Etiología. ....	23
4.3 Clasificación. ....	25
4.3.1-Abfracción. ....	27
4.3.1.1.- Definición. ....	27

4.4.-Trauma por oclusión.....	28
4.4.1.-Definición.....	28
4.4.1.1.- Trauma por oclusión primario.....	29
4.4.1.2.-Trauma por oclusión secundario.....	29
4.4.1.3.-El papel del trauma por oclusión en la etiología de la abfracción.....	30
<b>CAPÍTULO 5.-DIAGNÓSTICO DE ABFRACCIONES.....</b>	<b>32</b>
5.1.- Factores de riesgo.....	32
5.2.-Correlación con otras áreas.....	35
5.3.1.- Periodoncia.....	35
5.3.2.- Prótesis. ....	37
5.3.3.- Endodoncia. ....	38
<b>CAPÍTULO 6.- TRATAMIENTO DE LA ABFRACCIÓN.....</b>	<b>40</b>
6.1.- Ajuste oclusal y férulas oclusales.....	40
6.2.- Desensibilizantes. ....	42
6.3.-Quirúrgico-Rehabilitador.....	43
6.4.-Rehabilitador exclusivamente.....	48
<b>CONCLUSIONES.....</b>	<b>49</b>
<b>REFERENCIAS BIBLIOGRÁFICAS. ....</b>	<b>50</b>

## **INTRODUCCIÓN.**

El siguiente trabajo tiene como finalidad la revisión de la literatura sobre el tema Lesiones Cervicales No Cariosas (**LCNC**) tipo Abfracción. Se buscó información sobre el tema en ENTREZ PUBMED desde 2010 a la fecha, así como en libros básicos de Histología y Periodoncia.

Se consultaron 24 artículos relacionados al tema y los libros Histología y Embriología de Gómez de Ferraris, Periodoncia e Implantología Clínica de Lindhe, Periodoncia e Implantología de Vargas, Lesiones Cervicales no Cariosas e Hipersensibilidad Cervical de Paulo Soares y Grippo y Lesiones Cervicales No Cariosas de Nélide Cuniberti.

La etiología de las **LCNC** es multifactorial (estrés cervical, carga oclusal, técnicas de cepillado inadecuadas o la ingesta de alimentos ácidos, etc.) lo que complica su adecuado diagnóstico y plan de tratamiento.

Durante años el tratamiento de las **LCNC** se centró en la colocación de resinas en zonas vestibulares radiculares, sin embargo las lesiones presentan recidiva debido a la falta de diagnóstico y tratamiento integral.

En la actualidad están trabajando en interdisciplinaria endodoncia, periodoncia y prótesis con el apoyo de otras áreas como psicología y nutrición con el objeto de brindar el tratamiento adecuado.

La abfracción es una **LCNC**, es producto de la acumulación progresiva de fuerzas traccionales y compresivas que causan microfracturas y el desequilibrio interno en la estructura dental.

En asociación a este tipo de lesiones se pueden presentar recesiones gingivales que exponen las superficies radiculares a la cavidad bucal.

## **OBJETIVO.**

### **a) General**

Identificar los tipos de lesiones cervicales no cariosas.

### **b) Específicos.**

Establecer los elementos que determinan un adecuado diagnóstico de abfracción.

Evaluar los protocolos de tratamiento para las lesiones tipo abfracción.

## **CAPÍTULO 1.- DIENTE**

La palabra diente viene del latín *dens, dentis*. De ahí también las palabras: dentistas, dentículo, dentífrico, dentadura, dental, órgano dentario.

Está compuesto por capas de tejidos especializados. El *esmalte* es la capa más externa que recubre a la *dentina* que a su vez reviste a la *pulpa dental* y el *cemento* recubre las raíces de los dientes.

### **1.1.-Esmalte**

Es el tejido más duro del organismo debido a que estructuralmente está constituido por millones de prismas altamente mineralizados que lo recorren en todo su espesor desde la conexión amelodentinaria (CAD) a la superficie externa o libre en contacto con el medio bucal. La dureza del esmalte se debe a que posee un porcentaje muy elevado (95%) de matriz inorgánica y muy bajo (0.36-2%) de matriz orgánica. Los cristales de hidroxiapatita constituidos por fosfato de calcio representan el componente inorgánico del *esmalte*.

Existen sin embargo una serie de características que hacen del esmalte un tejido único. Dichas características son las siguientes:

- 1.-Embriológicamente deriva del órgano del esmalte, de naturaleza ectodérmica, que se origina de una proliferación localizada del epitelio bucal.
- 2.-La matriz orgánica del esmalte es de naturaleza proteica con agregado de polisacáridos y en su composición química no participa el colágeno.
- 3.-Los cristales de hidroxiapatita del esmalte se hallan densamente empaquetados y son de mayor tamaño que los de otros tejidos mineralizados (Fig. 1).



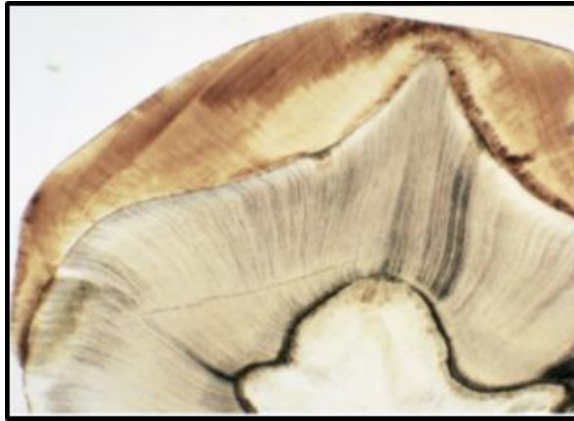


Fig 1. Fotomicrografía de la corona de un diente.<sup>8</sup>

A nivel cervical, el espesor del esmalte es mínimo y se relaciona con el *cemento* pudiendo hacerlo de varias maneras, denominados casos de Choquet:

- El *cemento* cubre el *esmalte* (es lo más común y corresponde al 60% de los casos observados).
- El *esmalte* cubre el *cemento* (es lo menos frecuente y no explicable desde el punto de vista embriológico).
- El *esmalte* y el *cemento* contacta y no queda *dentina* descubierta (se presenta en el 30% de los casos observados).
- El *esmalte* y *dentina* no contactan y queda *dentina* al descubierto. En el cuello dentario, el esmalte se relaciona con la encía por medio de la unión dentogingival.

### **Propiedades Físicas del esmalte**

En la escala de Mohs de 1 a 10 determina la dureza de ciertas sustancias y equivale a la apatita. La dureza adamantina se origina desde la superficie libre hasta la conexión amelodentinaria, esto indica que está en relación directa con el grado de mineralización. Estudios recientes establecen los valores promedios de dureza del esmalte en dientes permanentes entre 3.1

y 4.7 GPa. (El GPa se define como la presión que ejerce una fuerza de 1 newton sobre una superficie de 1 metro cuadrado normal a la misma).

Elasticidad: es muy escasa pues depende de la cantidad de agua y de sustancia orgánica que posee. Por ello es un tejido frágil con tendencia a las macro y microfracturas.

La elasticidad es mayor en la zona de cuello y vaina de los prismas por el mayor contenido de sustancia orgánica.<sup>8</sup>

Permeabilidad: Es extremadamente escasa y se ha visto mediante marcadores radiactivos o radioisótopos que el esmalte puede actuar como una membrana semipermeable.

Los iones de flúor sustituyen grupos hidroxilos del cristal de apatita y lo tornan menos soluble a los ácidos, lo que hace más resistentes a la superficie externa del esmalte al ataque de la caries.

## **Composición Química del Esmalte**

### **Matriz inorgánica**

El *esmalte* está constituido químicamente por una matriz orgánica (1-2%), una matriz inorgánica (95%) y agua de (3-5%).

Los compuestos proteicos que forman la matriz orgánica son los siguientes:

1. Amelogeninas, que presentan el 90% y se localizan en todo el esmalte.
2. Enamelinas, entre el 2-3% se localizan en la periferia de los cristales formando una cobertura.
3. Ameloblastinas, 5% se localiza en la periferia de los prismas.
4. Tuftelina, 1-2% localiza en la unión amelodentinal.
5. Parvalbúmina su función está asociada al transporte de calcio del medio intracelular al extracelular.<sup>8</sup>

## **Matriz inorgánica**

Está constituida por sales minerales cálcicas básicamente de fosfato y carbonato. Dichas sales, de acuerdo con estudios realizados con difracción de rayos X, muestran una organización de apatita que responde, al igual que ocurre en hueso, *dentina* y *cemento*, a la fórmula general  $\text{Ca}_{10}(\text{PO}_4)_6(\text{OH})_2$ .

Los iones de flúor pueden sustituir a los grupos de hidroxilos (uno de cada cuarenta) en el cristal de hidroxiapatita y convertirlo en un cristal de fluorhidroxiapatita que lo vuelve más resistente (menos soluble) a la acción de los ácidos y por ende más resistente a la caries.

## **Arquitectura del esmalte**

La unidad estructural básica del *esmalte* es el prisma, constituido por cristales de hidroxiapatita. Los prismas son estructuras longitudinales que se dirigen desde la conexión amelodentinaria hasta la superficie del *esmalte*, el curso del prisma es sinusoidal (con curvas), el diámetro es menor al inicio y más ancho en la superficie. Se observa por medio de un microscopio óptico como bandas delgadas e irregulares en cortes longitudinales y en cortes transversales secciones ovoides irregulares o escamas de peces, por medio del microscopio electrónico se ha podido diferenciar bien la imagen del prisma (ojo de cerradura) con una cabeza y cola la cual se intercalan para formar el *esmalte*. El número de prismas varían en relación al tamaño de la corona y se encuentran estrechamente asociados entre sí dando un aspecto de engranaje lo que le proporciona mayor resistencia, la cabeza soporta el choque y la cola la distribuye durante la masticación.

Los prismas presentan diferentes direcciones en relación al eje longitudinal del diente (Fig. 2), en el siguiente dibujo se puede apreciar dicha distribución donde se pueden observar diferentes tipos de ángulos (agudos, rectos y obtusos).<sup>8</sup>

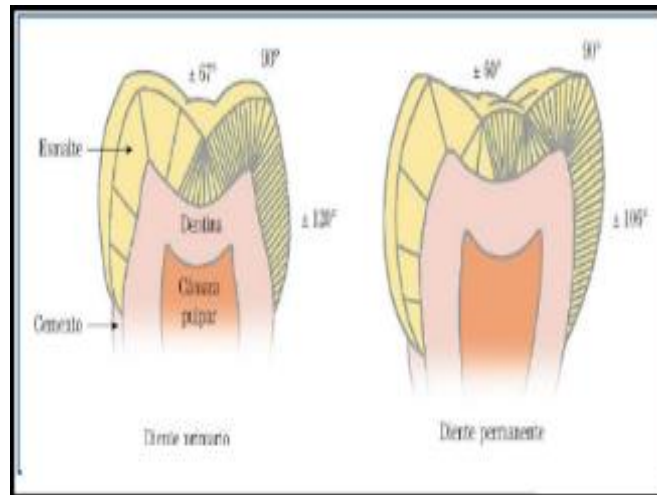


Fig 2. Dirección de los prismas del esmalte. <sup>8</sup>

## 1.2.- Dentina

La *dentina* es el tejido mineralizado de la mayor parte de la estructura dentaria, es un tejido conjuntivo a vascular mineralizado, atravesado en su totalidad por túbulos dentinarios. Es revestida por el *esmalte* en su porción coronal y por el *cemento* en su porción radicular. La zona limítrofe entre el *esmalte* y la *dentina* se denomina límite amelocementario, representa una zona en la que se conectan los tejidos de diferente origen embrionario.

Es aproximadamente de: un 70% de materia inorgánica, un 20% de materia orgánica y un 10% de agua en peso. La materia inorgánica consiste principalmente de cristales de hidroxiapatita y en menor proporción fosfatos amorfos, carbonatos, etc. La composición química de la hidroxiapatita no es como la del *esmalte*, ya que contiene una proporción mayor de carbonato y magnesio. Se trata de cristales más pequeños (diez veces menores) y guardan similitud con los del hueso y *cemento*, están distribuidos dentro de las fibras colágenas de la matriz orgánica, así como fuera y entre éstas. De la matriz orgánica, alrededor del 91 % es colágeno tipo I, el colágeno es una proteína cuya unidad básica estructural es el tropocolágeno, este se

ensambla formando fibrillas y éstas a su vez forman fibras. El colágeno no es más que una red de fibras. El resto de las proteínas presentes no colagenosas, como la fosforina dentinaria (DPP) que es la más abundante después del colágeno, proteoglicanos y glucosaminoglicanos, estos dos últimos le otorgan propiedades elásticas y flexibilidad que evitan la fractura del *esmalte*.<sup>8</sup>

### **1.3.-Pulpa**

Es un tejido conjuntivo laxo especializado. Es el soporte de las estructuras celulares, vasculares y nerviosas del diente como son los odontoblastos, fibroblastos y células mesenquimáticas indiferenciadas, factores de crecimiento, la cual se encuentra rodeada por la *dentina*. El tejido mesenquimal procede del mesodermo (la lámina intermedia en el disco embrionario trilaminar) durante el desarrollo embrionario. Son las células del tejido conjuntivo que conservan la potencialidad (pluripotenciales) de las del mesénquima, es decir, la capacidad de originar cualquier otra célula del tejido conjuntivo (células del tejido conectivo fibroso, células musculares lisas, células adiposas y células sanguíneas). Están localizadas frecuentemente a lo largo de las paredes de los vasos sanguíneos, particularmente de los capilares, por lo que son llamadas células perivasculares o adventicias. En el tejido pulpar se describen zonas concéntricas diferentes histológicamente: zona odontoblástica, zona pobre en células o acelular, zona rica en células y zona de pulpa propiamente dicha o núcleo pulpar.<sup>8</sup>

## **CAPÍTULO 2.- TEJIDOS PERIODONTALES**

El término **periodonto** (latín *peri*, alrededor griego *odonto*, *diente* = tejidos de soporte y revestimiento del diente). El *cemento* es considerado por algunos autores como parte del periodonto dado que junto con el hueso, sirve de soporte para las fibras del ligamento periodontal.

- Encía.
- Hueso Alveolar
- Ligamento Periodontal.
- Cemento Radicular.

### **2.1. Tejidos Periodontales**

Se considera a los tejidos que cubren y soportan al diente constituidos por dos tejidos blandos: encía y ligamento periodontal, dos tejidos duros o mineralizados: cemento radicular y hueso alveolar. Su función es la inserción del diente al alvéolo, resistir y resolver las fuerzas generadas por la masticación, el habla y la deglución, así como, mantener la integridad de la superficie separada al medio ambiente externo e interno. La adaptación a los cambios estructurales asociados con el uso y envejecimiento a través del remodelado y regeneración continúa. La defensa contra influencias nocivas del medio ambiente que están presentes en la cavidad bucal.<sup>32</sup>

### **2.2.- Encía**

La encía pertenece a la mucosa que cubre el proceso alveolar y rodea a los dientes en la parte cervical. Se extiende desde el margen de la encía marginal hasta la línea mucogingival. Es el único tejido periodontal visible a la exploración.

La encía se clasifica, según su ubicación, en tres zonas: la encía insertada o adherida, la cual se adhiere directamente al hueso alveolar subyacente; la

encía libre o marginal, que se localiza coronalmente a la encía insertada, correspondiendo a un pequeño borde de mucosa que rodea al diente pero no se une a éste y la encía interdientaria que se encuentra entre los dientes por debajo del punto de contacto.

La línea mucogingival representa la unión entre la encía insertada y la mucosa alveolar. Esta línea marca la diferencia en la queratinización y translucidez entre la mucosa alveolar y la encía adherida o insertada, en ocasiones, esta línea es difusa y en la región palatina no existe, sino más bien, la encía se une imperceptiblemente con la mucosa masticatoria del paladar.

### **2.3. Cemento**

El *cemento* es la delgada capa de tejido conectivo mineralizado especializado que cubre la *dentina* de las raíces de los dientes y en ocasiones pueden formarse sobre el *esmalte* de los dientes. Sirve para anclar el diente al hueso alveolar vía las fibras de colágena del ligamento periodontal ya que en él se insertan las fibras de Sharpey.

#### **Funciones del Cemento**

El *cemento* forma una interface entre la *dentina* y el ligamento periodontal, tiene varias funciones:

- Proporcionar el anclaje de los dientes al hueso alveolar por medio de la inserción de las fibras de colágeno del ligamento periodontal.
- Sirve como una capa protectora para la *dentina*.
- Mantiene la integridad de la raíz debido a que es un tejido mineralizado altamente sensible.<sup>32</sup>
- El *cemento* es un tejido mineralizado de color amarillento y de superficie mate.

- Es menos duro que la *dentina*. Su grosor aumenta con la edad siendo mayor en la zona apical que cervicalmente teniendo un espesor de 0.005 a 0.6 mm.

### **Composición**

Contiene, por peso, un 65% de material inorgánico, 23% de material orgánico y 12% de agua y, por volumen, contiene un 45% de material inorgánico, 33% de material orgánico y 22% de agua.

Se ha sugerido que el cemento contiene proteínas del *esmalte* ya que las células de la vaina epitelial de Hertwig sintetizan amelogeninas que se acumulan sobre la superficie radicular durante su formación.<sup>8</sup>

### **Tipos de unión amelocementaria**

Tres tipos de relación pueden existir en cuanto a la unión cemento *esmalte*. Aproximadamente, en 30% de los dientes humanos, el cemento y el *esmalte* se unen borde a borde, formando una unión cemento *esmalte* bien definida en el margen cervical, en 10% existe un espacio entre el cemento y el *esmalte*, dejando expuesta la *dentina* radicular y en cerca del 70% de los casos, el cemento traslapa el *esmalte*.<sup>32</sup>

### **2.3.-Ligamento Periodontal**

El ligamento Periodontal es un tejido conectivo, especializado, muy fibroso, vascularizado y altamente celular, el cual rodea las raíces de los dientes. Se encuentra entre el cemento radicular y el hueso que forma la pared del alveolo dentario. A una distancia de 1-1.5 mm apical a la unión cemento *esmalte*.

El tamaño del ligamento periodontal es muy pequeño, en la radiografía periapical puede observarse el espacio que ocupa, el cual tiene la forma de



un reloj de arena, esto es, más estrecho en el tercio medio radicular y más ancho en los tercios apical y cervical. Su ancho varía de 0.15 a 0.4 mm y conforme aumenta la edad muestra una disminución progresiva de su espesor.<sup>32</sup>

## **Composición**

Al igual que otros tejidos conectivos, el ligamento periodontal consta de una matriz extracelular constituida por fibras, sustancia fundamental y células relacionadas con la formación de los tejidos periodontales, así como una gran cantidad de vasos sanguíneos y nervios.

El ligamento periodontal es un tejido predominante fibroso. Sus fibras están formadas principalmente por colágena tipo I y tipo III, aunque también participan las colágenas tipos V, VI, XII y XIV, con fibras individuales de menor diámetro que las fibras de colágeno. Esta diferencia se cree que se debe a la vida media corta de la colágena del ligamento, por lo cual tiene menos tiempo de ensamble fibrilar.<sup>32</sup>

## **Fibras principales**

Las fibras del ligamento periodontal están formadas a su vez por fibrillas de colágena que se disponen en diversos haces de fibras bien definidos semejando cuerdas unidas, las cuales se remodelan continuamente, mientras que la fibra completa mantiene su arquitectura y función. De esta forma las fibras son capaces de adaptarse a las continuas cargas sobre ellas. Estos haces de fibras se disponen en grupos que fácilmente pueden verse al microscopio corriendo entre el diente y el hueso, constituyendo los haces de fibras principales del ligamento periodontal y son:

De la cresta alveolar.- Se insertan al cemento justo por debajo de las fibras gingivales y se dirigen hacia abajo y afuera para insertarse en la cresta del alveolo.

Horizontales.- Se encuentran apical al grupo de la cresta alveolar y corren en ángulo recto al eje axial de los dientes, desde el cemento hasta el hueso, justo por debajo de la cresta alveolar.

Oblicuas.- Son las fibras más numerosas del ligamento periodontal y corren desde el cemento en dirección oblicua hasta insertarse coronalmente al hueso.

Apicales.- Se irradian desde el cemento alrededor del ápice radicular hasta el hueso, formando la base del alveolo.

Interradiculares.- Se encuentran entre las raíces de los dientes multirradiculares y corren desde el cemento hasta el hueso formando la cresta del septum interradicular.<sup>32</sup>

## **2.4.- Hueso**

El hueso alveolar forma parte de los tejidos periodontales y forma la pared ósea de los alveolos que sostiene a los dientes. Se ubica a 2 mm de la unión *cemento esmalte* y corre a lo largo de la raíz, terminado en el ápice de los dientes. Se forma conjuntamente durante el desarrollo y erupción de los dientes y se reabsorbe gradualmente cuando los dientes se pierden.

Radiográficamente el hueso alveolar es un hueso compacto que se observa como una línea radiopaca que rodea a la raíz del diente por lo que también se le ha denominado "lámina dura".

El hueso alveolar se forma a partir de células del folículo dental junto con el cemento radicular y el ligamento periodontal. Presenta múltiples perforaciones, a través de las cuales pasan numerosos vasos sanguíneos, linfáticos y fibras nerviosas hacia el ligamento periodontal.

La porción de hueso alveolar que directamente cubre al alveolo se denomina hueso alveolar propiamente dicho y en él se insertan las fibras del ligamento

periodontal.<sup>32</sup>

El hueso alveolar ésta en constante remodelación debido a que debe responder a las demandas funcionales ejercidas por las fuerzas de masticación y al movimiento menor constante de los dientes.

La remodelación del hueso alveolar es similar a la de hueso en general. Sin embargo, su resorción es asincrónica, de modo que la inserción de las fibras del ligamento periodontal se pierden solamente de forma local y por cortos periodos. Durante la migración dentaria la distribución de fuerzas es tal, que el hueso se pierde por resorción en una superficie de la pared del alveolo se equilibra por la formación ósea a lo largo de la superficie opuesta. Este balance, junto con la continua deposición del cemento a través de toda la vida, mantiene una relación más o menos constante entre la superficie radicular y la del alveolo.<sup>32</sup>

### **Composición**

La parte orgánica del hueso alveolar, ésta constituida en un 95% por un componente fibrilar, predominantemente de colágena tipos I, III y el 5% restante está formado por un componente no fibrilar de proteínas no colagenosas y moléculas regulatorias. Los análisis bioquímicos han mostrado la presencia de polipéptidos biológicos como la sialoproteína ósea y osteopontina así como los proteoglicanos osteocalcinina, osteonectina, proteínas morfogenéticas óseas.

### **CAPÍTULO 3.- RECESIÓN GINGIVAL**

La recesión gingival es definida como la migración patológica en sentido apical del margen gingival que conduce a la exposición de la superficie radicular, aproximadamente el 50% de las recesiones gingivales están asociadas con **LCNC**.<sup>15</sup>

La encía que presenta recesión puede presentar algún grado de inflamación. La recesión se localiza en ocasiones en un diente en una sola superficie, en un grupo de dientes o puede generalizarse a través de la boca.

En poblaciones que presentan buenas medidas de higiene oral las recesiones marginales son más frecuentes en las superficies bucales y parece ser más común en dientes unirradiculares que en molares. Al mismo tiempo, se ha enfocado la atención en los aspectos etiológicos, implicando muchos factores en la recesión gingival. Al menos tres tipos de recesiones gingivales pueden considerarse: 1) recesiones asociadas a factores mecánicos, predominantemente técnicas de cepillado inadecuadas y factores iatrogénicos, 2) recesiones asociadas a lesiones inflamatorias inducidas por placa bacteriana, en casos de dehiscencias asociadas a periodonto delgado y en casos de dientes en malposición y 3) recesiones asociadas a formas generalizadas de enfermedad periodontal destructiva. Su etiología está determinada por una serie de factores predisponentes y desencadenantes. Los factores predisponentes pueden ser anatómicos y asociados a trauma oclusal. Los anatómicos incluyen escasa encía adherida, mal posición dentaria y apiñamiento, prominencia radicular, dehiscencias óseas e inserción alta de frenillos que dificultan una adecuada higiene. Los asociados a trauma oclusal abarcan anatomía del tejido óseo alveolar circundante a la raíz del diente e intensidad y duración del trauma.<sup>24</sup>

Informes recientes indican que hay una prevalencia substancial en el aumento de las recesiones en la población mundial, incrementándose significativamente después de la quinta década. Esto motiva a que ciertos investigadores suponen que la recesión es un proceso fisiológico vinculado con el envejecimiento. Sin embargo, aún no se presentan pruebas convincentes sobre un cambio fisiológico de la inserción gingival. La migración apical gradual es, con mucha probabilidad, el resultado del efecto acumulativo de una afección patológica, traumatismos menores directos y repetidos a la encía.<sup>25</sup>

### **3.1.- Clasificación de Sullivan y Atkins**

Para agrupar las recesiones gingivales existen básicamente dos clasificaciones reportadas en la literatura, la de Sullivan y Atkins y la de Miller.

Sullivan y Atkins clasificaron la recesión gingival en cuatro categorías morfológicas:

- Superficial-estrecho.
- Superficial-amplio.
- Profundo- estrecho.
- Profundo-amplio.

### **3.2.- Clasificación de Miller**

En los defectos de clase I y clase II Miller determinó lo siguiente, se puede lograr el recubrimiento radicular completo (100%), mientras que las recesiones tipo III sólo se puede conseguir un recubrimiento parcial. La recesión tipo IV no es posible de recubrimiento radicular.<sup>32</sup>

Miller utilizando injertos epitelizados en 100 sitios, mezcló con ácido cítrico y logró 100% de cubrimiento radicular en recesiones Clase I y 88% en defectos

clase II. Otros autores reportan recubrimientos radiculares de solamente 36% y 44% utilizando injertos epitelizados.<sup>23</sup>

En 1985 determinó la siguiente categorización de las recesiones gingivales (Fig. 3):

Clase I: Recesión de tejido marginal que no se extiende hasta la unión mucogingival, no hay pérdida de hueso ni de tejido blando en el área interdientaria.

Clase II: Consiste en una recesión de tejido marginal que se extiende apical a la línea mucogingival; no hay pérdida de tejido interproximal.

Clase III: Existe una migración de tejido marginal gingival que se extiende apical a la unión mucogingival, en dientes con pérdida de altura del periodonto proximal.

Clase IV: Es una recesión de tejido marginal que se extiende apical a la línea mucogingival con pérdida ósea grave y de tejido interdental.<sup>15</sup>

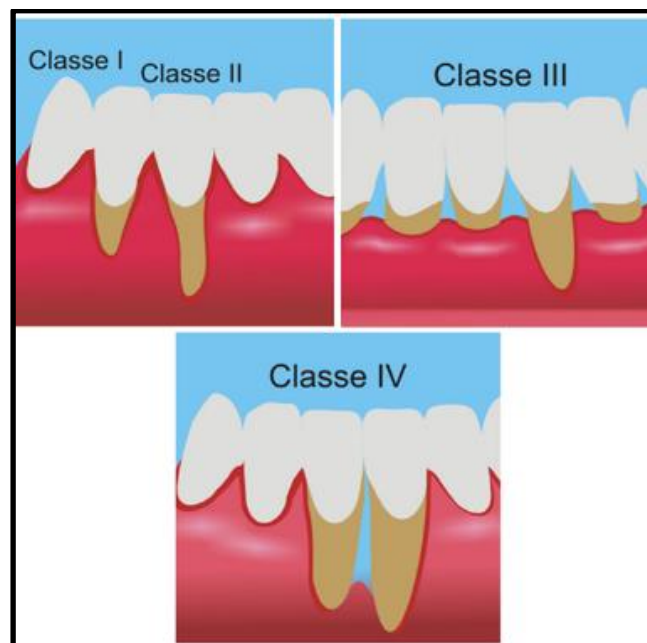


Fig 3. Clasificación Miller.<sup>11</sup>

## **CAPÍTULO 4.- LESIONES CERVICALES NO CARIOSAS**

### **4.1.- Definición**

Fauchard fue el primero en utilizar el término erosión como resultado de un mecanismo químico, mencionando que el esmalte presenta desgaste por un corrosivo. Aunque Fauchard no hizo la mención de **LCNC**, su concepto de la erosión por desgaste químico estuvo presente durante casi 300 años y está implícito con frecuencia como un factor en la etiología de la **LCNC**. El inglés anatomista y fisiólogo John Hunter 1778 realiza la primera descripción clara de lo que ahora denominamos lesiones cervicales no cariosas.<sup>7</sup> Hunter interpreta estas deformaciones como debilidad inherentes en los dientes. En 1849, Chapin Harris, el padre de la ciencia dental Americana, relaciona a las LCNC con la hipersensibilidad de la dentina en cervical. En 1851, un dentista alemán llamado U. Zsigmondy publicó un documento que describe **LCNC** en los dientes como un defecto *cuneiforme*, mencionando que se caracterizan por tener el aspecto de fracturas triangulares resultado de la flexión.

Miller formuló la teoría quimioparasitaria de la caries. Esta teoría sostuvo que la caries es el resultado de los ácidos producidos por las bacterias orales después de la fermentación de los azúcares. En 1907, Miller publicó sus "Experimentos y observaciones de tejidos dentales designados de diversas maneras como erosión, abrasión y abrasión química". Encontró que por la acción mecánica del cepillo de dientes combinado con diversos materiales, incluyendo conchas de ostras en polvo, cenizas de puros o tiza preparada con una pequeña cantidad de piedra pómez, estos agentes erosionan severamente los dientes, particularmente en la región cervical provocando una recesión gingival.<sup>26</sup>

En 1962, con la aparición de la ingeniería biodental Körber quien calculó la deformación elástica en los dientes. Llegó a la conclusión de que las fuerzas

aplicadas verticalmente daban origen a la flexión (que causa la tensión y la compresión) en la región de cervical.<sup>24</sup>

#### **4.2.- Etiología**

Numerosos estudios de Spranger tuvieron una gran influencia en la comprensión de la etiología del **LCNC**. Lo reconoció como una enfermedad multifactorial, indicando que los mecanismos de estrés, biocorrosión y la fricción están involucrados en su génesis. Además, en su hallazgo menciona que al estar expuesta la superficie dentinaria se presenta de manera inmediata un recubrimiento por microorganismos generando una reacción inflamatoria local de la encía, la cual estimula una mayor presencia de fluidos creviculares.<sup>24</sup>

Lee y Eakle plantearon la hipótesis de que los esfuerzos de tracción creados en el diente durante la carga oclusal pueden tener un papel en la etiología **LCNC**. Describieron tres tipos de estrés aplicado a los dientes durante la masticación y la parafunción:

- Compresiva: la resistencia a la compresión.
- Tracción: la resistencia al estiramiento.
- Cizallamiento: resistencia a torsión o deslizamiento.

El estrés como factor endógeno, se manifiesta en la región cervical generando tensión, ha sido implicado por muchos investigadores el causal de la pérdida de la unión cemento esmalte, a continuación se presentan diversos factores de estrés:

- Oclusión, contactos prematuros.
- La masticación de alimentos duros.
- Los aparatos de ortodoncia y ortopedia.



La biocorrosión es la pérdida de tejido duro dental uno de los factores es por la placa bacteriana residente. La etiología de la caries es aceptada implicando tanto bacterias acidogénicas como mecanismos proteolíticos. Las condiciones orales de biocorrosión, como la disminución del flujo salival, la bulimia que produce la pérdida de esmalte en región palatina de los dientes anteriores maxilares y en casos más severos en las superficies vestibulares de dientes posteriores.<sup>6</sup> Cualquier condición que produzca xerostomía tendrá como consecuencia un riesgo de biocorrosión. A continuación se hace referencia a diversos factores causales de biocorrosión:

- Fluido gingival crevicular.
- El jugo gástrico en pacientes con ERGE (enfermedad reflujo gastroesofágico).
- Bulimia.
- El consumo de ácidos cítricos, zumos y bebidas frutales.
- Aplicación tópica de cocaína a la vía oral.<sup>23</sup>

La oclusión tiene un papel importante en la etiología de las **LCNC**, se relaciona con los hábitos parafuncionales, por ser un factor que exacerba el desarrollo de las lesiones, se ha demostrado en múltiples estudios donde se evalúan a sujetos mientras duermen el aumento de contacto sobre las caras oclusales, llevando a un aumento de presión de las mismas, siendo esta parafunción el bruxismo.<sup>18</sup>

Las fuerzas biomecánicas oclusales causan pérdida microestructural de tejido dental, las fuerzas de tensión y compresión que se presentan en la zona cervical de los dientes es donde se puede presentar mayor afectación por la interrupción de enlaces en los cristales de hidroxapatita.

Bajo un esquema patognomónico se hace evidente los factores, físicos, químicos y mecanismos que pueden ocurrir sinérgicamente, secuencial o

alternativamente, un ejemplo sería en presencia de estrés, que resulta en compresión, flexión y tensión manifestándose en microfracturas y con ello el origen de abfracción.<sup>6</sup>

### 4.3 Clasificación

La erosión, la abrasión, la atrición y abfracción o lesiones combinadas, producen alteraciones en el diente y se manifiestan principalmente como desgaste dental. Cada clasificación corresponde a un proceso diferente con características clínicas específicas. Las clasificaciones realizadas hasta ahora no tienen una prevalencia exacta porque los índices no miden necesariamente una etiología específica, o porque las poblaciones del estudio pueden ser diversas en edad y características.<sup>7</sup>

La erosión se define como la pérdida progresiva de sustancia dental por procesos químicos que no implican acción bacteriana, produciendo defectos que son depresión en forma de cuña a menudo en la cara oclusal facial y cervical<sup>14</sup> (Fig. 4). La exposición de ácidos conduce a la disolución selectiva de componentes específicos de la superficie del diente. Ha sido descrito que la disolución del *esmalte* dental puede tener un pH crítico de 5.5. Un estudio realizado por Shellis y colegas demostró que después de un ajuste inicial las velocidades de disolución del *esmalte* y de la hidroxiapatita fueron constantes, mientras que la de la dentina disminuyó con el tiempo. La velocidad de disolución aumenta el pH siendo más marcado en el *esmalte*, esta diferencia es muy probable debido a la alta concentración de materia inorgánica del *esmalte* como se observó en un estudio de Grippo y Simring.<sup>7</sup>

La abrasión representa una pérdida patológica de la sustancia del diente resultante del desgaste biomecánico y se ejemplifica por el cepillado dental impropio o excesivo.<sup>14</sup> Esta condición generalmente se acompaña de una recesión marginal en los tejidos y puede afectar a uno o más dientes. Los

tomates, el yogur y los aderezos para ensaladas tienen alta acidez debido a su contenido de vinagre o subproductos de fermentación. Esta acidez se minimiza a menudo cuando se combina con otros alimentos. El ácido cítrico, muy probablemente el aditivo más utilizado en las bebidas, tiene una gran afinidad para atacar los dientes, causando una rápida degradación.<sup>19</sup>

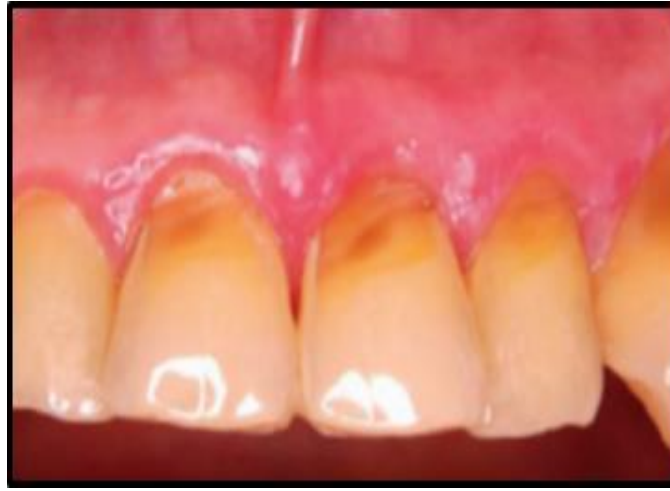

Fig 4. Lesión erosiva.<sup>17</sup>

Por otro lado la abrasión mecánica del cepillado que arrastra los prismas debilitados por el ácido es considerada una **LCNC** combinada.<sup>19</sup>

La atrición se define como el acto de moler por fricción, resultado de una parafunción masticatoria.<sup>14</sup> Esto afecta típicamente las superficies oclusales en bordes incisales de los dientes.<sup>6</sup>

A esta clasificación se agrega un nuevo tipo de desgaste enunciado por McCoy y definido por Grippo. La abfracción es la lesión en forma de cuña causada por fuerzas oclusales excéntricas que llevan a la flexión dental. Grippo, Lee y Eackle la redefinieron como la ruptura de prismas del *esmalte*, *cemento* y *dentina*.<sup>6</sup>

## 4.2 ABFRACCIÓN

### 4.2.1 Definición

La palabra abfracción viene del latín “**ab**” que significa lejos y “**fractio**” que significa rompimiento.<sup>18-7</sup>

Abfracción se define como la pérdida patológica del tejido duro del diente causado por fuerzas biomecánicas tal pérdida se piensa que es el resultado de la flexión y degradación por desgaste químico en el esmalte y/o dentina.<sup>14</sup>

Abfracción es un término acuñado por Grippo (1991), lo define como una pérdida patológica de tejido duro, originado por fuerzas mecánicas, debido a la flexión dental en el *esmalte* y la *dentina*.<sup>22</sup>

Al examen clínico se puede observar diferentes formas sobre la superficie dental, unas de ellas irregular con tendencia a una forma de *cuña* profunda con estrías y grietas, la otra forma registrada se manifiesta con ángulos y márgenes definidos, los dientes con mayor afectación son los dientes, caninos y premolares.<sup>18-22</sup> (Fig. 5).

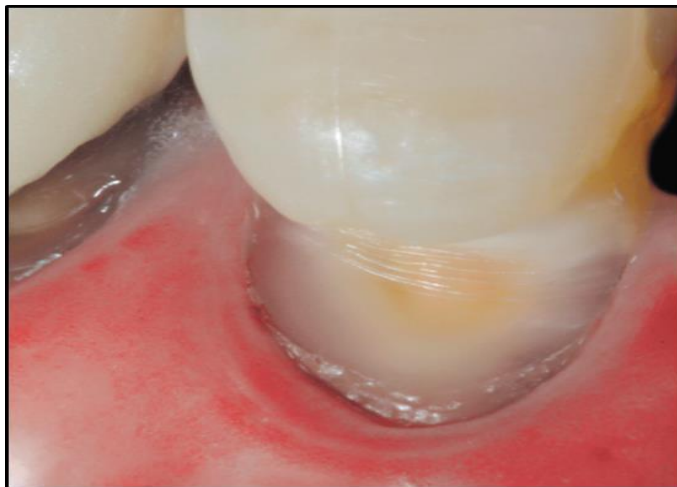


Fig 5. Lesión tipo abfracción que permite ver dentina esclerótica .<sup>31</sup>

### 4.3.-Trauma por oclusión

El trauma oclusal se define como trauma en el periodonto por fuerzas funcionales o parafuncionales que causando daño al aparato de inserción del periodonto, superando sus capacidades adaptativas y reparativas; esto puede ser progresivo o auto limitante.<sup>9-14</sup>

Es un término que se utiliza para describir las alteraciones patológicas o los cambios adaptativos que se desarrollan en el periodonto como resultado de las fuerzas que producen los músculos masticatorios. Es solo uno de los muchos términos que se han utilizado para describir estas alteraciones del periodonto. Otros términos que se usan a menudo son: *oclusión traumatizante, traumatismo oclusal, oclusión traumatógena, traumatismo periodontal y sobrecarga*. Además de lesionar los tejidos periodontales, la fuerza oclusal excesiva también puede dañar, por ejemplo, la articulación temporomandibular, los músculos masticatorios y el tejido pulpar.

Stillman definió el traumatismo oclusal como “una situación en la cual se producen lesiones de las estructuras de sostén de los dientes como consecuencia del acto de poner en contacto los maxilares”. En 1978 la Organización Mundial de la Salud (OMS) definió el trauma oclusal como “una lesión del periodonto causada por fuerzas ejercidas en forma directa o indirecta por los dientes del maxilar antagonista”.

En la literatura odontológica la lesión asociada con el trauma oclusal se divide en traumatismo *primario* y *secundario*.<sup>15</sup>

#### 4.3.1. Trauma oclusal primario

La forma *primaria* incluye reacciones tisulares generadas en torno a un diente con periodonto de altura normal.<sup>15</sup> Estos ocurren en presencia de:

- Altura de hueso normal.

- Niveles de inserción normal.
- Fuerzas oclusales excesivas.<sup>32</sup>

#### 4.3.2. Trauma oclusal secundario

La forma *secundaria* se relaciona con situaciones en la que las fuerzas oclusales causan lesiones en un periodonto de altura reducida<sup>15</sup> (Fig 6).

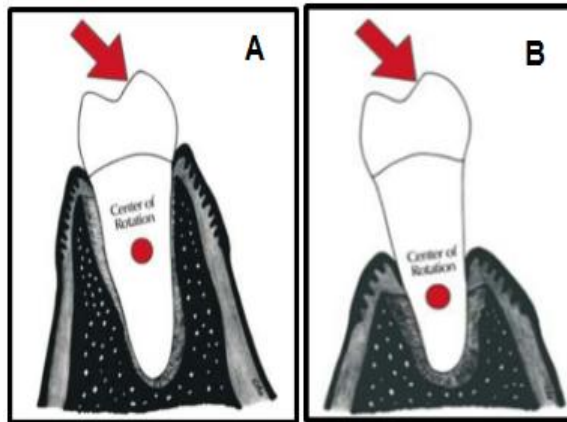


Fig 6. A) Trauma oclusal primario. B) Trauma oclusal secundario.<sup>9</sup>

En trauma oclusal secundario ocurre, pérdida de hueso, pérdida de inserción y presenta fuerza oclusal excesiva.<sup>32</sup>

Las fuerzas traumatizantes pueden actuar sobre un solo diente o un grupo de dientes presentando contacto prematuro, las zonas donde se combina presión y tensión se caracterizan por signos de inflamación aguda con reabsorción de colágeno, ósea y de cemento, dando como resultado la reabsorción ósea, pueden actuar en conjunto parafunciones como el apretamiento o bruxismo. Los conceptos van desde hábito parafuncional que consiste en el rechinar espasmódico no funcional, rítmico e involuntario en otros movimientos que no sean la masticación, lo cual puede llevar a trauma oclusal llamado *neurosis oclusal* o actividad parafuncional diurna o nocturna, la cual incluye apretamiento de los dientes.<sup>27</sup>

#### **4.3.1.3.-El papel del trauma por oclusión en la etiología de la abfracción**

La lesión ha sido descrita como defecto angular o en forma de cuchilla que ocurre en la unión cemento esmalte, los dientes se ven afectados por los factores de flexión y fatiga sobre el esmalte y dentina, se observa que las cargas oclusales que generan una flexión en la zona cervical dan como resultado una microfractura con ello la pérdida del esmalte.<sup>9</sup>

Todo proceso de masticación presenta un momento en donde el alimento se distribuye en las caras oclusales de molares y otro donde existe un contacto dentario en el cual se presentan fuerzas axiales y horizontales que se distribuyen a lo largo del periodonto sin producir daño alguno al disiparse en el mismo. El diente entonces se opondrá a dicha fuerza con una resistencia igual y en sentido contrario a la fuerza recibida, por lo tanto habrá tensión que se manifiesta como fatiga del tercio cervical con la flexión del diente. El componente lateral o excéntrico en sentido vestibulo-lingual de las fuerzas oclusales que aparecen durante la parafunción provoca un arqueamiento de la corona dentaria que toma como fulcrum la región cervical. Estas fuerzas parafuncionales se concentran en el límite amelocementario, siendo las mismas las que flexionan al diente y se les considera lesivas. En toda fuerza de este tipo se deberá tener en cuenta la dirección, la magnitud, la frecuencia y el punto de aplicación.<sup>9</sup>

Oclusión dinámica:

- Movimiento lateral guiado por los dientes de la mandíbula 3 mm a la derecha y 3 mm a la izquierda de la habitual posición de contacto.
- Movimiento de protrusión guiado por los dientes de la mandíbula hasta el contacto del borde incisal del maxilar e incisivos mandibulares, si esto implicaba una distancia de más de 5 mm.<sup>3</sup>

El principio de Newton enuncia que "ante una fuerza existe una reacción en sentido opuesto, de la misma magnitud y a está se la denomina tensión". El diente, entonces, se opondrá a dicha fuerza con una resistencia, igual y en sentido contrario a la fuerza recibida, por lo tanto habrá tensión que se manifestará como fatiga en el tercio cervical con la flexión del diente. En el momento de la flexión se presenta una alteración de las uniones químicas de la estructura cristalina de la hidroxiapatita, micro fracturas en dentina y esmalte, siendo las de la dentina de una profundidad de 3 a 7 micrones.<sup>9</sup>

Se registró la progresión de la abfracción con la propuesta de un índice. Smith y Knight utilizan una escala de 0 a 4 mm de profundidad, donde 0 = ningún cambio en el contorno, 1 = pérdida mínima de contorno, 2 = defecto menor a 1 mm profundidad, 3 = profundidad de defecto entre 1mm y 2mm, 4 = profundidad de defecto 2 mm o exposición de dentina o exposición pulpar.<sup>29-22</sup>



## **CAPÍTULO 5.-DIAGNÓSTICO DE ABFRACCIONES**

### **5.1.- Factores de riesgo**

Después de concluir la entrevista con el paciente y revisar la historia médica / dental, el clínico necesita discutir con el paciente las herramientas de investigación que parecen apropiadas para su caso específico. El análisis radiográfico de boca completa y el examen intraoral integral son las herramientas básicas para establecer un diagnóstico etiológico para la abfracción, pero se pueden indicar recursos adicionales como la resonancia magnética, la tomografía computarizada, la electromiografía.<sup>28</sup>

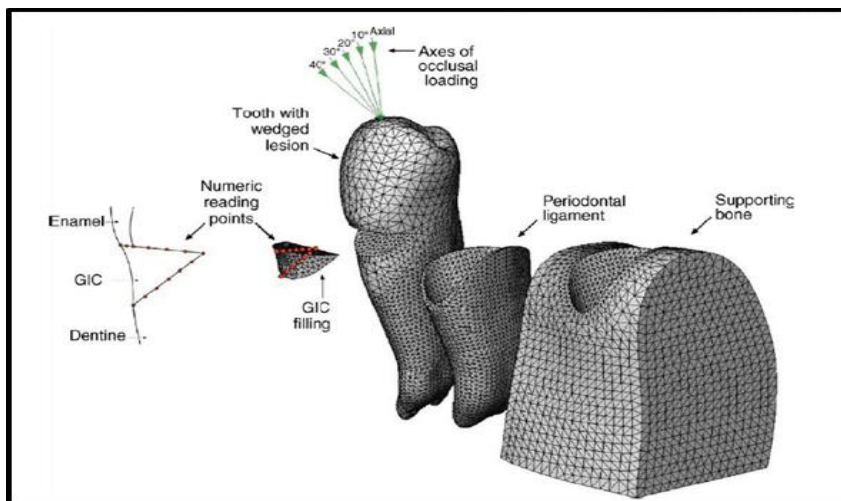
Las lesiones por abfracción son más frecuentes en la población adulta, predomina en hombres en 58.7%, la edad promedio es de 45 a 65 años con una incidencia que aumenta del 3% al 17%, los premolares superiores son los dientes con mayor frecuencia de afectación en un promedio de 70.16%, el 91% de los dientes no presenta movilidad. De los múltiples factores implicados son la ubicación (en relación con el **UCE**) así como la extensión y profundidad de la lesión cervical en relación con el defecto del tejido.<sup>21-22</sup>

La tensión que se deriva de la fuerza producida por la maloclusión y la fuerza masticatoria se proponen como factor principal, sin embargo, las condiciones clínicas relativamente comunes (presencia o ausencia de hábitos parfuncionales, presencia o ausencia de contractura muscular y estado psicológico del paciente) que pueden afectar adversamente la integridad estructural del diente son consideradas como elementos principales para su causa, no dejando a un lado que se presenta como un proceso multifactorial o combinado. Cualquier tipo de esfuerzo (tensión, compresión o flexión) cuando se presentan con mayor intensidad pueden causar daño a la estructura del diente. La flexión se ha descrito como una alteración

axial bajo carga oclusal, la flexión a su vez produce tensiones o compresiones que causan la alteración de los cristales de hidroxiapatita lo que conduce a la formación de grietas en el *esmalte*.<sup>9</sup>

Existen pruebas que apoyan la teoría de la flexión dental como factor predominante. Sin embargo, la literatura ha propuesto una combinación de estrés oclusal y parafunción como factores principales en el desarrollo de las lesiones, lo que lleva a la conclusión que la progresión de la abfracción puede ser multifactorial.<sup>9</sup>

Autores refieren una serie de procesos multifactoriales para la aparición de abfracciones, como la orientación de las fuerzas y la posición de hueso alveolar (Fig. 8), se ha sugerido la relación entre los contactos intensos en el lado de trabajo de los dientes que realizan la función de grupo durante los movimientos de lateralidad dando como resultado la aparición de los efectos cervicales en forma de cuña o *plato*.<sup>20</sup>



La configuración de la lesión cervical no cariosa y la calidad del soporte periodontal son factores determinantes en la distribución de las tensiones y la concentración de las fuerzas.<sup>18</sup>

Spranger contribuye a la descripción de la génesis de estos defectos multifactoriales expresando que:

- La capa de los prismas del *esmalte* se adelgaza hacia el cuello.
- Estos cristales son más cortos y quebradizos, rompiéndose debido a la dinámica de la deformación por estrés que induce a expansión, compresión y flexión lateral alternadamente.
- La capa de cristales se encuentra sometido a una flexión constante y a cargas de “cizallamiento” por la oclusión.<sup>31</sup>

A continuación se presenta un cuadro haciendo referencia a los factores relacionados para la aparición de una abfracción (Fig. 8).<sup>17</sup>

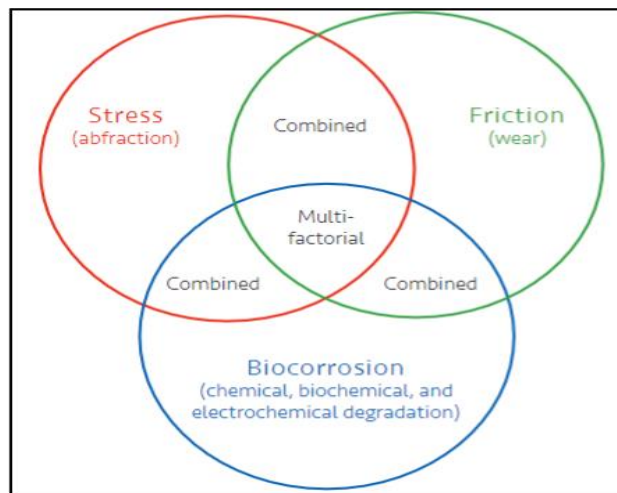


Fig 8. Factores de riesgo asociados a abfracción.<sup>9</sup>

Otro factor es la flexión dental que presenta una alteración de las uniones químicas de la estructura cristalina de la hidroxiapatita, micro fracturas en *dentina* y *esmalte*, en consecuencia penetran moléculas de saliva que

impiden la formación de nuevas uniones químicas en la estructura cristalina, el resultado sería la ruptura del *esmalte* en la zona cervical, seguido del desprendimiento del prisma (Fig. 9).<sup>9</sup>

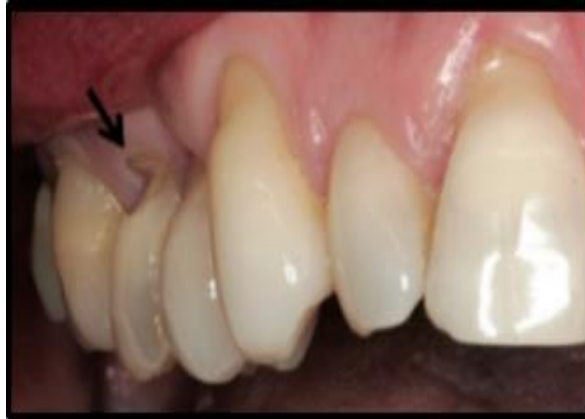

Fig 9. Los dientes más afectados por abfracción son caninos y premolares superiores.<sup>17</sup>

## **5.2.-Correlación con otras áreas**

### **5.3.1.- Periodoncia**

La presencia constante de placa dentobacteriana (PDB) determina la necesidad de terapia periodontal mediante Fase I.

Durante la etapa de diagnóstico se deben analizar los tejidos blandos para identificar la presencia de recesiones, cantidad de encía insertada, e inserción inadecuada de frenillos.

En la clasificación de 1999 de Enfermedades y Condiciones Periodontales se incluyen en el apartado VIII el análisis de tejidos blandos (Tabla 1). En este apartado se ubica la clasificación de recesiones gingivales.<sup>2</sup>

<p>I. Gingival Diseases</p> <p>A. Dental plaque-induced gingival diseases*</p> <ol style="list-style-type: none"> <li>1. Gingivitis associated with dental plaque only           <ol style="list-style-type: none"> <li>a. without other local contributing factors</li> <li>b. with local contributing factors (See VIII A)</li> </ol> </li> <li>2. Gingival diseases modified by systemic factors           <ol style="list-style-type: none"> <li>a. associated with the endocrine system               <ol style="list-style-type: none"> <li>1) puberty-associated gingivitis</li> <li>2) menstrual cycle-associated gingivitis</li> <li>3) pregnancy-associated                   <ol style="list-style-type: none"> <li>a) gingivitis</li> <li>b) pyogenic granuloma</li> </ol> </li> <li>4) diabetes mellitus-associated gingivitis</li> </ol> </li> <li>b. associated with blood dyscrasias               <ol style="list-style-type: none"> <li>1) leukemia-associated gingivitis</li> <li>2) other</li> </ol> </li> </ol> </li> <li>3. Gingival diseases modified by medications           <ol style="list-style-type: none"> <li>a. drug-influenced gingival diseases               <ol style="list-style-type: none"> <li>1) drug-influenced gingival enlargements                   <ol style="list-style-type: none"> <li>a) oral contraceptive-associated gingivitis</li> <li>b) other</li> </ol> </li> </ol> </li> </ol> </li> <li>4. Gingival diseases modified by malnutrition           <ol style="list-style-type: none"> <li>a. ascorbic acid-deficiency gingivitis</li> <li>b. other</li> </ol> </li> </ol> <p>B. Non-plaque-induced gingival lesions</p> <ol style="list-style-type: none"> <li>1. Gingival diseases of specific bacterial origin           <ol style="list-style-type: none"> <li>a. <i>Neisseria gonorrhoea</i>-associated lesions</li> <li>b. <i>Treponema pallidum</i>-associated lesions</li> <li>c. streptococcal species-associated lesions</li> <li>d. other</li> </ol> </li> <li>2. Gingival diseases of viral origin           <ol style="list-style-type: none"> <li>a. herpesvirus infections               <ol style="list-style-type: none"> <li>1) primary herpetic gingivostomatitis</li> <li>2) recurrent oral herpes</li> <li>3) varicella-zoster infections</li> </ol> </li> <li>b. other</li> </ol> </li> </ol>	<ol style="list-style-type: none"> <li>3. Gingival diseases of fungal origin           <ol style="list-style-type: none"> <li>a. <i>Candida</i>-species infections               <ol style="list-style-type: none"> <li>1) generalized gingival candidosis</li> </ol> </li> <li>b. linear gingival erythema</li> <li>c. histoplasmosis</li> <li>d. other</li> </ol> </li> <li>4. Gingival lesions of genetic origin           <ol style="list-style-type: none"> <li>a. hereditary gingival fibromatosis</li> <li>b. other</li> </ol> </li> <li>5. Gingival manifestations of systemic conditions           <ol style="list-style-type: none"> <li>a. mucocutaneous disorders               <ol style="list-style-type: none"> <li>1) lichen planus</li> <li>2) pemphigoid</li> <li>3) pemphigus vulgaris</li> <li>4) erythema multiforme</li> <li>5) lupus erythematosus</li> <li>6) drug-induced</li> <li>7) other</li> </ol> </li> <li>b. allergic reactions               <ol style="list-style-type: none"> <li>1) dental restorative materials                   <ol style="list-style-type: none"> <li>a) mercury</li> <li>b) nickel</li> <li>c) acrylic</li> <li>d) other</li> </ol> </li> <li>2) reactions attributable to                   <ol style="list-style-type: none"> <li>a) toothpastes/dentifrices</li> <li>b) mouthrinses/mouthwashes</li> <li>c) chewing gum additives</li> <li>d) foods and additives</li> </ol> </li> <li>3) other</li> </ol> </li> </ol> </li> <li>6. Traumatic lesions (factitious, iatrogenic, accidental)           <ol style="list-style-type: none"> <li>a. chemical injury</li> <li>b. physical injury</li> <li>c. thermal injury</li> </ol> </li> <li>7. Foreign body reactions</li> <li>8. Not otherwise specified (NOS)</li> </ol>
<p>II. Chronic Periodontitis†</p> <p>A. Localized</p> <p>B. Generalized</p> <p>III. Aggressive Periodontitis†</p> <p>A. Localized</p> <p>B. Generalized</p> <p>IV. Periodontitis as a Manifestation of Systemic Diseases</p> <p>A. Associated with hematological disorders</p> <ol style="list-style-type: none"> <li>1. Acquired neutropenia</li> <li>2. Leukemias</li> <li>3. Other</li> </ol> <p>B. Associated with genetic disorders</p> <ol style="list-style-type: none"> <li>1. Familial and cyclic neutropenia</li> <li>2. Down syndrome</li> <li>3. Leukocyte adhesion deficiency syndromes</li> <li>4. Papillon-Lefèvre syndrome</li> <li>5. Chediak-Higashi syndrome</li> <li>6. Histiocytosis syndromes</li> <li>7. Glycogen storage disease</li> <li>8. Infantile genetic agranulocytosis</li> <li>9. Cohen syndrome</li> <li>10. Ehlers-Danlos syndrome (Types IV and VIII)</li> <li>11. Hypophosphatasia</li> <li>12. Other</li> </ol> <p>C. Not otherwise specified (NOS)</p> <p>V. Necrotizing Periodontal Diseases</p> <p>A. Necrotizing ulcerative gingivitis (NUG)</p> <p>B. Necrotizing ulcerative periodontitis (NUP)</p> <p>VI. Abscesses of the Periodontium</p> <p>A. Gingival abscess</p> <p>B. Periodontal abscess</p> <p>C. Pericoronal abscess</p>	<p>VII. Periodontitis Associated With Endodontic Lesions</p> <p>A. Combined periodontic-endodontic lesions</p> <p>VIII. Developmental or Acquired Deformities and Conditions</p> <p>A. Localized tooth-related factors that modify or predispose to plaque-induced gingival diseases/periodontitis</p> <ol style="list-style-type: none"> <li>1. Tooth anatomic factors</li> <li>2. Dental restorations/appliances</li> <li>3. Root fractures</li> <li>4. Cervical root resorption and cemental tears</li> </ol> <p>B. Mucogingival deformities and conditions around teeth</p> <ol style="list-style-type: none"> <li>1. Gingival/soft tissue recession           <ol style="list-style-type: none"> <li>a. facial or lingual surfaces</li> <li>b. interproximal (papillary)</li> </ol> </li> <li>2. Lack of keratinized gingiva</li> <li>3. Decreased vestibular depth</li> <li>4. Aberrant frenum/muscle position</li> <li>5. Gingival excess           <ol style="list-style-type: none"> <li>a. pseudopocket</li> <li>b. inconsistent gingival margin</li> <li>c. excessive gingival display</li> <li>d. gingival enlargement (See I.A.3. and I.B.4.)</li> </ol> </li> <li>6. Abnormal color</li> </ol> <p>C. Mucogingival deformities and conditions on edentulous ridges</p> <ol style="list-style-type: none"> <li>1. Vertical and/or horizontal ridge deficiency</li> <li>2. Lack of gingiva/keratinized tissue</li> <li>3. Gingival/soft tissue enlargement</li> <li>4. Aberrant frenum/muscle position</li> <li>5. Decreased vestibular depth</li> <li>6. Abnormal color</li> </ol> <p>D. Occlusal trauma</p> <ol style="list-style-type: none"> <li>1. Primary occlusal trauma</li> <li>2. Secondary occlusal trauma</li> </ol>

Tabla 1. Diagnóstico y clasificación de las enfermedades periodontales.<sup>2</sup>

Con base en observaciones clínicas, se considera que la encía queratinizada es necesaria para conservar la salud gingival, prevenir la recesión marginal gingival y mantener los niveles de inserción, pero se ha demostrado que cantidades mínimas (2mm) de encía insertada son compatibles con condiciones periodontales saludables, siempre y cuando exista un adecuado

control de placa bacteriana.<sup>20</sup> Se ha observado en abfracciones correlación con recesiones gingivales. Al valorar las recesiones gingivales se deben analizar cuidadosamente, pueden estar vinculadas a trauma mecánico por interferencias oclusales, la acción de biocorrosivos químicos, restauraciones mal ajustadas en la región cervical con márgenes no satisfactorios o falta de soporte óseo.<sup>4</sup> Según Miller las recesiones clase I y II tienen una mayor posibilidad de cobertura (100% a 80% respetivamente), de tal manera que cuando se detecta a la valoración clínica la presencia de una abfracción y una recesión se debe concientizar en la presencia de una entidad que requiere de un tratamiento específico. La literatura refiere la utilización de técnicas combinadas mediante cirugía plástica periodontal y técnicas restauradoras.<sup>23-24-25-26</sup>

### **5.3.2.- Prótesis (rehabilitador)**

Los desafíos restauradores de estas lesiones también se atribuyen a la dificultad con el control de la humedad, al acceso a los márgenes subgingivales, al tratamiento de la *dentina* esclerótica (que es el tejido más afectado por estos defectos) y las técnicas adhesivas, así como el control y manejo del trauma oclusal. Un análisis de la sonrisa se debe conducir para alcanzar los resultados deseables de restauraciones cervicales, quizás un paciente con una línea de la sonrisa baja no puede necesitar ningún tratamiento restaurativo después de todo. También es importante considerar que las restauraciones cervicales pueden contribuir al aumento de la acumulación de placa que potencialmente puede conducir a la iniciación y desarrollo de caries y enfermedad periodontal.<sup>24</sup> Por lo tanto, se debe realizar un análisis profundo al considerar el tratamiento rehabilitador. Si existe la necesidad de colocar la restauración esta debe presentar principios de función, estética y fonación.

Los autores han sugerido que durante la selección de materiales

restauradores para lesiones cervicales, se deben considerar materiales con buena adhesión a la *dentina*, resistencia al desgaste, ajuste oclusal correcto y capacidad para soportar la disolución ácida.<sup>17</sup>

### **5.3.3.- Endodoncia**

La comprensión de la naturaleza dinámica del complejo dentina-pulpa tiene implicaciones clínicas significativas para los avances continuos en nuevas terapias dentales. Las interacciones estructurales y de desarrollo entre la dentina y la pulpa reflejan el mecanismo regulador biológico necesario para mantener la vitalidad y función del diente. Mientras que la pulpa dental tiene funciones sensoriales, protectoras y reparadoras esenciales, la dentina proporciona soporte para el esmalte y el cemento y actúa como barrera protectora contra estímulos químicos, térmicos y mecánicos. Juntos, estos tejidos se refieren a cómo el complejo dentina-pulpa.<sup>32</sup>

La permeabilidad de la dentina regula la velocidad de difusión de los irritantes y, por lo tanto, puede inducir inflamación pulpar. Un dolor corto y agudo en respuesta al estímulo químico, térmico, táctil u osmótico ha sido descrito como dentina hipersensible. Esto se relaciona con la exposición de los túbulos dentinarios por la pérdida del esmalte o de la denudación de la superficie de la raíz por pérdida de la fina capa de cemento (20 a 50  $\mu\text{m}$ ). El delgado esmalte que recubre el borde cervical de la dentina coronal hace que la región cervical sea susceptible de hipersensibilidad, lo que es un precursor de las **LCNC**.

La hipersensibilidad dentinaria se caracteriza por dolor corto y agudo en respuesta a un estímulo. La sensibilidad dental puede ser un síntoma temporal asociado con las primeras etapas de lesiones de abfracción. Se espera que la naturaleza crónica de la abfracción, que va acompañada del proceso natural de remineralización dentinaria, aliviara lentamente la

sensibilidad de los dientes. Si persiste la molestia, la *dentina* expuesta puede requerir tratamiento para el manejo de dolor, existe las opciones de tratamiento de conductos, con base en las pruebas de sensibilidad que tienen como objetivo determinar el grado de lesión en la pulpa dental.<sup>30</sup>



## **CAPÍTULO 6.- TRATAMIENTO DE LA ABFRACCIÓN**

La valoración clínica, exámenes complementarios e interconsulta aportan información útil para establecer el diagnóstico de las lesiones que el clínico atiende. No tratar la etiología afectará el pronóstico endodóntico, periodontal y protésico por lo tanto las lesiones atendidas podrán temprana o tardíamente mostrar recidiva.

La presencia de abfracciones, de manera conjunta o aislada, siempre deben obligar al clínico a considerar la posibilidad de factores asociados como alteraciones del sueño, fuerzas oclusales excesivas o aumento del estrés emocional. Las fuerzas de carga oclusal aplicadas a los dientes son transmitidos al soporte periodontal, que pueden amortiguar las tensiones resultantes, así los dientes con movilidad son menos propensos a desarrollar la concentración de estrés que puede producir abfracciones.<sup>7</sup>

El tiempo de evolución de una abfracción es importante para diseñar el procedimiento clínico más apropiado porque preguntar este dato clínico nos arrojará resultados determinantes en cuanto a la profundidad de cuña y la sensibilidad dental, factores determinantes a la hora de establecer el diagnóstico adecuado, parte importante es que el paciente está bien informado sobre el protocolo de tratamiento a seguir, con ello su actitud será más participativa.<sup>5</sup>

### **6.1.- Ajuste oclusal y férulas oclusales**

La presencia de abfracciones implica el tratamiento del factor etiológico, es decir, el trauma por oclusión, para ello se sugiere tratamiento ortodóncico, ajuste oclusal mediante desgaste selectivo o el uso de férulas oclusales.

De hecho, los ajustes oclusales inadecuados pueden aumentar el riesgo de ciertas afecciones como la caries, el desgaste de los dientes oclusales y la hipersensibilidad dentinaria (Fig. 10). Los dispositivos que pretenden ayudar al clínico a ajustar la oclusión y por lo tanto a administrar la abracción también deben considerarse con precaución, se debe considerar cuidadosamente cualquier decisión de llevar a cabo un tratamiento irreversible.<sup>9</sup>

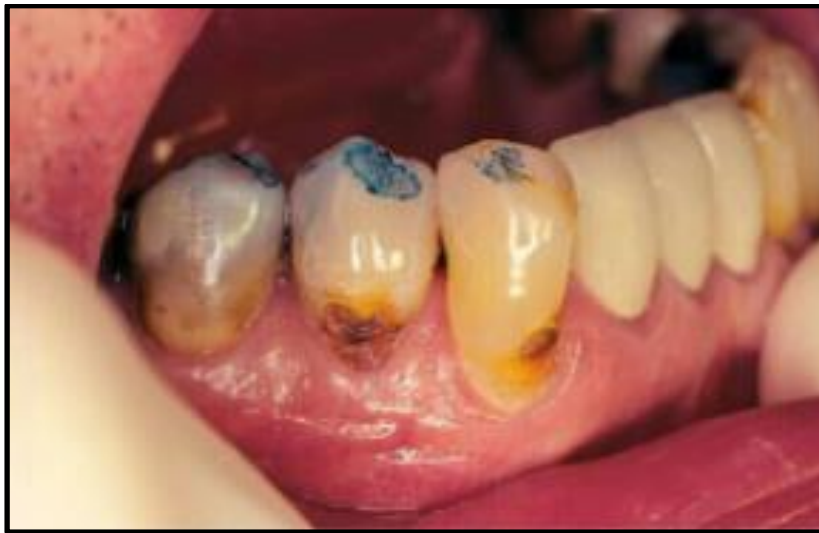

Figura 10. Ajuste oclusal.<sup>7</sup>

Las férulas oclusales ayudan a reducir la cantidad de tensión sobre las caras oclusales de los dientes, se colocan en presencia de trastornos nocturnos, bruxismo y fuerzas dentales axiales, también han sido recomendadas para prevenir el inicio y la progresión de las lesiones por abracción, las férulas oclusales proporcionan una opción de tratamiento conservador (Fig. 11).<sup>19</sup>

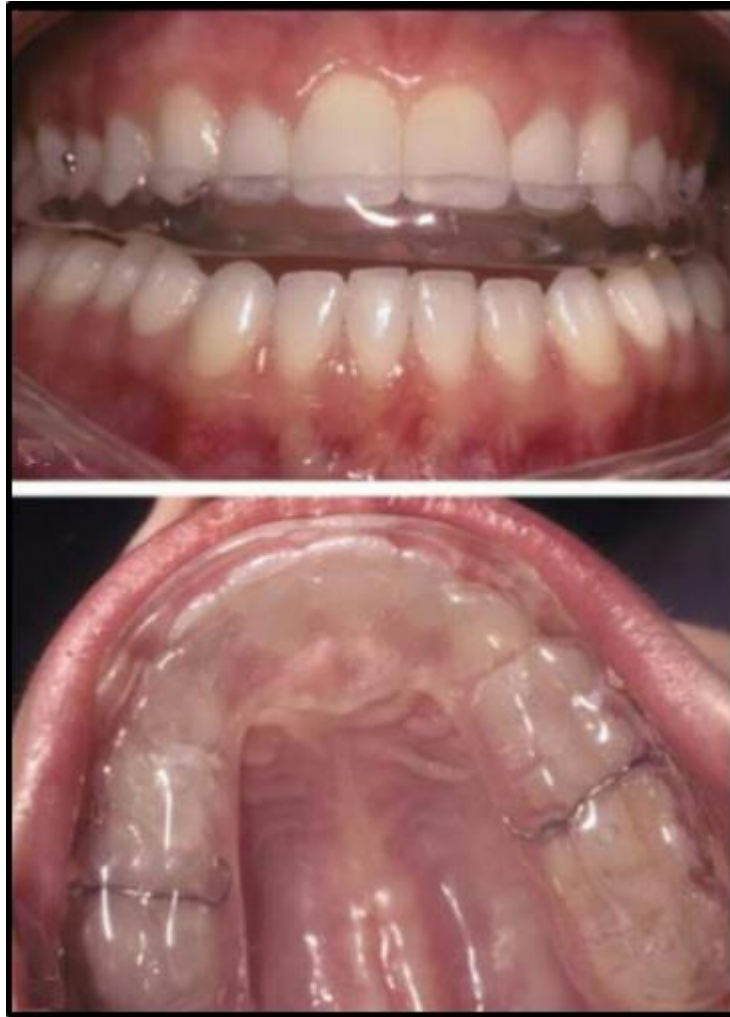

Figura 11. Férula oclusal de acrílico.<sup>9</sup>

## 6.2.- Desensibilizantes.

El tratamiento de la hipersensibilidad dentinaria sigue siendo un tratamiento de primera elección cuando el paciente refiere signos agudos de dolor o molestia a los cambios de temperatura sumando que clínicamente se tiene presencia mínima de la lesión en la zona cervical de la corona. La colocación de desensibilizadores puede ser necesaria en casos de hipersensibilidad leve a moderada después de una respuesta poco satisfactoria será necesario replantear el protocolo de atención y buscar una nueva alternativa.<sup>30</sup>

Los desensibilizadores dentales, como **GLUMA (Heraeus Kulzer GmbH, Hanau, Alemania)**, contiene metacrilato de hidroxietilo que bloquea los túbulos y el glutaraldehído que causa la coagulación de las proteínas plasmáticas del fluido dentinario, dando como resultado una disminución de la permeabilidad (Fig. 12).<sup>10</sup>



Fig 12. Presentación comercial **Gluma Desensitizer**.<sup>10</sup>

El tratamiento en áreas hipersensibles de *dentina* está indicado solamente en presencia de dolor leve a moderado teniendo como referencia las pruebas de sensibilidad.

### **6.3.- Quirúrgico-Rehabilitador**

En presencia de recesiones clase I y II de Miller asociada a abfracción, el protocolo indicado es el quirúrgico restaurador mediante la colocación de ionómero base resina e injerto de tejido conectivo subepitelial.<sup>28-29-30-31</sup>

Zucchelli presentó un proceso de toma de decisiones basado en la relación entre la estimación de la cobertura radicular, edad y la topografía de la **LCNC**. Las opciones de tratamiento incluyen la cirugía periodontal o enfoque

combinado, a pesar de sus ventajas en términos de reducción de la hipersensibilidad dentinaria y estética, plantea una cuestión con respecto a la estabilidad del procedimiento, ya que parte de la restauración o la restauración entera sería localizado subgingivalmente. Con base en los resultados del estudio clínico controlado en el que pacientes con **LCNC** que fueron tratados con restauración de ionómero de vidrio modificado con resina más procedimientos de cobertura radicular presentaron un éxito en los seguimientos a 2 años de su tratamiento, presentando en un índice bajo recesiones o desprendimiento del material de obturación.<sup>33</sup>

La selección del plan de tratamiento depende del tipo de recesión y la profundidad de la cuña, tomando siempre en cuenta la cantidad de encía insertada, esta condición en particular definirá el protocolo quirúrgico.<sup>29</sup>

En la siguiente imagen se presenta el protocolo de tratamiento combinado en presencia de recesión gingival más abfracción (Fig 13).<sup>23</sup>

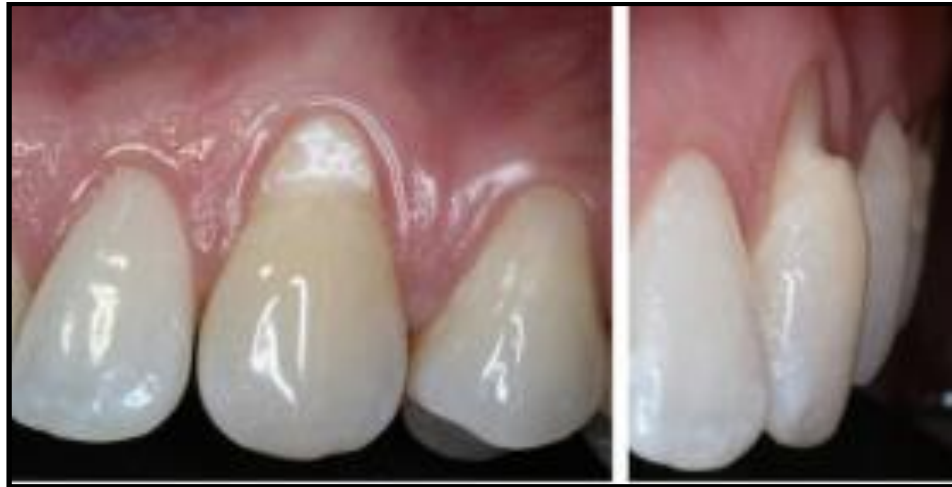

Fig 13. Abfracción en diente 23 con una lesión en cuña de aproximadamente 3 mm. Sobre la superficie radicular.<sup>23</sup>

Bajo anestesia local se levanta colgajo de espesor total. Se realizan incisiones liberatrices en mesial y distal del diente 23 mediante proyecciones curvilíneas a nivel de angulos linea con hoja 15c, se dirigen las mismas en sentido apical a la línea mucogingival procurando formar un colgajo con una base ancha. Se realiza aislamiento absoluto individual o por cuadrante (según sea el caso) utilizando grapas retractoras o grapas Brinker (**Hygenic**) en caso de ser necesario se pueden hacer sellados con resina fotocurable. Una vez realizada la restauración con ionómero de vidrio base resina (**vitremer 3M**) se retira el dique de hule. (Fig. 14).<sup>25-26</sup>

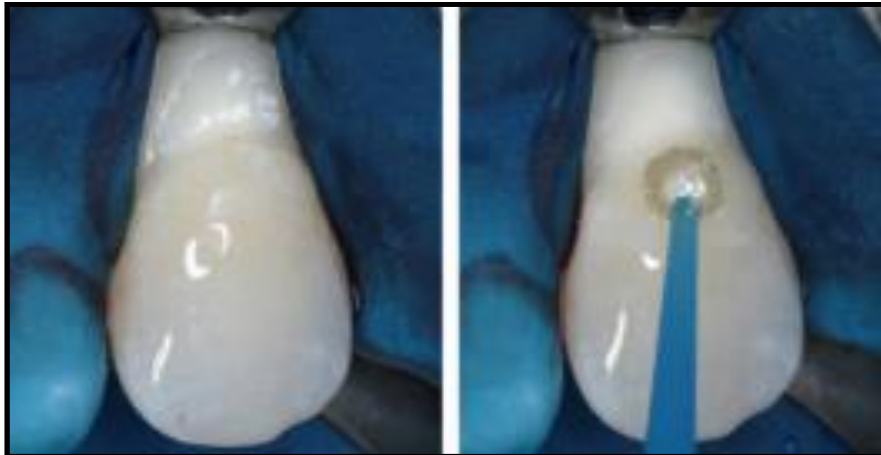

Fig 14. El ionómero base resina se aplica con base en el protocolo de adhesión indicado por la casa comercial.<sup>12-23</sup>

Los cementos de ionómero de vidrio a base de resina (RMGICs) adquieren adhesión química y propiedades antibacterianas de los compuestos de resina, RMGICs adquieren muchas propiedades tales como el comportamiento del establecimiento, buenas propiedades mecánicas y resistencia al desgaste. Se encontró que los RMGICs se han caracterizado por un ajuste rápido, aspecto de translucidez, unión de mayor resistencia a la estructura del diente y menos microfiltración. Un efecto positivo de la absorción de agua para en el material es que proporciona un mecanismo

para compensación potencial de la contracción de la polimerización y la relajación del estrés.<sup>26</sup>

Recientemente los ionómeros de vidrio a base de resina y las resinas compuestas modificadas con poliácidos han sido desarrollados en un intento de incorporar las propiedades ventajosas de los composite y los vidrios ionoméricos dentro de un solo material. McLean y colaboradores propusieron una clasificación para los ionómeros de vidrio a base de resina.

- Vidrios ionoméricos modificados con resinas: materiales capaces de fraguar en la oscuridad, mantiene una reacción ácido-base.
- Resinas modificadas con poliácidos: materiales que contienen ambos componentes esenciales de un vidrio ionoméricos con niveles suficientes para una reacción ácido-base sin necesidad de luz para activarse.

Una de las principales ventajas del ionómero de vidrio son la liberación de los fluoruros y su adhesión a la estructura dental. La incorporación de componentes fotopolimerizables en una mezcla ácido-base convencional conduce a la formación de materiales híbridos denominados ionómero de vidrio a base de resina (Fig.15).<sup>31</sup>

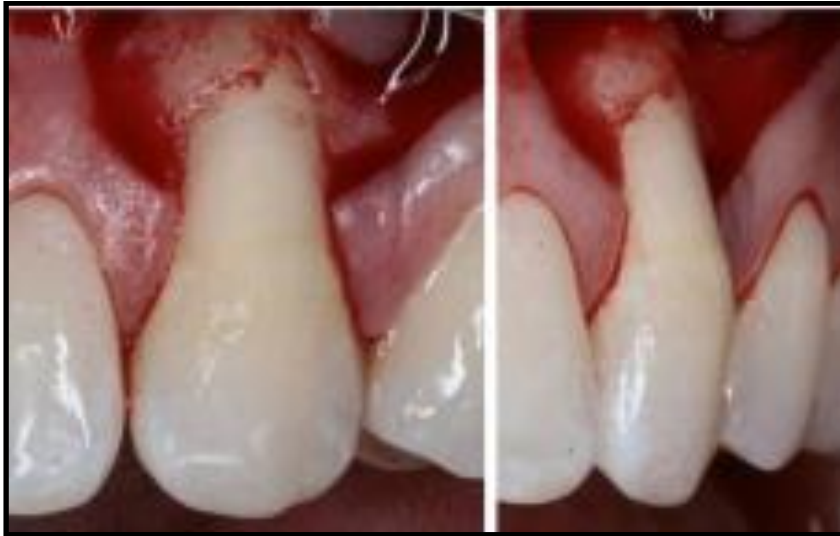

Fig 15. Una vez retirado el aislamiento absoluto se verifica que el ionómero base resina haya quedado bien adosado creando una superficie tersa mediante sistema de pulido grano fino mediano.<sup>23</sup>

Una vez alisada la superficie del ionómero se desplaza el colgajo en sentido coronal suturando con material absorbible mediante sutura suspensoria verificando la adecuada posición de planos a nivel de las incisiones liberatrices. Se retiran suturas a los 15 días del procedimiento quirúrgico (Fig.16).<sup>23</sup>

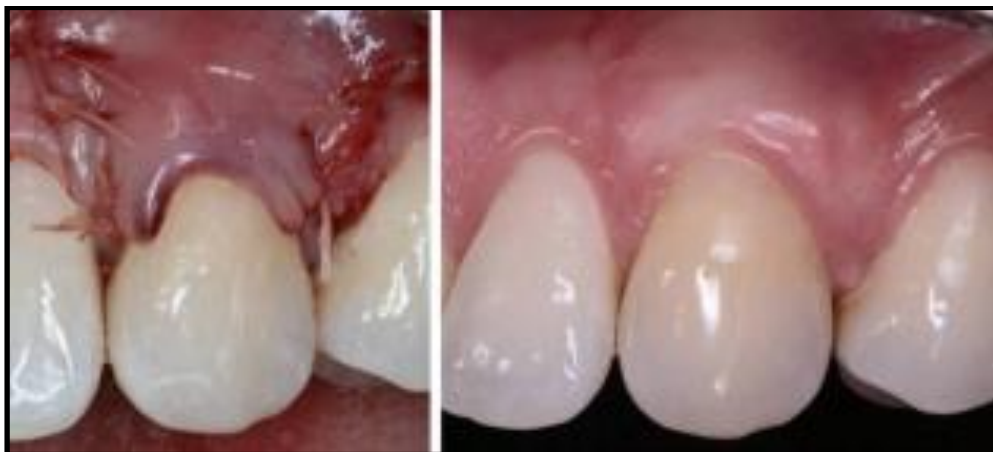

Fig 16. Valoración clínica a los 15 días, apreciándose la cobertura total en la zona radicular de recesión clase I de Miller asociada a abfracción.<sup>23</sup>



#### **6.4.- Rehabilitador exclusivamente**

En los casos donde la lesión en cuña presenta profundidad mayor a 4 mm, presencia clínica de dentina esclerótica y asociados a recesiones clase III y IV de Miller el protocolo quirúrgico rehabilitador NO es el tratamiento indicado, estos casos requerirán ser tratados mediante prótesis parcial fija (PPF).

Se sugiere que el tratamiento restaurativo de las lesiones tipo abfracción debe ser considerado cuando presenten las siguientes condiciones:

- 1) Las lesiones cavitadas asociadas con lesiones de abfracción.
- 3) Pérdida extensa de la estructura dental que compromete su integridad, el defecto está muy cerca de la pulpa o la pulpa ha sido expuesta.
- 4) Hipersensibilidad dentinaria persistente, en la cual han fracasado las opciones terapéuticas no invasivas.
- 5) Prótesis Pilar.
- 6) Demandas estéticas por solicitud del paciente.<sup>31</sup>

## **CONCLUSIONES**

La abfracción es una lesión cuyo factor etiológico es el trauma por oclusión, su manifestación está caracterizada por una lesión en cuña que puede afectar al esmalte o cemento o ambos, así como una recesión gingival .

Desde el punto de vista periodontal, para diagnosticar la condición de los tejidos blandos se tiene que definir a la recesión con base en la clasificación de Miller, es decir tomar en cuenta la altura de crestas ósea, la profundidad de la recesión y cantidad de encía insertada.

Al analizar los tejidos blandos en asociación a la profundidad de la cuña y pruebas de sensibilidad, se definirá el protocolo de tratamiento para cada caso en particular.

De groso modo las posibilidades del tratamiento pueden incluir la colocación de ionómero base resina con injerto de tejido conectivo sub epitelial o prótesis fija.

El presente trabajo reviso la literatura para fundamentar la asociación de la lesión tipo abfracción con la recesión gingival (Tabla 2).

<b>CLASE MILLER</b>	<b>Altura de adecuada de Cresta Ósea.</b>	<b>% de cobertura</b>	<b>Tratamiento Quirúrgico Sugerido.</b>	<b>Tratamiento Protésico Sugerido.</b>
<b>I</b>	✓	<b>100%</b>	✓	<b>X</b>
<b>II</b>	✓	<b>80%</b>	✓	<b>X</b>
<b>III</b>	<b>x</b>	<b>30%</b>	<b>x</b>	✓
<b>IV</b>	<b>x</b>	<b>0%</b>	<b>x</b>	✓

Tabla2 . Correlación de lesiones tipo abfracción con la clasificación de recesiones según Miller.<sup>15</sup>

## REFERENCIAS BIBLIOGRÁFICAS.

1. Amaíz-Flores AJ. Lesiones de abfracción, etiología y tratamiento revisión bibliográfica. Rev. Cient. Odontol. 2015; 10 (2): 39-47
2. Armitage G. Diagnóstico y clasificación de las enfermedades periodontales. Periodontology. 2000. 2005; 9:8-21.
3. Bernhardt O, Gesch D, Schwahn C, et al. Epidemiological evaluation of the multifactorial a etiology of abfractions. Journal of Oral Rehabilitation. 2006; 33(1): 17-25.
4. Benmehdi S, Rioboo M, Sanz M. Lesiones cervicales no cariosas y su asociación a la periodontitis. Revista Elsevier.2009; 19:3-6.
5. Cuniberti N, Rossi G. Lesiones cervicales no cariosas: La lesión dental del futuro. Editorial Médica Panamericana; 2009: 121.
6. Grippo JO. Abfractions: A new classification of hard tissue lesions of teeth. J Esthet Dent 2007;3:14-9.
7. Grippo JO, Simring M, Schreiner S. Attrition, abrasion, corrosion and abfraction revisited: A new perspective on tooth surface lesions. J Am Dent Assoc 2004;135:1109-18.
8. Gómez de Ferraris M. Histología embriología e ingeniería tisular bucodental. 3° ed. Ed. Panamericana. 2009; 272-315.
9. Hallmon W, Harrel S. Occlusal analysis, diagnosis and management in the practice of periodontics. Periodontology 2000. 2004: 34(1):151-164.

10. [http://heraeuskulzer.com/en/int/dentist/products\\_from\\_a\\_to\\_z/gluma\\_2/gluma\\_desensitizer.aspx](http://heraeuskulzer.com/en/int/dentist/products_from_a_to_z/gluma_2/gluma_desensitizer.aspx). imagen tomada 12/03/2017 20:53.
11. [https://www.google.com.mx/search?q=esquema+clasificacion+miller&tbm=isch&imgil=FfiMX2oa9WoM%253A%253BmLTH3SHGAv59UM%253Bhttp%25253A%25252F%25252Focwus.us.es%25252Festomatologia%25252Fcirugiabucal%25252Fcirugia\\_bucal%25252Ftema35%25252Fpage\\_03.htm&source=iu&pf=m&fir=FfiMX2oa9WoM%253A%252CmLTH3SHGAv59UM%252C\\_&usg](https://www.google.com.mx/search?q=esquema+clasificacion+miller&tbm=isch&imgil=FfiMX2oa9WoM%253A%253BmLTH3SHGAv59UM%253Bhttp%25253A%25252F%25252Focwus.us.es%25252Festomatologia%25252Fcirugiabucal%25252Fcirugia_bucal%25252Ftema35%25252Fpage_03.htm&source=iu&pf=m&fir=FfiMX2oa9WoM%253A%252CmLTH3SHGAv59UM%252C_&usg). imagen tomada 21/04/2017 00:16.
12. <http://www.3msalud.cl/odontologia/files/2011/10/1.3.6-Vitremer1.pdf>  
imagen tomada 21/04/2017 00:36.
13. Jakupovic S, Anic I, Ajanovic M, et al. Biomechanics of cervical tooth region and noncarious cervical lesions of different morphology; three-dimensional finite element analysis. *Eur J Dent* 2016;10: 413-8.
14. Keith JF, Steven MM, Carl FD, et al. The Glossary of prosthodontics terms, nine edition (GPT-9). *Journal of Prosthetic Dentistry*. 2017; 9: 01-105.
15. Lindhe J, Lang NP, Karring T. *Periodontología Clínica e Implantología Odontológica*. 6° ed. 2017; Tomo 1:16-17.
16. López-Frías FJ, Castellanos-Cosano L, Martín-González J, et al. Clinical measurement of tooth wear: Tooth Wear Indices. *J Clin Exp Dent*. 2012; 4(1):e48-53.
17. Nascimento MM, Gordan VV, Qvist V, et al. Dental Practice-Based Research Network Collaborative Group. Restoration of noncarious tooth defects by dentists in The Dental Practice-Based Research

Network. J Am Dent Assoc. 2011;142(12):1368–1375.

18. Senna P, Del Bel Cury A, Rösing C. Non-carious cervical lesions and occlusion: a systematic review of clinical studies. Journal of oral rehabilitation: 2012; 39(6):450-462.
19. Rebolledo OE, Estrada BE, Franco G. Lesiones no cariosas: atrición, erosión, abrasión, abstracción, bruxismo. J Oral. 2011: 742-744.
20. Reyes E, Hildebolt C, Langenwalter, E, Miley D. Abfractions and attachment loss in teeth with premature contacts in centric relation: clinical observations. Journal of periodontology. 2009; 80 (12): 1955-1962.
21. Roa I, del Sol M, Cuevas J. Morphology of the Cement-Enamel Junction (CEJ), Clinical Correlations. Int J Morphol. 2013; 31: 894-8.
22. Sarode GS, Sarode SC. Abfraction: a review. J Oral Maxillofacial Pathol. 2013;17(2):222–227.
23. Santamaria MP, Queiroz LA, Mathias IF, Neves FLS, Silveira CA, Bresciani E, Jardim MAN, Sallum EA. Resin composite plus connective tissue graft to treat single maxillary gingival recession associated with non-carious cervical lesion: randomized clinical trial. J Clin Periodontol 2016; 43: 461–468.
24. Santamaria MP, Ambrosano GM, Casati MZ, Nociti FH Jr., Sallum AW, Sallum EA. Connective tissue graft and resin glass ionomer for the treatment of gingival recession associated with noncarious cervical lesions: A case series. Int J Periodontics Restorative Dent 2011;

31:e57-e63.

25. Santamaria MP, Casati MZ, Nociti FH Jr, et al. Connective tissue graft plus resin-modified glass ionomer restoration for the treatment of gingival recession associated with non-carious cervical lesions: Microbiological and immunological results. *Clin Oral Invest* 2013; 17:67-77.
26. Santamaria M P, da Silva Feitosa Daniela, Zaffalon Casati Marcio, et al. Randomized Controlled Clinical Trial Evaluating Connective Tissue Graft Plus Resin-Modified Glass Ionomer Restoration for the Treatment of Gingival Recession Associated With Non-Carious Cervical Lesion: 2-Year Follow-Up. *J Periodontol.* 2013; September; 84 (9):e1-e8.
27. Sharma A, Sharma D. Stress triggered bruxism: a case report. *Int J Oral Maxillofacial Res.*2015; 1: 5-8.
28. Shetty SM, Shetty RG, Mattigatti S, Managoli NA, Rairam, SG, Patil A M. No carious cervical lesions: abfraction. *Journal of international oral health: JIOH.* 2013 ; 5: 11-23.
29. Smith BG, Knight JK. An index for measuring the wear of teeth. *Br Dent J.* 1984; 156: 435–438.
30. Soares PV, Santosfilho PC, Martins LR , Soares CJ. Influence of restorative technique on the biomechanical behavior of endodontically treated maxillary premolars. Part I: fracture resistance and fracture mode. *The Journal of prosthetic dentistry.* 2008; 1: 30-37.

31. Soares PV, Grippo JO. Lesiones Cervicales no Cariosas y Hipersensibilidad Cervical Dentina: Factores Etiológicos y Protocolos de Tratamiento. International Quintessence Publishing Group. 2017; 12-46,44-49,83-90.
32. Vargas CA, Yañez OB, Monteagudo AC. Periodoncia e Implantología. Ed. Médica Panamericana. 2016;1-(5):355-358.
33. Zucchelli G, Testori T, De Sanctis M. Clinical and anatomical factors limiting treatment outcomes of gingival recession: A new method to predetermine the line of root coverage. J Periodontol 2006;77: 714-721.