



UNIVERSIDAD NACIONAL AUTÓNOMA DE
MÉXICO



FACULTAD DE ODONTOLOGÍA

**USO DE ALINEADORES TRANSPARENTES EN ORTODONCIA
PARA EL TRATAMIENTO DE INCLINACIONES DENTALES EN
LA ZONA ANTERIOR.**

T E S I N A

QUE PARA OBTENER EL TÍTULO DE

C I R U J A N A D E N T I S T A

P R E S E N T A:

ANA GLORIA INCLÁN OLIVA

TUTORA: Mtra. GLADYS GUADALUPE TOLEDO HIRAY



Universidad Nacional
Autónoma de México

Dirección General de Bibliotecas de la UNAM

Biblioteca Central



UNAM – Dirección General de Bibliotecas
Tesis Digitales
Restricciones de uso

DERECHOS RESERVADOS ©
PROHIBIDA SU REPRODUCCIÓN TOTAL O PARCIAL

Todo el material contenido en esta tesis esta protegido por la Ley Federal del Derecho de Autor (LFDA) de los Estados Unidos Mexicanos (México).

El uso de imágenes, fragmentos de videos, y demás material que sea objeto de protección de los derechos de autor, será exclusivamente para fines educativos e informativos y deberá citar la fuente donde la obtuvo mencionando el autor o autores. Cualquier uso distinto como el lucro, reproducción, edición o modificación, será perseguido y sancionado por el respectivo titular de los Derechos de Autor.



AGRADECIMIENTOS

Agradezco a Dios principalmente por permitirme concretar este logro tan importante y significativo en mi vida, ya que, sin su presencia llegar a culminar este logro hubiera sido imposible. Le agradezco por llenarme de valor y fuerza en todo momento para nunca desistir de mis sueños.

Agradecerle a esta hermosa universidad, por siempre abrirme las puertas al conocimiento y por brindarme todas las herramientas necesarias para poder superarme como persona y profesionista.

A mis maestros quienes, a través de sus conocimientos, apoyo, exigencias, consejos y retos diarios, me llevaron a formarme como profesionista.

A mi asesora de tesina la Mtra. Gladys Guadalupe Toledo Hiray quien en todo momento me apoyo brindándome su tiempo, dedicación, confianza, conocimientos y experiencia necesarias para la realización de este trabajo. ¡Mil gracias!

A mi madre, quién nunca se rindió a pesar de las adversidades para sacarme adelante, que día con día lucha por mi futuro, gracias mamá por confiar en mí y estar en todo momento a mi lado, por enseñarme lo bueno y lo malo de esta vida, por animarme en esos momentos de debilidad, por enseñarme valores tan importantes como el respeto, el amor, la disciplina, la puntualidad, la perseverancia, la honestidad, la paciencia, la sencillez, la fortaleza... gracias a los cuales he podido forjarme como persona y llegar a este punto. Gracias mamá por hacer de mi lo que soy, por siempre tener para mí las palabras correctas en el momento indicado, por todos esos consejos de vida brindados. Este logro es por ti y para ti, considero que lo logramos juntas, te admiro y te respeto, gracias por estar ¡te amo!



A mi abuelita, pilar de mi familia, por siempre brindarme un hogar, por cuidar de mí, por siempre dar lo mejor de sí en mi formación, por sus consejos y calidez recibidos durante toda mi vida. Gracias abuelita, ¡te quiero mucho!

A mi tío José Luis Oliva Bover, por el apoyo incondicional brindado durante mi crecimiento hasta el día de hoy, gracias tío ¡Que Dios te bendiga siempre!

A mi familia, mis tías, mis primos, por siempre brindarme su calidez y apoyo, por hacer de mi día a día algo perfecto. Gracias a cada uno de ustedes por ser parte de mi vida y formar parte de mis logros y derrotas, por los consejos y fortaleza brindada, gracias. Gracias por ser mis pacientes cuando más los necesitaba, son esos pequeños detalles lo que permiten la realización de un gran sueño.

A mis amigos quienes me acompañaron en mis llantos, risas, sueños, en trabajos que parecían ser interminables, gracias por crecer a mi lado, ustedes hicieron de esta etapa la mejor de mi vida.

“POR MI RAZA HABLARÁ EL ESPÍRITU”

***“NO DEJES QUE EL MIEDO SE
INTERPONGA EN EL CAMINO DE
TUS SUEÑOS”***



USO DE ALINEADORES TRANSPARENTES EN ORTODONCIA PARA EL TRATAMIENTO DE INCLINACIONES DENTALES EN LA ZONA ANTERIOR.

ÍNDICE

INTRODUCCIÓN	6
OBJETIVO	8
CAPÍTULO 1. CONSIDERACIONES GENERALES.	9
1.1 Llaves de Andrews	9
1.2 Vía de erupción de incisivos permanentes	22
CAPÍTULO 2. ALINEADORES TRANSPARENTES.	24
2.1 Antecedentes	24
2.2 Definiciones	27
2.2.1 Alineadores transparentes	27
2.3 Principios de alineadores	28
2.4 Tipos (marcas comerciales)	29
2.4.1 Invisaling	30
2.4.2 Clear Aligner	32
2.5 Auxiliares	34
2.5.1 Attachments	34
2.5.2 Stripping o IPR	38
2.6 Indicaciones	44
2.7 Limitaciones	47
2.8 Contraindicaciones	47
2.9 Ventajas para el paciente	48
2.10 Ventajas para el clínico	48
2.11 Desventajas	49



CAPÍTULO 3. ELEMENTOS DE DIAGNÓSTICO.	50
3.1 Diagnóstico.	50
3.2 Toma de fotografías.	51
3.3 Toma de impresiones	54
3.4 Índice de Bolton	56
3.5 Oclusograma	61
3.6 VTO oclusal	62
3.7 Set-up de modelos y corrección ideal	63
CAPÍTULO 4. TRATAMIENTO DE INCLINACIONES EN LA ZONA ANTERIOR.	64
CAPÍTULO 5. TERMINACIÓN ESTÉTICA DE LOS DIENTES ANTERIORES.	69
CONCLUSIONES	74
REFERENCIAS BIBLIOGRÁFICAS	75



INTRODUCCIÓN.

Con el paso de los años la aparatología fija ha demostrado ser una excelente opción para el tratamiento de maloclusiones, sin embargo, para poder colocarla el clínico debe contar con la especialidad de ortodoncia. Es aquí donde radica la importancia de conocer nuevas alternativas para malposiciones dentarias leves, que puedan ser realizadas por el odontólogo de práctica general.

En 1945 el Dr. Kesling fue el primero en utilizar esta técnica a base de aparatos removibles hechos sobre un modelo set-up ideal. Siguiendo estos principios los alineadores transparentes se han convertido en una excelente alternativa para el tratamiento de dichas malposiciones.

Esta técnica está basada en una serie de alineadores estéticos y removibles que se denominan Alineadores Secuenciados Transparentes, los cuales están adaptados a la arcada dental de cada paciente, ejerciendo una ligera presión provocando así el movimiento dentario secuenciado con cada recambio de alineador de hasta 1mm.

Los alineadores transparentes son un tratamiento no invasivo, ofrecen al paciente una mayor comodidad y un alto grado de autoestima, debido a que es una aparatología translúcida que permite mimetizar el color de los dientes, siendo la estética la principal ventaja de éstos. Por otro lado, no provocan problemas de dolor, masticación, descalcificaciones o pronunciación, debido a que son removibles, permitiéndole al paciente retirarlos para comer o beber mejorando su higiene oral al mismo tiempo.

Permiten la adaptación a cambios que se puedan presentar en la arcada durante el tratamiento, tales como abrasiones, fracturas, recambio dental, etc, debido a esto, son excelentes para el tratamiento en dentición mixta.



Los alineadores son generados por un software computacional que realiza la digitalización de los modelos, haciendo al mismo tiempo un set-up virtual con los movimientos necesarios para lograr los objetivos del tratamiento o bien se pueden realizar por métodos más económicos con el uso de set-up convencional.

El conocimiento de nuevas técnicas es de suma importancia para poder brindar al paciente diferentes alternativas de tratamiento, así como mantenerse al margen con la competencia clínica, brindando un mejor diagnóstico y plan de tratamiento al paciente.



OBJETIVO.

Conocer el manejo de alineadores transparentes en el tratamiento de inclinaciones leves en la zona anterior.



CAPÍTULO 1. CONSIDERACIONES GENERALES.

1.1 Llaves de Andrews

Para el comienzo de cualquier tratamiento en ortodoncia es indispensable establecer un buen diagnóstico al paciente, el cual nos permitirá la realización de un tratamiento adecuado y por ende el éxito del mismo, para la *etapa diagnóstica* es de suma importancia el estudio de modelos, que nos provee valiosa información acerca de la maloclusión presente en el paciente. Muchos profesionales trataron de simplificar los distintos medios de diagnóstico, uno de los más importantes e innovadores ha sido el creado por Larry Andrews.

Este autor realizó un estudio entre 1960 y 1964, sobre 120 modelos de pacientes con denticiones naturales que nunca habían recibido tratamiento de ortodoncia, pero presentaban una alineación y estética correctas, sin rotaciones ni espacios entre las piezas dentarias.

Para Larry Andrews dichos pacientes no podían mejorar su estética con tratamiento de ortodoncia, debido a su correcta alineación dentaria, es decir, eran ideales. En base a lo observado en los 120 modelos estudiados, Andrews estableció un conjunto de parámetros siempre presentes en todos ellos, los cuales denominó las seis llaves para la oclusión normal, siendo indicadores de una oclusión óptima. Posteriormente estos hallazgos permitieron el desarrollo de aparatología ortodóncica preajustada totalmente programada en la actualidad.

Las llaves para la oclusión normal son seis, fáciles de implementar en los modelos de estudio desde vestibular y oclusal, son de gran utilidad en profesionales que inician la especialidad de ortodoncia, usándose en dentición mixta tardía y permanente. ¹

1. Mateu M.E., Schweizer H.S., Bertolotti M.S. Ortodoncia premisas, diagnóstico, planificación y tratamiento, Buenos Aires. Grupo Guía S.A. 2015, Pp. 75-83.

Pasos para el estudio sobre modelos.

Para realizar este estudio es necesario conocer las referencias realizadas por el autor a continuación, mencionadas:

Corona clínica.

Utiliza solo la parte que se ve en boca o en los modelos. Hay que recordar que la corona clínica es 1.8 mm menor que la corona anatómica, por lo tanto, donde haya recesiones o hipertrofia gingival se debe medir la distancia desde el borde incisal hasta la unión cemento esmalte y restarle los milímetros antes mencionados (fig.1.).

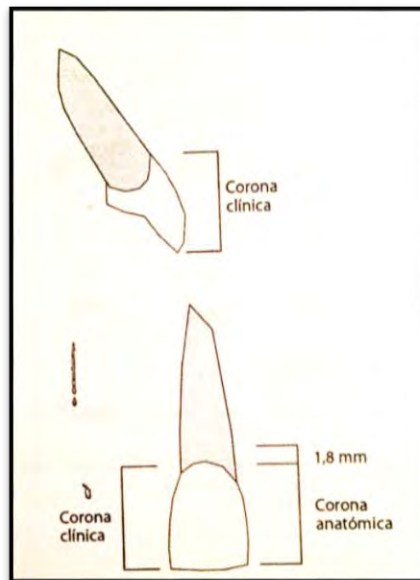


Fig. 1. Diferencia entre corona clínica y anatómica

Eje mayor de la corona clínica (EMCC).

En este parámetro el eje longitudinal es solo de la corona clínica, no involucra la raíz dental. Ya que las mediciones se hacen sobre los modelos de estudio, donde no se observa la superficie radicular. Se traza una línea de gingival a incisal en incisivos.¹

1. Pp. 75-83.

En los caninos y premolares, desde gingival hasta la punta de la cúspide, y en los molares se usa como referencia una línea que pase por el surco vestibular que separa las dos grandes cúspides (fig. 2.).




Fig. 2. Trazado del eje mayor de la corona clínica (EMCC) en todas las piezas dentarias

Centro de la corona clínica (punto EM).

El paso siguiente es marcar el centro de la corona clínica o Punto EM, que se traza sobre el EMCC (fig. 3.).¹




Fig. 3. Localización del punto EM en todas las piezas dentarias.

1. Pp. 75-83.

Este punto sobre la cara vestibular, separa la corona clínica en superior e inferior, o también llamado mitad gingival y oclusal.

Se debe de resaltar que las distancias entre los extremos oclusal y gingival no son iguales para todas las coronas en un mismo arco, pero en cada una son equidistantes del eje mayor o punto medio de la corona clínica.

En los 120 casos no ortodóncicos, al unir estos puntos se formaba un plano, ya que eran oclusiones óptimas. A este ángulo se le llama plano de Andrews (fig. 4).

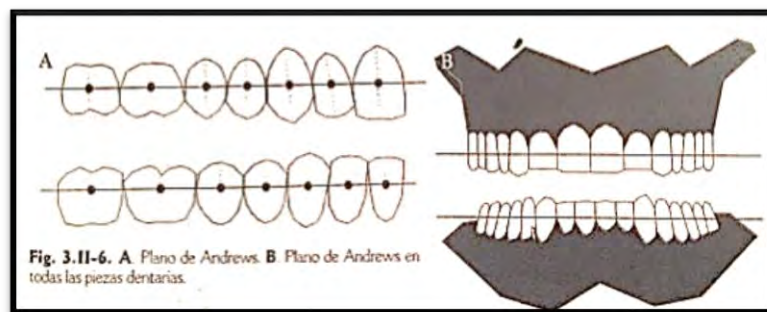


Fig.4 Plano de Andrews

Para describir su trabajo Andrew utilizó las siguientes líneas y ángulos:

- Eje mayor de la corona clínica (EMCC).
- Plano de Andrews.
- Una línea perpendicular al plano de Andrews (fig. 5)

Además de elaborar las seis llaves de la oclusión.¹

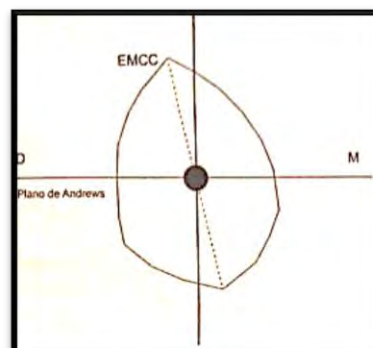


Fig. 5 Planos de referencia para el desarrollo de las 6 llaves.

1. Pp. 75-83.

Primera llave: relación interarcos.

Andrews estableció la primera llave de la oclusión en base a la clasificación de Angle, pero descubrió la presencia de otras características por lo cual decidió hacer una descripción más detallada, a continuación, se describirá detalladamente dicha relación, con las siguientes referencias:

Para definir la primera llave de la oclusión o también llamada relación molar, se tienen las siguientes referencias:

- La cúspide mesio-vestibular del primer molar superior debe ocluir en el surco mesio-vestibular del primer molar inferior (referencias que coincide con la llave de Angle) (ésta es la referencia sagital de la relación molar). Fig. 6.

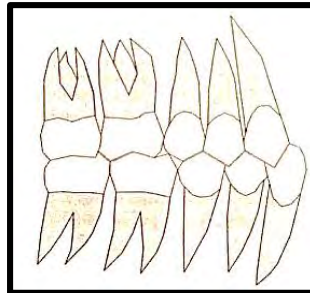


Fig. 6 Llave molar óptima, . (Hallado en: Mateu M.E., Schweizer H.S., Bertolotti M.S. Ortodoncia premisas, diagnóstico, planificación y tratamiento, Buenos Aires. Grupo Guía S.A. 2015, Pp. 75-83.)¹

- La cúspide mesio-palatina del primer molar superior debe ocluir de la fosa mesial del primer molar inferior (ésta es la referencia transversal y de torque de la relación molar) (fig. 7).²

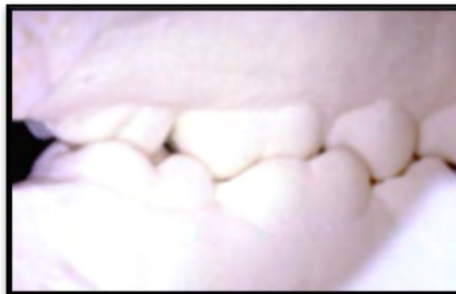

Fig. 7. Relación molar vista desde palatino

1. Pp. 75.

2.Echarri P. Revisitando las llaves de oclusión de Andrews. Ort. Clínica. 2006;9(1):8-16.

- La cúspide disto-vestibular del primer molar superior debe ocluir en el espacio interdentario entre el primer y el segundo molar inferior (referencia de inclinación de la relación molar), (fig. 8).²

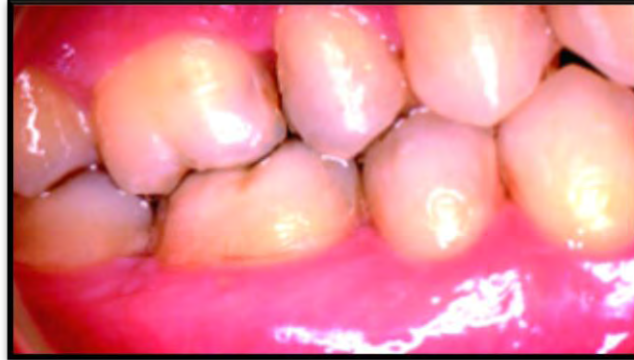

Fig. 8 Relación molar.

Las cúspides vestibulares de los premolares superiores cubren los premolares inferiores, así como también las cúspides de los premolares superiores tienen una relación cúspide fosa con los premolares inferiores.

Por otro lado, el canino superior ocluye con el canino inferior y el primer premolar, y su cúspide está hacia mesial (fig. 9).¹

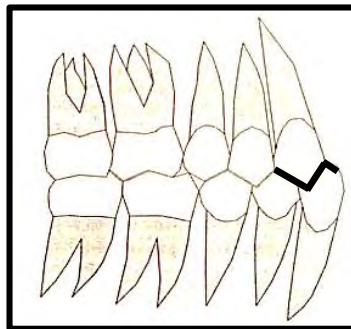


Fig. 9 Relación canina

El asentamiento correcto de las cúspides favorece al anclaje radicular y la formación de la llave canina. Esto brinda estabilidad y asegura la desoclusión, ambos objetivos de tratamiento, son deseables para obtener una oclusión mutuamente protegida y compartida.²

1. Pp. 75-83.

2. Pp. 8-16

Si el asentamiento oclusal no es el adecuado, se verá alterada la llave canina y podrá presentarse apiñamiento anterior. Cuanto más cerca esté el reborde distal del primer molar permanente superior del reborde marginal mesial del segundo molar permanente inferior, más oportunidades habrá de que se establezca una oclusión normal.²

Segunda llave: Angulación coronaria (TIP).

Para la segunda llave el autor se enfocó en la angulación coronaria, siendo ésta el ángulo formado por el eje mayor de la corona clínica (EMCC) y una línea perpendicular al plano de Andrews.

Teniendo en cuenta las siguientes características:

La angulación coronaria se considera positiva cuando la porción oclusal o incisal se encuentra por mesial del EMCC y la porción gingival se encuentra por distal de este. Será negativa (-) en caso contrario.

En una oclusión óptima todas las coronas presentan una angulación positiva (+) y se observan desde la cara vestibular del modelo. A la angulación también se la conoce como TIP y por eso se puede decir que una pieza tiene un TIP positivo o negativo. En los modelos no se puede estimar la angulación exacta de la corona, pero es factible determinar si es positiva o negativa (fig. 10).¹

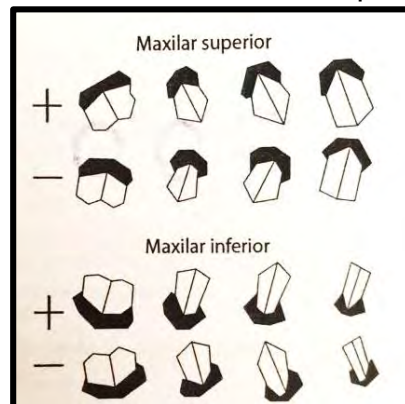


Fig. 10. Angulación positiva y negativa tipping

1. Pp. 75-83.
2. Pp. 8-16.

Ésta llave nos lleva a tener las siguientes consideraciones:

Los dientes inclinados ocupan más espacio que los dientes más verticales.

- Es relativamente cierto porque los dientes rectangulares ocupan más espacio inclinados que verticales, pero no se cumple en los dientes triangulares o “forma barril” (fig. 11.).

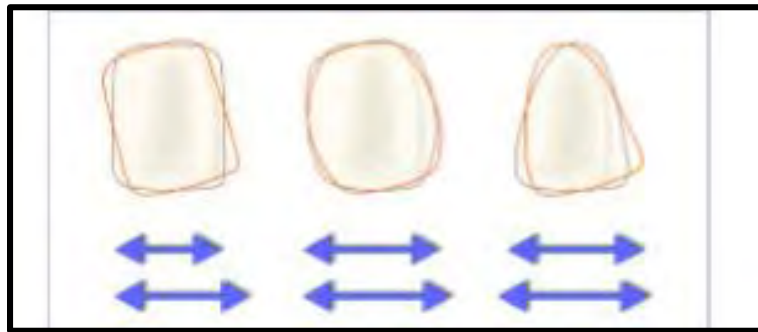


Fig. 11. Tip en diferentes formas dentales.

- Por lo tanto, este sistema se puede utilizar para el manejo de la discrepancia en los casos que presentan dientes rectangulares. Los dientes triangulares o en forma de “barril” son más favorables para realizar stripping.
- Dentro de los dientes rectangulares, los que más espacio ganan o pierden son los dientes más largos en sentido gíngivo-oclusal.
- Nunca olvidar la relación entre las raíces y las posibles dilaceraciones al realizar esta técnica, para evitar lesionar el septum interarticular o aproximar excesivamente las raíces.
- Se debe tener en cuenta que al inclinar los dientes pueden aparecer espacios negros gingivales y oclusales.²

Tercera llave: Inclínación coronaria (torque).

Para establecer esta llave, se evaluó la posición de las coronas en sentido vestibulo-palatino. Al igual que en la segunda llave las referencias son las mismas: plano de Andrews, una perpendicular a éste y una línea tangente a la cara vestibular de las piezas dentarias (fig. 12.).




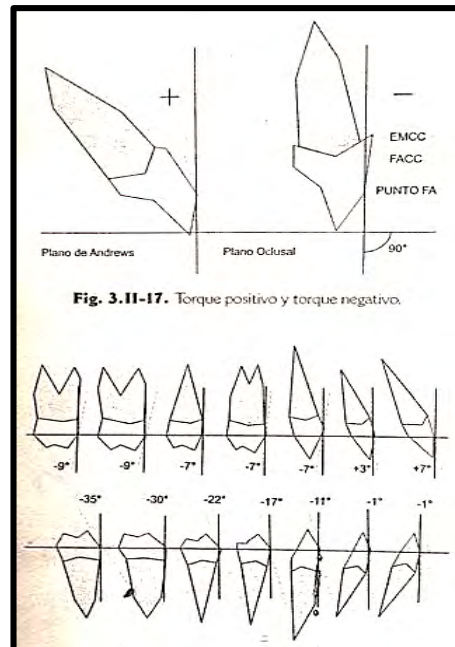
Fig. 12. Posición de las coronas en sentido vestibulo palatino.

A la inclinación coronaria también se le denomina torque, e indica el movimiento de las coronas en sentido vestibulo-palatino o lingual. Si la porción gingival se encuentra por detrás de la línea perpendicular al plano de Andrews y la porción incisal está por delante de esa línea, se considera que la inclinación o torque es positiva (+). Por otro lado, si la porción gingival está por delante de la línea y la porción incisal detrás de ella, la inclinación o torque será negativa (-).

En el arco dental ideal las únicas piezas dentarias que tienen torque positivo son los centrales y laterales. El resto de las piezas dentarias, tanto superiores como inferiores, deben tener una inclinación negativa.

Cuando existe ausencia de la inclinación o torque, se crean alteraciones que impiden formar una buena guía anterior y llave canina, dado que se pueden presentar diastemas, apiñamiento, escaso o excesivo overjet (fig. 13)¹.

1. Pp. 75-83.



Modificando el torque se pueden obtener diversos resultados en la oclusión del paciente, los cuales serán expuestos, a continuación:

Consideración 1. Tomando en cuenta la relación con la oclusión.

- Para conseguir una correcta guía incisiva, el torque de los incisivos superiores se debe ajustar
- Para asentar las cúspides vestibulares y palatinas sobre los dientes inferiores, el torque de los premolares y molares superiores se debe ajustar.
- Para obtener una correcta guía canina, el torque de los caninos inferiores tiene que estar relacionado con el torque de los caninos superiores. Al igual conseguir una masticación bilateral.
- El torque de los premolares y molares inferiores debe conseguir para dar una leve curva de Wilson. Una curva de Wilson profunda provoca contactos de balance durante los movimientos de lateralidad.²

2. Pp. 8-16.

Consideración 2.

- Modificando el torque, se puede ganar espacio.
- Según Steiner con el movimiento de protrusión se puede ganar 2 mm de longitud de arcada por cada milímetro de dicho movimiento. Sin embargo, la forma de la arcada influye en el espacio ganado:
 - En una arcada cuadrada: se ganan 2mm.
 - En una arcada ovoidea: se ganan 1,8mm.
 - En una arcada triangular: se ganan 1,6mm.
- Según Bennett y McLaughlin, por cada 5° de aumento de torque se puede ganar 1mm (Fig. 14).

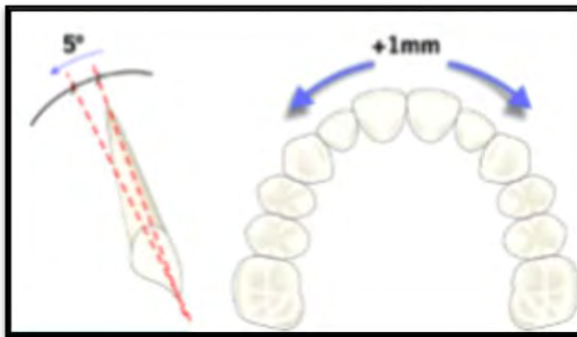


Fig. 14 al aumentar el torque en el incisivo 5° se obtiene 1mm de longitud de arcada.

Consideración 3

- Durante la protrusión se aumenta el torque y se debe compensar con torque más negativo.
- Durante la retrusión se disminuye el torque y se debe compensar con torque más positivo.
- Durante la expansión se aumenta el torque y se debe compensar con torque más negativo.
- Durante la contracción se disminuye el torque y se debe compensar con torque más positivo.²

Cuarta llave: rotaciones

Como su nombre lo dice en una oclusión normal no debe de haber rotaciones, la presencia de rotaciones en el sector anterior será desfavorable, ya que, al corregirlas consumirán más espacio. Por el contrario, una pieza rotada en el sector posterior (premolares y molares) al corregirse creará espacio, lo que será favorable. Esto se debe al diferente tamaño mesiodistal de las piezas anteriores y las posteriores (fig. 15).¹

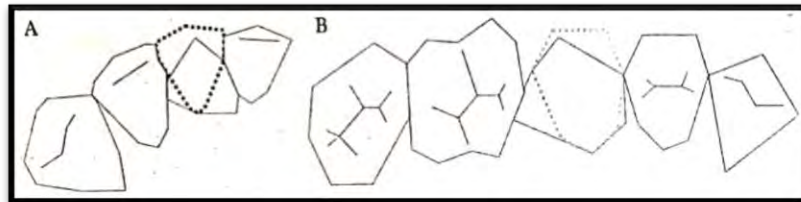


Fig. 15. Presencia de rotaciones en la zona anterior.

El eje de rotación se define como la línea que une los puntos de contacto mesial y distal de un diente y tienen una angulación con el plano del arco ortodóncico para ir consiguiendo la curvatura de la arcada.

Llamamos mesio-rotación cuando la rotación de la cara vestibular de un diente se dirige hacia mesial. Según la nomenclatura clásica esto podría llamarse una mesio-linguo rotación o disto-vestíbulo rotación. Distorotación es cuando la rotación de la cara vestibular de un diente se dirige hacia distal. La distorotación se considera como un valor numérico positivo y la mesiorotación como un valor numérico negativo.

Quinta llave: Espacios o diastemas

Los diastemas no deben de estar presentes en las arcadas dentales de un paciente adulto, ya que las piezas dentarias tienen que tocarse por puntos de contacto interproximales, relacionados con la salud gingival especialmente de la papila, evitando empaquetamiento de alimentos y facilitando el cepillado.²

1. Pp. 75-83.
2. Pp. 8-16.



En los casos que presentan inicialmente rotaciones múltiples el stripping permitirá convertir el punto de contacto en una faceta de contacto aumentando la estabilidad.

Sexta llave: Curva de spee.

Los tratamientos de ortodoncia deben tener como objetivo la nivelación de la curva de Spee. Es imprescindible nivelar la curva de Spee para corregir la sobremordida anterior y para evitar los contactos posteriores durante los movimientos de protrusión.

La curva de Spee se puede nivelar:

- Con enderezamiento de molares y posible intrusión de los mismos.
- Con extrusión de premolares y enderezamiento de caninos.
- Con Intrusión de los incisivos.²

La curva de spee debe tener una profundidad de 0.5 a 1.5 mm, como máximo, para permitir una mayor desoclusión y así cumplir con los principios de la oclusión mutuamente protegida. ¹

Al conseguir las seis llaves de la oclusión la estabilidad dental del paciente mejorará, pero se deben de tener en cuenta otros criterios como tener una adecuada salud periodontal, la presencia de todas las piezas dentales, así como también conservar la anatomía natural de cada una de las piezas dentarias.²

1., Pp. 75-83.

2. Pp. 8-16.



1.2 Vía de erupción de incisivos permanentes.

La erupción de los incisivos comúnmente comienza alrededor de los 6 años de edad, después de la erupción del primer molar permanente. Su secuencia es normalmente, la misma que la de los dientes primarios: centrales inferiores, superiores, laterales inferiores y superiores.

- Erupción de los incisivos inferiores.

Los incisivos centrales inferiores emergen lingualmente y subsecuentemente, bajo la influencia de la presión ejercida por la lengua, se mueven hacia labial hasta tomar su posición armoniosamente dentro del arco, por lo tanto, el labio inferior también juega un papel importante en la presión que ejerce para la correcta alineación dental.

Mientras que los incisivos laterales inferiores, al hacer erupción tienen un efecto de cuña sobre los caninos a los que empujan y obligan a vestibularizarse, por lo que, ante unas condiciones óptimas, la distancia intercanina aumenta, este efecto intermaxilar se traslada y afecta también a los caninos superiores, que se abren transversalmente y crean espacio para que puedan ubicarse los laterales superiores.

- Erupción de los incisivos superiores.

Los incisivos superiores inician la erupción en un punto situado por lingual del ápice de los incisivos temporales y se desplaza inferiormente y hacia vestibular; siendo el labio superior, como en inferior, que moldea y limita la trayectoria anterior.

La siguiente etapa es la erupción de los incisivos laterales, lo cuales no erupcionan hasta que sus vecinos los centrales han complementado la suya y han alcanzado el plano vertical final de la oclusión.¹

1. Pp. 75-83.

Salen con su corona inclinada hacia distal, empujando a los centrales, cerrando así el cierre del diastema interincisivo.¹

Ellos estabilizan su posición hasta que se exfolian los caninos temporales y disponen de suficiente espacio para colocarse correctamente (fig. 16.).³

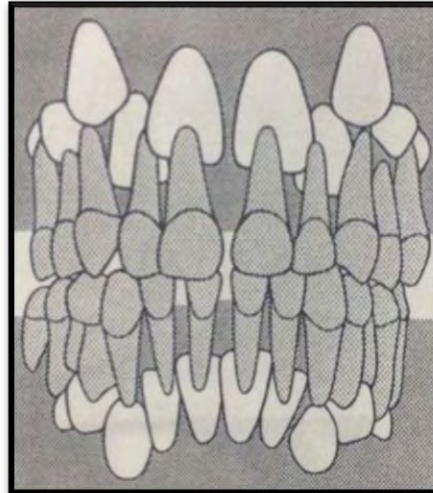


Fig. 16 En posición preeruptiva.

¿Cuál es la mejor edad para iniciar el tratamiento en Ortodoncia?

El tratamiento de ortodoncia fijo temprano es un peligro potencial para la integridad de los tejidos radicales y periodontales. Existiendo el riesgo de provocar lesiones a la dentición, como son: caries dental, descalcificaciones del esmalte, alteraciones pulpares y reabsorciones radicales. Sin embargo, no existen datos sobre la posible acción iatrogénica de los aparatos removibles. Lo que nos lleva a pensar que el tratamiento en dentición mixta y temprana debería hacerse por medio de los aparatos removibles o con anclaje extraoral.

Por otro lado, los alambres, tornillos y resortes empleados en esta técnica tienen efectos perjudiciales sobre la dentición y más teniendo en cuenta que, durante su uso, las raíces dentarias no están todavía completamente calcificadas lo cual implica una mayor propensión a que aparezcan lesiones pulpares y reabsorciones radicales.³

1. Pp. 83.

3. Escriván de Saturno L. Ortodoncia en dentición mixta. Venezuela. AMOLCA. 2007. Pp. 61-66



CAPÍTULO 2. ALINEADORES TRANSPARENTES.

2.1 Antecedentes.

En la actualidad los alineadores transparentes forman parte importante dentro de la ortodoncia estética, el primero en utilizar aparatos removibles elásticos confeccionados sobre un modelo set-up ideal del paciente como método para realizar pequeños movimientos dentarios data en 1945, año en el que H. Kesling empezó a difundir éste sistema que consistía en la posibilidad de utilizar un posicionador elástico de una sola pieza que cubría ambas arcadas. A mediados del siglo XX, Kesling predijo “el posicionador tiene otros usos a parte del perfeccionamiento final del caso y la retención. Se pueden conseguir movimientos menores mediante una serie de posicionadores secuenciales variando los dientes en el modelo ligeramente a medida que el tratamiento progresa. En el presente este tipo de tratamiento no parece ser práctico pudiéndose desarrollar la técnica para su aplicación en el futuro.”⁴ Fig. 17.



Fig. 17. Harold D. Kesling. (Hallado en: <http://www.slideshare.net/snehalgotra/evolution-of-functional-appliances>⁴)

En 1971 Pontiz utilizó un dispositivo similar al que denomino “retenedor invisible” realizado sobre un modelo maestro que pre-posicionaba los dientes sobre una base de cera, el cual podía producir movimientos dentarios limitados.⁶

3. Kesling HD. The philosophy of tooth positioning appliance. Am J Orthod. 1945; 31:297-304
4. Hallado en: <http://www.slideshare.net/snehalgotra/evolution-of-functional-appliances>
5. Pontiz RJ. Invisible retainers. Am J Orthod 1971; 59 (3): 266-72.3

Más adelante McNamara, en 1985 continuó los estudios del uso de retenedores invisibles para lograr el movimiento dentario menor e incorporó el concepto de alineadores transparentes.⁷ En este mismo año Truax y Rains incorporaron *Serial Truax Appliance Rains System* donde realizaron el movimiento sobre el modelo utilizando cuadrículas especiales y la utilización de los Crown contours o contorneadores de corona antes de la colocación del alineador. Los Crown contours son pequeñas piezas de cerámica y resina que se cementan sobre algunos dientes antes de colocar los alineadores para favorecer determinados movimientos en especial de rotación.⁹ Fig. 18

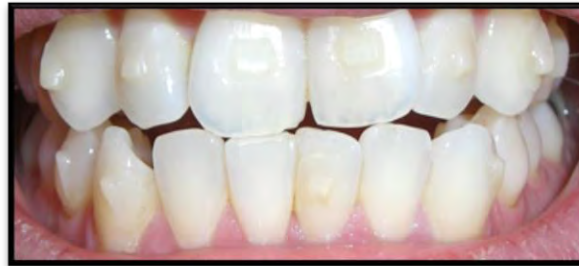

Fig. 18 Crown contours, hoy en día "attachments". (Hallado en: http://nobraces.blogspot.mx/2012_08_01_archive.html
18)

Los crown contours constituyen la base de los attachments de composite que se colocan en algunas piezas dentarias utilizando una plancha de plástico especial a modo de plantilla.⁹

También en 1985, Tae Weon Kim describió el sistema Clear Aligner, que se basa en la secuencia de aparatos de diferente grosor. Cada movimiento se lleva a cabo con varios alineadores de consistencia diferente para asentar cada movimiento en su momento más idóneo.¹⁰

7. McNamara J, Kramer KL, Junker JP. Invisible retainers: J Clin Orthod 19; 570-9, 1985.

8. Hallado en: http://nobraces.blogspot.mx/2012_08_01_archive.html.

9. Padros E. 2011. Ortodoncia invisible. Cuándo y para qué. *Rev Esp Ortod.* 41:95-101

10. Kim TW, Echarri P. Clear Aligner: an efficient, esthetic and comfortable option for an adult patient. *World J Orthod.* 2007; 8 (1): 13-8.

Sheridan (1993), Rinchuse (1997) o Lindauer & Schoff (1998) profundizaron y desarrollaron técnicas similares. Sin embargo, la mayoría requerían del uso de toma de impresiones y modelos set-up en cada visita.

En 1997, Zia Chishti y Kelsey Wirth, dos estudiantes de la Universidad de Stanford, fundaron Align Technology (Santa Clara, California). Basándose en los principios de Kesling, pensaron en realizar ligeros movimientos dentales progresivamente mediante una serie de alineadores de poliuretano removibles, con la ayuda de la informática.

No fue hasta 1999, cuando el sistema Invisaling se comercializó para los ortodoncistas.¹¹ La primera publicación científica data del año 2000.¹²

Set up (Enfilado diagnóstico).

En 1946 H. Kesling introdujo el enfilado de diagnóstico que se hace a partir de un conjunto adicional de modelos de estudio recortados. El diagnóstico ayuda al cirujano dentista en la planeación del tratamiento, conforme la simulación de los movimientos dentarios que deben ser realizados en el paciente. Los dientes de manera individual junto con su proceso alveolar, son separados del modelo usando una segueta, luego se posicionan en la manera ideal o deseada.¹³ Fig.19.

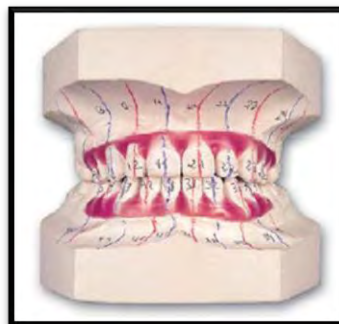


Fig. 19 Set up. (Hallado en: <http://laboratorioceosa.com/cursos-de-ortodoncia/modulos/modulo-1-cefalometria-y-medios-de-diagnostico/estudio-de-modelos/> ¹⁴)

11. Tuncay O. The Invisaling System. Quintessence 2006. Pp.34

12. Boyd RL. Orthodontic treatment of complex malocclusions with the invisaling appliance. PCSO Bulletin. 2000; 72:30-2.

13. Gurkeerat S. Ortodoncia diagnóstico y tratamiento. 2ª edición. Venezuela. 2009. Pag. 91

14. Hallado en: <http://laboratorioceosa.com/cursos-de-ortodoncia/modulos/modulo-1-cefalometria-y-medios-de-diagnostico/estudio-de-modelos/>.



2.2 Definiciones.

2.2.1. Alineadores transparentes.

Los alineadores transparentes son utilizados como alternativa en ortodoncia. Siendo un tratamiento de ortodoncia cuyos aparatos consisten en guardas termoplásticas, estéticas, confortables, efectivas, progresivas y secuenciales.⁶ Así como también menos invasivos, por otro lado, dichos pacientes deben ser cooperadores y padecer de apiñamiento leve (1 a 2mm) en una o dos piezas dentales para que los alineadores puedan trabajar correctamente, siendo utilizados por odontólogos de práctica general, ya que para correcciones en arcadas totales, como por ejemplo clase II o III de Angle, los clínicos deberán tomar un curso. De igual manera éste tratamiento puede ser utilizado en dentición mixta, ya que la toma de impresiones es periódica y nos permite adaptarnos a cambios en la dentición.

El sistema de alineadores invisibles consiste en una serie de alineadores, donde el laboratorio es el encargado de confeccionarlo haciendo una proyección digital por medio de un software de los modelos registrando los dientes que deseamos mover, para progresivamente en diferentes etapas lograr alinear los dientes en su posición correcta.

El número de alineadores y el tiempo del tratamiento, dependerá de la técnica elegida en el mercado, siendo las más reconocidas Clear-Aligner encontrada en E.E.U.U. e Invisaling compañía encontrada en México y gran mayoría del mundo.

Cada paso del tratamiento representa aproximadamente de dos a cuatro semanas de tratamiento, ya que una vez que el paciente se toma impresiones y recibe los alineadores, a la semana siguiente deberá usarlos.¹⁵ Fig. 20.

15. Echarri P. Clear Aligner. Madrid, Ribano S.A. 2013. Pp. 17

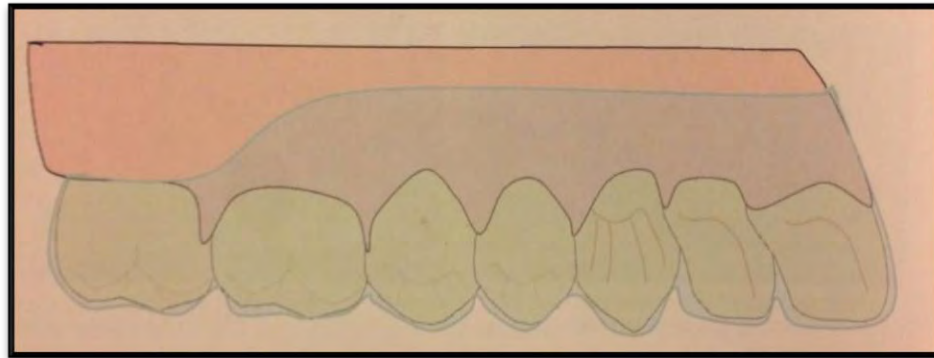


Fig. 20 Alineadores Transparentes 3 mm por arriba del margen gingival (Hallado en: Kim T. Echarri P. Lorenzo Favero. Clear Aligner aplicaciones clínicas y presentación de casos. Madrid. Ed. Ripano S,A.2007. Pp.56.)¹⁷

2.3. Principios de los alineadores transparentes.

Para su uso se deben de tomar en cuenta los siguientes principios establecidos:

- Debe ser un tratamiento de ortodoncia realizado con aparatos estéticos confortables y compatibles con la vida social y profesional de los pacientes.
- El diagnóstico y el control del tratamiento debe ser realizado por odontólogos y ortodoncistas.¹⁵

15. Pp.20.

17.Hallado en: Kim T. Echarri P. Lorenzo Favero. Clear Aligner aplicaciones clínicas y presentación de casos. Madrid. Ed. Ripano S,A.2007. Pp.56.



- Debe ofrecer una solución rápida y eficaz a los pacientes que no quieren ser portadores de aparatos de ortodoncia fijos.
- Debe tener un protocolo clínico y de laboratorio preciso. Con comunicación entre el clínico y el laboratorio eficaz.
- Los resultados deben ser predecibles.
- Se utilizan alineadores de diferentes espesores y que cubren aproximadamente 3mm de los tejidos gingivales para conseguir un movimiento más eficaz y un mejor efecto estético.
- Se deben tomar impresiones periódicas para adaptarse a la evolución del tratamiento y los cambios que se puedan producir en los dientes y los tejidos gingivales.
- Principalmente está dirigido a pacientes que necesiten un tratamiento basado en movimientos dentarios menores o tratamientos de recidivas de incisivos y caninos.¹⁵

2.4 Tipos (marcas comerciales).

En la actualidad las marcas más reconocidas en el mercado son Invisaling y Clear Aligner, ambas manejan técnicas similares, sin embargo, sus parámetros son diferentes para la realización de los tratamientos. Ambas pueden ser utilizadas por odontólogos de práctica general siempre y cuando sean movimientos de una o dos piezas dentales. A continuación, se mencionarán las principales características de ambas, mencionando sus parámetros e indicaciones, para posteriormente, en base a dichos parámetros, realizar lo que serían las indicaciones generales de los alineadores transparentes.

15. Pp.20.



2.4.1 Invisaling.

El sistema de Invisaling consiste en alineadores estéticos removibles, que los autores denominan Alineadores Secuenciados Transparentes (AST), realizados a medida, con un diseño y fabricación asistido por ordenador (CAD/CAM).

Estos alineadores utilizados individualmente ejercen una ligera presión sobre los dientes llegando a producir movimiento dentario, y usados secuencialmente, corrigen mal oclusiones.

Cada alineador realiza movimientos lineales de 0.25 mm con un espesor de 0.030 y movimientos angulares de 2°.

El paciente debe de llevar los alineadores durante todo el día excepto para las comidas (aprox. 22 h/día), produciéndose el recambio de los alineadores cada 2 a 3 semanas (14-21días).

En primer lugar y al igual que en cualquier tratamiento de ortodoncia se procederá a realizar un estudio convencional compuesto por: exploración clínica, modelos de estudio, montaje en articulador, fotografías, radiografías y cefalometría. Tanto el diagnóstico como el plan de tratamiento deberán ser realizados por el profesional.

En los inicios de la técnica, este tipo de tratamientos se restringía a pacientes adultos, sin embargo en la actualidad, se puede realizar el tratamiento en pacientes adolescentes que aún no han completado el desarrollo de las arcadas y el recambio dentario. ¹⁶

16. López R. Exporto Orto.. España, Ribano S.A 2009.Pp. 352-353



TIPOS DE TRATAMIENTO.

En la actualidad, en España, existen 4 tipos de tratamientos con Invisaling:

- Invisaling Full.
- Invisaling Anterior.
- Invisaling Express.
- Invisaling Teen.

Invisaling Full, es el método convencional y de elección consiste en el tratamiento de la arcada completa tanto del maxilar como de la mandíbula.

Invisaling Anterior o Invisaling 3-3 aunque los alineadores cubren todos los dientes sólo se produce movimientos en los dientes anteriores, en concreto de canino a canino de ambas arcadas. Este tratamiento es el de elección en Clases I con apiñamientos, pequeños diastemas o sobremordida ligeramente aumentada.

Invisaling Express, ideado para ligeras maloclusiones o pequeñas recidivas. Está limitado a un máximo de 10 alineadores y el caso debe encontrarse dentro de los siguientes criterios clínicos:

- Diastemas menores de 2 mm.
- Apiñamiento menor de 2mm.
- Corrección máxima de línea media de 2 mm, 1mm superior y 1 mm inferior.
- Rotaciones menores a 20 grados.
- Expansión máxima de 1.5 mm por cada lado.
- No puede haber movimientos anteroposteriores. Los caninos pueden ser movidos ligeramente debido al IPR (reducción interproximal).
- Intrusión máxima de 2.5 mm por arcada.
- Menos de 0.5 mm de extrusión.¹⁶

16. Pp. 355.



- IPR total menor a 2mm.

Invisaling Teen, es el sistema más reciente con el que Aling pretende completar su gama de productos ampliando la edad de inicio de tratamiento pensando en adolescentes. Incluye algunas características especiales y novedades respecto a los anteriores.

- Pensado para tratamientos entre 12 y 18 meses de duración.
- Reemplazo hasta 6 alineadores.

Tres refinamientos incluidos:

- Compensación erupción. En caso de dientes no erupcionados, el sistema prevé dicha erupción y va dejando espacio en el alineador para el diente.
- Indicador Colaboración. El alineador tiene una marca de color que cambia con el tiempo y siempre que esté en contacto con la saliva, así se puede saber si el paciente utiliza los alineadores o no.
- Power Ridges. Es un dispositivo novedoso que sirve para mejorar el torque radicular. Por ejemplo, para un incisivo lateral superior que se encuentra en mordida cruzada y alinearlo presenta un defecto de torque radicular¹⁶.

2.4.2 Clear Aligner.

Este sistema fue desarrollado para solucionar casos de movimientos dentarios menores. Está compuesto por 3 placas termoplásticas irreversibles de espesores diferentes: 0,020", 0.024" y 0,030", que se adaptan con la máquina de vacío. Es necesario realizar la corrección de la maloclusión en los modelos set-up. La corrección se realizará en diferentes etapas, de acuerdo con el procedimiento de laboratorio¹⁵.

15. Pp. 183

16. Pp. 357

Un paso de la técnica de Clear Aligner se realiza con cada nueva impresión e incluye:

- Un modelo set-up con las correcciones ideales.
- Un informe de la corrección realizada en el set-up.
- Un alineador Clear Aligner Soft de 0.5 mm (.020”).
- Un alineador Clear Aligner Medium de 0.625 mm (.025”).
- Un alineador Clear Aligner Hard de 0.75 mm (.030”) (fig. 21 y 22).

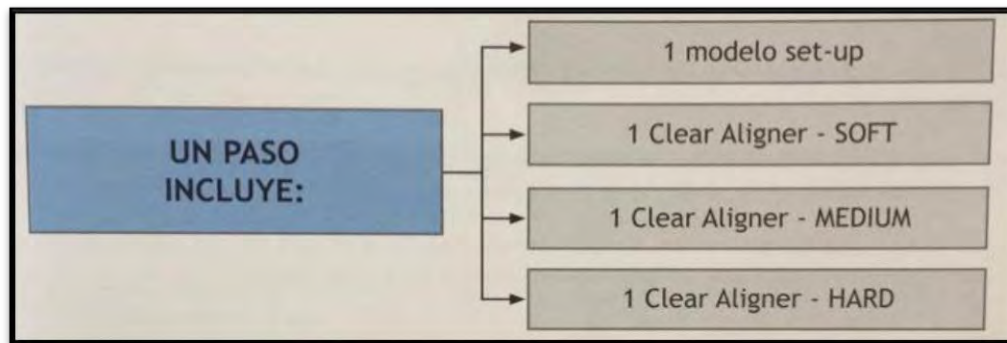


Fig.21 Esquema de paso.

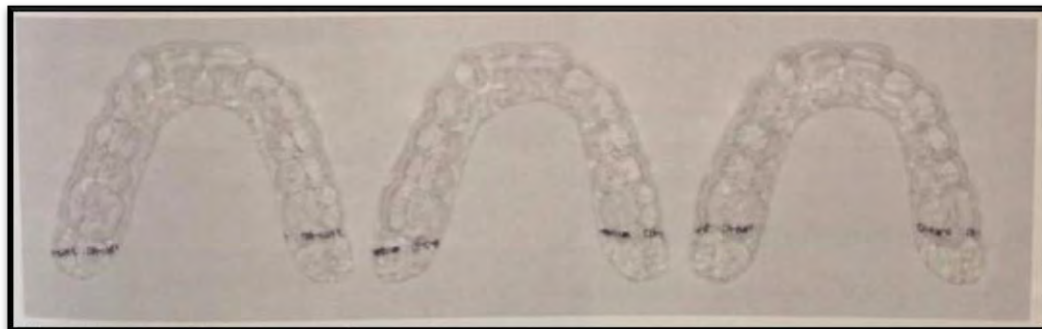

Fig.22. Clear Aligner alineadores SOFT, MEDIUM Y HARD.

Cada paso del tratamiento representa aproximadamente un mes de tratamiento, ya que una vez que el paciente se toma impresiones y recibe los alineadores a la semana siguiente deberá usarlos:

- El alineador de 0.5 mm durante la primera semana.
- El alineador de 0.625 mm durante la segunda semana.¹⁵

15. Pp.17,19 y 59.



- El alineador de 0.75 mm durante la tercera semana y a continuación tomarse nuevas impresiones para realizarse el siguiente paso.
- El paciente usará el mismo alineador durante la cuarta semana, mientras el laboratorio realiza el siguiente paso.
- Al finalizar la cuarta semana, el paciente recibirá el siguiente conjunto de alineadores que usará de la misma forma.

Los tres alineadores, son realizados sobre el mismo modelo set-up. Cada espesor ejerce una fuerza diferente y progresiva para poder realizar los movimientos dentales requeridos durante el tiempo correspondiente al tratamiento.

El paciente deberá ser colaborador, siendo responsable utilizando correctamente sus alineadores los cuales deberá utilizar durante 17 horas al día y acudir puntualmente a las visitas de toma de impresión para evitar que se retrase el tratamiento y el número de pasos aumente¹⁵.

En ambas técnicas mencionadas el éxito del tratamiento consistirá en supervisar al paciente, realizar las acciones requeridas y efectuar el cambio de alineadores. El tiempo entre alineadores podrá variar en función de la colaboración del paciente, de la fase en la que se encuentre, del tipo de tratamiento, de los resultados obtenidos.¹⁵

2.5 Auxiliares.

2.5.1 Attachments.

Los auxiliares o ataches son dispositivos de composite de diferentes formas geométricas que se adhieren temporalmente a los dientes para ayudar a realizar ciertos movimientos.

Según su morfología existen tres tipos de ataches: elipsoidal, rectangular y biselado. Estos ataches a su vez pueden ser horizontales o verticales. Por defecto se colocan en el centro de la corona clínica.¹⁶

15.Pp. 20.
16.Pp. 358.

- Atache Rectangular

Se utiliza por defecto para rotaciones de caninos y premolares, aunque pueden utilizarse en cualquier diente; para control radicular en casos de extracciones; tienen la desventaja de ser muy retentivos, pero existe la opción de que se bisele.

- Atache Elipsoidal

Se utiliza por defecto para extrusiones de dientes anteriores, sin embargo, no es el más recomendado por los autores para realizarlo, de igual manera pueden ser utilizados para cualquier diente.

- Atache biselado

Se utiliza en premolares cuando actúan estos como anclaje para intrusión de dientes anteriores; se pueden utilizar para rotaciones o extrusiones, este atache es el más recomendado por los autores, además de que se inserta y quita con mayor facilidad (fig. 23.).¹⁶

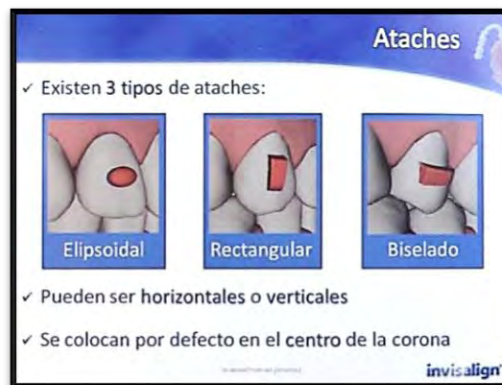


Fig. 23. Ataches elipsoidal, rectangular y biselado.

También se clasifican según su función en activos y pasivos. Siendo los activos utilizados para ayudar a realizar el movimiento e intervienen en el movimiento del diente, mientras que los pasivos se colocan en dientes que no van a ser movidos o bien, el atache no interviene directamente en el movimiento. Ambos grupos a su vez pueden dividirse en:

16. Pp. 358.

Activos utilizados para rotaciones de dientes redondos, control radicular (tip/torque) y extrusión. Mientras que los pasivos son utilizados en anclaje de intrusión y retención para alineadores. Para el control de inclinaciones es importante saber el funcionamiento de los siguientes attachments.

Activos:

- Rotaciones de dientes redondos.

El atache por defecto para la rotación de dientes redondos es el rectangular vertical. Sin embargo, en determinadas ocasiones puede que el diente no acompañe con el movimiento al alineador y no coincida el atache colocado en el diente con la marca del alineador (fig. 24).

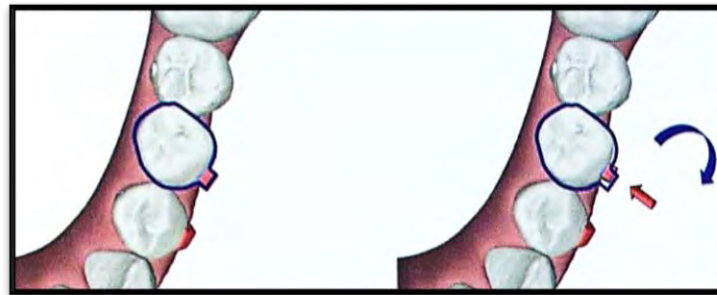

Fig. 24 En los casos de rotación el atache suele no estar en relación con el movimiento del alineador

Una modificación que puede ayudar a solventar este problema es biselar el atache en sentido contrario a la rotación. Por ejemplo, si tratamos de desrotar un canino superior derecho corono distalmente, pedimos en el atache biselado 0.25 mm y 1 mm por distal (fig. 25).¹⁶

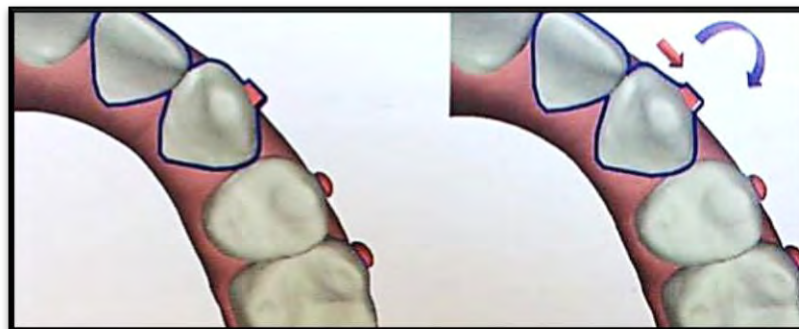


Fig. 25. Atache biselado de sentido contrario a la rotación.

- Control radicular (tip/torque).

Para obtener un mayor control radicular y alcanzar el movimiento de tip y torque radicular el atache de elección es el rectangular vertical. Este atache es especialmente importante en los casos de extracción o cierre de diastemas, donde colocaremos los ataches en los dientes adyacentes al espacio (fig. 26).

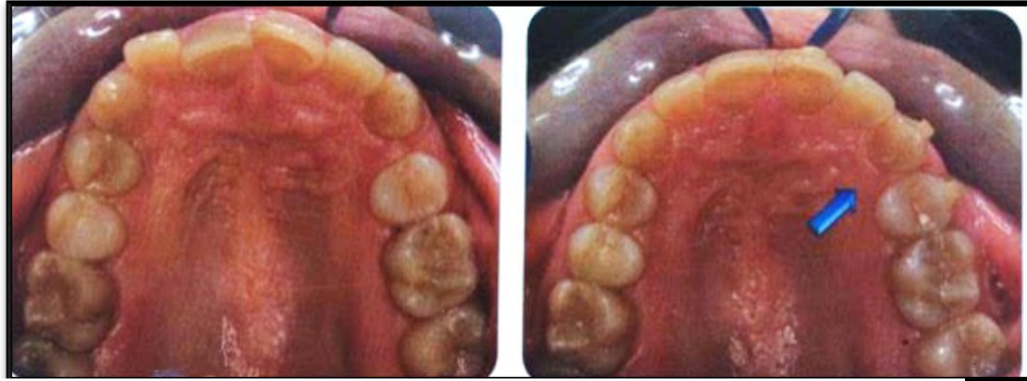

Fig 26. Colocación de atache en diente adyacente a diastema.

En los casos que requieren un mayor control radicular en los dientes anteriores, sobre todo en movimientos de inclinación mesio-distal, también colocaremos un atache rectangular vertical (fig 27).¹⁶

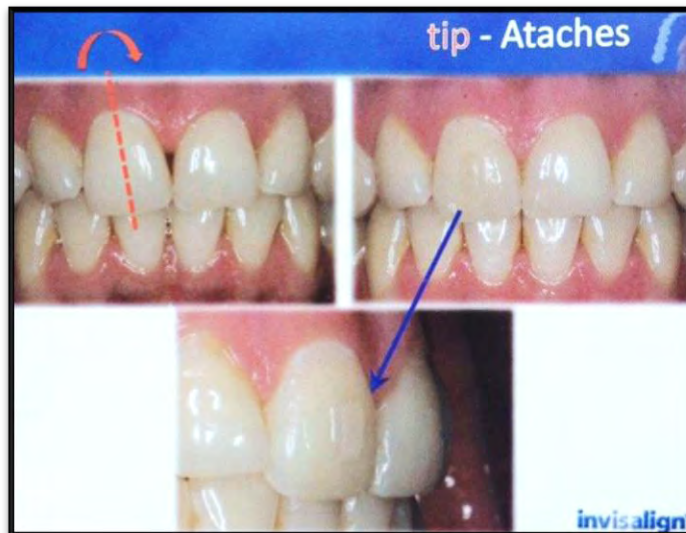

Fig. 27 Atache rectangular vertical colocado en incisivo para lograr tipping.

Por otro lado, este atache a nivel anterior unido al alineador representa un inconveniente a nivel estético (fig. 28), por lo que en ocasiones especiales se puede solicitar el atache por palatino (fig. 29).¹⁶

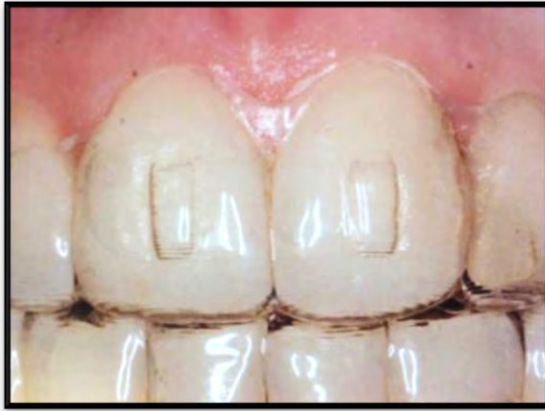

Fig. 28 Pérdida de estética anterior debido a atache en cara vestibular.

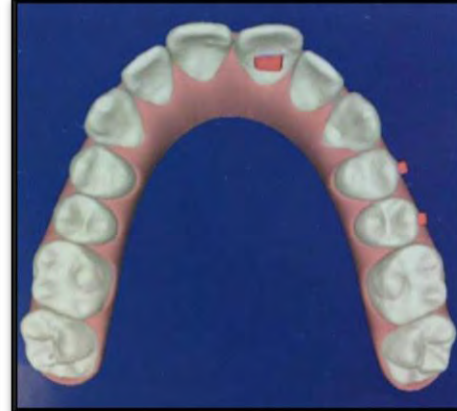

Fig. 29 Colación de atache por palatino.

2.6 Stripping o IPR.

La técnica de stripping o reducción interproximal (inter proximal reduction, IPR) consiste en la disminución del diámetro mesio-distal del diente por medio de la eliminación parcial del esmalte preservando la forma natural del diente.¹³ Los milímetros que se ganen de espacio para una correcta alineación, dependerán de los milímetros desgastados anteriormente en los dientes, lo que significa que su factor de conversión es de uno.

Objetivos del stripping.

- Corregir alteraciones de la discrepancia dentoalveolar.
- Corregir alteraciones de la discrepancia de tamaño entre los dientes superiores e inferiores (Discrepancia de Bolton)
- Adecuar y adaptar el punto de contacto interdentario a la forma de la papila.
- Aumentar la superficie de contacto inter-dentaria para dar más estabilidad a las rotaciones corregidas.¹⁵

15.201-202.
16. Pp. 360



- Asentar la oclusión permitiendo enfrentar las cúspides de los dientes de una arcada a los espacios interdentarios y surcos de los dientes antagonistas.
- Corregir asimetrías dentarias para mejorar la estética.
- Centrar la línea media.

Indicaciones del Stripping.

- Discrepancias dento-alveolares negativas leves (0.1-2mm).
- Discrepancias de Bolton.
- Forma dentaria triangular.
- Macrodoncia.
- Coronas y obturaciones sobredimensionadas.
- Asimetrías dentales bilaterales.
- Pacientes adultos (pulpa retraída).
- Bajo índice de caries.
- Bajo índice de placa dentobacteriana.
- Rotaciones múltiples por estabilidad.

Stripping y forma dentaria.

Básicamente distinguimos 3 formas dentarias: triangular, cuadrangular y “en barril” (fig. 30).¹⁵

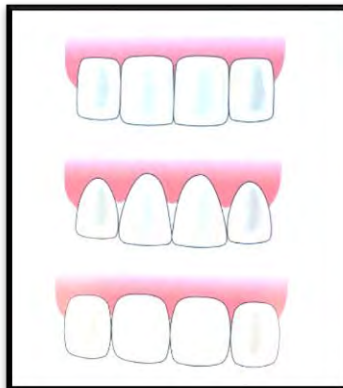

Fig. 30. Diferentes formas de la corona clínica.



La forma más adecuada para hacer stripping es la forma triangular porque con poco desgaste, se gana mucho espacio y porque se reduce la posibilidad de triángulos negros gingivales (troneras dentales).

La forma rectangular no es adecuada para hacer stripping porque se debe desgastar demasiado esmalte y la forma de barril u ovalada, normalmente requiere reconstrucciones estéticas.

Limitaciones.

- En un paciente que no acepte el tratamiento.
- Alto índice de caries.
- Higiene pobre. Alto índice de placa bacteriana.
- Forma dentaria cuadrangular.
- Paciente joven (cámara pulpar grande).
- Paciente con hipersensibilidad.
- Pacientes con histogénesis imperfecta.
- Dientes abrasionados en las caras proximales.
- No aplica para corregir casos de clase II o III.

De acuerdo con los estudios de Tarnow, la papila interdientaria siempre debe de medir 4.5 mm desde el vértice de la papila hasta la cresta ósea (fig. 31).¹⁵

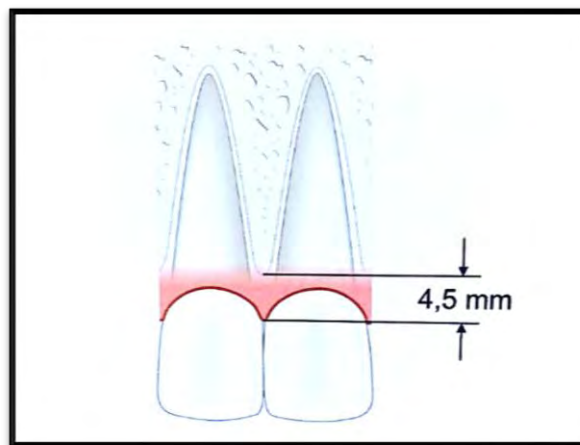


Fig. 31. Medida de la papila interdientaria según Tarnow.

De esta forma, si se establece el punto de contacto interdental a 5 mm de la cresta ósea, la papila estará presente en el 100% de los casos. Si el punto de contacto está a 6mm de la cresta ósea, la papila sólo estará presente en el 27% de los casos (Tarnow) (fig. 32).

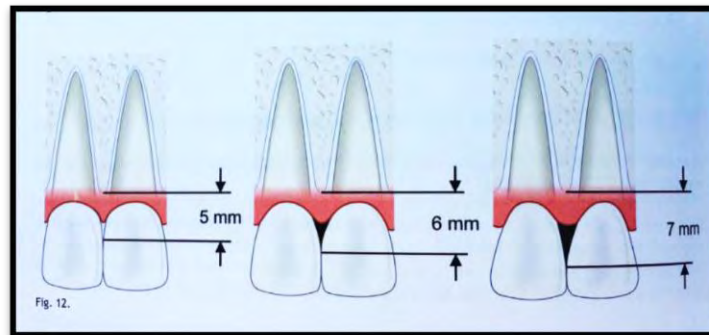


Fig. 32. Punto de contacto a 6mm de la cresta ósea.

Esta técnica permite la corrección de las troneras, ya que, al establecer el punto de contacto a 5 mm de la cresta ósea, la papila corrige su posición. Siempre y cuando en el índice de Bolton presente un exceso y presente apiñamiento leve (fig. 33).¹⁵

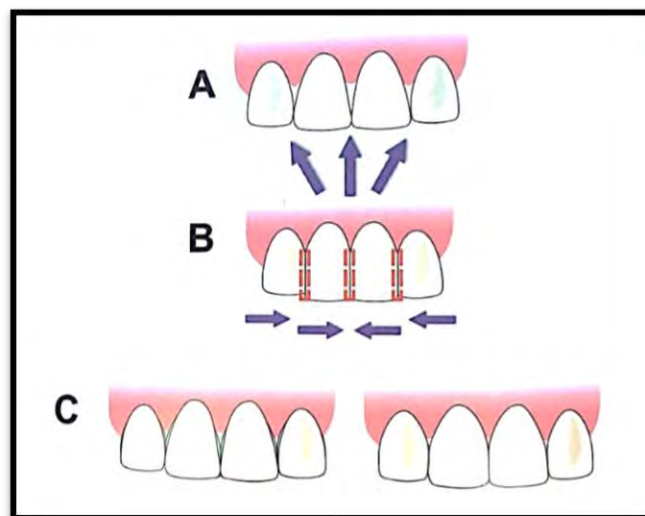


Fig. 33. Realización de stripping en coronas clínicas triangulares para apiñamiento y establecimiento del punto de contacto.

La mayoría de los autores aceptan como válida la reducción de la mitad de la capa del esmalte y por esta razón el stripping se considera que debe de ser como lo muestra la figura a continuación (fig. 34):

	Incisivo central		Incisivo lateral		Canino		Primer premolar		Segundo premolar		Primer molar
	mesial	distal	mesial	distal	mesial	distal	mesial	distal	mesial	distal	mesial
Maxilar sup.	0,5	0,5	0,3	0,3	0,5	0,5	0,5	0,5	0,5	0,5	0,5
Reducción interdental	1,0	0,8		0,8		1,0		1,0		1,0	
Maxilar inf.	0,3	0,3	0,3	0,3	0,5	0,5	0,5	0,5	0,5	0,5	0,5
Reducción interdental	0,6	0,6		0,8		1,0		1,0		1,0	

Fig. 34. Tabla de stripping.

Instrumental.

De acuerdo con los estudios realizados por los Dres. Echarri, Vila y Manchón los instrumentos que dejan una superficie de esmalte más lisa son las tiras de pulir con grano diamantado de aplicación manual o bien las limas Orthospace, estos sistemas están recomendados en ligeras reducciones (menos de 0.3mm) (fig. 35.) o fresas de carburo de tungsteno para órganos dentales posteriores (0.5mm), otro sistema recomendado es el uso de rotatorios de baja velocidad con un disco de una o dos caras. Se recomienda proteger labios, lengua y mucosas mediante asilamiento con retractores de tejidos blandos, algodones, diques, separadores dentales.^{16,17.}



Fig. 35. Limas Orthospace.

15. Pp. 209-210.
16. Pp. 363

Las limas Orthospace deben utilizarse con un contra ángulo especial que convierte el movimiento rotatorio en un movimiento de vaivén y con reducción de velocidad: el contraángulo Synea Proffin de W&H (fig. 36 y 37.).

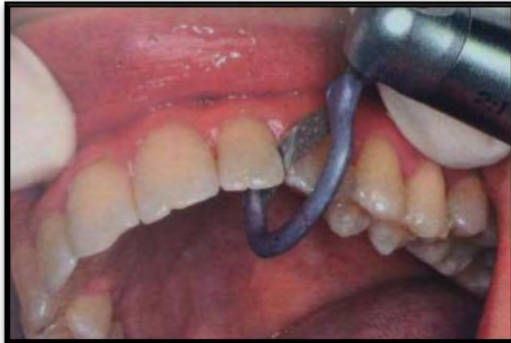

Fig. 36. Limas Orthospace con contra ángulo Synea Proffin

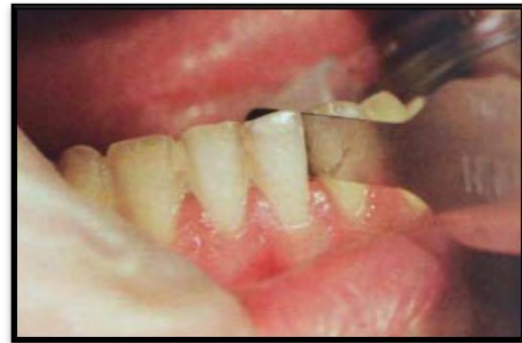

Fig. 37. Medición del espacio interincisivo con Gauge de GAC.

Se ha realizado un estudio con tomografía antes y después del stripping demostrando que:

Para desgastar 0.5 mm se debe utilizar:

- 60 segundos la lima Orthospace o tira manual 60.
- 30 segundos la lima Orthospace o tira manual 25.
- 30 segundos la lima Orthospace o tira manual 15.
- 30 segundos la fresa de carburo de tungsteno.

Para desgastar 0.3mm se debe utilizar:

- 30 segundos la lima Orthospace o tira manual 40.
- 30 segundos la lima Orthospace o tira manual 25.
- 30 segundos la lima Orthospace o tira manual 15.

Después de cada sesión de stripping se aplicará fluoruro de sodio Duraphat de Colgate y se indicará el uso de una pasta dentífrica con alto contenido de flúor como el Fluodontyl 1350, que tiene 3500 ppm de flúor.¹⁵

15. Pp. 211.



Técnica.

1. Sin anestesia.
2. Aislamiento con algodones o retractores.
3. Con irrigación.
4. Diente a diente empezando por el diente más distal.
5. Pulir hasta dejar la superficie lisa, respetando los parámetros antes mencionados.
6. Aplicar flúor después del stripping.
7. Si está indicado bilateral y/o bimaxilar se hace de forma simultánea.¹⁵

2.6 Indicaciones.

Los tratamientos realizados con alineadores transparentes se pueden dividir en dos, los predecibles y lo menos predecibles según Joffe¹⁸, encontramos que los predecibles son tratamientos de maloclusiones con ligeras discrepancias de espacio (apiñamientos o diastemas de 1 a 5mm), sobre mordida aumentada, cuando el problema es a nivel de los incisivos, compresiones dentoalveolares que pueden ser resueltas mediante la inclinación de dientes, recidivas de ortodoncia, corrección de línea media de 2mm o menos y por ultimo distalar dientes menos de 2mm.¹⁹

En los tratamientos predecibles se observan mejores resultados, en estos movimientos no se produce desplazamiento del ápice radicular. Por ejemplo, Clase I con apiñamiento que se ve resuelto vestibularizando o lingualizando los incisivos, sin desplazar el ápice radicular.¹⁶

15.Pp. 210.

16. Pp. 355

18. Joffe L. Invisalign: early experiences. J Orthod 2003; 30 (4): 348-52.6.

19. Kravitz et al How well does Invisalign work? A prospective clinical study evaluating the efficacy of tooth movement with InvisalignAm J Orthod Dentofacial Orthop 2009; 135: 27-35.



El Dr. Pablo Echarri, clasifica a las alteraciones dentales para el tratamiento con alineadores transparentes de la siguiente manera:

- Alteraciones de primer orden.

Tales como alineación, nivelación y corrección de rotaciones, obteniendo en estos casos los mejores resultados con el tratamiento de alineadores transparentes en dichas alteraciones.

- Alteraciones de segundo orden.

Siendo la inclinación mesio-distal o tipping.

- Alteraciones de tercer orden.

Inclinaciones vestibulo linguales o palatinas, también conocido como torque.

En las últimas dos alteraciones, no se obtienen resultados tan efectivos como en las de primer orden, sin embargo, se pueden tratar.

En base a lo estudiado anteriormente podemos decir que los alineadores están indicados en:

- Cierre de diastemas de 2 mm.
- Corrección de apiñamientos de 2 a 4 mm y torque de 3°.
- Corrección de rotaciones de dientes anteriores (menos de 20°).
- Corrección máxima de línea media de 2 mm, 1mm superior y 1 mm inferior.
- Expansión máxima de 1.5 mm por cada lado.
- No puede haber movimientos anteroposteriores. Los caninos pueden ser movidos ligeramente debido al IPR (reducción interproximal).
- Intrusión máxima de 2.5 mm por arcada.
- Menos de 0.5 mm de extrusión.
- Tratamiento recidivas.^{15,16.}

15. Pp.15 y 51

16. Pp. 355



Durante el tratamiento se pueden presentar alteraciones en los tejidos gingivales, por éste motivo los alineadores transparentes deben de cubrir 3mm de encía, pero en las técnicas que se realizan varios pasos a partir de un mismo modelo deben recortarse a nivel del margen gingival.

Se deberá explicar al paciente las siguientes indicaciones:

- Se le tomaran impresiones cada 4 semanas.
- A la semana de haberse tomado la primera impresión, deberá acudir al consultorio para recibir la aparatología que utilizará durante el primer mes.
- Recibirá tres alineadores transparentes, con espesores diferentes. El alineador con menor espesor lo utilizará la primera semana, el de espesor medio se utilizará la segunda semana, por último, el alineador con mayor espesor de los tres se utilizará la tercera semana. Posteriormente el paciente acudirá al consultorio para la toma de nuevas impresiones, mientras se le entrega su nueva serie de alineadores, deberá usar el tercer alineador durante la cuarta semana.
- Deberá utilizar el alineador durante 22 horas por día, protegiéndolos con su estuche mientras no los ocupe. Retirándolos para comer, beber o fumar.
- Se le informará que puede llegar a necesitar una ligera reducción en el ancho de sus dientes, lo que no implica riesgo para su dentición, a lo que se le llama stripping.
- Al término de su tratamiento deberá utilizar un retenedor y realizarse revisiones periódicas, según las indicaciones de su odontólogo.¹⁵



2.7 Limitaciones.

Por otro lado, dentro del grupo de tratamientos menos predecibles o incluso donde podría estar contraindicada su aplicación se encuentran:

- Apiñamientos de más de 4 mm.
- Diastemas de más de 3 mm que desean ser cerrados.
- Correcciones sagitales mayores de 3mm.
- Discrepancias esqueléticas sagitales, transversales y discrepancias entre relación céntrica y oclusión céntrica de céntrica mayores de 2mm.
- Rotaciones de dientes mayores de 20°.
- Mordidas abiertas (anteriores y posteriores).
- Extrusión de dientes.
- Dientes con inclinación mayor de 45°.
- Dientes con coronas clínicas cortas.
- Arcadas con múltiples ausencias.
- Rotación de dientes posteriores.

2.8 Contraindicaciones.

Esta técnica está contraindicada en pacientes que presenten:

- Bruxismo
- Desórdenes cráneo-mandibulares.
- Hábitos de onicofagia o morder objetos, etc.
- Pacientes que presenten hipersensibilidades a los materiales.
- Pacientes no colaboradores.^{15,16.}

15. Pp. 51
16. Pp. 355



2.9 Ventajas para el paciente.

Ofrecen un tratamiento no invasivo y muy eficaz, al mismo tiempo brinda al paciente seguridad en sí mismo ya que es muy estético, siendo esta su principal ventaja, es translúcido y se mimetiza con el color de los dientes. Removible, es la segunda gran ventaja porque el paciente puede quitárselo para comer, mejorando la higiene oral.¹⁶ No provoca problemas de pronunciación, masticación, dolor, manchas o descalcificaciones, reabsorción o problemas profesionales porque se puede retirar 2 horas al día. Es ideal para pacientes con alergias a metales.

2.10. Ventajas para el clínico.

Brinda al clínico suficientes comodidades que le permiten llevar a cabo el tratamiento de una manera eficaz, tales como tiempo reducido de sillón, inversión mínima en materiales e instrumental ya que la mecánica es simple, esto conlleva que el tratamiento sea rápido y el odontólogo tenga control sobre éste.¹⁵

Permite la adaptación de los alineadores a cambios que se puedan presentar en las arcadas, tales como fracturas, abrasiones, obturaciones, etc. Durante el tratamiento, ya que cada mes se toman nuevas impresiones obteniéndose nuevos modelos de estudio, así como la visualización de los objetivos del tratamiento con el software 3D para lograr los mismos.

Por otro lado, pueden utilizarse en dentición mixta ya que se adaptan a exfoliaciones de dientes deciduos o bien, erupción de dientes permanentes.

Así como también se adapta a posibles recidivas o movimientos dentales no deseados, producidos por la falta de uso de los alineadores.¹⁶

15. Pp. 52 y 53.

16. Pp. 353.



Permite conocer el tiempo de tratamiento, aunque en determinadas ocasiones puede variar, dependiendo el número de alineadores que se requieran durante el tratamiento.

Se podrá elegir específicamente el diente a mover, así como decidir la cantidad, tipo y momento exacto de movimiento.

2.11. Desventajas.

Los alineadores transparentes se ven afectados por las siguientes desventajas:

- Limitación de movimientos: a pesar de que el sistema está en constante evolución, se ve limitado en determinados tipos de malposiciones y movimientos, por eso es de suma importancia que el clínico tenga el suficiente manejo de ésta para la elección de sus casos.
- Planificación previa del tratamiento: por medio de la digitalización 3D, si el clínico decide hacer un cambio en el tratamiento, tendría un costo extra con el laboratorio certificado.
- Precio: hoy en día el precio es más elevado a comparación de un tratamiento con brackets metálicos convencionales, pero similar a un tratamiento de ortodoncia lingual o brackets autoligables estéticos.
- Colaboración: ya que es un aparato removible que ofrece ventajas, también podría ser una desventaja, viéndolo desde la perspectiva de un paciente poco colaborador que no haga uso de sus alineadores, provocando el fracaso de su tratamiento
- No correlación entre set-up y realidad: en algunas ocasiones los técnicos harán entrega de un set-up ideal que no es posible alcanzar en la práctica real. Es fundamental los conocimientos y la experiencia del clínico en esta técnica.^{15,16.}

15. Pp. 52 y 53.

16. Pp. 354.



CAPÍTULO 3. ELEMENTOS DE DIAGNÓSTICO.

3.1 Diagnóstico.

Para comenzar el tratamiento con alineadores transparentes, el clínico debe analizar primeramente la línea media dental superior e inferior, con la línea media facial, la cuales deberán coincidir. La línea media facial se relaciona con los siguientes puntos: Glabella, punta de la nariz, fulcrum labial superior, centro del arco cupido del arco superior y centro del mentón. Así que se determina por una línea imaginaria vertical que atraviese por la mayoría de estos puntos, ya que la mayoría de los pacientes presentan desviaciones de uno o más puntos. Por último, se observa si coincide la línea dental superior e inferior.

También se debe de contar con el registro del overjet y overbite del paciente.

Así como comprobar las inclinaciones mesio-distales en una ortopantomografía, para poder observar las raíces y posibles dilaceraciones radiculares. Siguiendo los valores de Andrews, si la corona está hacia mesial, se considera mesio-inclinación o mesio-versión; y si la corona está hacia distal, será una disto-inclinación o disto-versión.

El torque se puede observar, para determinar si es positivo o negativo, según Andrews.

Se deberá analizar la discrepancia dento-alveolar para determinar la cantidad de espacio disponible. Al igual realizar el índice de Bolton 12 y 6.

Se dejará constancia de macrodoncias, microdoncias, asimetrías y alteraciones de forma de los dientes.¹⁵

3.2 Toma de fotografías.

Como parte de los elementos diagnóstico el clínico debe de contar con una serie de fotografías intraorales y extraorales.

Las fotografías extraorales utilizadas en ortodoncia son: Frontal con labios en descanso, labios cerrados con un ligero contacto entre ambos, fotografía de 45 grados, fotografía de perfil derecho e izquierdo y por ultimo fotografía frontal sonriendo.

Fotografía frontal labios cerrados (fig.38) y fotografía frontal con labios en descanso (fig. 39).²⁰



Fig. 38. Fotografía frontal con labios cerrados.



Fig. 39 Fotografía frontal con labios en reposo.

20.. Nanda R. Biomecánicas y estética estrategias en ortodoncia clínica. Venezuela. Ed. Amolca. 2007. Pp 54 y 56.

Fotografías de perfil derecho e izquierdo (fig. 40 y 41).

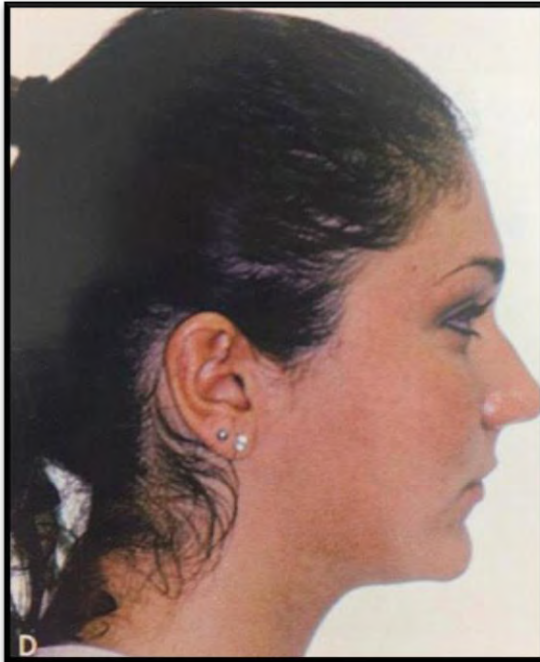

Fig. 40 Fotografía perfil derecho.

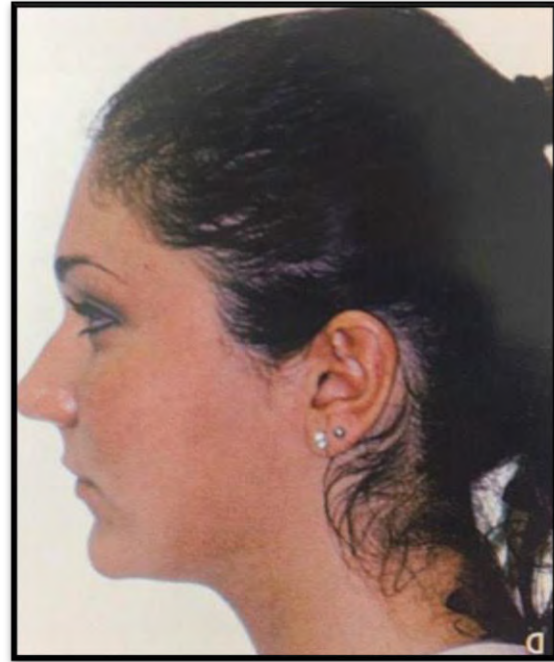

Fig. 41 Fotografía perfil izquierdo.

Fotografía de 45 grados y sonrisa (fig. 42 y 43).²¹

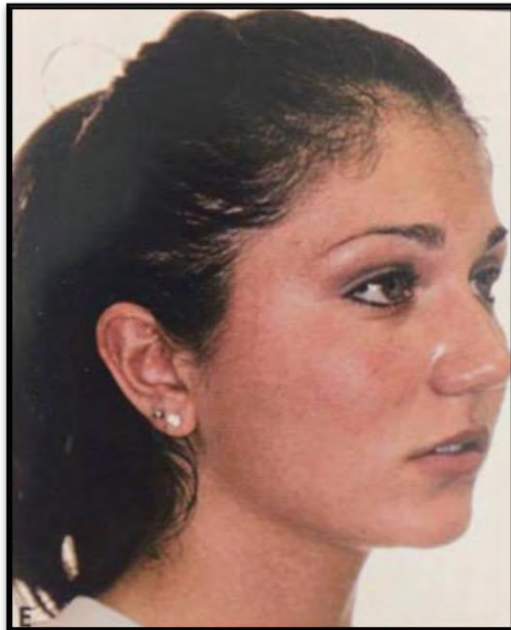

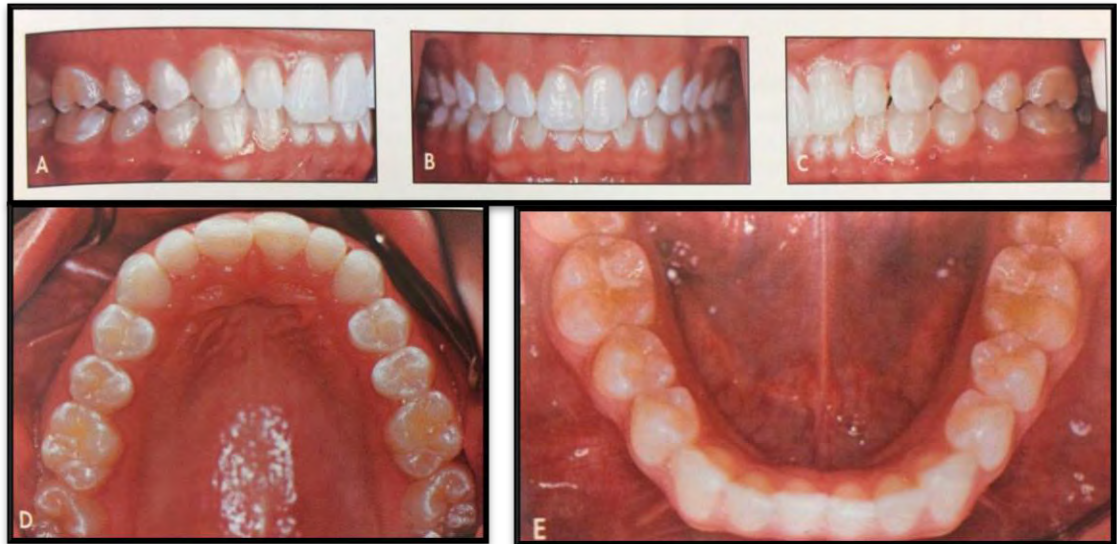Fig. 42 Fotografía de 45 grados.



Fig. 43 Fotografía sonrisa.

21. Echarri P. Tratamiento ortodóncico y ortopédico de la 1ª fase en dentición mixta. 2ª edición. Madrid. Ripano.S.A. 2009 p. 92

Las fotografías intraorales son: Fotografía intraoral lateral derecha en oclusión, fotografía intraoral de frente en oclusión fotografía intraoral lateral izquierda en oclusión, fotografía oclusal superior y fotografía oclusal superior (fig. 44).²¹





3.3 Toma de impresiones.

Las impresiones son de suma importancia para obtener un correcto diagnóstico y adaptación de los alineadores transparentes, por ello es indispensable utilizar materiales de alta fidelidad, así como una correcta técnica de impresión.

Antes de tomar las impresiones se deben de realizar lo siguiente:

1. Profilaxis y detartraje.
2. Enseñanza de cepillado.
3. Control de caries.
4. Control de prótesis y obturaciones presentes.
5. Control de gingivitis.
6. Extracción de terceros molares en posición dudosa.

Deberán ser tomadas con alginato de alta calidad o P.V.S. Poliviniloxano siendo lo más precisas posible, utilizando silicona por adicción pesada y fluida, usando una porta impresiones de plástico perforado, para permitir una adecuada fluidez del material. Es necesario tomar las impresiones de ambas arcadas, aunque solo se trate una arcada.^{15,22.}

Las impresiones deben de contar con las siguientes características:

- Si la impresión presenta poros, zonas de arrastre o zonas dudosas, se deberá repetir la impresión.
- Es muy importante que el margen gingival distal del último molar erupcionado sea impreso, ya que le brinda una importante retención al alineador transparente. Así como que abarque todos los dientes.
- También se debe abarcar completamente los rebordes alveolares y la bóveda palatina.¹⁵

15. Pp. 25.

22. Bonugli A. Técnica Invisaling 2ª parte. Orto. Clínica. 2003;6(2):10-13

- Si el paciente presenta zonas retentivas como torus palatino, áreas retentivas en los rebordes alveolares o áreas retentivas por puentes higiénicos, etc., se deben aliviar con cera Utility antes de tomar la impresión (fig. 45).¹⁵

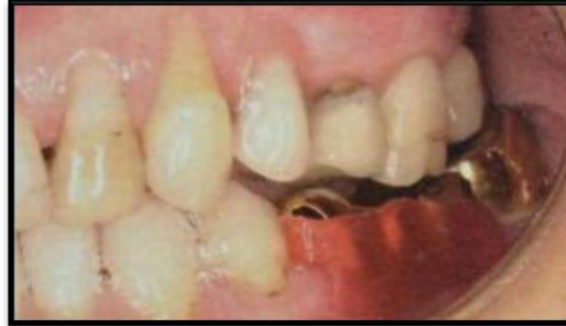

Fig. 45. Aliviar zonas retentivas con cera Utility.

Para realizar este tratamiento en algunas ocasiones es posible realizar 2 o 3 etapas con una misma impresión. Siempre y cuando se encuentre dentro de los siguientes parámetros:

- El paciente debe de ser colaborador, de esta forma el clínico se asegura de que el paciente usará los alineadores de la forma indicada obteniéndose resultados efectivos.
- Durante las etapas de creación de espacio, se pueden realizar dos alineadores de una misma impresión.
- Antes de indicar la realización de más alineadores con una sola impresión los profesionales deben asegurar que las restauraciones del paciente se encuentren en perfecto estado o, por lo contrario, el clínico deberá restaurarlas previamente a la toma de la impresión, ya que posteriormente no se podrán modificar las superficies dentarias.
- Durante la técnica de stripping, no se debe realizar más de un alineador con una sola impresión.^{15,22}

15. Pp. 25,26, 68.
22. Pp. 10-13



3.4 Índice de Bolton.

El índice de Bolton es un elemento importante para realizar un correcto diagnóstico, éste se realiza sobre los modelos de estudio previamente obtenidos. El principal objetivo de Bolton es conocer si el tamaño de los dientes superiores es proporcional a los dientes inferiores, descartando así posibles discrepancias entre ambos, para poder determinar posteriormente con la técnica de set-up si el paciente cuenta con el suficiente espacio para crear una oclusión ideal.

Existen dos variables del índice de Bolton, una en la que se determina el tamaño del primer molar derecho al primer molar izquierdo (Bolton 12) y cuando se mide de canino a canino (Bolton 6).

- El cálculo del índice de Bolton 12 se realiza de la siguiente manera:

Se suman los diámetros mesio-distales de primer molar inferior derecho a primer molar inferior izquierdo y esto se divide entre la suma de los diámetros mesio-distales de los dientes superiores, del primer molar superior izquierdo a primer molar superior derecho. Este resultado se multiplica por 100.

$$\frac{\text{Suma de los diámetros mesio-distales de los dientes inferiores de primer molar a primer molar.}}{\text{Suma de los diámetros mesio-distales de los dientes superiores de primer molar a primer molar.}^{15}} \times 100$$



El resultado de esta operación deberá ser 91.3 +/- 1.91, según la norma. Para comprobarlo se resta el resultado obtenido menos 91.3 al cociente se le divide entre 1.91. Si el resultado obtenido es mayor que -1 y menor que 1, el índice de Bolton 12 es normal. Lo que nos muestra que se puede obtener Clase I después del tratamiento.

Si el resultado es mayor que +1 significa que el paciente presenta un exceso inferior, con posible oclusión molar Clase II después del tratamiento. Si el resultado es menor que -1 significa que el paciente presenta un exceso superior, pudiendo presentar Clase III después del tratamiento.

Si el paciente presento un valor mayor a +1, se debe realizar la siguiente operación para calcular el exceso inferior existente:

$$\frac{\text{Suma del tamaño de los 12 dientes inferiores}}{\text{Tamaño correcto de los 12 dientes inferiores para el tamaño de los dientes superiores del paciente.}^{15}}$$

Para conocer el tamaño correspondiente de los dientes inferiores según la medida de los dientes superiores del paciente ver la figura 46:¹⁵

MAX "12"	MAND "12"	MAX "12"	MAND "12"	MAX "12"	MAND "12"
85	77,6	94	85,8	103	94
86	78,5	95	86,7	104	95
87	79,5	96	87,6	105	95,9
88	80,3	97	88,6	106	96,8
89	81,3	98	89,5	107	97,8
90	82,1	99	90,4	108	98,6
91	83,1	100	91,3	109	99,5
92	84,0	101	92,2	110	100,4
93	84,9	102	93,1		

Fig. 46. Tabla de tamaños de Bolton 12.



Se comienza por buscar dentro sobre las columnas referentes al maxilar el valor de la medida de los dientes superiores del paciente, en caso de no estar el número exacto, se tomará en cuenta inmediatamente el valor mayor al original. De esta manera se conoce la correspondencia de dientes inferiores.

Por el contrario, para calcular cuánto es el exceso superior de Bolton 12, cuando el resultado es menor que -1, se realiza la siguiente operación:

$$\begin{array}{l} \text{Suma del diámetro mesio-} \\ \text{distal de todos los dientes} \\ \text{superiores del paciente.} \end{array} \quad \blacksquare \quad \begin{array}{l} \text{Tamaño correcto de los 12 dientes} \\ \text{superiores según el tamaño de los} \\ \text{dientes inferiores del paciente.}^{15} \end{array}$$

De igual manera se busca en la tabla de tamaños de Bolton 12, el valor de la suma de los dientes inferiores del paciente, o en dado caso de no estar, el valor inmediatamente mayor a éste. Con esto se puede observar a que valor de dientes superiores corresponde.

- El cálculo del índice de Bolton 6 se realiza de la siguiente manera:

Se suman los diámetros mesio-distales de canino inferior derecho a canino inferior izquierdo y esto se divide entre la suma de los diámetros mesio-distales de los dientes superiores, de canino superior izquierdo a canino superior derecho. Este resultado se multiplica por 100.

$$\frac{\begin{array}{l} \text{Suma de los diámetros mesio-distales de} \\ \text{los dientes inferiores de canino a canino.} \end{array}}{\begin{array}{l} \text{Suma de los diámetros mesio-distales de los} \\ \text{dientes inferiores de canino a canino.}^{15} \end{array}} \times 100$$

15. Pp. 86 y 87



El resultado de esta operación debe de ser 77.2 +/- 1.65 según la norma. Para comprobarlo se resta el resultado obtenido menos 77.2 y al cociente se le divide entre 1.65. Si el resultado obtenido es mayor que -1 y menor que 1, el índice de Bolton 12 es normal. Lo que nos muestra que se puede obtener Clase I después del tratamiento.

Si el resultado es mayor que +1 significa que el paciente presenta un exceso inferior, con posible oclusión canina Clase II después del tratamiento. Si el resultado es menor que -1 significa que el paciente presenta un exceso superior, pudiendo presentar oclusión canina Clase III después del tratamiento.

Si el paciente presento un valor mayor a +1, se debe realizar la siguiente operación para calcular el exceso inferior existente:

Suma del tamaño de los 6 dientes inferiores \times Tamaño correcto de los 6 dientes inferiores para el tamaño de los dientes superiores del paciente.

Para conocer el tamaño correspondiente de los dientes inferiores según la medida de los dientes superiores del paciente ver figura 47:¹⁵

MAX "6"	MAND "6"	MAX "6"	MAND "6"	MAX "6"	MAND "6"
40,0	30,9	45,5	35,1	50,5	39,0
40,5	31,3	46,0	35,5	51,0	39,4
41,0	31,7	46,5	35,9	51,5	39,8
41,5	32,0	47,0	36,3	52,0	40,1
42,0	32,4	47,5	36,7	52,5	40,5
42,5	32,8	48,0	37,1	53,0	40,9
43,0	33,2	48,5	37,4	53,5	41,3
43,5	33,6	49,0	37,8	54,0	41,7
44,0	34,0	49,5	38,2	54,5	42,1
44,5	34,4	50,0	38,6	55,0	42,5
45,0	34,8				

Fig. 47. Tabla de tamaños de Bolton 6.



Donde se comienza a buscar el valor de la medida de los dientes superiores del paciente en las columnas referentes al maxilar, en caso de no estar el número exacto, se tomará en cuenta inmediatamente el número mayor al original. De esta manera se conoce la correspondencia de dientes inferiores.

Por otra parte, para calcular cuánto es el exceso superior de Bolton 6, cuando el resultado es menor que -1, se realiza la siguiente operación:

Suma del diámetro mesio-distal de todos los dientes superiores del paciente.	■	Tamaño correcto de los 6 dientes superiores según el tamaño de los dientes inferiores del paciente.
--	---	---

De igual forma se busca en la tabla de tamaños de Bolton 6, el valor de la suma de los dientes inferiores del paciente, o en dado caso de no estar, se ocupa el valor inmediatamente mayor a éste. Con esto se puede observar a que valor de dientes superiores corresponde.

Ambos estudios deberán realizarse para así poder determinar si es posible hacer stripping y en que piezas dentarias deberá realizarse, según los siguientes puntos:

- Cuando el índice de Bolton 12 es normal, es decir, no presenta ninguna discrepancia según la norma y el índice de Bolton 6 igual, no se debe realizar stripping.
- Cuando existe un exceso de Bolton 12 y exceso de Bolton 6 (siendo iguales en milímetros) se hará stripping de canino a canino.
- Exceso de Bolton 12 e índice de Bolton 6 es normal, se deberá hacer stripping en premolares y molares.
- Exceso de Bolton 12 y exceso de Bolton 6 pero menor al exceso del índice de Bolton 12, se hará stripping total superior.¹⁵

3.5 Oclusograma.

El oclusograma es un procedimiento que ayuda para realización del set-up con una corrección de la oclusión ideal para el paciente, para posteriormente hacer los alineadores transparentes sobre el set-up corregido, se define como:

“Una representación gráfica de los arcos desde la vista oclusal. Los oclusogramas se usan principalmente como ayudas para la planificación del tratamiento para definir los movimientos dentales específicos requeridos en los arcos dentales (plano sagital y transversal) alcanzando los objetivos del tratamiento.”²²

Es esencialmente una configuración de diagnóstico bidimensional, el cual está directamente relacionado con el objetivo de tratamiento visual (VTO). En este proceso se pueden construir trazos en fotografías o copias fotostáticas de los aspectos oclusales de los modelos de estudio maxilar y mandibular. Fig. 48.

Para así obtener una copia a lápiz de los contornos oclusales del modelo, lo que vendría siendo el oclusograma.

Una vez obtenidos los oclusogramas se puede pasar al siguiente paso, el cual es la realización VTO oclusal.²³

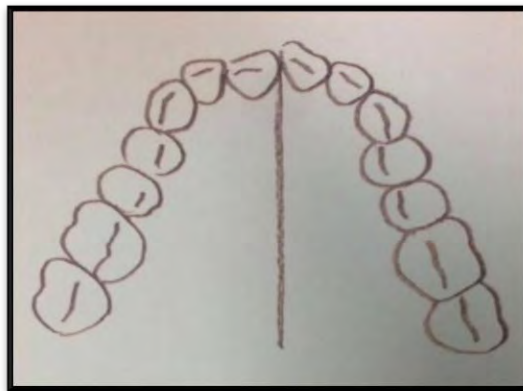


Fig. 48. Oclusograma terminado, obtenido de Echarri P. Clear Aligner. Madrid, Ribano S.A. 2013. Pp. 93.¹⁵

15. Pp. 93.

23. Daskalogiannakis J. Glossary of Orthodontic Terms. Germany. Ed. Quintessence Publishing Co, Inc. 2000. Pp. 186-187.

3.6. VTO oclusal.

El objetivo visual del tratamiento VTO (Visual Treatment Objectives) es un diagrama que representa el plan de tratamiento que se va a realizar, se puede utilizar para definir los movimientos dentales necesarios pudiendo así comprobar el resultado del tratamiento, por otro lado, es útil para saber el número de pasos a realizar.

Este procedimiento es impredecible para realizar el set-up de modelos. Esto se puede realizar manualmente o con ayuda de un programa de computadora (3shape en combinación con tomografía volumétrica).^{15,23.}

El VTO se puede realizar mediante una regla que brinda la compañía de Clear Aligner, la cual se coloca en superposición al oclusograma, esta regla contiene líneas de diferentes tamaños, simulando diferentes tamaños de arcadas dentales ideales (fig. 49 y 50), el clínico deberá elegir el tamaño más semejante al del oclusograma de su paciente. Una vez elegida, se procederá a calcar diente por diente del oclusograma sobre ésta línea (fig.51), es decir, siguiendo el patrón de una arcada ideal, haciendo movimientos de retrusión o protrusión dental en milímetros según sea el caso, corrigiendo las rotaciones o apiñamientos existentes en la zona anterior, obteniendo así el VTO oclusal terminado (fig.52).¹⁵

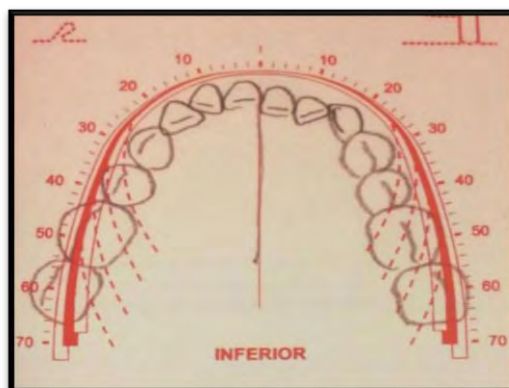


Fig. 49. Regla para realizar Set-up con líneas de arcadas ideales para diferentes tamaños de arcadas.

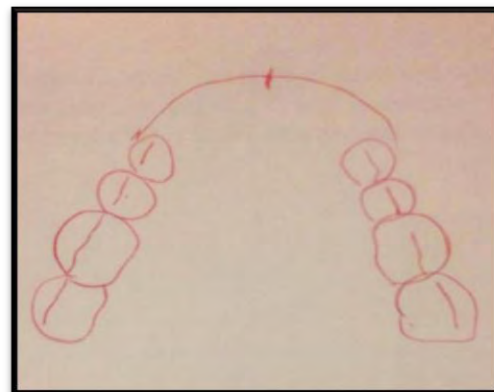


Fig. 50. Trazo de arcada ideal según el oclusograma del paciente.

15. Pp. 95.
23. Pp. 277-278.

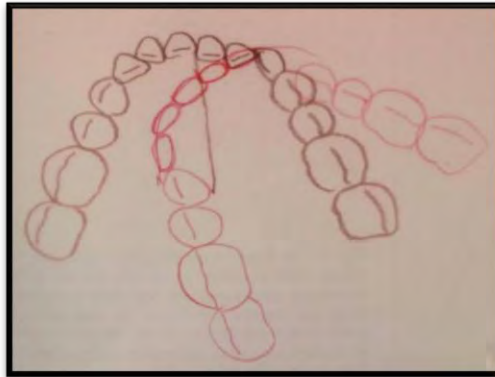


Fig. 51. Se calca diente por diente del oclusograma sobre la línea ideal de la arcada según el paciente.

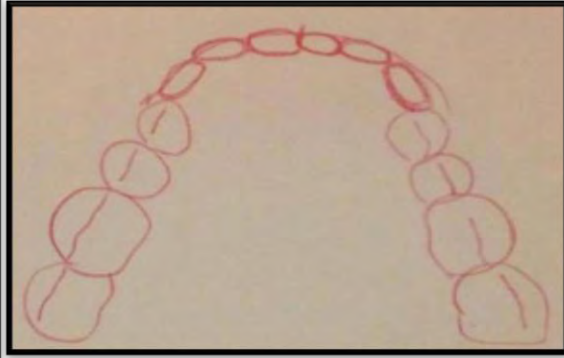


Fig. 52. VTO oclusal terminado, con corrección de apíñamiento.

3.7 Set-up de modelos y corrección ideal.

Es la corrección de la oclusión sobre el modelo de estudio, se recortan los dientes, utilizando una segueta, para volverlos a reacomodar en una oclusión ideal, con ayuda del VTO oclusal, fijándolos con cera.

En el caso de correcciones de inclinaciones en la zona anterior, no es necesario mover piezas posteriores.

De igual forma este procedimiento se puede realizar en el programa 3shape de digitalización de modelos, donde en conjunto con una tomografía volumétrica se realiza el set-up corrigiendo las inclinaciones según el eje longitudinal del diente.¹⁵

Los objetivos de dicha técnica son los siguientes:

- Predecir lo que será la oclusión normal del caso.
- Reproducir una correcta oclusión.
- En casos de discrepancia de tamaño dental, morfología atípica, asimetrías dentarias.¹⁶

15. Pp. 103

16. Pp. 183



CAPÍTULO 4. TRATAMIENTO DE INCLINACIONES EN LA ZONA ANTERIOR.

En este capítulo se mostrará cuáles son las alternativas de tratamiento para inclinaciones en la zona anterior.

Para la corrección de inclinaciones medio-distales o vestibulo-palatinas/linguales con alineadores transparentes es imprescindible la colocación de attachments. Los alineadores están indicados en la corrección del torque de hasta 3° y en la corrección de apiñamientos dentales de 2 a 4mm como se vio en el capítulo 2.¹⁵

Es más predecible tratar apiñamientos cuando:

- Los dientes anteriores se encuentran retroinclinados o verticales.
- Las arcadas son estrechas.
- Las coronas clínicas no son cortas.

En apiñamientos con dientes anteriores inclinados lingualmente:

En estos casos la longitud de la arcada será aumentada proinclinando los dientes anteriores. Tome en cuenta que la proinclinación de los dientes anteriores generará una intrusión relativa, lo que reducirá la sobremordida; si hay una mordida profunda presente.

En apiñamientos con dientes anteriores proinclinados.

La única manera de crear el espacio para aliviar el apiñamiento será mediante IPR y expansión de la arcada proinclinando los dientes anteriores y posteriores.²⁴

15. Pp. 243

24. Hallado en <https://learn.invisalign.com/topic/crowding>

En casos de discrepancia de tamaño dental.

Si hay discrepancia de tamaño dental, donde las proporciones de los dientes superiores e inferiores no concuerdan; los dientes más anchos tendrán que ser rebajados vía IPR, o los dientes más estrechos tendrán que ser ensanchados con restauraciones. Si la discrepancia de tamaño dental es demasiada, la extracción de un incisivo inferior deberá también ser considerada.

Si se requiere IPR, los dientes primero serán proinclinados hasta mejorar el acceso a los espacios interproximales. Una vez que inicie el IPR, mientras el ancho del diente es reducido, los dientes continuarán a ser alineados y retroclinados a su posición final.²⁴

Técnica de colocación de attachments.

Para colocar los attachments el laboratorio realiza sobre el modelo pequeños bloques de Blu Blokker o resina (fig. 53), para formar una platilla con la forma de los attachments y así poder transferir la retención al paciente (fig. 54).¹⁵

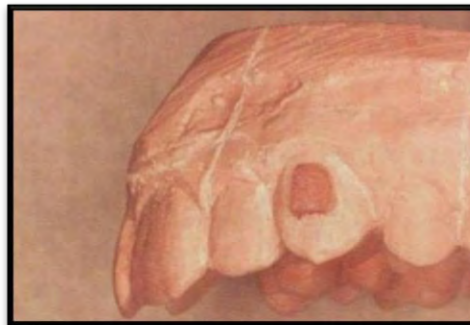

Fig. 53. Modelo con attachment incluido para la elaboración de la platilla de transferencia.



Fig. 54. Plantilla de transferencia terminada para la colocación de attachments.

15. Pp. 244.

24. Hallado en: <https://learn.invisalign.com/topic/crowding>

Para transferir los attachments en boca se realizará lo siguiente:

- a) Grabar con ácido ortofosfórico durante 30 segundos.
- b) Lavar durante 10 segundos y secar.
- c) Aplicar el adhesivo al diente.
- d) Llenar la parte de la retención de la plantilla con composite del color del diente.
- e) Colocar la platilla en posición.
- f) Fotopolimerizar el composite.
- g) Retirar plantilla y pulir el composite como una resina convencional.

Attachments utilizados.

Los alineadores deben contar con una activación o attachment en el borde gingival vestibular para conseguir aumento del torque o una activación del borde gingival palatino o lingual para conseguir una disminución del torque (fig. 55.). En estos dientes el alineador se debe recortar de tal forma que no cubra el tejido gingival, evitando la compresión del mismo.¹⁵

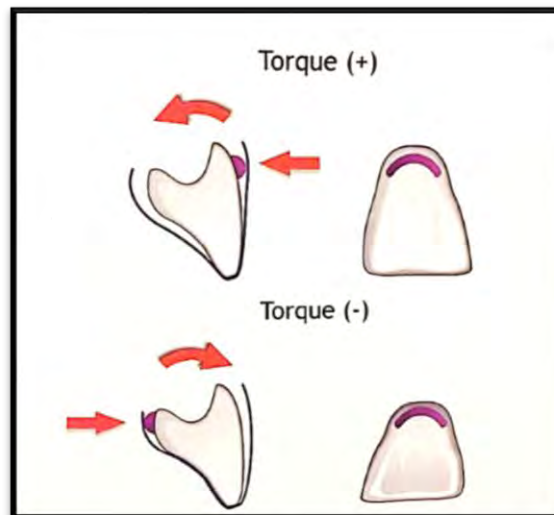


Fig. 55. Variación de colocación de attachments para lograr movimientos de torque positivo o negativo.

- **Corrección de Tip.**

Como se vio en el capítulo 2 el atache de elección para realizar movimientos de inclinación mesio-distal o viceversa es el rectangular vertical. Colocándolo sobre el eje longitudinal del diente, mientras que los alineadores con la forma prediseñada anteriormente del atache van generando movimientos de 0.25mm con recambios de cada 2 a 3 semanas en la técnica de Invisaling.¹⁶

Por otra parte, siguiendo los parámetros de Clear Aligner, el recambio de alineadores será semanal, utilizando la primera semana el calibre soft de 0.5 mm (.020”), la segunda semana Medium de 0.625mm (.025”), mientras que la tercera y cuarta semana se usará el Clear Aligner Hard de 0.75 mm (.030”). (fig. 56). Se realizarán impresiones nuevas cada mes, para el cambio consecutivo de los alineadores. La duración del tratamiento dependerá de la inclinación del diente ¹⁵

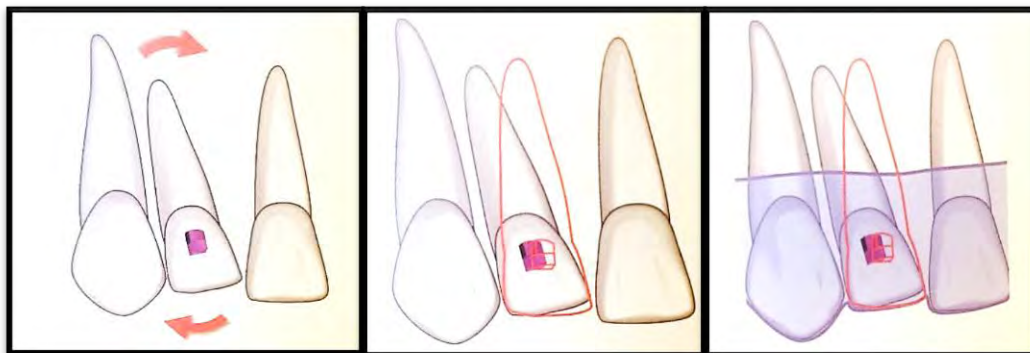


Fig. 56. Colación de atache rectangular vertical para lograr movimiento de tipping.

- **Corrección de torque.**

Los alineadores están indicados para la corrección de torque de hasta 3°. Los attachments utilizados para lograr este movimiento vestibulo-palatino o viceversa son los rectangulares verticales cementados de a siguiente forma:

15. Pp. 251
16. Pp. 359.

Para la corrección de movimiento palatino o lingual de las raíces de los dientes, se cementarán en el área gingival vestibular de los incisivos centrales superiores o caninos superiores e inferiores, ya sean superiores o inferiores (fig. 57).

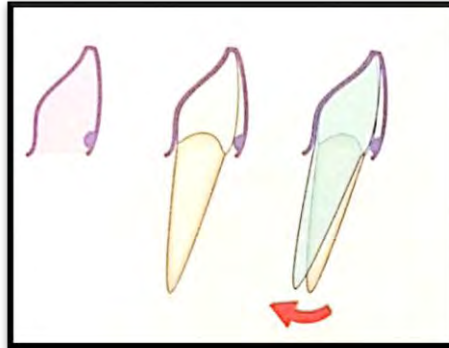


Fig. 57. Atache colocado en vestibular para ejercer movimientos de torque positivo.

Para conseguir un movimiento vestibular de los dientes se cementa en palatino o lingual de incisivos o caninos superiores e inferiores. Así mismo se pueden usar para controlar la inclinación de estos dientes durante la protrusión o retrusión de incisivos (fig. 58). También se pueden utilizar para conseguir movimiento palatino o lingual de las raíces de los dientes, cementándose en vestibular de los incisivos laterales superiores o en vestibular de los incisivos inferiores.¹⁵

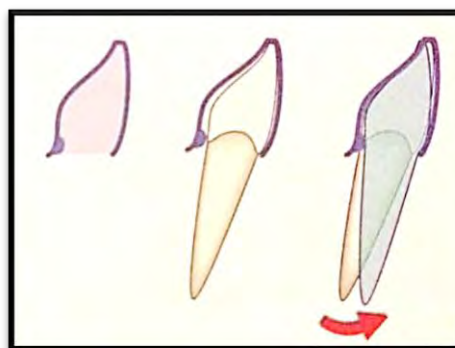


Fig. 58. Colocación de atache en zona palatina o lingual para ejercer movimientos de torque negativo.



El uso de los alineadores será en el mismo orden establecido anteriormente, es decir, en la técnica de Clear Aligner de debe usar la primera semana el alineador Clear Aligner Soft de 0.5 mm (.020”), la segunda el Clear Aligner Medium de 0.625mm (.025”) mientras que la tercera y cuarta semana usar el Clear Aligner Hard de 0.75 mm (.030”). Tomándose impresiones nuevas cada mes para la realización de nuevos alineadores, siguiendo los mismos parámetros hasta el término del tratamiento.¹⁵

Mientras que en la técnica utilizada por Invisaling se realizara el recambio de los alineadores cada 2 a 3 semanas con movimientos de 0.25mm.¹⁶

El paciente debe de llevar los alineadores durante todo el día excepto para las comidas (aprox. 22 h/día), asistiendo puntualmente a sus citas con el clínico

Al término de su tratamiento el paciente deberá utilizar un retenedor como guarda oclusal y realizarse revisiones periódicas, según las indicaciones de su odontólogo.^{15,16.}

CAPÍTULO 5. TERMINACIÓN ESTÉTICA DE LOS DIENTES ANTERIORES.

Según estudios del Dr. Alexander²⁵ estableció 10 metas de tratamiento para conseguir la “belleza de la sonrisa”.

- Líneas medias faciales y dentales.

Donde se establece que la línea media facial debe estar determinada por la glabella, punta de la nariz, filtrum labial superior, centro del arco cupido y mentón. Coincidiendo las líneas medias dentales con la facial (fig. 59).¹⁵

15. Pp. 385.

16. Pp. 353.

25. Alexander RG. Considerations in creating a beautiful smile. London (Gran Bretaña). Quintessence Publishing; 2005. Pp. 187-210.

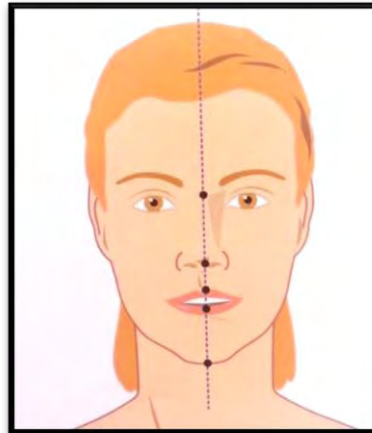


Fig. 59. Línea media facial.

- Tamaño de los dientes.

El tamaño ideal de los dientes debe estar en armonía con la forma de la cara del paciente, siguiendo las Golden Proportions como demostró Levin.²⁶ Las Golden Proportions mencionan que las medidas de los dientes anteriores, deben ser (fig. 60):¹⁵

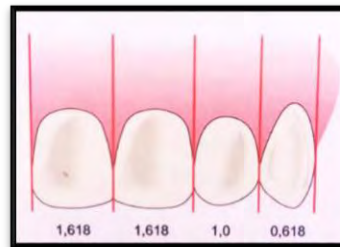

Fig. 60. Golden Proportions, mencionan el ancho mesio-distal.

Pero teniendo en cuenta las medidas absolutas de Sterrett y cols. Determinaron que las medidas recomendables son (fig. 61):¹⁵

Diente	Altura hombre	Altura mujer	Ancho hombre	Ancho mujer
Incisivo central	10,2	9,4	8,6	8,1
Incisivo lateral	8,7	7,8	6,6	6,1
Canino	10,1	8,9	7,6	7,1

Fig. 61. Tamaño dental según Sterrett y cols

15. Pp. 386.

26. Levin EI. Dental esthetics and Golden proportion. J. prosthet Dent 1978; 40:244-252.

- Angulación de los dientes.

Las angulaciones recomendadas por Alexander²³ son (fig. 62):

Diente	1	2	3	4	5	6	7
Superior	5°	9°	10°	0°	4°	0°	0°
Inferior	2°	6°	6°	0°	0°	-6°	0°

Fig. 62. Angulaciones dentales recomendadas por Alexander.

- Inclinación transversal (“canting”) del plano oclusal.

La inclinación transversal menciona que el plano incisal debe ser lo más paralelo posible al plano del labio superior y a la línea bipupilar (fig. 63).

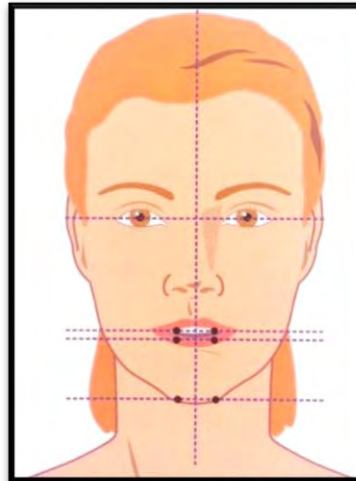


Fig. 63. Plano oclusal en relación con la línea bipupilar.

- Línea de la sonrisa.

Esta línea es la posición vertical del labio superior en relación a los dientes y el margen gingival. Lo que se ve reflejado en la exposición dental y gingival del paciente al sonreír.¹⁵ La exposición incisiva a la edad de 20 años con los labios en reposo deberá ser de unos 5 mm, pero esta distancia disminuye 1mm cada 10 años (Kokich²⁷). La exposición gingival es de 2mm aproximadamente.¹⁵

15. Pp. 387-388.

23. Pp. 187-210.

27. Kokich VO, Kiyak HA, Shapiro PA. Comparing the perceptions of dentists and lay people to altered dental esthetics. J. Esthet Dent 1999; 11:311-324.

- Línea gingival.

“Es la relación de la línea de los tejidos gingivales con los dientes superiores al cubrirlos, es decir, la línea que determina las coronas clínicas. El objetivo es dejar el margen gingival de los incisivos centrales a la misma altura entre sí, y a la misma altura que el margen gingival de los caninos. El margen gingival de los incisivos laterales debe quedar entre 0.5mm y 1mm por debajo (fig.64)”¹⁵

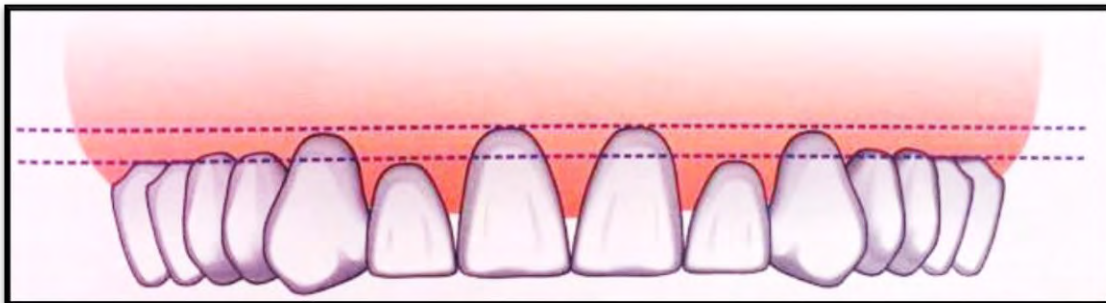


Fig. 64. Línea gingival.

- Corredores bucales.

Son los espacios negros entre los dientes y los ángulos comisurales. La presencia de estos espacios dependerá del desarrollo transversal de la arcada y de expansión que se haya realizado.

- Arco de la sonrisa.

Es la relación de los bordes incisales de los dientes superiores y el labio inferior. La posición correcta del arco de la sonrisa es cuando existe contacto de los bordes incisales superiores con la línea húmeda del labio inferior durante la sonrisa. Se verá afectada por la nivelación de los dientes superiores, la musculatura del labio, la integridad y el tamaño de los dientes.

Los alineadores transparentes pueden nivelar los dientes, pero en algunas ocasiones será necesario el ajuste (desgaste) de algún borde incisal o la reconstrucción de algún diente.¹⁵

15. Pp. 389.



- Terminación.

Al término del cualquier tratamiento ortodóncico es necesario el retoque estético de los bordes o ángulos incisales.

- Color de los dientes.

Es un aspecto muy importante en la estética de la sonrisa, siendo una opción realizar un blanqueamiento dental después del tratamiento ortodóncico o en algunas ocasiones carillas para conseguir un resultado que cubra las expectativas del paciente.¹⁵

15. Pp. 390.



CONCLUSIONES.

- Los alineadores transparentes son una excelente alternativa para pacientes con apiñamiento leve en la zona anterior.
- Debido a su translucidez, la principal ventaja a diferencia de la aparatología fija es el alto grado de estética brindado al paciente, aumentando su autoestima y confortabilidad durante el tratamiento.
- Es un tratamiento no invasivo, el cual no provoca problemas de dolor, masticación, descalcificaciones o pronunciación.
- Facilita la higiene oral, ya que el paciente se lo puede retirar para comer o beber, incluso al fumar, reduciendo así los niveles de placa dentobacteriana, evitando problemas periodontales e incidencia de caries.
- Este tratamiento se puede colocar tanto en dentición mixta como permanente, ya que se adapta fácilmente a los cambios de la dentadura.
- El costo, es más elevado a comparación del tratamiento de ortodoncia convencional, pero similar al de ortodoncia lingual o brackets autoligables estéticos, sin embargo, si es realizada por el clínico, fuera de cualquier marca comercial, utilizando métodos como el set-up, los costos se vuelven muy accesibles.



REFERENCIAS BIBLIOGRÁFICAS.

1. Mateu M.E., Scheweizer H.S., Bertolotti M.S. Ortodoncia premisas, diagnóstico, planificación y tratamiento, Buenos Aires. Grupo Guía S.A. 2015, Pp. 75-83.
2. Echarri P. Revisitando las llaves de oclusión de Andrews. Ort. Clínica. 2006;9(1):8-16.
3. Escriván de Saturno L. Ortodoncia en dentición mixta. Venezuela. AMOLCA. 2007. Pp. 61-66.
4. Kesling HD. The philosophy of tooth positioning appliance. Am J Orthod. 1945; 31:297-304.
5. Hallado en: <http://www.slideshare.net/snehalgotra/evolution-of-functional-appliances>.
6. Ponitz RJ. Invisible retainers. Am J Orthod 1971; 59 (3): 266-72.3
7. NcMamara Ja, Kramer KL, Junker JP. Invisible retainers: J Clin Orthod 19; 570-9, 1985.
8. Hallado en: http://nobraces.blogspot.mx/2012_08_01_archive.html
9. Padros E. 2011. Ortodoncia invisible. Cuándo y para qué. Rev Esp Ortod.41:95-101
10. Kim TW, Echarri P. Clear Aligner: an efficient, esthetic and comfortable option for an adult patient. Wordl J Orthod. 2007; 8 (1): 13-8.
11. Tuncay O. The Invisaling System. Quintessence 2006 Pp.34.
12. Boyd RL. Orthodontic treatment of complex malocclusions with the invisaling appliance. PCSO Bulletin. 2000; 72:30-2.
13. Gurkeerat S. Ortodoncia diagnóstico y tratamiento. 2ª edición. Venezuela. 2009. Pag. 91.
14. Hallado en: <http://laboratorioceosa.com/cursos-de-ortodoncia/modulos/modulo-1-cefalometria-y-medios-de-diagnostico/estudio-de-modelos/>
15. Echarri P. Clear Aligner. Madrid, Ribano S.A. 2013. Pp. 17.



16. López R. Exporto Orto.. España, Ribano S.A 2009. Pp. 183.
17. Kim T. Echarri P. Lorenzo Favero. Clear Aligner aplicaciones clínicas y presentación de casos. Madrid. Ed. Ripano S,A.2007. Pp.56.
18. Joffe L. Invisaling: early experiences. J Orthod 2003; 30 (4): 348-52.6.
19. Kravitz et al How well does Invisalign work? A prospective clinical study evaluating the efficacy of tooth movement with InvisalignAm J Orthod Dentofacial Orthop 2009; 135: 27-35.
20. Nanda R. Biomecánicas y estética estrategias en ortodoncia clínica. Venezuela. Ed. Amolca. 2007. Pp 54 y 56.
21. Echarri P. Tratamiento ortodóncico y ortopédico de la 1ª fase en dentición mixta. 2ª edición. Madrid. Ripano.S.A. 2009 p. 92.
22. Bonugli A. Técnica Invisaling 2ª parte. Orto. Clínica. 2003;6(2):10-13.
23. Daskalogiannakis J. Glossary of Orthodontic Terms. Germany. Ed. Quintessence Publishing Co, Inc. 2000. Pp. 186-187.
24. Hallado en: <https://learn.invisalign.com/topic/crowding>.
25. Alexander RG. Considerations in creating a beautiful smile. London (Gran Bretaña). Quintessence Publishing; 2005. Pp. 187-210.
26. Levin El. Dental esthetics and Golden proportion. J. prosthet Dent 1978; 40:244-252.
27. Kokich VO. Kiyak HA, Shapiro PA. Comparing the perceptions of dentists and lay people to altered dental esthetics. J. Esthet Dent 1999; 11:311-324.