



UNIVERSIDAD NACIONAL AUTÓNOMA DE MÉXICO

**FACULTAD DE MEDICINA
DIVISION DE ESTUDIOS DE POSTGRADO
INSTITUTO MEXICANO DEL SEGURO SOCIAL
DELEGACION SUR DEL DISTRITO FEDERAL
UMAE HOSPITAL DE ESPECIALIDADES CMN SIGLO XXI**

TITULO

**DIAGNOSTICO DE HIPERTENSIÓN PORTAL EN PACIENTES CON
HEPATOPATIA CRONICA DIFUSA, CONCORDANCIA INTEROBSERVADORES
DE LA VALORACION DEL ESPECTRO DEL ULTRASONIDO DOPPLER Y SU
CORRELACION CON LA MEDICIÓN DIRECTA DEL DIAMETRO DE LA VENA
PORTA.**

TESIS QUE PRESENTA

DR. MIGUEL ALEJANDRO GONZALEZ GARCIA

**PARA OBTENER EL DIPLOMA :
EN LA ESPECIALIDAD DE RADIOLOGIA E IMAGEN**

TITULAR DEL CURSO:

DR. FRANCISCO AVELAR GARNICA

DIRECTORES DE TESIS:

**DRA. JANET TANNUS HAJJ
DRA. SARA MUÑOZ**

CIUDAD DE MÉXICO FEBRERO 2017





Universidad Nacional
Autónoma de México



UNAM – Dirección General de Bibliotecas
Tesis Digitales
Restricciones de uso

DERECHOS RESERVADOS ©
PROHIBIDA SU REPRODUCCIÓN TOTAL O PARCIAL

Todo el material contenido en esta tesis esta protegido por la Ley Federal del Derecho de Autor (LFDA) de los Estados Unidos Mexicanos (México).

El uso de imágenes, fragmentos de videos, y demás material que sea objeto de protección de los derechos de autor, será exclusivamente para fines educativos e informativos y deberá citar la fuente donde la obtuvo mencionando el autor o autores. Cualquier uso distinto como el lucro, reproducción, edición o modificación, será perseguido y sancionado por el respectivo titular de los Derechos de Autor.

**DOCTORA
DIANA G. MENEZ DIAZ
JEFE DE LA DIVISION DE EDUCACION EN SALUD
UMAE HOSPITAL DE ESPECIALIDADES CMN SIGLO XXI**

**DOCTOR
FRANCISCO AVELAR GARNICA
PROFESOR TITULAR DE EL CURSO DE ESPECIALIZACIÓN EN RADIOLOGÍA
E IMAGEN**

**DOCTORA
JANET TANNUS HAJJ
MEDICO ESPECIALISTA EN RADIOLOGIA E IMAGEN
MEDICO JEFE DE SERVICIO DE ULTRASONIDO**

**DOCTORA
SARA MUÑOZ
MEDICO ESPECIALISTA EN RADIOLOGIA E IMAGEN
MEDICO ADSCRITO AL SERVICIO DE ULTRASONIDO**

INSTITUTO MEXICANO DEL SEGURO SOCIAL MEMORANDUM INTERNO

**PARA: C. TERESA FABIAN VELAZCO
DIMAC
DE: DIRECTORA DE EDUCACIÓN E
INVESTIGACIÓN EN SALUD**

REF: DEeIS/ 077/2006

FECHA: feb. 16, 2006

Asunto: El que se indica

Informo a Usted, que el Dr. Miguel Alejandro González García registro tesis intitulada “DIAGNOSTICO DE HIPERTENSIÓN PORTAL EN PACIENTES CON HEPATOPATIA CRÓNICA DIFUSA, CONCORDANCIA INTEROBSERVADORES DE LA VALORACIÓN DEL ESPECTRO DEL ULTRASONIDO DOPPLER Y SU CORRELACIÓN CON LA MEDICIÓN DIRECTA DEL DIÁMETRO DE LA VENA PORTA” con número de registro en el Comité Local de Investigación de este Hospital 235/2002.

Por lo anteriormente descrito solicito AUTORIZACIÓN para la revisión de expedientes, en los días y horarios que usted designe.

Sin otro particular, reciba un cordial saludo.

**A t e n t a m e n t e
“Seguridad y Solidaridad Social”**

DRA. LEONOR A. BARILE FABRIS

LABF'DMD'tbb.

DEDICATORIA Y AGRADECIMIENTOS:

Esta tesis se la dedico con mucho cariño:

Al espíritu creador del universo Dios

Por la vida y haberme permitido llegar al final de este camino, darme la oportunidad de crecer y ser mejor persona y un buen médico cada día.

A mi Padre

Por darme la vida y por su gran exigencia para llegar a ser exitoso en la vida.

A mi madre

Si alguien decía que existían los ángeles aquí está la prueba, si mi madre por su invaluable apoyo, por su gran fortaleza, por su gran corazón y su motivación que día a día ejercían en mi persona y que nunca me dejó caer, con tan solo una sonrisa y una palabra de aliento después de semanas difíciles, llenaban mi corazón de felicidad, motivación y alegría que me impulsaban a buscar lo mejor para concluir con éxito esta etapa de mi vida.

A mis Hermanos

Lina, Isabel y Eduardo, mi vida no sería la misma sin su apoyo, sin su amor y su paciencia, gracias por su energía para salir adelante a pesar de tantos obstáculos y muchos sinsabores, momentos felices y tristes, por compartir cada triunfo y fracaso de mi vida, por ser los mejores hermanos que Dios me regaló, en verdad gracias por estos años, y por soñar una vida juntos, hoy este logro es de ustedes.

A mis Amigos y compañeros

En especial Alejandra Ponce, Silvia Aguilar y Jorge Sosa por su amor, comprensión y apoyo incondicional en todo momento, por compartir cada triunfo y fracaso de mi vida, por ser los mejores amigos que Dios puso en mi camino

A mis maestros

En especial al Dr. Francisco Avelar por sus enseñanzas, por impulsar mi formación académica, por compartir su conocimiento y valiosa experiencia.

MIGUEL ALEJANDRO GONZALEZ GARCIA.

Índice:

- 1. Marco teórico**
 - 1.1. Introducción Hepatopatía Crónica**
 - 1.2. Etiología**
 - 1.3. Epidemiología**
 - 1.4. Hepatitis crónica por VHC:**
 - 1.4.1. Virología**
 - 1.4.2. Epidemiología:**
 - 1.4.3. Fisiopatogenia**
 - 1.4.4. Cuadro Clínico**
 - 1.5. Hipertensión portal**
 - 1.5.1 Reseña anatómica**
 - 1.5.2 Fisiopatología**
 - 1.5.3 Etiología y clasificación**
 - 1.5.4 Diagnostico**
 - 1.5.4.1 Semiología ecográfica de la cirrosis hepática**
 - 1.5.4.2 Características del registro doppler**
 - 1.5.4.3 Características del registro doppler color**
 - 1.5.4.4 Medición de la presión venosa portal.**
 - 1.6 Definición efecto doppler**
 - 1.6.1 Ecografía doppler en la hipertensión portal**
- 2. Metodología**
- 3. Planteamiento del problema.**
- 4. Justificación**
- 5. Hipótesis**
 - 5.1. Hipótesis nula**
 - 5.2. Hipótesis alternativa**
- 6. Objetivos**
 - 6.1. Objetivos generales**
 - 6.2. Objetivos secundarios**
- 7. Materiales y métodos**
- 8. Programa de trabajo**
 - 8.1. Criterios de inclusión**
 - 8.2. Criterios de exclusión**
 - 8.3. Criterios de eliminación**
 - 8.4. Descripción del estudio**
- 9. Resultados**
- 10. Discusión**
- 11. Conclusiones**
- 12. Bibliografía**

1. MARCO TEORICO

1.1 INTRODUCCION

La hepatopatía crónica es un estado patológico hepático que se prolonga en el tiempo (> 6meses).

El estadio final de la hepatopatía crónica es la cirrosis hepática, que es un proceso de fibrosis secundario a fenómenos de destrucción y regeneración de las células del parénquima asociado a un incremento difuso del tejido conectivo y a la desestructuración de la arquitectura hepática. Bioquímicamente presenta en forma constante, elevación de amino-transferasas.

El daño hepático crónico anatomo-patologicamente se manifiesta como una cirrosis hepática que es un proceso de alteración final del hígado; según la clasificación morfológica existe la cirrosis micro nodular (menor a 3 mm) que se observa principalmente en el alcohol, y la macro nodular (mayor a 3mm) que se observa en otras patologías como en virus, sin embargo la clasificación más útil en el DHC es la etiológica.

Las consecuencias principales de la cirrosis hepática son:

-Insuficiencia hepatocelular (IH): disminución de la capacidad funcional hepática debido a la pérdida de hepatocitos. Se manifiesta a modo de coagulopatía, ictericia, etc.

-Hipertensión portal (HTP): incremento del gradiente de presión entre vena porta y venas suprahepáticas por encima de los 5mmHg debido a un aumento de la resistencia al flujo venoso y a un aumento del aflujo portal. Es la consecuencia más relevante de la cirrosis pues dará lugar a las principales complicaciones de la enfermedad como puede ser la formación de ascitis, de varices esofágicas, etc.

1.2 ETIOLOGIA.

La hepatitis crónica (HC) es una lesión necro-inflamatoria difusa del hígado, de diferentes etiologías en las cuales se incluyen

- **Esteato hepatitis:** alcohólica y no alcohólica
- **Hepatitis crónica:** virus, autoinmune y fármacos
- **Colestasia crónica**
- **Hígado congestivo crónico**
- **DHC criptogénico** no se logra identificar la causa y que clínicamente puede ser asintomática o cursar con grados variables de insuficiencia hepática.
- **Enfermedades Metabólicas:** hemocromatosis, enfermedad de Wilson, déficit de alfa 1 antitripsina.
- **Vasculares:** Síndrome de Budd Chiari, enfermedad veno-oclusiva, trombosis de la porta.

La etiología más frecuente es la alcohólica, seguida por el virus hepatitis C y en tercer lugar DHC criptogénico, la cuarta causa corresponde a las enfermedades autoinmunes, en donde tenemos la cirrosis biliar primaria y la hepatitis autoinmune. Durante los últimos años se ha redescubierto la esteatohepatitis no alcohólica, que sería la 5° causa de DHC, y que cada día aumenta más en frecuencia, disminuyendo así los DHC que hasta entonces habían sido considerados como criptogénicos, y el 6to. lugar pueden ser múltiples.

Existen siete tipos diferentes de virus hepatotrópicos capaces de causar infección aguda del hígado; se les designa como A, B, C, D, E, F, G, aunque sólo el B, C, y D, ocasionan formas crónicas de inflamación y necrosis del hígado.

Existen otros virus además de los hepatotrópicos convencionales, que pueden causar un síndrome de hepatitis aguda como manifestación clínica inicial; pueden ser de la familia

herpes (EBV, CMV, HSV, VZV, y HHV6), el de la rubéola, sarampión, Coxsackie, la fiebre amarilla y ébola, capaces de presentar formas de hepatitis primaria o secundaria. El EBV es la causa más común de hepatitis aguda dentro de esta categoría.

1.3 EPIDEMIOLOGIA.

La cirrosis hepática es la primera causa de muerte en hombres entre 40 y 60 años, por delante de la enfermedad coronaria y es la quinta causa de muerte en la población adulta (5-6%).

Las causas más frecuentes son:

1) Consumo excesivo de alcohol, hasta el 50 %. México ocupa el quinto lugar en Latinoamérica y el Caribe en consumo de alcohol, con 10 % de bebedores excesivos (>100 ml de etanol/día y >1 intoxicación/mes) y 5 % de alcohólicos, siendo más frecuente en hombres e inversamente proporcional al estado socioeconómico. Es causa directa del 7 % e indirecta de 38 % de las altas hospitalarias con costos de US \$1800 millones/año.

2) Infección por Virus de la Hepatitis. El VHC es el principal responsable del DHC por virus en México (prevalencia de 0,22% y 0,3% en los grupos de donantes de sangre estudiados). En casi la mitad de los pacientes no es posible determinar un factor de riesgo definido y, en México, esta patología es la más frecuente indicación de trasplante hepático, como ya está ocurriendo en muchas regiones del mundo. El VHB también, además de provocar infección aguda, puede evolucionar a la cronicidad y al desarrollo de hepatocarcinoma. En México, la tasa de notificación es sobre 1,2 por 100.000 habitantes, podría estar estabilizada o en aumento no pesquisado por subnotificación.

3) Enfermedades hepáticas autoinmunes (hepatitis autoinmune y cirrosis biliar primaria).

4) Esteatohepatitis no alcohólica

5) De origen desconocido, con una frecuencia que alcanza hasta el 20% de los casos.

1.4 HEPATITIS CRÓNICA POR VHC

La infección por VHC fue identificada en 1989 como la mayor causa de hepatitis pos-transfusional no A no B y desde esa fecha la infección por VHC ha disminuido en forma significativa debido a la implementación de exámenes de rutina en los bancos de sangre para descartar su presencia en sangre y otros hemoderivados.

1.4.1 Virología

Denominada anteriormente hepatitis no A-no B, es causada por el virus ARN lineal, que mide 32 nm, con envoltura lipídica, se inactiva con solventes lipídicos, calentamiento, tratamiento con formol, y exposición a luz ultravioleta; es monocatenario, de polaridad positiva, constituido por 9,400 nucleótidos, que posee una única estructura (gen) de lectura abierta que codifica una lipoproteína viral de 3,000 aminoácidos, aproximadamente; se han identificado cinco genotipos distintos aunque todos ellos parecen ser similares desde el punto de vista antigénico, pertenece al tercer género dentro de la familia *flaviviridae*.

El genoma del HCV se compone de una región no codificable adyacente a los genes que codifican las proteínas estructurales (core de la nucleocápside y envoltura viral). Los genes 5'no codificante y del core se conservan en todos los genotipos tienen un papel importante en la replicación, pero la síntesis de las proteínas de la envoltura es codificada por la región hipervariable, que varía entre los diferentes especímenes e incluso en el mismo virus. Esto permite al virus evadirse de los mecanismos inmunitarios del huésped dirigidos contra, las proteínas de envoltura viral. El extremo 3'del genoma contiene los genes de las proteínas no estructurales (NS) 1 a 5.

En México se ha informado que el genotipo predominante es el 1-b. El VHC suele circular en concentraciones muy bajas, por tanto no se han podido visualizar partículas virales. Al

parecer, el HVC se replica lo mismo que otro flavivirus por medio de una cadena negativa de RNA intermediario.

1.4.2 EPIDEMIOLOGÍA

Es la principal causa de hepatitis pos transfusional y el motivo de 20 a 50% de los casos de hepatitis viral aguda esporádica, su prevalencia se desconoce. En el mundo industrializado se estima que entre 0.5 a 1.5% de los donantes de sangre son anti-HCV positivos, porcentajes similares a los informados en una población de donantes mexicanos (.7%); la principal vía de transmisión es percutánea, aunque el contacto sexual y familiar tienen cierta importancia.

Los factores de riesgo identificados en México son: transfusión sanguínea y derivados (70%), esporádica (25%), el 5% restante se divide entre trabajadores de la salud, contactos sexuales y del medio familiar, transmisión materno filial (0 a 13%); se comenta que la transmisión sólo ocurre cuando las madres tienen un título de 10 copias del genoma por mililitro, trasplante de órganos, punciones contaminadas (3 a 10%), drogadicción endovenosa y otros grupos no identificados.

Estudios realizados entre los trabajadores de la salud mostraron una prevalencia de anticuerpos de alrededor del 1%; entre los pacientes con diálisis varía de 10 a 30%, lo que al parecer depende de los años en diálisis y es independiente de los antecedentes de transfusiones, es causa de 70% de los casos de hepatitis aguda en pacientes hemodializados. En México la prevalencia de anticuerpos en donadores de sangre es de 0.8%.

1.4.3 FISIOPATOGENIA.

En el daño hepático crónico, se llega como etapa final a la cirrosis hepática; ésta se define como una fibrosis hepática difusa de carácter inflamatorio o desencadenada por necrosis de hepatocitos. La fibrosis delimita nódulos de parénquima remanente o con regeneración atípica (nódulos de regeneración).

De manera que todo este cambio morfológico del hígado se produce por un noxa permanente de daño sobre el hígado; en donde el más frecuente es el alcohol, el que va provocando un proceso inflamatorio destructivo que lleva finalmente a la fibrosis, alterando la morfología y funcionalidad de éste órgano.

A pesar de que el alcohol es una de las noxas más comunes que genera daño hepático, tenemos muchas otras como fármacos, virus hepatotropos, causa de no alcohólica, cada uno de estos agentes causa un daño hepático de una forma diferente, por ejemplo; frente a una infección viral, se desencadena una cascada de mecanismo que finalmente lleva a activar mecanismo de apoptosis de los hepatocitos.

Por otro lado, tenemos la esteatosis no alcohólica, la cual se manifestaba como un daño hepático crónico en pacientes que no tenían antecedentes de consumo de OH, ni alteraciones virales o alguna enfermedad de base, en éste caso la toxicidad es producida por ácidos grasos libres.

Ahora independiente, si la causa fue un virus, o fármacos u OH, el producto final del daño hepático crónico es el mismo: CIRROSIS HEPATICA.

Una característica de la cirrosis es el aumento en la producción y depósito de colágeno, ya que el hígado cirrótico contiene de 2 a 6 veces más cantidad de colágeno. Se ha encontrado que la enzima colagenoprolilhidroxilasa, requerida para la hidroxilación de la prolina a colágeno, está aumentada, aun antes de que haya algún aumento detectable en imágenes hepáticas. También hay cambios en cuanto a la degradación de colágeno, ya que se produce más del que se destruye.

Las distintas células que conforman la estructura hepática, se activan frente a la noxa y producen fenómenos de colagenización. El colágeno tipo I y III se deposita en las paredes del lobulillo, produciendo interrupción del flujo sanguíneo. La colagenización del espacio de Disse se acompaña de la pérdida de fenestraciones de las células endoteliales sinusoidales. Esto deteriora el movimiento de proteínas como albúmina, factores de la coagulación y lipoproteínas, entre los hepatocitos y el plasma.

La principal fuente de colágeno es la célula ITO, que normalmente funciona como célula de almacenamiento graso de vitamina A, durante la cirrosis se activan, pierden su almacenamiento de ésteres de retinil y se transforman en células tipo fibroblasto.

Una de las consecuencias fisiopatológicas más importante de la CH es el desarrollo de hipertensión portal (HTP), y su aparición es de gran relevancia clínica ya que puede originar una serie de complicaciones (ascitis, encefalopatía, hemorragia varicosa) que van a determinar la supervivencia de estos pacientes. Por otro lado, la CH es una lesión precancerosa y, como tal, puede dar lugar al carcinoma hepatocelular (CHC).

1.4.4 CUADRO CLÍNICO

La infección aguda con virus de la hepatitis C es clínicamente silenciosa en cerca del 95% de los individuos infectados, el pico de aminos-transferasas generalmente es bajo (entre 200-600 UI) y sólo 5% manifiestan ictericia. El riesgo de insuficiencia hepática fulminante con hepatitis C aguda es menos del 1%, el 80% de los pacientes de hepatitis aguda progresan a la cronicidad, la cual suele ser asintomática o cursar sólo con fatiga; en etapas avanzadas se manifiesta como síndrome icterico, astenia, adinamia, hiporexia y más raramente con manifestaciones clínicas extra-hepáticas. El 20% de pacientes con hepatitis crónica progresan a cirrosis hepática dentro de los primeros cinco años después del diagnóstico, se ha descrito el desarrollo de carcinoma hepatocelular una vez que la cirrosis se establece, 9% presenta evidencia clínica de hipertensión portal a los 15 años.

Una característica de la hepatitis C es la fluctuación de las aminotransaminasas con varios picos de elevación que pueden persistir elevados o normalizarse por completo, no existe inmunidad protectora para el virus, en etapas avanzadas se presenta con hipoalbuminemia e hipocolesterolemia, así como cambios en la biometría hemática relacionados con el hiperesplenismo.

Se ha observado que el intervalo medio que transcurre entre una transfusión y la hepatitis crónica sintomática, cirrosis hepática o carcinoma hepatocelular es de 10, 21 y 29 años respectivamente; la probabilidad de resolución espontánea es prácticamente nula (47%).

1.5 HIPERTENSIÓN PORTAL

DEFINICION

La hipertensión portal se define como una presión venosa portal superior a 30 mm Hg. de suero salino en la cirugía o presión sinusoidal corregida superior a 5 mm Hg. O a un aumento del gradiente de presión entre la vena porta y la vena hepática o vena cava inferior por encima de 5 a 6 mmHg.

La presión sinusoidal corregida se calcula restando a la presión enclavada hepática (3-11 mm Hg.) El resultado de la presión venosa hepática libre (1-6 mm Hg.).

Existen tres grados de severidad hipertensión portal que son:

- LEVE: (6-10 mm Hg.)
- MODERADA (11-15 mm Hg.)
- SEVERA (o grave mayor de 16 mm Hg.)

El incremento en la presión portal induce el desarrollo de numerosos cambios anatómicos, hemodinámicos y metabólicos conocidos en su conjunto como Síndrome de Hipertensión Portal.

1.5.1 BREVE RESEÑA ANATÓMICA (Fig. 1)

La vena porta se forma a nivel de L2, por delante de la cava inferior y por detrás del cuello del Páncreas, por la unión de la vena mesentérica superior y la vena esplénica por detrás de la cabeza del páncreas ingresando al hígado en el hilio hepático y dividiéndose en dos ramas derecha e izquierda. La vena mesentérica superior trae sangre del intestino delgado, colon y cabeza de páncreas, mientras que las venas esplénicas se unen con los vasos cortos gástricos formando la vena esplénica primitiva que luego de emerger del bazo recibe a la gastro-epiploica izquierda y a la mesentérica inferior antes de unirse con la mesentérica superior para formar el tronco portal. Por lo tanto la vena porta recoge la circulación venosa de todo el abdomen teniendo un flujo de 1000 a 1200 ml/ minuto aportando alrededor del 70% de la oxigenación hepática.

Mide de 8 cm de largo. Presenta un calibre medio de 11 mm, (cuando el diámetro es superior a 13 mm se denomina hipertensión Portal).

Las ramas portales se encuentran adyacentes a las ramas de la arteria hepática y los conductos biliares formando la tríada portal que va envuelto en una vaina de colágeno.

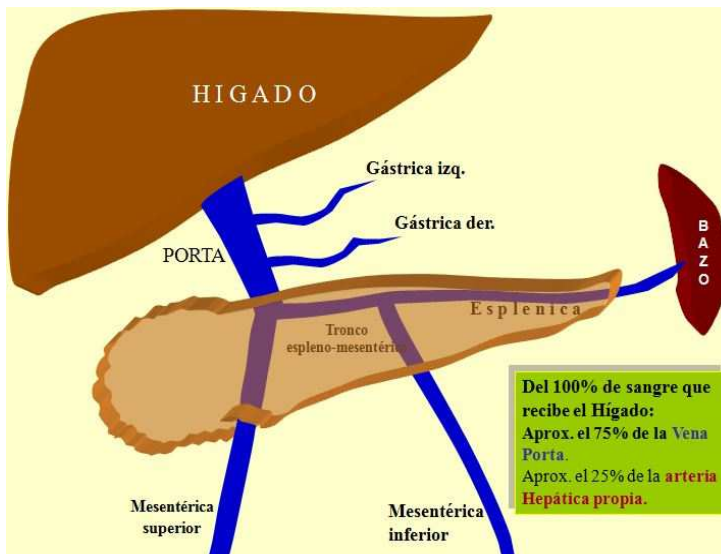


FIG 1

ANATOMÍA INTRAHEPÁTICA DE LA VENA PORTA. FIG 2

La vena porta asciende hacia el hilio del hígado, colocada posterior al colédoco y a la arteria hepática, todos estos elementos están contenidos en el omento menor. A nivel del hilio, la porta se ramifica para terminar en finos capilares en el parénquima hepático; finalmente, la sangre luego de pasar por los lobulillos hepáticos es drenada, a través de las venas hepáticas, hacia la vena cava inferior. De esta manera, los nutrientes vena porta suministra el 70-75 % del volumen de sangre que recibe el hígado y el 50-60 % de oxígeno que reciben los hepatocitos.

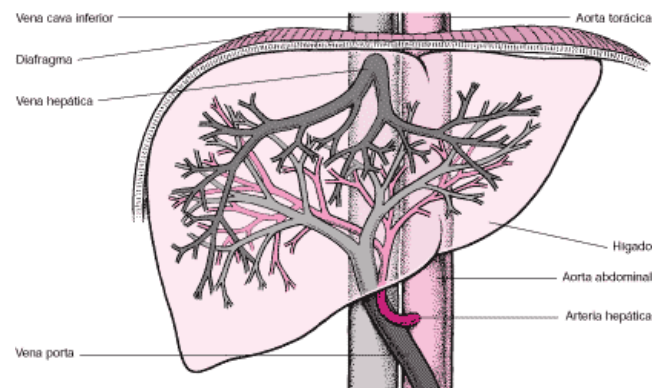


FIG 2

1.5.2 FISIOPATOLOGÍA DE LA HIPERTENSIÓN PORTAL

Patogénesis de la hipertensión portal

La presión en el sistema portal, al igual que en cualquier otro sistema vascular, está regida por la ley de Ohm que establece que la presión entre dos puntos (D P) es igual al producto del flujo sanguíneo que circula por el sistema (F) y la resistencia que se opone al mismo (R) (1,2): $DP = F \times R$

Por lo anterior la presión portal podría elevarse debido a un aumento de:

- 1) El flujo portal,
- 2) La resistencia hepática o
- 3) De ambos.

Aumento de la resistencia

De los dos componentes que participan en la génesis de la presión portal probablemente el más importante, y el que inicia el desarrollo de la hipertensión portal, es el aumento de la resistencia hepática. Debido a que la cirrosis hepática es la causa más frecuente y la mejor estudiada de hipertensión portal, centraremos nuestra discusión en esta patología.

La génesis de la resistencia vascular se expresa en la ley de Poiseuille:

$$R = 8 \cdot h \cdot L / \pi r^4$$

Donde h: coeficiente de viscosidad.

L: longitud de los vasos.

P: es una constante.

r = radio del vaso.

Del análisis de esta ecuación se puede deducir que la resistencia depende fundamentalmente del radio de los vasos y que pequeños cambios en el mismo se traducen en significativos cambios en la resistencia.

En el inicio de las hepatopatías crónicas, el hígado es el principal sitio del incremento de la resistencia al flujo sanguíneo portal; con el desarrollo del sistema porto-colateral se agrega a este la resistencia producida por este sistema vascular colateral. Clásicamente se aceptaba que la resistencia portal era producida únicamente por la fibrosis hepática y por los cambios en la estructura del hígado, sin embargo este concepto se fue modificando en los últimos años al conocerse que existen 2 grandes componentes de esta resistencia: uno orgánico y el otro funcional siendo este último de posible manipulación farmacológica.

Componente Orgánico del Aumento de Resistencia Intrahepática

En el hígado normal la principal resistencia al flujo sanguíneo portal está en el propio órgano, sin embargo el mecanismo íntimo de su producción no está bien dilucidado, pudiendo originarse tanto en los sinusoides hepáticos, como en las venas hepáticas terminales y/o las venas portales.

Cualquiera sea el sitio donde se genera el aumento de la resistencia, su contribución en el hígado sano es mínima debido a que en condiciones normales este órgano presenta una gran capacidad de distensión (compliance) que le permite soportar grandes aumentos en el flujo sin modificar substancialmente la presión portal. De esta manera, la presión portal se mantiene prácticamente constante a pesar de los cambios en el flujo portal que se producen en condiciones fisiológicas, tales como la hiperemia postprandial y el ejercicio físico. Este mantenimiento de la presión no se observa en el paciente cirrótico, en el cual estas actividades generan un aumento significativo de la presión portal. El mecanismo de este proceso de autorregulación entre flujo portal y la resistencia hepática no es bien conocido.

Posiblemente, para que la presión no varíe con el aumento del flujo sanguíneo, existe una dilatación y un progresivo reclutamiento, con la apertura e inclusión de nuevos sinusoides. En el hígado cirrótico esta distensibilidad se ve impedida debido fundamentalmente a la alteración de la arquitectura normal, que hacen que variaciones del flujo portal se traduzcan en un marcado aumento de la presión portal.

La vena porta normal presenta baja presión debido a la baja resistencia de los sinusoides hepáticos. La hipertensión puede ser secundaria a:

- 1.-) Incremento del flujo venoso portal total (Hipertensión portal hiperkinética)
- 2.-) Aumento en las resistencias en el sistema venoso portal.

La hipertensión portal hiperkinética puede ser secundaria a fístulas arteriovenosa congénitas o adquiridas en la circulación venosa intra o extra hepáticas. Las fístulas congénitas son raras. Se desarrollan como consecuencia a una malformación arteriovenosa del hígado, mesenterio o tracto gastrointestinal (como en la telangiectasia hemorrágica hereditaria o enfermedad de Rendu Osler Weber). Las fístulas adquiridas son más frecuentemente postraumáticas y relacionadas con biopsia hepática, lesiones penetrantes, drenaje biliar intrahepático, cirugía, neoplasias, o rotura de un aneurisma con origen en las arterias hepática o esplénica.

El sitio donde se produce el aumento de la resistencia permite clasificar la hipertensión portal como (Cuadro 1)

a) Pre hepática,

b) Hepática puede ser secundaria a cirrosis 90% y puede subdividirse en (presinusoidal, sinusoidal y postsinusoidal) y c) Post-hepática. Por obstrucción venosa hepática

La hipertensión Intrahepática pre sinusoidal suele deberse a procesos patológicos en el hilio hepático, como fibrosis hepática congénita; Sarcoidosis, linfoma; cirrosis biliar primaria; fibrosis tóxica secundaria a arsénico, cobre y vapor de cloruro de polivinilo (PVC); y Esquistosomiasis.

La hipertensión portal intrahepática sinusoidal suele deberse a hepatitis, anemia de células falciformes que conduce a trombosis hepática sinusoidal o a la infiltración grasa del hígado.

La hipertensión portal intrahepática postsinusoidal es el tipo más frecuente generalmente en pacientes con cirrosis alcohólica o a carcinoma hepatocelular, estos procesos se asocian con la lesión del parénquima hepático, formación de nódulos de regeneración desarrollo de fibrosis importante y compresión de los radicales venosos hepáticos.

Ocurre hipertensión porta si aumenta el flujo esplácnico o la resistencia de los vasos hepáticos. En el caso de la cirrosis, ambos mecanismos contribuyen al desarrollo de la hipertensión porta. La regeneración nodular y la fibrosis en el espacio de Disse incrementan las resistencias postsinusoideas y sinusoidea, respectivamente. La cirrosis se acompaña también de aumento del flujo sanguíneo esplácnico resultante de la disminución del tono de las arteriolas esplácnica. No se conocen bien los mecanismos causantes de la vaso dilatación arteriolar esplácnica, pero quizá participen el glucagón o el óxido nítrico. En el caso de las causas extra-hepáticas de hipertensión porta, como la trombosis de la vena porta o la esplenomegalia masiva, el mecanismo principal de aumento de las presiones porta puede consistir en aumento de la resistencia o incremento del flujo sanguíneo.

CAUSAS.

A.-) HIPERTENSIÓN PRESINUSOIDAL

EXTRAHEPATICA.

- Trombosis esplénica y portal.
- Tumor pancreático, gástrico, colon.
- Pancreatitis.
- Trauma.
- Post-partum
- Onfalitis
- Anovulatorios
- Pile-flebitis
- Policitemia

INTRAHEPATICA

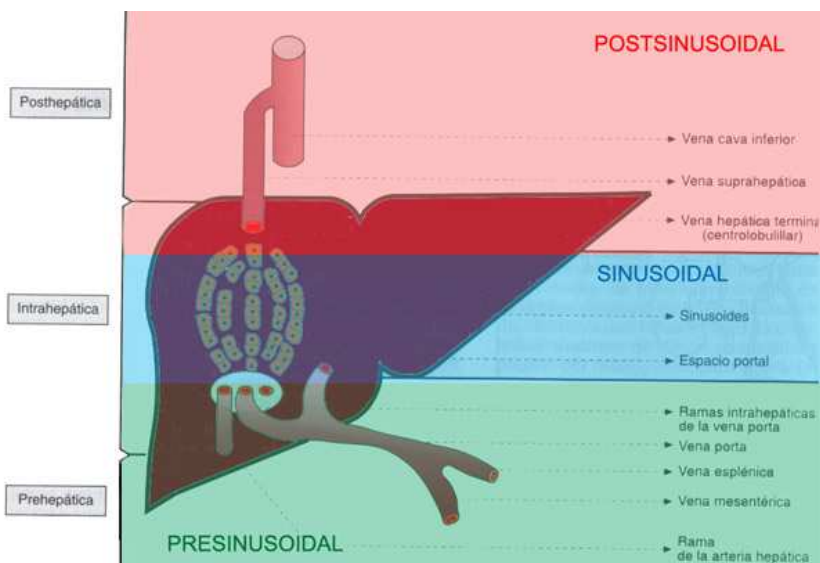
- Fibrosis hepática congénita
- Esquistosomiasis
- Sarcoidosis
- Síndrome de Felty
- Intoxicación por cloruro de vinilo

B.-) HIPERTENSION SINUSOIDAL O INTRAHEPATICA

- Por cirrosis.

C.-) HIPERTENSION POSTSINUSOIDAL EXTRAHEPATICA: BUDD-CHIARI

- Policitemia
- Anovulatorios
- Invasión maligna tumoral
- Trauma
- Pericarditis constrictiva, fallo cardiaco derecho
- Membranas congénitas.



CUADRO 1

1.5.2 FISIOPATOLOGIA.

A.-) HIPERTENSION PORTAL PRESINUSOIDAL. Este grupo se subdivide a su vez en extrahepática e Intrahepática.

1.) Hipertensión presinusoidal extrahepática.

Se debe a obstrucción de la vena porta extrahepática o de la vena esplénica, por causas diversas: procesos hematológicos con aumento de la coagulación, como la Policitemia, mielo fibrosis y trombocitopenia trombótica; Pile flebitis supurativa; toma de Anovulatorios; procesos malignos de vecindad, como cáncer de páncreas, estómago y colon, e incluso pancreatitis crónica y pseudo quiste pancreático. Cuando la obstrucción portal es de larga evolución, debido a un proceso patológico ocurrido en la infancia, como sepsis umbilical, absceso apendicular con Pile flebitis, o anomalías del desarrollo, puede demostrarse un aspecto conocido como transformación cavernomatosa de la porta, en el que hay una serie de red de venas colaterales en la, porta, hepatitis sin vena porta reconocible, con hipertensión portal y colaterales porto sistémicas.

2.) HIPERTENSION PRESINUSOIDAL INTRAHEPATICA.

Se debe a obstrucción a nivel del sistema portal intrahepático, consecuente al depósito de huevos parasitarios en las radículas portales en la Esquistosomiasis, o a la fibrosis peri portal en la fibrosis peri portal en la fibrosis hepática congénita. Esta enfermedad se asocia frecuentemente a enfermedad poliquística del riñón y del hígado, y por ello puede ser diagnosticada mediante ultrasonido TAC al demostrarse los quistes en dichos órganos. En estos procesos las presiones hepáticas, en cuña y libre, son normales, debido a que la presión sinusoidal no esta elevada.

Otras causas de obstrucción presinusoidal intra-hepáticas incluyen los procesos mieloproliferativos con infiltración peri portal de tejido hematopoyético. También puede haber hipertensión presinusoidal en la Sarcoidosis y en el síndrome de Felty.

B.-) HIPERTENSION INTRAHEPATICA POR CIRROSIS.

El diagnostico de cirrosis se basa fundamentalmente en la clínica, en las pruebas bioquímicas y en la biopsia hepática. El U.S. puede demostrar un hígado brillante por aumento de la ecogenicidad secundaria a la fibrosis hepática que ocurre en la cirrosis, así como alteraciones en la morfología del hígado, como hipertrofia del lóbulo caudado. También puede, en ocasiones, demostrar varices esofágicas a nivel diafragmático como múltiples canales serpiginosos delante de la aorta. Demuestra igualmente recanalización de la vena umbilical, a nivel del ligamento teres, lo que excluye causas pre-sinusoidales.

Hipertensión portal, que sugieren que la enfermedad hepática ha alcanzado el estadio de cirrosis

como:

- **Dilatación de la vena porta**
- **Presencia de circulación colateral**
- **Presencia de ascítis**
- **Esplenomegalia**
- **La existencia de fibrosis**

1.5.4 Diagnóstico

Aunque el virus de la hepatitis C aún no se ha visualizado, su existencia se sospechó desde los años 70. En 1989 se estableció la prueba para determinar el anticuerpo a HCV (anti HCV), pero las primeras pruebas carecían de sensibilidad y especificidad. Las pruebas de segunda generación (ELISA II y RIBA II) tienen excelente sensibilidad y

especificidad. La diferencia básica entre las pruebas de primera y segunda generación es el número de antígenos virales utilizados.

Un inmuno-ensayo de tercera generación está en venta en ciertos países, la prueba incluye todos los antígenos virales de la prueba de segunda generación, y un nuevo antígeno de la región NS5 y se ha observado que tiene mayor sensibilidad que el inmuno-ensayo de segunda generación.

El RIBA II incluye los dos antígenos originales C33-cy y c22-3. Los antígenos virales son inmovilizados en un medio de nitrocelulosa; la positividad se manifiesta con dos o más bandas oscuras, si sólo una banda aparece, la prueba se denomina "incierto", la intensidad de las bandas es de 1 (+) a 4 (+).

La posibilidad de detectar el RNA del virus ha permitido entender mejor la patogenia de esta enfermedad viral.

La hepatitis C comprende un grupo de varias cepas virales, que pertenecen a un grupo mayor, el cual se subdivide en subtipos.

Los genotipos del HCV tienen importancia clínica, se sabe que el subtipo 1b es resistente al tratamiento con antivirales.

El diagnóstico de hepatitis crónica C se hace mediante la prueba de ELISA de segunda generación. Esta prueba es la que más se utiliza en la actualidad y detecta la presencia de anticuerpo a las cuatro semanas después de la inoculación, con una sensibilidad y una especificidad de 82%.

La prueba de RIBA tiene una sensibilidad y especificidad mayor del 95%. El RNA del virus de la hepatitis C puede ser detectado en el suero una o dos semanas después de la transfusión, se encuentra en forma transitoria en la hepatitis aguda y de manera indefinida durante la hepatitis crónica. Esta prueba permite diagnosticar con mayor certeza la transmisión vertical del HCV, así como la respuesta al tratamiento antiviral.

El diagnóstico de hepatitis crónica se establece mediante biopsia hepática, la cual establece los grados de actividad por el puntaje de la clasificación histológica de Knodell, así como el grado de fibrosis. Los hallazgos histopatológicos encontrados en la hepatitis crónica C son esteatosis, nódulos linfoides, y colangitis crónica.

La mayoría de los pacientes infectados son oligosintomáticos en la fase aguda de la infección y si esta persiste se hace crónica en un 80% de los casos. La evolución crónica es silenciosa durante años y el diagnóstico generalmente se realiza al detectar elevación de transaminasas, por un seguimiento en pacientes transfundidos o de alto riesgo.

La hepatitis crónica por VHC generalmente se sospecha en aquellos pacientes con factores de riesgo, que presentan elevación de transaminasas las cuales pueden evolucionar con oscilaciones, periodos de normalización transitoria, con valores estables o intensas elevaciones.

La laparoscopia es la técnica de mayor precisión en el diagnóstico de la cirrosis, pero apenas se practica en la actualidad con esta finalidad. En nuestros días, la biopsia hepática percutánea se considera el método de elección en la estadificación de la hepatopatía crónica (1), pero se debe tener en cuenta, además de que se trata de una exploración molesta para el paciente y con potencial morbilidad asociada, que presenta una discordancia entre muestras de un mismo hígado que puede alcanzar el 50 % y una tasa de falsos negativos del 24-50 %, sobre todo en casos de cirrosis macronodular .

Por su parte, el diagnóstico de HTP implica la demostración mediante técnicas invasivas y disponibles en pocos centros de una elevación de la presión portal, o la demostración de sus consecuencias clínicas en fases avanzadas.

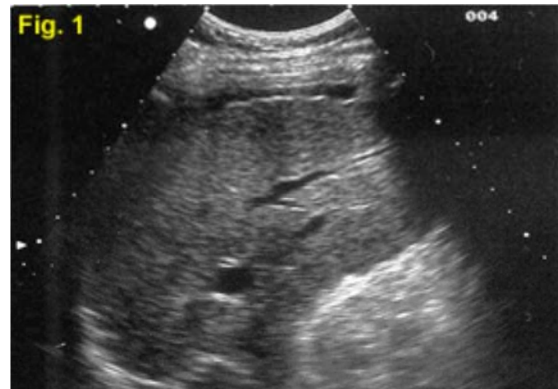La ultrasonografía (US) es una técnica ampliamente utilizada en el estudio de pacientes con sospecha o evidencia de enfermedad hepática, de obligada indicación tras la realización de la anamnesis y exploración física, simultáneamente a las pruebas analíticas

dirigidas al establecimiento de la causa del proceso y antes de cualquier otra intervención diagnóstica o terapéutica. Esto es así por su inocuidad, bajo coste, accesibilidad y reconocida utilidad. Mediante US, el diagnóstico de una cirrosis descompensada es relativamente fácil de realizar, a partir de una amplia semiología ecográfica bien definida. Por el contrario, la aportación de esta técnica a la determinación del estadio histológico en pacientes con una enfermedad crónica sin los indicios habituales de disfunción hepática ni HTP es menos evidente.

1.5.4.1 SEMIOLOGÍA ECOGRÁFICA DE LA CIRROSIS HEPÁTICA

El diagnóstico ecográfico de cirrosis se basa en la existencia de alteraciones en la ecoestructura hepática y signos ecográficos de hipertensión portal. La importancia relativa de cada uno de ellos depende de la situación clínica concreta y del estadio evolutivo.

Superficie hepática irregular: este signo es de gran utilidad para demostrar el origen cirrótico de una ascitis no filiada o cuando se realiza la exploración con transductores de elevada frecuencia (7,5 MHz); por el contrario, cuando se emplean sondas convencionales en pacientes sin ascitis presenta una, variable

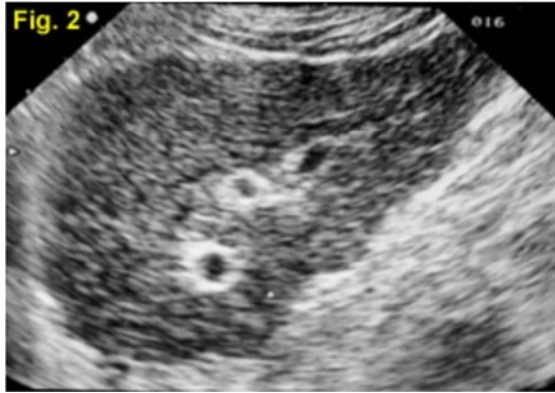


sensibilidad, aunque constituye uno de los signos de obligada investigación. Se debe explorar la superficie hepática en las porciones próximas al transductor, a nivel de la interfase con riñón y vesícula biliar y en el borde posterior del lóbulo izquierdo (Fig 1). En general, la valoración de la irregularidad en la superficie se ve ayudada por la demostración de un parénquima subyacente heterogéneo o francamente nodular. Su

especificidad es muy elevada pero se debe descartar la posibilidad de infiltración tumoral hepática difusa de pequeños nódulos

Alteración en la ecoestructura hepática:

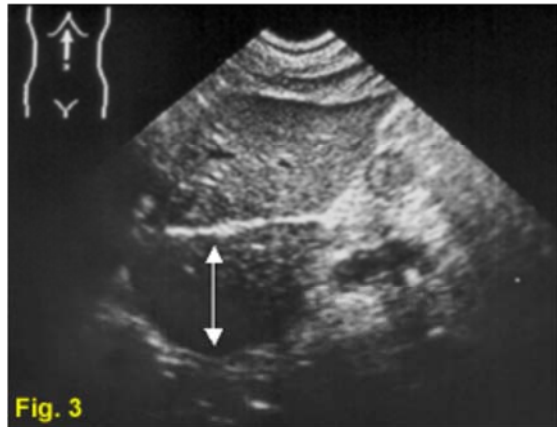
aunque su ausencia no excluye la existencia de una cirrosis, es un hallazgo que se correlaciona con la progresión de la fibrosis (Fig 2). El hígado aumenta de ecogenicidad, se hace heterogéneo o



muestra una imagen francamente nodular, asociada a notable distorsión y afilamiento de los vasos intrahepáticos. Su valoración está dotada de una notable subjetividad y variable especificidad.

Anomalías en la morfología hepática:

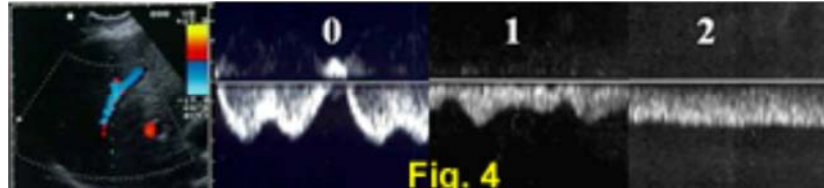
la hepatomegalia es un hallazgo carente de especificidad y la atrofia, sobre todo del lóbulo derecho, está presente sólo en fases avanzadas. De mayor utilidad resulta la medida del lóbulo caudado, cuyo aumento es muy sugestivo de la existencia de una



cirrosis. Cuando el cociente entre las medidas latero-mediales de lóbulo caudado y derecho supera el valor de 0,65 se establece el diagnóstico de cirrosis con sensibilidades entre el 43 y 87 % y especificidad superior al 95 % . Son, no obstante, medidas a veces de difícil determinación y sólo demostradas de utilidad cuando se incluyen pacientes con cirrosis avanzada. De mayor sencillez y utilidad puede resultar la valoración aislada del

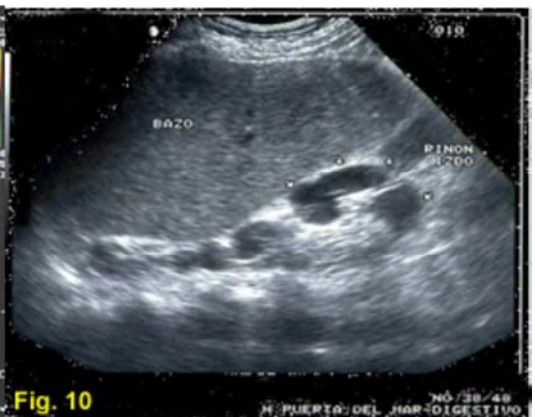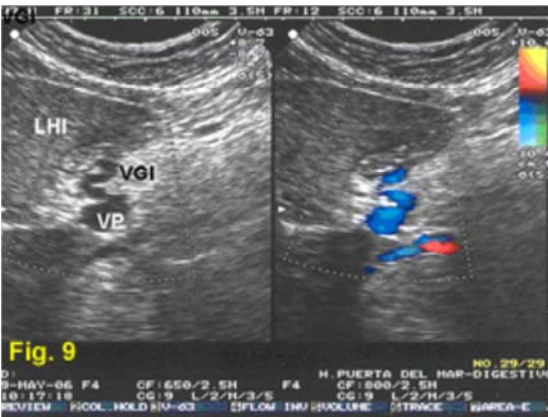
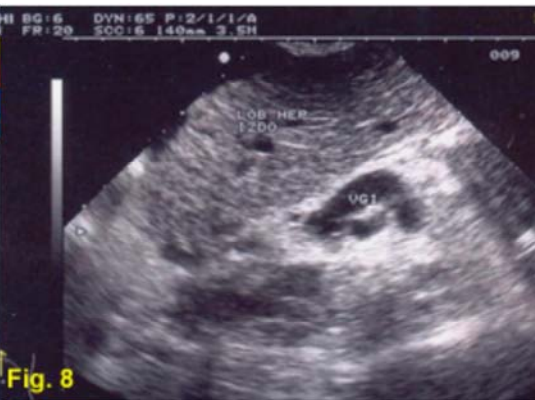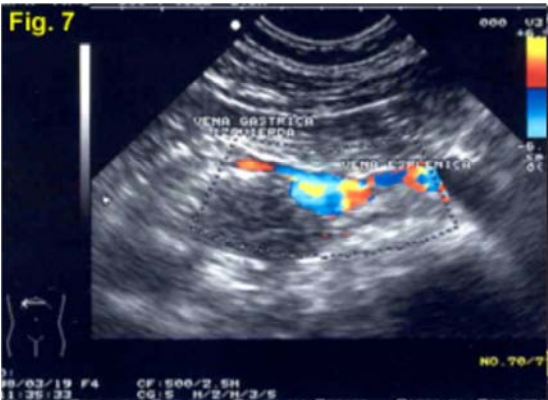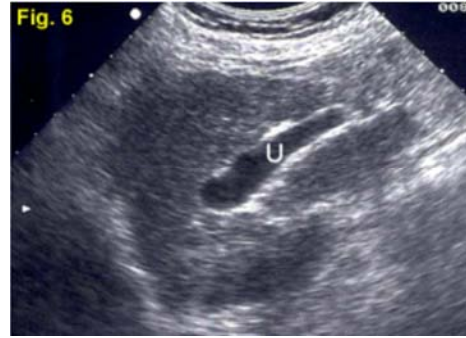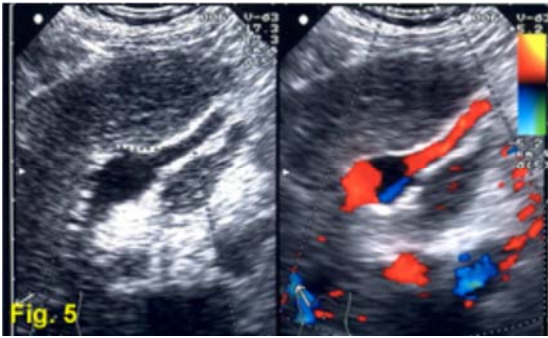
tamaño del lóbulo caudado (Fig.3), cuya sensibilidad en el diagnóstico de cirrosis clínicamente silente ronda el 50 % con especificidad por encima del 90 %. Se consideran patológicas medidas superiores a 35 mm de diámetro anteroposterior y de 50 mm en el cráneo-caudal.

Aplanamiento de la onda de flujo de las venas suprahepáticas: en ausencia de cardiopatía o síndrome de Budd-Chiari, la presencia de un trazado aplanado



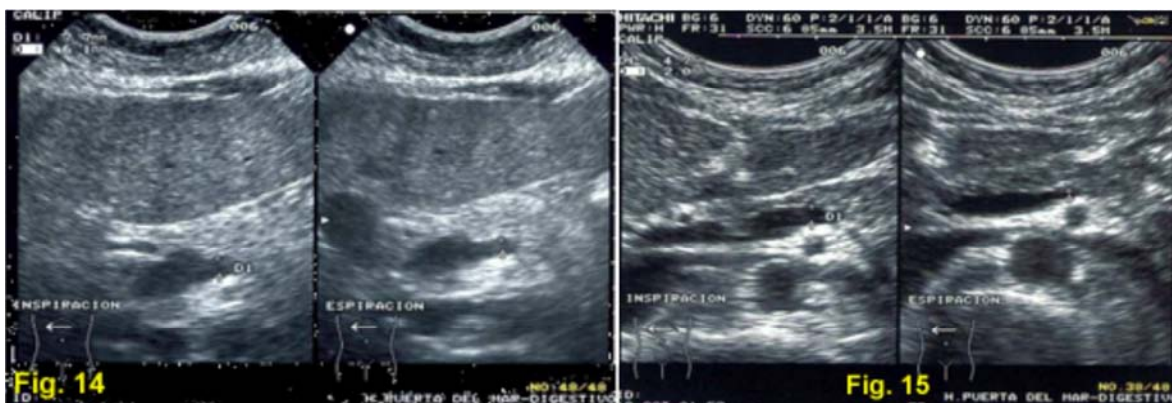
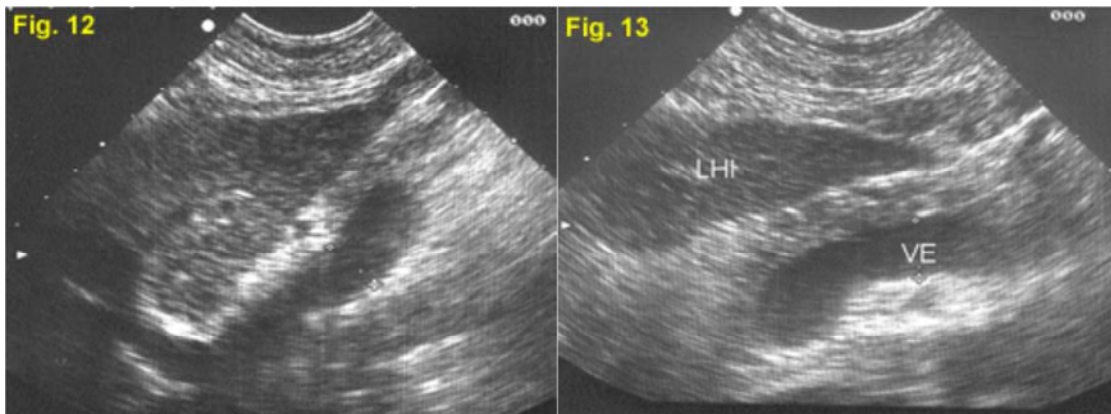
es muy sugestiva de la existencia de cirrosis, pero exige rigor en la técnica de medición, que se debe realizar en espiración, con una buena visualización del vaso y alejado de su desembocadura en la vena cava inferior (Fig. 4). Su sensibilidad y especificidad son muy variables en los diferentes estudios.

Circulación colateral: es el único signo ecográfico específico de la existencia de hipertensión portal, pero su prevalencia en estos pacientes es muy variable (15-80 %), siendo poco frecuente en pacientes con enfermedad silente. Debe ser buscada sistemáticamente, siendo las vías más frecuentes la umbilical (fig 5 y 6) y la gástrica izquierda (fig 7 y 8). Cuando se visualice esta última (por detrás del lóbulo izquierdo hepático), se debe valorar su calibre y, sobre todo, dirección de flujo, pues no es infrecuente demostrarla con un diámetro inferior a 5 mm y flujo hepatópeto de manera fisiológica en sujetos delgados (Fig 9). Otras colaterales a explorar son las espleno-renales (fig 10) y gástricas cortas en el hilio esplénico fig. 11, y varices císticas en la pared vesicular.

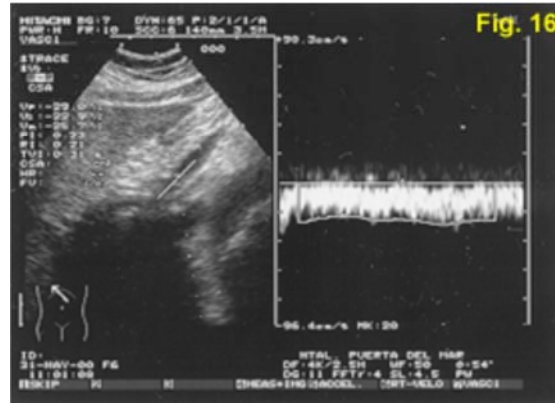

Dilatación del sistema portal: a nivel de las venas esplénicas, mesentérica superior o porta, siendo esta última la mejor estudiada y de menor variabilidad (fig 12 y 13). Un calibre portal mayor de 12-13 mm (según los estudios) permite establecer el

diagnóstico de cirrosis con especificidad superior al 90 % y sensibilidad por encima del 50 % (6, 10, 16-19). La medida se debe realizar antes de la entrada del vaso en el parénquima hepático y a distancia de la confluencia esplenomesentérica, generalmente donde se cruza la arteria hepática. Se ha demostrado una ausencia de modificación del calibre de las venas esplénica y mesentérica superior con la respiración (fig 14), a diferencia de lo que sucede en sujetos sanos (Fig 15), por lo que es aconsejable su medida en espiración forzada.

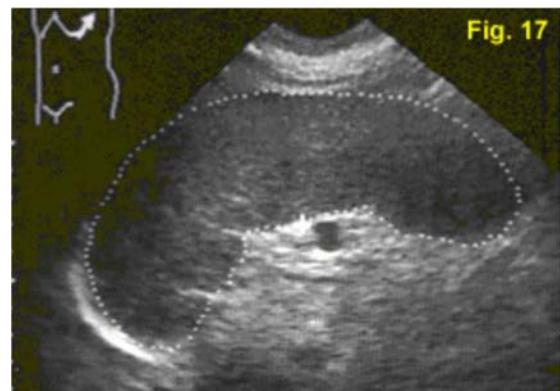


Disminución de la velocidad de flujo portal: es un hallazgo habitual en casos de cirrosis avanzada, pero inconstante en fases iniciales. Existe, además, una notable superposición en los valores determinados en pacientes sin y con cirrosis; no se puede garantizar que los valores con capacidad diagnóstica en los estudios realizados, sean los de mayor utilidad para otros aparatos y exploradores, dada la notable variabilidad existente para estas determinaciones (Fig 16).



Dos estudios con un diseño correcto la incluyen entre las medidas de mayor eficacia en la predicción de cirrosis en la hepatopatía compensada, con 12 cm/seg como el mejor valor de corte. El resultado debe ser la media de al menos 3 determinaciones en la vena porta extrahepática, realizadas en ayunas, en decúbito supino, con una adecuada visualización de la misma, a distancia de la confluencia esplenomesentérica, tomadas con un ángulo de insonación entre 30° y 60° y un volumen muestra de 2/3 del diámetro del vaso. Otros autores han estudiado el cociente entre el calibre y la velocidad de flujo portal, denominado índice de congestión de la vena porta, y algunos han observado que es el parámetro que mejor se correlaciona con la presión portal, pero sólo se ha analizado en pacientes con HTP clínicamente evidente.

Otros signos de hipertensión portal: la esplenomegalia (Fig 17) la ascitis son hallazgos frecuentes pero no específicos de la cirrosis hepática. La presencia de ascitis puede facilitar la demostración de una superficie hepática nodular haciendo extremadamente fiable el diagnóstico de cirrosis si se excluye la existencia de una infiltración metastásica hepática multinodular. En casos de ascitis de origen no



evidente, además de la superficie hepática, se debe valorar la pared vesicular, pues su engrosamiento es muy sugestivo de que la misma sea debida a HTP.

1.5.4.2 CARACTERISTICAS DEL REGISTRO DOPPLER.

- 1.-) El flujo venoso sanguíneo en la vena porta principal y sus ramas puede invertirse (hepatófugo).
- 2.-) Existe flujo continuo con pérdida de las variaciones con la respiración.
- 3.-) En los niños, la onda de la vena porta puede ser pulsátil en la hipertensión portal.
- 4.-) Existe flujo venoso hepatófugo en la cisura del ligamento redondo, con una velocidad superior a 5 cm./s.
- 5.-) Es frecuente un descenso significativo de la velocidad en la vena porta (9.7-124 cm./s.) en pacientes con hipertensión portal.
- 6.-) La hipertensión portal se asocia con un aumento del flujo sanguíneo en la arteria hepática. Ello se debe a la excelente correlación entre las dos fuentes de irrigación sanguínea del hígado. La disminución de flujo en un sistema se asocia al aumento recíproco del flujo sanguíneo en el segundo lecho vascular.

1.5.4.3 CARACTERISTICAS DEL REGISTRO DOPPLER COLOR.

- 1.-) Puede detectarse inversión del flujo (color azul) en la vena porta.
- 2.-) El Doppler color ofrece la continuidad del flujo sanguíneo desde el ligamento redondo por delante hasta la superficie del Hígado.
- 3.-) Pueden verse múltiples estructuras dilatadas y tortuosas con flujo sanguíneo de color rojo y azul entre el lóbulo hepático izquierdo y el estómago cerca de la unión gastroesofágicas. Pueden corresponder a la vena coronaria y colaterales gastroesofágicas dilatadas.
- 4.-) Pueden verse múltiples estructuras dilatadas de colores rojo y azul alrededor de la

cabeza del páncreas, correspondientes a varices de las venas pancreático-duodenales.

5.-) Pueden desarrollarse una derivación esplenorrenal entre la vena esplénica y la vena renal izquierda. Aparece como un vaso colateral que se extiende desde el hilio esplénico y que pasa medial al polo superior del riñón izquierdo hasta entrar en la vena renal izquierda.

6.-) Una derivación esplenocava es una colateral que se extiende desde el hilio esplénico a la vena cava inferior, pasando lateral al polo superior del riñón izquierdo (a diferencia de una derivación esplenorrenal que se localiza medial al riñón izquierdo):

7.-) Pueden desarrollarse múltiples colaterales con mosaico de color alrededor del ombligo (cabeza de medusa).

8.-) Pueden desarrollarse múltiples colaterales intra-hepáticas.

1.5.4.4 MEDICION DE LA PRESION VENOSA PORTA

Aunque rara vez es necesaria en el ejercicio médico, la medición directa o indirecta de la presión de la porta es el medio definitivo para el diagnóstico de hipertensión porta. El método indirecto consiste en colocar por vía angiográfica un catéter con globo con oclusión en la vena hepática y, con el globo insuflado, medir la presión venosa hepática en cuña. Al igual que se hace la presión capilar pulmonar en cuña, esta técnica mide la presión sinusoidea y el resultado es una estimación de la presión porta. Es imprecisa si las causas de la hipertensión porta son pre-sinusoidea o pre-hepáticas, porque el gradiente de presión mayor ocurre corriente arriba a partir de los sinusoides. La diferencia en la presión venosa hepática en cuña y la presión venosa hepática libre ofrece una estimación del gradiente porto sistémicos, o descenso de la presión a través de la resistencia del lecho hepático. El gradiente porto sistémicos mayor de 5 mm Hg. es compatible con hipertensión portal, en tanto que el mayor de 12 mm Hg. identifica a los pacientes en riesgo de hemorrágica por varices. La medición directa de la presión de la

circulación porta se logra mediante colocación trans-hepática de un transductor de presión en la vena porta. El riesgo de hemorragia a partir del acceso trans-hepático impide el empleo sistemático de este procedimiento.

1.6 DEFINICION EFECTO DOPPLER

El efecto Doppler es un fenómeno físico por el cual la frecuencia de la onda ultrasónica que encuentra un objeto en movimiento genera una variación directamente proporcional a la velocidad de dicho movimiento. Este fenómeno fue descrito en 1842 por Johann Christian Doppler (1805-1853).

La aplicación clínica del efecto Doppler es calcular la velocidad de la sangre en el interior de los vasos sanguíneos.

El estudio de la cavidad abdominal mediante ecografía-Doppler tiene la particularidad de que los flujos sanguíneos a estudiar son lentos y en vasos de pequeño diámetro. Para este tipo de exploración se recomienda el sistema de Doppler pulsado. La asociación del módulo color nos permite la representación espacial del flujo sanguíneo. La escala de colores tiene un carácter direccional, de tal forma que la gama del rojo corresponde a los flujos que se aproximan al transductor y la gama del azul a los que se alejan del mismo. El módulo angio-Doppler y Armónico permite aumentar la sensibilidad en el estudio de vasos con bajo flujo.

El estudio de la señal Doppler a nivel de un vaso sanguíneo nos proporcionan tres tipos de análisis:

1. **Análisis cualitativo**: Nos permite conocer si existe flujo o no en el interior de la estructura explorada, de qué tipo es (venoso/arterial) y cuál es su sentido direccional.
2. **Análisis cuantitativo**: Es el más importante, permite la medición de la velocidad y del flujo.

3. **Análisis semicuantitativo:** Atiende a la morfología del espectro de frecuencias y nos proporciona índices numéricos, basados en la relación existente entre la velocidad sistólica, la diastólica y/o la media de una misma onda.

Índice de Pulsatilidad (IP) = **Velocidad sistólica - Velocidad diastólica**

Velocidad media

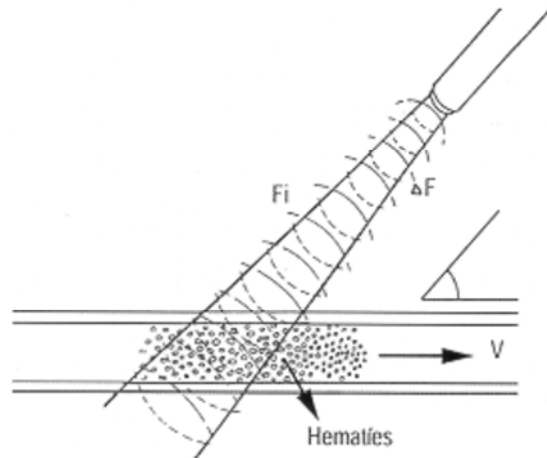
Índice de Resistencia (IR) = **Velocidad sistólica - Velocidad diastólica**

Velocidad sistólica

EFEECTO DOPPLER

$$\Delta F = 2 v F_i \cos a / c$$

- ΔF : Diferencia de frecuencia entre la onda incidente y la reflejada
- v: Velocidad del objeto explorado
- F_i : Frecuencia de la onda incidente
- $\cos a$: Coseno del ángulo formado entre la dirección del haz ecográfico y el eje del vaso explorado.



- c: Velocidad de penetración del haz ecográfico en los tejidos biológicos (1540 m/seg)

1.6.1. ECOGRAFIA-DOPPLER EN LA HIPERTENSION PORTAL

La ecografía Doppler contribuye en el estudio no invasivo del Síndrome de hipertensión portal.

DIAGNOSTICO DE HIPERTENSION PORTAL.

El método ideal para establecer el diagnóstico es la medición por cateterismo. El flujo venoso portal esta disminuido en los enfermos con cirrosis hepática que han desarrollado hipertensión portal. La disminución de la velocidad media portal tiene valor diagnóstico cuando se acompaña de otros datos ecográficos (dilatación del eje espleno-portal, esplenomegalia, circulación colateral) y traduce un evento hemodinámico, pero carece de valor discriminante. En algunas situaciones, como ocurre en la cirrosis de origen alcohólico, la presencia de un flujo portal lento sin otros datos debe ser entendido como un dato inicial de aumento de las resistencias vasculares intrahepáticas.

Para obviar errores de cálculo, debidos a situaciones fisiológicas a propias al explorador se debe utilizar el Índice de Congestión (IC) de la vena porta. Este término descrito por Moriyasu correlaciona el área de sección de la vena porta y la velocidad media del flujo portal.

CIRCULACIÓN COLATERAL

La presencia de un flujo hepatófugo en la vena umbilical es un dato patognomónico. La ecografía Doppler es más sensible que la angiografía en el diagnóstico de la reperfusión de la umbilical, sobre todo cuando hay estasis o enlentecimiento del flujo a su nivel.

Las colaterales espleno-renales aparecen como vasos tortuosos cercanos al polo inferior del bazo, La señal Doppler es amplia, turbulenta y con un flujo invertido o alternante.

Se puede identificar la vena gástrica izquierda, los vasos retroperitoneales peripancreáticos o vasos perivesiculares.. Así, la inversión de flujo en la vena esplénica se relaciona con la existencia de circuitos espleno-renales. La inversión de flujo en la vena mesentérica superior traduce la presencia de derivación a la circulación sistémica.

ESTUDIO DE LAS VENAS SUPRAHEPATICAS

El 32% de los enfermos cirróticos presentan un trazado I (reducción de la amplitud de las oscilaciones). En el 18% se observaba un trazado II (ausencia total de las oscilaciones). El 50 % restante tienen un trazado 0 o normal (el característico trifásico). La fisiopatología de estas alteraciones es aún incierta, se atribuye a la disminución de la distensibilidad hepática.

La identificación de estos trazados tiene valor pronóstico. Los trazados I y II se asocian a la presencia de varices gruesas y por tanto a un pronóstico más desfavorable.

La ausencia o inversión del flujo en las venas suprahepáticas es un signo patognomónico, pero infrecuente. La inversión del flujo portal es común, sin embargo es inespecífico.

VALORACION DEL TRATAMIENTO DE LA HIPERTENSION PORTAL

Existen diferentes estudios que demuestran la utilidad de la ecografía-Doppler en la evaluación preoperatoria y en el seguimiento postoperatorio de los enfermos sometidos a cirugía derivativa de la hipertensión portal.

En la disfunción de la derivación la velocidad portal es baja en (<50 cm/seg). El diagnóstico de trombosis total de la derivación se establece por la ausencia de flujo en su interior, desaparición de la inversión del flujo portal intrahepático.

VALORACION PRONOSTICA DE LA CIRROSIS HEPATICA

La posible correlación entre los parámetros portales obtenidos mediante ecografía-Doppler, el estado de progresión de la cirrosis y el grado de hipertensión portal ha sido analizada en numerosos estudios, con conclusiones contradictorias.

La reducción de la velocidad media del flujo portal (<10 cm/seg) ha sido descrita como un factor de mal pronóstico. Este hallazgo, junto a otros parámetros, debe ser tenido en cuenta en un futuro candidato para trasplante hepático.

La presencia de flujo hepatofugo portal se asocia a una menor incidencia de rotura de varices esofágicas, aunque también a mayor disfunción hepática y riesgo de encefalopatía. De modo inverso, una vena gástrica con flujo hepatofugo a alta velocidad es frecuente en pacientes con varices esofágicas grandes.

La elevación del IR a nivel de la arteria renal en enfermos con cirrosis evolucionada se considera un factor predictor del desarrollo de insuficiencia renal funcional y de síndrome hepatorenal.

ENFERMEDAD HEPATICA DIFUSA.

1.-) El U.S es un método muy eficaz para valorar el tamaño y forma del hígado, pudiendo demostrar cambios en la cirrosis, como hepatomegalia o hipertrofia del lóbulo caudado. Además se produce en estos enfermos una alteración en el patrón ecogénico hepático, consistente en un aumento difuso de los ecos parenquimatosos, que se hacen más groseros debido a la fibrosis hepática. No obstante A quien corresponda: A efecto aumentar de tamaño y superar los 13 mm de diámetro.

2.-) La vena porta no cambia de diámetro o muestra mínimas variaciones durante la inspiración, espiración y maniobras de Valsalva.

3.-) La vena porta principal puede adquirir forma de coma.

4.-) Los vasos portales pueden hallarse rodeados de ecos de alto nivel debido a fibrosis peri portal.

5.-) Las venas esplénicas y mesentérica superior pueden dilatarse y superar los 10 mm de diámetro.

6.-) El Bazo puede estar agrandado, superando, los 13 cm. de longitud. Puede asociarse con dilatación de las venas en el hilio esplénico.

7.-) La ascitis es un hallazgo común en la hipertensión portal.

8.-) La vena umbilical puede aparecer dilatada y recanalizada con un área central anecogénica dentro del ligamento redondo, produciendo la imagen en ojo de buey.

9.-) La dilatación y la recanalización de la vena peri umbilical puede producir una estructura tubular anecogénica que se extiende desde una vena porta izquierda hasta el ombligo, en la región paramedial derecha. La vena peri umbilical es más anterior cerca del ombligo y más posterior a la altura del hígado.

10.-) La presencia de múltiples estructuras tubulares y tortuosas anecogénicas en la región umbilical puede corresponder a colaterales peri umbilicales (cabeza de medusa).

11.-) Dirección del flujo normal que proviene de la vena esplénica (a) y de las venas intestinales (b), confluyendo hacia la vena porta (c).

12.-) Debido a la cirrosis del hígado, hay una resistencia al flujo normal de la sangre a nivel de la porta, y de manera retrógrada, a nivel de la vena esplénica y las venas intestinales

2. METODOLOGÍA

LUGAR DONDE SE REALIZARA LA INVESTIGACIÓN: DEPARTAMENTO DEL SERVICIO DE RADIOLOGIA E IMAGENOLOGIA. ÁREA DE ULTRASONIDO EN EL HOSPITAL DE ESPECIALIDADES CENTRO MEDICO NACIONAL SIGLO XXI. DISTRITO FEDERAL.

DOMICILIO DEL INVESTIGADOR PRINCIPAL: DEPARTAMENTO DE ULTRASONOGRAFIA, SERVICIO DE RADIOLOGIA E IMAGEN, DEL HOSPITAL DE ESPECIALIDADES DEL CENTRO MEDICO NACIONAL SIGLO XXI.

VARIABLE INDEPENDIENTE: Estudios del espectro del flujo por US de vena porta en pacientes con diagnóstico de Hepatopatía crónica difusa confirmado mediante biopsia por el servicio de patología.

VARIABLE DEPENDIENTE: Hallazgos frecuentes que se observan en los estudios de US de vena porta en pacientes con diagnóstico de Hepatopatía Crónica Difusa.

El estudio por US es un método de Imagen utilizado actualmente en la evaluación y diagnóstico de patologías que afectan al Hígado y sistema venoso portal, por su alta sensibilidad y especificidad , sin embargo los hallazgos que se presentan en las patologías hepáticas crónicas difusas a veces se tiene duda en el diagnostico o bien no se tiene en mente, sin embargo si conocemos las características del espectro del flujo de la vena portal, comparado con su diámetro, nos puede dar un diagnóstico más certero.

PREGUNTA DE INVESTIGACIÓN

¿Cuál es la sensibilidad, especificidad y exactitud del espectro de la sonografía Doppler color y Doppler pulsado para el diagnóstico de hipertensión portal secundaria a hepatopatía Crónica Difusa ya documentada por estudios de patología.

3. PLANTEAMIENTO DEL PROBLEMA

¿Se lograra el Diagnostico de hipertensión portal de acuerdo a la concordancia ínter observadores de las características del espectro Doppler de la vena porta en relación con su diámetro normal en pacientes con hepatopatía crónica difusa?

4. JUSTIFICACIÓN

En el diagnóstico de hipertensión portal se han utilizado estudios radiográficos invasivos, pero con el avance de la tecnología se han venido utilizando otros métodos no invasivos y no radiológicos y uno de ellos es el ultrasonido. Este en sus diferentes formas, entre las que se mencionan la escala de grises, Doppler color, Doppler pulsado, Doppler poder, con su espectro e índices de pulsatilidad y resistividad. En nuestro medio, la hipertensión portal es frecuente, como causa secundaria de un sin fin de patologías entre las que destacan las más importantes hepatopatía crónica difusa, que es de las más frecuentes en nuestro medio por lo que se hace necesario estudios no invasivos y que además sea reproducible que tengan gran sensibilidad y especificidad, para poder brindar a los pacientes un diagnóstico, tratamiento y atención oportunas.

5. HIPÓTESIS DE TRABAJO

La concordancia entre observadores del espectro de la sonografía Doppler color y Doppler pulsado será de por lo menos el 80% en la sospecha diagnóstico de hipertensión portal secundaria a Hepatopatía Crónica Difusa.

5.1 HIPOTESIS NULA

La concordancia entre observadores del espectro de la sonografía Doppler color y Doppler pulsado no será de por lo menos el 80% en la sospecha diagnóstico de hipertensión portal secundaria a Hepatopatía Crónica Difusa.

5.2 HIPOTESIS ALTERNATIVA

La concordancia entre observadores del espectro de la sonografía Doppler color y Doppler pulsado será mayor del 80% en la sospecha diagnóstico de hipertensión portal secundaria a Hepatopatía Crónica Difusa.

La concordancia entre observadores del espectro de la sonografía Doppler color y Doppler pulsado será de menos el 80% en la sospecha diagnóstico de hipertensión portal secundaria a Hepatopatía Crónica Difusa.

6. OBJETIVOS

6.1 OBJETIVO GENERAL

Evaluar la concordancia ínter observadores del espectro de la sonografía Doppler color y Doppler pulsado, en el diagnóstico de Hipertensión portal secundaria a hepatopatía crónica difusa

6.2 OBJETIVOS SECUNDARIOS

Evaluar un grupo de pacientes que cuentan con cateterismo hepático.

7. MATERIALES Y METODO.

1.-) DISEÑO DEL ESTUDIO: Transversal, retrospectivo, observacional y comparativo.

2.-) UNIVERSO DEL TRABAJO: Estudio de US de vena portal en pacientes con hepatopatía crónica difusa estudiados en el hospital de Especialidades Centro Médico Nacional S XXI.

3.-) TIEMPO DE REALIZACION: Inicio 1ro, de octubre 2002 al 28 de febrero del 2003.

4.-) DESCRIPCION DE LA REALIZACION DEL ESTUDIO:

El estudio se realizara en el HOSPITAL DE ESPECIALIDADES CMN S XXI.

Pacientes con diagnóstico de hepatopatía crónica difusa.

En el área de ULTRASONIDO servicio de Radiología e Imagen.

En el equipo Toshiba, con transductor convexo de 3.75 MHz. Previa autorización del paciente en hoja especial, firmada por el mismo.

Se colocara al paciente en decúbito dorsal en el SHERLOM de ultrasonido.

Se tomaran cortes longitudinales de ambos lóbulos hepáticos derecho e izquierdo, en escala de grises.

Se medirá en corte longitudinal, realizado por vía intercostal el diámetro de la vena porta, en escala de grises, así como de la vena esplénica, tanto en su trayecto intra como extra esplénico.

Se realizara la aplicación del espectro Doppler color y Doppler pulsado de venas porta y vena esplénica.

Se tomara corte de bazo y se medirá su eje longitudinal.

Se fotografiara el estudio en la cámara Kodak para placa especial para US.

Se interpretara de acuerdo a la concordancia ínter observadores de los resultados obtenidos.

Se realizaran estadísticas y las diferentes gráficas para valoración.

Se medirá la concordancia interobservador a través de la prueba de Kappa

8. PROGRAMA DE TRABAJO

DISEÑO DE ESTUDIO: Prueba diagnóstica.

TIPO DE ESTUDIO: Observacional, retrospectivo, transversal y comparativo.

POBLACION DE ESTUDIO. Pacientes con sospecha clínica en el diagnóstico de hipertensión portal secundaria a hepatopatía crónica difusa.

UNIDAD DE ESTUDIO: Paciente programado para ultrasonido en el servicio de radiología e Imagen en el hospital de Especialidades centro Médico nacional siglo XXI.

PERIODO DE ESTUDIO: Del primero de septiembre al 28 de febrero del 2003

TAMAÑO DE LA MUESTRA: El 100% de los pacientes que acudan durante el periodo de estudio.

8.1 CRITERIOS DE INCLUSION

- Cirrosis secundaria a VHC (comprobado por biopsia –F4- y carga viral)
- Adultos mayores de 18 años.
- Ambos sexos.
- Con antecedente de cuadro clínico de hipertensión portal hepática (ascitis o várices)
- Sin antecedente de alcoholismo y ingesta actual (hombres menos de 3 copas por semana y mujeres menos de 2)

8.2 CRITERIOS DE EXCLUSION.

- Pacientes que no acepten el estudio
- Pacientes con intolerancia a la realización del estudio.

8.3 CRITERIOS DE ELIMINACION

- Pacientes que abandonen el estudio o el hospital por cualquier causa.
- Pacientes con Hepatopatía Crónica Difusa por otras Causas
- Resultados atípicos (outliers)
- trombosis parcial o completa de la vena porta

8.4 DESCRIPCION DEL ESTUDIO

Se someterán al estudio todos los pacientes que reúnan los criterios de inclusión y que acudan al Departamento de Radiología e Imagen con diagnóstico de Hepatopatía crónica difusa por virus C y secundaria a daño hepático por alcoholismo, se revisaran sus expedientes de los mismos y se realizar estudio obteniendo los resultados los cuales se evaluaran como concordancia ínter observadores, del 1ro de Enero al 28 de febrero del 2003 programados para realizárseles ultrasonido en escala de grises, Doppler color y Doppler pulsado con diagnóstico clínico de hipertensión portal secundario a hepatopatía crónica Difusa.

Se les pedirá consentimiento por escrito.

A todos ellos, el día del estudio, se les colocara en una mesa de la sala de radiología, en posición de decúbito dorsal, administrándoles gel en forma local en el área hepática y se le realizara rastreo sonográfico, en escala de grises localizándose la porta hepatis o seno hepático, zona de entrada de los grandes vasos del hígado, y se visualizara la vena hepática y la vena porta en escala de grises y con Doppler color, midiendo su diámetro, posteriormente se procederá a realizar rastreo o escaneo para la obtención de las

características del espectro con Doppler color y Doppler pulsado, valorándose el mismo durante la fase de respiración, tanto en inspiración como espiración, así como a la maniobra de valsalva, imprimiendo imágenes, las cuales serán interpretadas por 2 médicos radiólogos sonografistas capacitados y se realizara posteriormente una grafica para evaluar la concordancia entre ambos interobsevadores.

Los estudios se realizaran el equipo de U.S. Toshiba con transductor convexo de 3.75 MHz..

Los estudios serán interpretados por concordancia ínter observadores (Médicos Radiólogos calificados adscritos del HE CMN SXXI).

Los datos obtenidos serán analizados mediante técnica de análisis estadístico.

-Se realizara la prueba de KAPPA para evaluar la concordancia ínter observador

RECURSOS PARA EL ESTUDIO

RECURSOS HUMANOS

Participaran médicos de base y residentes del servicio de radiología e imagen del área de Ultrasonido.

RECURSOS MATERIALES.

Utilizando el equipo de Ultrasonido ATL 3000.

9. RESULTADOS

Se realizó estudio transversal, retrospectivo observacional y comparativo de ultrasonido realizado a un total de 50 pacientes con diagnóstico de hepatopatía crónica por virus de la hepatitis C, detectados en la consulta de gastroenterología, del Hospital Centro Médico Nacional Siglo XXI, el tiempo de duración del estudio comprendió de 1ro de octubre del 2002 al 28 de febrero del 2008

Del grupo de pacientes con cirrosis por virus de la hepatitis C, 34 fueron del sexo femenino (68%) y 16 masculinos (32%), con un intervalo de edad de 39 a 63 años y una edad media de 51 años

De los pacientes con hepatopatía crónica difusa 22 casos se presentaban en la clasificación de Child-pug A (44%), 12 casos se presentaban en la clasificación de Child-pug B (24%) y 16 casos se presentaban en la clasificación de Child-pug C (16 %). Tab 1

Edad, media (DS), años	51 ±12
Mujeres, n (%)	34 (68)
Antecedente de sangrado variceal, n (%)	25 (50)
Antecedente de ascitis, n (%)	25 (50)
ALT, media (SD), U/mL	100 ±47
AST, media (SD), U/mL	89 ±38
Plaquetas, media (SD), 10 ³	131 ±74
Child-Pugh n (%), A, B,C	22 (44), 12(24), 16(32)
Carga viral, media (SD), Log	838370 ±516563
HVPG (gradiente de presión venosa hepática), media (SD), mmHg	10.9 ±5.3
SD, desviación estándar; ALT, AST	

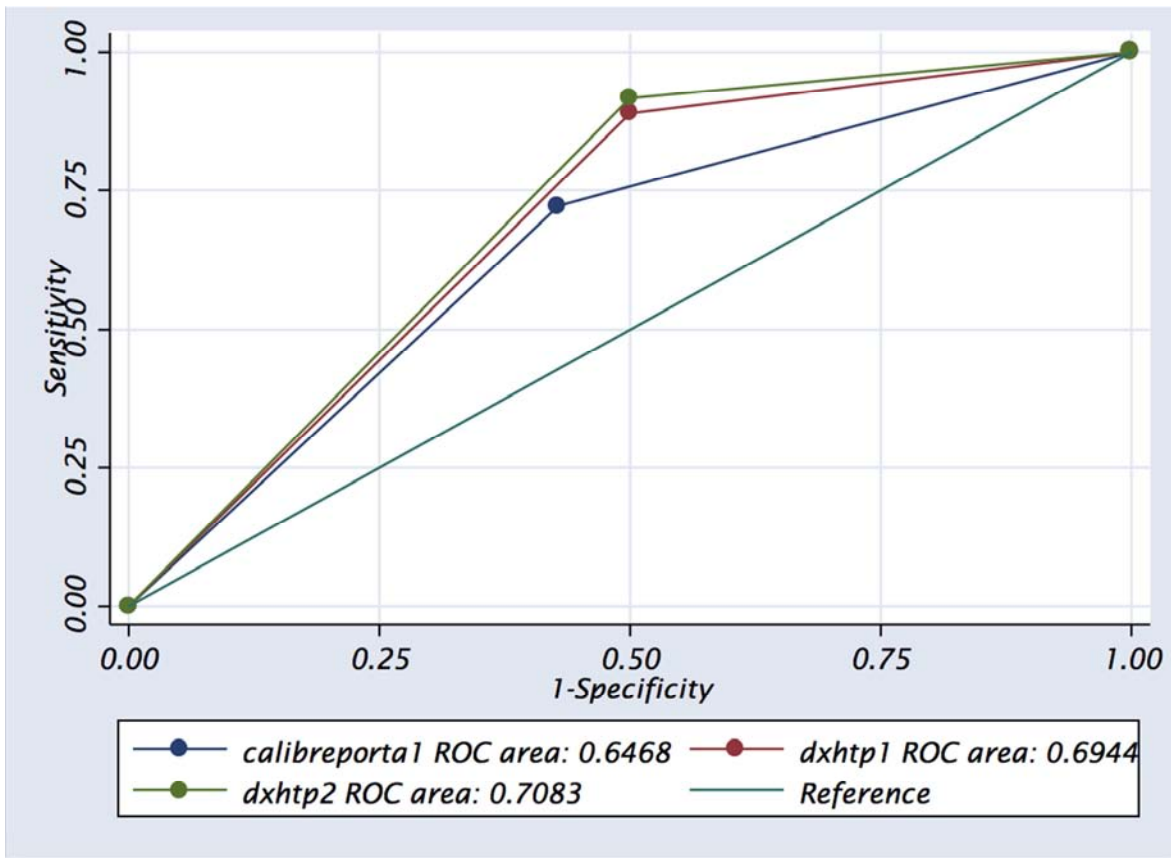
Del total de los pacientes con hepatopatía crónica difusa, la presentación de porta permeable, con una concordancia inter-observadores muy buena de 0.82. Y para la presentación de hipertensión portal, con un incremento en el calibre de la vena porta así como datos de esplenomegalia con una concordancia interobservador muy buena, la cual fue del 0.82 % y del 0.72 % respectivamente. Tab 2.

Tabla2. Comparación de las características de ultrasonido doppler evaluadas para el diagnóstico de hipertensión portal (n=50)			
Característica	Evaluador 1	Evaluador 2	Kappa (k)
Cirrosis, n(%)	n(56)	n(42)	0.65
Esplenomegalia, n(%)	n(78)	n(76)	0.72
Calibre alterado de esplénica	0.66±0.5	0.64 ±0.5	0.60
Presencia de colaterales, n(%)	n(76)	n(64)	0.53
Porta permeable, n(%)	50 (100)	49(96)	0.82
Dirección de flujo invertida, n(%)	n(52)	n(42)	0.40
Velocidad de flujo alterada	0.54 ±0.5	0.44 ±0.5	0.33
Hipertensión portal*, n(%)	n (78)	N (80)	0.82

Kappa débil para valores menores a 0,40, moderada entre 0,41 y 0,60, buena entre 0,61 y 0,80, y muy buena valores superiores hasta 1.

Identificándose un índice de confiabilidad bueno, en la concordancia en los rubros de sensibilidad y especificidad. Tab. 3

Tabla 3	Sensibilidad %	Especificidad %	VPP %	VPN %	AUC (IC 95%)
Calibre porta	44	81	57	72	0.64 (0.49-0.77)
Evaluador 1	64	82	50	89	0.69 (0.55-0.82)
Evaluador 2	70	83	50	92	0.71 (0.55-0.82)



10. DISCUSION

La cirrosis hepática por virus de la hepatitis C, es una enfermedad de frecuente diagnóstico en la consulta gastroenterológica del CMN S XXI, en los casos en que esta patología se asocia a aumento de la presión venosa portal (por arriba de los 10 mmHg), y en el calibre de la vena porta, dada la amplia disponibilidad de equipos de ultrasonido, se puede hacer uso del estudio de ultrasonido con modalidad Doppler a fin de evaluar los cambios hemodinámicos observados en vena porta y vena esplénica en pacientes con esta patología, sin olvidar que se requiere de personal capacitado para la realización de estos estudios.

11. CONCLUSIONES

De acuerdo a los resultados obtenidos en el presente estudio, se puede concluir que la valoración en el diagnóstico de hipertensión portal, en la observación del calibre y permeabilidad de la vena porta en los paciente con hepatopatía crónica por virus de la hepatitis C, la concordancia interobseadores fue buena mayor del 80%, cumpliéndose el objetivo principal; así como también se mostró un incremento en el tamaño del bazo (esplenomegalia), con una concordancia buena. Observándose una analogía en la valoración de estos tres parámetros de suma importancia y que aportan información para el diagnóstico y seguimiento de los pacientes con hepatopatía crónica por virus de la hepatitis C

En cuanto a los valores espectrales hemodinámicos de velocidad y dirección del flujo de la vena porta y vena esplénica, así como la presencia de estructuras vasculares colaterales, la concordancia interobservador fue moderada, con regular índice de sensibilidad y especificidad; se consideran como valores analógicos secundarios, pero que entran en el universo de sospecha, en el de hipertensión portal, y que además esto puede ser resultado de variables como la simple anatomía de las estructuras vasculares venosas, la cual no permite localizarlas durante el estudio y la habilidad del personal que realiza el estudio.

HOJA DE RECOLECCION DE DATOS

1.-) DATOS PERSONALES

NOMBRE _____ EDAD _____
AFILIACION _____ SEXO _____ OCUPACION _____
DIRECCION _____
TELEFONO _____

2.) PADECIMIENTO ACTUAL

DIAGNOSTICOCLINICO _____

3.-) DIAGNOSTICO RADIOLOGICO.

ESTUDIOS DE GABINETE RX _____ U.S. _____ TC _____ OTROS _____

ULTRASONIDO EN ESCALA DE GRISES:

HIGADO: FORMA _____.

TAMAÑO _____

BORDES _____ DIAMETRO _____

ECOGENICIDAD: HIPER _____ ISO _____ HIPO _____

HETEROGENEA _____ CALCIFICACIONES _____

DIAGNOSTICO POR U.S. _____

CARACTERISTICAS DE LA VENA PORTA: PERMEABLE _____

FORMA _____ TAMAÑO _____

BORDES _____ DIAMETRO _____

ECOGENICIDAD: HIPER _____ ISO _____ HIPO _____

HETEROGENEA _____ DIAGNOSTICO POR

U.S. _____

ULTRASONIDO DOPPLER COLOR. CARACTERISTICAS DE LA VASCULARIDAD.

CENTRIFUGA _____

CENTRIPETA _____

PERIFERICA _____ CENTRAL _____ MIXTA _____ NULA _____

DX. CON ULTRASONIDO DOPPLER COLOR _____

FECHA _____

DIAGNOSTICO DOPPLER PULSADO.

TIPO DE ESPECTRO _____

INDICE DE VELOCIDAD _____

INDICE DE RESISTENCIA _____

TIPO CENTRIPETO _____

TIPO CENTRIFUGO _____

DR. ALEJANDRO GONZALEZ.

DRA. SARA MUÑOZ MB RX

HOJA DE CONTROL

I.) NOMBRE _____

II.) EDAD _____ SEXO _____

III.) U.S. MODO D, DC, DP.

1.-) U.S. HIGADO. NORMAL _____ ECOGENICIDAD _____

NODULAR _____ LISO _____

PEQUEÑO _____ TUMORAL _____

2.-) U.S. BAZO NORMAL _____ GRANDE _____ CM. _____

3.-) VENA PORTA NORMAL _____
GRANDE _____ CALIBRE _____

4.-) VENA ESPLÉNICA CALIBRE _____

5.-) VENA MESENTERICA CALIBRE _____

6.-) CIRCULACION COLATERAL

SI _____ NO _____ TIPO _____

IV.) U.S. DC. D.P.

A.-) V.P. PERMEABLE _____

TROMBOSIS: PARCIAL _____ COMP _____

B.-) VENA PORTA

DIRECCION DE FLUJO. NORMAL _____

INVERTIDO _____ VELOCIDAD DE FLUJO. _____

C.-) EJE ESPLENO-PORTAL

DIRECCION DE FLUJO NORMAL _____ INVERTIDO _____

VELOCIDAD DE FLUJO _____

D.-) VENA MESENTERIC DIREC. DE FLUJO. NL. _____ INVERT _____

12. BIBLIOGRAFIA

1. Sabba C, Merkel C, Zoli M *et al.* Interobserver and interequipment variability of echo-Doppler examination of the portal vein: effect of a cooperative training program. *Hepatology* 1995; 21: 428-33.
2. Zironi G, Gaiani S, Fenyves D, Rigamonti A, Bolondi L, Barbara L. Value of measurement of mean portal flow velocity by Doppler flowmetry in the diagnosis of portal hypertension. *J Hepatol* 1992; 16: 298-303.
3. Ohta M, Hashizume M, Kawanaka H *et al.* Prognostic significance of hepatic vein waveform by Doppler ultrasonography in cirrhotic patients with portal hypertension. *Am J Gastroenterol* 1995; 90: 1853-7.
4. Gaiani S, Piscaglia F, Celli N, Donati G, Bolondi L. Ultrasonidos Doppler en la hipertensión portal. *Eco Digest* 2000; 2: 150-60.
5. Zoli M, Iervese T, Merkel C *et al.* Prognostic significance of portal hemodynamics in patients with compensated cirrhosis. *J Hepatol* 1993; 17: 56-61.
6. Gaiani S, Gramantieri L, Venturoli N, *et al.* What is the criterion for differentiating chronic hepatitis from compensated cirrhosis? A prospective study comparing ultrasonography and percutaneous liver biopsy. *J Hepatol* 1997; 27: 979-85.
7. Macías M, Rendón P, Navas C, Tejada M, Infantes J, Martín L. Utilidad de la ecografía en el diagnóstico de cirrosis hepática en pacientes con hepatopatía crónica. *Rev Esp Enferm Dig* 2003; 95: 251-7.
8. Di Lelio A, Cestari C, Lomazzi A, Beretta L. Cirrhosis: diagnosis with sonographic study of the liver surface. *Radiology* 1989; 172: 389-92.
9. W, Robert N, Ferrucci J. Diagnosis of cirrhosis based on regional changes in hepatic morphology. *Radiology* 1980; 135: 273-83.
10. Bolondi L, Li Bassi S, Gaiani S, *et al.* Liver cirrhosis: changes of Doppler waveform of hepatic veins. *Radiology* 1991; 178: 513-6.
11. Colli A, Cocciolo M, Riva C, *et al.* Abnormalities of Doppler waveform of the hepatic veins in patients with chronic liver disease: correlation with histologic findings. *Am J Roentgenol* 1994; 162: 833-7.
12. Vilgrain V, Lebrech D, Menu Y, Scherrer A, Nahum H. Comparison between ultrasonographic signs and the degree of portal hypertension in patients with cirrhosis. *Gastrointest Radiol* 1990; 15: 218-23.
13. Macías M, Rendón P, Soria M, Díaz F, Iglesias M, Martín L. Utilidad de la ecografía abdominal en el diagnóstico de hipertensión portal en pacientes cirróticos. *Rev Esp Enf Digest* 1994; 86: 655-60.
14. Bolondi L, Gandolfi L, Arienti V, *et al.* Ultrasonography in the diagnosis of portal hypertension: diminished response of portal vessels to respiration. *Radiology* 1982; 142: 167-72.
15. Goyal A, Pokharna D, Sharma S. Ultrasonic measurements of portal vasculature in diagnosis of portal hypertension. A controversial subject reviewed. *J Ultrasound Med* 1990; 9: 45-8.
16. Cioni G, Tincani E, D'Alimonte P, *et al.* Relevance of reduced portal flow velocity, low platelet count and enlarged spleen diameter in the non-invasive diagnosis of compensated liver cirrhosis. *Eur J Med* 1993; 2: 408-10.
17. Moriyasu F, Nishida O, Ban N, *et al.* "Congestion index" of the portal vein. *Am J Roentgenol* 1986; 143: 735-9.2
18. Haag K, Rössle M, Ochs A, *et al.* Correlation of Duplex sonography findings and portal pressure in 375 patients with portal hypertension. *Am J Roentgenol* 1999; 172: 631-5.