



UNIVERSIDAD NACIONAL AUTÓNOMA DE MÉXICO

FACULTAD DE MEDICINA

DIVISIÓN DE ESTUDIOS DE POSTGRADO

INSTITUTO MEXICANO DEL SEGURO SOCIAL

UNIDAD MÉDICA DE ALTA ESPECIALIDAD

HOSPITAL DE GINECO OBSTETRICIA No. 4

“LUIS CASTELAZO AYALA”

FRECUENCIA DE LESIONES PAPILARES DE LA MAMA

TESIS

PARA OBTENER EL GRADO DE ESPECIALISTA EN

GINECOLOGÍA Y OBSTETRICIA

PRESENTA:

DR. MANUEL ARMANDO MORÁN TENORIO

TUTOR:

DR. VÍCTOR ALBERTO OLGUÍN CRUCES



CIUDAD DE MÉXICO

NOVIEMBRE 2016



Universidad Nacional
Autónoma de México

Dirección General de Bibliotecas de la UNAM

Biblioteca Central



UNAM – Dirección General de Bibliotecas
Tesis Digitales
Restricciones de uso

DERECHOS RESERVADOS ©
PROHIBIDA SU REPRODUCCIÓN TOTAL O PARCIAL

Todo el material contenido en esta tesis esta protegido por la Ley Federal del Derecho de Autor (LFDA) de los Estados Unidos Mexicanos (México).

El uso de imágenes, fragmentos de videos, y demás material que sea objeto de protección de los derechos de autor, será exclusivamente para fines educativos e informativos y deberá citar la fuente donde la obtuvo mencionando el autor o autores. Cualquier uso distinto como el lucro, reproducción, edición o modificación, será perseguido y sancionado por el respectivo titular de los Derechos de Autor.



UNIVERSIDAD NACIONAL AUTÓNOMA DE MÉXICO

Facultad de Medicina

División de Estudios de Postgrado

FRECUENCIA DE LESIONES PAPILARES DE LA MAMA

Tesis para obtener el grado de especialista en Ginecología y Obstetricia

Presenta:

Dr. Manuel Armando Morán Tenorio

Tutor:

Dr. Víctor Alberto Olguín Cruces

Unidad Médica de Alta Especialidad

Hospital de Gineco Obstetricia No. 4 “Luis Castelazo Ayala”

Instituto Mexicano del Seguro Social



Ciudad de México, Noviembre del 2016.

UNIVERSIDAD NACIONAL AUTÓNOMA DE MÉXICO

FACULTAD DE MEDICINA

DIVISIÓN DE ESTUDIOS DE POSTGRADO

UNIDAD MÉDICA DE ALTA ESPECIALIDAD

HOSPITAL DE GINECO OBSTETRICIA No. 4 “LUIS CASTELAZO AYALA”

INSTITUTO MEXICANO DEL SEGURO SOCIAL

TESIS

Frecuencia de Lesiones Papilares de la Mama

Registro de Comité Local de Investigación

R-2016-3606-34

Dr. Oscar Moreno Álvarez
Director General
Unidad Médica de Alta Especialidad
Hospital de Gineco Obstetricia No. 4 “Luis Castelazo Ayala” IMSS

Dr. Juan Carlos Martínez Chequer
Director de Educación e Investigación en Salud
Unidad Médica de Alta Especialidad
Hospital de Gineco Obstetricia No. 4 “Luis Castelazo Ayala” IMSS

Dr. Víctor Alberto Olguín Cruces
Médico Adscrito al Servicio de Patología
Unidad Médica de Alta Especialidad
Hospital de Gineco Obstetricia No. 4 “Luis Castelazo Ayala” IMSS

ÍNDICE

RESUMEN	5
MATERIAL Y MÉTODOS.....	14
RESULTADOS.....	15
DISCUSIÓN	19
CONCLUSIONES	20
BIBLIOGRAFÍA	21

FRECUENCIA DE LESIONES PAPILARES DE LA MAMA

RESUMEN

Antecedentes. Las proliferaciones papilares de la mama son poco comunes, y comprenden del 2 % al 5 % de las lesiones que se encuentran en biopsias de mama y del 1 % a 2 % de los carcinomas. Se caracterizan por tener múltiples proyecciones intraluminales, similares a dedos, cada uno con un núcleo fibrovascular y centro alineado por células epiteliales y mioepiteliales. Aunque un número de diferentes terminologías se están utilizando en la literatura, las lesiones papilares pueden en general, dividirse en benignas, atípicas, y malignas.

Entre el espectro de lesiones papilares de la mama, los pacientes con papilomas con Hiperplasia Ductal Atípica (DAH) parecen tener un mayor riesgo de sufrir una lesión más importante, y el riesgo es aún más en los casos de papilomas múltiples con atipia. El riesgo parece ser generalizado, con un aumento del riesgo de carcinoma bilateral. Más importante aún, el hallazgo de ADH o CDIS en un papiloma debe plantear la preocupación por la ADH o CDIS en el tejido mamario adyacente, especialmente en los casos con múltiples papilomas. Las lesiones papilares con características atípicas en la biopsia con aguja gruesa deben ser extirpadas debido a una alta tasa de carcinoma ductal in situ o carcinoma invasivo en el espécimen de escisión.

Objetivo

- Determinar la frecuencia de lesiones papilares benignas, atípicas y malignas en el servicio de Oncología Mamaria y Patología del Hospital de Ginecoobstetricia Numero 4 “Luis Castelazo Ayala”.

MATERIAL Y MÉTODOS

Estudio observacional, retrospectivo, descriptivo y transversal que se llevo a cabo en el servicio de Patología y oncología de mamaria, del Hospital de Ginecoobstetricia numero 4 “Luis Castelazo Ayala”, durante el periodo 2013 a 2015 se seleccionaron 775 pacientes que contaban con reporte histopatológico de lesión en biopsias de mama, de los cuales se seleccionaron aquellos con histología papilar benigna, atípica y maligna de mama.

Resultados. Del total de la serie se reportó una incidencia del 7.2 %, para las lesiones papilares en general, representando a las lesiones benignas el 51.8 %, el 48.2 % fueron de tipo maligno; sin casos de lesiones atípicas. La edad promedio fue de 48

años en los casos benignos y 68 años para los malignos. En el grupo de los benignos se observaron asociados a otras lesiones en el 75 % de los casos con mayor frecuencia a la hiperplasia ductal

Conclusiones. En nuestra población las lesiones papilares benignas y malignas tienen una incidencia mayor que en el promedio. Las de tipo benigno asociadas a otras lesiones (75.8 %) sobretodo proliferativas. En la serie de casos no se reporto ninguna lesión atípica. Es de interés la alta incidencia de estas lesiones, por lo cual en presencia de tumores mamarios es básico el estudio histopatológico ya que el pronóstico de cáncer mas frecuente el intraquístico, tiene excelente pronóstico.

Palabras clave. Tumores papilares, papilomas, carcinoma papilar.

FRECUENCIA DE LESIONES PAPILARES DE LA MAMA

Las proliferaciones papilares de la mama son poco comunes, y comprenden del 2 % al 5 % de las lesiones que se encuentran en biopsias de mama y del 1 % a 2 % de los carcinomas (2). Se caracterizan por tener múltiples proyecciones intraluminales, similares a dedos, cada uno con un núcleo fibrovascular y centro alineado por células epiteliales y mioepiteliales. Aunque un número de diferentes terminologías se están utilizando en la literatura, las lesiones papilares pueden en general, dividirse en benignas, atípicas, y malignas (1).

Benignas. Proliferaciones papilares intraductales solitarias y múltiples, conocidas como papilomas y papilomas esclerosantes. La papilomatosis se refiere a un patrón de hiperplasia habitual del conducto y no es una verdadera lesión papilar de modo que no se tratará más adelante.

Atípico. Papilomas atípicos intraductales y papilomas con hiperplasia ductal focal atípica (ADH).

Lesiones papilares malignas. Incluyen papilomas intraductales con CDIS focal, carcinoma papilar ductal in situ, intraquística (encapsulado o enquistado), carcinoma papilar y el carcinoma papilar sólido.

Carcinoma papilar sólido. Micropapilar, lesiones (hiperplasia y carcinoma micropapilar in situ) son proliferaciones epiteliales que carecen de núcleos fibrovasculares.

Los estudios radiológicos no pueden distinguir confiablemente entre lesiones benignas y lesiones papilares malignas (1-5). Aunque está bien establecido que las lesiones papilares con características atípicas o malignas el núcleo de la lesión debe ser extirpado debido a la presencia frecuente de malignidad en las muestra de escisión (6-10), existe un considerable debate acerca de si los papilomas intraductales benignos diagnosticados en biopsia con aguja gruesa guiada por imagen debe ser extirpados.

Papiloma intraductal. Poder ser solitarias o múltiples. Solitario, los papilomas intraductales suelen surgir en el centro, subareolares, de los conductos lactíferos, pueden ocurrir a cualquier edad, pero son más comunes en la sexta década de la vida (11). Los pacientes típicamente se presentan con una masa palpable con o sin secreción por pezón, sanguinolenta.

Papilomas múltiples (más de 5 papilomas en 2 bloques no consecutivos de tejido) (12,13), se encuentran normalmente en la periferia, son de menor tamaño, tienden a desarrollarse en pacientes más jóvenes (cuarta y quinta décadas), y son menos propensos a presentar secreción por el pezón. Los pacientes con papilomas múltiples pueden

presentarse con una masa palpable, pero a menudo llegan a la atención clínica después de una mamografía de rutina que revela micro calcificaciones, alteraciones de la densidad, o distorsión de la arquitectura. Microscópicamente, los papilomas intraductales se caracterizan por un crecimiento arborescente intraluminal de frondas papilares con núcleos fibrovasculares. Los núcleos están revestidos por epitelio columnar y células epiteliales que recubre una capa de células mioepiteliales. Una sola capa de células epiteliales ductales se ve por lo habitual en los papilomas intraductales, pero muchos papilomas muestran algún grado de hiperplasia epitelial que tiene características de hiperplasia ductal habitual (UDH). Esta proliferación resulta en la fusión de las papilas con florida proliferación epitelial con espacios de ranura y áreas sólidas (14-16). El lumen secundario puede ser dilatado, creando un aspecto micro quístico. Como se observa en UDH, el aumento de la actividad mitótica e incluso la necrosis puede estar presente, la metaplasia apócrina es relativamente común en los papilomas, mientras que otros cambios de metaplasia como metaplasia escamosa son mucho menos frecuentes. Las células mioepiteliales son generalmente aplanadas con husillo y núcleos ovoides, el citoplasma suele ser mínimo, pero puede ocasionalmente ser transparente o, rara vez, abundante y de color rosa.

El estroma del papiloma varía de fibrosa a variablemente colagenizado a veces edematoso, con vasos de paredes finas que se extiende desde el tallo en las papilas con Esclerosis del estroma, y cuando es extensa, recibe el nombre de papiloma esclerosante, el cual es relativamente común. La esclerosis puede ser tan extensa que oblitera todos los elementos epiteliales, dejando atrás sólo a las células mioepiteliales. Marcadores mioepiteliales en áreas de esclerosis densa son variablemente positivos, y se debe tener precaución en su interpretación (17-19).

Un número de estudios han evaluado el riesgo posterior de carcinoma de mama en pacientes con papilomas solitarios y múltiples. Dupont y Page (19) encontraron que las mujeres con papilomas, en ausencia de cambios proliferativos en el tejido mamario que los rodea, tenían un riesgo de cáncer de mama ligeramente elevada en la magnitud de 1,9 veces el de las mujeres con enfermedad mamaria proliferativa; este riesgo es igual a la asociada con otras lesiones de mama proliferativa sin atipia. En un estudio de 64 pacientes con papilomas benignos, informaron que 6 mujeres desarrollaron carcinomas (2 in situ, 4 invasivo) en el lapso de 5 a 17 años (20). También observó que la incidencia de carcinoma posterior fue mayor en los pacientes con múltiples papilomas y el fondo de la enfermedad proliferativa. Ohuchi et al (21), en un estudio de la reconstrucción en 3 dimensiones de los especímenes de escisión de 25 pacientes con papilomas, encontraron carcinomas incidentales en 6 de 16 pacientes con papilomas periféricos , pero ninguno en los 9 casos de papilomas solitarios centrales.

En un estudio más reciente, Lewis et al (17) compilaron una cohorte de 9.108 pacientes con biopsias benignas del seno. Los papilomas solitarios se asociaron con un riesgo de cáncer de mama en relación de 2.04, similar a la de la enfermedad proliferativa sin atipia. El riesgo aumentó a 5.11 en los papilomas solitarios con ADH o hiperplasia lobular atípica. Múltiples papilomas llevan un riesgo de 3.01, que aumentó a 7,01 cuando la hiperplasia atípica estaba presente. Antecedentes de cambios proliferativos fueron más comunes en las muestras mostrando papilomas.

Ali- Fehmi et al (18) también concluyó que múltiples papilomas constituían un marcador de mayor riesgo de cáncer de mama bilateral y se asocia con frecuencia a la ADH, neoplasia lobular (hiperplasia lobular atípica o carcinoma lobulillar in situ), e in situ y carcinomas infiltrantes. En general, la evidencia disponible actualmente sugiere que los papilomas intraductales benignos aumentan el riesgo futuro de cáncer de mama en la forma similar a otra enfermedad proliferativa de mama; este riesgo es bilateral y es más alta en los pacientes con múltiples papilomas periféricos en lugar de papilomas solitarios centrales.

Papiloma atípico (Papiloma con ADH) y Papiloma con CDIS focal: Los papilomas intraductales pueden contener focos de epitelio atípico con proliferación de algunas características de carcinoma ductal in situ. Estas características atípicas incluyen la población celular monótona con núcleos redondos dispuestos en los patrones sólido, micropapilar o cribiforme. Las células mioepiteliales pueden estar reducidas o ausentes en el papiloma atípico, que puede ayudar en el diagnóstico. El enfoque atípico implica un papiloma benigno de otro modo, y la extensión de esta participación determina la designación de la lesión en su conjunto. Sin embargo, no existe ningún sistema de información uniforme.

Dos conjuntos de criterios ampliamente utilizados son los de Page y Tavassoli. Page et al (22) consideran papilomas con " cualquier área de histología uniforme y consistente con la citología no comedo CDIS extendiéndose 3 mm en su mayor dimensión "para ser un papiloma con CDIS, mientras que " las mismas características en 3 mm en su mayor dimensión " son de diagnóstico de papilomas con atipia. MacGrogan G, Tavassoli (23) asigna la designación " papiloma atípico " a un papiloma con población atípica que implica menos de un tercio de la lesión, mientras que en la misma población que implica desde un tercio a 90% de la del papiloma se llama carcinoma intraductal procedentes de un papiloma. Collins y Schnitt (15) utilizar un " papiloma con carcinoma ductal in situ " para la designación de los papilomas que contienen una proliferación atípica con características de diagnóstico de CDIS, independientemente de su cuantía. Utilizamos la designación de papiloma atípico si un papiloma benigno muestra características focales sospechosas para, pero no de diagnóstico de Carcinoma ductal in situ (es decir, del papiloma con ADH), y diagnosticar papiloma involucrados por carcinoma ductal in situ

si la proliferación atípica tiene características de CDIS de bajo grado, pero implica menos de toda la lesión papilar. Si la proliferación atípica muestra características de alto grado independientemente de la cantidad presente, un diagnóstico de papiloma con CDIS y no de un papiloma atípico deben ser prestados.

Los pacientes con papilomas con ADH sí parecen tener un mayor riesgo de sufrir una lesión más importante, y el riesgo es aún más en los casos de papilomas múltiples con atipia (22 -24). El riesgo parece ser generalizado, con un aumento del riesgo de carcinoma bilateral. Más importante aún, el hallazgo de ADH o CDIS en un papiloma debe plantear la preocupación por la ADH o CDIS en el tejido mamario adyacente, especialmente en los casos con múltiples papilomas.

CDIS papilar. Es un patrón arquitectónico de DCIS que consiste en carcinoma ductal in situ con núcleos fibrovasculares. Las células mioepiteliales no son un componente del carcinoma papilar con ductal in situ, y su identificación en cantidades significativas indica la presencia de un papiloma preexistente (15). El carcinoma papilar ductal in situ se puede distinguir de un papiloma por la presencia de una población monótona uniforme de células epiteliales que recubre los núcleos fibrovasculares, algunas lesiones pueden aparecer sólidas o patrones de crecimiento cribiforme. Papilar carcinoma ductal in situ crea un conducto dilatado o unidades lobulares de conductos terminales similares a otras formas de CDIS. Las papilas de carcinoma papilar ductal in situ tienden a ser más delgada y más delicada con menos estroma que las observadas en los papilomas benignos, dando a la lesión un aspecto de " azul" en comparación con el " rosa " aparición de papilomas cuando se ve a bajo poder (15) pero de vez en cuando las papilas pueden ser espesas y hialinizadas.

El CDIS micropapilar puede distinguirse del carcinoma papilar ductal in situ por la falta de núcleos fibrovasculares y epitelio predominantemente cúbico, aunque algunos casos de CDIS papilar pueden tener patrón micropapilar arquitectónico en los conductos de los alrededores. Las características nucleares de esta proliferación varían de blandas y uniforme a pleomórfico, y se utilizan para determinar el grado nuclear como en otra arquitectura y tipos de CDIS. Una forma peculiar de carcinoma papilar ductal in situ, que es caracterizado por una población uniforme de epitelio columnar estratificado delgado a las características nucleares de grado intermedio e hiperchromasia, ha sido designado "husillo estratificado papilar de células CDIS" (25). Aunque carcinoma papilar ductal in situ generalmente carece de células mioepiteliales dentro de la lesión , números dispersos y marcadamente disminuidos de células mioepiteliales se han reportado en algunos casos de CDIS papilar (26 -28), pero debe ser identificable en los conductos de los alrededores involucrados por DCIS.

Carcinoma Papilar Intraquístico (encapsulado, enquistado). El carcinoma papilar intraquístico representa menos del 2 % de todos los carcinomas mamarios (29 -32). Se produce principalmente en pacientes de edad avanzada, por lo general entre la sexta y octava décadas de la vida (33, 34). La mayoría de los pacientes se presenta con una masa palpable, y en ocasiones con la secreción del pezón o una anormalidad radiográfica. Los carcinomas papilares intraquísticos tienden a ser más grandes y se presentan como solitarios, a menudo centrales, mientras que el CDIS papilar tiende a ser un proceso más difuso. Histológicamente, el tumor se compone de una estructura quística rodeada por la pared fibrosa y que contiene el complejo papilar arborescente con estructuras de maligno, por lo general epitelio columnar de revestimiento de delicados núcleos fibrovasculares. La lesión es similar a y de hecho se solapa en apariencia con carcinoma papilar ductal in situ, pero es generalmente solitario y forma una masa más prominente, más grande, rodeado de una pared fibrosa gruesa. CDIS habituales pueden ser vistos en los conductos de los alrededores, como es el caso con CDIS papilar; en este caso, un diagnóstico de carcinoma papilar intraquístico con CDIS adyacentes es posible. Por otra parte, la línea de diagnóstico puede leer " DCIS, focal intraquístico tipo carcinoma papilar. " en este caso pueden ser vistos núcleos fibrovasculares en proporciones variables , y las áreas de fusión fronda con sólidos y patrón de crecimiento cribiforme se ven a menudo. Las células mioepiteliales son generalmente ausentes en el tumor, aunque raros, las células mioepiteliales dispersas inmunohistoquímica (35). El epitelio maligno se muestra típicamente de bajo a grado intermedio. También se pueden presentar características nucleares, pero las lesiones de alto grado. Una serie carcinomas papilares intraquísticos observaron una población separada de células que supongan una cuarta parte de los casos (36), y estas lesiones se han convertido en una lesión conocida como "carcinoma papilar dimórfico." La segunda población está compuesto por células cúbicas malignas con citoplasma transparente o ligeramente eosinófilo, y grupos de estas células se pueden encontrar entre el epitelio más oscuro luminal ubicado en la membrana basal.

Aunque se cree que los carcinomas papilares intraquísticos representan las lesiones in situ (37-38), estudios recientes han cuestionado esta idea. Utilizando un panel de 4 marcadores mioepiteliales, Hill y Yeh (36) encontraron sólo tinción focal de la capa mioepitelial del conducto que encapsula el carcinoma papilar intraductal en 5 de 9 casos. Los 4 casos restantes mostraron una capa relativamente continua de células mioepiteliales alrededor de la lesión. Los autores llegaron a la conclusión que puede haber un espectro que va de in situ a enfermedad invasiva, y que los casos con tinción nula o escasa de células mioepiteliales debe ser denominado carcinoma papilar encapsulado. Ellos también especularon que estos casos pueden explicar los reportes raros de metástasis de estas lesiones. Collins et al (34) realizaron un estudio parecido con 5 marcadores mioepiteliales. Todos los papilomas benignos y las áreas disponibles de carcinoma ductal in situ mostraron, una capa de células mioepiteliales continua intacta. En contraste, todos

los casos de carcinoma papilar intraquístico no mostraron evidencia de una capa de células mioepiteliales (37-39). Llegaron a la conclusión que algunos, si no la mayoría, de los carcinomas papilares intraquísticos pueden en realidad representar nódulos encapsulados de carcinoma papilar invasivo, aunque estos casos todavía deben tratarse como CDIS debido a su excelente pronóstico.

Independientemente de su naturaleza, los carcinomas papilares intraquísticos tienen un pronóstico excelente. Lefkowitz et al (35) encontraron a 10 años una tasa de supervivencia del 100% y una supervivencia libre de enfermedad a 10 años del 91% en su estudio de 77 casos. Sin embargo, el 72% de los pacientes tuvieron una mastectomía, e informaron de metástasis en 3 y recidiva local en la pared torácica en 6 pacientes. El CDIS Asociado estuvo presente en el 40% de todos los casos.

En el mayor estudio hasta la fecha de 917 casos de carcinoma papilar intraquístico, Grabowski et al (33) reportó una supervivencia relativa acumulada de 10 años de más del 95 %, y las tasas de supervivencia fueron similares entre casos con y sin invasión. Otros estudios han informado tasas similares de supervivencia a largo plazo con muerte asociada a cáncer baja (40-42). Las metástasis en los ganglios linfáticos son raras, pero han sido reportadas.

El manejo conservador parece apropiado, ya que la conservación de mama no parece resultar en un aumento en resultados negativos (43-45). La Biopsia del ganglio centinela puede ser apropiado en algunos casos, pero no hay recomendaciones universales que sean actualmente aceptadas.

Marcadores inmunohistoquímicos útiles en el diagnóstico de las lesiones papilares. Una serie de tinciones de inmunohistoquímica puede ser útil para el diagnóstico de diversas lesiones papilares. La clasificación es especialmente importante en muestras obtenidas por biopsia de aguja.

Los marcadores mioepiteliales son quizás los más útiles, y un número de estos tiene sensibilidades y especificidades variables, incluyendo actina de músculo liso, calponina, la cadena pesada de la miosina del músculo liso, p63, P- cadherina, y CD10 (41), de las cuales p63 es la única nuclear. La positividad para algunos de estos marcadores se puede ver en los miofibroblastos del estroma o los vasos sanguíneos, pero es p63 casi totalmente restringido a células mioepiteliales (46-48). Un panel incluyendo p63 y 1 o 2 marcadores citoplásmicos es más útil. Estos marcadores están marcadamente disminuidos o ausentes en los focos de la ADH o DCIS focalmente la participación de un papiloma (el resto del papiloma debe ser positivo), así como en papilar y carcinoma ductal in situ y carcinoma papilar intraquístico.

El receptor de estrógeno (ER) mejora la distinción, como focos de CDIS típicamente mostrando una fuerte tinción ER nuclear difusa, mientras que las áreas de papiloma benigno dan un espectáculo más focal y de débil expresión (49-51).

Las lesiones papilares con características atípicas en la biopsia con aguja gruesa deben ser extirpadas debido a una alta tasa de carcinoma ductal in situ o carcinoma invasivo en el espécimen de escisión (52).

La decisión de extirpar lesiones papilares benignas sigue siendo objeto de un intenso debate, ya que muchos estudios han reportado una tasa muy baja de malignidad, por lo que los papilomas benignos pueden ser seguidos de manera conservadora si los hallazgos de imagen son concordantes con el diagnóstico patológico (53).

MATERIAL Y MÉTODOS

Se realizó un estudio observacional, retrospectivo, transversal y descriptivo para determinar la frecuencia del espectro de las lesiones papilares de la mama en el servicio de Anatomía Patológica y Oncología Mamaria del Hospital de Ginecoobstetricia No 4 "Luis Castelazo Ayala" de 2013 a 2015.

Se consultaron los expedientes clinicos del archivo de dicho Hospital que contaban con la informacon necesaria para obtener los datos que a continuacion se señalan: nombre del paciente, afiliación, edad, número de folio y reporte histopatológico de la biopsia. Se seleccionaron a todas las pacientes que contaban con reporte histopatológico se recabaron 775 resultados.

Criterios de inclusión: Paciente con diagnóstico de lesión papilar benigna, atípica y maligna de mama con resultado por reporte histopatológico, pacientes con expediente abierto en el servicio de patología del hospital de Ginecoobstetricia No 4 "Luis Castelazo Ayala", durante el periodo 2013 a 2015, pacientes con registro completo, seguimiento y vigilancia en este centro hospitalario.

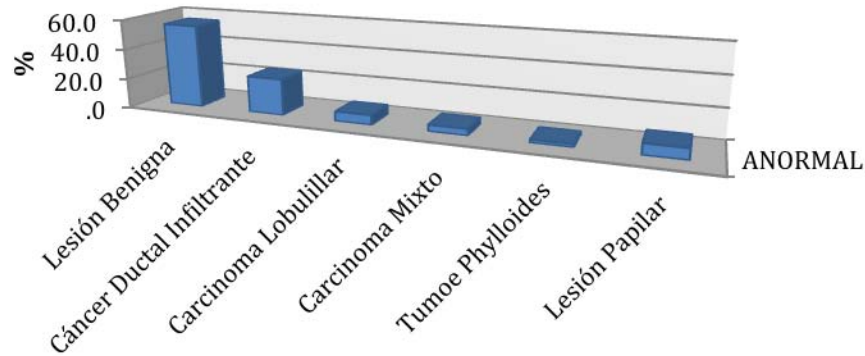
Criterios de exclusión. Pacientes con diagnóstico previo de cáncer de mama, pacientes que carezcan de reportes histopatológico, pacientes que no cuenten con expediente clínico en la unidad.

Se realizaron medidas de tendencia central frecuencias y porcentajes.

RESULTADOS

Se revisaron un total de 775 reportes histopatológicos de biopsias de mama en el periodo 2013 a 2015 recabados en el servicio de Anatomía Patológica y Oncología de mama del hospital de Ginecoobstetricia "Luis Castelazo Ayala".

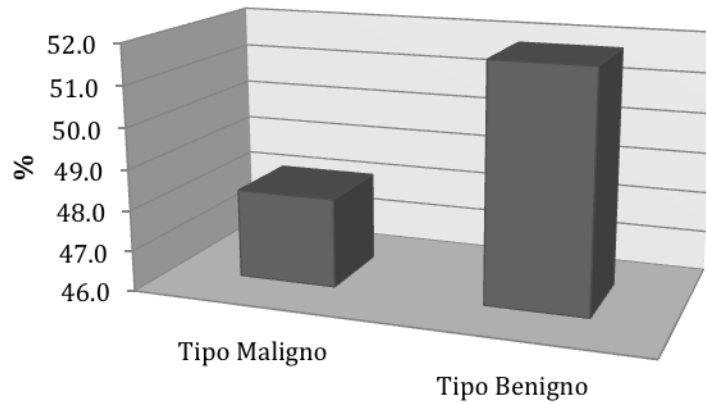
De los 775 pacientes, el 55.6 % (431 casos) representaron las lesiones benignas, de las cuales 48.4 % (209 casos) fueron fibroadenomas; el 24 % (188 casos) se trataban de cáncer ductal infiltrante, en el 6.4 % (50 casos) se reportó carcinoma lobulillar, el 4.3 % (34 casos) eran carcinomas mixtos y se reportó que el 2.0 % (16 casos) se trataron de tumores phylloides; las lesiones papilares representaron el 7.2 % (56 casos)



Tipo de lesión

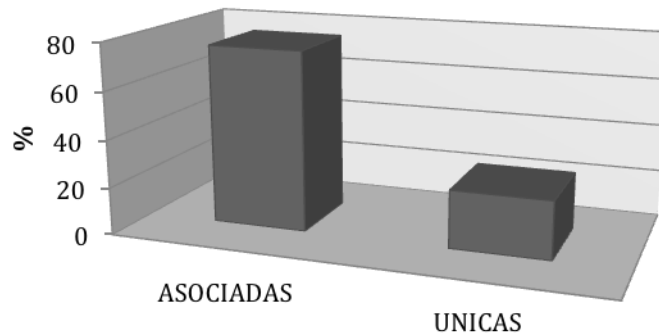
Las lesiones papilares representaron 7.2 % de casos, de los cuales 51.8% (29 casos) fueron de tipo benigno y 48.2 % (27 casos) de tipo maligno, no se encontraron reportes de lesiones atípicas.

Lesión Papilar



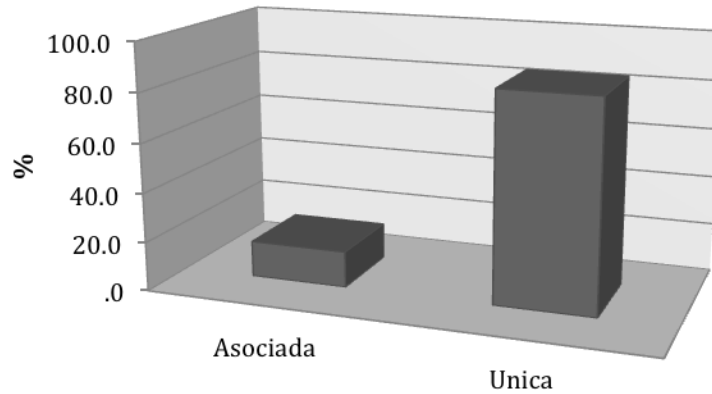
Del total de lesiones papilares benignas, en algunos casos se reportaron asociadas a otro tipo de lesiones (hiperplasia, fibroadenomas, ectasia, mastopatía fibroquística), este tipo de asociación se observó en el 75.8 % (22 casos) y en el 24.3 % (7 casos) fueron reportadas como lesión única.

Lesión Papilar Benigna



En caso de lesiones malignas solo se observó asociación con otras lesiones en 4 casos (14.8 %).

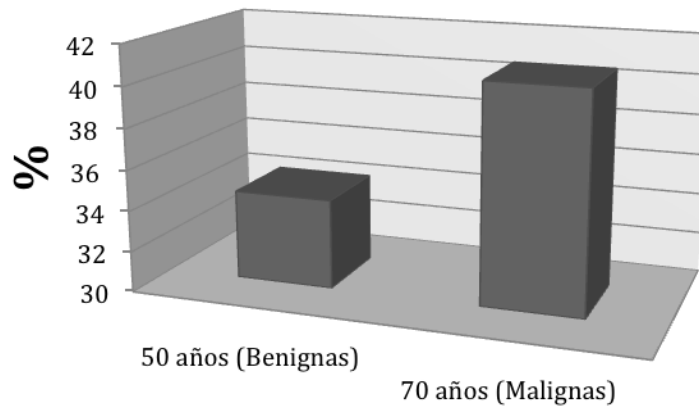
Lesión Papilar Maligna



Con respecto a la distribución de las lesiones según el grupo etario las lesiones benignas fueron más frecuentes en la quinta década de la vida con 10 casos del total. (34.4 %).

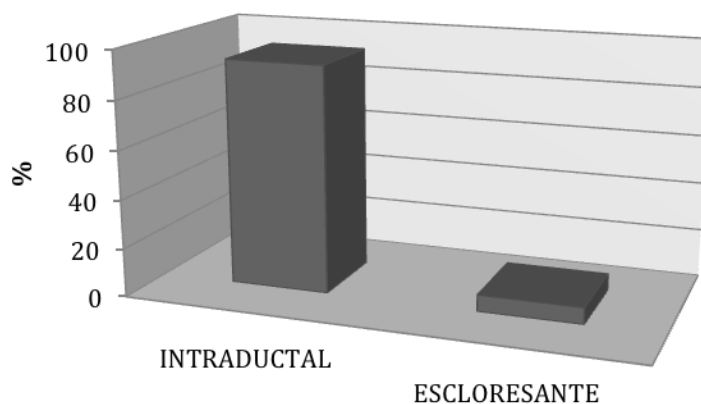
Dentro de las lesiones malignas, estas fueron más frecuentes en la séptima década con un total de 11 casos (40.7 %).

Grupo etario



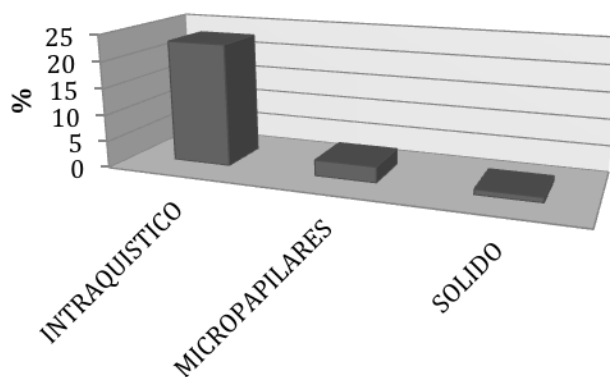
Según el reporte histopatológico, de los 29 casos benignos, 27 de ellos (93.1 %) se trataron de papilomas intraductales, el resto esclerosantes.

Lesión Papilar Benigna



De los reportes malignos 85.1 % fueron de tipo intraquistico (23 casos), 11.1 % fueron micropapilares (3 casos) y 3.7 % sólidos (1 caso).

Lesión Papilar Maligna



DISCUSIÓN

Las lesiones papilares de la mama representan del 2 al 5 % del total de la patología benigna según la literatura consultada, sin embargo en nuestra serie la incidencia fue de hasta 6.7% en la población estudiada. Las lesiones malignas representan del 1-2% del total de cáncer mamario, sin embargo en el presente trabajo se observó una incidencia mayor, hasta el 8.2 %.

Las lesiones papilares benignas en su mayoría coexistían con otro tipo de lesiones benignas (75.8%), incluidas las del tipo proliferativo, dicha relación no muestra mayor riesgo de malignidad en comparación con los casos de lesiones proliferativas sin atipias, dato importante para el seguimiento de las pacientes. La lesión asociada con mayor frecuencia es la hiperplasia ductal. Es prioridad para la vigilancia clínica conocer si las lesiones son solitarias, múltiples, centrales o periféricas ya que se ha observado que las lesiones múltiples periféricas tienen mayor riesgo de cáncer de mama bilateral. En nuestra serie no se reportó ningún caso de lesión papilar atípica, lo cual es un dato de suma importancia ya que dichas lesiones tienen un alta tasa de carcinoma ductal in situ o invasor.

La edad de promedio de presentación de las lesiones benignas fue a los 48 años de edad, y con reporte de un caso a los 78 años de edad. Con respecto a las lesiones malignas la edad promedio fue a los 68 años, con un caso a los 40 años de edad.

El papiloma papilar intraquístico es el tipo histológico más frecuente reportado en la literatura y en nuestra serie, de importancia puesto que este subtipo tiene un pronóstico excelente con una supervivencia al 100% en 10 años con un seguimiento adecuado.

Entre los predictores histológicos de malignidad en las lesiones papilares de la mama se encuentran la monotonía celular, la ausencia de células mioepiteliales y la atipia citológica por lo cual es de suma importancia el diagnóstico histopatológico, en caso de lesiones benignas pueden tener un seguimiento conservador, no así con su contraparte las cuales deben ser extirpadas completamente.

CONCLUSIONES

La frecuencia de lesiones papilares de la mama en la población del servicio de oncología de mama y patología del hospital de Ginecología y Obstetricia Luis Castelazo Ayala fue más alta, tanto las lesiones benignas (6.7%) como las malignas (8.2%) que la reportada en otros estudios.

Es importante determinar la causa de la alta frecuencia en las lesiones malignas ya que este tipo de pacientes tiene mayor riesgo de cáncer de mama.

En esta serie de tumores pailares de mama predominan los benignos que afectan a mujeres de entre 40-50 años comparado con las malignas que se presentan en mujeres mayores de 60 años.

De los carcinomas papilares los intraquísticos o in situ son más frecuentes que los invasores.

Las lesiones benignas en su mayoría están acompañadas de otro tipo de lesiones, sobresaliendo las de tipo proliferativo.

Es de vital importancia conocer si las lesiones son solitarias o múltiples ya que el pronóstico y el riesgo de malignidad cambia en cada caso.

En nuestra población no se encontró ningún caso de papiloma atípico.

BIBLIOGRAFÍA

1. Puglisi F, Zuiani C, Bazzocchi M, et al. Role of mammography, ultrasound and large core biopsy in the diagnostic evaluation of papillary breast lesions. *Oncology*. 2003;65:311–315.
2. Mercado CL, Hamele-Bena D, Singer C, et al. Papillary lesions of the breast: evaluation with stereotactic directional vacuum-assisted biopsy. *Radiology*. 2001;221:650–655.
3. Philpotts LE, Shaheen NA, Jain KS, et al. Uncommon high-risk lesions of the breast diagnosed at stereotactic core-needle biopsy: clinical importance. *Radiology*. 2000;216:831–837.
4. Gendler LS, Feldman SM, Balassanian R, et al. Association of breast cancer with papillary lesions identified at percutaneous image-guided breast biopsy. *Am J Surg*. 2004;188:365–370.
5. Rosen EL, Bentley RC, Baker JA, et al. Imaging-guided core needle biopsy of papillary lesions of the breast. *Am J Roentgenol*. 2002;179:1185–1192.
6. Rosen PP. Papillary carcinoma. In: Rosen PP, ed. *Rosen's Breast Pathology*. Philadelphia, PA: Lippincott-Williams & Wilkins; 2009:423–448.
7. Lam WW, Chu WC, Tang AP, et al. Role of radiologic features in the management of papillary lesions of the breast. *Am J Roentgenol*. 2006;186: 1322–1327.
8. McCulloch GL, Evans AJ, Yeoman L, et al. Radiological features of papillary carcinoma of the breast. *Clin Radiol*. 1997;52:865–868.
9. Daniel BL, Gardner RW, Birdwell RL, et al. Magnetic resonance imaging of intraductal papilloma of the breast. *Magn Reson Imaging*. 2003;21:887–892.
10. Agoff SN, Lawton TJ. Papillary lesions of the breast with and without atypical ductal hyperplasia: can we accurately predict benign behavior from core needle biopsy? *Am J Clin Pathol*. 2004;122:440–443.

11. Liberman L, Bracero N, Vuolo MA, et al. Percutaneous large-core biopsy of papillary breast lesions. *Am J Roentgenol*. 1999;172:331–337.
12. Sydnor MK, Wilson JD, Hijaz TA, et al. Underestimation of the presence of breast carcinoma in papillary lesions initially diagnosed at core-needle biopsy. *Radiology*. 2007;242:58–62.
13. Ivan D, Selinko V, Sahin AA, et al. Accuracy of core needle biopsy diagnosis in assessing papillary breast lesions: histologic predictors of malignancy. *Mod Pathol*. 2004;17:165–171.
14. Mulligan AM, O'Malley FP. Papillary lesions of the breast: a review. *Adv Anat Pathol*. 2007;14:108–119.
15. Collins LC, Schnitt SJ. Papillary lesions of the breast: selected diagnostic and management issues. *Histopathology*. 2008;52:20–29.
16. Rosen PP. Papilloma and related benign tumors. In: Rosen PP, ed. *Rosen's Breast Pathology*. Philadelphia, PA: Lippincott-Williams & Wilkins; 2009: 85–136.
17. Lewis JT, Hartmann LC, Vierkant RA, et al. An analysis of breast cancer risk in women with single, multiple, and atypical papilloma. *Am J Surg Pathol*. 2006;30:665–672.
18. Ali-Fehmi R, Carolin K, Wallis T, et al. Clinicopathologic analysis of breast lesions associated with multiple papillomas. *Hum Pathol*. 2003;34:234–239.
19. Dupont WD, Page DL. Risk factors for breast cancer in women with proliferative breast disease. *N Engl J Med*. 1985;312:146–151.
20. Carter D. Intraductal papillary tumors of the breast: a study of 78 cases. *Cancer*. 1977;39:1689–1692.
21. Ohuchi N, Abe R, Kasai M. Possible cancerous change of intraductal papillomas of the breast: a 3-D reconstruction study of 25 cases. *Cancer*. 1984;54:605–611.

22. Page DL, Salhany KE, Jensen RA, et al. Subsequent breast carcinoma risk after biopsy with atypia in a breast papilloma. *Cancer*. 1996;78:258–266.
23. MacGrogan G, Tavassoli FA. Central atypical papillomas of the breast: a clinicopathological study of 119 cases. *Virchows Arch*. 2003;443:609–617.
24. Raju U, Vertes D. Breast papillomas with atypical ductal hyperplasia: a clinicopathologic study. *Hum Pathol*. 1996;27:1231–1238.
25. Tavassoli FA. *Pathology of the Breast*. New York, NY: McGraw-Hill Professional Publishing; 1999.
26. Tse GM, Tan PH, Lui PC, et al. The role of immunohistochemistry for smooth-muscle actin, p63, CD10 and cytokeratin 14 in the differential diagnosis of papillary lesions of the breast. *J Clin Pathol*. 2007;60:315–320.
27. Rabban JT, Koerner FC, Lerwill MF. Solid papillary ductal carcinoma in situ versus usual ductal hyperplasia in the breast: a potentially difficult distinction resolved by cytokeratin 5/6. *Hum Pathol*. 2006;37:787–793.
28. Moritani S, Ichihara S, Kushima R, et al. Myoepithelial cells in solid variant of intraductal papillary carcinoma of the breast: a potential diagnostic pitfall and a proposal of an immunohistochemical panel in the differential diagnosis with intraductal papilloma with usual ductal hyperplasia. *Virchows Arch*. 2007;450:539–547.
29. Carter D, Orr SL, Merino MJ. Intracystic papillary carcinoma of the breast: after mastectomy, radiotherapy or excisional biopsy alone. *Cancer*. 1983;52:14–19.
30. Leal C, Costa I, Fonseca D, et al. Intracystic (encysted) papillary carcinoma of the breast: a clinical, pathological, and immunohistochemical study. *Hum Pathol*. 1998;29:1097–1104.
31. Solorzano CC, Middleton LP, Hunt KK, et al. Treatment and outcome of patients with intracystic papillary carcinoma of the breast. *Am J Surg*. 2002;184:364–368.

32. Fayanju OM, Ritter J, Gillanders WE, et al. Therapeutic management of intracystic papillary carcinoma of the breast: the roles of radiation and endocrine therapy. *Am J Surg*. 2007;194:497–500.
33. Grabowski J, Salzstein SL, Sadler GR, et al. Intracystic papillary carcinoma: a review of 917 cases. *Cancer*. 2008;113:916–920.
34. Collins LC, Carlo VP, Hwang H, et al. Intracystic papillary carcinomas of the breast: a reevaluation using a panel of myoepithelial cell markers. *Am J Surg Pathol*. 2006;30:1002–1007.
35. Lefkowitz M, Lefkowitz W, Wargotz ES. Intraductal (intracystic) papillary carcinoma of the breast and its variants: a clinicopathological study of 77 cases. *Hum Pathol*. 1994;25:802–809.
36. Hill CB, Yeh IT. Myoepithelial cell staining patterns of papillary breast lesions: from intraductal papillomas to invasive papillary carcinomas. *Am J Clin Pathol*. 2005;123:36–44.
37. Esposito NN, Dabbs DJ, Bhargava R. Are encapsulated papillary carcinomas of the breast in situ or invasive? A basement membrane study of 27 cases. *Am J Clin Pathol*. 2009;131:228–242.
38. Nicolas MM, Wu Y, Middleton LP, et al. Loss of myoepithelium is variable in solid papillary carcinoma of the breast. *Histopathology*. 2007;51:657–665.
39. Harris KP, Faliakou EC, Exon DJ, et al. Treatment and outcome of intracystic papillary carcinoma of the breast. *Br J Surg*. 1999;86:1274.
40. Mulligan AM, O'Malley FP. Metastatic potential of encapsulated (intracystic) papillary carcinoma of the breast: a report of 2 cases with axillary lymph node micrometastases. *Int J Surg Pathol*. 2007;15:143–147.
41. Moriya T, Kozuka Y, Kanomata N, et al. The role of immunohistochemistry in the differential diagnosis of breast lesions. *Pathology*. 2009;41:68–76.

42. Ichihara S, Fujimoto T, Hashimoto K, et al. Double immunostaining with p63 and high-molecular-weight cytokeratins distinguishes borderline papillary lesions of the breast. *Pathol Int*. 2007;57:126–132.
43. Troxell ML, Masek M, Sibley RK. Immunohistochemical staining of papillary breast lesions. *Appl Immunohistochem Mol Morphol*. 2007;15: 145–153.
44. Tan PH, Aw MY, Yip G, et al. Cytokeratins in papillary lesions of the breast: is there a role in distinguishing intraductal papilloma from papillary ductal carcinoma in situ? *Am J Surg Pathol*. 2005;29:625– 632.
45. Douglas-Jones A, Shah V, Morgan J, et al. Observer variability in the histopathological reporting of core biopsies of papillary breast lesions is reduced by the use of immunohistochemistry for CK5/6, calponin and p63. *Histopathology*. 2005;47:202–208.
46. Shah VI, Flowers CI, Douglas-Jones AG, et al. Immunohistochemistry increases the accuracy of diagnosis of benign papillary lesions in breast core needle biopsy specimens. *Histopathology*. 2006;48:683– 691.
47. Saddik M, Lai R. CD44s as a surrogate marker for distinguishing intraductal papilloma from papillary carcinoma of the breast. *J Clin Pathol*. 1999;52: 862–864.
48. Tse GM, Tan PH, Ma TK, et al. CD44s is useful in the differentiation of benign and malignant papillary lesions of the breast. *J Clin Pathol*. 2005;58: 1185–1188.
49. Saddik M, Lai R, Medeiros LJ, et al. Differential expression of cyclin D1 in breast papillary carcinomas and benign papillomas: an immunohistochemical study. *Arch Pathol Lab Med*. 1999;123:152–156.
50. Renshaw AA, Derhagopian RP, Tizol-Blanco DM, et al. Papillomas and atypical papillomas in breast core needle biopsy specimens: risk of carcinoma in subsequent excision. *Am J Clin Pathol*. 2004;122:217–221.
51. Sahasrabudhe N, Beetles U, Coyne J. Accuracy of needle core biopsies in the diagnosis of papillary breast lesions. *Histopathology*. 2006;49:91.

52. Ko ES, Cho N, Cha JH, et al. Sonographically-guided 14-gauge core needle biopsy for papillary lesions of the breast. *Korean J Radiol.* 2007;8:206–211.
53. Carder PJ, Garvican J, Haigh I, et al. Needle core biopsy can reliably distinguish between benign and malignant papillary lesions of the breast. *Histopathology.* 2005;46:320–327.



Dictamen de Autorizado

Comité Local de Investigación y Ética en Investigación en Salud **3606** con número de registro **13 CI 09 010 173** ante
COFEPRIS

HOSPITAL DE GINECO OBSTETRICIA NUM. 4 LUIS CASTELAZO AYALA, D.F. SUR

FECHA **12/07/2016**

DR. VICTOR ALBERTO OLGUIN CRUCES

P R E S E N T E

Tengo el agrado de notificarle, que el protocolo de investigación con título:

FRECUENCIA DE LESIONES PAPILARES DE LA MAMA

que sometió a consideración de este Comité Local de Investigación y Ética en Investigación en Salud, de acuerdo con las recomendaciones de sus integrantes y de los revisores, cumple con la calidad metodológica y los requerimientos de Ética y de investigación, por lo que el dictamen es **A U T O R I Z A D O**, con el número de registro institucional:

Núm. de Registro

R-2016-3606-34

ATENTAMENTE

DR.(A). OSCAR MORENO ALVAREZ

Presidente del Comité Local de Investigación y Ética en Investigación en Salud No. 3606

IMSS

SEGURIDAD Y SOLIDARIDAD SOCIAL