
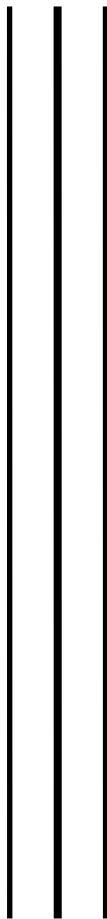




**UNIVERSIDAD NACIONAL AUTÓNOMA
DE MÉXICO**



**FACULTAD DE MEDICINA VETERINARIA
Y ZOOTECNIA**



**“ANÁLISIS DE LA PRESENCIA DE HERPESVIRUS EN
FIBROPAPILOMAS DE TORTUGAS MARINAS *Lepidochelys
olivácea* EN LAS PLAYAS DE ANIDACIÓN MORRO AYUTA Y
LA ESCOBILLA, OAXACA MÉXICO”**

T E S I S

**QUE PARA OBTENER EL TÍTULO DE:
MÉDICO VETERINARIO ZOOTECNISTA**

P R E S E N T A:

EDER OMAR CAMPOS GONZÁLEZ



DIRECTORES DE TESIS:

- M. en C. José Ramírez Lezama**
- M. en C. Estela Teresita Méndez Olvera**
- M. en C. Martha Harfush Meléndez.**

Ciudad Universitaria, CDMX

Agosto 2018



Universidad Nacional
Autónoma de México



UNAM – Dirección General de Bibliotecas
Tesis Digitales
Restricciones de uso

DERECHOS RESERVADOS ©
PROHIBIDA SU REPRODUCCIÓN TOTAL O PARCIAL

Todo el material contenido en esta tesis esta protegido por la Ley Federal del Derecho de Autor (LFDA) de los Estados Unidos Mexicanos (México).

El uso de imágenes, fragmentos de videos, y demás material que sea objeto de protección de los derechos de autor, será exclusivamente para fines educativos e informativos y deberá citar la fuente donde la obtuvo mencionando el autor o autores. Cualquier uso distinto como el lucro, reproducción, edición o modificación, será perseguido y sancionado por el respectivo titular de los Derechos de Autor.

AGRADECIMIENTOS

A la Facultad de Medicina Veterinaria y Zootecnia por mostrarme lo hermoso que es la carrera de Médico Veterinario, a la Universidad Autónoma Metropolitana donde desarrolle este maravilloso proyecto.

A mis asesores, el Dr. Pepeton, la Dra. Estelita, el Dr. Daniel y la Biol. Martha quienes depositaron su confianza en mí, y aunque fue un poco tardado pero no los defraudé.

Al Centro Mexicano de la Tortuga donde actualmente laboro, ya que sin las tortugas nada de esto se había podido llevar a cabo, al personal del área y amigos, a Don Beto, Carmelo, Pillo y a todos los voluntarios quienes formaron parte de esta investigación.

CONTENIDO

RESUMEN.....	1
INTRODUCCIÒN.....	2
JUSTIFICACIÒN.....	16
HIPÓTESIS.....	17
OBJETIVO GENERAL.....	17
OBJETIVOS ESPECÍFICOS.....	17
MATERIAL Y METODOS.....	17
RESULTADOS.....	24
DISCUSIÒN.....	34
CONSLUSIONES.....	38
PERSPECTIVAS Y RECOMENDACIONES.....	39
REFERENCIAS.....	41

LISTA DE FIGURAS

Figura 1. Arribada en El Santuario La Escobilla Oaxaca 2014.....	3
Figura 2. Esquema representativo de la tortuga marina <i>Lepidochelys olivacea</i> ...	5
Figura 3. Principales zonas de anidación de <i>Lepidochelys olivacea</i> a nivel mundial.....	5
Figura 4. Mapa representativo de la localización del Santuario de la Escobilla, Oaxaca México.....	18
Figura 5. Homología del iniciador GTHV pol-1 mediante el BLAST del NCBI.....	21
Figura 6. Homología del iniciador GTHVpol-2 mediante el BLAST del NCBI.....	22
Figura 7. Fotografía de un fibropapiloma localizado en la base de la aleta anterior derecha de una tortuga <i>Lepidochelys olivacea</i>	27
Figura 8. Fotografía de un fibropapiloma de aspecto verrugoso localizado en la base de la aleta anterior derecha de una tortuga golfina.....	27
Figura 9. Fotografía de un fibropapiloma de aspecto de forma de coliflor, localizado en la base de la aleta anterior de la tortuga.....	27
Figura 10. Fotografía de fibropapilomas localizados en la base de ambas aletas anteriores así como en la región cervical y párpados de la tortuga <i>Lepidochelys olivacea</i>	27
Figura 11. Los tumores encontrados en las tortugas marinas se distribuyen principalmente en la base de las aletas, parpados y cuello, sitios donde el macho entra en contacto con la hembra al momento del apareamiento.....	28
Figura 12. Fotomicrografía de un fibropapiloma. Estructuras eosinofílicas redondas, intranucleares con un halo periférico (40x).....	31
Figura 13. Fotomicrografía de un fibropapiloma. Estructura eosinofílica redonda, intranuclear, con un halo claro periférico (100x).....	31
Figura 14. Fotomicrografía de un fibropapiloma. Abundante infiltrado en dermis compuesto por linfocitos y escasos macrófagos, con distribución peribascular (40x).....	31
Figura 15. Fotomicrografía de un fibropapiloma. Hiperplasia epidermal papilar. Algunos queratinocitos del estrato espinoso y basal exhiben degeneración balanoide (10x).....	31

Figura 16. Fotomicrografía de un fibropapiloma. Se muestra la acantosis e hiperqueratosis con hiperplasia irregular epidermal (60x).....	32
Figura 17. Fotomicrografía de un fibropapiloma, observándose acantosis (10x).....	32
Figura 18. Fotomicrografía de un fibropapiloma. Estructuras parasitarias sobre el estrato córneo compatibles con epibiontes (10x).....	32
Figura 19. Gel de agarosa al 1% teñido con bromuro de etidio. Amplificación positiva de 5muestras con un producto de 441 pb, correspondiente a ADN de GTVH.....	33
Figura 20. Gel de agarosa al 1% teñido con bromuro de etidio. Amplificación positiva de una muestra con un producto de 441 pb, correspondiente a ADN de GTVH.....	33
Figura 21. Gel de agarosa al 1% teñido con bromuro de etidio. Amplificación positiva de 7 muestras con un producto de 441 pb, correspondiente a ADN de GTVH.....	33
Figura 22. Formato utilizado para la colección de datos en campo.....	40

LISTA DE CUADROS

Tabla 1. Características físicas de la tortuga marina <i>Lepidochelys olivacea</i>	4
Tabla 2. Zoometría y localización de tumores alojados en las tortugas marinas muestreadas en la playa Morro Ayuta Oaxaca.....	25
Tabla 3. Zoometría y localización de tumores alojados en las tortugas marinas muestreadas en la playa La Escobilla Oaxaca.....	26
Tabla 4. Estudio e interpretación histopatológica de las muestras obtenidas durante el muestreo en la playa Morro Ayuta.....	29
Tabla 5. Estudio e interpretación histopatológica de las muestras obtenidas durante el muestreo en la playa La Escobilla.....	29

I. “ANÁLISIS DE LA PRESENCIA DE HERPESVIRUS EN FIBROPAPILOMAS DE TORTUGAS MARINAS *Lepidochelys olivácea* EN LAS PLAYAS DE ANIDACIÓN MORRO AYUTA Y LA ESCOBILLA, OAXACA MÉXICO”

RESUMEN

CAMPOS GONZÁLEZ EDER OMAR. Determinación de la presencia de ADN de herpesvirus en muestras de fibropapiloma en tortuga marina *Lepidochelys olivacea*, de los campamentos tortugueros “La Escobilla” y “Morro Ayuta”, Oaxaca México. (Bajo la dirección de la M. en C. Martha Harfush Meléndez, M. en C. Estela Teresita Méndez Olvera, M. en C. José Ramírez Lezama).

El fibropapiloma es una neoplasia descrita en reptiles, principalmente en tortugas marinas, en estos animales es considerada una epidemia. En la tortuga verde (*Chelonia mydas*), la fibropapilomatosis se ha asociado el desarrollo de esta neoplasia con una infección por un herpesvirus (Green turtle herpes virus, GTVH). Con el fin de establecer esta asociación, en el presente trabajo se analizaron 20 fibropapilomas colectados de aletas y cuello de tortugas golfinas (*Lepidochelys olivacea*) que arribaron a las playas de Morro Ayuta y La Escobilla en el Estado de Oaxaca durante los meses de Diciembre-Enero en la temporada de anidación 2014. En el análisis histopatológico se observó que todos los tumores colectados mostraban acantosis, hiperqueratosis así como una proliferación fibroblástica e infiltrado inflamatorio mixto en la dermis, lo que corresponde histológicamente con fibropapiloma. Así mismo, mediante técnicas moleculares basadas en la PCR, se logró establecer la presencia de ADN del GTVH en 13 de las 20 muestras colectadas, lo que sugiere que el GTVH se asocia a fibropapilomas en tortugas golfinas.

II. INTRODUCCIÓN

Las tortugas marinas han existido durante más de 200 millones de años sobre la tierra, a lo largo de los cuales se han realizado avances referentes a su comportamiento migratorio, reproductivo, así como estudios sobre enfermedades que afectan a estos organismos con la finalidad de perpetuar esta especie en peligro de extinción (Guada H. 1998).

En el mundo existen siete especies de tortugas marinas, representadas por dos familias *Cheloniidae* y *Dermochelyidae*. En estas siete especies se incluyen a la tortuga caguama (*Caretta caretta*), verde (*Chelonia mydas*), carey (*Eretmochelys imbricata*), lora (*Lepidochelys kempii*), golfina (*Lepidochelys olivacea*), laúd (*Dermochelys coriacea*), la tortuga prieta o verde del pacífico (*Chelonia agassizii*), y la única especie que no llega a costas mexicanas, la tortuga aplanada (*Natator depressus*) (Eckert *et al.*, 2000).

La tortuga golfina, junto con la tortuga lora, son las únicas de todas las especies que tienen un comportamiento reproductivo que es altamente divergente, son las anidaciones sincrónicas y masivas denominadas “arribadas” que suceden a lo largo de varios días y en playas determinadas de todo el mundo. México cuenta con la principal zona de anidación conocida como el Santuario de la Escobilla en las costas del estado de Oaxaca, sin embargo en la playa de Morro Ayuta está en incremento el número de tortugas que llegan a anidar a esta zona oaxaqueña.



Fig. 1 Arribada en el Santuario La Escobilla Oaxaca donde se realizaron varios muestreos para esta investigación.

Para cuidado y protección de las tortugas marinas, la Norma Oficial Mexicana NOM-059-SEMARNAT-2010, Protección ambiental-Especies nativas de México de flora y fauna silvestres-Categorías de riesgo y especificaciones para su inclusión, exclusión o cambio-Lista de especies en riesgo; clasifica a la tortuga golfina como especie en peligro. La Comisión Nacional para el Conocimiento y Uso de la Biodiversidad (CONABIO) considera a la tortuga golfina como una especie vulnerable. Mientras que La Convención Internacional para el Trafico de Especies en Riesgo (CITES) coloca al género *Cheloniidae* spp. dentro del apéndice I, pero no menciona con claridad a la especie *Lepidochelys olivacea*, así mismo la Unión Internacional para la Conservación de la Naturaleza (IUCH) la cataloga dentro de su lista roja como una especie vulnerable. En estudios previos publicados por la SEMARNAT catalogan a la tortuga *L. olivacea* como una especie amenazada mas no en peligro de extinción (Danemann *et al.*, 2008).

TORTUGA GOLFINA (*Lepidochelys olivacea*)

Clasificación Taxonómica

Clase : *Reptilia*

Subclase: *Anápsida*

Orden : *Chelonia (Testudines)*

Suborden: *Cryptodira*

Familia: *Chelonidae*

Género: *Lepidochelys*

Especie: *Olivacea* (Eckert et al., 2000)

Tabla 1. Características físicas de la tortuga marina *Lepidochelys olivacea* (Eckert et al., 2000).

Caparacho	Corto y ancho pero más angosto y más alto que en <i>Lepidochelys kempii</i> . <i>Juveniles:</i> Alta proyección vertebral liso y ligeramente tectiforme (en forma de tienda de campaña). <i>Adultos:</i> de cinco a nueve pares de escudos costales (comúnmente seis a ocho) frecuentemente con una configuración asimétrica. Escudos ligeramente traslapados en inmaduros y sin traslape en adultos Longitud recta del carapacho (LRC) hasta 72 cm.
Cabeza	Ligeramente triangular. Ancho hasta 13 cm. Dos pares de escamas prefrontales
Extremidades	Presentan dos uñas en cada aleta aunque algunos adultos pueden perder la uña secundaria en las aletas delanteras
Coloración	<i>Juveniles:</i> El dorso es de color gris <i>Adultos:</i> Color verde olivo intermedio a oscuro en adultos; ventralmente <i>Juveniles:</i> Blanca <i>Adultos:</i> Amarillo crema
Plastrón	Con poro pequeño y distintivo cerca del margen posterior de cada uno de los cuatro escudos inframarginales.
Distribución	Se distribuye en aguas tropicales del Pacífico y Atlántico del Sur
Peso	Adultos: 35-50 kg

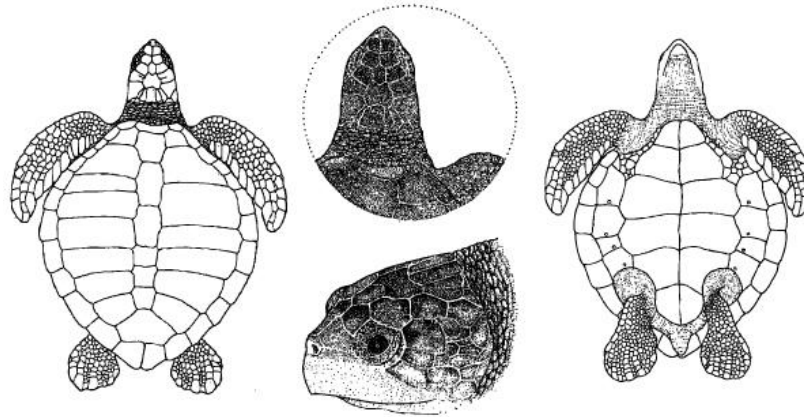


Fig. 2 Esquema representativo de la tortuga marina *Lepidochelys olivacea* adulta (Eckert *et al.* 2000).

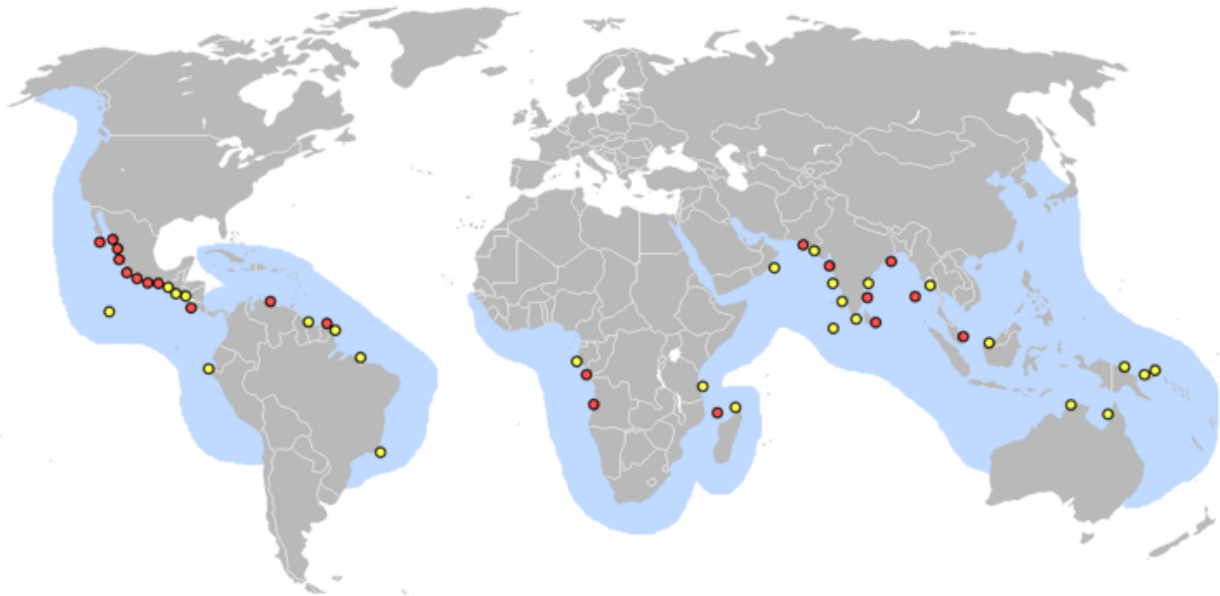


Fig. 3 Mapa mundial que representa las principales zonas de anidación de la tortuga marina *Lepidochelys olivacea*, mostrado en color naranja los sitios mas importantes del mundo (Eckert *et al.* 2000).

FUNCIONES Y CARACTERÍSTICAS DE LA PIEL EN LAS TORTUGAS

Al igual que en todos los animales, la piel de los quelonios marinos cumple las siguientes funciones que se describen a continuación:

- *Barrera.*- La función más importante de la piel es hacer posible un ambiente interno para todos los órganos manteniendo una barrera efectiva para la pérdida de agua, electrolitos y macromoléculas.
- *Protección ambiental.*- No permite la entrada de agentes físicos, químicos y microbiológicos.
- *Movimiento y forma.*- La flexibilidad, elasticidad y dureza de la piel proveen movimiento y forma.
- *Producción de estructuras anexas.*- La piel produce estructuras queratinizadas como la capa córnea de la dermis.
- *Regulación de la temperatura.*- La piel cumple un papel muy importante en la regulación de la temperatura corporal a través de la regulación de la circulación cutánea y las glándulas sudoríparas.
- *Depósito.*- La piel es un reservorio de electrolitos, agua, vitaminas, grasa, carbohidratos, proteínas y otras sustancias.
- *Inmunorregulación.*- Los queratinocitos, células de Langerhans y los linfocitos proveen protección contra el desarrollo de infecciones persistentes.
- *Pigmentación.*- Todos los procesos de la piel (formación de melanina, vascularización y queratinización) ayudan a determinar el color de la piel, la pigmentación de la piel ayuda a prevenir el daño proveniente de la radiación solar.
- *Acción antimicrobial.*- La superficie de la piel tiene propiedades antibacteriales y antifungales.
- *Percepción sensorial.*- La piel es el primer órgano sensitivo del tacto, presión, dolor, prurito, calor y frío.
- *Secreción.*- La piel es un órgano secretor a través de las glándulas sebáceas.
(Scott, *et al* 2001)

CLASIFICACION DE LOS EPITELIOS

Los epitelios son agregados celulares que cubren o revisten el cuerpo y las superficies de los órganos. Están constituidos por células relacionadas de manera muy cercana por su estructura, función o por ambas.

Las células epiteliales están modificadas para servir en múltiples funciones esenciales. Las funciones sensoriales son desempeñadas por los epitelios de diversas maneras.

El sistema nervioso procede de células epiteliales en especial de las células neuroectodérmicas; éstas pierden sus características epiteliales típicas y adquieren otras nuevas que las preparan de modo ideal para la comunicación intercelular. Las células epiteliales que se desempeñan como receptoras sensoriales son transductores de energía.

Otras células epiteliales como las que revisten los sistemas vascular y linfático aseguran que el intercambio funcional ocurra entre los conductos sanguíneo y linfático y el resto de células somáticas (Banks, 1996).

La clasificación y nomenclatura de los tejidos epiteliales se basa en el número de capas celulares sobrepuestas y en la forma predominante o superficial de las células que los constituyen. Un revestimiento epitelial puede ser simple, estratificado, y de transición (Banks, 1996).

El epitelio simple se clasifica según el tipo de células que predominan, el cual puede ser escamoso, cúbico o cilíndrico. Los epitelios estratificados reciben su nombre según la morfología de las células apicales o lumbinales: escamoso, cúbico o cilíndrico (Banks, 1996).

PIEL

La piel es una barrera eficaz entre el ambiente interno y externo; ayuda a prevenir la pérdida de agua, regulación de la temperatura, pérdida de electrolitos y macromoléculas, al tiempo que disminuye el ingreso de agentes físicos, químicos, y microbianos (Banks, 1996).

La accesibilidad inmediata de la piel para el examen clínico tiene gran importancia diagnóstica para las patologías cutáneas y de otros sistemas orgánicos.

Por su estructura, la piel se compone de dos capas. La externa o epidermis, es epitelial mientras que la subyacente, más gruesa o dermis se compone de tejido conectivo. Las dos capas forman una masa compacta que descansa sobre una capa subyacente de tejido conectivo, más laxo, el tejido subcutáneo, que a menudo es más rico en lípidos y relaciona la piel con estructuras más profundas (Geneser, 2000).

EPIDERMIS

Los quelonios presentan una piel altamente queratinizada. La epidermis es bastante gruesa para formar los escudos, los cuales hacen parte integral de la piel. Estos escudos proveen protección contra las abrasiones, juegan un papel importante en la permeabilidad y una de las características es que tienden a ser más gruesos a nivel dorsal que ventral (Malley, 2005).

La epidermis se desarrolla a partir del ectodermo (Banks, 1996) y tiene tres capas: la capa mas interna se denomina estrato germinativo y está conformado por células cuboides que producen la queratina y las siguen las células de la capa intermedia. La capa intermedia tiene una capa rica en lípidos que juegan un papel clave en proveer una barrera permeable contra el agua. El estrato más externo es decir el córneo es altamente queratinizado, el cual forma los escales. En reptiles hay dos tipos de queratina: la alfa queratina la cuál es flexible y la beta queratina que es exclusiva en reptiles y que provee la fuerza y dureza característica típica de esta especie. La beta queratina se encuentra en los caparazones, mientras que la alfa -queratina se encuentra entre los escudos (Bellairs, 1969).

La cubierta superficial del integumento, la queratina, es el producto de la transformación de la diferenciación de las células basales. Las células que sufren queratinización pierden el núcleo, se aplanan y se llenan con un producto secretado: la queratina. La queratina es una mezcla de proteínas de bajo contenido de azufre envueltas en una matriz amorfa rica en proteína (Banks, 1996).

La mayoría de de las especies de reptiles presenta además una capa más externa, fina, casi traslúcida y de superficie ornamentada: la epidermícula. La

epidermis presenta crecimiento cíclico y generalmente por cada muda se acumulan dos ciclos de crecimiento (Kardong, 1999).

DERMIS

Bajo la epidermis se encuentra la dermis, formando un estrato vasculonervioso el cual se desarrolla a partir del mesodermo (Banks, 1996), esta compuesta por tejido conectivo, vasos linfáticos, nervios y células pigmentadas. En los quelonios a nivel de la dermis presentan unos engrosamientos denominados osteodermos, los cuales son placas óseas que se fusionan con las vértebras para formar el caparazón (Bellairs, 1969).

Esta capa se separa de la epidermis por medio de una membrana basal típica y a su vez presenta dos zonas: una papilar y una reticular. La zona papilar o superficial se conforma hacia los contornos del estrato basal, contiene estructuras epidérmicas que se invaginan hacia la dermis. El espesor del tejido colágeno laxo en esta región es variable según las diferentes especies. La zona profunda o reticular presenta tejido colágeno denso (Banks, 1996).

En los procesos de inflamación, la reacción abarca respuestas nerviosas, vasculares, celulares y humorales al daño tisular. Ejemplos de agresiones a los tejidos son los traumatismos mecánicos, quemaduras o invasión de microorganismos. Por ello, las células inflamatorias, particularmente los polimorfonucleares y macrófagos, contienen y liberan enzimas capaces de degradar gran cantidad de macromoléculas biológicas, dichas enzimas ayudan a degradar células y materiales de la matriz que han sido dañados y pueden, en ciertos casos, extender su acción mas allá de la zona dañada.

En casos de daño limitado donde solo se pierde el epitelio superficial y el daño de membranas basales y el estroma es mínimo, a menudo la regeneración del epitelio parenquimatoso es imperfecta y, en consecuencia, aumenta el contenido de colágeno con distorsión de la relación epitelio-estroma, lo cual produce déficit funcionales. La fibrosis resultante puede provocar también estrechamiento de órganos tubulares y formación de adherencias entre las superficies mesoteliales.

La reacción de reparación tisular requiere, como mínimo, señales para la división y diferenciación celular, factores quimiotácticos y control de la síntesis y degradación de las proteínas de la matriz. En consecuencia, el daño tisular es seguido por una serie compleja de reacciones celulares y humorales interrelacionadas, que eliminan o neutralizan los agentes agresores, removiendo el tejido dañado y promoviendo la cicatrización (Weiss, 1999).

ENFERMEDADES DERMATOLÓGICAS EN TORTUGAS MARINAS

Las tortugas marinas presentan diferentes enfermedades cutáneas, las cuales son causadas principalmente por bacterias como la enfermedad de Shell Rot o “caparazón podrido”, que es causada por bacterias como *Klebsiella* sp, *Pseudomonas* sp. (Bennett, 2000). También existen enfermedades causadas por hongos, principalmente por el género *Fusarium urticae*.

Otras enfermedades cutáneas involucran a los virus, tales como la Enfermedad del Parche Gris o “Grey Patch Disease” y la fibropapilomatosis, la cual es causada por un herpesvirus (Herbst, 1994)

Los virus son patógenos intracelulares obligados; pueden reproducirse únicamente al invadir y hacerse cargo de otras células, ya que carecen de la maquinaria celular para la auto reproducción. Estos infectan a una amplia variedad de organismos: tanto eucariontes (animales, hongos y plantas) como procariontes (bacterias) (Madigan y Martinko, 2006).

En las tortugas marinas, un virus puede causar daño celular que permite a otros patógenos (especialmente bacterias y hongos) colonizar los tejidos saludables. El reptil puede eliminar la infección viral que inició el proceso de la enfermedad, y las bacterias u hongos son a menudo aislados en animales clínicamente enfermos. La relativa falta de estudios experimentales de infección en los reptiles hace difícil la determinación de los agentes patógenos que causan problemas (Mader, 2006).

Las tortugas marinas presentan una amplia variedad de patologías cutáneas que muchas veces han sido mas estudiadas en quelonios continentales. A continuación se referencian algunas de las que se han relacionado con ambientes marinos y dulceacuícolas.

ENFERMEDADES CAUSADAS POR VIRUS

Enfermedad Del Parche Gris (GPD), “Grey PatchDisease”

Es una enfermedad enzoótica producida por un virus tipo herpes marino (Dobbs, 2001), el cual se reportó por primera vez en una tortuga verde (*Chelonia mydas*) en una Isla de Oeste de la India británica en el año de 1975 (Cooper, 1981). Esta enfermedad se denomina “*Enfermedad del parche gris*” (GPD), debido al color grisáceo de las lesiones. El GPD se ha reportado con mayor frecuencia en tortugas de 60 a 80 días de nacidas y nunca se ha reportado en tortugas marinas en vida silvestre (Schwartz, 1974).

Los signos clínicos se presentan después de 3 semanas de haber adquirido el virus. Se caracteriza porque es una enfermedad de la piel que se expande con bastante rapidez (Banfield, 1972). Tiene una presentación papular y una presentación en forma de parches grises con bordes irregulares.

Las lesiones típicas del parche gris desaparecen generalmente antes del año de edad, es decir la enfermedad cursa con una alta morbilidad pero baja mortalidad (Schwartz, 1974).

A nivel de histopatología se presenta hiperqueratosis y acantosis de la epidermis. Frecuentemente las células de la capa más externa y media de la epidermis, contienen núcleos con cuerpos de inclusión basofílicos y cromatina marginada (Cooper, 1981), están aumentados de tamaño, de forma irregular y se encuentran separados del citoplasma de la célula, también se observan células gigantes multinucleadas (Ballesteros, 2002).

El diagnóstico presuntivo se puede hacer por la identificación de las lesiones típicas de la piel en animales jóvenes, la ruta de transmisión todavía no se ha determinado, pero se cree que es vía oral (Mader, 1996).

Hasta el momento no hay ningún tratamiento específico. Sin embargo las medidas profilácticas, como la disminución de stress, ayudan a reducir la mortalidad. La reducción de animales por tanque, mayor higiene en los acuarios, la calidad y temperatura óptima del agua, ayudan a disminuir la presentación de esta enfermedad (Mader, 1996).

Fibropapilomatosis

La enfermedad neoplásica global fue inicialmente descrita en la familia *Chelonidae*, especialmente en la tortuga verde (*Chelonia mydas*), pero también se ha referenciado en *Caretta caretta*, *Lepidochelys olivacea*, *Eretmochelys imbricata* y *Natator depressus* (Herbst, 1994). La fibropapilomatosis es una enfermedad descrita principalmente en las tortugas verdes (*Chelonia mydas*), cuyos primeros reportes oficiales se realizaron hace más de 50 años. Siendo descrita por primera vez por Smith y Coates en 1938 en el Acuario de Nueva York, en una tortuga verde, capturada cerca de Key West, Florida. Subsecuentemente Smith y Coates observaron la fibropapilomatosis en 3 de 200 tortugas verdes de vida libre capturadas fuera de la zona (Smith y Coates, 1938). El mismo año, Lucke describió tumores similares en tortugas verdes capturadas en Cabo Sable, Florida (Lucke, 1938). En 1958 se dio el primer reporte oficial del tumor en tortugas verdes en Hawaii, en una tortuga juvenil capturada en Kaneohe Bay, Oahu (Jacobson *et al.*, 1989). Un estudio local llevado a cabo por pescadores de la zona y el investigador G. Balasz sugirieron que la fibropapilomatosis en las tortugas verdes no existía previo a dicho reporte (Jacobson *et al.*, 1989). Después de esto, la enfermedad se ha venido reportando con un incremento de frecuencia en Hawaii (Herbst, 1994). En 1980, ocurrió una epidemia de fibropapilomatosis en un grupo de tortugas verdes adultas en una Granja de Tortugas en Gran Caimán y las Indias Británicas del Este (Herbst, 1994). En 1982, Ehrhart, Sindler y Witherington

documentaron el primer caso de fibropapilomatosis en el Lago de Río India, Florida (Herbst, 1994).

Hoy en día, la fibropapilomatosis en tortuga verde es probablemente la enfermedad infecciosa más estudiada en estos reptiles, tiene distribución mundial con un rango de prevalencia de hasta un 92% en algunas áreas. Las áreas de mayor prevalencia son las aguas poco profundas cerca de la orilla del mar y en muchos casos (pero no todos), los hábitats marinos están cerca de áreas de uso humano. Los animales más afectados son los juveniles y adultos, aún no se ha documentado en crías. Todavía permanece desconocida su etiología, aunque se ha identificado una estructura similar a un herpes virus en tortugas silvestres (Balasz y Jacobson, 1991) y en tortugas verdes de cautiverio (Herbst y Klein, 1995; Herbst *et al.*, 1999).

El Herpesvirus es transmitido por contacto directo con tortugas portadoras del virus, por vectores, o por contacto con sedimentos marinos suspendidos en el mar infectados con estas partículas virales (Curry *et al.*, 2000).

La fibropapilomatosis se caracteriza por causar múltiples tumores cutáneos benignos como papilomas, fibromas y fibropapilomas (Herbst *et al.*, 1999). También los herpesvirus han sido asociados con enfermedades de tortuga verde en crianza, como la dermatitis necrozante de tortugas recién nacidas y enfermedad de pulmón, tráquea y ojo, caracterizada por conjuntivitis, faringitis, traqueítis y neumonía (Coberley S. 2002).

La fibropapilomatosis de las tortugas marinas es una enfermedad debilitante caracterizada por múltiples fibropapilomas cutáneos benignos y ocasionalmente fibromas viscerales. Las lesiones tisulares se encuentran comúnmente en la conjuntiva y piel de la tortuga interfiriendo con la visión, locomoción y captura de alimento, mientras que los nódulos viscerales pueden alterar fatalmente la función normal de los órganos, obstruyendo el tracto gastrointestinal, la reducción de la capacidad respiratoria, etc. (Herbst. 1994).

Las neoplasias observadas se presentan como crecimientos epiteliales de unos pocos milímetros a 30 cm de diámetro, distribuidos en cuello, ojos, quijada, aletas; siendo mas grandes en animales mayores (Balazs, G. 1986).

Microscópicamente se observan múltiples áreas de leve hiperplasia epidérmica, soportada por una gran cantidad de tejido fibrovascular (Jacobson *et al.*, 1989). Existe una progresión de una forma proliferativa en los tumores tempranos a aquellos que son primariamente fibrosos que tienen una menor superficie verrugosa, con una mínima a moderada cantidad de pliegues y un mayor componente dérmico. En algunos casos se han observado pequeños huevos de trematodos espiróquidos en la dermis de los fibropapilomas (Aguirre, 1998), los cuales por un tiempo se consideraron como posibles agentes etiológicos de la enfermedad, pero estudios realizados posteriormente no pudieron demostrarlo (Herbst *et al.*, 1998).

En lo que se interpreta son las lesiones tempranas, se han visto cambios vacuolares de las células epidérmicas en el estrato basal. En los tumores más avanzados se han encontrado áreas focales de degeneración globosa de las células epidérmicas junto con las inclusiones intranucleares (Herbst, 1994; Coberly *et al.*, 2002). En cuanto a la ruta exacta de transmisión en vida libre es desconocida, experimentalmente, se puede transmitir por escarificación de la piel o inyecciones cutáneas (Herbst *et al.*, 1995). El diagnóstico de la enfermedad se realiza mediante biopsias examinadas en el microscopio de luz con la tinción de hematoxilina y eosina, demostrando las características principales del tumor. No hay una prueba diagnóstica que detecte la enfermedad subclínica o latente.

Para el control, no hay un método de manejo de la enfermedad en las poblaciones en vida libre. Se pueden tratar las tortugas afectadas individualmente por medio de cirugía pero esto es poco práctico a manera de control de la enfermedad (Herbst, 1994).

Hasta hace poco, la fibropapilomatosis se había limitado a las tortugas verdes, sin embargo, Mader (2006) menciona en su investigación que la enfermedad se

encuentra ahora en todas las especies de tortugas marinas a excepción de la tortuga laúd. Sin embargo, Huertas. (2003) publica el primer registro oficial de una tortuga laúd. Hoy en día, los tumores se han reportado en las siete especies de tortugas marinas (Huertas *et al.*, 2003).

No obstante, la fibropapilomatosis se asocia a diferentes factores, el género de sanguijuelas *Ozobranchus* está asociado con la transmisión de cierto tipo de herpes virus de los quelonios marinos, relacionado con “*la enfermedad del parche gris*”, y con el virus causante de la fibropapilomatosis.

Investigaciones recientes han demostrado que las sanguijuelas de este género, tienen cadenas de ADN altamente virales, lo cuál indica que es un vector mecánico de la fibropapilomatosis (Greenblat *et al.*, 2004).

Se ha hipotetizado que el papel del vector (sanguijuela), solamente se limita a una transmisión mecánica de la fibropapilomatosis, de tejidos epiteliales contaminados con partículas virales a animales sanos (Greenblat *et al.*, 2004).

Una de las posibilidades para que las sanguijuelas adquirieran el virus, es a través de la ingesta de una cantidad considerable de tejido infectado, o por medio del consumo de sangre durante un estado virémico del virus (Greenblat *et al.*, 2004). Sin embargo estudios histológicos, inmunohistoquímicos y serológicos han demostrado la asociación del herpesvirus directamente con la fibropapilomatosis ya que han sido detectados genes del herpesvirus en tumores de piel y viscerales por medio de cultivos (Hickerson, 1996).

Un interesante aporte de Aguirre en el 2002, mediante exámenes de hematología, midiendo puntualmente los niveles de cortisol de las tortugas con fibropapilomatosis severa, menciona que los organismos se encuentran en estado de estrés e inmunosupresión, originando principalmente anemias, siendo la inmunosupresión en tortugas marinas, una consecuencia y no un pre-requisito para la presentación de los fibropapilomas.

III. JUSTIFICACIÓN

La fibropapilomatosis es una lesión cada vez más frecuente en las poblaciones de tortugas marinas del género *Lepidochelys olivacea* que anidan en las playas del Estado de Oaxaca, México. En el caso de las tortugas verdes el desarrollo de este tipo de neoplasias se ha asociado a una infección con herpesvirus, sin embargo en el caso de la tortuga golfina esto no ha sido posible. Si bien existen reportes de la presencia de infecciones por herpesvirus en animales de vida libre, no se ha establecido su asociación con el desarrollo de la fibropapilomatosis. La causa de la enfermedad todavía permanece desconocida, a pesar de las numerosas investigaciones que se han realizado en busca de su etiología, conocer lo anterior es necesario con el fin de procurar el bienestar y supervivencia de especies protegidas por la Convención del Tratado Internacional de Especies en Peligro de Extinción de Flora y Fauna Silvestre (CITES). Es importante el análisis de posibles efectos negativos para la salud humana, ya que, aunque es ilegal el consumo de cualquier producto derivado de la tortuga marina, existen comunidades donde el consumo continúa y no se ha investigado que efectos puede tener en el hombre el consumo de carne o huevos de una tortuga enferma. Así mismo es importante desarrollar programas de prevención, control y tratamiento a corto y largo plazo, de lo contrario, la fibropapilomatosis podría ocasionar una pérdida grave de individuos en vida libre afectando la estructura de las poblaciones de vida silvestre.

En las tortugas marinas los estudios son aún más problemáticos, ya que prácticamente todas las especies están amenazadas y la investigación experimental está muy restringida y limitada por las leyes internacionales.

IV. HIPOTESIS

Se identificará ADN del GTHV (Green turtle herpesvirus) en muestras de fibropapiloma cutáneo obtenidas de tortugas marinas *Lepidochelys olivacea*.

V. OBJETIVO GENERAL

Determinar la presencia de ADN del GTHV en muestras de fibropapilomas cutáneos mediante la técnica de PCR e histopatología, con el fin de evidenciar la presencia de ADN viral y el desarrollo de fibropapilomas cutáneos en tortugas marinas *Lepidochelys olivacea*.

VI. OBJETIVOS ESPECIFICOS

- ✓ Analizar mediante histopatología piel con fibropapiloma de tortuga golfina.
- ✓ Extraer ADN de las muestras de fibropapiloma para ampliar regiones específicas de los Herpesvirus utilizando iniciadores degenerados.
- ✓ Analizar los resultados obtenidos para relacionar la presencia de ADN viral con el desarrollo de fibropapilomas cutáneos en tortugas golfinas.

VII. MATERIAL Y MÉTODOS

Obtención y procesamiento del material biológico

El desarrollo de este protocolo se llevó a cabo bajo la aprobación del Comité Institucional para Cuidado y Uso de los Animales de Experimentación de la Facultad de Medicina Veterinaria y Zootecnia de la Universidad Nacional Autónoma de México. Este trabajo cuenta con el permiso de colecta de SEMARNAT SGPA/DGVS11741/13.

Las muestras se colectaron en la playa de Escobilla, en el estado de Oaxaca, en el pacífico mexicano, del mismo modo se colectaron de la playa Morro Ayuta, situada en el mismo estado, ambos pertenecientes al Centro Mexicano de la

Tortuga, durante la 4ª y 5ª arribada de la temporada de anidación 2014, se llevaron a cabo recorridos nocturnos abarcando una distancia de 5 km en cada playa.

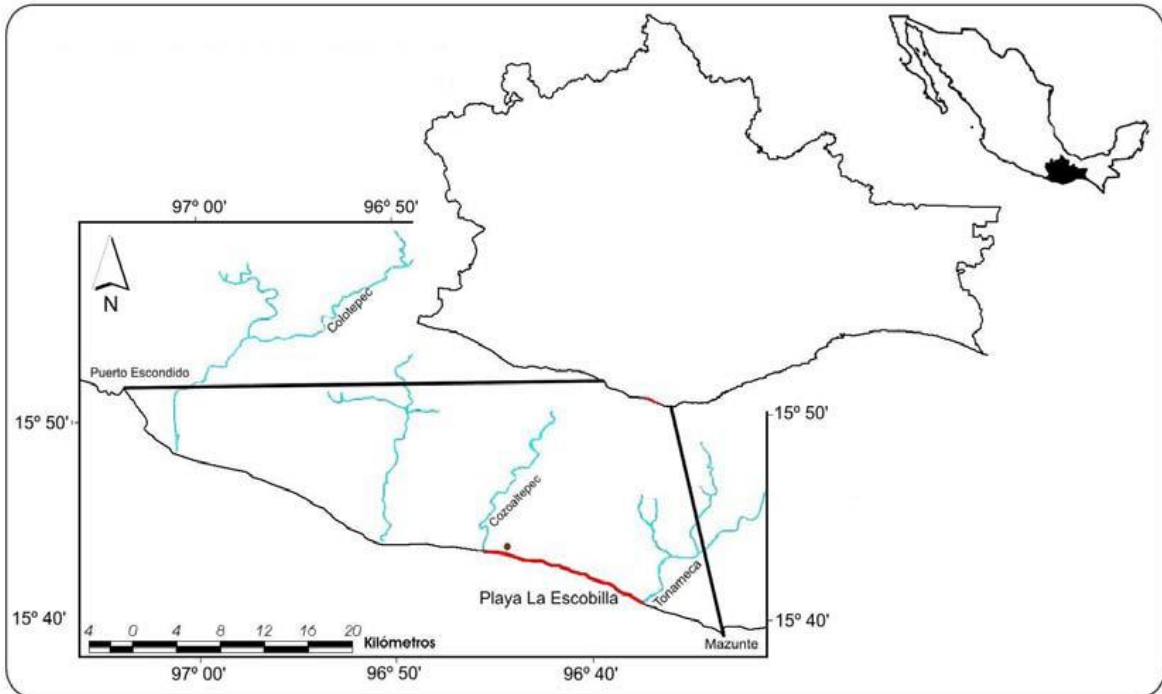


Fig. 4 Mapa representativo de la localización del Santuario de la Escobilla, Oaxaca México.

EXAMEN FÍSICO

A las tortugas con tumores incluidas en el estudio, se les realizó primeramente un examen físico, el cual incluyó una serie de mediciones morfométricas-anatómicas (Eckert *et al.*, 2000). Las medidas que se tomaron fueron las siguientes: largo curvo del caparazón (LCC), ancho curvo del caparazón (ACC), así como la localización de los tumores y la longitud del mismo, comparando con los ejemplares aparentemente sanos, así mismo se visualizó la condición corporal de tortugas con y sin tumores durante todo el recorrido por la zona de anidación.

La piel es el tejido sólido más común para las biopsias, para este muestreo se utilizó hidrocloreto de lidocaína al 2% la cual se aplicó a manera de infiltrado alrededor del sitio de muestreo. El sitio de obtención de la muestra se limpió quirúrgicamente con etanol al 70% y Yodo, posteriormente se aplicó cicatrizante para favorecer este proceso (Eckert *et al* 2000). En este muestreo se colectaron un total de 20 biopsias de los animales seleccionados los cuales presentaban lesiones sugerentes a fibropapiloma, de cada una de las muestras recolectadas para este estudio, una porción se preservó en formol tamponado al 10% para su estudio histopatológico que posteriormente se procesaron con el método de rutina y de Hematoxilina y Eosina (H&E); Así mismo un fragmento del mismo tumor fue preservado en glutaraldehído al 2.5% el cual posteriormente fue procesado para microscopia electrónica de transmisión, y el resto de la muestra se mantuvo en etanol al 70% para su posterior extracción de ADN.

EXTRACCION DE ADN

Con el fin de extraer ADN de cada uno de los tumores se utilizó una adecuación del protocolo de Lu *et al.*, 2000 que consiste en tomar 200 mg de tejido, fragmentarlo hasta obtener pequeñas partes, las cuales fueron depositadas en tubos tipo Falcon de 1.5 mL. En estos tubos se añadió 500 µL de buffer de lisis (25 Mm Tris HCL pH 8.0, 25 Mm EDTA pH 8.0, 400 mMNaCl, 2% Sarcosyl) y 10 µL de proteinasa K (20mg/ml).

Esos tubos fueron mantenidos en baño maría con movimiento a 56°C durante 3 horas. Posteriormente, se llevó a cabo una centrifugación a 2,500 rpm durante 15 minutos y se recuperó el sobrenadante. Se añadió al sobrenadante 500µL de fenol-cloroformo-alcohol isoamílico (25:24:1) y el tubo fue agitado vigorosamente con ayuda de un agitador tipo vórtex, para después centrifugarlo a 10,000 rpm durante 2 minutos. Posteriormente el sobrenadante fue transferido a un nuevo tubo donde se le adicionó 500 µL de cloroformo y nuevamente fue agitado vigorosamente con ayuda de un agitador mecánico tipo vórtex.

Posteriormente la muestra se centrifugó a 10,000 rpm durante 2 minutos, el sobrenadante se colocó en un tubo nuevo y se adicionó 50 µL de acetato de sodio (3M, pH 6.0), así mismo se adicionó 5 µL de acrilamida lineal para ADN y 1 mL de etanol al 100% frío y se dejó incubar durante 5 minutos en hielo. Posteriormente la muestra fue centrifugada a 13,000 rpm a 4°C, durante 15 minutos, se decantó el sobrenadante y se conservó la pastilla, finalmente se adicionó 1 mL de etanol al 70% frío teniendo precaución de no suspender la pastilla y dejó en reposo durante 5 minutos en hielo. La muestra fue centrifugada a 13,000 rpm a 4°C durante 15 minutos, se eliminó el sobrenadante y la pastilla se dejó secar durante 10 minutos a temperatura ambiente. Para culminar con el protocolo se suspendió la pastilla en 50 µL de TE (Tris 10mM, EDTA 1mM pH 8.0).

Para la detección específica del GTVH se utilizó un par de iniciadores (GTVH pol) que amplificaron un fragmento de 441 pares de bases, el cual está ubicado en la región amino entre los pares de bases 1945 y 2370, del gen que codifica para la polimerasa del GTVH. La secuencia de los iniciadores utilizados son los siguientes:

GTVHpol-1 5'-AGCATCATCCAGGCCCAATCT-3'

GTVHpol-2 5'CCAGTTCCGGCGCGTCG-3'

La homología de este par de iniciadores fue comprobada por medio de la base de datos BLAST del NCBI (National Center of Biotechnology Information), de tal manera que para el iniciador GTVHpol-1 5' AGCATCATCCAGGCCCAATCT-3 la homología se muestra en la siguiente figura:

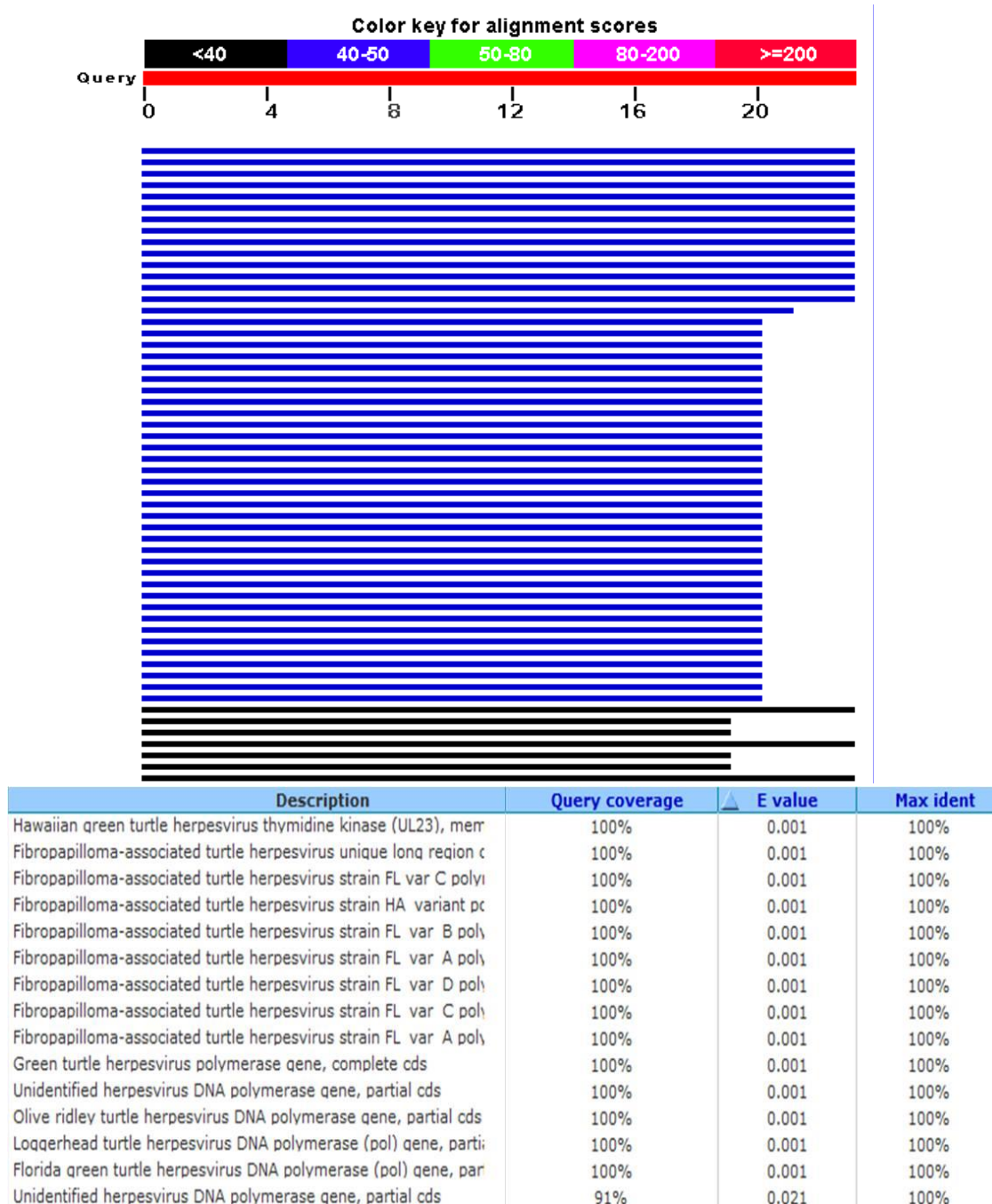



Figura 5. Homología del primer GTHVpol-1 mediante el BLAST del NCBI.

Para el iniciador GTVHpol-2 5'CCAGTTCCGGCGCGTCG-3' la homología reportada es la siguiente:



Description	Query coverage	E value	Max ident
Hawaiian green turtle herpesvirus thymidine kinase (UL23), merr	100%	2.5	100%
Fibropapilloma-associated turtle herpesvirus unique long region c	100%	2.5	100%
Fibropapilloma-associated turtle herpesvirus strain FL var C poly	100%	2.5	100%
Fibropapilloma-associated turtle herpesvirus strain HA variant pc	100%	2.5	100%
Fibropapilloma-associated turtle herpesvirus strain FL var B poly	100%	2.5	100%
Fibropapilloma-associated turtle herpesvirus strain FL var A poly	100%	2.5	100%
Fibropapilloma-associated turtle herpesvirus strain FL var C poly	100%	2.5	100%
Fibropapilloma-associated turtle herpesvirus strain FL var A poly	100%	2.5	100%

Figura 6. Homología del primer GTHVpol-2 mediante el BLAST del NCBI.

Las condiciones del ciclo fueron las siguientes: desnaturalización inicial de 95°C por 5 minutos, 30 ciclos de desnaturalización por 1 minuto, alineamiento a 66°C por 1 minuto y extensión de 72°C por 1 minuto y extensión final de 72°C por 5 minutos.

CUANTIFICACION DEL ADN

El ADN se cuantificó por medio de un espectrofotómetro (ULTrospec 3000 Pharmacia Biotech), se añadieron 2µL de TE (Tris 10 mM, EDTA 1mM pH 8.0) y 2 µL del ADN a cuantificar (muestras fibropapiloma). Se observó la integridad y pureza del ADN, mediante un gel de agarosa al 1% teñido con bromuro de etidio. A las muestras de ADN que presentaron ARN se les añadió 5 µL de RNAsa y se mantuvieron a 37°C durante media hora. Las muestras se refrigeraron hasta su uso.

ANALISIS HISTOPATOLOGICO

Las muestras se fijaron en formalina amortiguada al 10% a pH 7.2 para su estudio histopatológico en el departamento de patología de la FMVZ UNAM. Cada una de las muestras se introdujo en cápsulas previamente identificadas y posteriormente procesadas mediante el método histopatológico de rutina, el cual consiste en los procesos de deshidratación, aclaración e infiltración. Posteriormente se incluyeron en parafina para su corte en el microtomo. Una vez realizado este proceso fueron teñidas con hematoxilina y eosina (HE) y posteriormente se observaron en un microscopio fotónico para su interpretación histopatológica.

VIII. RESULTADOS

PATOLOGÍA

APARIENCIA MACROSCÓPICA

De las 20 tortugas que presentaron el tumor, 6 tenían sólo un tumor en el cuerpo y 14 tortugas tuvieron más de 2 tumores hasta un máximo de 8 tumores en una misma tortuga.

Los sitios anatómicos en orden de mayor a menor frecuencia con tumores fueron: cabeza y cuello (16 tumores), cuello (13 tumores), región base aleta izquierda (9 tumores), región base aleta derecha (7 tumores), aletas posteriores (2) y cola (1).

Los tumores extirpados fueron masas individuales o múltiples cuyos diámetros oscilaron entre 1 a 16 cm de longitud. Algunas masas tenían aspectos verrugosos y de consistencia blanda, con coloración blanco-rosada. Las masas grandes y con mayor estado de madurez tenían apariencia de coliflor, consistencia dura y una coloración verde-grisácea. Las lesiones más grandes estaban frecuentemente ulceradas y necróticas.

Los resultados obtenidos de los muestreos que se llevaron a cabo en las playas de anidación Morro Ayuta y La Escobilla a 20 ejemplares de tortuga marina *Lepidochelys olivacea* (9 ejemplares y 11 respectivamente) se muestran en las siguientes tablas:

Tabla 2. Zoometría y localización de tumores alojados en las tortugas marinas muestreadas en la playa Morro Ayuta Oaxaca.

Primer muestreo playa Morro Ayuta				
Identificación	LCC	ACC	Ubicación lesión	Extensión lesión
1	57 cm	42 cm	1.-Cuello 2.- Aleta anterior izquierda.	1.- 6*3 cm 2.- 15*7 cm

2	60 cm	44 cm	1.- Base de aletas anteriores.	1.- 7*5 cm (izq) 9*2 cm
3	64 cm	40 cm	1.- Cuello.	13*7 cm
4	71 cm	56 cm	1.- Base aleta anterior izquierda.	1.- 16*5 cm
5	66 cm	50 cm	1.- Parpado derecho 2.- Cuello 3.- Aletas posteriores.	1.- 3*2 cm 2.- 8*4 cm 3.- 8*6 cm (izq) 10*7 cm
6	71 cm	53 cm	1.- Base de aletas anteriores.	1.- 7*5 cm (izq) 10*6 cm
7	63 cm	42 cm	1.- Cuello 2.- Base aleta anterior izquierda 3.- Pico.	1.- 16*7 cm 2.- 10*4 cm 3.- 5*3 cm
8	53 cm	40cm	1.- Cuello	5*2 cm
9	50 cm	41 cm	1.- Base aleta anterior derecha	2*2 cm

Tabla 3. Zoometría y localización de tumores alojados en las tortugas marinas muestreadas en la playa La Escobilla Oaxaca.

Segundo muestreo playa La Escobilla				
Identificación	LCC	ACC	Ubicación lesión	Extensión lesión
1	75 cm	63 cm	1.- Base aleta anterior izquierda	1.- 10*2 cm
2	78 cm	61 cm	1.- Cuello 2.- Base aleta anterior izquierda	1.- 5*3 cm 2.- 7*5 cm

3	69 cm	45 cm	1.- Base aletas anteriores	1.- 5*3 (izq) 4*4 cm
4	76 cm	60 cm	1.- Cuello 2.- Base aleta anterior derecha	1.- 9*6 cm 2.- 7*3 cm
5	69 cm	45 cm	1.- Aleta posterior derecha 2.- Cuello 3.- Párpados	1.- 8*4 cm 2.- 6*4 cm 3.- 1*1 cm
6	61 cm	45 cm	1.- Cuello	1.- 6*4 cm
7	63 cm	48 cm	1.- Cuello 2.- Cola	1.- 5*3 cm 2.- 3*3 cm
8	69 cm	49 cm	1.- Cuello 2.- Base aleta anterior derecha	1.- 6*4 cm 2.- 7*5 cm
9	63 cm	50 cm	1.- Cuello	1.- 2*2 cm
10	55 cm	46 cm	1.- Cuello	1.- 4*2 cm
11	47 cm	39 cm	1.- Base aletas anteriores	1.- 2*2 cm (izq), 3*2 cm.

En el examen físico realizado a los ejemplares marinos se observó dermatitis en los sitios donde se localizaban los tumores, así mismo, se hace mención de la ubicación de las lesiones, las cuales en su mayor porcentaje son en aletas y cuello, sitios donde el macho tiene contacto directo con la hembra al momento del apareamiento.

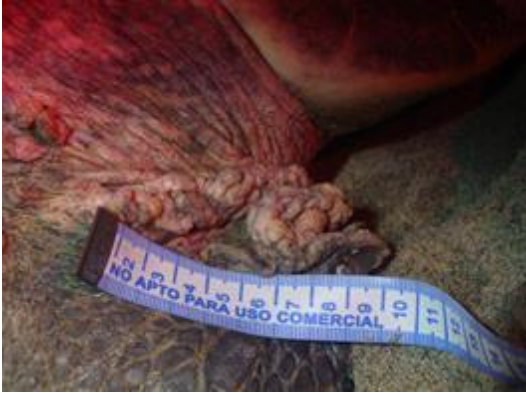

Fig. 7 Fotografía de un fibropapiloma localizado en la base de la aleta anterior derecha de una tortuga *Lepidochelys olivácea*

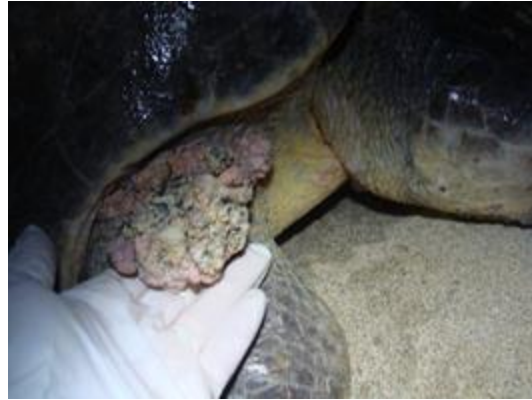

Fig. 8 Fotografía de un fibropapiloma de aspecto verrugoso localizado en la base de la aleta anterior derecha de una tortuga golfina.

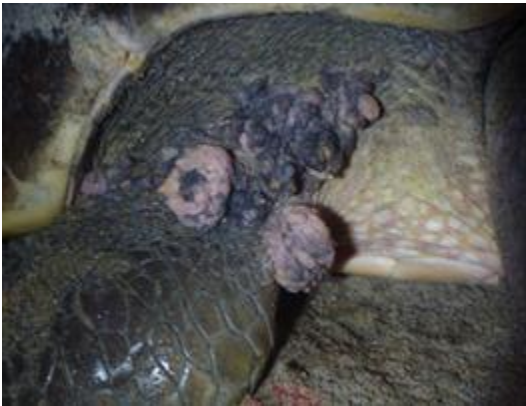

Fig. 9 Fotografía de un fibropapiloma con aspecto de coliflor, localizado en la base de la aleta anterior de la tortuga. y párpados en tortuga *L. Olivácea*.



Fig. 10 Fotografía de fibropapilomas localizados en la base de ambas aletas anteriores así como en la región cervical



Fig. 11 Los tumores encontrados en las tortugas marinas se distribuyen principalmente en la base de las aletas, párpados y cuello, sitios donde el macho entra en contacto con la hembra al momento del apareamiento.

HISTOPATOLOGIA

El estudio e interpretación histopatológica de las muestras obtenidas en el primer y segundo muestreo en las diferentes playas de anidación de la tortuga golfina, se llevaron a cabo en las instalaciones del departamento de patología de la Facultad de Medicina Veterinaria y Zootecnia de la Universidad Nacional Autónoma de México y se muestran en las siguientes tablas:

Primer muestreo Playa Morro Ayuta	
Identificación*	Descripción de la muestra.
344	Presencia de costras.
345	Presencia de parásitos, múltiples focos inflamatorios en dermis constituido por linfocitos y macrófagos.
346	Discretos focos inflamatorios constituidos por macrófagos y linfocitos.
347	Discretos focos inflamatorios constituidos por macrófagos y linfocitos.
348	Presencia de costras.
349	Múltiples focos inflamatorios en dermis constituidos por linfocitos y macrófagos.
350	Presencia de epibiontes.
351	Presencia de epibiontes
352	Discretos focos inflamatorios constituidos por macrófagos y linfocitos.

Tabla 4. Estudio e interpretación histopatológica de las muestras obtenidas durante el muestreo en la playa Morro Ayuta.

Segundo muestreo Playa La Escobilla	
Identificación*	Descripción de la muestra.
353	Presencia de múltiples focos inflamatorios en dermis constituido por linfocitos y macrófagos.
354	Presencia de parásitos, múltiples focos inflamatorios en dermis constituido por linfocitos y macrófagos.
355	Múltiples focos inflamatorios constituidos por macrófagos y linfocitos.
356	Discretos focos inflamatorios constituidos por macrófagos y linfocitos.
357	Presencia de epibiontes.
358	Múltiples focos inflamatorios en dermis constituidos por linfocitos y macrófagos.
359	Múltiples focos inflamatorios en dermis constituidos por linfocitos y

	macrófagos.
360	Múltiples focos inflamatorios en dermis constituidos por linfocitos y macrófagos.
457	Discretos focos inflamatorios constituidos por macrófagos y linfocitos.
458	Presencia de costras.
459	Presencia de epibiontes.

Tabla 5. Estudio e interpretación histopatológica de las muestras obtenidas durante el muestreo en la playa La Escobilla.

*el número de identificación indica el número con el que fue registrado dentro de la bitácora de trabajo del departamento de patología de la FMVZ-UNAM.

Histológicamente la piel normal de las tortugas tiene dos capas: la epidermis y la dermis, está compuesta de dos estratos: córneo y espinoso. El estrato córneo está compuesto de unas 2 a 4 capas de queratina. El estrato espinoso está formado por epitelio estratificado escamoso y compuesto de unas 4 a 7 células de grosor. (Hargis, 1995; Scott *et al.*, 2001).

En el diagnóstico clínico se observó en casi todas las tortugas inflamación de la piel (dermatitis), acompañado de lesiones lo cuál indica una pérdida de la epidermis, compatible con trauma físico o con procesos patológicos severos.

Con los análisis histopatológicos obtenidos de todos los muestreos se encontró que en un alto porcentaje, las muestras de piel presentaban cambios histomorfológicos muy similares, tales como múltiples focos inflamatorios los cuales son constituidos principalmente por macrófagos y linfocitos; proyecciones papilares exofílicas de la dermis, acantosis e hiperqueratosis, todo esto a causa de una reacción inmunitaria normal hacia algún agente extraño, razón determinante para realizar estudios de biología molecular (PCR) para comprobar uno de los causantes de dicha lesión, así mismo, se observan inclusiones intranucleares eosinofílicas. Todos los animales que presentaron una dermatitis, fue a consecuencia de una presencia de focos inflamatorios a excepción de siete ejemplares los cuales, presentan la lesión, pero la causa principal es la presencia de costras y parásitos (epibiontes).

En algunos tumores, sobre la epidermis, se observaron estructuras parasitarias compatibles con epibiontes de genero sin identificar (figura 18). En otras dos muestras diferentes, en algunos queratinocitos se observaron estructuras intranucleares eosinófilas refringentes compatibles con inclusiones virales (figura 12).

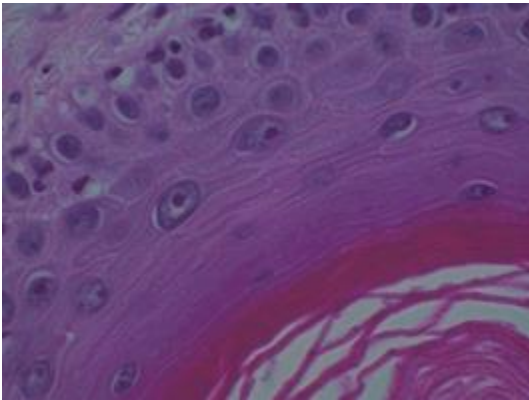


Fig. 12 Fotomicrografía de un fibropapiloma. Estructuras eosinofilicas redondas, intranucleares con un halo claro periferico (40x).

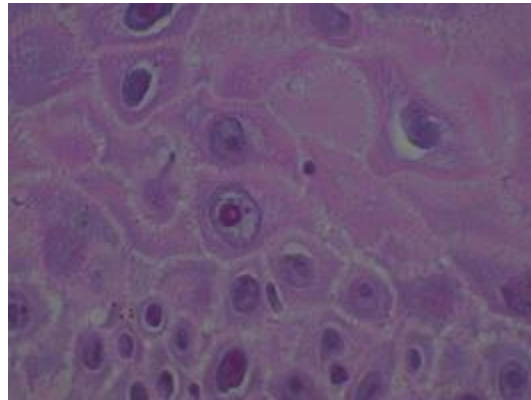


Fig. 13 Fotomicrografía de un fibropapiloma. Estructura eosinofilica redonda, intranuclear, con un halo claro periferico (100x).

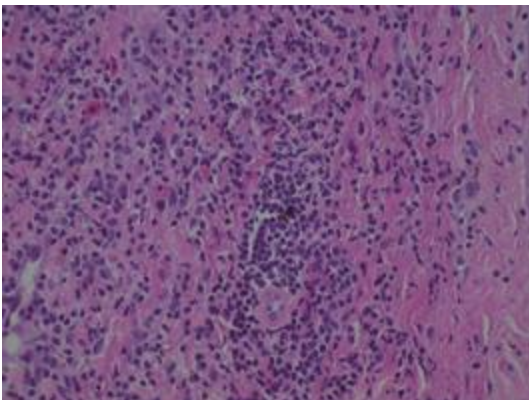


Fig. 14 Fotomicrografía de un fibropapiloma. Abundante infiltrado en dermis compuesto por linfocitos y escasos macrófagos, con distribución perivascular (40x)

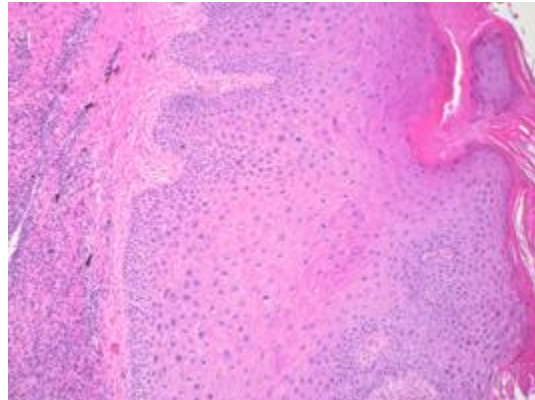


Fig. 15 Fotomicrografía de un fibropapiloma. hiperplasia epidérmica papilar. Algunos queratinocitos del estrato espinoso y basal. Exhiben degeneración balanoide (10x).

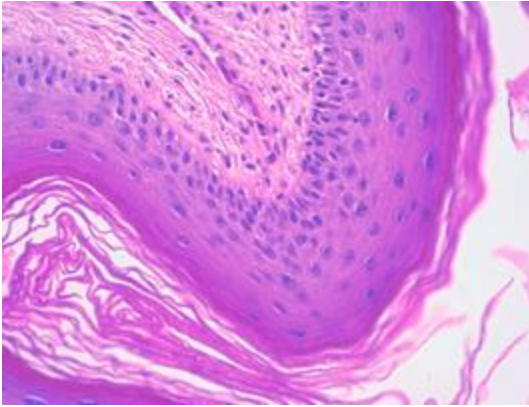


Fig. 16 Fotomicrografía de un fibropapiloma, En la cual se muestra la acantosis (60x).

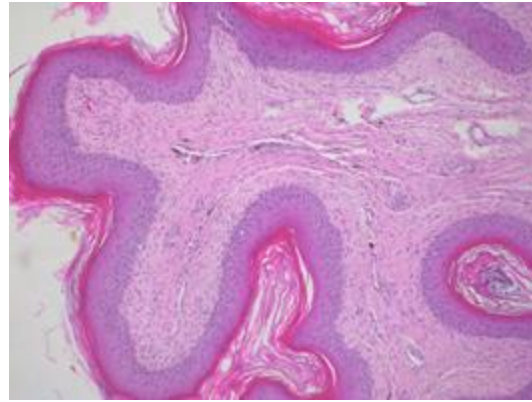


Fig. 17 Fotomicrografía de un fibropapiloma, con hiperplasia irregular epidermal (10x)

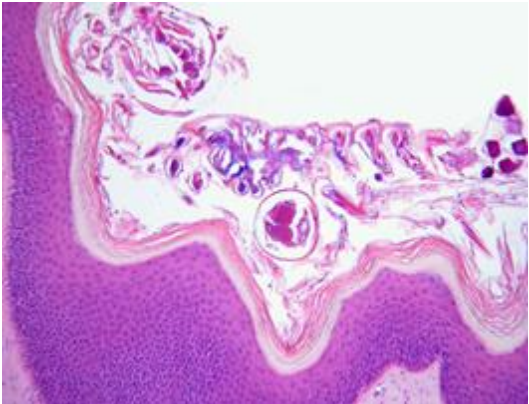


Fig 18. Fotomicrografía de un fibropapiloma. Estructuras parasitarias sobre el estrato córneo compatibles con epibiontes (10x).

RESULTADOS DEL ESTUDIO MOLECULAR

Cada tumor se dividió en tres porciones semejantes, una porción de cada tumor se utilizó para su estudio molecular, de tal modo que se analizaron 20 muestras de tumores para la detección específica del GTVH mediante la técnica de PCR. Se utilizó un par de iniciadores que codifican a la polimerasa de GTVH. Del total de muestras sólo 13 amplificaron el fragmento de 441 pares de bases, correspondiente al gen de la polimerasa de GTVH, Se confirma que la carga viral en estos tumores encontrados en ambas playas fue lo suficientemente alta, lo que permitió ser amplificadas mediante esta técnica molecular, dando como resultado,

el 65 % de muestras positivas del total colectadas. Los trece amplificados se muestran en las siguientes imágenes:

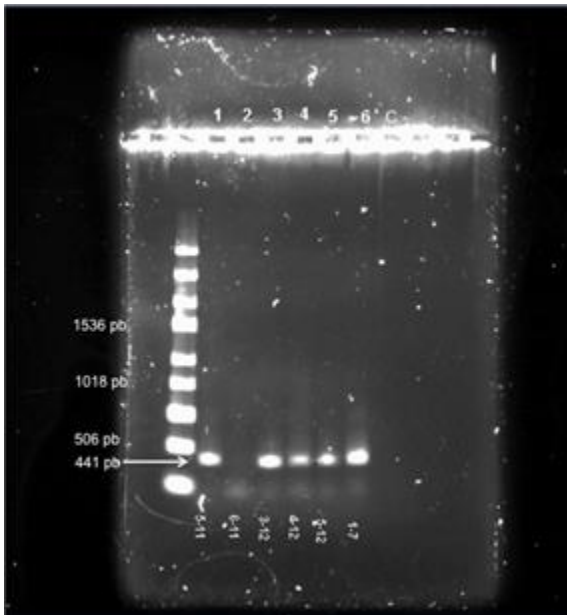


Fig. 19. Gel de agarosa al 1% teñido con bromuro de etidio. Amplificación positiva de muestras con un producto de 441 pb, Correspondiente a ADN de GTVH.

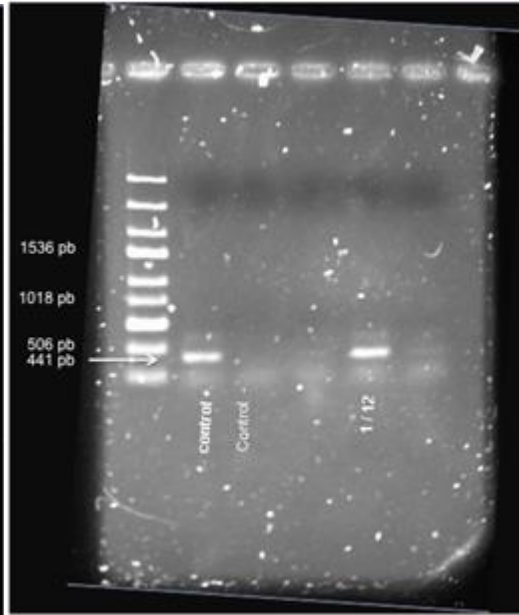


Fig. 20. Gel de agarosa al 1% teñido con bromuro de etidio. Amplificación positiva de una muestra con un producto de 441 pb Correspondiente a ADN de GTVH.

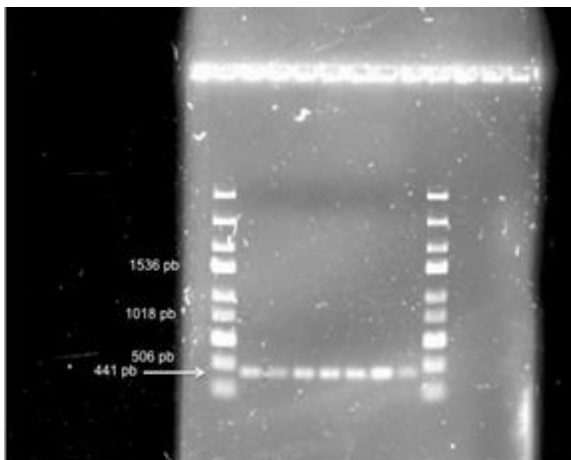


Fig. 21 Gel de agarosa al 1% teñido con bromuro de etidio. Amplificación positiva de 7 muestras con un producto de 441 pb, correspondiente a ADN de GTVH.

IX. DISCUSIÓN

El estudio histopatológico y molecular realizado a las 20 muestras de tumores alojados en diferentes sitios en tortugas golfinas, se encontró similitud con la fibropapilomatosis descrita por Coberley (2002) en *Chelonia mydas* así como en *Caretta caretta* causada por el Green turtle herpesvirus (GTVH). Balazs en 1986, menciona que las lesiones dérmicas producidas por el GTVH principalmente se localizan en cuello, ojos, quijada y aletas. En este trabajo, se realizó el estudio macro y microscópico de los tumores encontrados en diferentes ejemplares de tortuga golfina (*L. olivácea*), los fibropapilomas encontrados corresponden con las lesiones descritas por Balazs. Estos resultados demuestran la presencia del Green turtle herpesvirus en los tumores de las tortugas marinas que arribaron a las playas de Morro Ayuta y la Escobilla al final de la temporada de desove 2014.

En su investigación Balazs (1986) menciona que los ejemplares que tienen los tumores se encuentran delgados por lo cual se analizó la condición corporal entre las tortugas sanas y enfermas y se determinó que no hubo una gran diferencia entre ambos grupos, esto podría deberse a que el tumor estuviese en una etapa temprana en la cual el estado de emaciación todavía no fuese severo.

Tampoco se encontró mayor diferencia en las medidas morfométricas-anatómicas de las tortugas debido posiblemente, a que todas eran hembras adultas en etapa de anidación, las cuales habían llegado a su etapa de madurez máxima.

En la tortuga marina el fibropapiloma se desarrolla de forma similar al fibropapiloma de los mamíferos. El tumor empieza con una proliferación de fibroblastos en la dermis superficial, seguido se produce la proliferación de la epidermis con acantosis. Conforme los nódulos se agrandan, la epidermis se vuelve verrugosa. Posteriormente, se desarrollan cambios degenerativos en el estrato espinoso y estrato basal, terminando así con la separación de la dermis-

epidermis y la formación de vesículas y su posterior ulceración. La continua proliferación de fibroblastos ensancha la epidermis, resultando en una masa tisular blanda y firme; siendo así, los resultados histológicos de la presente investigación consistentes con las descripciones realizadas por Herbst *et al.*, (1999), así como en la investigación realizada en ejemplares de tortugas verdes por Brooks *et al.*, (1994).

La presencia de inclusiones eosinofílicas dentro del citoplasma de 3 tumores hallados en las tortugas golfinas durante este estudio, concuerda con la aparición de inclusiones eosinofílicas presentes en otros estudios realizados por Herbst *et al.*, 1995 y Jacobson *et al.*, 1989. Dichas inclusiones semejaban superficialmente inclusiones intranucleares de la enfermedad “mancha gris” de la tortuga verde, que es una enfermedad de piel causada por un herpes virus (Jacobson *et al.*, 1989). El bajo porcentaje de inclusiones eosinofílicas observados en tinción con Hematoxilina y Eosina en este estudio, concuerda con la patogénesis de la infección por herpes virus en especies de vertebrados, en los cuales los viriones y sus antígenos no se presentan todo el tiempo durante el desarrollo tumoral.

En un estudio de transmisión experimental realizado por Herbst, en donde se comparaban tumores inducidos experimentalmente con tumores espontáneos, los tumores inducidos experimentalmente, que fueron las muestras más jóvenes, tuvieron la frecuencia más alta de inclusiones. Si la producción de virus y su diseminación son eventos transitorios tempranos en la progresión de la enfermedad, entonces la evidencia de una infección activa disminuiría con la edad. Tomando en cuenta que las tortugas de este estudio eran tortugas adultas, lo descrito anteriormente explicaría porque solamente en 3 tortugas se observan inclusiones eosinofílicas intracitoplasmáticas. (Herbst *et al.*, 1999)

Complementando el presente estudio, se realizaron pruebas moleculares con el fin de corroborar la presencia del gen del GTVH. Los resultados de la reacción en cadena de la polimerasa indican la presencia del ADN viral, siendo lo

suficientemente contundentes para determinar, que uno de los agentes etiológicos involucrados en la formación de tumores en tortugas golfinas (*Lepidochelys olivácea*) es el GTVH, difiriendo parcialmente con los resultados obtenidos por Muñoz Gutiérrez (2009) quien en su momento, mencionó que el agente viral no se encontraba presente en los fibropapilomas muestreados en tortugas golfinas.

El hallazgo descrito en el presente trabajo es importante ya que demuestra la presencia del virus en tumores de la tortuga verde, así como los descritos en tortugas golfinas. Existen diversas teorías sobre la formación de éstas neoplasias, entre ellas se encuentra aquella que sugiere a un agente infeccioso filtrable, probablemente un virus, como causa primaria. Sin embargo, aún se desconoce el factor determinante (Lu *et al.*, 2000).

Es importante mencionar que los papilomas nunca han sido reportados en tortugas en desarrollo (juveniles) en vida libre, por lo que fortalece la teoría que la transmisión del virus esta directamente relacionada con el momento del apareamiento en este tipo de ejemplares marinos, ya que los traumatismos causados al momento de la copula, terminan afectando a los tejidos dérmicos desencadenando una dermatitis severa. Estos datos se relacionan con los resultados encontrados en el diagnóstico clínico, las pruebas histopatológicas y las pruebas moleculares (Balasz y Jacobson, 1991).

Con la técnica de PCR, se pudieron detectar 13 muestras positivas (65%) al GTVH. Estos datos concuerdan con un estudio realizado en Hawaii con tortugas verdes, en el cual las muestras de tumores cutáneos analizados por PCR mostraron la presencia del GTVH en un 87% de los tumores y la ausencia de virus en las muestras control (Lu *et al.*, 2000). De igual forma los datos concuerdan con los resultados de otro estudio realizado con tumores cutáneos de tortugas verdes de Hawaii, la Florida y 4 tortugas loras de Costa Rica en donde también se determinó por PCR la presencia de un herpes virus en un 100% de los tumores (Quackenbush *et al.*, 1998).

El herpesvirus tiene la tendencia a colonizar tumores y tejidos de animales debilitados, por tanto su presencia podría deberse a una infección secundaria sin relacionarse con el proceso primario de la enfermedad (Herbst *et al.*, 1995). Por otro lado el herpes virus está relacionado o causa neoplasias en diferentes especies como: papiloma cutáneo en lagartijas verdes y elefantes africanos, adenocarcinoma renal de Lucke en ranas, enfermedad de Marek en pollos y linfoma en primates del nuevo mundo entre otros. A pesar de todos estos hallazgos, no se puede concluir que el herpes virus sea el principal agente etiológico del fibropapiloma, para ello es necesario el aislamiento viral y secuenciación del material genético (Herbst *et al.*, 1995).

Así mismo, se han realizado varios estudios de campo que indican una prevalencia de Fibropapilomas en tortugas marinas que viven en hábitats marinos que han sido afectados por el desarrollo agrícola, industrial o urbano, todo lo anterior podría favorecer al desarrollo de la enfermedad (Aguirre *et al.*, 1994).

Si bien, aun no se demuestra si los fibropapilomas son cancerígenos, su excesivo crecimiento externo como interno en el quelonio, hace que ponga en peligro la vida de los organismos afectados.

Otro dato importante a resaltar es que en las tortugas verdes se han observado parásitos externos que infestan los pliegues del fibropapiloma, sugiriendo que podían servir como vectores de otros agentes causales de la enfermedad, pero no como agentes primarios. Tanto los huevos de trematodos como los parásitos externos pueden debilitar severamente al huésped, disminuyendo la respuesta inmune (Herbst, 1994).

Es importante tomar en cuenta que la expresión de enfermedades virales en poiquilotermos puede modularse por la temperatura y otros factores ambientales. Por ejemplo en el adenocarcinoma renal de Lucke en la rana leopardo, los cuerpos de inclusión viral son producidos en los tumores sólo a bajas temperaturas, pues el aumento en la temperatura hace que los virus entren a una fase celulolítica, seguido por una fase en la cual la producción de viriones cesa y los tumores son no infecciosos (Herbst, 1994, Herbst *et al.*, 1995).

Aunque existen varias teorías que intentan explicar la etiología y formación de los fibropapilomas, estos aún siguen siendo un problema terapéutico para los médicos veterinarios de tortugas marinas y gente que trabaja con estos animales amenazados.

Todo el conocimiento generado en este aspecto servirá para conocer detalladamente aspectos sobre la patogénesis de la enfermedad, lo cual permitirá proponer estrategias novedosas para su control, y contribuirá la recuperación de poblaciones de tortugas marinas.

CONCLUSIONES

El presente trabajo de investigación en tortugas marinas *Lepidochelys olivacea* permite concluir lo siguiente:

- ✓ No se encontró macroscópicamente diferencias significativas en las zoometrías de las tortugas con y sin tumores.
- ✓ Las zonas de desarrollo de los fibropapilomas son similares a las descritas en estudios anteriores con otras especies de quelonios marinos.
- ✓ Mediante la técnica molecular de PCR punto final, se confirma la presencia del GTVH en tortugas golfinas en la zona de anidación de la Escobilla y Morro Ayuta en la costa de Oaxaca.

PERSPECTIVAS Y RECOMENDACIONES

- ✓ Realizar monitoreo en cautiverio sobre el desarrollo de los tumores en los ejemplares marinos.
- ✓ Realizar estudios hematológicos y compararlos con organismos que pertenezcan a otras poblaciones de tortugas golfinas para tener un panorama general de salud entre ellas.
- ✓ Evaluar niveles de corticosterona en ejemplares que lleguen a las zonas de anidación de Oaxaca y compararlas con otras poblaciones para corroborar el papel desempeñado por el estrés en la formación de tumores.
- ✓ Debido a que la determinación y el aislamiento del agente etiológico es importante en el desarrollo de métodos diagnósticos necesarios para el estudio del fibropapiloma, se recomienda ampliar el número de agentes virales a estudiar.
- ✓ Evaluar la calidad del agua, enfatizando a contaminantes que se encuentren en las zonas de reproducción con el fin de fortalecer como posible agente primario.
- ✓ Secuenciar el material genético obtenido de las muestras.

Formato para muestreo en campo	
Fecha: / /	
Playa: Morro Ayuta La Escobilla	
Estacion:	
Zoometria	
LCC__ cm	Peso:
ACC__ cm	Condicion corporal:
Exámen	
Localizacion del fibropapiloma y numero:	
Cabeza ____	Aspecto:
Cuello ____	Coliflor ____
Aletas ____	Verrucoso __
Caparazón__	
Otro ____	
Numero de muestras colectadas__	
Preservación de muestras:	
Formol__	
Etanol__	
Glutaraldehido__	

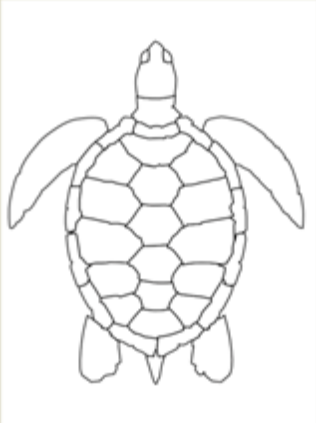


Fig.22 Formato utilizado en el presente estudio para la colección de datos en campo

Análisis de frecuencia de distribución corporal de fibropapilomas en tortuga marina
Lepidochelys olivacea

Localización	Numero	Frecuencia
Cabeza	3	0.15
Aletas	14	0.7
Cuello	13	.65
Caparazón	-	-
Otro	1	.05

Bibliografía

- Aguirre, A.A. 1998. Fibropapilomas en Tortugas Marinas: Un Taller del XVIII Simposio Anual sobre la Biología y la Conservación de las Tortugas Marinas. In: Noticiero de Tortugas Marinas No. 82.
- Aguirre, A, O'Hara, T Speaker, T. & Jessup D. 2002 Monitoring the health and conservation of marine mammals, sea turtles, and their ecosystems. En: Aguirre, A. Conservation Medicine: Ecological health in practice. Oxford University Press, p. 172 – 180
- Aguirre. A. A., G.H Balazs, B. Zimmerman y F.D. Galey. 1994a. Organic contaminants and trace metal in the tissue of green turtles afflicted with fibropapilomas in the Hawaiian Islands. Marine Pollution Bulletin 28. 109:114.
- Balazs, G.H. 1986 Fibropapillomas in Hawaiian green turtle. Marine turtles newsletter. Dept. of Biology. Mercer University, Macon. GA. USA. 39: 1-3.
- Balasz, G.H. & E. Jacobson. 1991. Research plan for marine turtle fibropapiloma. U.S. Dep. Commer., NOAA Tech. Honolulu, Hawaii.
- Ballesteros, C. 2002 Prevención de enfermedades de la piel y caparazón en Tortugas. España: Marquesina. p. 311.
- Banks William. 1996 Histología veterinaria Aplicada. México: El manual Moderno. p. 457-473, 73.
- Banfield, W. 1972 Herpesvirus Disease of Farmed Green Turtle (*Chelonia mydas*) Oyster herpes- type virus. Science # 178 p. 759 – 760.
- Bennett, P. U., Keuper-Bennett, U., and Balazs, G. H. 2000. Photographic evidence for the regression of fibropapilloma afflicting green turtles at Honokowai, Maui in the Hawaiian Islands. Proceedings of the Nineteenth Annual Symposium on Sea Turtle Biology and Conservation. U.S. Dept. of Commerce, NOAA Tech Memo NMFS- SEFSC, 443, 37–39.
- Bellaris, angus. 1960. Reptiles: Life, History, Evolution and Structure. New York: HarperTorchBooks. p. 63.
- Brooks D. E., Miller. 1994 Ocular Fibropapillomas of Green Turtles (*Chelonia mydas*). VetPathol 31:335-339
- CITES (actualización Junio 2015) España: Tratado internacional. <http://www.cites.org/esp/app/index.php> (consulta febrero 2016).

- Coberley S. 2002. Identification and expression of immunogenic proteins of a Disease-Associated Marine Turtle Herpesvirus. *Journal of virology* 76,20; 10553-10558.
- CONABIO (actualización enero 2015). CDMX, México: Gobierno Federal. http://www.biodiversidad.gob.mx/especies/especies_enriesgo/buscador_especies/resultados.php?txtNombreCientifico=lepidochelys+olivacea&txtNombreComun=golfina&selRegion=-1&selNomCat=-1&selPrioritaria=-1&selCatIUCN=-1&selCatCITES=-1 (consulta: febrero 2016).
- Clark, H.F. and Lunger, P.D. 1983. Diseases of the Reptilia edited by John E. Copper and Oliphant F. Jackson. *Academic Press*. pp. 165-188
- Cooper, J. 1981 Disease of Reptilia. Volúmen 1. Inglaterra: Academic Press. p. 8-25, 141-181, 195-229.
- Cray, C., Vsrels, R., Bosssar, G.D., Luts, P. 2002. Altered in vitro immune responses in green sea turtles (*Chelonia mydas*) with fibropapillomatosis. *Journal of Zoo and Wildlife Medicine*. 32(4):463-440.
- Curry. S. Brown, d. Gasking, d. Jacobson, j. 2000. Persistent infectivity of a disease- Associates Herpesvirus in Green Turtle after exposure to Sea Water. En: *Journal of Wild Life Disease*. Volumen 36. USA. p. 792-797.
- Dobbs, k. 2001. Marine Turtles in the Great Barrier Reef World Heritage Area. Primera edición. Townsville, Australia. p. 16-18.
- Eckert k, Jorndal k, Abreu-grobois f, Donnelly m. 2000 Técnicas de investigación y manejo para la conservación de las tortugas marinas. 1a Edición, Ed. MTSG, 278 páginas.
- Guada, H.J. 1998 Venezuela posee cinco especies de tortugas marinas. *Periodico de ciencias. Fac. Exp. De ciencias. LUZ. Maracaibo*:1
- Geneser f. 2000. Histología sobre bases moleculares. 3ª edición. Editorial Panamericana
- Greenblat, R. Work, T. Balaz, G. 2004. The *Ozobranchus* leech is a candidate mechanical vector for the fibropapilloma-associated turtle herpesvirus found latently infecting skin tumors on Hawaiian Green Turtle (*Chelonia mydas*). *Virology*. No 321. p. 101-110.
- Haines, H. 1997. Infection and Inmunity. Effect of Water Temperature on a Herpesvirus infection of Sea Turtles. *American Society of Microbiology*. Volumen 15, No 3. USA. p. 756-759.

- Hargis, A. 1995. Intergumentary system. pp. 461-462. *In* W. Carlton & M.D. Mc Gavin (eds). Thompson's Special Veterinary Pathology. Mosby, United States.
- Herbst, I. 1994. Fibropapillomatosis of marine turtles. *Revista Annual Review of Fish Disease*. Department of Wild Life and Zoological Medicine. Universidad de la Florida. Volumen 4. p. 389-495.
- Herbst, L.H.; E.C. Greiner; L.M. Ehrhart; D.A. Bagley & P.A. Klein. 1998. Serological Association Between Spirorchidiasis, Herpesvirus infection and Fibropapillomatosis in Green Turtles from Florida. *J. Wild Dis.* 34: 496-507.
- Herbst, L.H.; E.R. Jacobson; P.A. Klein; G.H. Balazs; R. Moretti; T. Brown & J.P. Sundberg. 1999. Comparative Pathology and Pathogenesis of Spontaneous and Experimentally Induced Fibropapillomas of Green Turtles (*Chelonia mydas*). *VetPathol.* 36: 551-564.
- Herbst, L.H. & P.A. Klein. 1995. Green Turtle Fibropapillomatosis: Challenges to Assessing the Role of Environmental Cofactors. *Environ. Health Perspect.* 103: 27-30.
- Hickerson, E. 1996. 16th Sea Turtle Symposium. Department of Biology, Texas University: Hilton Head.
- Huerta, P., Pineda, H., Aguirre, A., Speaker, T., Sarti, L., and Barragán, A. 2002. First confirmed case of fibropapilloma in a leatherback turtle (*Dermochelys coriacea*), p. 193. *In* A. Mosier, A. Foley, and B. Brost (ed.), Proceedings of the 20th Annual Symposium on Sea Turtle Biology and Conservation. National Oceanic and Atmospheric Administration technical memorandum NMFS-SEFSC-477. U.S. Department of Commerce, Washington, D.C.
- Jacobson, E.R.; J.L. Mansell, J.P. Sundberg, L. Hajjar, M.E. Reichmann, L.M. Ehrhart, M. Walsh & F. Murrus. 1989. Cutaneous Fibropapillomas of Green Turtles (*Chelonia mydas*). *J. Comp. Path.* 101: 39-52.
- Kardong, K. V. 1999. Vertebrados. Anatomía Comparada, Función, Evolución. Mc. Graw Hill – Interamericana Editores. 732 pp.
- Lucke, B. 1938. Studies on tumors of cold-blooded vertebrates. *Annu. Rep. Tortugas Lab.* 39: 92-94.
- Mader, D. R. 2006. Reptile Medicine and Surgery. *W.B. Saunders Company*. Second Edition, Florida.
- Malley, Bairbre. 2005. Clinical Anatomy and Physiology of Exotic Species. Germany: Saunders. p. 36.

- Madigan, M.T., Martinko, J.M. 2006. Biology of Microorganisms. Pearson Prentice Hall. Eleventh Edition. Pp. 1-989.
- Merchant-Larios H., Díaz-Hernández V., Marmolejo-Valencia A. 2009. Gonadal Morphogenesis and Gene Expression in Reptiles with Temperature-Dependent Sex Determination. Sex. Dev. 119:50-61
- Muñoz Gutiérrez J, Ramirez Lezama J, Martinez Gomez D, Garcia Hernandez A. 2009. Determinación de la presencia de ADN de herpesvirus en muestras de fibropapiloma de tortuga golfina (*Lepidochelys olivacea*), del campamento tortuguero “La Escobilla”, Oaxaca, México.
- Quackenbush S, Casey R, Murcek R, Thomas P, Work T, Limpus c, Chaves a, du Toit I, Vasconcelos j. Aguirre A, Spraker T. 2001. Quantitative analysis of Herpesvirus sequences from Normal Tissue and Fibropapillomas of Marine Turtles with Real-Time PCR. Virology 2001; 287: 105-111.
- Red list of species (actualización enero 2016). Texas, EUA. IUCN. <http://www.iucnredlist.org/search> (consulta febrero 2016).
- Scott, Danny, George Muller, Robert Warren Kirk. 2001 Small animal dermatology, 6th edición. USA: Saunders. p. 1- 15.
- Schaechter M, Medoff G, Eisenstein B, Guerra H. 2002. Microbiología, mecanismos de las enfermedades infecciosas, 2ª edición. Editorial Panamericana
- Schwartz, F. 1974. The marine leech *Ozobranchus mangoi*, epizootia on *Chelonia* and *Caretta* sea turtles from North Carolina. Journal of parasitology. p. 889- 890.
- Smith, G.M. & G.W. Coates. 1938. Fibro-epithelial growths of the skin in large marine turtles, *Chelonia mydas*. Zoologica. 23: 93-98.
- Weiss.1999. Histología, biología celular y tisular. Quinta edición. Editorial librería el Ateneo.
- Yuanan Lu, Alonso A. Aguirre, Thierry M. WorkC, George h. Balazs, Vivek r. Nerurkar, Richard y Anagihara. 2000. Identification of a small, naked virus in tumor-like aggregates in cell lines derived from a green turtle, *Chelonia mydas*, with fibropapillomas. Journal of Virological Methods 86:25–33