



**UNIVERSIDAD NACIONAL AUTÓNOMA DE
MÉXICO**



FACULTAD DE ODONTOLOGÍA

**ESTÉTICA EN EL SECTOR ANTERIOR. ¿CÓMO
LOGRARLO?**

T E S I N A

QUE PARA OBTENER EL TÍTULO DE

C I R U J A N A D E N T I S T A

P R E S E N T A:

BLANCA IRIS NAVA LEYVA

TUTOR: Mtro. ENRIQUE NAVARRO BORI

ASESORA: Esp. YADELSY ELENA SÁNCHEZ ZAMBRANO



Universidad Nacional
Autónoma de México

Dirección General de Bibliotecas de la UNAM

Biblioteca Central



UNAM – Dirección General de Bibliotecas
Tesis Digitales
Restricciones de uso

DERECHOS RESERVADOS ©
PROHIBIDA SU REPRODUCCIÓN TOTAL O PARCIAL

Todo el material contenido en esta tesis esta protegido por la Ley Federal del Derecho de Autor (LFDA) de los Estados Unidos Mexicanos (México).

El uso de imágenes, fragmentos de videos, y demás material que sea objeto de protección de los derechos de autor, será exclusivamente para fines educativos e informativos y deberá citar la fuente donde la obtuvo mencionando el autor o autores. Cualquier uso distinto como el lucro, reproducción, edición o modificación, será perseguido y sancionado por el respectivo titular de los Derechos de Autor.



A dios por darme la oportunidad de tener la dicha de la vida.

A mis padres por su apoyo incondicional, por ser mis pilares, en todos los aspectos de mi vida. Sin ustedes este logro no hubiera podido ser y hoy decimos: ¡Lo logramos!, creo que las palabras se quedarían cortas para expresarlo, pero ustedes saben que cada noche, con su voz, me dan la fortaleza que necesito para enfrentarme al día. Gracias Papis.

Papi, gracias por heredarme ese corazón tan noble que tienes y a enseñarme, con tu ejemplo, a enfrentar los retos que esta vida representa, mi amor, mi respeto y mi admiración para tu persona.

Mami, gracias a ti por heredarme tu belleza, pero nada se compara el haberme enseñado a ser una guerrera en esta vida a sacar las garras cuando es necesario y a siempre tener la cabeza levantada. Te admiro por todo lo que eres y representas en mí.

A mis hermanos Héctor y Victoria Isabel que sin ellos y su toque de locura, esta vida no tendría sentido, hermano gracias por enseñarme como se tienen que hacer las cosas y a ti Vicky por ser mi cómplice. Gracias por ser mi apoyo en las buenas, en las malas y en las peores. Sé que siempre nos tendremos y así seguiremos tomados de la mano como hasta ahora. A mi cuñada Brenda porque sé que ahí estarás siempre, cuando más te necesite.



A mi Abuelito Chago y a mis 3 ángeles que me cuidan desde el cielo, Doña Guille, Doña Noy y Don Carlos, pilares fundamentales para ser y estar aquí.

A mis amigas y amigos, que en mi corazón siempre están presentes y que sé que cuento con ellos para todo: Pamela, Fernanda, Luz, América, Sandra, Iván. Gracias por las alegrías, por secar mis lágrimas y por quererme como lo hacen.

A mi amada UNAM, que fue mi casa en este laberinto del saber.

Al Dr. Enrique Navarro Borí, por su disposición en la elaboración de esta tesina.

Una mención especial a la Dra. Yadelsy Sánchez Zambrano, por su apoyo, su tiempo y dedicación en la elaboración de esta tesina.

Y a todas y a cada una de las personas que contribuyeron en mi vida para llegar hasta aquí. Y que sin ellos no sería lo que soy. Una mujer fuerte y valiente.

Ganar no es lo último sino lo único y vamos por muchos logros más, que la vida es solo una y de mí viene lo mejor.

“Con fe y constancia todo se alcanza”.

Con Cariño, Blanca Iris Nava Leyva.



ÍNDICE

INTRODUCCIÓN.....	6
OBJETIVO.....	8
CAPÍTULO I ESTÉTICA.....	9
1.1. Definición.....	9
1.2. Reseña histórica.....	10
1.3. Generalidades.....	17
1.3.1. Fuerzas perceptivas.....	21
1.3.2. Peso y dominancia visual.....	22
CAPÍTULO II PRINCIPIOS ESTÉTICOS EN ODONTOLOGÍA.....	25
2.1 Análisis facial.....	25
2.1.1 Línea E.....	27
2.1.2 Perfil Facial.....	28
2.1.3 Ángulo nasolabial.....	30
2.2 Criterios Fundamentales.....	31
2.2.1 Salud gingival.....	35
2.2.2 Troneras gingivales.....	39
2.2.3 Cenit del contorno gingival.....	41
2.2.4 Equilibrio entre los márgenes gingivales.....	42



2.2.5	Ejes dentales.....	45
2.2.6	Contacto interdental.....	46
2.2.7	Proporciones dentales.....	47
2.2.8	Contorno y morfología dental.....	50
2.2.9	Caracterización de los dientes.....	52
2.2.10	Textura superficial.....	54
2.2.11	Color.....	55
2.2.12	Configuración del borde incisal.....	59
2.2.13	Línea del labio inferior.....	61
2.2.14	Línea de la sonrisa.....	63
CAPÍTULO III DISEÑO DE SONRISA DIGITAL.....		64
3.1	Generalidades.....	64
3.2	Aplicación clínica.....	64
CAPITULO IV ELECCIÓN DEL MATERIAL DE RESTAURACIÓN.....		72
4.1	E-max® System.....	77
4.2	Empress® System.....	79
4.3	Zirconia translúcida.....	80
CONCLUSIONES.....		83
REFERENCIAS BIBLIOGRÁFICAS.....		84



INTRODUCCIÓN

La estética puede ser entendida tradicionalmente como el estudio racional de lo bello. La subjetividad de esta palabra hace difícil su conceptualización generando sentimientos y emociones particulares en el hombre. Definitivamente su significado está cada vez más presente en las diferentes áreas del conocimiento humano.

Hoy en día, la estética juega un papel importante en la práctica odontológica. Todos los pacientes buscan verse y sentirse bien en un mundo bombardeado de información con respecto a las formas, colores y aspectos relacionados con la belleza. Tener dientes que sigan ciertos patrones y que pasen desapercibidos son los objetivos de la odontología estética. Hablar de estética y de belleza siempre nos lleva a hablar de los sentimientos que nos suscitan.

La comunicación odontólogo-paciente en este tipo de tratamientos es fundamental en el éxito del mismo. Un correcto diagnóstico, planificación y ejecución del caso marcarán la diferencia en cuanto al resultado final. Poner en práctica todas las herramientas digitales, encerados diagnósticos, mock up permiten que el paciente se proyecte y no se cree falsas expectativas en relación a su tratamiento. De lo contrario, podría generarse desagrado y desconcierto por parte del paciente.



En definitiva, la odontología ha evolucionado buscando la manera de lograr imitar el diente, los tejidos que los componen, materiales de cementación y de restauración, manejos de tejidos de blandos. Todo esto permite acercarse a lo que se busca: imitar la naturaleza. Seguir protocolos establecidos aseguran resultados exitosos a corto y largo plazo.

No existe entre las expresiones humanas algo más significativo que una sonrisa sincera. Sin embargo, cuando es referida al campo de la estética, nuestra capacidad de exhibir una sonrisa agradable depende directamente de su belleza estructural

Pues las relaciones entre los elementos dentales, tejidos gingivales y labios, de forma armoniosa, dispuestos en la composición facial, denotará su calidad.

Sin duda, los aspectos de la belleza humana se influyen por la cultura, moda, emociones, edad, y por la historia individual, pero los trazados geométricos generales de una cara, que dan origen a la percepción de la belleza, pueden ser universales, independientes de la raza, religión y cultura, siendo sensibles a los instintos humanos básicos y preferencias innatas.¹



ESTÉTICA EN EL SECTOR ANTERIOR. ¿CÓMO LOGRARLO?.



OBJETIVO

Identificar los principales criterios a tomar en cuenta en la rehabilitación protésica en la zona anterior, para lograr resultados estéticos y funcionales.



CAPÍTULO I ESTÉTICA

1.1 Definición

Definir el significado de estética ha sido siempre un desafío para la humanidad. De hecho, la definición de algo absolutamente cambiante y dinámico, sujeto a interpretaciones subjetivas influenciadas por aspectos temporales, culturales, psicológicos y socioeconómicos es una tarea inalcanzable.¹

Para el Webster's New Collegiate Dictionary² la estética es: *“una rama de la ciencia que trata la belleza en la naturaleza y en el arte”*, lo que trae serias dudas en relación a su plena comprensión, principalmente por el alto grado de subjetividad.

Hegel filósofo del siglo XIX⁴ define “la belleza, como sustancia de la imaginación y de la percepción, no puede ser una ciencia exacta”. Por lo tanto, la percepción de la belleza, en un sentido más amplio, como fenómeno de intelecto, es un proceso de organización de datos sensoriales desarrollados juntamente con los resultados de experiencias de culturas previas, como observó Charles Darwin³ “...esta capacidad para la apreciación de lo bello está relacionada con el elevado gusto adquirido en la cultura, y depende de asociaciones complejas”

En el Oxford English Dictionary⁵ la estética hace alusión a lo bonito cuando es usado para describir la apariencia humana, como “...teniendo una buena forma o figura, en general en combinación con tamaño natural e imponencia”, lo que indica que es posible educar nuestros ojos para ver la belleza en formas proporciones, perspectivas y colores.



Hoy, la estética, puede ser entendida tradicionalmente como el estudio racional de lo bello, por la posibilidad de su conceptualización, por la diversidad de emociones y sentimientos que suscita en el hombre. Está cada vez más presente en las diferentes áreas del conocimiento humano.¹

1.2 Reseña histórica

El estudio de la sonrisa es tan antiguo como la vida misma. Las sonrisas ya aparecen en fecha tan temprana como en el año 3000 a.C. En el arte sumerio, se observa una sonrisa en el rostro de una estatua que representa a uno de los primeros reyes de Abab.

En su tesis Aboucaya⁶ refiere la ausencia de sonrisa o un esbozo de la misma en sus primeras obras de arte y, cuando aparecía, era casi siempre labial. La sonrisa dentolabial, que deja ver los dientes por detrás de los labios, empieza a observarse en las primeras décadas del siglo XX; esto se atribuye a la creciente importancia de la conciencia del cuerpo y del arte de los cosméticos derivada de la evolución de la vida social y de los cambios en los hábitos y costumbres.³

El sentido de la proporción artística, pasó de Egipto a Grecia y posteriormente a Roma. Las más bellas esculturas y construcciones arquitectónicas están basadas en dichos cánones.

La estética es la presencia de armonía en seres animados o inanimados, se pretende conseguir respetando ciertas proporciones. Esta proporción se la conoce como **proporción aurea o divina proporción o número de oro**. La aplicación de la proporción aurea entra en áreas de arte, arquitectura,



anatomía donde bien aplicadas, se consigue la belleza.^{7,8}

Su historia viene desde hace muchos años, donde se podía observar sus inicios en las construcciones de las pirámides egipcia. Matemáticos como Pitágoras 400 a.C y Euclides 300 a.C de igual forma ya comenzaban a hablar sobre el tema. Pero no fue hasta 1509 que Luca Pacioli publicó su libro “De Divina Proportione”⁹ que se la denominó por primera vez con su propio nombre. Y así durante la historia ha sido usado este número divino por grandes matemáticos, arquitectos, artistas (como Da Vinci), y ahora también usado por los profesionales de la salud como cirujanos plásticos, cirujanos maxilofaciales, protesistas, entre otros.

El número de oro está representado por la letra griega Φ (fi) en honor a Filius Bonaccio que en el siglo XIII tradujo el número de oro a términos matemáticos, y su valor es un número irracional que para acortarlo normalmente se lo denomina como 1.618 y está en proporción a uno. Para la medición de esta proporción dentro de cara y dientes, encontramos un instrumento llamado divisor áureo, el cual está constituido por tres brazos, donde del primero al intermedio encontramos una proporción de 1 en relación a la distancia que hay de brazo intermedio al último que es de 1,618 (esta proporción también puede variar con una relación que da del primero al intermedio una distancia de 0,618 y el otro de 1, que resulta lo mismo. (Figura 1)^{8,9}




Fig 1. A. Divisor áureo, constituido por tres brazos para obtener las proporciones áureas. B. Se observa el uso del divisor áureo en perfil. C. Se observa el uso del divisor áureo en paciente para obtener las proporciones áureas vista frontal.

✚ Proporción Aurea

Una forma sencilla de entender la proporción aurea es por medio de un rectángulo áureo, donde la proporción de su altura con el ancho es de 1,618.

Lo interesante de este rectángulo áureo es que siempre se lo va a poder dividir y sacar más rectángulos áureos.

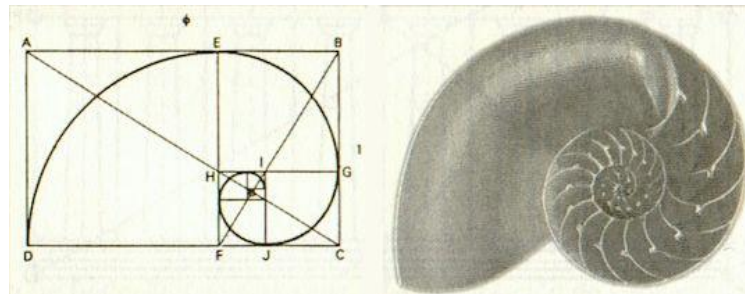


Fig. 2 Rectángulo áureo, siempre se le va a poder dividir y sacar más rectángulos áureos.



Hoy en día se encuentran en las tarjetas de crédito, cartas, entre otros. Pero también dentro del cuerpo humano y de su rostro podemos ver aplicado el rectángulo áureo y que mejor ejemplo que el del rostro de la Gioconda o Mona Lisa realizado por el artista Da Vinci, un perfecto ejemplo de belleza.




Fig 3. Mona lisa. Obsérvese el rectángulo áureo que sirvió de inspiración a Da Vinci.

Se puede dividir la cara desde ciertos puntos de igual forma para seguir comprobando si existe una proporción aurea general. Estas mediciones por lo general se las realiza con el divisor áureo. Se representa algunas de ellas en la tabla que está a continuación donde se ve la relación proporcional de 1.618 a 1 con las mediciones entre los puntos que están explicados en ella.^{8,11}



Tabla 1 Combinaciones de proporciones áureas faciales		
1.618	a	1
Mediciones verticales		
Ala de la nariz a mentón		Ángulo interno del ojo a ala de la nariz
Nasión al mentón		Trichón a nasión
Ángulo interno del ojo a estomión		Estomión al mentón
Estomión a borde inferior del labio inferior		Ángulo de cúpido a estomion
Altura de los labios combinados en contacto		Longitud filtrum (arco de cupido a columnela nasal)
Mediciones horizontales		
Ala de la nariz derecha a borde izquierdo de la columnela		Borde izquierdo columnela a ala de nariz izquierda

✚ Dientes y su proporción aurea

Cuando el paciente sonríe de frente se puede observar que no todos los dientes se pueden ver en su totalidad. Esto se debe a la proporcionalidad aurea que debería existir entre los dientes, a lo que se sumaría la correcta elección del largo, ancho, forma y color, con una correcta orientación y alineación.⁷

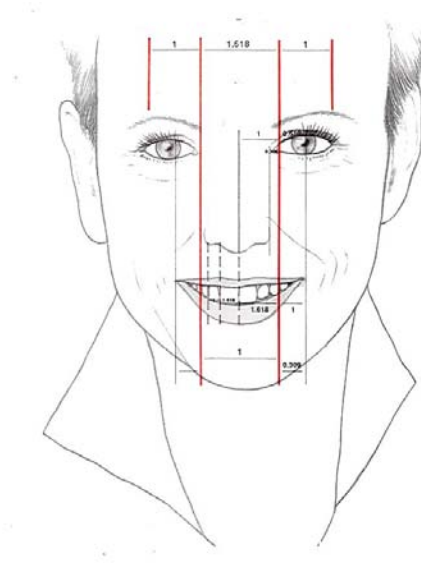


Fig 4. Dientes anteriores con respecto a las proporciones áureas faciales.

Para comenzar se debe conocer que la distancia que existe en el ancho de un arco cigomático al otro dividida en 16, nos da el ancho proporcional del incisivo central superior, y si se lo divide en 3.3 nos da la distancia total que existe entre los seis dientes anteriores superiores.




Fig. 5 Observamos el ancho proporcional del incisivo superior con respecto las proporciones áureas.



El incisivo central superior, es con el que se debe iniciar el análisis de la proporción aurea, viendo que se encuentren dentro de la línea media, para que concuerde con toda la estética. Para analizar la proporción aurea de los dientes y sonrisa, se realiza con la vista de frente y observando la cantidad de diente que se puede ver (ancho). De aquí la importancia de la toma de fotografías extraorales de calidad.

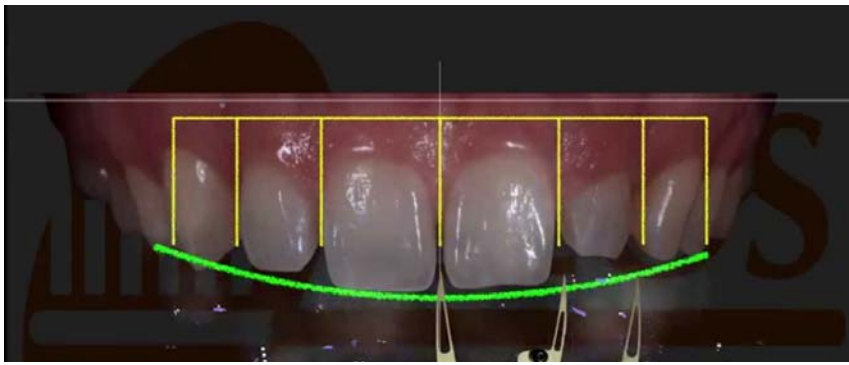


Fig. 6 Se realiza una fotografía frontal y con el transportador se toman y diseñan el tamaño de cada uno de los dientes.

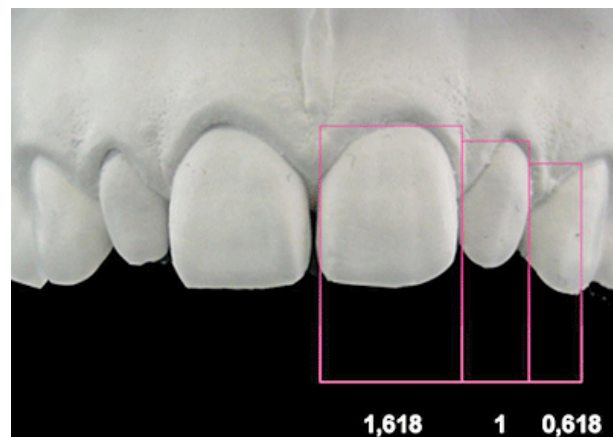


Fig. 7 Tamaño en proporción de incisivo central con respecto al lateral y el canino.



Al verlo de esta forma, el tamaño en proporción del incisivo central superior que se observa, debería ser de 1.618 con relación al incisivo lateral superior que sería de 1, dando así una proporción aurea exacta. De igual forma partiendo de que la proporción del incisivo lateral superior es de uno, con relación al canino superior esta deberá ser de 0.618 dando el mismo resultado buscado.^{8,9,11} Para los dientes anteriores inferiores, igual se siguen parámetros para aplicar las proporciones áureas. (Figura 7)

Estas proporciones se basan en tamaños aparentes de los dientes vistos directamente de frente y no en su tamaño real. Y de igual forma debemos tomar en cuenta que las proporciones áureas son parámetros que se los puede utilizar como guías prácticas, más no absolutas.

Aunque estas medidas o proporciones ya están en desuso sirvieron de referente en los parámetros estéticos de la actualidad.

1.3 Generalidades

La belleza sigue un lenguaje universal. Las personas de una misma sociedad y cultura coinciden respecto a la belleza de una persona o no.

La odontología estética, como en otras áreas, se basa en leyes, técnicas, utilizando además del enfoque intuitivo, principios lógicos de búsqueda de una sonrisa estéticamente satisfactoria y agradable.^{1,4}

Dentro de una perspectiva organizada y sistemática, dos objetivos básicos dentro de la estética en odontología deben ser exhaustivamente perseguidos y estudiados:



- Crear dientes de proporciones intrínsecas agradables entre sí y los demás dientes, biológicamente integrados y en armonía con los tejidos gingivales.
- Producir una disposición dental armoniosa y agradable con los labios y demás estructuras de la cara.¹

En la búsqueda de una sonrisa agradable, se debe observar algunos factores de composición estética para orientación en la ejecución de trabajos clínicos. Muchos autores coinciden en los criterios a tomar en cuenta, sin embargo, otros difieren.

No obstante, al mirar una cara, es también importante y sensato observar la individualización de cada caso. Famosos sirven para un propósito claro de referencia en el diagnóstico estético, para el odontólogo que trabaja en la reconstrucción estética, el peligro de ese esquema está especialmente en el hecho de que el ya no está influenciado, sino que está listo para observar visualmente qué se ajusta a su esquema.¹

Tomando en cuenta lo anterior podemos dividir la estética dentaria en dos situaciones distintas. La primera, que puede definirse como estética mimética, suele aplicarse a restauraciones unitarias totales o parciales. Su objetivo principal es “esconder la restauración entre los elementos presentes, copiando las estructuras dentarias naturales circunvecinas.¹

Es simple y no es necesario crear un concepto. Copiar estructuras dentarias mimetizando la forma, el color y la transparencia no es difícil desde el punto de vista conceptual, pero su ejecución técnica es un desafío.



Tal vez la situación más clásica de la estética mimética sea la restauración de un incisivo central. Dentistas y técnicos en prótesis dentales suelen concordar en que es una de las situaciones más difíciles en el arte de restaurar los dientes.

La segunda situación puede definirse como estética de composición y se aplica cuando trabajamos con grupos de dientes, en especial pares de dientes; es aquí cuando aplicamos todos los conocimientos de proporción y los fundamentos básicos de la estética.

Es también en esta situación que existe “libertad” de composición, siempre respetando las estructuras preexistentes dentro de la máxima de unidad de variedad, pero los conceptos artísticos personales pueden, y deben, ser aplicados.⁴

Así, por ejemplo, al restaurar los dos incisivos centrales podemos realizar una composición estética en una variedad de formas. Pueden ser largos o cortos, suaves o sensuales e independientemente del género, de la cultura y de las afirmaciones sociales, el aspecto plástico que compone la sonrisa debe ser ordenado de manera que presente al observador una sensación de simetría, armonía y equilibrio.

Por lo cual la Real Academia Española (RAE)⁵ define:

Simetría. Correspondencia exacta en forma, tamaño y posición de las partes que se puede distinguir, de manera ideal. En el estilo simétrico, es fácil comprenderlo en una sonrisa con el centro sirviendo de fulcro y el área dividida uniformemente de los dos con correspondencia de formas.



Equilibrio. Estado de un cuerpo cuando fuerzas encontradas que obran en él se compensan destruyéndose mutuamente. Es el elemento clave del éxito de un diseño. Se habla de un equilibrio cuando los dientes al observarlos en una sonrisa son adecuados los espacios mesiodistales según las necesidades de los incisivos centrales.

Armonía. Conveniente proporción y correspondencia de unas cosas con otras. En un sentido más simple es sinónimo de agradable. Para estudiarla se sugiere el análisis y la comprensión del problema, la relación de la sonrisa con los fundamentos estéticos, aunado a nuestros sentidos para obtenerla.

Pero, ¿qué es el equilibrio visual?

Desde el punto de vista físico equilibrio es el estado en el cual las fuerzas que actúan sobre un campo se compensan mutuamente. Es interesante observar que se puede aplicar una definición igual al equilibrio visual.

Como el cuerpo físico, el patrón para el equilibrio visual depende de la equivalencia de las fuerzas opuestas que se equilibran y se anulan. La diferencia es que, en el plano visual, las fuerzas no existen de verdad sino en nuestra mente.

Así, la clave para entender el equilibrio visual es comprender esas fuerzas abstractas, que pueden considerarse fuerzas visuales psicológicas o fuerzas perceptivas⁴. Resumiendo es esa línea tenue que separa lo armonioso de lo no armonioso



1.3.1 Fuerzas perceptivas

Las fuerzas perceptivas, al no ser percibidas en el mundo “real”, no pasan de ser meras figuras retóricas. Psicológicamente esas fuerzas existen en la experiencia de cualquier persona que las observe, ya que tiene un punto de aplicación, una dirección y una intensidad que proporcionan una sensación de equilibrio o desequilibrio.

Se puede obtener una mejor comprensión de esas fuerzas perceptivas en los estudios que Arnheim¹¹ realizó en su trabajo clásico denominado “La estructura oculta en un cuadrado”. Con figuras simples se puede sentir, de forma clara, la presencia de las fuerzas perceptivas. (Figura 8)¹¹




Fig. 8 “La estructura oculta en un cuadrado” mencionado por Arnheim¹¹ donde nos muestra que nuestra mente insiste en poner las cosas en equilibrio.

La fuerza perceptiva es real, está en la mente del observador que insiste en colocar las cosas en equilibrio.⁴

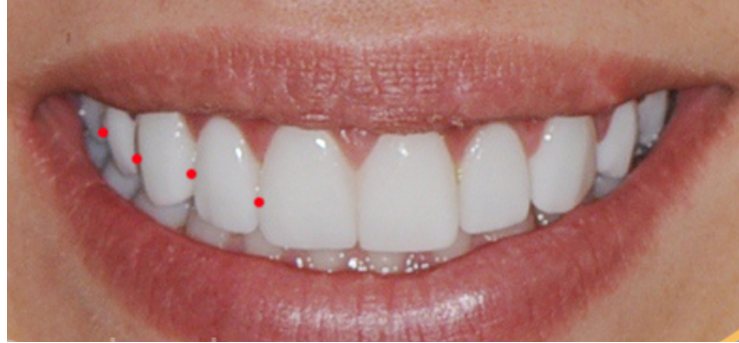


Fig 9. Posición ideal de los puntos de contacto. Nótese la armonía cuando el punto de contacto crea una armonía. Las fuerzas perceptivas las aplicamos en alguna disparidad notoria.

1.3.2 Peso y dominancia visual

Cabe nuevamente una analogía con el mundo físico, se llama peso a la intensidad con que la fuerza de la gravedad atrae los cuerpos hacia abajo, cuyo valor está dado por el producto de la masa del cuerpo por la magnitud de la aceleración de la gravedad.

Se puede observar una atracción semejante cuando se trata de la percepción visual pese a que la fuerza no siga un vector definido y pueda ser atraída en cualquier dirección. Cuando vemos una composición de objetos iguales podemos observar una inercia visual, casi con catarsis, simétrica, sin puntos de mayor (o menor) peso visual.⁴




Fig 10. Nuestra dominancia se enfoca al cuadro con dos puntos, aplicando esto en el ámbito odontológico.

Afortunadamente, el conjunto de los dientes no está compuesto por objetos iguales, entonces cuando un conjunto está formado por objetos diferentes, algunos elementos (o partes) parecen tener más peso (visual) que otros.

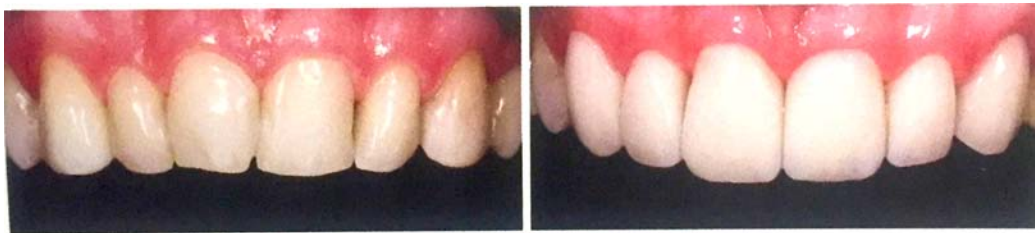

Fig 11. A. Falta de dominancia visual carente de expresión B. Mayor dominancia de los incisivos centrales superiores.

Así, los objetos que se destacan en el conjunto (sea por el tamaño, el color, la forma o cualquier característica que los diferencia de los otros elementos) adquieren mayor peso visual y, por eso, se distinguen de los demás.

Una consecuencia lógica es el hecho de que los elementos con mayor peso visual presentan la dominancia visual del conjunto. En un conjunto de dientes, el comportamiento visual no es diferente. Está compuesto por estructuras dentarias distintas entre sí, forma un conjunto dentro del principio conocido como “unidad en la variedad”, en que la simetría observada presenta una



unidad casi simétrica, y mantiene, por consiguiente, una diversidad sutil (diversidad en la unidad).⁴

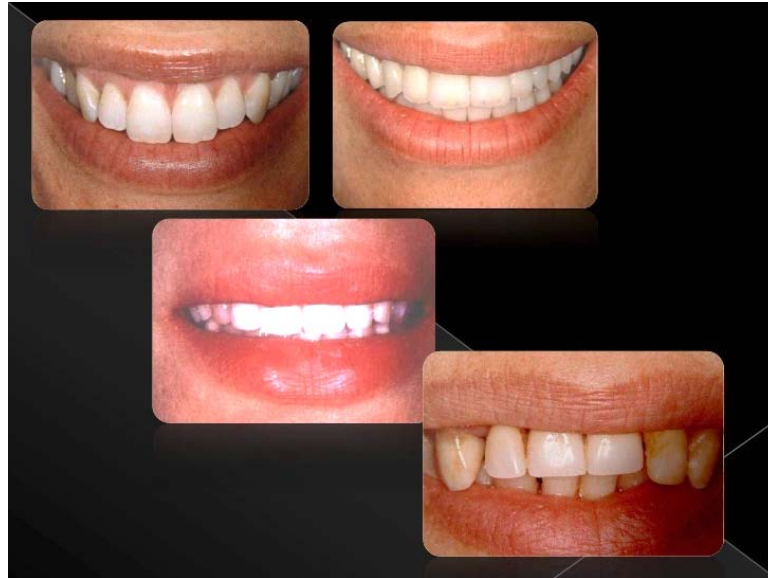

Fig 12. En un conjunto de sonrisas la dominancia visual no es diferente.

En ese conjunto, la manera más simple de lograr el equilibrio visual es la dominancia de los centrales, ya que el equilibrio es el elemento clave del éxito de un diseño. El centro sirve de fulcro y el área está dividida de manera uniforme de los dos lados, con una correspondencia de forma y tamaño no siempre simétrica; crea el equilibrio visual.⁴

Así los incisivos centrales, con proporciones medias mayores que los otros elementos dentarios anteriores, posición central y simetría, se presentan como elementos dominantes en la composición de la sonrisa. De hecho, esa preferencia por centrales dominantes en la sonrisa es bastante natural, ya que la dominancia es un requisito indispensable para proporcionar unidad (fuerza cohesiva), jovialidad y especial sensualidad a una composición dentaria.



CAPÍTULO II PRINCIPIOS ESTÉTICOS EN ODONTOLOGÍA

Cuando se habla de estética se tienen que tomar en cuenta distintos factores y principios básicos que no solo se limitan al diente, incluye también la estética gingival y la integración estética global del diente en el marco del a sonrisa, la cara y las características individuales.

Únicamente si el clínico y el ceramista están perfectamente familiarizados con los principios básicos de la estética oral natural del diente se pueden controlar todos y cada uno de los pasos de un procedimiento restaurador estético.

2.1 Análisis facial

Las características faciales tienen una influencia muy importante en la percepción de la personalidades del individuo. Los rasgos somáticos están, de hecho, correlacionados a menudo con características psicológicas exactas, y algunas características se asocian a aspectos individuales específicos.¹⁵

El análisis de estas características se hace usando líneas de referencia horizontales y verticales, las cuales permiten la correlación de la cara y de la dentición del paciente en el espacio. Así como vistas laterales y frontales.¹¹

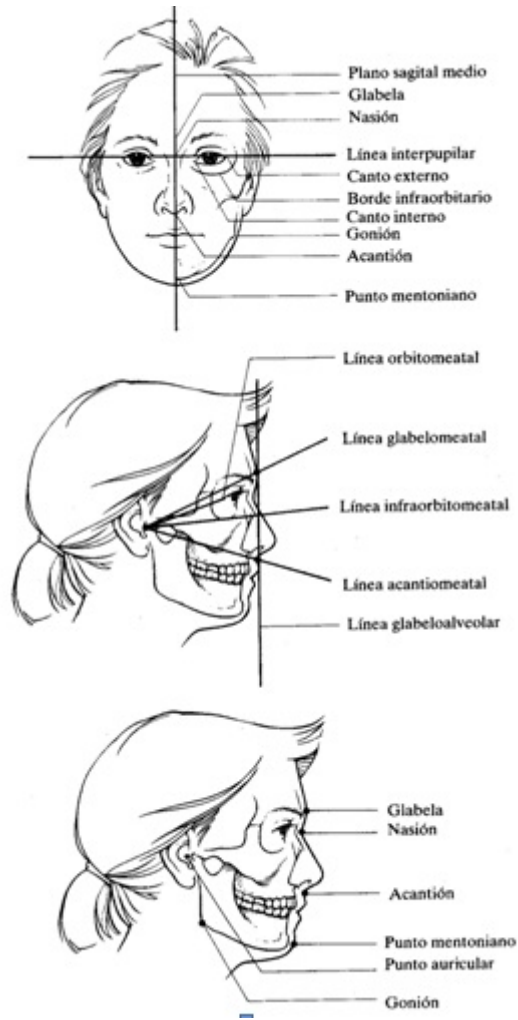


Fig 13. Líneas de referencias importantes para el análisis facial.



2.1.1 Línea-E

Un elemento útil en la determinación del tipo de perfil es una evaluación de la posición de los labios con referencia a una línea ideal que une la punta de la nariz con la punta de la barbilla o mentón, conocida como línea- E.

Ricketts¹⁹ admite la posibilidad de una variación significativa de este parámetro entre los sexos y, por tanto, considera normal cualquier situación en la cual los labios se sitúen tras dicha línea-E.

En un perfil normal es labio superior se sitúa a 4mm de la línea-E, mientras que el labio inferior se sitúa a 2 mm.

Esta situación se encuentra en la mayoría de las razas examinadas (japonesa, china, coreana e hispana). Mientras que es particularmente acentuada en individuos caucásicos.

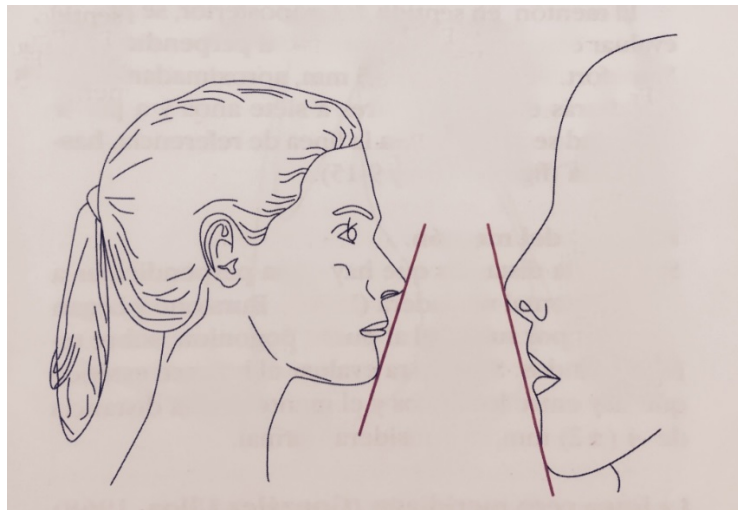


Fig. 14. Ubicación de la Línea-E sirviendo de referencia para determinar el tipo de perfil.



2.1.2 Perfil facial

Una apropiada evaluación clínica de la vista de perfil/ lateral es un factor determinante en la exitosa finalización del reconocimiento estético del paciente. El análisis cefalométrico también pueden ser útil.

Un estudio multicéntrico reciente de ciertos parámetros del perfil externo, realizado por Owen y cols³⁷ sobre temas a partir de seis diversas procedencias raciales, trajo a la luz varias diferencias que aconsejaron el desarrollo de diversas pautas estéticas para cada raza distinta, por lo cual se dividen en:

✚ Perfil normal

Un perfil normal es evaluado midiendo el ángulo formado por los tres puntos de referencia de la cara: la glabella, el subnasal y el extremo del mentón o barbilla (pogonion). Las líneas que unen estos tres elementos forman normalmente un ángulo de aproximadamente 170 grados.¹⁵



Fig. 15. Perfil Normal.



✚ Perfil convexo

En un paciente con perfil convexo el valor del ángulo formado uniendo los tres puntos de referencia se reduce sustancialmente, creando una divergencia posterior marcada. La convexidad del perfil está, generalmente, correlacionada a una relativa retroposición del tejido fino pogonion.



Fig.16 Perfil Convexo.

✚ Perfil cóncavo

En pacientes con perfil cóncavo el valor del ángulo formado uniendo los tres puntos de referencia es mayor de 180 grados, creando una divergencia anterior. La concavidad del perfil está, en general, correlacionada a una relativa anteposición del pogonion.



Fig. 17 Perfil Cóncavo.



2.1.3 Ángulo nasolabial

El ángulo naso labial está formado por la intersección de dos líneas en el área subnasal, una es la tangente a la base de la nariz y la otra es la tangente al borde externo del labio superior. Este ángulo suele ser más grande en mujeres que en hombres.¹⁵

El tamaño de este ángulo esta obviamente afectado por la inclinación de la base de la nariz y por la posición de la labio superior.

En sujetos con perfiles normales, el ángulo nasolabial es aproximadamente de 90 a 95 grados en hombres y de 100 a 105 grados en mujeres.

Los ángulos nasolabiales así como la línea-E pueden cambiar significativamente siguiendo un tratamiento restaurador protésico.

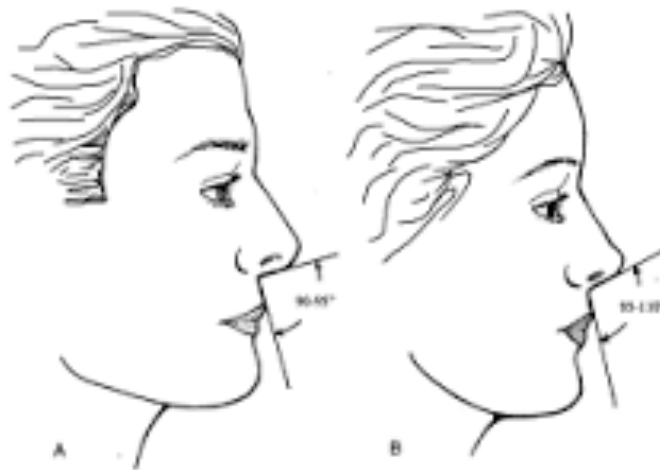


Fig 18. Ángulo Nasolabial se debe tener cuidado para no realizar cambios en la posición dental el cual interferiría con las áreas musculares.



2.2 Criterios fundamentales

Al hablar de estética en Odontología se debe incluir, ante todo, los criterios fundamentales que rigen la relación entre los tejidos blandos y duros, criterios de fácil inspección si usamos un protocolo estético.¹⁵

La estética dental y gingival actúan conjuntamente para proporcionar una sonrisa armónica y equilibrada. Un defecto en los tejidos circundantes no podrá ser compensado por la calidad de la restauración dental y viceversa.

Son varios los criterios reportados en la literatura en cuanto a la estética se refiere, algunos autores coinciden entre sí, mientras que otros difieren. A continuación se presentan los criterios fundamentales que deben ser tomados en cuenta cuando el clínico se enfrenta a una rehabilitación protésica del sector anterior:

Para Fradeani¹⁵ el análisis facial juega un papel importante en la estética dental, destaca líneas de referencias, disarmonías, simetría y proporciones faciales que cumplen un rol importante cuando se busca imitar la naturaleza y pasar desapercibido los tratamientos protésicos.

Otro criterio utilizado es el análisis fonético. Da indicaciones útiles para establecer la adecuada posición, longitud de los dientes y dimensión vertical adecuada en cada caso.¹⁵ El habla se ve fuertemente influenciado por la relación entre los dientes, los labios y la lengua, pero también se puede ver afectada perceptiblemente por la presencia de restauraciones inadecuadas.



Sonido F/V

- ✓ Longitud de los incisivos

Mientras se pronuncian estos sonidos, el borde incisivo maxilar y el labio inferior se deben tocar ligeramente.

- ✓ Perfil de los incisivos

El borde del bermellón del labio inferior es el límite máximo dentro del cual se deben posicionar los márgenes incisales de las restauraciones.

Sonido S

- ✓ Posición del diente

Valorar el movimiento mandibular (vertical u horizontal) si se estima necesario mover los dientes anteriores en el plano bucolingual.

- ✓ Dimensión vertical

Los dientes nunca deben entrar en contacto mientras se pronuncia este sonido.

Sonido M

- ✓ Longitud de los incisivos

Correcta sin, en base al sexo y la edad, la exposición del diente en el intervalo entre una pronunciación y la siguiente abarca de 1 a 5 mm.

- ✓ Dimensión vertical

Correcta si, en el intervalo entre una pronunciación y la siguiente, el espacio entre los arcos abarca de 2 a 4 mm



Sonido E

- ✓ Longitud de los incisivos

Pacientes Jóvenes: los dientes naturales pueden ocupar el 80% del espacio entre los labios.

Pacientes Mayores: Los dientes maxilares no deben ocupar más del 50% del espacio entre los labios.

Para Pascal Magne⁶ los criterios objetivos fundamentales en relación con la estética gingival están bien definidos y se incluye en los primeros parámetros a evaluar como son:

- ❖ Salud gingival
- ❖ Troneras gingivales
- ❖ Cenit del contorno gingival
- ❖ Equilibrio entre los márgenes gingivales

La importancia relativa que tienen las características de los dientes dentro de los criterios objetivos las sitúa como sigue:

- ❖ Forma y dimensiones relativas de los dientes
- ❖ Caracterización de los dientes especialmente opalescencia, translucidez y transparencia.
- ❖ Textura superficial.
- ❖ Color, especialmente fluorescencia y brillos.



Otro parámetro a tomar en cuenta es el perfil de los bordes incisales en conjunto, así como su relación con el labio inferior, y la simetría de todo ello, son decisivos en la edad aparente de la sonrisa y se incluye dentro de los criterios objetivos fundamentales.

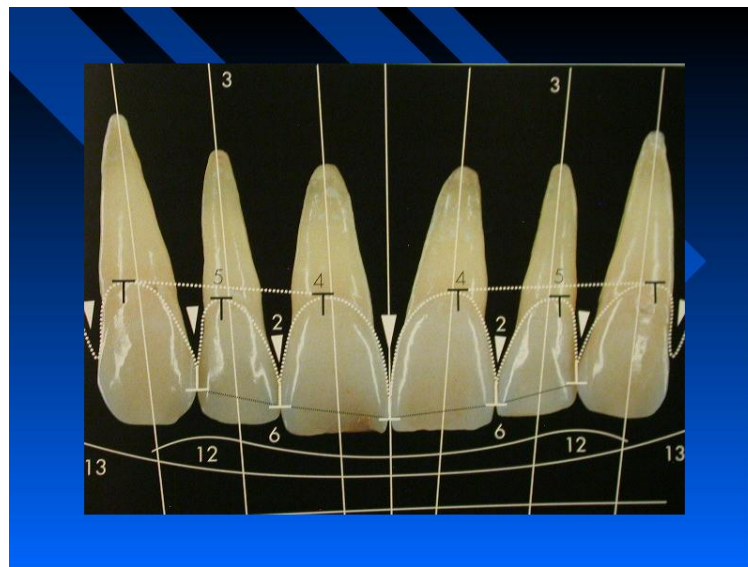


Fig 19. Criterios Objetivos fundamentales aplicados en odontología restauradora del sector anterior.

- | | |
|---|--|
| 1. Salud gingival | 8. Rasgos básicos de la forma de los dientes |
| 2. Troneras gingivales | 9. Caracterización del diente |
| 3. Ejes dentales | 10. Textura superficial |
| 4. Cenit del contorno gingival | 11. Color |
| 5. Equilibrio entre los márgenes gingivales | 12. Configuración del borde incisal |
| 6. Nivel del contacto interdental | 13. Línea del labio inferior. |
| 7. Dimensiones relativas del diente | 14. Simetría de la sonrisa. |



Variaciones en la forma, alineación y posición de los dientes, diferencias de longitud entre las coronas y los espacios negativos son criterios complementarios que deben ser tomados en cuenta.

Se puede tomar en cuenta todos los factores anteriormente mencionados y aun así no lograr el éxito. El resultado estético depende también de la integración armónica de estos criterios estéticos fundamentales en la sonrisa y, por último, de las características individuales^{6,13}

2.2.1 Salud gingival

El aspecto del tejido gingival juega un papel importante en el marco estético global, especialmente en pacientes con línea de la sonrisa media o alta. De manera ideal, el contorno de los márgenes gingivales debe ser paralelo a la línea incisal y conservar su referencia con las líneas horizontales.^{11,15,16}



Fig. 20. Diferentes sonrisas nos indican diferentes aspectos en la salud gingival.



Se debe observar un diseño festoneado adecuado que se dibuja cervicalmente desde la posición correcta del cenit gingival e interproximalmente desde las papilas interdentales. Este contorno ideal inevitablemente tiende a cambiar en casos donde hay pérdida de soporte periodontal.¹⁶

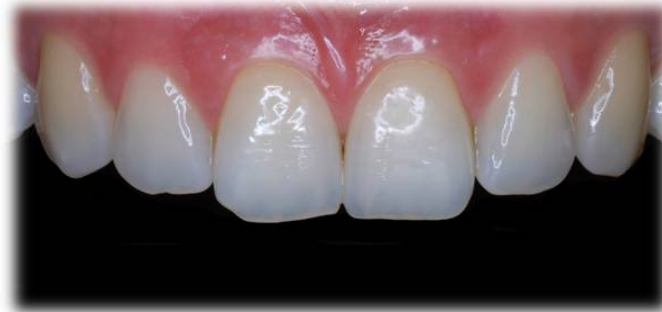

Fig. 21 Se observa un diseño festoneado, con una buena salud gingival.

✚ Características anatómicas

La encía está compuesta por la encía libre, que rodea los márgenes dentales a nivel cervical, y la encía adherida, que se extiende desde la encía libre hasta la unión mucogingival y continua apicalmente con la mucosa alveolar.

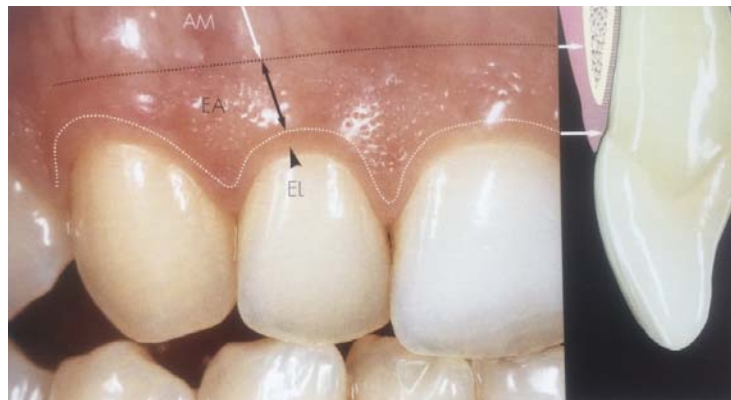


Fig 22. Tejidos periodontal con características anatómica favorable. Obsérvese: Encía Libre (EL), Encía Adherida (EA) y Mucosa Alveolar (MA).



Un tejido blando sano debe cumplir los siguientes requisitos.^{6,14}

- La **encía libre** se extenderá en dirección apical desde el margen gingival, a la unión amelo-cementaria, con un color rosado coral y una superficie sin brillo. Su altura es la misma que la profundidad el surco gingival (1 a 2 mm) ^{14,17} y su grosor varia; más delgado donde hace contacto con la superficie del diente y más ancho en la región interproximal. ^{14,15,18}
- La **encía adherida** se extiende desde el surco gingival (coronal) a la unión mucogingival, con un color rosado coral y una textura firme (queratinizada y unida al hueso alveolar subyacente). Su altura varia, dependiendo de la posición de los dientes y de la inserción muscular. En el 30-40% de los adultos presentara una apariencia de “piel de naranja” ¹⁵
- La **mucosa alveolar** apical a la unión mucogingival debe ser suelta (móvil) y la cantidad considerable de soporte vascular y la presencia de epitelio no queratinizado le da ese color rojo oscuro y una superficie suave. ^{6,15}



✚ Biotipo Periodontal

Biotipo grueso. Particularmente el tejido grueso está asociado con exposición normal o reducida de las coronas clínicas, con solo una ligera arquitectura festoneada y la presencia de la forma dental básicamente cuadrada.¹

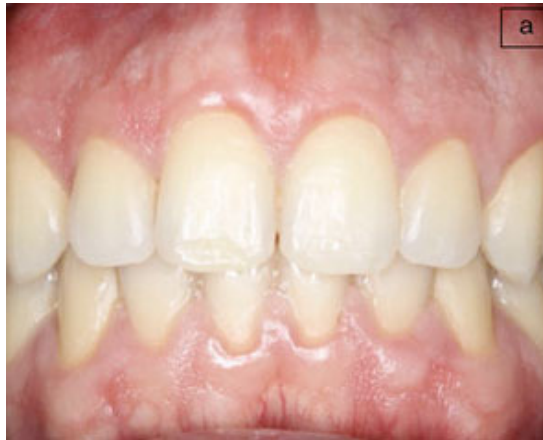

Fig 23. Se observa un biotipo periodontal grueso y se observa una exposición normal de las coronas clínicas.

Biotipo delgado. El tejido periodontal esta, por lo contrario, asociado mayoritariamente con una exposición aumentada de las coronas clínicas. El contorno gingival es particularmente festoneado y se acompaña por una forma dental básicamente triangular.¹⁵

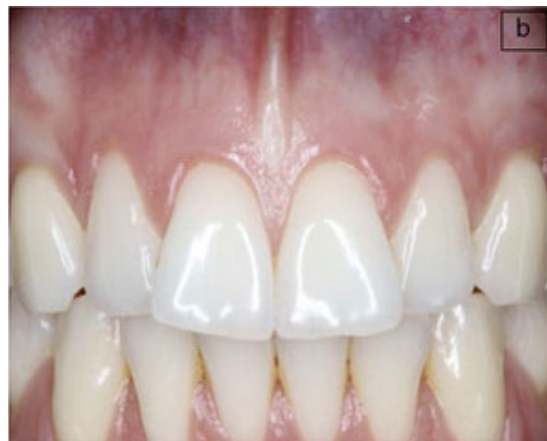

Fig 24. Se observa un biotipo periodontal delgado donde hay mayor exposición de las coronas clínicas.



Hay que respetar el tejido gingival a través de todas la fases del procedimiento (preparación dental, realineación, restauraciones provisionales y al tomar impresiones), combinando la precisión marginal con la adaptación del contorno y las revisiones regulares de la higiene oral por el profesional, para poder garantizar el mantenimiento de la salud gingival.¹⁵

2.2.2 Troneras gingivales o llenado interdental

En una encía joven y sana los espacios interdentes están ocupados por el festoneado de los tejidos blandos que forman la papila interdental. El descuido incluso transitorio de la higiene oral y las enfermedades periodontales pueden alterar esta arquitectura gingival (p. Ej. Pérdida de las papilas interdentes)

Es posible compensar los efectos de la pérdida de inserción y la apertura de los espacios gingivales utilizando únicamente procedimientos restaurativos.

La papila entre los dos incisivos centrales superiores aparece más larga que la de los dientes adyacentes en relación a la posición de las áreas de contacto interproximales.¹⁵

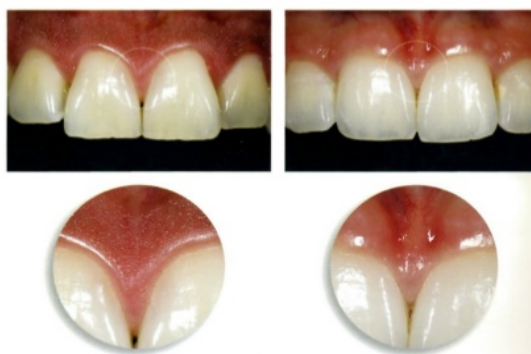

Fig 25. Se observan las troneras gingivales o el llenado interdental en relación a la posición de los contactos interproximales.



✚ Consideraciones protésicas y sus aplicaciones.

En casos donde la papila aparece normal es necesario crear protésicamente una restauración con el contorno que siga tan cerca como sea posible el borde coronal existente para evitar respuestas inflamatorias no deseadas.

En caso de proximidad radicular, el proceso debe seguirse más de cerca ya que incluso alteraciones más ligeras del perfil emergente puede causar reacciones adversas en el tejido.^{15,19,20,21,22,23}

Donde existe un diastema la terapia de restauración debe ser precedida por un tratamiento ortodóntico para reducir el espacio existente, corrigiendo la colocación dental y la inclinación axial.¹⁵

El contorno restaurado juega una parte esencial tanto en mantener como en desarrollar la altura papilar, el cual está estrictamente relacionado con:

- Soporte periodontal
- Posición dental
- Distancia/proximidad radicular
- Forma e inclinación de las raíces.



2.2.3 Cenit del contorno gingival

El cenit gingival (el punto más apical del contorno gingival) normalmente se sitúa distal al eje medial del diente, por ello el cuello del diente tiene el aspecto de un triángulo excéntrico. Según Rufenacht¹⁶ estas reglas no siempre se aplican a los incisivos laterales superiores ni a los incisivos inferiores, para los que el cenit gingival puede estar también centrado en el eje medial del diente.¹⁵

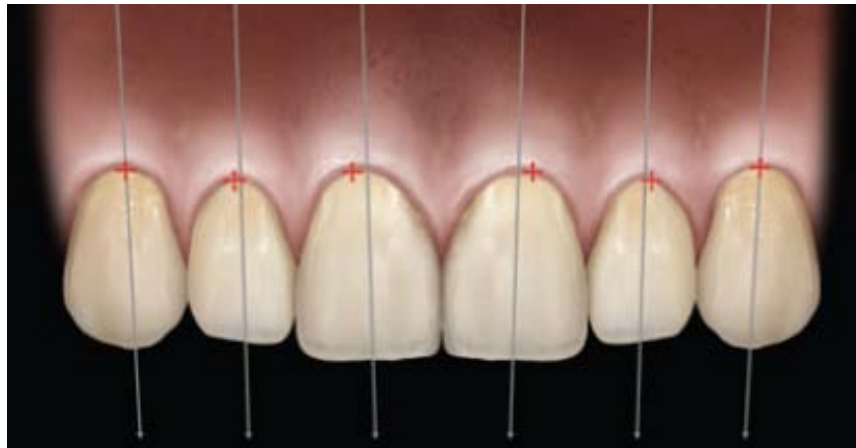

Fig 26. Se observa el cenit gingival en relación con el eje medial de los dientes.

Las preparaciones dentales para coronas o carillas deben respetar esta forma básica del contorno de la encía. La colocación cuidadosa de un hilo retractor contribuirá a ello.

Las características morfológicas producidas por la posición correcta y la colocación de los dientes anteriores son especialmente evidentes en los incisivos centrales superiores, dándoles una caracterización marcada debido a la imagen en espejo que los hace distinguirse.¹⁵



Una extensión intrasurcal mayor de la preparación dental, junto con la emergencia apropiada del perfil de la restauración, puede dar un soporte adecuado a los tejidos gingivales, definiendo su contorno y mejorando así el posicionamiento del cenit gingival.^{15,24,25}

Si los cenit no están en posición ideal, especialmente en los incisivos centrales superiores, se debe considerar la corrección ortodóntica o quirúrgica antes de comenzar el tratamiento protésico para restaurar la armonía ideal en esta región específica.¹⁵

2.2.4 Equilibrio entre los márgenes gingivales

Luego de examinar las características anatómicas macroscópicas del tejido gingival, es el momento de considerar algunos problemas estéticos, como irregularidades encontradas en el margen gingival.¹⁵

Dependiendo de la cantidad de tejido gingival expuesto al momento de sonreír un paciente, depende la línea de la sonrisa del paciente.²⁶

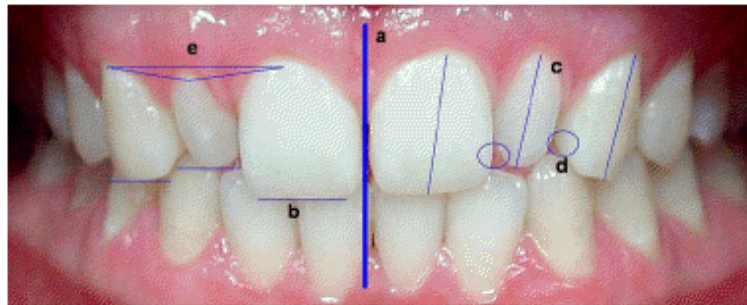


Fig 27. Obsérvese el equilibrio existente en los márgenes gingivales en relación con la línea media, ejes dentales y contactos interdientales.



En individuos con una línea de sonrisa baja, cualquier disarmonía en los márgenes gingivales, generalmente no representa problemas estéticos. Al contrario, cualquier irregularidad en el alineamiento de los márgenes gingivales y/o falta de papila interdental puede contribuir un marcado déficit estético en individuos con una línea de la sonrisa elevada o media.¹⁶

El margen gingival de los incisivos laterales debe situarse un poco más coronal comparado con la situación del margen de los incisivos centrales y los caninos. Esta situación ideal sería la altura gingival.^{6,16}

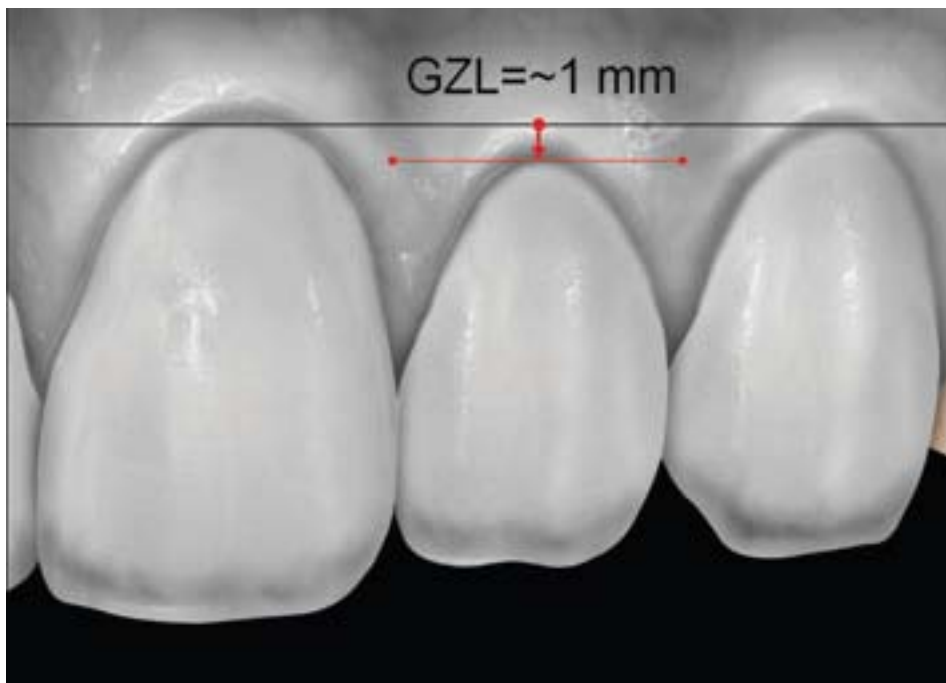

Fig 28. Se observa la relación del margen gingival del lateral respecto al incisivo central y al canino.



Para lograr mayor armonía a nivel de los tejidos blandos, los incisivos laterales con la encía más apical deberán presentar un borde incisal más corto de lo habitual con relación al incisivo central y al canino.

Al mismo tiempo, estos incisivos laterales deberían solapar ligeramente los centrales, dando como resultado una variante válida de la composición dental.¹⁶

Paralelismo

De manera ideal, el contorno del margen gingival lo delinea el nivel cervical de los caninos y los incisivos centrales superiores que deben ser paralelos al borde incisal y a la curvatura del labio inferior.

El nivel gingival debe mantener un paralelismo adecuado con el plano oclusal y las líneas de referencia horizontales, llamadas línea comisural y línea interpupilar.^{11,16} La ausencia de paralelismo desequilibrará el balance de la composición dentogingival, con repercusiones negativas en la apariencia de la estética global.

Simetría

Los márgenes gingivales de los incisivos centrales y caninos del maxilar deben ser simétricos y en una posición más apical, en comparación de los incisivos laterales.

Chiche y cols.²⁷ consideraron esencial la simetría de los márgenes gingivales en la línea media (incisivos centrales superiores). Actualmente una ligera asimetría es permisible. Dependiendo de su posición, los incisivos



laterales pueden a veces enseñar un contorno gingival más apical, mientras que otros son más coroneles comparados con los dientes adyacentes.

En caso de alteraciones severas podemos retocar los contornos gingivales con cirugía plástica periodontal, como la gingivectomía de bisel interno, que permite la exposición de la estructura dental selectiva del área cervical mejorando el resultado del tratamiento restaurados posterior.

Debido a la limitada extensión de este tipo de cirugía, como regla, se puede alcanzar la necesaria estabilidad de los tejidos en un periodo corto de tiempo y así poder finalizar el tratamiento protésico 6 semanas después de la cirugía.¹⁵

2.2.5 Ejes dentales

Comparados a la línea media, los ejes de los dientes anteriores normalmente tienen una mesioinclinación incisal y una distoinclinación apical. Esta condición de convergencia coronal y divergencia apical se acentúa gradualmente desde los incisivos centrales, donde es mínima, a los caninos.^{15,28,29}

De forma ideal, las inclinaciones axiales de los incisivos centrales, los incisivos laterales y los caninos también deben ser simétricas y una imagen en espejo de la inclinación axial de los dientes colaterales. Sin embargo un cierto grado de asimetría es permisible lateralmente; los incisivos laterales pueden por tanto tener una forma e inclinación diferentes, mientras que los caninos pueden ser preferiblemente simétricos en forma pero no en inclinación, especialmente en el aspecto vestíbulo palatino.^{15,30}

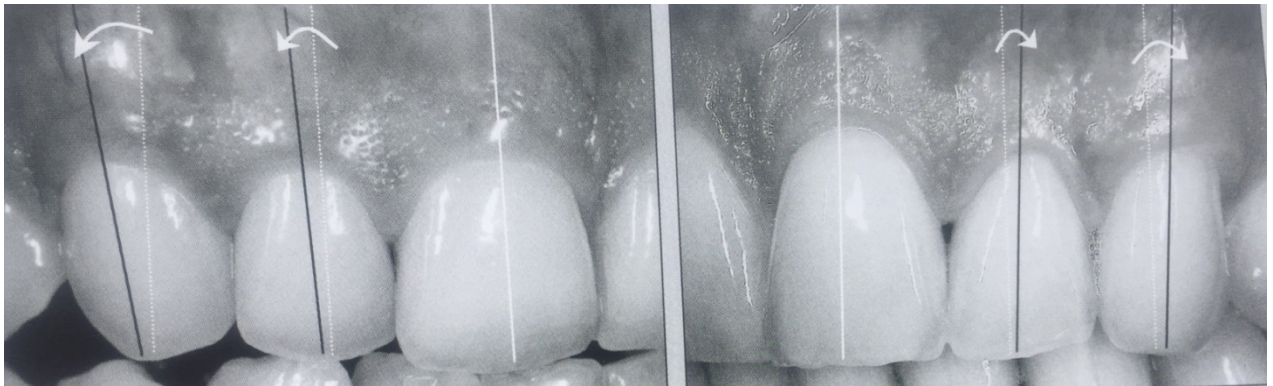


Fig. 29. Obsérvese la inclinación de los ejes longitudinales de los dientes anteriores e incisivo central.

Al restaurar los incisivos centrales superiores, el profesional deberá intentar recrear la inclinación axial ideal, la cual contribuye de forma significativa a reforzar la simetría y la imagen de espejo de los dientes.¹⁵

2.2.6 Contacto interdental

La posición del punto de contacto interdental está relacionada con la posición y la morfología del diente. Las áreas de contacto entre los dos incisivos centrales, extendiéndose casi hasta arriba del margen interincisal, son particularmente anchas; por tanto se forma un ángulo interincisal muy reducido.

En una composición anterior ideal, donde la forma y la posición dental son óptimas, moviéndose desde los incisivos centrales hacia los caninos, las áreas de contacto interdental se localizan gradualmente de forma apical, produciéndose así una abertura interincisal más ancha, desde mesial a distal.^{15,28}

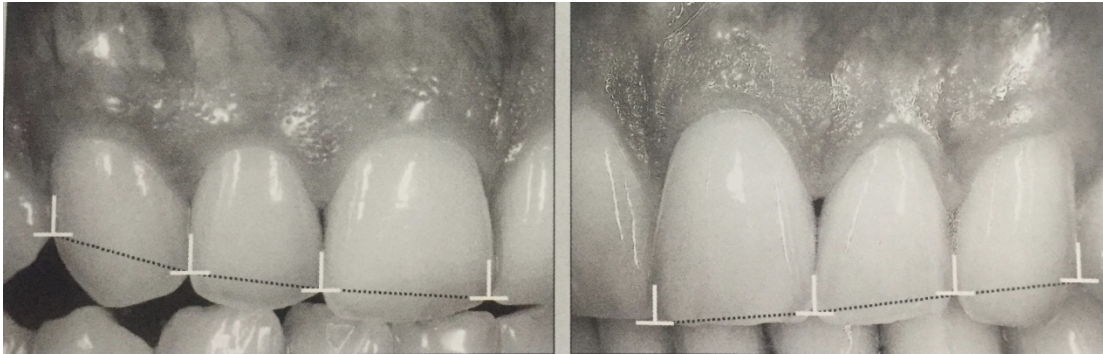


Fig 30. Observamos los áreas de contacto interdental moviéndose de los centrales a caninos de forma apical.

Una sonrisa bonita o agradable, está determinada por la progresión de los ángulos interincisales, el paralelismo formado entre la línea que une todos los puntos de contacto interincisales y aquella del labio inferior. Todo esto crea una armonía placentera.^{15,31}

La presencia de rotaciones o superposiciones, encontradas frecuentemente en los incisivos laterales, tienden inevitablemente a una alteración en la alineación de las áreas de contacto y, consecuentemente, también de los ángulos interincisales, aunque estos no necesariamente comprometen la existencia de una sonrisa natural y placentera.

2.2.7 Proporciones dentales

Se ha demostrado que la forma y la proporción dental representan áreas prioritarias que hay que considerar para obtener un resultado estético satisfactorio. Pero la evaluación de cada diente de forma individual debe ser completada con el análisis de dicho sextante anterosuperior como un todo y por ello se analizarán las proporciones entre un diente y otro.



La dentición natural de los incisivos centrales son significativamente más largos que los incisivos laterales, jugando un rol dominante en la composición de los dientes anteriores.¹⁵

Debido a las variaciones individuales, es difícil dar un “número mágico” que pueda ayudar definiendo la dimensión adecuada de los dientes. La proporción correcta de sus dimensiones se identificó durante mucho tiempo con los principios clásicos del arte y la arquitectura.

Así se propusieron teoremas matemáticos como “la proporción aurea” y el “porcentaje dorado” para poder determinar las llamadas distancias mesiodistales ideales. Estas reglas se aplicaron al tamaño “aparente” de los dientes vistos desde el plano frontal.⁶ Esta teoría fue analizada en el capítulo de generalidades o antecedentes de este trabajo.

Como declaraba Lombardi³¹ “así como la armonía es el principal requisito de una buena composición, la dominancia es el primer requisito para proporcionar armonía. La boca constituye el rasgo dominante de la cara en virtud de su tamaño. De la misma manera, el incisivo central es el diente dominante de la sonrisa.

Podemos usar los hallazgos de Sterret y cols³³. Para determinar una aproximación válida de la anchura y la longitud del diente. Parece que, en general, las dimensiones del diente no están relacionadas con la estatura del sujeto. El mismo estudio revelaba una mayor anchura y longitud de los dientes anterosuperiores masculinos en comparación con los femeninos.



La proporción anchura-altura de la corona parece ser la referencia más estable ya que presenta menos variaciones debido al género o al tipo de diente.

Otro factor que puede afectar significativamente la percepción de las dimensiones y de la posición en el plano frontal es la luminosidad del objeto⁶

Mas resultados hallados por Sterrett y otros³³ junto con otras conclusiones^{16,34} nos dan estos valores guía para los dientes superiores anteriores:

- Las coronas de incisivos y caninos tienen la misma relación anchura/longitud (entre un 77-86%).³³
- Los incisivos centrales son de 2 a 3 mm más anchos que los incisivos laterales.
- Los incisivos centrales son de 1 a 1.5 mm más anchos que los caninos.
- Los caninos son de 1 a 1.5 mm más anchos que los incisivos laterales.
- Los incisivos centrales y los caninos tienen una altura de corona similar (varía solo en 0.5mm), que será, de media, unos 1-1.5 mm más larga que la corona de los incisivos laterales.

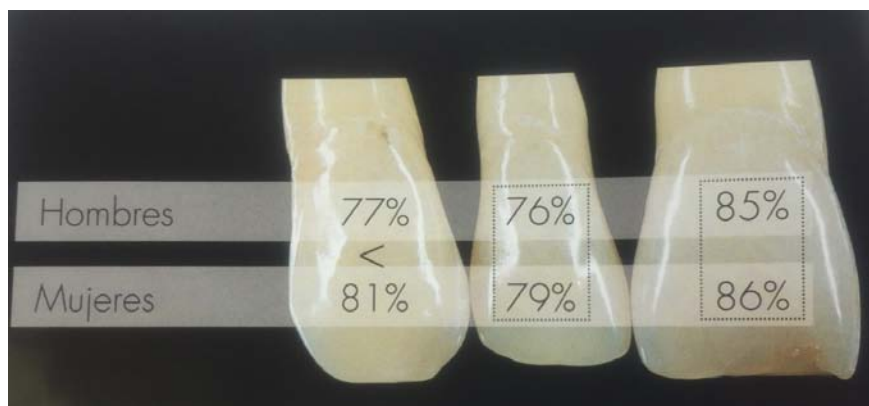

Fig. 31. La anchura y longitud de los incisivos y caninos superiores tienen la misma relación.



2.2.8 Contorno y Morfología dental.

De la misma manera que la boca, junto con los ojos, representan el punto focal de la cara, los incisivos centrales del maxilar pueden ser considerados los elementos estéticos más importantes de la sonrisa. Desde el punto de vista funcional, su rol fundamental de morder y cortar la comida debe ser tomada en consideración.¹⁵

Podemos tener diferentes tipos de dientes como:

Forma triangular: Los límites externos del contorno de la cara vestibular son divergentes incisalmente y tienen una convergencia cervical marcada. Esto crea un área cervical estrecha.

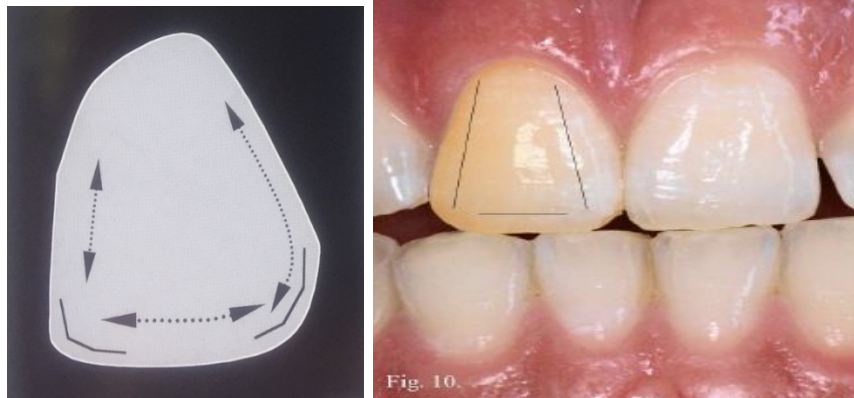


Fig 32. Se observa un incisivo central en forma triangular.



Forma ovoide: Los límites externos tienden a ser curvos y redondeados, tanto incisal como cervicalmente, junto con una reducción gradual del área cervical y del borde incisal.

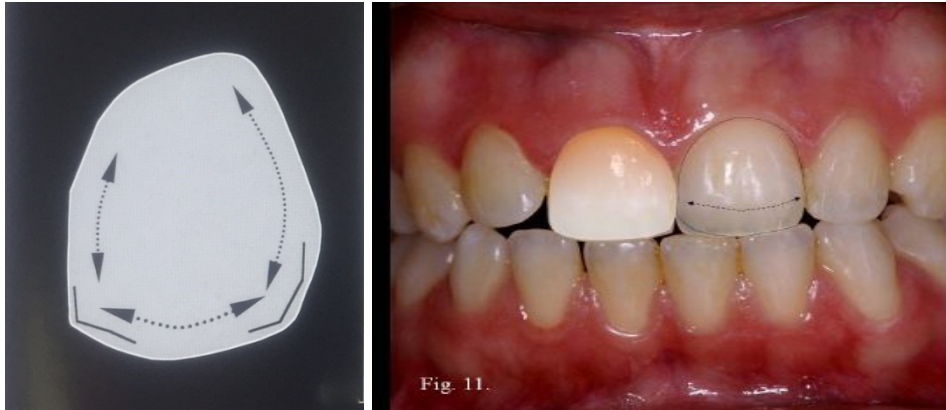


Fig.33. Se observa un incisivo central superior en forma ovoide.

Forma cuadrada: Los límites externos son más o menos rectos y paralelos, creando un área cervical ancha y con un borde igualmente grande.

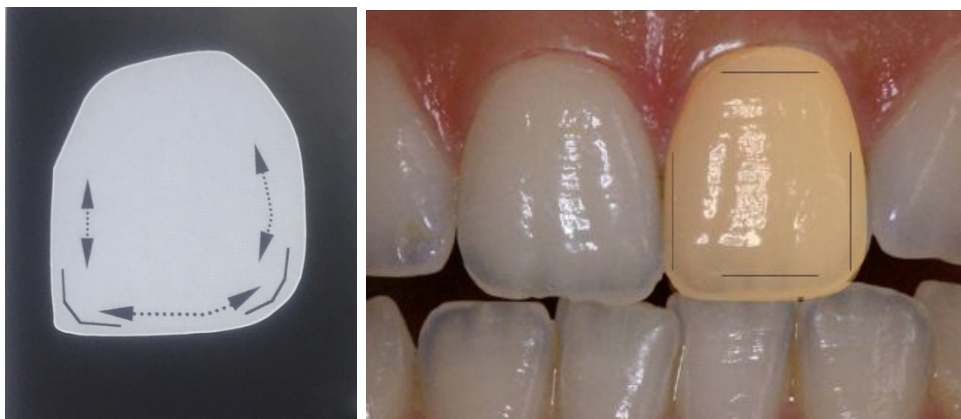


Fig 34. Se observa un incisivo central superior en forma cuadrada.



2.2.9 Caracterización

La caracterización incluye tanto los fenómenos de reflexión/transmisión de la luz (opalescencia, transparencia y translucidez) como las colocaciones internas (manchas, fisuras, lóbulos dentinales, zonas de la dentina infiltradas) y los efectos específicos de la conformación (atrición, abrasión). Todo ello determina la sensación de edad y carácter del diente.⁶



Fig. 35. Se observan las diferentes características de los fenómenos de reflexión/transmisión de la luz.

La opalescencia es una propiedad óptica del esmalte y se refiere a la capacidad de transmitir una determinada gama de longitud de onda de la luz natural (los tonos rojo-anaranjados) y reflejar atrás (los tonos azul-violeta).

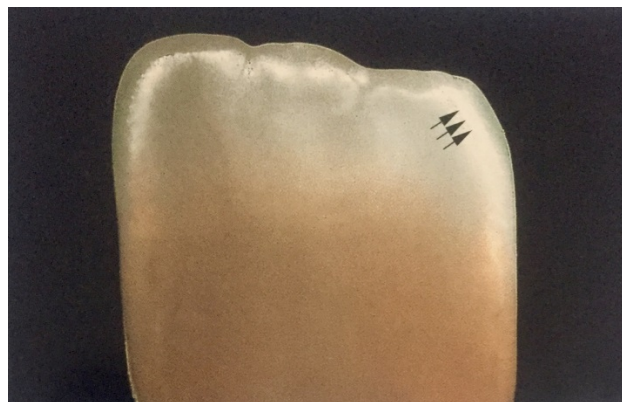

Fig. 36. Se observa el fenómeno de opalescencia que debemos lograr al hacer una restauración.



La translucidez es el aspecto resultante de la combinación entre la opacidad completa (como el marfil) y la transparencia completa (como el cristal). Los dientes especialmente los bordes incisales, muestran rasgos distintivos al incorporar una amplia gama de efectos causados por la combinación de la translucencia y la transparencia.

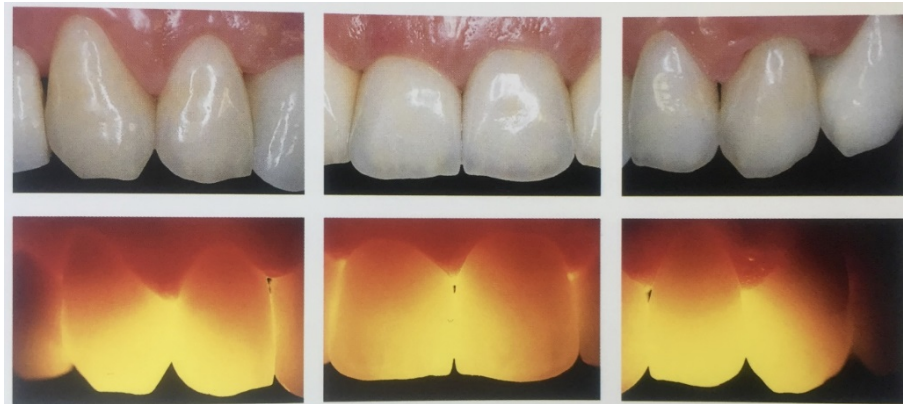


Fig. 37. Observamos el efecto de translucidez al color el material de restauración.

Existen porcelanas especiales que simulan estos efectos del “esmalte”. En el otro extremo del espectro encontramos el efecto “dentina”, mas opaco en el borde incisal en casos de abrasión y/o atrición.⁶



Fig. 38. Se observa un diente natural vs un diente de porcelana simulando el esmalte y la dentina.



2.2.10 Textura

La textura está íntimamente relacionada con el color a través del brillo, un factor que influye directamente. Los dientes jóvenes presentan una topografía superficial muy acentuada, por ello reflejan más la luz que les incide y aparecen más brillantes. La textura se atenúa al envejecer, con el resultado de una menor reflexión de la luz y un oscurecimiento de los dientes.

Los relieves de la textura en la superficie labial del diente están orientados sobre todo horizontal y verticalmente.




Fig. 39 Se observa la textura de un incisivo central superior.

Las microtexturas se refiere a las pequeñas estrías (estrías de Retzius) casi todas horizontales, normalmente encontradas en dientes jóvenes, estas generalmente se reduce o desaparecen en pacientes mayores de 40 a 50 años.



Éstas están bien definidas en dientes jóvenes, pero muchas desaparecen o se reducen considerablemente con la edad como resultado de la acción de los músculos peribucales (mejillas y labios) que producen erosión en la superficie dental, con la consiguiente pérdida de volumen.¹⁵

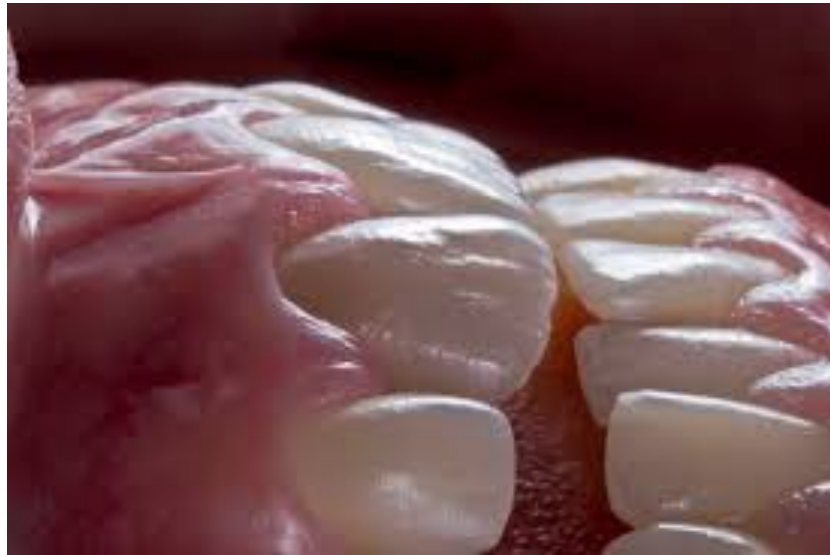

Fig. 40. Observamos las microtexturas horizontales y verticales en pacientes jóvenes son más definidas.

2.2.11 Color

A menudo se considera el color como factor más importante del éxito estético de una restauración. Sin embargo pequeños errores en el color pasaran inadvertidos si se respetan el resto de los criterios.

Cuando hablamos de color hacemos referencia a una sensación captada por nuestros ojos, el ojo humano es un órgano especializado en la captación de imágenes obtenidas a partir de una radiación electromagnética la que llamamos luz, y que en realidad corresponde a un estrecho segmento de todo



el espectro, situado entre las longitudes de onda de 400 y 800 nm aproximadamente, y que percibimos como los colores llamados “del arco iris”, las radiaciones por debajo de dichas longitudes de onda no son visibles y se denominan ultravioletas, y las situadas por encima tampoco lo son, y las denominamos infrarrojas.

De los tres componente del color el valor (también llamado luminosidad o brillo) es el más influyente, seguido de chroma (o saturación o intensidad del color) y el hue (el tono o matiz, es el color mismo o “nombre” del color)^{32,35}

Matiz

El matiz o tonalidad (hue) se refiere específicamente al nombre del color, o sea, al tipo específico de longitud de onda (verde, azul, rojo, amarillo, etc.) que no es absorbida por los objetos y por lo tanto es reflejada hacia nuestros ojos. Actualmente, la mayoría de los sistemas de resina utilizan la clasificación de VITA Classical (VITA Zahnfabrik, Bad Sackingen, Alemania) para identificación de las tonalidades en: A (marrón-rojizo) donde se encasillan un 80% de los pacientes, B (naranja-amarillo), C (gris-verdoso) y D (gris-rosado) correspondiendo a un porcentaje bajo (5%) usado más para caracterizaciones.

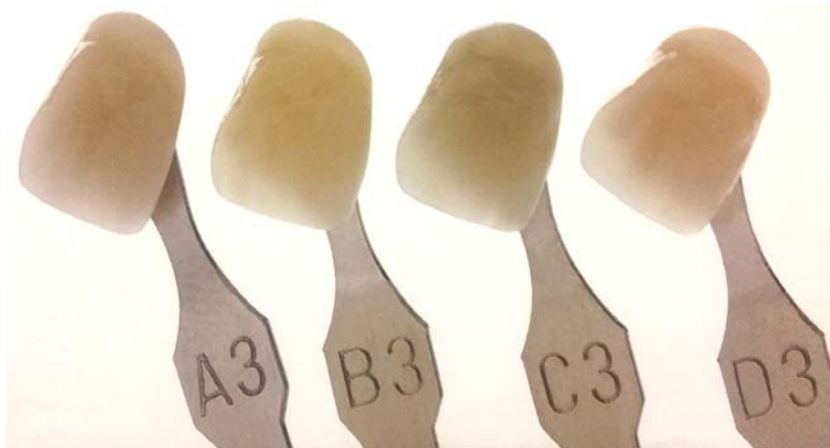

Fig 41. Es un buen ejemplo de la escala de tonos Vita que trabaja con cuatro matices: marrón, amarillo, gris y rosa.

El matiz básico de la dentina es registrado a nivel de la parte central del tercio cervical vestibular donde existe la menor cantidad de esmalte y un gran volumen de dentina. El matiz del esmalte debe registrarse a nivel del tercio medio o incisal de los dientes siendo, en la mayoría de los casos clínicos, dos o tres tonos (intensidad) más claros que el escogido para la dentina.

Croma

El croma (chroma) tiene que ver con el grado de saturación, la intensidad del matiz o la cantidad de pigmentos que este posee. En las resinas el croma viene codificado por una numeración gradual de 1 a 4, indicando la saturación de la resina de forma creciente. Clínicamente, la elección del croma puede ser realizado por comparación directa a través de las escalas de colores o indirecta con equipamientos especializados, dependiendo de la experiencia del profesional. La porción cervical media del elemento dentario es el primer



lugar tomado como referencia para selección del cromatismo siendo que los tercios medio e incisal tienen casi siempre uno o dos grados menores de saturación. Cuando se observa el segmento anterior, el canino es generalmente el de mayor grado de saturación. Intensidades menores están relacionadas a pacientes más jóvenes y dientes blanqueados, y con mayor intensidad a pacientes más viejos o dientes más saturados.

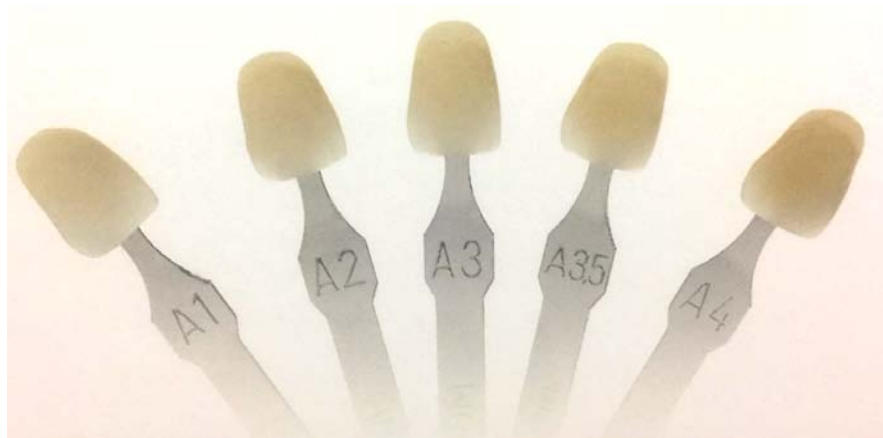


Fig. 42. Ejemplo de diferentes niveles de saturación de un mismo matiz (Marrón).

✚ Valor

El valor (value) es considerado la dimensión acromática del color. Posee sinónimos como brillo o luminosidad y puede ser conceptualizada como la cantidad de negro y blanco en un objeto provocando sensaciones de profundidad o proximidad del mismo. Está relacionado también con la opacidad y translucidez, cuanto mayor el valor, más opaco y blanquecino será el objeto y cuanto menor valor, más translucido o grisáceo.



Dentro del concepto de color de las resinas compuestas, el valor también puede ser definido por la capacidad del material de absorber o reflejar la luz. En términos prácticos, un material puede ser más opaco y tener así mayor capacidad de bloqueo de luz. Cuando resinas opacas son utilizadas en gran cantidad pueden resultar en una percepción óptica más blanquecina de las mismas. Por otro lado, un error en la cantidad de inserción de resinas más translúcidas, permitirá un mayor pasaje de luz resultando en restauraciones más grisáceas. Estos errores son los más comunes en la clínica diaria, principalmente porque el valor no se encuentra discriminado en las jeringas de las resinas compuestas, haciendo obligatorio el conocimiento del comportamiento dinámico de cada marca y tipo de resina compuesta. Como regla general los dientes jóvenes por el menor grado de calcificación y la mayor cantidad de textura superficial del esmalte se muestran más blancos u opacos, por lo tanto con mayor luminosidad (alto valor). Los dientes adultos se presentan con menor valor (más translucidos) debido al mayor contenido de calcio de los tejidos y menor espesor del esmalte provocado por el desgaste del mismo.

2.2.12 Configuración del borde incisal

La configuración de los bordes incisales es un factor crítico. Sino están bien diseñados, los dientes parecerán artificiales. Hay tres componentes en este parámetro:

Contorno global. En los pacientes de mediana y avanzada edad, el borde incisal es, con frecuencia, una línea recta o una curva invertida que uniformiza y aplanla la sonrisa.



En los pacientes jóvenes, los bordes incisales configuran una forma de “gaviota” debido a las diferentes dimensiones de los dientes. Es muy importante observar los bordes incisales de los dientes mandibulares, que con frecuencia están intactos y pueden ayudarnos mucho para configurar los dientes superiores.

Es posible rejuvenecer o envejecer la sonrisa transformando el borde incisal.

Ángulos incisales. Los ángulos mesioincisal y distoincisal tienen una gran influencia en la definición del llamado espacio negativo, es decir, el espacio negro que aparece entre los dientes superiores e inferiores durante la sonrisa y en la apertura bucal. Se describe una regla objetiva (“regla de la V invertida”). Los ángulos interincisales pueden usarse para crear efectos ilusorios de cambios de dimensión: bordes incisivos redondeados compensarán dientes demasiado largos y unos bordes rectos desgastados, están indicados en caso de incisivos demasiado estrechos. Sin embargo es importante recordar que la valoración de los espacios negativos tienen un componente subjetivo evidente.

Grosor. Estéticamente, los incisivos resultan agradables si el borde incisal es fino y delicado. Los bordes incisales gruesos dan al diente un aspecto viejo. Artificial y abultado.

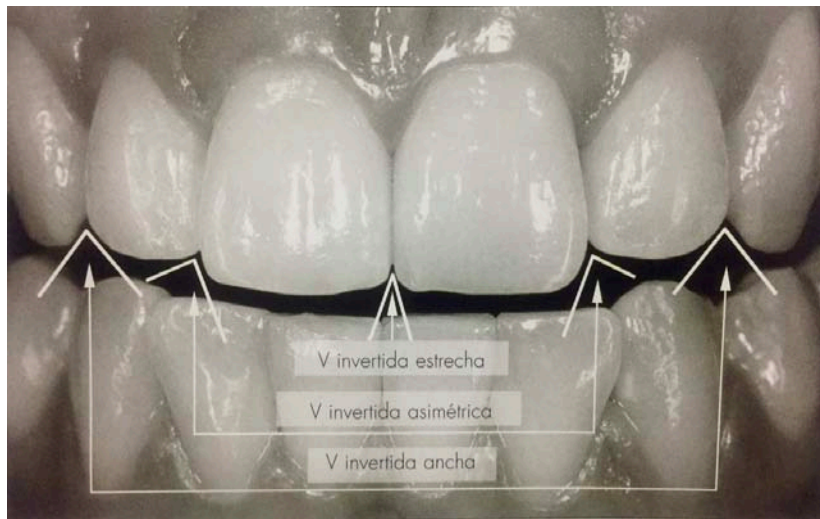

Fig. 43. Regla de la V invertida, los ángulos interincisales crean efectos ilusorios de cambios de dimensión.

2.2.13 Línea del labio inferior

Se refiere a la cantidad de exposición dental y gingival que el labio superior permite ver en una sonrisa, clasificándola en:

Línea labial baja cuando la encía no aparece en la sonrisa, viéndose un 75% o menos de los dientes.

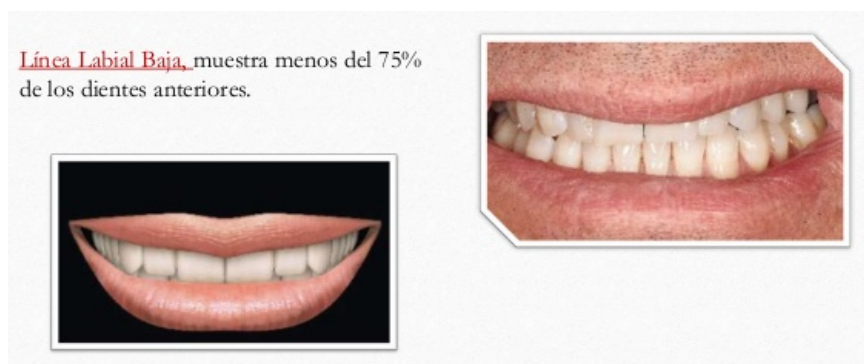

Fig 44. Se observa que la línea labial baja, muestra menos del 75% de los dientes anteriores.



La línea labial media o normal se presenta cuando un pequeño margen gingival, o las papilas interdentes se exponen al sonreír.

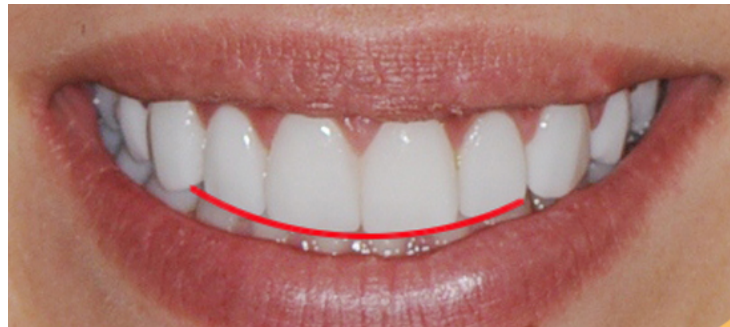

Fig 45. Se observa una línea de sonrisa normal o agradable.

Y por último la línea labial alta cuando se observa todo el diente y gran parte de encía.

Línea Labial Alta, todas las coronas clínicas mas una línea continua de gingiva.

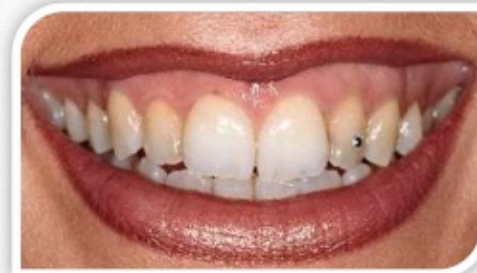
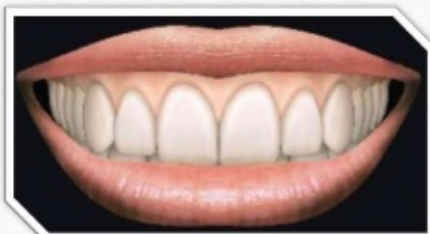
Fig 46. En una sonrisa labial alta, se observa todas las coronas clínicas y tejido gingival, muy difícil de rehabilitar en cuanto a estética se refiere.



2.2.14 Línea de la Sonrisa

Es una línea imaginaria formada por los bordes incisales de los dientes superiores y que en forma ideal, deberá ser paralela a la curvatura formada por el labio inferior al sonreír. Si esta línea presenta un aspecto recto comparado con la curva del labio inferior, hace que la persona se vea con una sonrisa con aspecto popularmente conocido como de «chicle» o “teclado de piano”. Una curvatura de esta línea contraria a la curvatura del labio inferior da la impresión de una sonrisa invertida o “entristecida”. La corrección incisal de estos casos rejuvenece y hace más bonita la sonrisa.



Fig 47. Se observan los diferentes tipos de sonrisa, tomando en cuenta los bordes incisales de los dientes.



CAPÍTULO III DISEÑO DE SONRISA DIGITAL

3.1 Generalidades

El Diseño de Sonrisa Digital (DSD) fue creado por el Dr. Christian Coachman, es un protocolo conceptual para los clínicos que fortalece su habilidad en la realización de un diagnóstico estético extraoral, intraoral así como su evaluación estructural y les da las herramientas y el lenguaje que necesitan para comunicarse más efectivamente con los otros miembros del equipo de tratamiento. Además, El DSD permite a los clínicos educar y motivar a sus pacientes, mejora la percepción visual de sus pacientes, y en última instancia, aumenta la aceptación del caso, sirviendo como un recurso de mercadotecnia..⁹

DSD involucra éticamente a los pacientes en el proceso restaurador de una sonrisa, haciendo que sea el co-diseñador de su propio tratamiento, compartiendo objetivos, expresar sus deseos y expectativas con el equipo de restauración.

3.2 Aplicación Clínica

Una vez que los requisitos técnicos restauradores se combinan con los deseos y necesidades emocionales del paciente, se lograrán grandes resultados - la creación de una ruta a una sonrisa natural, segura y hermosa.

Existen muchos factores que contribuyen y son necesarias para hacer que los pacientes queden satisfechos más allá de la odontología convencional.



El desarrollo de una visión artística y un conjunto de habilidades apropiadas son necesarias con el fin de convertirse en un diseñador de la sonrisa digital.

La belleza de esta técnica es que no exige equipamientos especiales, software o grande inversión financiera, sino que el equipamiento digital ya presente en un consultorio odontológico moderno puede utilizarse para el proceso del Digital Smile Design.

El concepto se basa en el análisis de proporciones faciales y dentales de un paciente usando una serie de vídeos digitales y un conjunto de fotografías digitales de alta calidad para adquirir el conocimiento de relación de los dientes, encías, labios, sonrisa, características de la faz en movimiento y emoción.

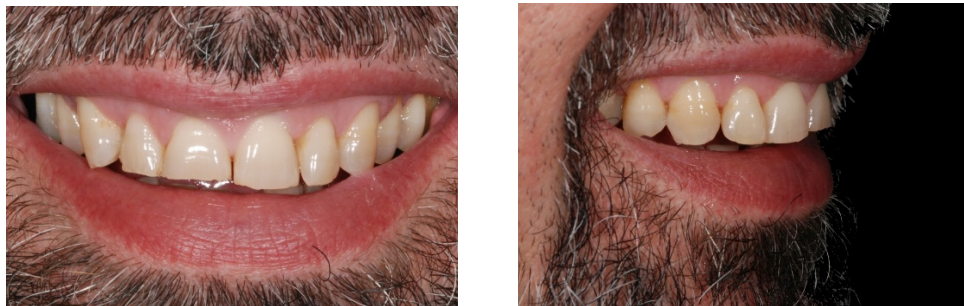

Fig.48 Fotos frontales y de perfil de un paciente con bruxismo excéntrico tomadas para el estudio de DSD.

Cuando todos estos datos se reúnan, ellos se transfieren hacia una computadora seguido de calibración de la imagen usando una regla digital al manejo de imágenes y rediseño usando software de presentación (Apple Keynote para Mac y MS PowerPoint para PC).

Lo primero que se realiza es un estudio en profundidad del estado actual de los dientes evaluando la cantidad de desgaste, el estado gingival, la sonrisa



del paciente, etc. Se trata de hacer un proyecto de forma que el resultado final sea previsible y no fruto del azar.

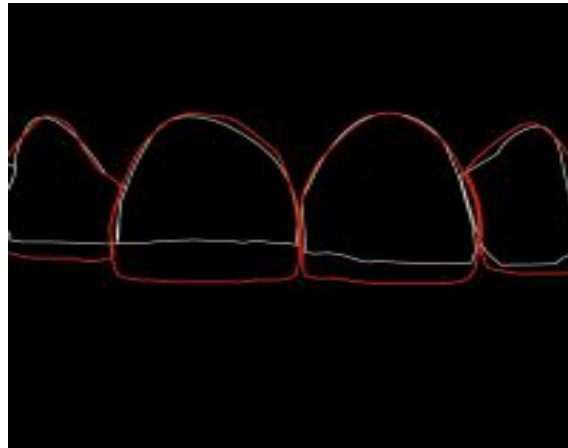

Fig 48. Transferencia a una computadora y se observa el proyecto de los trazos de la longitud del diente.

Sobre una fotografía de los dientes a tratar se trazan los labios, la línea media facial y la línea bipupilar. Éstas son las dos principales referencias que vamos a emplear para modificar la anatomía de los dientes de una forma armónica.

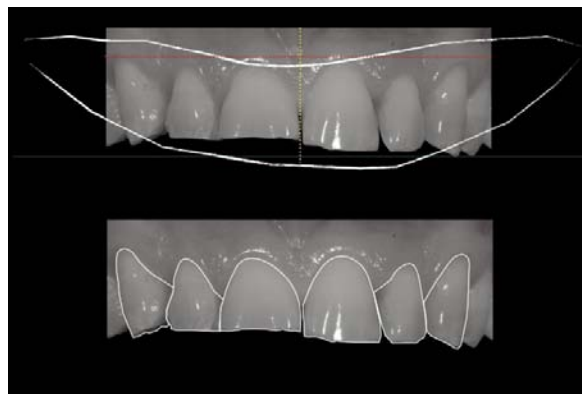


Fig 49. Se marcan los principales planos de referencia en esta caso la línea de sonrisa, línea media y márgenes gingivales.



Se establece el tamaño que deberían tener los 6 dientes anteriores superiores trazando recuadros que nos van a servir de marco para dibujar nuestros dientes. Para ello, acostumbra a ser de utilidad emplear la "proporción aurea" aplicada a la cantidad de diente visible en una visión frontal.

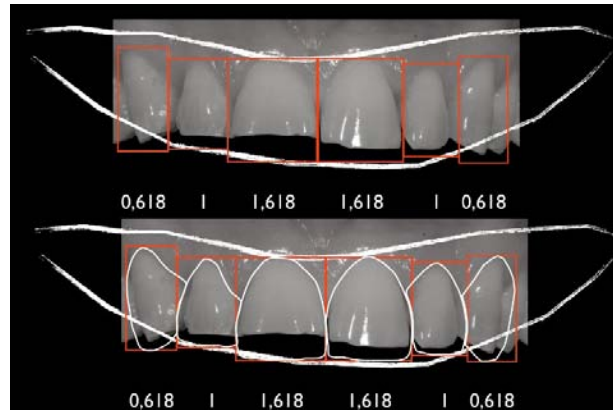


Fig. 50 Se observa como se establece la longitud de los centrales para una armonía.

El nuevo diseño de los dientes que se propone incluye información valiosa para el técnico de laboratorio: progresión de los ángulos interincisales, papilas y puntos de contacto interdientales, inclinaciones axiales, posición de los cénits gingivales, contorno de los dientes, etc.. En esta fase hay aspectos relevantes que se omiten como son el color, la textura, la translucidez, etc...

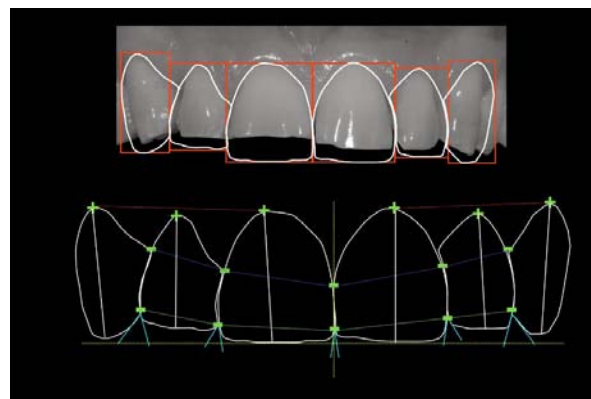


Fig. 51 Se observa cómo se aplican los criterios fundamentales.



Una vez realizado el diseño digital esta información se traslada al técnico de laboratorio para que se realice un encerado. En otras palabras, una maqueta diagnóstica en 3D de los que se ha proyectado en la fotografía. La información es tan exacta que el encerado resulta una réplica muy fiel de lo proyectado.

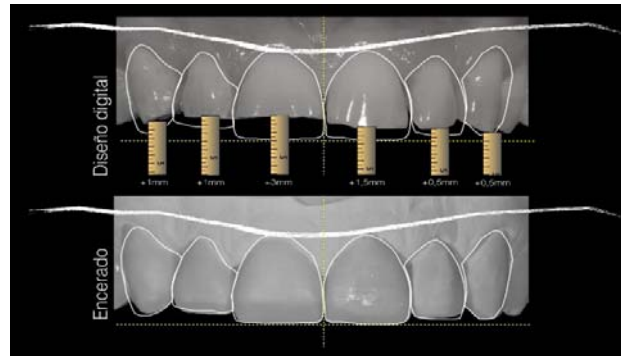


Fig 52 Se observa con las dimensiones ya aceptadas, se procede a un encerado diagnóstico.

El siguiente paso es probar este proyecto en la boca del paciente en una prueba estética o *mock up*. De una forma muy rápida y sencilla podemos valorar el aspecto de nuestro proyecto en la boca del paciente. El paciente puede también evaluar el aspecto que podrían tener sus dientes e incluso, en muchos casos, llevárselo a casa durante unas horas para que el entorno familiar o las amistades puedan dar su visto bueno.

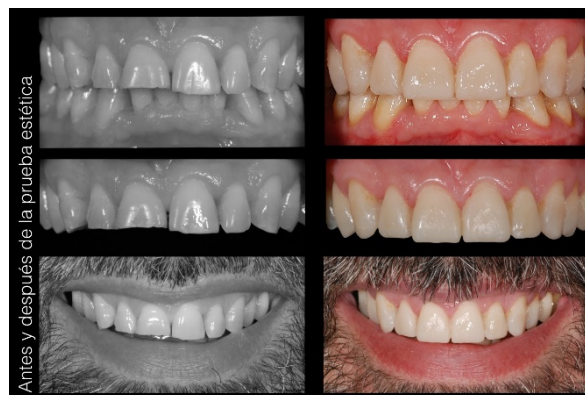

Fig. 53. Mock up, para proyección del paciente.



De ser necesario alguna modificación podría realizarse sin ningún problema en esta fase. En el momento en que el paciente se siente cómodo y conforme con los dientes proyectados se procede a preparar los dientes de una forma muy conservadora y en base a la anatomía final proyectada. Para minimizar la reducción dental se emplean llaves de silicona que nos ayudan a controlar los espesores necesarios para las carillas.

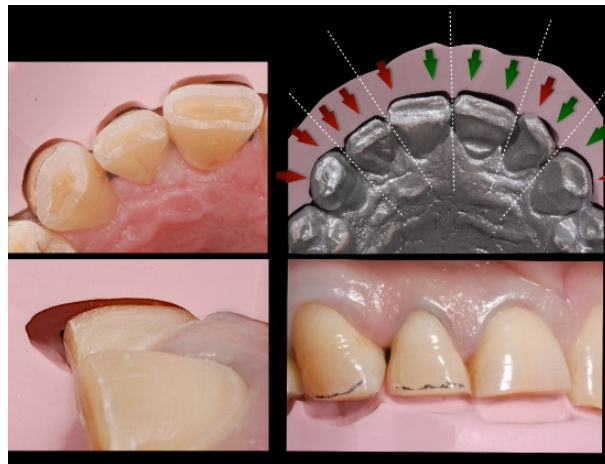


Fig 54. Se observa la preparación de los dientes.

A continuación se toma una impresión de los dientes a partir del cual el laboratorio obtiene un modelo de trabajo sobre el que confeccionará las carillas. También se proporciona información sobre el color, textura y translucidez.

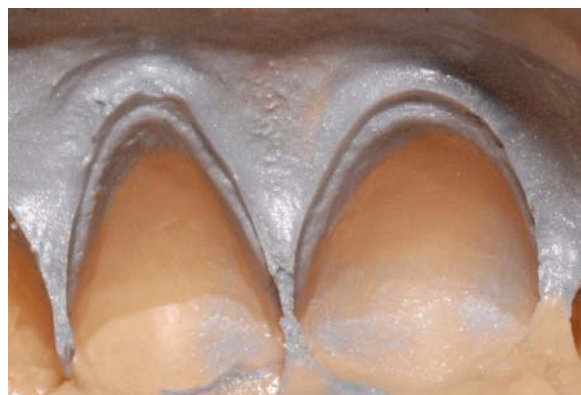

Fig. 55. Se observa la toma de impresión y la terminación.



Como puede comprobarse el resultado final es una réplica de lo proyectado y aceptado por el paciente durante la prueba estética.

Sólo así puede garantizarse un tratamiento completamente previsible, sin sorpresas ni improvisaciones.

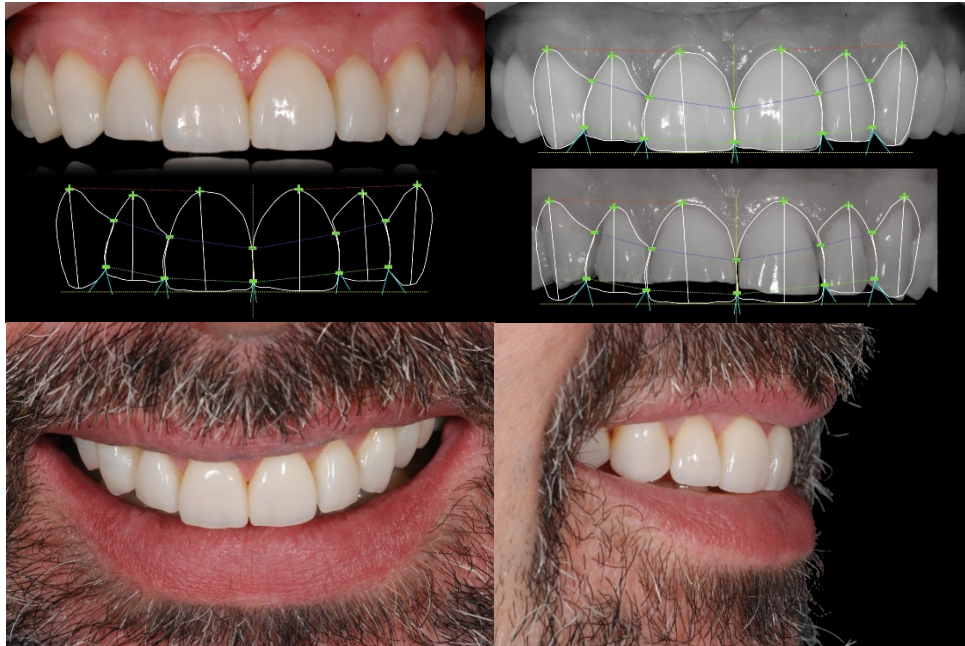

Fig 56. Resultado final tras la confección de 10 carillas indirectas de composite.

El concepto DSD busca ayudarle al odontólogo en los tres siguientes aspectos del proceso:

- **Mejorar la planificación estética y el diseño de la sonrisa** – Se visualiza los problemas estéticos del paciente y se explican las posibles soluciones.
- **Mejorar la comunicación entre el equipo interdisciplinario dental** - facilitando el proceso de comunicación de una manera sencilla. Dado



que el tratamiento ideal es el resultado de un abordaje interdisciplinario, que es un reto propio debido a la dificultad de implementar un proceso a la eficiente comunicación entre integrantes del equipo.

- **Mejorar la comunicación con el paciente** - involucrándolos visualmente en el proyecto de la sonrisa y proceso de decisión de acuerdo a sus voluntades y deseos La cuestión fundamental es: ¿qué quiere expresar el paciente con su sonrisa? Muchos proyectos de sonrisa pueden crearse, cada uno con su personalidad específica. La llave está en descubrir qué el proyecto armonizará con los aspectos morfo psicológicos odontológicos del paciente.
- Pero ante todo, el DSD busca elevar la cortina de una nueva era de la odontología digital al público en general que se orienta estéticamente, humanística, emocional y artística, aumentándose aún más el prestigio de la noble profesión de odontólogo ante la sociedad, ¡pues lo más importante en la vida es tener una saludable, natural, confiada y elegante sonrisa!



CAPITULO IV ELECCIÓN DEL MATERIAL DE RESTAURACIÓN

El tratamiento mediante prótesis fija actual del sector anterior tiene unas elevadas demandas estéticas, tanto por parte de los profesionales como de los pacientes. Para mejorar estos patrones estéticos, la tecnología actual nos ofrece restauraciones sin metal en las que cada vez se puede garantizar mejor su resistencia bajo condiciones funcionales exigentes para emplearse como restauraciones unitarias o múltiples.⁴

Con cualidades físicas bastante interesantes, las cerámicas dentales convencionales se caracterizan como vidrios, presentando una cantidad mayor de feldespato en comparación a otros elementos. Las cerámicas feldespáticas son compuestas por sílice (SiO_2) y feldespato de potasio ($\text{K}_2\text{O} \cdot \text{Al}_2\text{O}_3 \cdot 6\text{SiO}_2$) o feldespato sódico ($\text{Na}_2\text{O} \cdot \text{Al}_2\text{O}_3 \cdot 6\text{SiO}_2$). Obtenidos mediante fusión de óxidos en alta temperatura, constituyen una estructura compleja, con núcleos cristalinos no incorporados a la matriz vítrea formada que actúan como estructura de refuerzo, tornándolos mucho más resistentes que los vidrios comunes.¹

Debido a su naturaleza vítrea y cristalina ellas presentan una interacción de reflexión óptica más elaborada, muy semejante a la estructura dental y, gracias a su inercia química característica, sus propiedades de solubilidad y corrosión son bastante adecuadas, posibilitando la construcción de restauraciones con buena apariencia y tolerancia al medio bucal. Otro atributo importante está en el hecho de que las cerámicas son excelentes aislantes, con baja conductividad y difusión térmica y eléctrica.¹



I. Cerámicas de Silicato o Feldespáticas:

- a. Convencionales
- b. Aluminosas
- c. Reforzadas
 - i. Con leucita:
 - ii. Con disilicato de Litio

II. Cerámicas de Óxido:

- a. De óxido de alúmina
- b. De óxido de Zirconio

III. Cerámicas vítreas o Vitrocerámicas

No obstante, sus cualidades mecánicas presentan un comportamiento poco plástico, con propiedades de tensión precarias, volviéndola un material con baja maleabilidad y sensiblemente friable, contraindicando su utilización en regiones de soporte de carga y estrés masticatorio.¹

Sin embargo diferentes mecanismos fueron considerados para mejorar sus características. Tradicionalmente esos mecanismos involucran el fortalecimiento de las estructuras cerámicas mediante un soporte interno que presenta adecuada resistencia y unión a sus estructuras, transmitiendo las tensiones de un sustrato a otro.¹

El método más conocido de fortalecimiento es la utilización de subestructuras metálicas (copings metálicos), sobre las cuales se aplica la cerámica. Efectivo y ampliamente utilizado, este sistema metal + cerámica parece ser el de más éxito en la construcción de restauraciones estéticas y resistentes al estrés oclusal.¹



Pero presenta un desafío para la obtención de resultados estéticos satisfactorios y técnicamente no es tarea fácil. De esa forma, no es raro observar situaciones clínicas en que tallados inadecuados o deficiencias técnicas en la aplicación de la cerámica lleven a una opacificación exagerada del trabajo protésico, alejándose mucho de las características ópticas de un diente natural y que es el objetivo principal.¹

Otro hecho observado está en las áreas del margen cervical, donde con frecuencia un halo oscurecido puede ser visto asociado a las restauraciones, eso ocurre por la presencia del borde metálico característico de la metalocerámica, que por situaciones diversas, pueden quedar posicionadas sobre el margen gingival.¹

Así, a lo largo de los años se sigue estudiando alternativas para el fortalecimiento de las estructuras cerámicas para coronas y puentes con el objetivo de minimizar el riesgo de fracturas y algo muy importante recuperar la apariencia natural del diente.¹

Lógicamente muchos productos y marcas, centrados en optimizar mecánicamente las cerámicas odontológicas, están disponibles. Filosofías, formulaciones y variaciones estructurales diferentes, según ideas, disponibilidad de equipos y patentes se encuentran a disposición.¹



ESTÉTICA EN EL SECTOR ANTERIOR. ¿CÓMO LOGRARLO?.



Material del núcleo	Sistema	Casa comercial
Cerámica vitrilitica		
Disilicato de litio	IPS e. max Press	Ivoclar Vivadent
	IPS e. max CAD	Ivoclar Vivadent
Leucita	IPS empress CAD	Ivoclar Vivadent
	Finesse All-Ceramic	Dentsply
Feldespatos	VITABLOCS Mark II	Vita Zahnfabrik
	VITA Trilux Bloc	Vita Zahnfabrik
	VITABLOCS Ethetic Line	Vita Zahnfabrik
Alúmina		
Óxido de aluminio	In-Ceram Alúmina	Vita Zahnfabrik
	In-Ceram Spinell	Vita Zahnfabrik
	In-Ceram Zirconia	Vita Zahnfabrik
	Procera Allceram	Nobel Biocare
Zirconia		
Óxido de zirconio	Lava	3M ESPE
	Cercon	Dentsply Ceramco
	Procera Zirconia	Nobel Biocare
	IPS e. max ZirCAD	Ivoclar Vivadent
	In-Ceram ZY for inLab	Vita Zahnfabrik

Elegir un material ideal no es fácil. Por eso, debemos tener un protocolo de referencia. Color, resistencia y adhesión son tres criterios orientadores que pueden llevarnos a encontrar el material ideal para cada restauración.¹

	Color	Resistencia	Adhesión
IPS e-max® System			
IPS Empress® System			
Zirconia Translúcida			

Favorable

Regular

Desfavorable



Cerámicas adhesivas.

El desarrollo de técnicas de adhesión a las estructuras dentales asociadas a cerámicas con habilidad para unión con los sistemas adhesivos viene produciendo restauraciones con excelente integridad mecánica. De hecho, la unión adhesiva disminuye sustancialmente los defectos de superficie internos en la restauración cerámica, reduciendo así, el potencial de fractura.¹

No obstante, la resistencia de estas cerámicas resulta efectivamente de la unión entre restauración y el tallado dental, que pasa a componer una unidad estructural, permitiendo que actúen como un sistema de deformación elástica continua en que uno refuerza al otro y viceversa en semejanza con el esmalte y la dentina.

La unión entre sistema adhesivo y cerámica se basa en el acondicionamiento ácido para crear una superficie (micro)mecánicamente retentiva y un agente de aleación para establecer una unión química con la cerámica.

De esa forma, cerámicas ácido sensibles (a base de sílice y bajo contenido de alúmina) son efectivamente acondicionadas por el ácido (hidro)fluorhídrico (entre el 4 y el 10%), capaz de formar microrretenciones en la superficie cerámica. Además de la aleación mecánica formada, la fuerza de adhesión puede ser potenciada mediante un agente silano que actúa como agente facilitador de la unión entre el sílice (que está en la cerámica) y la matriz orgánica (del sistema adhesivo) mediante uniones siloxanas.¹



Las cerámicas adhesivas disponibles son, en esencia, variantes de un grupo conocido como cerámicas vitrificadas, que es una estructura con varias fases, principalmente con una fase de vidrio residual con una fase cristalina dispersa. Obtenidos mediante un proceso conocido como ceramización.

En el mercado hay muchos sistemas disponibles para reproducir un diente. Actualmente la diferencia entre ellos no está en el resultado estético final, sino en el camino que hay que recorrer hasta obtener las características técnicas de excelencia.¹

4.1 e-max® System.

IPS e-max System es un innovador sistema de cerámica para reconstrucciones sin estructura metálica, que integra cerámica vítrea de disilicato de litio (LS_2) y óxido de circonio (ZrO_2) para usar con tecnologías de presión o de CAD/CAM. Además, existe una cerámica vítrea de nanofluorapatita de aplicación universal para el recubrimiento de todos los componentes IPS e.max.¹

Se trata de un grupo de materiales que tiene matiz, saturación, valor y translucidez muy similares a los de la dentina natural. Esto no indica sin lugar a dudas, que es un material muy favorable.



Si necesitamos confeccionar una corona unitaria o una prótesis fija anterior de tres elementos, sin duda tendremos resistencia suficiente. Sin embargo para confeccionar una prótesis fija anterior de 4 elementos o puentes seguramente no será una buena elección.

Las pastillas se seleccionan en función del caso a tratar y la técnica de inyección preferida (maquillaje, cut-back o técnica de estratificación). Las restauraciones se caracterizan o se estratifican usando los materiales de maquillaje IPS e.max Ceram o cerámica de estratificación. Los resultados lucen de manera muy natural con respecto al color del diente preparado.¹

Beneficios

- Estética natural con respecto al color del diente preparado.
- Cinco niveles de translucidez y una pastilla Impulse adicional para una mayor flexibilidad.
- Mínimamente invasivos, restauraciones con ajuste de precisión
- Opciones de cementación adhesiva, auto-adhesiva o convencional, dependiendo de la indicación

Indicaciones

- (Delgadas) carillas (0.3 mm)
- Carillas oclusales (Table Tops)
- Inlays/onlays mínimamente invasivos (1 mm)
- Coronas y coronas parciales
- Puentes en la región anterior y premolar
- Superestructuras de implantes



4.2 Empress® System

Es una cerámica feldespática reforzada por cristales de leucocita ($\text{SiO}_2\text{-Al}_2\text{O}_3\text{-K}_2\text{O}$) que previene la propagación de microfacturas internas en la matriz vítrea, la cual dispersa la luz como si fuese el esmalte natural y se adapta perfectamente a su entorno. Las restauraciones fabricadas con el material muestran una alta translucidez y una apariencia de naturalidad.¹

En general, este sistema no trabaja en la confección de infraestructura, pero en la obtención del contorno final de la restauración y, subsecuentemente, mediante pintura y maquillaje proporcionar sus características de color y estética final.

Lamentablemente su limitación en relación con la resistencia a la reflexión lo restringe a la restauración unitaria de coronas, carillas, inlays y onlays.

Con el objetivo de ampliar las indicaciones de su sistema, se ha utilizado una cerámica vitrificada con base en cristales de disilicato de litio ($\text{SiO}_2\text{-LiO}_2$), formateándola línea del sistema denominado IPS Empress® 2.¹

Este sistema permite la confección de coronas unitarias, carillas laminadas, inlays, onlays y prótesis fija de tres elementos que permiten restaurar dientes hasta el 2º premolar.

Otro conjunto desarrollado a partir del sistema IPS Empress® se llama IPS Empress® Esthetic, es compuesto por tres partes coordinadas: pastillas, cerámicas de cobertura (Veneer) y revestimiento (Esthetic Speed), es una cerámica vítrea reforzada con cristales de leucita menores y una distribución mas homogénea y compacta, el sistema alcanza propiedades mecánicas



mejores, así como mayores niveles de translucidez.

Fue desarrollado para estratificación cerámica de la porción incisal en carillas y coronas anteriores. Esa posibilidad optimiza las caracterizaciones y efectos internos de la región de propiedades ópticas tan complejas. De esa manera, de forma sencilla y racional, son posibles efectos de translucidez y opalescencia, creando bordes incisales bastante naturales, mientras que del tercio medio a cervical se trabaja sobre la propia cerámica inyectada, mediante técnica de maquillaje.

Las indicaciones de ese sistema son básicamente para restauraciones unitarias ya que la resistencia mecánica es insuficiente para ser usada en la fabricación de prótesis fijas.

4.3 Zirconia translúcida.

El dióxido de zirconio (ZrO_2) o zirconia es un compuesto del elemento zirconio que aparece en la naturaleza y desde hace 10-15 años se utiliza en odontología. Se estabiliza parcialmente con itrio y se enriquece con aluminio. De ahí deriva propiedades positivas como su alta resistencia a la flexión y dureza.¹

El color blanco primario de la zirconia puede cambiar gracias a la posibilidad de coloración por inmersión con los 16 colores de la escala VITA. Sus propiedades permiten la rehabilitación de los dientes con un alto nivel de calidad, aunque no es el mejor material presenta posibilidades favorables.



La zirconia en los inicios fue considerada un material muy opaco, lo que no es verdad. No podemos compararlo con la translucidez de Empress o de e.max, pero tampoco es tan opaco, al extremo de ser capaz de neutralizar el 100% el paso de la luz. Por eso necesitamos estratificar su estructura y dejarla con espesor suficiente para ocultar preparaciones oscurecidas.¹

Hay una sola situación en la que la infiltración del color es favorable: cuando tenemos una terminación supragingival y no tenemos la opción de trabajar con hombro de porcelana. En esta situación, una estructura infiltrada ayudará a enmascarar la línea blanca en la terminación cervical de la estructura.¹

Un inconveniente de las estructuras de circonio es la falta de fluorescencia. Sin embargo, esto no afecta demasiado.

Sin duda la zirconia es un excelente material cuando necesitamos resistencia.

Realmente se debe pensar que cualquier restauración que se confeccione tendrá que sobrevivir el máximo tiempo, en función en la boca del paciente. Esto significa que al cementar nuestros trabajos tenemos que estar seguros de que no solo suplirán las expectativas estéticas, sino que también debemos tener la certeza de que fueron diseñados para cumplir sus función por mucho tiempo. Si sabemos esto, cuando elegimos un material de restauración entenderemos que su principal propiedad debe ser una adecuada resistencia a la fractura.

Después de conocer lo que nos aporta cada material, tenemos que tener conciencia de que la primera propiedad que tenemos que buscar es la resistencia, para garantizar la durabilidad de nuestras restauraciones en la



ESTÉTICA EN EL SECTOR ANTERIOR. ¿CÓMO LOGRARLO?.



boca del paciente. Es cierto que gran parte de nuestros esfuerzos se orientan hacia la estética pero no debemos pasar por alto que la posición espacial de los dientes está diseñada para la eficacia de que la forma facilite la función. Gracias a esta composición, podemos rasgar y triturar alimentos. Pero lo más interesante es que la naturaleza colocó cada diente en su lugar, no solo con la función de triturar alimentos, sino pensando en una oclusión recíprocamente protegida al realizar cualquier movimiento mandibular, sea protusivo o de lateralidad.¹



CONCLUSIONES

El manejo interdisciplinario en casos que se contemple la rehabilitación del sector anterior es indispensable para alcanzar un resultado predecible a largo plazo y excelente estética. El análisis exacto del caso y la planificación preoperatoria son de gran importancia. Para lograr este objetivo se debe tomar en cuenta todos los criterios fundamentales y complementarios que disminuyan el riesgo de culminar estos tratamientos sin un resultado satisfactorio.

En la rehabilitación de la zona estética, el paciente juega un rol importante, es primordial que forme parte de las decisiones en cuanto al diseño de su sonrisa, tipo de dientes, forma, color, tamaño. Se debe escuchar las expectativas del paciente acerca del tratamiento. Sin embargo, no debe tomar el control, solo ser participe. El rehabilitador debe plantear cualquier limitante en cuanto al resultado final y no crear en los pacientes falsas expectativas.

El Diseño Digital de la sonrisa (DSD) es una herramienta que permite al paciente visualizar el resultado final antes de realizar cualquier procedimiento en boca. Definitivamente es un avance importante en la odontología.

Hoy en día, existen muchos materiales de restauración que permiten obtener excelentes resultados estéticos en la zona anterior, cuyas propiedades se mimetizan con el resto de los dientes. El material a utilizar dependerá de cada caso en particular. El clínico debe tener un amplio criterio en la selección del mismo.



REFERENCIAS BIBLIOGRÁFICAS

- 1 Rosental M, Judin P. Diccionario Filosófico. 1st ed. La Habana: Política; 1981.
- 2 Magne P, Belser U. Restauraciones de Porcelana Adherida en los Dientes Anteriores: Método Biomimético. 1st ed. Barcelona: Quintessence; 2004.
- 3 Kina S, Bruguera A. Invisible-restauraciones estéticas cerámicas. 1st ed. Sao Pablo: Artes Médicas; 2008.
- 4 Alvarenga de Oliveira A. Comprender, Planificar y Ejecutar. El universo estético de las restauraciones en cerámica.
- 5 Kina S. Equilibrium: Casos clínicos en cerámicas adhesivas. 1st ed. Buenos Aires: Médica Panamericana; 2011.
- 6 López-Lozano JF, Suárez-García MJ. Estética y tratamiento odontológico: Consideraciones generales. Estomodeo 12-16.
- 7 Matthews TG. The anatomy of a smile. The Journal of Prosthetic Dentistry 1978; 39: 128-134.
- 8 Sheets CG. Modern dentistry and the esthetically aware patient. . Journal of American Dental Association 1987; special issue: 103E- 105E.
- 9 Valo TS. Anterior esthetics and the visual arts: beauty, elements of composition, and their clinical application to dentistry. Current Opinion in Cosmetic Dentistry 1996; 3: 24-32.
- 10 Brigante R.F. Patient-assisted esthetics. The Journal of Prosthetic Dentistry 1981; 46: 14-20.
- 11 Lombardi RE. The principles of visual perception and their clinical application to denture esthetics. The Journal of Prosthetic Dentistry 1973; 29: 358-381.
- 12 Goldstein RE, Lancaster JS. Survey of patient attitudes toward current esthetic procedures. The Journal of Prosthetic Dentistry 1984; 52: 775-780.
- 13 Chiche G, Pinault A. Artistic and scientific principles applied to esthetic dentistry. En: Chiche G, Pinault A, editores. Esthetics of anterior fixed prosthodontics. Chicago: Quintessence Books; 1994. P. 13-32.



14. Crispin BJ. Processed indirect composites Polyglas® or Ceromer Polymer or Polymer Glass. Contemporary Esthetics and Restorative Practice 1998; 2 (Special Issue): 22-32.
15. Barghi N. Achieving maximum esthetic results with porcelain veneers. Contemporary Esthetics and Restorative Practice 1998; 2 (Special Issue): 36-41.
16. Fradeani, Mauro. Rehabilitación estética en prostodoncia fija, análisis estético vol1. Editorial Quintessence, S.L Barcelona, España.
- 17 Magne P, Belser UV. Porcelain versus composite inlays/onlays: effects of mechanical loads on stress distribution, adhesion and crown flexure. Int J Peri-odontics Restorative Dent 2003;23:543-55
- 18 Brendeke J, Ozcan M. Effect of physicochemical aging conditions on the composite-composite repair bond strength. J Adhes Dent 2007;9:399-406
- 19 Gresnigt, Marco M. Metal. Randomized clinical trial of Indirect resin composite and ceramic veneers: up to 3 year follow-up. J AdhesDent 2013, 15 pages.
- 20 Drummond JL. Degradation, fatigue, and failure of resin dental composite materials. J Dent Res 2008;87:710-719