



UNIVERSIDAD NACIONAL AUTONOMA DE MÉXICO
FACULTAD DE MEDICINA
INSTITUTO NACIONAL DE NEUROLOGÍA Y NEUROCIRUGIA
MANUEL VELASCO SUAREZ

**“Valor de Perfusión (ASL) en meningiomas como medición predictiva de la vascularidad,
correlacionado quirúrgicamente”**

TESIS

PARA OBTENER EL TITULO DE ESPECIALISTA

EN NEURORRADIOLOGÍA

PRESENTA

Cecilia Meza Berlanga

TUTOR DE TESIS

Dr. Oscar René Marrufo Meléndez

CO-AUTOR

Dr. Roger Antonio Carrillo Mezo

Dra. Luisa María Melo Concepción

Dr. Luis Alberto Ortega Porcayo

Dr. Juan José Ramírez Andrade



Ciudad de México, agosto 2016.



Universidad Nacional
Autónoma de México

Dirección General de Bibliotecas de la UNAM

Biblioteca Central



UNAM – Dirección General de Bibliotecas
Tesis Digitales
Restricciones de uso

DERECHOS RESERVADOS ©
PROHIBIDA SU REPRODUCCIÓN TOTAL O PARCIAL

Todo el material contenido en esta tesis esta protegido por la Ley Federal del Derecho de Autor (LFDA) de los Estados Unidos Mexicanos (México).

El uso de imágenes, fragmentos de videos, y demás material que sea objeto de protección de los derechos de autor, será exclusivamente para fines educativos e informativos y deberá citar la fuente donde la obtuvo mencionando el autor o autores. Cualquier uso distinto como el lucro, reproducción, edición o modificación, será perseguido y sancionado por el respectivo titular de los Derechos de Autor.



DR. PABLO LEON ORTIZ
DIRECTOR DE ENSEÑANZA

DR. JESÚS TABOADA BARAJAS
PROFESOR TITULAR DEL CURSO DE NEURORRADIOLOGÍA

DR. OSCAR RENÉ MARRUFO MELÉNDEZ
TUTOR DE TESIS

ÍNDICE

I. DEDICATORIA	
II. AGRADECIMIENTO	
III. MARCO TEÓRTICO	
Resumen de la investigación.....	7
1.1 Antecedentes.....	8
1.2 Marcaje del espín arterial.....	8
1.3 Meningioma.....	9
1.4 Marcaje del espín arterial en meningiomas.....	14
IV. PLANTEAMIENTO DEL PROBLEMA.....	16
V. HIPÓTESIS.....	17
VI. OBJETIVOS.....	18
6.1 Objetivo general.....	18
VII. JUSTIFICACIÓN.....	19
VIII. MÉTODOS Y TÉCNICAS.....	20
8.1 Tipo de estudio	20
8.2 Criterios de inclusión y exclusión.....	20
8.3 Variables.....	20
8.4 Procedimiento de recolección de información y manejo de la muestra.....	21
IX. PRESENTACIÓN Y ANÁLISIS DE RESULTADOS.....	23
X. DISCUSIÓN.....	27
XI. CONCLUSIÓN.....	28
XII. BIBLIOGRAFÍA.....	29

DEDICATORIA

A Dios principalmente por todas las bendiciones que me ha dado y la oportunidad para alcanzar un sueño, gracias por permitirme vivir día a día el gran sueño de mi vida.

Muchas gracias a mi madre, por que si no fuera por ella yo no estaría aquí, por que gracias a su esfuerzo y su gran amor, me dio las armas para poder luchar y alcanzar todas las metas que me he propuesto, hoy concluyo un camino muy largo y difícil, gracias madre por que a pesar de la distancia siempre estas a mi lado y porque se que no importa a donde me lleve la vida, siempre estarás ahí para apoyarme y acompañarme en todas mis decisiones.

A mi hermana que a pesar de ir en caminos distintos siempre he recibido su apoyo y que se a convertido en un ejemplo de vida para mí, porque ella me a enseñado a salir adelante a pesar de las adversidades.

AGRADECIMIENTOS

Un agradecimiento al Dr. Oscar René Marrufo Meléndez por todo el apoyo incondicional durante mi formación y por el gran aporte en la realización de éste trabajo, por su paciencia y dedicación para que esto fuera posible.

MARCO TEÓRICO

RESUMEN DE LA INVESTIGACION

Se trata de un estudio de corte transversal, descriptivo y analítico, sobre la correlación del valor de perfusión/marcaje del espín arterial (ASL) de los Meningiomas preoperatorios. Nuestro objetivo principal es describir los diferentes patrones de perfusión (hiperperfusión, isoperfusión e hipoperfusión) basados en el valor del flujo sanguíneo cerebral (FSC) de estos tumores, comparado con sustancia blanca profunda sana contralateral a la lesión, lo cual lo obtenemos a través de la técnica de perfusión ASL, el cual nos da un valor absoluto del flujo sanguíneo cerebral de la zona de interés, en este caso de la zona con mayor perfusión del meningioma, lo cual lo correlacionamos con los hallazgos quirúrgicos de la vascularidad y “dureza” de los mismos durante la cirugía.

1.1 ANTECEDENTES

La perfusión sanguínea no es más que el aporte de sangre a un determinado tejido. Con este mecanismo se asegura la llegada de nutrientes y oxígeno. La resonancia magnética (RM) se ha convertido en un poderoso instrumento clínico para la evaluación de la anatomía cerebral. La perfusión por RM (pRM) se refiere a las técnicas desarrolladas y usadas para la obtención de medidas no invasivas de parámetros hemodinámicos⁽⁴⁾.

Durante la última década se han desarrollado dos técnicas de pRM que han demostrado ser prácticas en el contexto clínico y útiles para el diagnóstico, estas son: la RM de susceptibilidad dinámica al contraste (DSC), que utiliza un trazador exógeno (gadolinio); y el marcaje del espín arterial, que utiliza un trazador endógeno.

1.2 MARCAJE DEL ESPÍN ARTERIAL

El ASL (Arterial Spin Labeling) es un método diseñado para marcar los espines sanguíneos y así crear un contraste endógeno, la sangre, o para saturar en regiones seleccionadas la señal de los vasos y así permitir que otros territorios vasculares no marcados puedan verse selectivamente. Se han desarrollado tres formas de marcar los espines sanguíneos, a saber: ASL "Flow-in", ASL "Flow-out" y ASL "Tag on/off". Para lograr los mejores resultados los pulsos de ASL se incluyen dentro del diseño de las secuencias FSE "Fast Spin Echo"; otros nombres técnicos y comerciales para referirnos a lo mismo son: TimeSLIP "Spatial Labeling Inversion Pulse", NATIVE TrueFISP e IFIR "Inflow Inversion Recovery".⁽¹⁾

La sustracción de las imágenes etiquetadas y controladas elimina la señal de los tejidos del parénquima estático. La señal que queda es una medida relativa de la perfusión. La diferencia de la señal suele ser una fracción (1-2%) de la señal de los tejidos y depende de muchos parámetros como la velocidad de flujo, T1 de la sangre y los tejidos y el tiempo de tránsito de la sangre.

Las formas de marcar los espines sanguíneos son tres, la técnica de ARM ASL "Flow-in" usa la secuencia b-SSFP 3D con pulsos de RF de inversión espacialmente selectivos, los cuales pueden ubicarse libremente como una banda o "slabs" sobre el territorio vascular que se quiere estudiar, con el fin de saturar y así disminuir la señal de los tejidos no deseados; mientras que los vasos que mantienen la señal de zonas no influenciadas por los pulsos de ASL conservan alta intensidad, dibujando de este modo, el árbol vascular sin la necesidad de aplicar contraste paramagnético.

La técnica de ASL "Flow-out" usa la secuencia FSE 3D con saturación grasa y dos pulsos ASL. El primero similar al aplicado en la ARM ASL "Flow-in" y el segundo, selectivo, sobre el vaso principal que irriga los lechos distales en estudio para así marcar solo la sangre que sale del volumen selectivo con toda su señal dibujando las ramas distales^(2,3).

Por último la técnica ARM ASL “Tag on/off” requiere de dos adquisiciones idénticas, ya sea en FSE 3D o b-SSFP 3D, la primera usando un pulso o “slab” de marcación ASL proximal al lecho vascular estudiado para suprimir la señal de los vasos y la segunda sin este pulso. La sustracción de los dos volúmenes dejará solo los territorios vasculares marcados en la primera secuencia. Es una opción que toma más tiempo y que es propensa a los artificios de pobre sustracción por movimiento entre las dos adquisiciones, pero que no depende de una selección precisa de tiempos de inversión para representar los vasos distales^(2,3).

Uno de los beneficios mas importantes en esta técnica es que no se requiere la utilización de gadolinio, el cual puede tener algunas complicaciones, tales como la fibrosis renal sistémica y la dermatopatía fibrosante nefrogénica, aunque son efectos adversos raros.

Otro beneficio importante de la ASL en las técnicas de bolo convencional es que la ASL puede ser cuantitativa. La mayoría de las técnicas de perfusión disponibles son de carácter cualitativo, que muestra los cambios relativos en el volumen sanguíneo cerebral (CBV), el flujo sanguíneo cerebral (FSC), y el tiempo medio de tránsito (MTT). La cuantificación permite evaluaciones regionales y globales de la perfusión cerebral. También hay un creciente número de evidencias que los valores de perfusión se puede correlacionar con el grado histológico de las neoplasias.

Entre las aplicaciones de la técnica ASL están los procesos neoforativos en donde los tumores hipoperfundidos en ASL son a menudo de un grado histológico inferior. Estudios recientes han demostrado que para la mayoría de las aplicaciones de imágenes de perfusión ASL con neoplasias malignas, mientras más alto es la perfusión de la masa, mayor es el grado histológico. Sin embargo, no todas las masas hiperperfundidas son de alto grado. Los meningiomas suelen ser una de las lesiones más frecuentes hiperperfundidas en la práctica clínica⁽⁵⁾.

1.3 MENINGIOMA

Introducción

Es el tumor primario no glial más frecuente del encéfalo, surge de células meningoteliales especializadas de las granulaciones aracnoideas, llamadas “células de revestimiento aracnoideo”. Unos pocos meningiomas probablemente surgen a partir de fibroblastos de la dura, mientras que otros lo hacen de la aracnoides asociada a los pares craneales y del plexo coroideo. El cromosoma 22 es importante en la patogénesis de los meningiomas. La monosomía se presenta en el 72% de los casos, y son frecuentes las pérdidas del brazo largo. Es el tumor más frecuentemente inducido por radiación, con una latencia de 20 a 35 años. La neurofibromatosis tipo II es la principal enfermedad genética que predispone a la formación de meningiomas. Varios síntomas clínicos sugieren que los meningiomas pueden estar relacionados con las hormonas sexuales, ya que son L más frecuentes en las mujeres (2:1 a 4:1), tienen una correlación positiva con el carcinoma de mama y a veces aumentan de tamaño durante el embarazo.

Anatomía patológica

Los meningiomas presentan dos configuraciones morfológicas macroscópicas básicas que puede ser una lesión esférica o lobulada, el llamado meningioma globoso; o una lesión aplanada o en alfombrilla, el meningioma en placa, que infiltra la dura y también invade a veces el hueso subyacente. La adherencia a la dura, que se encuentra en la mayoría de los meningiomas, puede ser ancha, dando lugar a un aspecto sésil, o estrecha, con un tumor pedunculado.

La consistencia de los meningiomas varía desde blanda a compacta, incluso rasposa, según la cantidad de tejido fibroso o de calcificación presente. A menudo hay focos necróticos y hemorrágicos, aunque una hemorragia macroscópica es infrecuente.

Clasificación y aspecto microscópico

Se han propuesto ciertos esquemas de clasificación para agrupar los meningiomas en varias categorías. La modificación de Russell y Rubinstein del sistema de Cushing divide estos tumores en tipos meningoteliomatoso (sincitial) fibroso, transicional y angioblásticos. La Organización Mundial de la Salud (OMS) divide los meningiomas en tres categorías básicas; 1) meningioma 88-95% (es decir, el meningioma benigno "típico" o común; 2) meningioma atípico 5-7% y 3) meningioma anaplásico (maligno) 1-2%.

Los meningiomas son neoplasias histológicamente heterogéneas, en muchos de ellos, se encuentran calcificaciones psammomatosas y células meningoteliales que se agrupan en remolinos y lóbulos. Estos signos caracterizan el llamado meningioma meningoteliomatoso o sincitial. Otros tienen fascículos y sábanas entrelazadas de células fusiformes muy elongadas que a veces muestran un prominente aspecto espiraloide. En este tipo, llamado meningioma fibroso, es frecuente la presencia de abundantes fibras colágenas y reticulares. Otros exhiben una mezcla de estas características y representan un tipo "transicional".

Algunos meningiomas son altamente celulares y muy vasculares. Estos tumores, llamados antes Meningiomas "angioblásticos", son probablemente tumores que proceden de vasos sanguíneos y actualmente se clasifican como hemangiopericitomas.

Incidencia

Los meningiomas son los tumores cerebrales primarios no gliales más frecuentes, y también las neoplasias extraaxiales intracraneales más frecuentes. Representan el 15 al 20% de todos los tumores primitivos del cerebro. La frecuencia de presentación es de 2 a 3 por cada 100 mil personas.

Son tumores básicamente del adulto; su mayor frecuencia está entre los 40 y 60 años de edad. Solamente del 1 al 2% se presentan en niños menores de 16 años. Y representan del 1 al 3% de los tumores pediátricos intracraneales. Cuando se presentan en este grupo de edad, a menudo están localizados en lugares infrecuentes, como la fosa posterior o ventrículos laterales.

Presentación clínica

Menos del 10% de todos los meningiomas causan síntoma alguno. Muchos se descubren incidentalmente en estudios por imagen o en autopsia. Los síntomas clínicos asociados varían

mucho según la localización. Las convulsiones y la hemiparesia son síntomas iniciales frecuentes en tumores de la convexidad o parasagittales. Los tumores de la base del esfenoides suelen causar defectos del campo visual, mientras que los del seno cavernoso se asocian a parálisis de múltiples pares craneales. Los de localización frontal (de la placa cribiforme) a menudo llegan a hacerse muy grandes antes de causar otro síntoma que una anosmia.

Localización

La mayoría de los meningiomas son lesiones extraaxiales con base en la dura, en ellos el 90% son supratentoriales. Es típica la presentación a lo largo de los senos venosos intradurales, en la confluencia de múltiples suturas craneales y en otros sitios donde hay granulaciones aracnoideas y restos de células aracnoideas. La región parasagittal y la convexidad del cerebro son sitios frecuentes, y representan casi la mitad de los casos. Los de la convexidad surgen de la dura que recubre los hemisferios cerebrales. La sutura coronal es un lugar frecuente. La mayoría de los meningiomas parasagittales surge a lo largo del tercio medio del seno sagittal longitudinal superior; solamente el 15% aparece a lo largo de la parte posterior, en su crecimiento a menudo penetran y finalmente ocluyen el seno venoso. Un tercer lugar habitual de presentación es la cresta esfenoidal. Aproximadamente un tercio de estos tumores se originan alrededor de la apófisis clinoides anterior y a menudo afecta al conducto óptico. El resto surge a lo largo de la cara media o externa del pterión del ala del esfenoides. Los meningiomas basales anteriores o del surco olfatorio representan del 5 al 10% del total. Estos tumores a menudo alcanzan un gran tamaño antes de causar síntomas. Otro 5-10% surge de la región selar, los yuxta y supraselares pueden nacer de la dura del seno cavernoso, o del tubérculo, el dorso o el diafragma de la silla turca, y causar parálisis de nervios craneales o síntomas visuales. Los del seno cavernoso pueden ser unilateral o bilaterales, y a menudo se extienden hacia atrás hasta afectar el tentorio. La fosa posterior es el lugar de aparición de un 10% de los meningiomas. La superficie posterior del hueso temporal petroso y el clivus son las localizaciones infratentoriales más frecuentes. Aproximadamente el 2% no están adheridos a la dura, estos surgen de las células estromales de los plexos coroides o de la tela coroidea, y crecen en forma de masas intraventriculares. Otros lugares infrecuentes son la vaina del nervio óptico y la región pineal.

Aproximadamente el 1% surgen fuera de la dura del SNC, el sitio extradural más frecuente son los senos paranasales, otras localizaciones son la cavidad nasal, la glándula parótida e incluso la piel. En el 1-9% de los casos los encontramos múltiples.

Los factores más importantes para el pronóstico clínico son la localización y su resecabilidad. Según la OMS, hay una diferencia significativa respecto a la tasa de recidiva para los diferentes tipos, encontrando en meningiomas benignos una recidiva a 5 años del 3-7%; en los malignos hasta del 75%; y las metástasis de éstos es de 0.1 a 0.2%. La localización e incluso la histopatología de los tumores no guarda correlación con las metástasis; algunos tumores metastásicos son histológicamente benignos, mientras que algunos anaplásicos no metastatizan.

DIAGNÓSTICO POR IMAGEN

Radiografía

En radiografía simple podemos observar las calcificaciones tumorales, la expansión de los senos paranasales, la hiperostosis o la erosiones óseas.

Angiografía

La mayoría de los meningiomas son tumores vasculares. Como muchos de ellos tienen un base dural, al principio están irrigados intergramente por vasos meníngeos, como las arterias meníngea media y anterior de la hoz. Los tumores de gran tamaño pueden también parasitar ramas piales adyacentes. En estos casos la irrigación vascular es doble. La parte central está irrigada por vasos meníngeos y la periferia por las arterias cerebrales anterior, media o posterior.

El típico meningioma parasagital o de la convexidad tiene una arteria meníngea media o anterior de la hoz ensanchada, que irriga el nido del tumor según un patrón radial o en “estallido solar”. La periferia del tumor está irrigada por numerosas ramas piales ensanchadas de las arterias cerebrales media y anterior. Una inyección selectiva de las carótidas externas e interna muestran la doble irrigación de los grandes meningiomas.

Las placas de fase arterial tardía o capilar muestran una imagen vascular homogénea, prominente y prolongada. A veces se produce un cortocircuito arteriovenoso con opacificación precoz de las venas de drenaje. En la fase venosa media y tardía es posible reconocer oclusiones de los senos dures.

TOMOGRAFÍA COMPUTADA

En tomografía computada (TC) sin contraste podemos ver una masa lisa bien definida contigua a la duramadre, que detectará el 85% y el 95% de los meningiomas respectivamente; se comportan hiperdenso en el 70-75% e isodenso en el 25%, un bajo porcentaje del 1-5% se verá hipodensa, debido a la densidad grasa que se puede ver en el subtipo lipoblástico muy poco frecuente. En el 20-25 de los casos se observan calcificaciones, que pueden ser difusas o focales. Es posible observar patrones psammomatosos (arenáceos), en estallido solar o gloulares, e incluso en forma de reborde. A veces pueden aparecer densamente calcificados; la hiperostosis puede ser llamativa o estar ausente, y en ocasiones puede presentarse destrucción ósea. Las hemorragias macroscópicas son poco frecuentes, en el 8-23% de los casos se ven pequeñas áreas no realzadas de cambios quísticos o necrosis. Hallazgos frecuentes son quistes degenerativos del parénquima cerebral y aracnoides atrapada con lagunas del LCR entre el meningioma y el cerebro adyacente. En el 60% de los casos se ve edema periférico, que puede ser extenso y afectar a los tractos de sustancia blanca de todo un hemisferio.

La TC contrastada muestra un realce intenso y relativamente uniforme en el 90% de los casos. El 10-15% tienen un patrón atípico con realce tumoral en forma de reborde o signos en imagen que sugieren hemorragia, quistes o cambios metaplásicos. La proliferación en forma de “champiñón” se observa en el 10% de los tumores benignos y en el 20% de los malignos; los benignos suelen tener una interfase cerebro-tumor perfectamente dibujada.

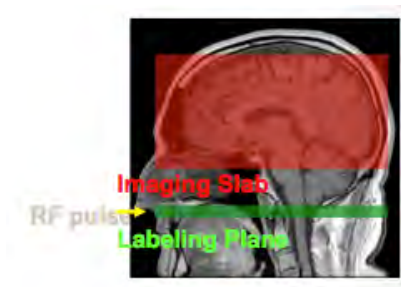RESONANCIA MAGNÉTICA

En resonancia magnética (RM) los meningiomas presentan hallazgos de imagen que son característicos para todas las masas extraaxiales, es decir, interfase gris-blanca “abombada” o desplazada y una hendidura o seudocápsula de LCR y vasos que rodean la masa y la separan del cerebro. La relación entre la señal de RM y la histopatología del meningioma es discutible. Algunos autores señalan que en la mayoría de los casos la señal en T2 se correlaciona perfectamente con los signos histopatológicos. En esos estudios, hasta el 90% de los tumores fibroblásticos y/o transicionales eran hipointensos en relación a la sustancia gris; mientras que dos tercios de los meningoteliales y/o angioblásticos eran hiperintensos. Otros investigadores piensan que, aunque los hallazgos en RM pueden ser sugerentes, la correlación es insuficiente para determinar un diagnóstico histológico exacto basándose sólo en los signos obtenidos por imagen.

Sea cual sea el tipo histológico, la mayoría de los meningiomas son isointensos o ligeramente hipointensos con relación a la cortical en los estudios ponderados en T1, aunque la señal T2 es variable. En algunos casos es posible discernir un prominente patrón vascular radial o en “estallido solar” en la angiografía cerebral. Casi todos realzan rápidamente y de forma intensa tras la administración de contraste. El 60% de los meningiomas tienen un collarín de tejido engrosado y realzado que rodea su unión a la duramadre. La naturaleza exacta de esta estructura, denominada cola dural, es discutible, algunos señalan la infiltración de la dura engrosada por células tumorales, y sugieren la escisión completa del tumor exige la resección de la “cola dural”. Otros investigadores consideran que la dura anormalmente realzada representa alteraciones reactivas y que no indican necesariamente afección neoplásica. Este signo es altamente sugestivo pero no específico, otras lesiones como schwannomas, glioblastoma multiforme y metástasis también pueden presentarlo.

1.4 MARCAJE DEL ESPIN ARTERIAL EN MENINGIOMAS

La perfusión por RM nos permite determinar la cantidad de sangre que irriga un territorio cerebral, mediante los cambios de señal debido al paso intravascular de un trazador. El ASL utilizado en meningiomas es una técnica que nos permite utilizar los protones de agua en la sangre arterial como un trazador endógeno al marcarlas magnéticamente, sin necesidad de utilizar un medio de contraste exógeno como lo es el gadolinio, siendo una de las ventajas al ser una técnica no invasiva. Es un método cuantitativo por medio del flujo sanguíneo cerebral (FSC) que se obtiene del área de interés, en nuestro caso el meningioma, ya conociendo los valores de FSC para la sustancia blanca que es de 20ml/100g/min y para la sustancia gris de 80ml/100g/min, de esta manera podemos obtener el FSC del meningioma colocando el ROI en el área que mayor perfusión tenga.



Se adquieren múltiples imágenes etiquetadas (que son las que se encontraran marcando la sangre arterial) y las otras control (sin marcar), estas están intercaladas y se promedian para generar los mapas de flujo sanguíneo cerebral. Las imágenes se marcan al lanzar un pulso de radiofrecuencia que invierte o satura la componente longitudinal de la señal de RM de los protones en el flujo sanguíneo esto se realiza en la base del cráneo (línea verde) y se realiza la secuencia después de un tiempo de retardo de un segundo (cuadro rojo).

Después de un tiempo de retardo entre el “marcado” y la adquisición de la imagen, los espines marcados llegan a los capilares y pasan al tejido cerebral, donde alteran la magnetización longitudinal del tejido local.

PRINCIPIOS BÁSICOS

La adquisición de las imágenes etiquetadas o marcadas y de las imágenes de control se realizan mediante una secuencia que debe de poseer una adecuada resolución temporal, de forma que las imágenes de una serie dinámica se obtengan en un tiempo próximo a un segundo. Intervalos mayores proporcionan mediciones menos exactas mediante las curvas de intensidad-tiempo.

Las secuencias en eco planar (EPI) son capaces de generar aproximadamente 10 imágenes de resonancia magnética por segundo en cada serie, lo que las hace ideales para imágenes rápidas dinámicas. Entonces la diferencia entre la intensidad de señal de las dos imágenes obtenidas, tanto las etiquetadas como los controles, es lo que se conoce como perfusión.

El tiempo de tránsito arterial es el tiempo que tarda la sangre en viajar del punto donde se etiqueta a la región donde se adquiere la imagen, el retardo se debe seleccionar de acuerdo a la condición del paciente, en pacientes sanos 1 segundo es suficiente, en pacientes con

enfermedad cerebrovasculares el retardo tendrá que ser mayor. La sangre residual etiquetada en grandes vasos puede dar valores altos de cuantificación de perfusión erróneamente.

Al ser el ASL una técnica de sustracción es muy sensible al movimiento, así que la presencia de sangre, material quirúrgico, interface aire-hueso y senos paranasales puede alterar las imágenes. El movimiento es el artefacto más común en el ambiente clínico y particularmente en pacientes hospitalizados.

IV. PLANTEAMIENTO DEL PROBLEMA

Muchos tumores del SNC tienen vasos de alimentación uniformes. Sin embargo, algunos, en particular, meningiomas grandes, pueden presentar una arquitectura vascular variable. Conocer esta vascularidad detalladamente es útil para un diagnóstico óptimo y de una estrategia de tratamiento optimizado.

V. HIPÓTESIS

Los meningiomas al ser tumores con una importante vascularidad presentarán una mayor perfusión que lo conoceremos a través del flujo sanguíneo cerebral (FSC) con un valor absoluto. De esta manera la perfusión en sí proporcionará datos útiles sobre la vascularidad de los mismos previo a la cirugía.

VI. OBJETIVOS

6.1 OBJETIVO GENERAL.

Utilizar la técnica ASL (no invasiva y sin el uso medio de contraste) para identificar la vascularidad de los meningiomas mediante el FSC de los mismos, con el fin de diferenciar entre simples o múltiples compartimentos vasculares que se considera información valiosa preoperatoria para los neurocirujanos, de manera que previo a la cirugía ya se conozca la vascularidad de la lesión pudiendo conocer el riesgo de sangrado en la misma.

VII. JUSTIFICACIÓN

La Angio resonancia magnética proporciona información amplia sobre vascularidad, pero sin información detallada sobre la zona que se suministra.

La Angiografía por sustracción digital (DSA) puede proporcionar esta información sin embargo ésta es una técnica invasiva donde se utiliza radiación ionizante, y al ser un procedimiento invasivo puede tener múltiples complicaciones.

La perfusión dinámica realizada por resonancia magnética es una técnica donde es necesario emplear un medio de contraste intraarterial (gadolinio) el cual es el que se usa como marcador exógeno, convirtiéndola en una técnica invasiva que puede tener complicaciones como reacciones alérgicas al medio de contraste, puede tener contraindicaciones en pacientes con falla renal.

Recientemente el ASL es un nuevo método que supera estas limitaciones y permite el etiquetado selectivo de las arterias intracraneales más pequeñas incluso distales al polígono de Willis de una manera no invasiva, ya que como se expuso anteriormente no es necesario utilizar un medio de contraste exógeno, ya que esta técnica utiliza los protones de agua como marcador endógeno.

VIII. MÉTODOS Y TÉCNICAS

8.1 TIPO DE ESTUDIO

- Estudio descriptivo, analítico y prospectivo.
- Meningiomas pre-operatorios en el INNN en el periodo Marzo 2015-Mayo-2016.
- Perfusión ASL realizada en RM 1.5 T (General Electric).
- Población 17 pacientes.

8.2 CRITERIOS DE INCLUSIÓN Y EXCLUSIÓN

Criterios de inclusión:

- Pacientes con diagnóstico por imagen (RM) de meningioma.
- Edad mayor a 18 años.
- Consentimiento informado firmado.

Criterios de exclusión:

- Pacientes postquirúrgicos.

8.3 VARIABLE Y SU OPERACIONALIZACION

Variables dependientes:

Patrones de perfusión

Variables Independientes:

Dureza

COVARIABLES:

Edad, género.

PRUEBA ESTADÍSTICA:

Anova

8.4 PROCEDIMIENTO DE RECOLECCION DE INFORMACIÓN Y MANEJO DE LA MUESTRA

Los pacientes con diagnóstico radiológico (RM) de meningiomas que fueron incluidos en este trabajo posteriormente se confirmaron con el reporte histopatológico para confirmar la estirpe tumoral, también se recolecto la información de la nota postquirúrgica para conocer la vascularidad que tenía cada meningioma incluido, así como la cantidad de sangrado en la cirugía y saber que consistencia tenía el tumor, si fue fácil o difícil realizar la aspiración del mismo y si fue posible realizar la resección completa del tumor.

Se realizo la recolección de datos de los expedientes clínicos y se vació a una tabla de excel, donde se incluyo el nombre del paciente, el registro, género, edad, FSC de la zona de mayor perfusión del meningioma, FSC de la sustancia blanca profunda con la cual se comparo la perfusión para saber si el meningioma estaba hipoperfundido, isoperfundido o hiperperfundido, el diagnóstico histopatológico, antecedentes patológicos del paciente, la nota postquirúrgica, cuantificación del sangrado, el valor de la hemoglobina previo a su ingreso a quirófano y otros (si el paciente recibió radioterapia o hubo alguna defunción).

Para procesar la perfusión (ASL) y obtener el FSC primero en una secuencia FLAIR se visualizo el meningioma y la sustancia blanca sana contralateral, en el mapa de color se identificó la zona de mayor perfusión del meningioma que es donde se colocaron los ROI's de interés (fig. 1 y 2).

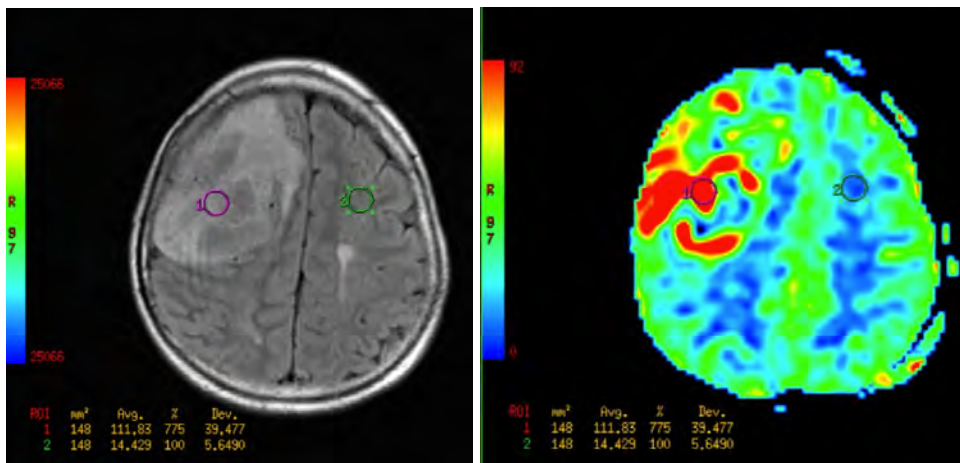


Fig. 1 y 2.

Secuencia FLAIR donde se ve el tumor y se ve la sustancia blanca colateral sana, en el mapa de color se identifica la zona de mayor perfusión del meningioma que se ve de color rojo donde se coloca un ROI (color rosa) y se compara con la sustancia blanca

contralateral que se ve en color azul y se coloca otro ROI (color verde). Los valores que se obtiene son cualitativos, dandonos un FSC de la sustancia blanca de 14.429 ml/100g/min y de la zona hiperperfundida del meningioma de 111.83 ml/100g/min.

Posterior se fusionaron ambas imágenes para tener la parte anatómica junto con la perfusión en la misma imagen y con los mismos valores, ya que solo es una fusión sin alterar las mediciones (fig. 3).

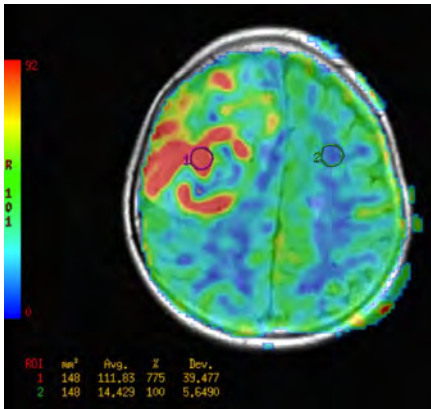


Fig. 3.

Fusión de ambas imágenes para visualizar el meningioma y sus áreas hiperperfundidas en color rojo y compararlas con la sustancia blanca normal en color azul. También se ve en el lado derecho de la imagen la tabla de color que nos indica que lo azul es lo hipoperfundido y lo rojo es lo hiperperfundido, pasando por el verde que están en un punto intermedio como la sustancia gris que está más vascularizada, por ende más hiperperfundida que la sustancia blanca.

IX. PRESENTACIÓN Y ANÁLISIS DE RESULTADOS

Se hizo una prueba de ANOVA para ver si existe diferencia significativa de los valores de Perfusión, tanto en el Meningioma como en la sustancia blanca con respecto a la variable de Dureza.

Primero se realiza la prueba de homogeneidad de datos, en donde podemos observar que tenemos datos homogéneos y podemos tomar en cuenta los datos de la ANOVA.

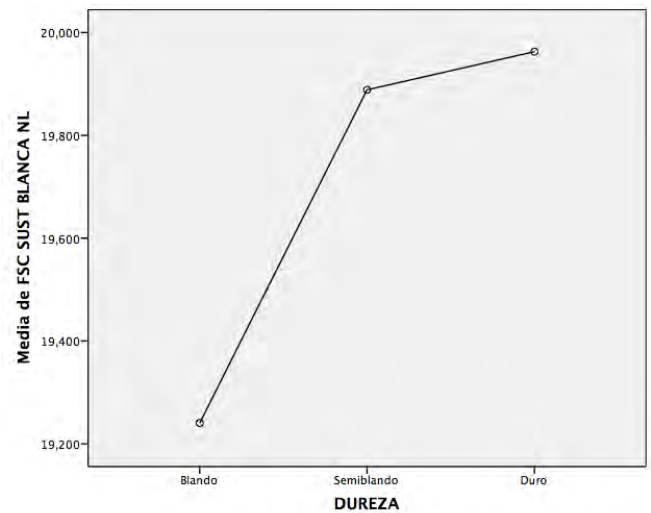
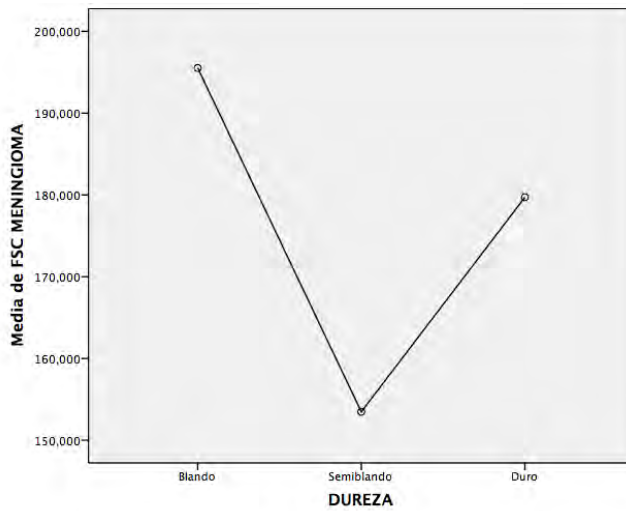
PRUEBA DE HOMOGENEIDAD DE VARIANZAS				
	Estadístico de Levene	df1	df2	Sig.
FSC MENINGIOMA	,155	2	15	,858
FSC SUST BLANCA NL	1,147	2	15	,344

ANOVA						
		Suma de cuadrados	gl	Media cuadrática	F	Sig.
FSC MENINGIOMA	Entre grupos	3804,213	2	1902,106	,075	,928
	Dentro de grupos	380142,199	15	25342,813		
	Total	383946,412	17			
FSC SUST BLANCA NL	Entre grupos	1,236	2	,618	,048	,954
	Dentro de grupos	194,342	15	12,956		
	Total	195,578	17			

En la prueba de ANOVA, observamos que no existe diferencia significativa en ninguno de los dos valores de Perfusión con respecto a la dureza del tumor.

La dureza se clasifico de tres maneras:

- 1.- Blando
- 2.- Semiblando
- 3.- Duro



Tablas de las medias de las diferentes durezas con respecto a las mediciones de Perfusión (Tumor-Sustancia Blanca).

Por otra parte se realizo el mismo procedimiento pero ahora en lugar de hacerlo con respecto a la dureza, se hizo relación a la Vascularidad.

La vascularidad se clasifico de tres maneras:

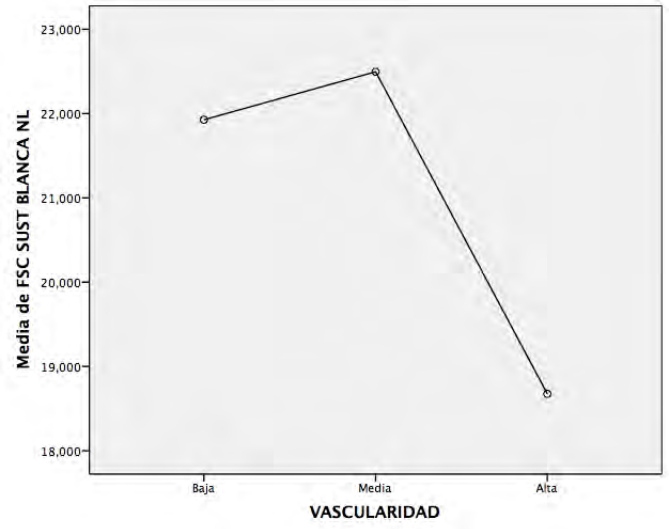
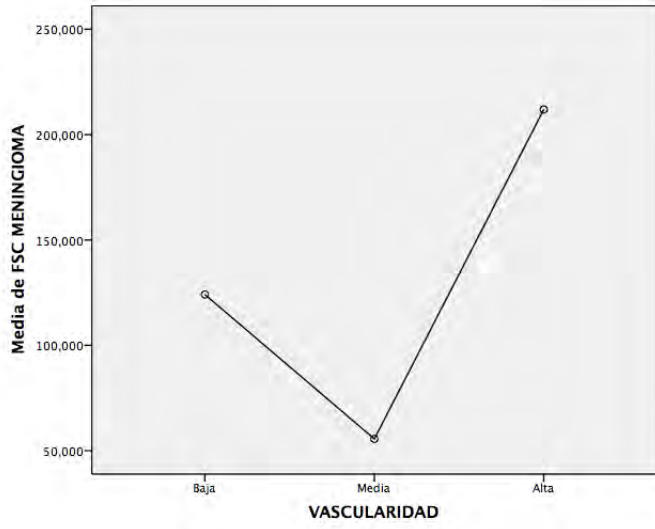
- 1.- Poca
- 2.- Moderada
- 3.- Alta

Se realiza la prueba de homogeneidad de datos, en donde podemos observar que tenemos datos homogéneos y podemos tomar en cuenta los datos de la ANOVA.

PRUEBA DE HOMOGENEIDAD DE VARIANZAS				
	Estadístico de Levene	df1	df2	Sig.
FSC MENINGIOMA	1,180	2	15	,334
FSC SUSTANCIA BLANCA NORMAL	1,118	2	15	,353

ANOVA						
		Suma de cuadrados	gl	Media cuadrática	F	Sig.
FSC MENINGIOMA	Entre grupos	55253,916	2	27626,958	1,261	,312
	Dentro de grupos	328692,495	15	21912,833		
	Total	383946,412	17			
FSC SUST BLANCA NL	Entre grupos	47,809	2	23,904	2,427	,122
	Dentro de grupos	147,769	15	9,851		
	Total	195,578	17			

En la prueba de ANOVA, observamos que no existe diferencia significativa en ninguno de los dos valores de Perfusión con respecto a la vascularidad del tumor.



Tablas de las medias de las diferentes vascularidades con respecto a las mediciones de Perfusión (Tumor-Sustancia Blanca).

X. DISCUSIÓN

Por medio de la técnica de ASL, podemos observar la Perfusión de los tumores con respecto a la sustancia blanca, que siempre es una referencia.

Con la agrupación de las variables tanto vascularidad y dureza no existe diferencia estadísticamente significativa en los Meningiomas. La causa es la categorización de estas dos ultimas variables debido a que el numero de casos intermedios es muy escaso, por lo cual se debe de hacer una nueva categorización y volver a correr las pruebas estadísticas. Dicha categorización se debe de realizar en consenso con los Cirujanos.

Por el momento, estos resultados muestran una pequeña tendencia de los resultados de la vascularidad con respecto a medición de la Perfusión en sustancia blanca.

XI. CONCLUSIÓN

En este estudio se demostró que no existe una diferencia estadísticamente significativa en los Meningiomas, solo se observó una leve tendencia entre la alta vascularidad con respecto a la medición obtenida del ASL. Debido a que el número de casos intermedios es muy escaso, se recomienda realizar una nueva categorización y volver a correr las pruebas estadísticas, en consenso con los hallazgos quirúrgicos, para ver si de esta manera se pueden obtener datos significativos.

XII. BIBLIOGRAFÍA

1. Delgado J, et al. Angiografía no contrastada con "Arterial Spin Labeling". Rev Radiol 2013; 19(3): 109-113.
2. Miyazaki M, Isoda H. Non-contrast-enhanced MR angiography of the abdomen. Eur J Radiol 2011; 80(1): 9-23.
3. Morita S, Masukawa A, Suzuki K, Hirata M, Kojima S, Ueno E. Unenhanced MR angiography: techniques and clinical applications in patients with chronic kidney disease. Radiographics 2011; 31(2): E13-33.
4. Gili J. Técnicas especiales en IRM. In: Introducción biofísica a la resonancia magnética en neuroimagen. Barcelona: Centre Diagnòstic Pedralbes; 1993. p. 21-8.
5. Anne G. Osbord, MD, Neurorradiología diagnóstica, Harcourt Brace de España, S. A. 1992, Parte tres Tumores Cerebrales y procesos de tipo tumoral, cap. 14. Meningiomas y otras neoplasias no gliales, 579.
6. Carlos Martinol. Julio Saldaña. Manuel práctico de RM Arterial Spin Labeled. Perfusión sin Contraste.
7. Jeffrey M. Pollock y cols. Arterial Spin Labeled MR perfusion imaging. Clinical applications. Magnetic Resonance imaging clin N Am 17(2009) 315-338.
8. K. W. Yeom. L. A. Mitchell. Arterial Spin Labeled of pediatric brain tumors. AJNR Am Neuroradiol 35: 395-401 Feb 2014.
9. H. Kimura. H. Takeuchi y cols. Perfusion imaging of meningioma by using continuous arterial spin labeled: comparison with dynamic susceptibility-weighted contrast-enhanced MR images and histopathologic features. AJNR Am J Neuroradiol 27:85-93 Jun 2006.
10. Knopp EA, Cha S, Johnson G, et al. Glial neoplasms: dynamic contrast-enhanced T2*-weighted MR imaging. Radiology 1999;211:791-98.
11. Yang S, Law M, Zagzag D. Dynamic contrast-enhanced perfusion MR imaging measurements of endothelial permeability: differentiation between atypical and typical meningiomas. American Journal of Neuroradiology, 2003;24(8):155.
12. Turner HE, Harris AL, Melmed S, et al. Angiogenesis in endocrine tumors. Endocr. Rev 2003;24:600-32.