



UNIVERSIDAD NACIONAL AUTÓNOMA DE MÉXICO
FACULTAD DE MEDICINA
DIVISIÓN DE ESTUDIOS DE POSGRADO

FACULTAD DE MEDICINA

SECRETARÍA DE SALUD

INSTITUTO NACIONAL DE REHABILITACIÓN

LUIS GUILLERMO IBARRA IBARRA

ESPECIALIDAD EN:

ORTOPEDIA

TRATAMIENTO DE LAS FRACTURAS TORACO-LUMBARES MEDIANTE REDUCCIÓN ABIERTA
MÁS INJERTO DE MATRIZ ÓSEA INTRACORPÓREA Y FIJACIÓN CON BARRAS DE PEEK:
SEGUIMIENTO A 12 MESES.

T E S I S

PARA OBTENER EL DIPLOMA DE MEDICO ESPECIALISTA EN:

ORTOPEDIA

P R E S E N T A:

DR. LUIS ALBERTO NAVARRO ACEVES

PROFESOR TITULAR

DR. JUAN ANTONIO MADINAVEITIA VILLANUEVA

ASESOR TITULAR

DR. ALEJANDRO ANTONIO REYES SÁNCHEZ



CIUDAD DE MÉXICO, NOVIEMBRE DEL 2016



Universidad Nacional
Autónoma de México

Dirección General de Bibliotecas de la UNAM

Biblioteca Central



UNAM – Dirección General de Bibliotecas
Tesis Digitales
Restricciones de uso

DERECHOS RESERVADOS ©
PROHIBIDA SU REPRODUCCIÓN TOTAL O PARCIAL

Todo el material contenido en esta tesis esta protegido por la Ley Federal del Derecho de Autor (LFDA) de los Estados Unidos Mexicanos (México).

El uso de imágenes, fragmentos de videos, y demás material que sea objeto de protección de los derechos de autor, será exclusivamente para fines educativos e informativos y deberá citar la fuente donde la obtuvo mencionando el autor o autores. Cualquier uso distinto como el lucro, reproducción, edición o modificación, será perseguido y sancionado por el respectivo titular de los Derechos de Autor.

DRA. MATILDE L. ENRIQUEZ SANDOVAL
DIRECTORA EN EDUCACIÓN DE SALUD

DRA. XOCHIQUETZAL HERNANDEZ LÓPEZ
SUBDIRECTORA DE EDUCACIÓN MÉDICA

DR. ALBERTO UGALDE REYES RETANA
JEFE DE SERVICIO DE EDUCACIÓN MÉDICA

DR. JUAN ANTONIO MADINAVEITIA VILLANUEVA

PROFESOR TITULAR

DR. ALEJANDRO ANTONIO REYES SÁNCHEZ

ASESOR CLÍNICO Y METODOLÓGICO

INDICE

1.- RESUMEN DEL PROYECTO	5
2.- ANTECEDENTES	7
3.- JUSTIFICACIÓN	34
4.- PLANTEAMIENTO DEL PROBLEMA	35
5.- OBJETIVO GENERAL	36
6.- OBJETIVOS SECUNDARIOS	36
7.- HIPÓTESIS	36
8.- MATERIAL Y MÉTODOS	37
9.- RESULTADOS	39
10.- DISCUSIÓN	45
11.- CONCLUSIONES	46
12.- ANEXOS	47
13.- REFERENCIAS BIBLIOGRAFICAS	53

1.- RESUMEN DEL PROYECTO

Diseño del estudio: Estudio piloto de intervención deliberada, de pacientes consecutivos, longitudinal, prospectivo, abierto, analítico. **Objetivo:** Evaluar los resultados del tratamiento de las fracturas torácicas y lumbares AO tipo A3 sin lesión neurológica realizado con un sistema de tornillos transpediculares, barras de PEEK e injerto de matriz ósea intracorpórea para recuperar y mantener la capacidad de carga del cuerpo vertebral. **Antecedentes:** Para el tratamiento quirúrgico de las fracturas torácicas y lumbares tradicionalmente se han utilizado sistemas transpediculares rígidos de aleaciones de titanio o acero inoxidable obteniendo excelentes resultados, demostrando su eficacia para mantener la reducción postquirúrgica y para evitar la cifosis postraumática a través de los años, no obstante se presentan algunas complicaciones relacionadas a la rigidez del sistema, como aflojamiento por osteolisis, fatiga de material y enfermedad del segmento adyacente. Con el objetivo de atender estas situaciones se decidió evaluar el uso de un sistema semirrígido de tornillos transpediculares y barras de PEEK para la fijación de las fracturas torácicas y lumbares, además de utilizar injerto de matriz ósea para recuperar y mantener la capacidad de carga del cuerpo vertebral. **Metodología:** Se realiza un estudio piloto de intervención deliberada, de pacientes que acudan al Servicio de Cirugía de Columna Vertebral del Instituto Nacional de Rehabilitación, Ciudad de México, con fracturas torácicas y lumbares AO tipo A3 sin lesión neurológica ni ligamentaria y sin necesidad de reconstrucción de la columna anterior, que requerirán de tratamiento quirúrgico consistente en Instrumentación corta con Barras de Peek, con tornillos intermedios e injerto de matriz ósea intracorpórea (trifosfato de calcio) para lograr la reducción y estabilización de la fractura toracolumbar. Se evaluó la capacidad del sistema para mantener la reducción postquirúrgica mediante el análisis del ángulo segmentario, el ángulo de acuñamiento y porcentaje de colapso de la columna anterior de la fractura a través del tiempo de 12 meses.

Resultados: Se estudiaron los resultados clínicos mediante los cuestionarios de calidad de vida SF 36, Roland Morris; la escala visual análoga del dolor encontrando una mejoría funcional con este tratamiento. Con este sistema se logró realizar una adecuada reducción de la fractura, no se observó pérdida de reducción en los controles radiográficos no los resultados funcionales de los pacientes. **Conclusiones:** Es necesario aumentar el tamaño de la muestra para lograr valorar la eficacia del sistema en el tratamiento de las fracturas toracolumbares manejadas con reducción abierta más injerto de matriz ósea intracorpórea y fijación con barras de PEEK. No demostró ser superior al sistema rígido de tornillos y barras de metal. Sin embargo, establecemos que el uso de una fijación corta con sistema transpedicular y barras de PEEK más injerto de matriz ósea intracorpórea (trifosfato de calcio) logró mantener la capacidad de carga del cuerpo vertebral y por ende la corrección de la cifosis en fracturas torácicas y lumbares, por lo que dicha intervención quirúrgica puede ser utilizada en fracturas toracolumbares por estallamiento tipo AO A3 sin lesión neurológica.

2.- ANTECEDENTES

Introducción a la evaluación de las fracturas torácicas y lumbares

Las fracturas torácicas y lumbares por compresión son lesiones frecuentes, ocurren a causa de traumatismos con cargas axiales con o sin flexión asociada y afectan por lo menos la columna anterior y media de la columna vertebral.^{1,2} Estas lesiones ocurren predominantemente en pacientes jóvenes representando del 10% al 20% de las lesiones de toda la columna vertebral y más del 50% en la columna toracolumbar. Los hallazgos que caracterizan a estas fracturas son conminución del cuerpo vertebral, deformidad en cifosis y retropulsión de fragmentos que comprometen el conducto raquídeo y pueden producir lesión neurológica.³

En los últimos 20 años la evaluación y manejo de las fracturas vertebrales inestables de la columna toraco-lumbar y lumbar ha cambiado drásticamente. El avance en las técnicas de imagen, tales como la Tomografía Axial Computarizada (TAC) y la introducción de la Resonancia Magnética Nuclear (RMN), permiten una mejor comprensión de los patrones de fractura, afectación neurológica y valoración de la inestabilidad vertebral. La rápida evolución de los sistemas de instrumentación, permiten a los cirujanos descomprimir y estabilizar la columna vertebral por diferentes vías. La fusión temprana con instrumentación es un método de tratamiento aceptado para los pacientes con lesiones inestables y déficit neurológico; con ello se consigue una movilización precoz y una menor incidencia de complicaciones debidas al reposo prolongado.⁴

El tratamiento óptimo para los pacientes que presentan una deformidad media / moderada, déficit neurológico incompleto y compromiso de canal es actualmente desconocido, y las indicaciones precisas para el tratamiento quirúrgico están todavía siendo definidas. Una revisión de la literatura revela un amplio rango de recomendaciones y resultados conflictivos, la mayoría de los estudios clínicos pueden ser criticados en base a su diseño retrospectivo, población de estudio heterogénea, estrategias de tratamiento, limitado seguimiento en el tiempo y medidas pobres para definir los resultados.⁴

A pesar de que históricamente existen múltiples estudios descriptivos y series clínicas así como intentos de hacer consenso en la clasificación y el tratamiento de estas lesiones, actualmente el tratamiento de las fracturas torácicas y lumbares sigue siendo motivo de debate y tema controversial entre los cirujanos de columna.^{3, 4, 5, 6,7}

Los objetivos del tratamiento de las fracturas torácicas y lumbares son la descompresión de los elementos neurales cuando es necesaria, la restauración de la estabilidad vertebral, la reducción y recuperación de la alineación vertebral ⁴. El tratamiento depende de las características individuales de la fractura e incluye desde el tratamiento conservador con reposo o reducción cerrada y corsé, hasta el tratamiento quirúrgico con reducción abierta y fijación interna con o sin artrodesis. Hasta la actualidad no existen algoritmos aceptados universalmente para la toma de decisiones sobre si un paciente requiere tratamiento quirúrgico y en caso de que lo requiera cual es el procedimiento más adecuado a seguir ^{5, 6,7}. Una fractura inestable que se considera para tratamiento quirúrgico es aquella que condiciona una alteración neurológica progresiva, que presenta lesión de los elementos posteriores, en la que hay una cifosis progresiva de más de 20°, un colapso de la columna anterior de más del 50% con subluxación facetaria o un fragmento óseo libre comprometiendo el conducto lumbar produciendo una lesión neurológica incompleta. ^{6, 7,8, 9,10}

Existen diferentes sistemas para la clasificación de las fracturas torácicas y lumbares, pero las clasificaciones más aceptadas, utilizadas y reportadas durante las últimas dos décadas en diferentes investigaciones pertinentes al trauma toracolumbar son: la Clasificación de Denis^{9,10,11}, la clasificación (comprensiva) de la AO ^{10,11} la clasificación de la distribución de cargas de McCormack^{11,12,13} y la escala de severidad y clasificación de las lesiones torácicas y lumbares (TLICS)^{12,13,14}, siendo éstas las más recomendadas para sustentar una decisión terapéutica^{12,13,14}.

Una vez que se ha clasificado la lesión es necesario conocer los parámetros radiográficos de las fracturas torácicas y lumbares: la alineación sagital, el índice sagital, el porcentaje de compresión del cuerpo vertebral y las dimensiones del canal espinal, con el objetivo de dar seguimiento y valorar los resultados del tratamiento elegido. ^{13, 14, 15, 16,17}

Las recomendaciones para un tratamiento quirúrgico están claramente establecidas^{16,9,10,11,12,13,14}, en el caso de la clasificación de Denis cuando la fractura compromete dos de las tres columnas, Vaccaro establece el tratamiento quirúrgico cuando hay 5 o más puntos en la escala de severidad y la clasificación de las fracturas torácicas y lumbares (TLICS), y McCormack define la indicación por vía anterior para la reconstrucción de la columna anterior y restablecer la capacidad de carga cuando suma 7 o más puntos.

^{17, 9, 10, 11, 12, 13, 14,16}

CLASIFICACIÓN DE LAS FRACTURAS TORACO LUMBARES

Una clasificación es un instrumento que por medio de un algoritmo sencillo basado en características clínicas y en imágenes fácilmente reconocibles nos permite la identificación de una lesión. Toda clasificación debe proporcionarnos una terminología concisa y descriptiva e información acerca de la severidad de la lesión. Nos debe de servir de guía en la elección del método de tratamiento, y debería proporcionarnos una estimación del resultado previsible.^{16, 4} Antes de su publicación y uso generalizado debería ser validada mediante la investigación de su concordancia interna y externa, esto es, la reproducibilidad de las observaciones por el mismo observador y entre distintos observadores.^{16,4}

Clasificación de Nicoll: En 1949 propone la primera clasificación aceptada de las lesiones toraco-lumbares. Esta clasificación se basa en 166 lesiones que él trata en mineros del carbón. Define cuatro tipos de lesiones: fracturas con acuñamiento anterior, fracturas con acuñamiento lateral, fracturas-luxaciones y fracturas del arco neural. Define las fracturas con acuñamiento anterior y conminución que más tarde se conocerán como fracturas estallido. Nicoll observa que este tipo de lesión casi siempre se asocia con lesión del disco intervertebral, ligamento interespinoso o ambos. Reconoce que en la evolución el colapso de las fracturas acuñamiento conminutas en ciertos grados de cifosis es inevitable. Clasifica las fracturas con acuñamiento anterior y conminución como lesiones estables.^{16, 4}

Clasificación de Holdsworth: En 1963 define por primera vez el término de fractura estallido, para describir una lesión producida por una fuerza de compresión vertical. La fuerza de compresión axial produce una fractura del platillo vertebral, con la introducción y ruptura del disco intervertebral en el interior del cuerpo vertebral, produciéndose la explosión o estallido del mismo. Su clasificación se basa en el mecanismo de lesión y divide las lesiones de la columna en estables e inestables. Las lesiones estables son: fractura por compresión-acuñamiento y la fractura por compresión-estallido. Las lesiones inestables son: luxaciones, fractura-luxación por extensión y fractura-luxación por rotación. Este autor cree que las fracturas estallido al ser producidas por una compresión vertical.^{16, 4}

Clasificación de Kelly y Whitesides: Basados en la clasificación de Holdsworth exponen que la columna vertebral funciona como dos columnas. Una columna anterior formada por el cuerpo vertebral, disco, ligamento longitudinal vertebral común anterior (LLA) y ligamento longitudinal vertebral común posterior (LLP), y una columna posterior formada por el complejo ligamentario posterior (CLP). Estos autores modifican la clasificación de Holdsworth, incluyendo las fracturas estallido en la categoría de lesiones inestables, cuando existe lesión neurológica por ruptura del complejo ligamentoso posterior.^{16, 4}

Clasificación de McAfee y cols.: Resaltan que Holdsworth en su clasificación no incluye las fracturas estallido asociadas con ruptura del complejo ligamentoso posterior, que ellos llaman fractura estallido inestable. Estos autores reconocen el potencial de este tipo de fractura para desarrollar una inestabilidad tardía, que se caracteriza por una disminución de la altura vertebral, laxitud posterior y cifosis progresiva. Sus criterios para definir la inestabilidad se basan en el déficit neurológico, ruptura del CLP, deformidad y compromiso del canal. Formulan una clasificación simplificada de acuerdo con el tipo de fallo de la columna media, usando la interpretación del TAC. Esta clasificación está formada por seis tipos de lesiones: fractura por compresión-acuñamiento, fractura estallido estable, fractura estallido inestable, fractura tipo Chance, lesión por flexión-distracción y lesión por translación.^{16, 4}

Clasificación de Denis: Propone la teoría de las tres columnas en el plano sagital y altera la clasificación de Holdsworth al incluir las lesiones por flexión-distracción (*“del cinturón de seguridad”*). Divide la columna anterior de Holdsworth en dos partes; la nueva columna anterior incluye el LLA, la mitad anterior del cuerpo vertebral y disco intervertebral; la columna media incluye la mitad posterior del cuerpo vertebral y disco y el LLP; la columna posterior es el anteriormente descrito como CLP.^{16, 1, 2,10}

La teoría de las tres columnas demuestra que la inestabilidad se produce solo después de romperse la columna media, añadido a la columna anterior y/o posterior. De tal manera, que una columna media rota asociada a la lesión de la columna anterior y/o posterior la convierte en inestable con riesgo de luxación y paraplejia.^{16, 1, 2,10}

Denis propone una clasificación morfológica de la lesión y divide las fracturas torácicas y lumbares en: fractura por compresión (I), fractura estallido (II), fractura por flexión-distracción (III) y fractura-luxación (IV), en función del número de columnas involucradas y modo de fallo de la misma. ^{16, 1, 2,10}

La fractura estallido se define como una lesión producida por una fuerza de compresión axial afectando la columna anterior y media, con retropulsión de un fragmento de hueso en el canal medular y sin afectación de la columna posterior. El fragmento retropulsado es la marca de la fractura estallido y la causa principal del déficit neurológico asociado. ^{16, 1, 2,10}

Denis subdivide la fractura estallido (II) en 5 subtipos: ^{16, 1, 2,10}

- Tipo II-A: se produce una fractura de los dos platillos vertebrales por un mecanismo de compresión axial pura. Afecta principalmente a la columna lumbar baja y no produce cifosis. ^{16, 1, 2,10}
- Tipo II-B: el más frecuente. Se produce una fractura del platillo vertebral superior por un mecanismo de compresión axial y flexión. ^{16, 1, 2,10}
- Tipo II-C: se produce una fractura del platillo vertebral inferior por un mecanismo de compresión axial y flexión. ^{16, 4}
- Tipo II-D: se produce un estallido rotacional por un mecanismo de compresión axial y rotación. Afecta típicamente a la columna lumbar media. Es un subtipo que se infra diagnostica al confundirla con una fractura luxación debido a la alteración rotacional de la columna. ^{16, 4}
- Tipo II-E: se produce un estallido con flexión lateral por un mecanismo de compresión axial y flexión lateral. ^{16, 4}

Los subtipos A, B y C se diagnostican principalmente en la radiología lateral, y los tipos D y E en la radiología antero-posterior. Un aspecto beneficioso de la subdivisión de las fracturas estallido, es que está centrada en el área de mayor compresión neurológica, indicándonos el lugar preciso para la descompresión de los elementos neurales si fuese necesario. ^{16, 4}

Denis, en su clasificación, divide las lesiones en estables e inestables. Las lesiones estables son las producidas por compresión mínima o moderada con una columna posterior intacta. Define tres tipos de inestabilidad: ^{16, 4}

1.- Inestabilidad mecánica (de primer grado): se produce en las fracturas por compresión severa y en las fracturas por flexión distracción. ^{16, 4}

2.- Inestabilidad neurológica (de segundo grado): se produce en las fracturas estallido con o sin déficit neurológico. Este tipo de fracturas son de riesgo porque: La columna media está rota por una fuerza de compresión axial, y el déficit neurológico se produce inicialmente por el impacto traumático y después por la compresión continua del fragmento de la columna media contra los elementos neurales, cuando éste continúa obstruyendo el canal.

^{16, 4}

La deambulación precoz favorece la compresión axial a pesar de que el paciente lleve una ortesis de contención (la ortesis protege contra la flexión, extensión, rotación, pero no contra la carga axial). El pequeño aumento de la distancia interpedicular en bipedestación frente al decúbito supino, explica la posibilidad de un déficit neurológico progresivo en el seguimiento de los pacientes tratados de forma ortopédica (6 de los 29 pacientes en la serie, 20.3%). ^{16, 4}

3.- Inestabilidad combinada mecánica y neurológica (de tercer grado): se produce en las fracturas estallido severas con déficit neurológico y en las fracturas luxaciones. ^{16, 4}

Clasificación de Ferguson y Allen: Proponen una clasificación mecanicista, que también está basada en la teoría de las tres columnas de la inestabilidad vertebral. Este tipo de clasificación es algo compleja para clasificar las fracturas estallido porque tres de las siete categorías incluyen lesiones con patrones de fractura estallido (compresión flexión patrón tipo III, flexión lateral y compresión vertical). ^{16, 1, 2, 4, 10}

Clasificación de Magerl y cols.: Esta clasificación retoma la noción de las dos columnas de Kelly y Whitesides. Enfatiza el análisis detallado de las lesiones osteo-ligamentarias del arco posterior para determinar la inestabilidad. Las fracturas se agrupan en tres tipos (A, B y C), dividido cada uno en tres grupos (.1, .2 y .3) y cada grupo en tres subgrupos (...1,...2 y...3). Las lesiones están jerarquizadas según la gravedad de menor a mayor, tanto en los tipos, grupos y subgrupos. Esta clasificación refleja una escala progresiva de daño morfológico, por el cual se determina el grado de inestabilidad y tratamiento a seguir. El Tipo A incluye las fracturas por compresión del cuerpo vertebral. El Tipo B incluye las lesiones de los elementos anteriores y posteriores con distracción. Y el Tipo C incluye las lesiones de los elementos anteriores y posteriores con rotación. Las lesiones Tipo A se producen por una compresión axial con o sin flexión, y afectan casi exclusivamente al cuerpo vertebral.

La altura del cuerpo vertebral esta disminuida, y el complejo ligamentoso posterior está intacto. Solo se afecta la columna anterior de Kelly y Whitesides. No se producen translaciones en el plano sagital.^{16, 1, 2, 4,10}

A.3 – Fractura estallido o por estallamiento, donde la continuidad vertical del muro posterior del cuerpo vertebral se pierde, a diferencia de los tipos A.1 y A.2. El cuerpo vertebral esta parcial o totalmente conminuto con extrusión centrífuga de los fragmentos. Los fragmentos de la pared posterior son repulsados en el canal medular, y son la causa de la lesión neurológica.^{16, 1, 2, 4,10}

El complejo ligamentario posterior (CLP) está intacto. La lesión del arco posterior, si está presente, es siempre una hendidura vertical a través de la lámina o el proceso espinoso.^{16, 1, 2, 4,10}

Los diferentes grupos y subgrupos se enumeran a continuación:

- **A3.1.:** fractura estallido/estallamiento incompleta
- **.1:** fractura estallido/estallamiento incompleta superior
- **.2:** fractura estallido/estallamiento incompleta lateral
- **.3:** fractura estallido/estallamiento incompleta inferior
- **A3.2.:** fractura estallido/estallamiento con hendidura
- **.1:** fractura estallido/estallamiento superior con hendidura
- **.2:** fractura estallido/estallamiento lateral con hendidura
- **.3:** fractura estallido/estallamiento inferior con hendidura
- **A3.3.:** fractura estallido/estallamiento completa
- **.1:** fractura estallido/estallamiento completa en pinza o tenaza
- **.2:** fractura estallido completa en flexión
- **.3:** fractura estallido completa axia^{16, 1, 2, 4,10}

Clasificación de Vaccaro

La clasificación de las lesiones de columna debe ser descriptiva y pronostica; fácil de aplicar y recordar en la práctica clínica, debe proveer información de la severidad y naturaleza de la lesión y debe guiar a una decisión clínica.^{17, 47}

La clasificación de lesión toracolumbar y puntaje de severidad TLISS de sus siglas en inglés, asigna valores numéricos a tres categorías principales tipo de mecanismo, compromiso neurológico y estado del complejo ligamentario posterior y el total se clasifica para servir de guía de manejo.

Diferentes estudios de concordancia interobservador dan resultados altos sugiriendo que esta clasificación es efectiva y fácil de usar. Comparada con las clasificaciones de Denis o de la AO los valores Kappa son más altos en especial cuando son valorados los diferentes subtipos.^{17, 46}

La mayor variabilidad en cuanto a definir si manejo o no quirúrgico se presenta en el subtipo A3 de la clasificación AO, y el nivel TLICS 4 es un nivel impreciso donde se da cabida a ambos tratamientos.^{17, 46}

Clasificación de Vaccaro TLISS

Característica Puntos

Tipo mecanismo

Compresión Angulación lateral >15° 1

Estallido 1

Traslación/rotación 3

Distracción 4

Compromiso neurológico

Intacto 0

Raíz nerviosa 2

Cordón, cono medular Incompleto 3

Completo 2

Cauda equina 3

Complejo ligamentario posterior

Intacto 0

Lesión sospechosa/indeterminada 2

Lesionado 3

Tratamiento Puntos

No quirúrgico <3

No quirúrgico o quirúrgico 4

Quirúrgico >4

Un adicional punto para esta clasificación es la modificación con la adición de un punto por morfología de estallido.

La clasificación se denominó TLICS.

Clasificación Vaccaro modificada TLICS

Característica **Puntos**

Tipo mecanismo

Compresión 1

Estallido +1

Traslación/rotación 3

Distracción 4

Compromiso neurológico

Intacto 0

Raíz nerviosa 2

Cordón, cono medular Incompleto 3

Completo 2

Cauda equina 3

Complejo ligamentario posterior

Intacto 0

Lesión sospechosa/indeterminada 2

Lesionado 3

Concepto de Inestabilidad

La valoración de la estabilidad de las fracturas estallido es controvertida. Diferentes sistemas son propuestos para determinar la estabilidad clínica de la columna, pero todos son complejos Holdsworth cree que las fracturas estallido son estables porque el complejo ligamentoso posterior está intacto. ^{17, 18, 48}

Whitesides y McAfee y cols. Describen las fracturas estallido como lesiones inestables como consecuencia de sus complicaciones tardías, describiendo unos factores indicativos de inestabilidad. Denis describe la teoría de las tres columnas, según la cual cualquier fractura estallido es inestable, porque por definición están incluidas en la lesión al menos la columna media y anterior. Denis destaca que aunque no exista lesión neurológica, los fragmentos óseos intracanal pueden lesionar las estructuras neurales, como consecuencia de la deformidad cifótica progresiva. ^{17, 18, 48}

White, Panjabi y cols., refieren que la inestabilidad clínica es la pérdida de la habilidad de la columna bajo cargas fisiológicas para mantener su integridad para prevenir un déficit neurológico, deformidad o dolor incapacitante, presentan un estudio biomecánico sobre fracturas estallido producidas en modelos de columna de cadáver que confirman la

asociación de la lesión de la columna media con la inestabilidad mecánica en las fracturas estallido y también la inestabilidad multidireccional, principalmente en rotación axial.^{17, 18, 48} McAfee y cols., diferencian las fracturas estallido estable de las inestables, en función de la integridad o no de los elementos posteriores. James y cols., demuestran en laboratorio que, la integridad de la columna posterior proporciona la mayor resistencia a la deformidad cifótica progresiva y la poca estabilidad que proporciona la columna media.^{17, 49, 50} Según Magerl y cols., el término inestabilidad por sí mismo es de poca utilidad si no se relaciona con los parámetros que definen la carga más allá de la cual una estructura física falla, siguiendo la filosofía de White y Panjabi (1990). Establecen una clasificación que refleja una escala progresiva de daño morfológico, según la cual se determina el grado de inestabilidad de la lesión y el tratamiento a seguir. Las fracturas inestables son A3.2 en adelante.^{17, 18, 48, 50, 51}

En la actualidad los factores más aceptados, por los diferentes autores, que nos indican una fractura estallido inestable son: déficit neurológico progresivo, deformidad cifótica progresiva, evidencia radiográfica de lesión de la columna posterior y pérdida de la altura del cuerpo vertebral >50% en asociación con cifosis importante, >15-20°.^{17, 50, 51}

El 50% sea popularizado después de un estudio clínico que sugiere que, pacientes con una pérdida de la altura del cuerpo vertebral igual o mayor a los 50% tratados de forma ortopédica, tienden a desarrollar una cifosis progresiva tardía y estenosis del canal medular.^{17, 4}

Diagnóstico

La asociación a de fracturas de columna vertebral torácicas y lumbares a otros traumas es de más del 50% de ahí que debe priorizarse evaluación integral en urgencias. El acñamiento anterior significativo del cuerpo vertebral produce una giba visible clínicamente en la parte dorsal del paciente. El segundo paso es la palpación de la zona en busca de dolor local, aumento de la sensibilidad que nos orientan sobre el nivel de fractura, en la mayoría de los casos^{4, 17, 18}

Dentro de la exploración clínica general, es fundamental el examen neurológico. Debe incluir la valoración de la función de la médula espinal, integridad de las vías nerviosas y los nervios periféricos. Cuando existe una lesión de la médula espinal, el reflejo bulbo-cavernoso debe ser evaluado para valorar el shock medular. En ausencia de este reflejo, la pérdida de la función motora y sensitiva puede ser transitoria debido al shock medular y puede no necesariamente reflejar una lesión medular completa.^{4, 17, 18}

La presencia de tono rectal y sensibilidad perineal en un paciente con lesión neurológica es de vital información. Nos indica la integridad de algunas vías nerviosas dentro de la médula espinal, que pasan a través del nivel de lesión, representando una lesión medular incompleta, con mejor pronóstico a largo plazo. ^{4, 17,18}

Existen diferentes sistemas de valoración del grado de lesión neurológica. Frankel y cols., describen una clasificación donde diferencian 5 grados de lesión neurológica. Bradford y McBride modifican la clasificación de Frankel subdividiendo el grado D (actividad motora útil) en 3 subtipos para precisar más el grado de cambio en la evolución neurológica. En último lugar tenemos la Escala de ASIA propuesta por la Asociación Americana de Lesión Espinal, que describe cinco síndromes clínicos: centro medular, Brown –Sequard, cordones anteriores, cono medular y cola de caballo. ^{17, 51, 52}

Graduación de la lesión neurológica según Frankel y cols.

Estado neurológico

A –completo

No función motora ni sensitiva

B –solo sensitivo

No función motora, preserva la función sensitiva

C –motor no útil

Preserva alguna función motora pero no es útil

D –motor útil

Preserva función motora pero algo débil

E –intacto

Función motora y sensitiva normal

Graduación de la lesión neurológica Frankel modificado

Grado

Estado neurológico

A

Pérdida completa de la función motora y sensitiva

B

Preserva función sensitiva, con función motora voluntaria ausente

C

Preserva función motora menor que el grado regular (no funcional)

D1

Preserva función motora a menor grado con parálisis vesical e intestinal, con función motora voluntaria normal o reducida

D2

Preserva función motora de grado medio o disfunción neurológica vesical o intestinal

D3

Preserva función motora de grado alto y función voluntaria vesical e intestinal normal

E

Función motora y sensitiva normal

Escala de ASIA**Grado****Estado neurológico****A -completo**

No preservación de función motora ni sensitiva en segmentos sacros S4-S5

B –incompleto

Se preserva función sensitiva pero no motora por debajo del nivel neurológico incluyendo los segmentos sacros S4-S5

C –incompleto

Se preserva función motora por debajo del nivel neurológico, y más de la mitad de los músculos por debajo del nivel neurológico tienen un grado muscular menor de 3

D -incompleto

Se preserva función motora por debajo del nivel neurológico, y más de la mitad de los músculos por debajo del nivel neurológico tienen un grado muscular de 3 o mayor

E –normal

Función motora y sensitiva normal

Radiología y Gabinete

Radiología simple: Continúa siendo la prueba diagnóstica de elección en la valoración inicial de todo paciente con sospecha de una lesión raquídea traumática. Toda la columna vertebral debe evaluarse radiológicamente, porque existen lesiones vertebrales múltiples entre un 5 y 20% de los casos.⁸ Nos proporciona información sobre el nivel lesional, tipo de fractura y lesiones óseas asociadas. También es útil en la evaluación evolutiva de la lesión para valorar el resultado del tratamiento efectuado^{4, 17, 44}. Las dos proyecciones utilizadas son la antero-posterior (AP) y el perfil o lateral (L) de la columna vertebral. La proyección AP nos permite ver la alineación vertebral en el plano frontal, altura del cuerpo vertebral, distancia interpedicular e interespinosa. También visible en la proyección AP es el ensanchamiento de la línea paraespinal en los tejidos blandos de la región torácica o cambios en los contornos de la sombra del psoas en la región lumbar, indicativo de la existencia de un hematoma asociado.^{4,17, 44} En la proyección lateral se aprecia mejor la alineación sagital y la altura del cuerpo vertebral. La observación en esta proyección de una afectación de la columna media, nos hará sospechar una ocupación del canal neural.^{4, 17,44} La fractura estallido tiene unas características radiológicas específicas que la definen.^{4, 17,44} En la proyección AP se caracteriza por:

- 1.- Disminución de la altura del cuerpo vertebral.
- 2.- Aumento de la distancia interpedicular.
- 3.- Fractura vertical de la lámina y / o proceso espinoso.
- 4.- Traslación rotacional sin luxación (tipo II-D).
- 5.- Estallido con flexión lateral (tipo II-E).

En la proyección radiológica lateral se muestra:

- 1.- Disminución de la altura del cuerpo vertebral, normalmente de la mitad anterior, que produce una deformidad en cifosis.
- 2.- Disminución de la altura de la mitad posterior del cuerpo vertebral, no constante en todos los casos.
- 3.- Desplazamiento posterior o retropulsión de un fragmento óseo en el interior del canal espinal (normalmente la esquina postero-superior del cuerpo vertebral).
- 4.- Conminución del platillo vertebral superior y / o inferior, según el tipo de estallido.

Para la evaluación de la lesión de la columna media en la proyección lateral, McGrory y cols., describen el ángulo del cuerpo vertebral posterior (PVBA) para diferenciar las fracturas por compresión de las fracturas por estallido. Dicen que cuando el ángulo formado entre el platillo vertebral superior o inferior con la pared posterior de la misma vértebra es mayor de 100°, es sugestivo de encontrarnos ante una fractura estallido, aunque no evidenciamos lesión de la columna media o fragmentos retropulsados.^{17, 18, 53, 54}

Tomografía Axial Computarizada (TAC): Cuando sospechamos la existencia de una fractura estallido el siguiente paso después de la radiología simple es la realización de un TAC, para demostrar la existencia de una afectación de la columna media y un compromiso del canal medular. El fragmento retropulsado es la marca-clave de la fractura estallido y la causa principal del déficit neurológico asociado.^{4, 17, 18, 44}

En la mitad de los casos la ocupación del canal es de un 50% de la sección transversal del canal en el nivel afecto.^{4, 17, 18, 44} McAfee y cols., recomiendan la realización de un TAC de las fracturas por compresión y acñamiento con una pérdida de la altura vertebral mayor del 50%, para hacer el diagnóstico diferencial con las fracturas estallido.^{4, 17, 18, 44}

El TAC realizado debe incluir la vértebra fracturada, la superior e inferior para demostrar la integridad de las vértebras contiguas y de sus pedículos, que son utilizados para la fijación con tornillos transpediculares. El TAC helicoidal permite una reconstrucción tridimensional de la vértebra fracturada, siendo útil en las fracturas más complejas.^{17, 18, 19, 44}

En relación a la lesión neurológica, no se establece una relación entre el grado de ocupación del canal observado en el TAC y grado de déficit neurológico. El déficit neurológico está más relacionado con la cantidad de impacto del fragmento óseo producido contra la médula espinal en el momento de la lesión.^{4, 17, 18, 19, 44}

- Los tipos D y E de Denis 6 se ven mejor con el TAC tridimensional: hallazgo típico la subluxación y fractura luxación de las facetas y la fractura de las apófisis transversas nos indica la traslación rotacional o lateral de la lesión.^{4, 17, 18, 19, 44}

Resonancia Magnética Nuclear (RMN): Tiene la ventaja de no emitir radiaciones y permite la visualización de todo el raquis, útil cuando se asocian fracturas a varios niveles. Por contrapartida, la RMN es inferior al TAC en la identificación de las fracturas del arco posterior.^{17, 18, 19, 4, 44}

En la actualidad la RMN se recomienda en pacientes con lesión neurológica, para identificar las lesiones de la médula espinal, cola de caballo, hemorragias, hematomas epidurales. En los pacientes sin lesión neurológica no se indica en el momento agudo de la lesión. Pero puede ser útil en la identificación de lesiones ligamentosas que se sospechan pero no se confirman en la radiología simple y TAC. La integridad del LLP es clave en el tratamiento cuando efectuamos una distracción posterior, para conseguir una descompresión indirecta del canal. El disco intervertebral es otra de las estructuras que se puede valorar en la RMN. La RMN también es útil para determinar el pronóstico de recuperación de la lesión neurológica después de una lesión de la médula espinal. Kulkarni y cols., encuentran que pacientes con hemorragias agudas intramedulares demostradas por una hipo-intensidad anormal en secuencias en T2 tienen un peor pronóstico de recuperación funcional neurológico que aquellos con imágenes normales o imágenes indicativas de edema intramedular.^{4, 17, 18, 19, 44}

Mediciones radiológicas: En base a estas pruebas de imagen inicial (radiología simple y TAC) podemos realizar una serie de mediciones radiológicas que utilizaremos en la valoración inicial, así como para valorar los resultados a largo plazo del tratamiento efectuado.^{4, 17, 44}

Mediciones en la radiografía simple: Estas mediciones se pueden realizar de una forma manual mediante la utilización de goniómetros y escalas milimétricas, y en segundo lugar de forma digital o computarizada mediante la utilización de un soporte informático. La variabilidad interobservador en la medición del ángulo de Cobb para el método manual es de 3,3° (IC 95%: 4,5 – 2,5) y para el método digital de 2,6° (IC 95%: 3,3 – 2,3). Esta diferencia es estadísticamente significativa a favor del método digital ($p < 0,001$).²⁹ Por el contrario, existen otros trabajos donde no se encuentran diferencias entre el método manual y el digital. Para la medición de la cifosis regional se proponen diferentes métodos. El ángulo de Cobb medido entre el platillo superior de la vértebra un nivel por encima y el platillo inferior de la vértebra un nivel por debajo a la vértebra fracturada es el que presenta menos variabilidad, más confianza y exactitud interobservador). A pesar de incluir vértebras no lesionadas y un área amplia sobre la que se realizan las mediciones. También ayuda la utilización de platillos vertebrales sanos, que facilita su localización exacta, a diferencia de lo que sucede en la vértebra fracturada. La desventaja es que esta medida refleja no solo la vértebra fracturada sino también la compensación de los discos superiores e inferiores.

^{4, 17, 44}

Mediciones radiológicas en el TAC: Un problema común en todas las mediciones es el desconocimiento de las dimensiones originales del canal medular de la vértebra fracturada. Para estimar este tamaño en el TAC, se utilizan dos métodos diferentes. El primero es el *método de las proporciones* definido por Willen y cols.³⁰ Este método estima el valor prelesional del segmento lesionado desde una media de un valor similar obtenido en los segmentos adyacentes (vértebra superior e inferior al nivel de la lesión). El segundo es el *método de la reconstrucción* definido por Lindahl y cols.^{4, 17, 18, 44}

Este método reconstruye el canal original de la vértebra fracturada sobre el TAC inicial. Sjöström y cols., demuestran que el método de la reconstrucción sobreestima de forma sistemática las mediciones radiológicas en un 33% comparado con el método de las proporciones. Concluyen de utilizar este último método siempre que sea posible.^{4, 17, 18, 44}

Tratamiento Quirúrgico

Generalidades: Una vez que se ha establecido la necesidad de una intervención quirúrgica, el cirujano debe de decidir cuál será la técnica quirúrgica más beneficiosa; existen múltiples opciones. Siendo preferida por la mayor parte de los cirujanos el abordaje posterior para la mayoría de las fracturas toraco-lumbares. Clásicamente esta técnica incluye la artrodesis de los segmentos instrumentados¹⁷, aumentando las probabilidades de la enfermedad del disco adyacente y de pseudoartrosis^{18,19, 20} Por lo tanto, la fijación quirúrgica sin artrodesis, o con una artrodesis corta con la menor cantidad de segmentos posibles es la técnica preferida. Esto es aún más certero con la introducción de técnicas de mínima invasión para la fijación de las fracturas, en las cuales se evitan las grandes disecciones necesarias para realizar una artrodesis. Se han iniciado investigaciones recientes para cuantificar los beneficios y riesgos potenciales del tratamiento sin artrodesis de las fracturas torácicas y lumbares. Las diferentes técnicas que limitan la artrodesis incluyen: instrumentación corta con artrodesis corta, instrumentación larga con artrodesis corta y posterior, retiro del material, instrumentaciones cortas sin artrodesis y técnicas de mínima invasión^{20, 21, 22}. Mediante análisis de parámetros clínicos y radiológicos de los resultados del tratamiento quirúrgico de fracturas torácicas y lumbares se ha demostrado que la artrodesis no es necesaria^{20, 21, 4}

Instrumentación corta con artrodesis: Uno de los objetivos del tratamiento quirúrgico es mantener el movimiento de la columna mientras se logre una adecuada estabilización de la fractura y el realineamiento vertebral. Una forma de lograr esto es realizando una instrumentación corta, instrumentando una vértebra por arriba y una por debajo de la vértebra fracturada. Estas construcciones clásicamente se han asociado a pérdida de la corrección angular en el postoperatorio, sobre todo en los casos de importante conminución del cuerpo vertebral. Si se emplean apropiadamente está indicada su utilización^{21, 22, 23, 24,}⁴, inclusive se aumenta su utilidad si se instrumenta la vértebra fracturada ya que se encontró que esto aumenta la rigidez de la construcción, logrando mantener la corrección de la cifosis en los controles postoperatorios^{23, 24}. En pacientes con fracturas por estallido Magerl tipo A3.3 o en fracturas en las que hay un importante conminución de la columna anterior, la instrumentación corta ha dado malos resultados^{24, 25}. Las únicas contraindicaciones para una instrumentación corta con artrodesis son fracturas tipo A3.3 de Magerl, fracturas con conminución extensa o pacientes con fracturas tipo C de Magerl^{25, 26,}²⁷.

Instrumentaciones largas con artrodesis corta: Las instrumentaciones largas de al menos dos vértebras por arriba y dos vértebras por debajo de la vértebra fracturada logran y mantienen una adecuada corrección^{26, 27, 21}. La desventaja de esta técnica es que, cuando es combinada con artrodesis, se fusionan muchos segmentos. Para evitar esto se realiza una artrodesis corta de los segmentos fracturados y luego se retira el material de osteosíntesis para recobrar el movimiento de los segmentos no artrodesados. Cuando se retira el material antes de los 10 meses de la cirugía el 85% de los segmentos incluidos en la fijación no artrodesados recobra el movimiento^{27, 28}. Por lo tanto, en pacientes que requieran de una instrumentación larga para lograr mejor estabilización, el cirujano puede evitar la morbilidad de una artrodesis larga, artrodesando solamente las vértebras lesionadas y recobrando el movimiento normal de los segmentos no incluidos en la artrodesis cuando se retire el material de osteosíntesis^{28, 29, 21}.

Instrumentación corta sin artrodesis: Esta es la técnica de nuestro interés ya que es la que se utilizará para la estabilización de las fracturas con un sistema semirígido transpedicular con barras de PEEK. La reducción abierta e instrumentación corta sin artrodesis para el tratamiento de las fracturas torácicas y lumbares es una técnica evolucionada, con resultados favorables pero que aún son controversiales^{28, 29, 20}.

En un estudio prospectivo publicado por Wang^{28, 29, 7, 8} en el que analizaron los resultados del tratamiento de las fracturas torácicas y lumbares con una instrumentación corta con y sin artrodesis, se reporta que la pérdida de corrección de la cifosis fue similar en ambos grupos. La pérdida de altura fue menor en el grupo sin artrodesis, el sangrado y el tiempo quirúrgico fue menor en el grupo sin artrodesis. Una estrategia para prevenir la pérdida de la corrección en estos pacientes es realizar aumentación del cuerpo vertebral, con el objetivo de incrementar el soporte de la columna anterior y así evitar la pérdida de altura; esto se puede realizar con injerto autólogo, aloinjerto o sustitutos óseos como la hidroxiapatita^{29, 30}

La última aplicación de un tratamiento quirúrgico sin artrodesis es mediante la reducción y fijación mediante técnica mínimamente invasiva. Los reportes de esta técnica van en aumento. Wilde^{30, 31} en un estudio de cohorte retrospectiva reportó que los resultados a 5 años eran iguales para los tratados con una técnica mínima invasiva en comparación con los tratados con la técnica convencional. En ambos grupos la cifosis aumentó en 6° luego de retirar el material.^{31, 32, 2}

Las lesiones más adecuadas para ser tratadas mediante técnicas de mínima invasión son las fracturas de Chance óseas, o tipo B2 de Magerl, las cuales han tenido buenos resultados con esta técnica^{31, 32, 2}

Con respecto al tratamiento quirúrgico de las fracturas torácicas y lumbares se conoce que varía entre instituciones y entre cirujanos. La evolución de las técnicas quirúrgicas va hacia las instrumentaciones cortas sin artrodesis^{32, 33, 20}. Nuestro centro ha reportado que el tratamiento sin artrodesis tiene mejores resultados funcionales demostrado en las escalas de discapacidad funcional, no existió diferencia estadística con respecto a la recuperación de la altura del cuerpo vertebral fracturado entre el grupo artrodesado y no artrodesado encontrando a favor un rango de movilidad más fisiológico de los segmentos adyacentes en los pacientes no artrodesados. También observamos que la cifosis final fue menor en el grupo de pacientes no artrodesados lo que estructuralmente evitará a futuro un nuevo colapso de la vértebra fracturada. Estos resultados indican que existe una mejor evolución en los pacientes no artrodesados^{33, 6, 7}, razón por la cual nos motivamos a realizar un estudio para valorar los resultados de un tratamiento quirúrgico de las fracturas torácicas y lumbares sin artrodesis con un sistema semirígido con barras de PEEK.

Fijación semirígida con sistema transpedicular y barras de PEEK

Barras de PEEK: El poliéter éter cetona o PEEK del inglés (Polyether ether ketone/políeter éter cetona) se está utilizando cada vez más en la fabricación de implantes para trauma, ortopedia y cirugía de columna vertebral³³ El PEEK es un polímero termoplástico cuya estructura química es estable a una temperatura de 300°C, resiste el daño por químicos y por radiación, exhibe una mayor resistencia por unidad de masa que muchos metales y es compatible con otros agentes que lo pueden reforzar. El PEEK como biomaterial es totalmente biocompatible con mínima toxicidad reportada^{34, 35} El PEEK es considerado un material biológicamente inerte y sus partículas no desencadenan ninguna reacción inflamatoria, su uso en implantes para cirugía de columna es seguro.^{34, 35}

El concepto de fijación semirrígida ha llevado al desarrollo de implantes para la fijación de la columna vertebral con materiales no metálicos y de geometrías novedosas con el objetivo de lograr una adecuada fusión mediante el balance de la estabilidad, durabilidad y la distribución de cargas intra e inter segmentarias.^{35, 36}

Gornet estudió las propiedades mecánicas y biomecánicas de un sistema semirrígido basado en tornillos transpediculares con barras de PEEK y comparó su perfil de rendimiento cinemático y estructural con el de un sistema de fijación tradicional con barras de titanio in vitro en modelos cadavéricos. Se valoró su rendimiento en flexión/extensión, rotación e inflexiones laterales. Se analizó la distribución de cargas entre las columnas anterior y posterior otorgada por los implantes semirrígidos y los convencionales de titanio así como la estabilidad otorgada a los especímenes cadavéricos y se logró demostrar que una construcción con barras de 6.5mm, ovals descargan la interfase tornillo-hueso e incrementan la capacidad de carga de la columna anterior (75% anterior, 25% posterior).^{35, 36}

El PEEK demostró ser menos rígido que cualquier implante de titanio independiente del diámetro de las barras de titanio. La resistencia límite de las barras de PEEK fue comparable con las de titanio. Las barras de PEEK lograron una reducción del movimiento en los especímenes cadavéricos en comparación con el estado intacto de más del 80% en flexión/extensión, más del 70% en la inflexión lateral y más del 54% en la rotación axial, no hubo diferencia significativa en la estabilidad brindada por las barras de titanio y por las barras de PEEK.^{35, 36}

Se demostró que las barras de PEEK proveen una estabilidad vertebral similar a la estabilidad que otorgan las barras de titanio con la ventaja de que logran una distribución de cargas entre la columna anterior y posterior similar a la fisiológica mejorando la interfase hueso tornillo, además tienen un perfil biomecánico con una adecuada durabilidad, estabilidad y resistencia de las que se puede sacar provecho en múltiples escenarios clínicos.^{35, 36} En otro estudio sobre modelos cadavéricos las pruebas realizadas demostraron que las construcciones con barras de PEEK lograron una fijación semirrígida comparable a la realizada con barras de titanio de 5.5mm^{36, 37}. Por las características antes mencionadas y los resultados reportados en los distintos estudios biomecánicos de las barras de PEEK se sugiere que éstas son una alternativa segura a las barras de titanio tradicionales. Existen otros beneficios adicionales a los determinados en los estudios biomecánicos y vale la pena discutirlos ya que justifican el uso y potencial beneficio del tratamiento de las fracturas torácicas y lumbares con barras de PEEK. Estas ventajas son una mejor distribución de las cargas, una mejor interfase hueso-tornillo y la radiolucencia.

^{36, 37, 38}

Distribución de las cargas: Las construcciones con sistemas transpediculares, tradicionalmente distribuyen la carga hacia la zona posterior donde está la construcción, protegiendo o escudando a la columna anterior de las fuerzas de compresión, produciendo un fenómeno de osteolisis por desuso en la columna anterior de los segmentos instrumentados. La distribución de cargas fisiológicas hacia la columna anterior puede promover la consolidación ósea en acuerdo a la ley de Wolff^{37, 38}.

Interfase Hueso Tornillo: En las construcciones tradicionales con titanio, la interfase hueso tornillo es sometida a mayor demanda debido a la rigidez de la construcción, debido a que las cargas se transfieren hacia la columna posterior distribuyéndose por la construcción realizada. En casos de osteopenia u osteoporosis esto podría llevar a una falla de la instrumentación resultando en fracturas y/o pseudoartrosis. Debido a la flexibilidad del PEEK y la distribución de carga hacia la columna anterior se puede reducir la demanda sobre los puntos de anclaje del implante reduciendo la posibilidad de falla^{38, 35, 36}.

Radiopacidad: Otra ventaja notable es su radiopacidad que podría facilitar la valoración radiológica de la artrodesis “in vivo”. Se reduce el artefacto en la Resonancia Magnética Nuclear (RMN) y en la Tomografía Axial Computarizada (TAC). Estas ventajas en la valoración clínico radiológica de los resultados es lo que ha permitido que se adopte como una nueva alternativa para la fijación vertebral.^{38, 35, 36}

Desventajas potenciales: Aunque la popularidad y uso de este tipo de implantes va en aumento, aun la fijación semirrígida no ha demostrado ser tan confiable como las construcciones rígidas tradicionales. Se han reportado resultados del uso de otros sistemas semirrígidos comparable con las barras de PEEK, como el Dynesis, presentando altas tasas de fallo del implante con cirugías de revisión tempranas³⁸. Por otra parte, una probable desventaja es no saber cuándo se fractura la barra ya que carece de marcadores radiopacos.^{38, 35, 36}

Usos clínicos de las barras de PEEK: La PEEK (poli éter éter cetona) es un polímero (plástico) que lleva utilizándose en muy diversas aplicaciones industriales desde hace casi treinta años. El desarrollo de PEEK como biomaterial implantable se inició desde 1980, impulsado por la necesidad de hallar un material biocompatible con el adecuado equilibrio entre resistencia y flexibilidad. En los años noventa se confirmó la biocompatibilidad de la PEEK, que recibió la autorización como material implantable en 1998. La PEEK se usó inicialmente en cirugía de columna vertebral, pues el hecho de ser un material radiotransparente suponía una importante ventaja añadida en ese campo. Desde entonces, el uso de la PEEK en medicina ha cobrado gran interés, gracias a su versatilidad, y la PEEK se utiliza hoy como material implantable en muchos otros campos fuera de la columna vertebral. Diversos implantes de fijación esternal, implantes específicos para defectos craneales o craneofaciales, cajas de fusión vertebral lumbar o cervical, espaciadores interespinosos. Además la PEEK se ha utilizado en implantes dentales, válvulas cardíacas artificiales, endoprótesis vasculares (stents) y prótesis articulares. Como mencionamos anteriormente debido a sus excelentes propiedades termo mecánicas, el PEEK y sus compuestos han sido objeto de intenso escrutinio e investigación, iniciando desde 1980 para uso inicial en el ramo industrial y aplicaciones aeroespaciales. PEEK ha sido considerado también para reemplazos articulares, incluidos los reemplazos de articulaciones de los dedos y el reemplazo total de disco. Mathys AG, actualmente ofrece un todo-PEEK, de dos partes para la articulación metacarpofalángica del dedo.^{38, 36} Las barras de PEEK recientemente están disponibles en el mercado para su uso en procedimientos de artrodesis lumbar. Se ha mencionado que la rigidez de las construcciones con implantes metálicos pueden exceder los requerimientos para una artrodesis exitosa y predisponen a la degeneración y enfermedad del segmento adyacente.^{36, 39, 40}

Por otra parte, con las instrumentaciones con implantes metálicos tradicionales se han reportado no uniones seguidas de fatiga del material probablemente secundaria a la diferencia de rigidez del hueso y el titanio.⁴⁰ También se le atribuye a la rigidez de la construcción, un riesgo aumentado de degeneración y enfermedad del disco adyacente.^{40,}
41, 42

Como se mencionó anteriormente, los estudios biomecánicos comparando las barras de titanio con las barras de PEEK demostraron, estas últimas, logran aumentar la carga sobre la columna anterior con una mejor distribución de cargas, disminuyendo la demanda sobre la interfase hueso tornillo hasta en un 28% en relación a las barras de titanio de 5.5 mm de diámetro, disminuyendo de esta manera las complicaciones mencionadas anteriormente, siendo esto una de las razones por las cuales se ha decidido utilizar en el tratamiento del conducto lumbar estrecho y espondilolistesis degenerativa y lítica de bajo grado⁴². Delure reporta los resultados de 30 pacientes con patología lumbar degenerativa tratados con sistema transpedicular y barras de PEEK, en los que obtuvo resultados satisfactorios logrando una adecuada consolidación de la artrodesis posterolateral e intersomática, con una pocas complicaciones como una lesión dural que se reparó transoperatoriamente, un caso con infección superficial que se resolvió con antibioticoterapia, un caso de infección profunda que se resolvió mediante desbridamiento quirúrgico, un aflojamiento de un tornillo en el segmento cefálico de la instrumentación a los ocho meses de la cirugía y se resolvió mediante la revisión con tornillos recubiertos con hidroxiapatita. En comparación con las instrumentaciones de titanio, el seguimiento fue mucho más fácil debido a la ausencia de los artefactos que estos producen en los estudios radiológicos, en los casos en que se realizó estabilización con cajas intersomáticas se observó una adecuada artrodesis intersomática en el 81% de los pacientes a los seis meses y en el 100% a los 12 meses; en los casos en que se realizó una artrodesis posterolateral se logró observar una adecuada consolidación en el 50% de los pacientes a los 6 meses y en el 87% a los 12 meses, todos los pacientes se reportaron satisfechos con su tratamiento al año de control y presentaron mejoría clínica⁴².

Hasta el momento, el uso clínico del PEEK ha tenido el mayor impacto clínico en el campo del diseño de implantes columna vertebral, y el PEEK es ahora ampliamente aceptado como una alternativa a los biomateriales metálicos radiotransparente en procedimientos quirúrgicos de la columna vertebral. Otros campos clínicos son en reemplazos articulares, en los implantes de fijación interna de fracturas, así como en implantes dentales.^{42, 36}

Refuerzo vertebral mediante cifoplastia en el tratamiento de las fracturas torácicas y

lumbares: Desde hace más de un siglo, el papel de la cirugía en el tratamiento de las fracturas del raquis ha sido controvertido. Mientras que las técnicas basadas en la reducción postural y el reposo se han mantenido prácticamente sin cambios, el tratamiento quirúrgico ha experimentado una constante renovación en los campos teórico y técnico. Esta renovación ha derivado de dos elementos fundamentales. De un lado, el mejor conocimiento de la biomecánica y cinética de la columna vertebral, que nos ha permitido adaptar soluciones diferentes a los problemas clásicos de inestabilidad.^{42, 58} De otro, el gran avance en dispositivos de instrumentación, materiales y técnicas de refuerzo vertebral, que han puesto a nuestra disposición fantásticos métodos de reparación lesional, como es el caso de la cifoplastia con balón. Por todos es sabido que una alteración de la columna posterior no es inestable de forma aguda a menos que se acompañe del fracaso del ligamento longitudinal posterior y del anillo fibroso posterior.^{42, 58}

En cambio cuando se altera la columna media, la fractura suele ser inestable. Aunque las alteraciones aisladas de la columna anterior son estables, existen algunas excepciones que la pueden transformar en inestables: a) fracturas por compresión en número de tres o más vértebras seguidas, b) una fractura por compresión única pero con una pérdida por encima del 50% de la altura de la porción anterior del cuerpo vertebral, o con una angulación cifótica que supere los 20° en un segmento.^{42, 58}

R. Arregui, J.V. Martínez-Quiñones y colaboradores en 2008 presentan una serie de 138 pacientes con fracturas toraco-lumbares agudas en los que se ha practicado un refuerzo vertebral mediante cifoplastia, bien de forma aislada (cifoplastia percutánea) bien combinada con una fijación transpedicular posterior (cifoplastia abierta). Analizaron la posibilidad de ampliar el uso de la cifoplastia a las fracturas vertebrales de causa no osteoporótica, así como combinarla a los métodos tradicionales de fusión posterior.^{42, 58}

Tratamiento quirúrgico. Incluye la estabilización interna de la fractura o fracturas, bien el refuerzo vertebral mediante cifoplastia o, por último, la combinación de ambas. En los casos tratados quirúrgicamente, se procedió de la siguiente manera: Cuidados preoperatorios y consentimiento informado. Se procedió de forma estandarizada.^{42, 58}

Técnica. El refuerzo vertebral mediante cifoplastia es un procedimiento a tener en cuenta en la resolución de algunas formas de fracturas torácicas y lumbares. Así, en un principio se aplica la técnica del refuerzo vertebral (cifoplastia percutánea) en las fracturas cerradas por compresión del cuerpo vertebral, con integridad del muro posterior vertebral, con un acúñamiento inferior al 50% y sin riesgo de inestabilidad (índice sagital <15°).

Posteriormente aplicamos la cifoplastia en las fracturas por compresión con afección del muro posterior y, por último, en las fracturas "en estallido" del soma vertebral. En estas últimas, y en aquellas con afección del muro y del arco posterior vertebral, e índice sagital $>15^\circ$, se combinó el refuerzo vertebral a una instrumentación transpedicular corta, cerrada en distracción, para así favorecer la corrección de los fragmentos desplazados. En caso necesario se completó con cirugía descompresiva.^{42, 58}

La cifoplastia percutánea consiste en la introducción de un cemento óseo en el interior de un cuerpo vertebral colapsado. Sin embargo, previamente a la administración del cemento, a nivel de la vértebra fracturada, se inserta un globo o balón que se insufla con la finalidad de restaurar la altura del cuerpo vertebral y reducir la deformidad raquídea secundaria a la fractura. Al retirar el balón quedaría en el interior del cuerpo vertebral una cavidad o nido que permitiría introducir el material de refuerzo sin riesgo de extravasación. Si bien el procedimiento técnico estándares similar al que se realiza para el refuerzo de una vértebra fracturada osteoporótica, se dispone de utensilios (curetas) que permitirían remodelar las trabéculas óseas en vértebras con hueso trabecular muy compacto que favorecerían el insuflado de los balones. Como material de refuerzo se ha venido utilizando como biocemento diferentes formulaciones de fosfato tricálcico (KyphOs FSTMID, Calcibon, Genex) o el polimetilmetacrilato (PMMA).^{42, 58}

Es con eso que R. Arregui; J.V. Martínez-Quñones y colaboradores concluyen que la cifoplastia se presenta como un método útil y eficaz en el tratamiento de las fracturas no osteoporóticas. Puede ser aplicado aisladamente o en combinación con los métodos de estabilización tradicionales. Ningún otro procedimiento puede realizar, como la cifoplastia, un remodelado vertebral eficiente sin técnicas muy cruentas, reduciendo, así las secuelas derivadas de la deformidad vertebral residual.^{42, 58}

Entre sus ventajas destaca la posibilidad de emplear instrumentaciones cortas y realizar una estabilización circunferencial (360 grados) por vía posterior. En consecuencia, creemos debe constituirse como un tratamiento alternativo y/o complementario de otros procedimientos de estabilización espinal en fracturas vertebrales por compresión de origen no osteoporótico y, por lo tanto, ofrecerse al paciente como parte de las alternativas o complementos de su tratamiento.^{42, 58}

Reducción de las plataformas vertebrales asistida por balón (BAER) más Vertebroplastía con cemento de fosfato de calcio y Fijación corta con tornillos transpediculares: En la mayoría de las fracturas torácicas y lumbares traumáticas, el daño principal se encuentra en la columna anterior. Sin embargo, el más fiable y menos invasivo técnica para lograr una buena realineación de la columna vertebral es con el uso de tornillos transpediculares. Sin embargo, esta técnica no puede restaurar el soporte de la columna anterior directamente y puede por lo tanto conducir a un fallo antes de que la fractura consolide. La Reducción de las plataformas vertebrales asistida por balón (BAER) seguido por vertebroplastia con un cemento biocompatible, es una alternativa atractiva y menos invasiva para la reconstrucción columna anterior.^{42, 59}

En estos estudios, se han demostrado que esta técnica es factible y segura. Sin embargo, todavía hay algunos desafíos técnicos por resolver. Aunque es posible lograr una restauración casi perfecta del cuerpo vertebral, cierta reducción se pierde inevitablemente por el desinflado de los globos, es por eso que los implantes expandibles pueden resolver este problema. La siguiente pregunta podría ser si necesitamos implantes de tornillos pediculares, aunque los tornillos pediculares son necesarios para lograr la reducción adecuada de la fractura, éstos tornillos se pueden quitar de forma segura después de la restauración columna anterior.^{42, 59}

Técnica quirúrgica. Bajo anestesia general y profilaxis antibiótica, se realiza la instrumentación posterior, los cuerpos vertebrales adyacentes fueron realineadas usando la técnica BAER seguido por distracción. Los pedículos del cuerpo vertebral fracturado eran posteriormente identificados. Dos cánulas se insertaron en cada pedículo bajo fluoroscopia, orientado y colocado con las puntas en la pared posterior en el cuerpo vertebral para evitar que los globos sean inflados de forma accidental en el interior de los pedículos y de la expansión en una dirección posterior.

Un perforador neumático de mano se introdujo en el cuerpo vertebral para crear espacio, se introdujeron posteriormente las cánulas en el cuerpo vertebral fracturado. Después de situar los globos bajo control fluoroscópico dentro del cuerpo vertebral, fueron inflados simultáneamente con incremento de 1 ml de líquido de contraste. Después de cada incremento, se obtuvo imagen por fluoroscopia para evaluar la cantidad de reducción lograda y para monitorear el desplazamiento de los fragmentos óseos. La cantidad de cemento (BoneSource®, Stryker) necesario para llenar el defecto resultante en el cuerpo vertebral afectado se estimó a partir del volumen total del globo.

Por cada gramo de polvo de cemento, se utilizó 0.34 ml de solución fisiológica para producir una pasta inyectable. Los globos se desinflan y retiran del cuerpo vertebral. Los defectos se rellenaron con el cemento bajo control fluoroscópico. Obteniendo como resultados con control radiográfico y RNM lo siguiente, el ángulo de Cobb se corrigió a partir 11° (± 9.2) a -1.6° (± 9.5). La altura del cuerpo vertebral aumentó de 66% (± 10.7) a 81% (± 10.4) de la altura intacta estimada. El promedio anterior de la altura del cuerpo vertebral se incrementó de 71% (± 14.9) al 92% (± 10.3) de la altura intacta estimado. ^{42, 59}

Factor potencial de control zeta (zpc™) ^{42, 54, 55, 56, 57} La importancia de las propiedades de la superficie de un material para lograr una óptima actividad biológica y la formación de nuevo hueso ha sido bien documentada. Biocomposites patentó este proceso en el Genex, controlando cuidadosamente la química de superficie del material.

Este factor ha demostrado aprovechar una serie de proteínas clave que funcionan como moléculas reguladoras para la regeneración ósea, incluyendo: CBFA1 - Un factor de transcripción esencial para la diferenciación de los osteoblastos El colágeno tipo 1 - Actúa como un ancla para la fijación de células formadoras de nuevo hueso. El aprovechamiento de estas proteínas aumenta la actividad de las células óseas, lo que resulta en un crecimiento óseo acelerado.

Tiene dos fases materiales de calcio que se reabsorben en el sitio del defecto a un ritmo diferente. Una fase de calcio que actúa como una barrera nanoporoso a infiltración de tejidos blandos, mientras que proporciona los iones de calcio solubles para la regeneración ósea. En la fase inicial de reabsorción crea una matriz macroporosa clave para la fijación de las células así como la infiltración de nutrientes, mientras que se produce la reabsorción del calcio. Esta Matriz de calcio se reabsorbe durante varios meses, mientras que se da alojamiento a la formación de hueso trabecular. ^{42, 54, 55, 56, 57}

PROCEDIMIENTO QUIRÚRGICO: INSTRUMENTACIÓN CORTA CON BARRAS DE PEEK, CON TORNILLOS INTERMEDIOS E INJERTO DE MATRIZ ÓSEA INTRACORPÓREA (TRIFOSFATO DE CALCIO).

- 1.- Se realiza perforación de pedículo vertebral.
- 2.- Se agranda con Cucharilla.
- 3.- Incluso llegar a crear cavidad en cuerpo vertebral (cucharilla levanta Split).
- 4.- Reducción de fractura toraco lumbar AO tipo A3 (por estallamiento).
- 5.- Inyectar cemento con jeringa adaptada hasta el fondo de la cavidad del cuerpo vertebral con un angulación de 90° (operador dependiente).
- 6.- Colocar Tornillos (en adultos tornillos transpediculares 5.5 mm, barras de PEEK 5.5 mm) y realizar fijación. (Ver Anexo 1).

Técnica quirúrgica: En los casos tratados quirúrgicamente, se procedió de la siguiente manera: Cuidados preoperatorios y consentimiento informado. Se procedió de forma estandarizada. Bajo anestesia general y profilaxis antibiótica, se realiza la instrumentación posterior, los cuerpos vertebrales adyacentes al cuerpo vertebral fracturado fueron realineados, incluyendo la estabilización interna de la fractura toracolumbar con instrumentación posterior corta más injerto de matriz ósea intracorpórea (trifosfato cálcico). En los casos tratados quirúrgicamente, donde se tiene fractura de cuerpo vertebral tipo A3, sin lesión neurológica, se procedió de la siguiente manera: Cuidados preoperatorios y consentimiento informado. Se procedió de forma estandarizada.

Es un procedimiento a tener en cuenta en la resolución de algunas formas de fracturas torácicas y lumbares. Así, en un principio se realiza perforación de los pedículos vertebrales. Posteriormente se agranda con Cucharilla dicha perforación en pedículo, incluso llegar a crear cavidad en cuerpo vertebral (la cucharilla levanta Split de vertebra afectada). Se realiza reducción de la fractura toraco lumbar AO tipo A3 (por estallamiento). Se realiza la introducción de la matriz ósea en el interior del cuerpo vertebral afectado con jeringa adaptada hasta el fondo de la cavidad del cuerpo vertebral con un angulación de 90° (siendo operador dependiente), bajo control fluoroscópico. Se colocan Tornillos intermedios (en adultos tornillos transpediculares 5.5 mm, barras de PEEK 5.5 mm) y se realiza la fijación corta con barras de PEEK (Ver Anexo 1). Se verifica hemostasia, se cierra por planos, se coloca drenaje, cubriendo herida quirúrgica con gasas estériles.

3.- JUSTIFICACIÓN

Una fijación corta con sistema transpedicular y barras de PEEK más injerto de matriz ósea intracorpórea (trifosfato de calcio) podría prevenir y limitar la lesión neurológica, restaurar la estabilidad de la columna, corregir la deformidad, preservar la biología y el mayor número de segmentos móviles, facilitar la movilización precoz del paciente, prevenir el dolor y las deformidades residuales a largo plazo.

Las fracturas torácicas y lumbares por compresión son lesiones frecuentes, ocurren a causa de traumatismos con cargas axiales con o sin flexión asociada y afectan por lo menos la columna anterior y media de la columna vertebral^{1,2}. Estas lesiones ocurren predominantemente en pacientes jóvenes representando del 10% al 20% de las lesiones de toda la columna vertebral y más del 50% en la columna toracolumbar.

Los hallazgos que caracterizan a estas fracturas son conminución del cuerpo vertebral, deformidad en cifosis y retropulsión de fragmentos que comprometen el conducto raquídeo y pueden producir lesión neurológica. La finalidad de todo tipo de tratamiento es prevenir y limitar la lesión neurológica, restaurar la estabilidad de la columna, corregir la deformidad, preservar el mayor número de segmentos móviles, facilitar la movilización precoz del paciente, prevenir el dolor y las deformidades residuales a largo plazo.

Las recomendaciones para un tratamiento quirúrgico están claramente establecidas^{9, 10, 11, 12, 13, 16, 17}, es decir, que en función de diversos parámetros, clínicos y radiológicos, se indica un tipo de tratamiento, que puede ser conservador o quirúrgico. Dentro del tratamiento quirúrgico, de los más utilizados en la actualidad es el montaje posterior corto transpedicular.

El sistema semirígido con barras de PEEK se ha utilizado en el tratamiento de patología degenerativa obteniendo buenos resultados^{40, 41, 42, 47, 48} por lo que se considera que este sistema logrará una estabilización adecuada para la consolidación de las fracturas torácicas y lumbares, debido a sus características biomecánicas y clínicas de lograr una mejor distribución de cargas en la columna anterior, menor estrés en la interfase tornillo-hueso^{35,36,37,38,39,40,41} y menor producción de artefactos en la tomografía axial computarizada y resonancia magnética le confieren ventajas clínicas sobre los sistemas rígidos de metal utilizados rutinariamente para el tratamiento quirúrgico de las fracturas torácicas y lumbares. El injerto de matriz ósea debe considerarse como una alternativa y/o un tratamiento complementario a otros procedimientos clásicos de fusión-estabilización espinal para las fracturas vertebrales de causa no osteoporótica.

Por lo tanto, debe ser ofrecida como alternativa terapéutica, cuando esté indicada, a los pacientes con fractura toracolumbar. Combinar injerto de matriz ósea + fijación transpedicular: permite la reducción del número de niveles fusionados (instrumentaciones cortas) y, por otro, conseguir por vía posterior estabilizaciones-remodelaciones.

Por lo que se realizó una búsqueda intencionada con las palabras de matriz ósea desmineralizada en Pubmed, encontrando 93 artículos de revisión, al agregar a matriz ósea desmineralizada en columna vertebral el resultado de artículos obtenidos son de 22 artículos, dentro de los cuales no se encuentran estudios sobre el uso de barras de PEEK e injerto de matriz ósea intracorpórea para recuperar y mantener la capacidad de carga del cuerpo vertebral en el tratamiento de fracturas torácicas y lumbares por lo que con el presente trabajo se pretende demostrar la superioridad con respecto a los implantes tradicionales y que sirva de base para el tratamiento de este tipo de fracturas.

4.- PLANTEAMIENTO DEL PROBLEMA

Los sistemas transpediculares rígidos son seguros, pero tienen osteolisis por desuso, aumento del estrés en el segmento adyacente y fatiga de los implantes, cuando no se realiza artrodesis.

Estos efectos se podrían controlar mejorando la distribución de cargas entre los segmentos estabilizados y los segmentos adyacentes, situación que se logra con el sistema semirígido con barras de PEEK, ya que se considera será seguro en mantener la reducción de las fracturas torácicas y lumbares, con la asistencia de la introducción de un injerto que logra la solides de la misma y con la posibilidad de mantener la función en el segmento tratado, por no hacer artrodesis del nivel tratado. Por lo tanto se requiere conocer si la estabilización de las fracturas torácicas y lumbares con un sistema semirígido transpedicular con barras de PEEK e injerto de matriz ósea intracorpórea para recuperar y mantener la capacidad de carga del cuerpo vertebral, logrará una inmovilización suficiente que permita una adecuada consolidación de las fracturas torácicas y lumbares, logrando evitar el colapso de la columna anterior, el acuñaamiento del cuerpo vertebral, la cifosis segmentaria y el aflojamiento o ruptura de los implantes debidos a la rigidez del sistema.

Pregunta de investigación

¿El uso de una fijación corta con sistema transpedicular y barras de PEEK más injerto de matriz ósea intracorpórea (trifosfato de calcio) logrará mantener la capacidad de carga del cuerpo vertebral y por ende la corrección de la cifosis en fracturas torácicas y lumbares?

5.- OBJETIVO GENERAL

Evaluar los resultados del tratamiento de las fracturas torácicas y lumbares mediante un sistema de tornillos transpediculares, barras de PEEK e injerto de matriz ósea intracorpórea para mantener la capacidad de carga del cuerpo vertebral.

6.- OBJETIVOS SECUNDARIOS

1. Analizar y dar seguimiento a la cifosis en las fracturas torácicas y lumbares en el preoperatorio, postoperatorio inmediato, con seguimiento a los 18 meses.
2. Valorar con radiografías la reducción quirúrgica del colapso del cuerpo vertebral, el ángulo segmentario antes y después del tratamiento quirúrgico.
3. Evaluar la integración del injerto de matriz ósea mediante RX y TAC.
4. Evaluar la consolidación de la fractura por medio de TAC.
5. Describir las complicaciones relacionadas a la intervención y a los implantes.
6. Comparar los índices de dolor (EVA), calidad de vida (SF-36) y discapacidad (Oswestry) de los pacientes antes y después de la cirugía (12 meses).

7.- HIPÓTESIS

El uso de una fijación corta con sistema transpedicular y barras de PEEK + injerto de matriz ósea intracorpórea (trifosfato de calcio) corrige la cifosis en fracturas torácicas y lumbares, hasta cuando menos un 75% hasta los 12 meses de evolución. Es decir, que logrará mantener la capacidad de carga del cuerpo vertebral (>3.5mm) y por ende la corrección de la cifosis (<25°) en fracturas torácicas y lumbares.

8.- MATERIAL Y MÉTODOS

Diseño del estudio

Estudio piloto de intervención deliberada, de pacientes consecutivos, longitudinal, prospectivo, abierto, analítico.

Descripción de la población de estudio

Pacientes que acudan al Servicio de Cirugía de Columna Vertebral del Instituto Nacional de Rehabilitación con fracturas torácicas y lumbares AO tipo A3 sin lesión neurológica, con el siguiente Procedimiento Quirúrgico consistente en Instrumentación corta con Barras de Peek, con tornillos intermedios e injerto de matriz ósea intracorpórea (trifosfato de calcio), con seguimiento a los 6 y 12 meses para aplicación de escalas y mediciones radiográficas (Rx y TAC).

**** Seleccionar y recoger los datos de los pacientes que presenten fractura vertebral a nivel de la unión toracolumbar, torácica o lumbar de origen traumático, tratados mediante barras de PEEK de forma retrospectivamente y prospectivamente a aquellos operados entre 1ro. Marzo 2013 a Diciembre 2016 según el registro de cirugías y de historias clínicas del servicio de Cirugía de Columna del Instituto Nacional de Rehabilitación.

Analizar las diferentes variables descriptivas continuas y categóricas en el grupo de pacientes.

Analizar las mediciones radiológicas en el sistema DICOM registradas de forma pre-operatoria y post-operatoria inmediatas.

Analizar las mediciones radiológicas en el sistema DICOM con seguimiento a 6 meses, 1 año, 2 años.

Criterios de inclusión

- 1.- Todas las edades.
- 2.- Género indistinto.
- 3.- Fractura toracolumbar, sin déficit neurológico (ASIA E), con McCormack menor a 7 puntos valorado en radiografías y TAC, cuya condición de los elementos posteriores sea favorable para permitir una cicatrización funcional de estos.
- 4.- Vaccaro mayor de 4 puntos.

5.- Clasificación AO tipo A3 (diagnóstico por radiografías, resonancia nuclear magnética y tomografía axial computarizada).

6.- Elementos posteriores que permitan cicatrización funcional.

7.- Que tenga consentimiento informado entendido y firmado.

8.- Expediente completo.

9.- Se decide tratamiento en pase de visita y sesión colegiada.

Criterios de exclusión

1.- Pacientes que no acepten el procedimiento quirúrgico

2.- Pacientes con déficit neurológico

Criterios de eliminación

1.- Pacientes finados.

2.- Pacientes que no acuden a control postoperatorio.

Tamaño de muestra

Muestreo

- No aleatorizado
- Por conveniencia
- Seguimiento a 12 meses.

9.- RESULTADOS

El paciente 1 (Cuadro 1 y 2) es masculino de 22 años quien sufrió atropellamiento por vehículo de motor el día 9 de febrero del 2015, presentando trauma toracolumbar con fractura por estallamiento incompleto de L3, su condición neurológica sin lesión, ASIA E, se clasificó como fractura por estallamiento tipo AO A3 con 6 puntos en la clasificación de McCormack y 4 puntos en la escala de severidad del daño toracolumbar de Vaccaro. Presentaba mediciones pre quirúrgicas con un ángulo segmentario en cifosis de 22°, un ángulo de acuñamiento del cuerpo vertebral de 20° y un colapso de la columna anterior de un 56%. Su dolor mediante a escala visual análoga fue de 8 de 10. Posterior a la cirugía se logró una reducción de la cifosis segmentaria a 34°, un acuñamiento de 16°, y un se disminuyó el colapso de la columna anterior a un 30%. En el seguimiento postquirúrgico a los 6 meses se mantienen los resultados postquirúrgicos inmediatos. A los 12 meses disminuye la cifosis segmentaria a 24° disminución en un 30%, el acuñamiento se mantuvo al igual que el colapso anterior. En cuanto a las escalas aplicadas (Cuadro 3) SF-36, Oswestry, Roland Morris y EVA, hubo una mejoría significativa en el postquirúrgico mediato así como a los 6 meses y 12 meses, actualmente el paciente se mantiene asintomático realizando todas sus actividades de la vida diaria sin dolor. Solo está pendiente retirar el material quirúrgico.

Paciente 1	
Edad	22
Denis	Estallamiento
AO	L3 - A3
TLICSS	4
McCormack	6

Cuadro 1. Clasificación de la fractura por paciente. Fuente: Base de datos de la oficina de investigación y desarrollo en cirugía de columna vertebral Instituto Nacional de Rehabilitación.

Paciente 1	Prequirúrgico	Postquirúrgico	6 meses	12 meses
Cifosis segmentaria	22°	29°	32°	24°
Acuñaamiento	20°	16°	15°	14°
Colapso columna anterior	56 %	30%	30%	26%

Cuadro 2. Análisis de la reducción quirúrgica de la fractura. Fuente: Base de datos de la oficina de investigación y desarrollo en cirugía de columna vertebral Instituto Nacional de Rehabilitación.

Paciente 1	Escalas	Prequirúrgico	Postquirúrgico	6 meses	12 meses
	SF-36 PCS/MCS	29.2/27.5	38.7/39.6	50.3/50.1	55.6/58.7
	Oswestry	60%	40%	18%	5%
	Roland Morris	18	10	5	2
	EVA	8/10	4/10	2/10	1/10

Cuadro 3. Resultados de escalas y cuestionarios de condición funcional y dolor. Fuente: Base de datos de la oficina en investigación y desarrollo de cirugía en columna vertebral Instituto Nacional de Rehabilitación.

El paciente 2 (Cuadro 4 y 5) es un masculino de 43 años quien sufrió caída de altura de aproximadamente a 4 metros al estar trabajando, el día 23 de Abril del 2016, presentando trauma toracolumbar con fractura por estallamiento incompleto de L2, su condición neurológica sin lesión, ASIA E, se clasificó como fractura por estallamiento tipo AO A3, con 6 puntos en la clasificación de McCormack y 4 puntos en la escala de severidad del daño toracolumbar de Vaccaro. En cuanto a las escalas pre quirúrgicas (Cuadro 6) se obtuvo un Oswestry 26, Roland Morris 16, SF-36 PCS 30.9, MCS 28.4, obteniendo mejoría clínica en 50% en el posquirúrgico mediato. Presentaba mediciones pre quirúrgicas con un ángulo segmentario en cifosis de 19°, un ángulo de acuñaamiento del cuerpo vertebral de 13° y un colapso de la columna anterior de un 24%. Su dolor mediante a escala visual análoga fue de 8 de 10. Posterior a la cirugía se logró una reducción de la cifosis segmentaria a 32°, un acuñaamiento de 11°, y se disminuyó el colapso de la columna anterior a un 30%. Pendiente controles a los 6 y 12 meses postquirúrgico.

Paciente 2	
Edad	43
Denis	Estallamiento
AO	L2 - A3
TLICSS	4
McCormack	6

Cuadro 4. Clasificación de la fractura por paciente. Fuente: Base de datos de la oficina de investigación y desarrollo en cirugía de columna vertebral Instituto Nacional de Rehabilitación.

Paciente 2	Prequirúrgico	Postquirúrgico	6 meses	12 meses
Cifosis segmentaria	19°	28°		
Acuñamiento	13°	11°		
Colapso columna anterior	24%	30%		

Cuadro 5. Análisis de la reducción quirúrgica de la fractura. Fuente: Base de datos de la oficina de investigación y desarrollo en cirugía de columna vertebral Instituto Nacional de Rehabilitación.

Paciente 2	Escalas	Prequirúrgico	Postquirúrgico	6 meses	12 meses
	SF-36 PCS/MCS	30.9/28.4	39.2/40.1		
	Oswestry	52%	37%		
	Roland Morris	16	8		
	EVA	8/10	4/10		

Cuadro 6. Resultados de escalas y cuestionarios de condición funcional y dolor. Fuente: Base de datos de la oficina en investigación y desarrollo de cirugía en columna vertebral Instituto Nacional de Rehabilitación.

El paciente 3 (Cuadro 7 y 8) es masculino de 20 años quien sufrió caída de 6 metros de altura al estar arreglando tuberías el día 12 de Junio del 2016, presentando trauma toracolumbar con fractura por estallamiento incompleto de T12, además de fractura diafisaria de tibia izquierda AO 42 A2.3, su condición neurológica sin lesión, ASIA E, se clasificó como fractura por estallamiento tipo AO A3, con 6 puntos en la clasificación de McCormack y 4 puntos en la escala de severidad del daño toracolumbar de Vaccaro.

Presentaba mediciones pre quirúrgicas con un ángulo segmentario en cifosis de 25°, un ángulo de acuñamiento del cuerpo vertebral de 19° y un colapso de la columna anterior de un 53%. Su dolor mediante a escala visual análoga fue de 9 de 10. Posterior a la cirugía se logró una reducción de la cifosis segmentaria a 12°, un acuñamiento de 16°, y un se disminuyó el colapso de la columna anterior a un 33%. En cuanto a las escalas aplicadas prequirúrgicas (Cuadro 9) SF-36 PCS/MCS 28.3/29.7, Oswestry 77%, Roland Morris 23 y EVA 9/10, hubo una mejoría significativa en el postquirúrgico mediato. Cabe mencionar que el paciente fue sometido a otra intervención quirúrgica que consistió en Osteosíntesis de tibia izquierda con clavo centro medular posterior a la estabilización de la fractura torácica de T12. En seguimiento por parte de la consulta externa. Pendiente control postquirúrgico a los 6 y 12 meses.

Paciente 3	
Edad	22
Denis	Estallamiento
AO	T12 - A3
TLICSS	4
McCormack	6

Cuadro 7. Clasificación de la fractura por paciente. Fuente: Base de datos de la oficina de investigación y desarrollo en cirugía de columna vertebral Instituto Nacional de Rehabilitación.

Paciente 3	Prequirúrgico	Postquirúrgico	6 meses	12 meses
Cifosis segmentaria	25°	12°		
Acuñamiento	19°	16°		
Colapso columna anterior	53%	33%		

Cuadro 8. Análisis de la reducción quirúrgica de la fractura. Fuente: Base de datos de la oficina de investigación y desarrollo en cirugía de columna vertebral Instituto Nacional de Rehabilitación.

Paciente 3	Escalas	Prequirúrgico	Postquirúrgico	6 meses	12 meses
	SF-36 PCS/MCS	28.3/29.7	38.7/39.6		
	Oswestry	77%	52%		
	Roland Morris	23	14		
	EVA	9/10	5/10		

Cuadro 9. Resultados de escalas y cuestionarios de condición funcional y dolor. Fuente: Base de datos de la oficina en investigación y desarrollo de cirugía en columna vertebral Instituto Nacional de Rehabilitación

El paciente 4 (Cuadro 10 y 11) es masculino de 21 años quien sufrió caída de 2 metros de altura de una azotea al estar arreglando la tubería el día 20 de Julio del 2016, presentando trauma toracolumbar con fractura de T12, su condición neurológica sin lesión, ASIA E, se clasificó como fractura por estallamiento completo tipo AO A4, con 6 puntos en la clasificación de McCormack y 4 puntos en la escala de severidad del daño toracolumbar de Vaccaro.

Presentaba mediciones pre quirúrgicas con un ángulo segmentario en cifosis de 16°, un ángulo de acuñamiento del cuerpo vertebral de 20° y un colapso de la columna anterior de un 48%. Su dolor mediante a escala visual análoga fue de 8 de 10. Posterior a la cirugía se logró una reducción de la cifosis segmentaria a 6°, un acuñamiento de 10°, y un se disminuyó el colapso de la columna anterior a un 24%. En cuanto a las escalas aplicadas prequirúrgicas (Cuadro 12) SF-36 PCS/MCS 27.3/29.9, Oswestry 72%, Roland Morris 21 y EVA 9/10, hubo una mejoría significativa en el postquirúrgico mediano. Pendiente control postquirúrgico a los 6 y 12 meses.

Paciente 4	
Edad	22
Denis	Estallamiento
AO	T12 – A4
TLICSS	4
McCormack	6

Cuadro 10. Clasificación de la fractura por paciente. Fuente: Base de datos de la oficina de investigación y desarrollo en cirugía de columna vertebral Instituto Nacional de Rehabilitación.

Paciente 4	Prequirúrgico	Postquirúrgico	6 meses	12 meses
Cifosis segmentaria	16°	6°		
Acuñamiento	20°	10°		
Colapso columna anterior	48%	24%		

Cuadro 11. Análisis de la reducción quirúrgica de la fractura. Fuente: Base de datos de la oficina de investigación y desarrollo en cirugía de columna vertebral Instituto Nacional de Rehabilitación.

Paciente 4	Escalas	Prequirúrgico	Postquirúrgico	6 meses	12 meses
	SF-36 PCS/MCS	27.3/29.9	38.7/39.6		
	Oswestry	72%	52%		
	Roland Morris	21	14		
	EVA	8/10	5/10		

Cuadro 12. Resultados de escalas y cuestionarios de condición funcional y dolor. Fuente: Base de datos de la oficina en investigación y desarrollo de cirugía en columna vertebral Instituto Nacional de Rehabilitación

10.- DISCUSIÓN

Dentro de este estudio estandarizado de fracturas toracolumbares, se decidió un tamaño de muestra de 5 pacientes debido a que este tipo de fracturas no es muy frecuente en nuestro instituto ya que no es un centro de trauma, además el costo del implante no puede ser cubierto por la mayoría de los pacientes de la población en general. Se logró valorar los resultados en tratamiento de las fracturas toracolumbares tipo AO A3 con el sistema semirígido de tornillos transpediculares, injerto de matriz ósea intracorpórea y barras de PEEK en cuatro pacientes. Durante este periodo se dio seguimiento por el plazo de 12 meses en el paciente 1. En los otros tres pacientes se continúa seguimiento postquirúrgico.

Cabe mencionar que existe el antecedente previo de dos pacientes intervenidos en el Instituto nacional de Rehabilitación donde se realizó instrumentación posterior con tornillos transpediculares y barras de PEEK. En ambos casos la reducción quirúrgica se observó que en el control postquirúrgico se lograron reducciones aceptables (cifosis no mayor a 30° y colapso de la columna anterior menor al 50%) en ambos casos, en los controles hubo pérdida de la reducción ya que se observó en ambos casos aumento de la cifosis segmentaria, aumento en el acúñamiento de la vértebra fracturada y del porcentaje de colapso de la columna anterior no obstante se logró mantener una cifosis menor a 30° y un colapso menor al 50% lo que se puede interpretar como resultados no superiores a los obtenidos con sistemas rígidos.

Una de las propiedades de este sistema semirígido es que promueve la consolidación ósea intersomática en patología degenerativa, por la disminución de dolor en región de la fractura se puede observar que se está llevando a cabo un adecuado proceso de consolidación ósea.

En nuestro estudio realizado en cuatro pacientes, se demostró en el control postquirúrgico reducciones aceptables con una cifosis no mayor a 30° y colapso de la columna anterior menor al 50% en los cuatro pacientes, a diferencia del estudio previo, en nuestra investigación no se observó aumento de la cifosis segmentaria, ni aumento en el acúñamiento de la vértebra fracturada las cuales se mantuvieron durante los 12 meses en el paciente 1, al igual que el porcentaje de colapso de la columna anterior, lo que no se puede interpretar como resultados superiores a los obtenidos con sistemas rígidos, pero en nuestro estudio el uso de una fijación corta con sistema transpedicular y barras de PEEK más injerto de matriz ósea intracorpórea (trifosfato de calcio) logró mantener la capacidad de carga del cuerpo vertebral y por ende la corrección de la cifosis en fracturas torácicas y lumbares, esto se traduce en menor dolor postquirúrgico.

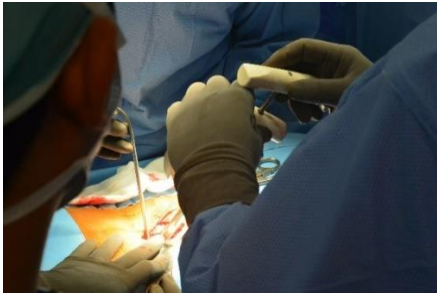Se presentó una complicación en el paciente 2 presentando dehiscencia de herida quirúrgica, la cual se resolvió sin necesidad de nueva intervención quirúrgica, no hubo deterioro neurológico, los cuatro pacientes expresaron estar satisfechos con su cirugía y se volverían a someter al tratamiento.

11.- CONCLUSIONES

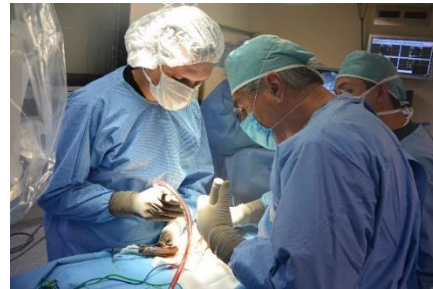Es necesario aumentar el tamaño de la muestra para lograr valorar la eficacia del sistema en el tratamiento de las fracturas toracolumbares. No demostró ser superior al sistema rígido de tornillos y barras de metal. Sin embargo, establecemos que el uso de una fijación corta con sistema transpedicular y barras de PEEK más injerto de matriz ósea intracorpórea (trifosfato de calcio) logró mantener la capacidad de carga del cuerpo vertebral y por ende la corrección de la cifosis en fracturas torácicas y lumbares, por lo que dicha intervención quirúrgica puede ser utilizada en fracturas toracolumbares por estallamiento tipo AO A3.

12.- ANEXOS

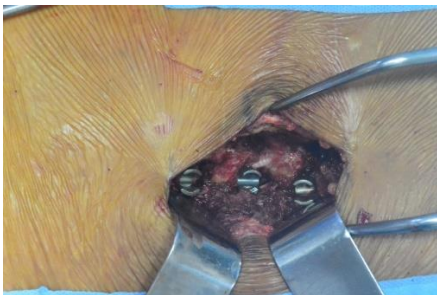Anexo 1: Técnica Quirúrgica



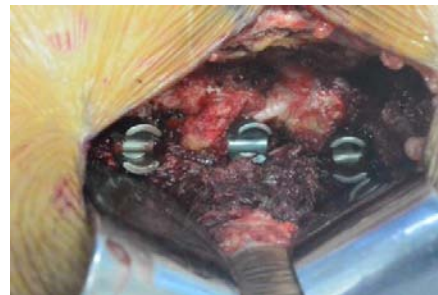1



2



3

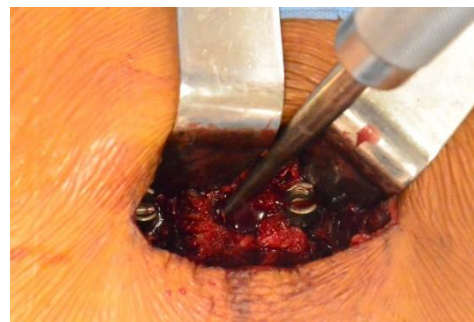

4

Figuras 1, 2, 3, 4.- Perforación de pedículo. Fuente: Base de datos de la oficina en investigación y desarrollo de cirugía en columna vertebral Instituto Nacional de Rehabilitación.



5



6

Figura 5.- Agrandar con Cucharilla. Fuente: Base de datos de la oficina en investigación y desarrollo de cirugía en columna vertebral Instituto Nacional de Rehabilitación.

Figura 6.- Incluso llegar a crear cavidad en cuerpo vertebral. Fuente: Base de datos de la oficina en investigación y desarrollo de cirugía en columna vertebral Instituto Nacional de Rehabilitación.

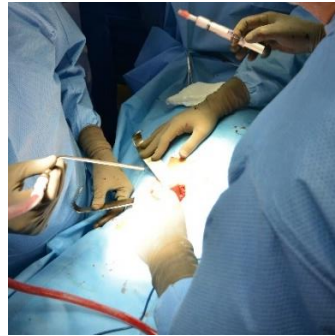
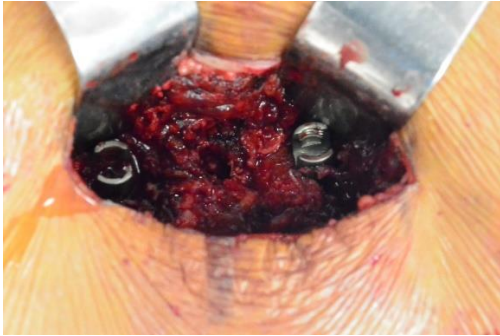


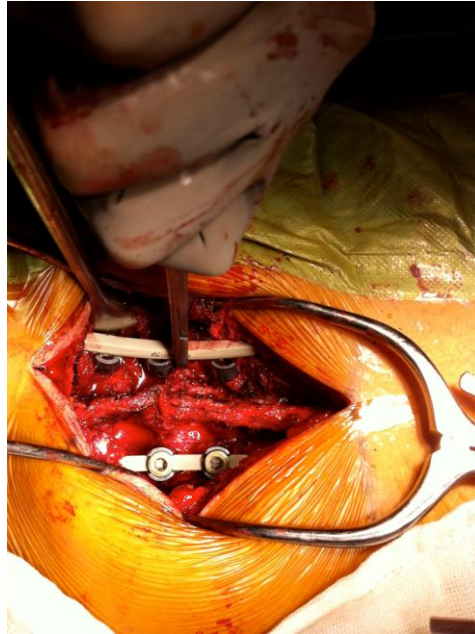
Figura 7.- Reducir fractura toraco lumbar AO tipo A3 (por estallamiento). Fuente: Base de datos de la oficina en investigación y desarrollo de cirugía en columna vertebral Instituto Nacional de Rehabilitación.

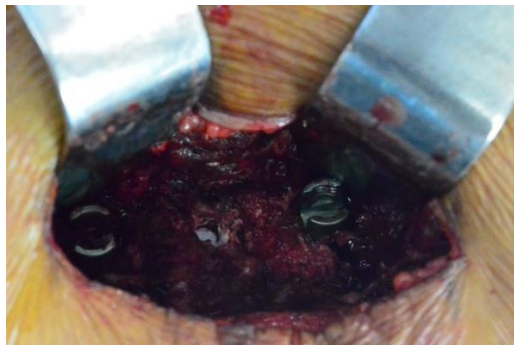
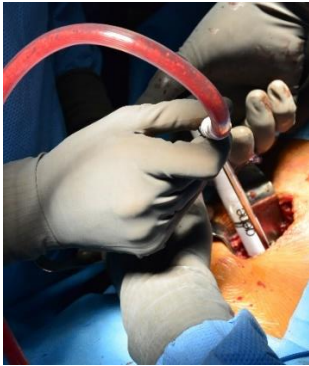
Figura 8, 9, 10.- Inyectar cemento con jeringa adaptada. Fuente: Base de datos de la oficina en investigación y desarrollo de cirugía en columna vertebral Instituto Nacional de Rehabilitación.

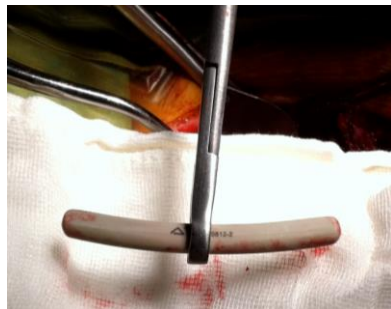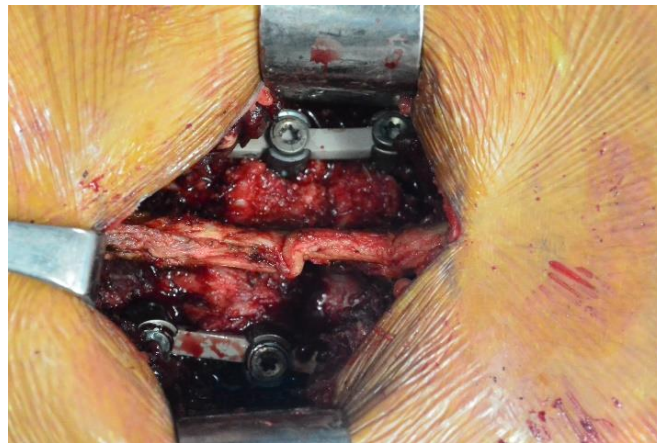


Figura 11.- Barra de PEEK utilizada para la reducción y fijación de la fractura. Fuente: Base de datos de la oficina en investigación y desarrollo de cirugía en columna vertebral Instituto Nacional de Rehabilitación.



12

Figura 12.- Colocación de la Barra de PEEK. Fuente: Base de datos de la oficina en investigación y desarrollo de cirugía en columna vertebral Instituto Nacional de Rehabilitación.



13

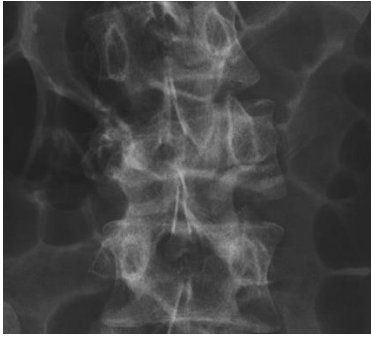
Figura 11, 12, 13, 14.- Colocar Tornillos y realizar fijación. Colocación de la Barra de PEEK. Fuente: Base de datos de la oficina en investigación y desarrollo de cirugía en columna vertebral Instituto Nacional de Rehabilitación.

Anexo 2: Descripción de las variables de estudio y sus escalas de medición

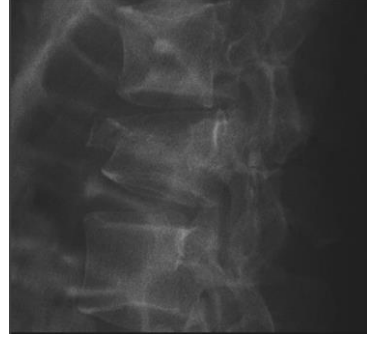
VARIABLE	ESCALAS DE MEDICIÓN	DESCRIPCIÓN OPERACIONAL
1) Género	Nominal Dicotómica	Pertenencia del sujeto de investigación a las categorías biológicas de hombre o mujer.
2) Edad	Cuantitativa Continua	Tiempo transcurrido desde el nacimiento del paciente
3) Presencia de Fractura por nivel	Nominal Dicotómica	Vértebra afectada a nivel torácico o lumbar
4) Clasificación de fracturas según Mc Cormack	Nominal	<6 abordaje posterior >7 abordaje anterior
5) Clasificación de fracturas según TLICS	Nominal	< 3 No quirúrgico 4 Si/No quirúrgico > 5 quirúrgico
7) Clasificación de fracturas según Denis	Nominal	Compresión Estallamiento Flexión Distracción Fractura luxación Subluxación
8) Clasificación de fracturas según AO	Nominal	A B C
9) Clasificación de la lesión neurológica mediante la escala de ASIA	Ordinal	A B

		C
		D
		E
10) Ocupación	Nominal	Desempleado Hogar Campesino Oficio por su cta. (incluye comerciante) Empleado (federal y particular) Obrero Estudiante
11) Etiología	Nominal	Plano de sustentación Caída de 1-5 m, 6-10 m Accidente Automovilístico Contusión directa Otros (caída de animales)
12) Lugar del accidente	Nominal	Casa Vía pública Trabajo Recreativo
13) Porcentaje de colapso de la columna anterior	Cuantitativo	
14) Ángulo de acuñamiento de la vértebra fracturada	Cuantitativo	
15) Ángulo segmentario	Cuantitativo	

Anexo 3

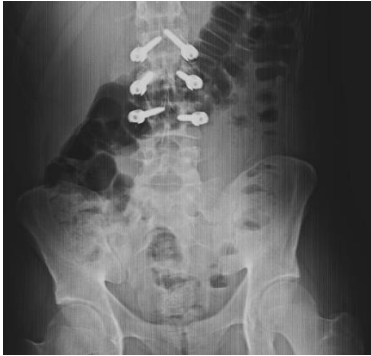

1

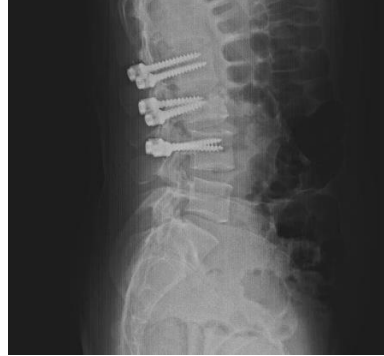

2

Figura 1, 2.- Radiografías preoperatorias. Paciente 1. 11-02-15. Fuente: Base de datos de la oficina en investigación y desarrollo de cirugía en columna vertebral Instituto Nacional de Rehabilitación.

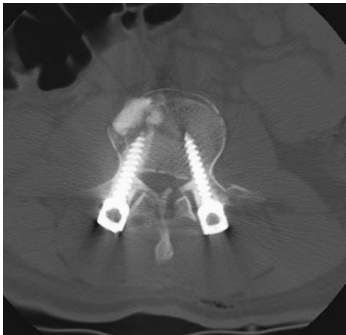

3

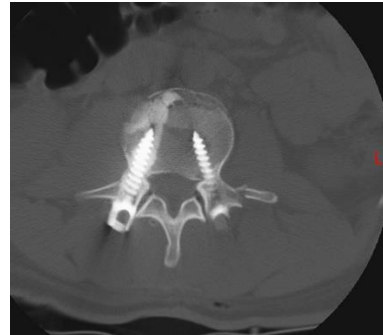


4

Figura 3, 4.- Radiografías postoperatorias. Paciente 1. 18-02-15. Fuente: Base de datos de la oficina en investigación y desarrollo de cirugía en columna vertebral Instituto Nacional de Rehabilitación.



5



6

Figura 5, 6.- Tomografía computarizada postoperatoria. Paciente 1. Fuente: Base de datos de la oficina en investigación y desarrollo de cirugía en columna vertebral Instituto Nacional de Rehabilitación.

13.- REFERENCIAS BIBLIOGRÁFICAS

1. Denis F. The three column spine and its significance in the classification of acute thoracolumbar spinal injuries. *Spine*. 1983;8:817-31.
2. Denis F. Spinal instability as defined by the three-column spine concept in acute spinal trauma. *Clin Orthop Relat Res*. 1983;189:65-76.
3. Dai LY, MD, Jiang LS. Posterior Short-Segment Fixation with or without Fusion for Thoracolumbar Burst Fractures. *J Bone Joint Surg Am*. 2009;91:1033-41
4. Resultados instrumentación transpedicular en fracturas traumáticas torácicas y lumbares inestables Hospital Occidente de Kennedy 2003-2012 , Universidad Nacional de Colombia, Facultad de Medicina, Departamento de Especialidades Quirúrgicas, Unidad de Neurocirugía Bogotá, Colombia, 2012.
5. Tezeren G, Bulut O: Long segment instrumentation of thoracolumbar burst fracture: Fusion versus non fusion. *Journal of Back and Musculoskeletal Rehabilitation* 22 (2009) 107–112
6. Oner FC, Wood KB: Therapeutic Decision Making in Thoracolumbar Spine Trauma. *Spine* 2010;35:S235–S244.
7. Alpizar A, Riquelme LM: Comparación entre artrodesis y no artrodesis en fracturas de vértebras torácicas y lumbares: Seguimiento de dos años. *Acta Ortopédica Mexicana* 2011; 25(1): Ene.-Feb: 39-44
8. S.T. Wang, H.L. Ma, C.L. Liu, W.K. Yu, M.C. Chang and T.H. Chen, Is fusion necessary for surgically treated burst fractures of the thoracolumbar and lumbar spine. A prospective randomized study, *Spine* 31 (2006), 2646–2652.
9. McAfee PC, Yuan HA, Lasda NA. The unstable burst fracture. *Spine* 1982; 7:365
10. Denis F. The three column spine and its significance in the classification of acute thoracolumbar spinal injuries. *Spine (Phila Pa 1976)* 1983;8:817–31.
11. Magerl F, Aebi M, Gertzbein SD, et al. A comprehensive classification of thoracic and lumbar injuries. *Eur Spine J* 1994;3:184 –201.
12. McCormack T, Karaikovic E, Gaines RW. The load sharing classification of spine fractures. *Spine (Phila Pa 1976)* 1994;19:1741– 4.
13. Vaccaro AR, Lehman RA Jr, Hurlbert RJ, et al. A new classification of thoracolumbar injuries: the importance of injury morphology, the integrity of the posterior ligamentous complex, and neurologic status. *Spine (Phila 1976)* 2005;30:2325–33.

14. Dai LY, Wang XY, Jiang LS, Jiang SD, Xu HZ: Plain radiography versus computed tomography scans in the diagnosis and management of thoracolumbar burst fractures. *Spine* 2008; 33(16): E548-52.
15. Patel AA, Vaccaro AR, Albert TJ, Hilibran AS, Harrop JS, Anderson DG, et al: The adoption of a new classification system: time-dependent Variation in Interobserver Reliability of the thoracolumbar injury severity score classification system. *Spine* 2007; 32(3): E105-110.
16. Ohana N, Sheinis D, Rath E, Sasson A, Atar D: is there a need for lumbar orthosis in mild compression fractures of the thoracolumbar spine? A retrospective study comparing the radiographic results between early ambulation with and without lumbar orthosis. *Journal of Spinal Disorders* 2000; 13(4): 305-8.
17. Keynan O, Fisher CG, Vaccaro A. Radiographic Measurement Parameters in Thoracolumbar Fractures: A Systematic Review and Consensus Statement of the Spine Trauma Study Group. *Spine* 2006;31:E156–E165
18. Altay M, Ozkurt B, Aktekin CN, et al. Treatment of unstable thoracolumbar junction burst fractures with short- or long-segment posterior fixation in Magerl type A fractures. *Eur Spine J.* 2007; 16:1145 – 1155.
19. Aiki H, Ohwada O, Kobayashi H, et al. Adjacent segment stenosis after lumbar fusion requiring second operation. *J Orthop Sci.* 2005;10: 490 – 495.
20. Schulte TL, Leistra F, Bullmann V, et al. Disc height reduction in adjacent segments and clinical outcome 10 years after lumbar 360 degrees fusion. *Eur Spine J* 2007; 16:2152–2158.
21. Gullung G, Theiss S. Surgical treatment of thoracolumbar fractures: fusion versus non fusion. *Curr Ortho Pract.* 2008 19(4) 383-387.
22. Kramer DI, Rodgers WB, Mansfield FL: Transpedicular instrumentation short segment fusion of thoracolumbar fractures: a prospective study using a single instrumentation system. *Orthop Trauma* 1995; 9(6): 499-506.
23. McLain RF. The biomechanics of long versus short fixation for thoracolumbar spine fractures. *Spine.* 2006; 31 (11 Suppl): S70– S79.
24. Scholl BM, Theiss SM, Kirkpatrick JS. Short segment fixation of thoracolumbar burst fractures. *Orthopedics.* 2006; 29:703– 708.
25. Sasso RC, Renkens K, Hanson D, et al. Unstable thoracolumbar burst fractures: anterior-only versus short-segment posterior fixation. *J Spinal Disord Tech.* 2006; 19:242–248.

26. Mahar A, Kim C, Wedemeyer M, et al. Short-segment fixation of lumbar burst fractures using pedicle fixation at the level of the fracture. *Spine*. 2007; 32:1503–1507
27. Reza FM ,Razmkon A,Maghani Z, Nikoo Z(2010) Inclusion of the fracture level in short segment fixation of thoracolumbar fractures.Eur spine J 19(2) 1651-1656.
28. Welch WC, Cheng BC, Awad TE, et al. Clinical outcomes of the Dynesys dynamic neutralization system: 1-year preliminary results. *Neurosurg Focus* 2007;22:E8.
29. Yurac R, Marre B, Urzua A,etal. Residual mobility of instrumented and non fused segments in thoracolumbar spine fractures. *Eur Spine J*. 2006; 15:864–875.
30. Knop C, Fabian HF, Bastian L, Blauth M: Late results of thoracolumbar fractures after posterior instrumentation and transpedicular bone grafting. *Spine* 2001; 26(1): 88-99.
31. Toyone T, Tanaka T, Kato D, et al. The treatment of acute thoracolumbar burst fractures with transpedicular intracorporeal hydroxyapatite grafting following indirect reduction and pedicle screw fixation: a prospective study. *Spine*. 2006; 31:E208 – E214.
32. Wild MH, Glees M, Plieschnegger C, Wenda K. Five-year follow-up examination after purely minimally invasive posterior stabilization of thoracolumbar fractures: a comparison of minimally invasive percutaneously and conventionally open treated patients. *Arch Orthop Trauma Surg*. 2007; 127: 335-343.
33. Beringer W, Potts E, Khairi S, Mobasser JP. Percutaneous pedicle screw instrumentation for temporary internal bracing of nondisplaced bony Chance fractures. *J Spinal Disord Tech*. 2007; 20: 242–247.
34. Schizas C, Kosmopoulos V. Percutaneous surgical treatment of chance fractures using cannulated pedicle screws. Report of two cases. *J Neurosurg Spine*. 2007; 7:71–74.
35. Ponnappan RK, Serhan H, et al. Biomechanical evaluation and comparison of polyetheretherketone rod system to traditional titanium rod fixation. *The Spine Journal* 9 (2009) 263–267

36. Kurtz SM, Devine JN. PEEK biomaterials in trauma, orthopedic, and spinal implants. *Biomaterials* 2007;28:4845–4869.
37. Gornet MF, Chan FW. Biomechanical assessment of a PEEK rod system for semi-rigid fixation of lumbar fusion constructs. *J Biomech Eng*. 2011 Aug;133(8):081009-081010.
38. Stanford RE, Loeffler AH, Stanford PM, et al. Multiaxial pedicle screw designs: static and dynamic mechanical testing. *Spine* 2004;29:367–375.
39. Asher MA, Carson WL, Hardacker JW, et al. The effect of arthrodesis, implant stiffness, and time on the canine lumbar spine. *J Spinal Disord Tech* 2007;20:549–559
40. Grob D, Benini A, Junge A, et al. Clinical experience with the Dynesys fixation system for the lumbar spine: surgical and patient oriented outcome in 50 cases after an average of 2 years. *Spine* 2005;30:324–31.
41. Highsmith JM, Tumialan LM, Rodts GE Jr. Flexible rods and the case for dynamic stabilization. *Neurosurg Focus* 2007;22:E11
42. Wedemeyer M, Parent S, Mahar A et al (2007) Titanium versus stainless steel for anterior spinal fusions: an analysis of rod stress as a predictor of rod breakage during physiologic loading in a bovine model. *Spine* 32:42–48.
43. De Iure F, Bosco G, Cappuccio M. Posterior lumbar fusion by peek rods in degenerative spine: preliminary report on 30 cases. *Eur Spine J*. DOI 10.1007/s00586-012-2219-x. Published Onli
44. Resultados instrumentación transpedicular en fracturas traumáticas torácicas y lumbares inestables Hospital Occidente de Kennedy 2003-2012 , Universidad Nacional de Colombia, Facultad de Medicina, Departamento de Especialidades Quirúrgicas, Unidad de Neurocirugía Bogotá, Colombia, 2012.
45. McEvoy, RD; Bradford, DS. The management of burst fractures of the thoracic and lumbar spine: Experience in 53 patients. *Spine* 1985; 10: 631-637.

46. White, AA III; Panjabi, MM. The problem of clinical instability in the human spine: a systematic approach. In: White AA III, Panjabi MM, Clinical biomechanics of the spine, 2nd ed. Philadelphia: JB Lippincott, 1990: 277-378.
47. Ochia, RS; Ching, RP. Internal pressure measurements during burst fracture formation in human lumbar vertebrae. Spine 2002; 27(11): 1160-1167.
48. Antonino Raco, Natale Russo, Alessandro Landi, Mauro Dazzi, Bruno Carlesimo Lymphatic fluid fistula: an extremely rare complication of posterior lumbar transpedicular screw fixation. J Neurosurg Spine 4:421–423, 2006
49. Riebel, G; Yoo, J; Fredickson, B; Yuan, H. Review of Harrington rod treatment of spinal trauma. Spine 1993; 18(4): 479-491.
50. Heggeness, M; Doherty, BJ. The trabecular anatomy of thoracolumbar vertebrae: implications for burst fractures. J Anat. 1997; 191: 309-312.
51. Hongo, M; Abe, E; Shimada, Y; Murai, H; Ishikawa, N; Sato, K. Surface strain distribution on thoracic and lumbar vertebrae under axial compresión. Spine. 1999; 24(12): 1197-1202.
52. Kelly, RP; Whitesides, TE Jr. Treatment of lumbodorsal fracture dislocations. Ann Surg. 1968; 167: 705-717.
53. Ferguson, RL; Allen, BL. A mechanistic classification of thoracolumbar spine fractures. Clin Orthop. 1984; 189: 77-88.
54. Müller, ME; Allgöwer, M; Schneider, R; Willenegger, H. Manual de Osteosíntesis. Técnicas recomendadas por el grupo de la AO. 1993. 3ª edición. Springer-Verlag Ibérica.
55. Gimeno, M.D., Bone substitutes in distal radius fractures, Unidad de Cirugía de la Mano, Hospital Universitario Clínico San Carlos. Madrid, Vol. 5 supl. II, 2007.
56. Masataka Ohgaki et al, la manipulación de la proliferación celular por la hidroxiapatita polarizada eléctricamente. Los principales materiales de Ingeniería Vols. 218-22. Páginas 249-252. (2002)
57. Hepp PS, el apego a los osteoblastos a las superficies de titanio en función de carga de la superficie, del Departamento de Investigación de Cirugía Ortopédica, Thomas Jefferson University, Filadelfia, PA.

58. R. Arregui; J.V. Martínez-Quiñones; J. Aso-Escario y J. Aso-Vizan, Servicio de Neurocirugía. Hospital MAZ. Zaragoza. Papel del refuerzo vertebral mediante cifoplastia en el tratamiento de las fracturas dorsolumbares de índole no osteoporótico. Revisión del tema y análisis de 40 casos. Neurocirugía 2008 19: 537-550.
59. Cumhur Oner, Wouter JA Dhert, Jorrit-Jan Verlaan, Less invasive anterior column reconstruction in thoracolumbar fractures, Department of Orthopedics, University Medical Center Utrecht, 3584CX, Utrecht, The Netherlands, Injury, Int. J. Care Injured (2005) 36, S-B82—S-B89.