



UNIVERSIDAD NACIONAL AUTONOMA DE MÉXICO
FACULTAD DE MEDICINA
INSTITUTO NACIONAL DE NEUROLOGÍA Y NEUROCIRUGIA
MANUEL VELASCO SUAREZ

**PREDICCIÓN DE CONSISTENCIA TUMORAL EN ADENOMAS
HIPOFISARIOS NO PRODUCTORES UTILIZANDO LA FRACCIÓN
DE ANISTROPÍA Y MAPAS DE ADC MEDIANTE RESONANCIA
MAGNÉTICA**

TESIS
PARA OBTENER EL TITULO DE ESPECIALISTA
EN NEUROCIRUGIA

PRESENTA

DR. JUAN JOSE RAMIREZ ANDRADE

CO – AUTORES

DR. OSCAR RENÉ MARRUFO MELÉNDEZ

DR. HÉCTOR SEBASTIÁN VELASCO TORRES

DR. LUIS ALBERTO ORTEGA PORCAYO

DR. JUAN BARGES COLL

DR. VICTOR ALCOECER BARRADAS

COLABORADORES

DR. DANIEL RAMBAO BOJORQUEZ

DRA. MARTHA TENA SUCK

TUTOR DE TESIS

DR. JUAN LUIS GOMEZ AMADOR



Ciudad de México, Julio 2016



Universidad Nacional
Autónoma de México

Dirección General de Bibliotecas de la UNAM

Biblioteca Central



UNAM – Dirección General de Bibliotecas
Tesis Digitales
Restricciones de uso

DERECHOS RESERVADOS ©
PROHIBIDA SU REPRODUCCIÓN TOTAL O PARCIAL

Todo el material contenido en esta tesis esta protegido por la Ley Federal del Derecho de Autor (LFDA) de los Estados Unidos Mexicanos (México).

El uso de imágenes, fragmentos de videos, y demás material que sea objeto de protección de los derechos de autor, será exclusivamente para fines educativos e informativos y deberá citar la fuente donde la obtuvo mencionando el autor o autores. Cualquier uso distinto como el lucro, reproducción, edición o modificación, será perseguido y sancionado por el respectivo titular de los Derechos de Autor.



DR. PABLO LEON ORTIZ
DIRECTOR DE ENSEÑANZA

DR. JUAN LUÍS GOMEZ AMADOR
PROFESOR TITULAR DEL CURSO DE NEUROCIRUGIA

DR. JUAN LUÍS GOMEZ AMADOR
TUTOR DE TESIS

Agradecimientos y Dedicatoria.

Soy muy afortunado y agradecido por lo que la vida me a dado. Le doy gracias primero a Dios, con el cual y siempre cerca de EL me ha llevado a hacer siempre lo correcto y me ha bendecido con todo lo que me a brindado.

A mis padres Dr. Juan José Ramirez Jiménez y Sra. Marcela Andrade García, que fueron los que hicieron de mi lo que soy, por su fortaleza, compromiso, dedicación, amor, entusiasmo, confianza. Gracias por amarme tanto como yo a ustedes.

A mi querida y hermosa Esposa Mayra Lorena Lúa Alcázar, por ser mi fiel compañera en todo momento, por ese gran amor que me tienes y que me impulso a ser mejor cada día. Gracias amor de mi vida, eres y seguirás siendo mi inspiración para ser el mejor.

Para mi querido y amado hijo Emiliano, aunque eres muy pequeño, solo tu sonrisa, tu cariño, tu inocencia, tu vitalidad, me motivo a lograr la meta, todo es por ti y para tus futuros hermanos.

Para Silvia, Marcelo y Benja mis hermanos que sin ellos no hubiera conocido el liderazgo.

Para mi Prof. Dr. Juan Luis Gómez Amador, el cual, me forjo para ser mejor cada día, agradezco infinitamente sus enseñanzas, su amistad, su liderazgo, su filosofía teniendo en mi su gran aprendiz. Todo mi respeto y admiración por siempre.

Al Instituto Nacional de Neurología y Neurocirugía “Manuel Velasco Suarez”, por la formación recibida y forjar el sello distintivo de ser mi alma académica. A mis profesores que contribuyeron, en especial: Dr. Juan Luis Gómez Amador, Dr. Nicasio Arriada, Dr. Edgar Nathal, Dr. Juan Barges, Dr. Víctor Alcocer, Dr. Alberto Ortega, Dr. Mario Alonso, Dr. Ulises García, Dr. Sergio Moreno, Dr. Axayacatl Gutiérrez, Dr. Rogelio Revuelta.

A mis queridos amigos del alma: Taylor, Grimaldo, Salomón, Sebastián, Cristo, Armando, Aldo.

Índice

1. Justificación	Pág. 5
2. Trascendencia	Pág. 7
3. Introducción General	Pág. 8
4. Hipótesis	Pág. 21
5. Objetivos	Pág. 22
6. Metodología	Pág. 23
7. Resultados	Pág. 34
8. Discusión	Pág. 49
9. Conclusión	Pág. 53
10. Bibliografía	Pág. 55

Justificación

Es deseable la determinación de las características físico-mecánicas de los adenomas hipofisarios en el pre-operatorio tanto para la planeación quirúrgica, como para justificar la infraestructura de quirófano y equipo neuroquirúrgico no convencional, que sea necesario para un óptimo tratamiento de cada paciente individual. De esta forma, la experiencia institucional y la literatura universal nos han enseñado que cada adenoma hipofisario debe ser tratado de forma individualizada, de acuerdo a los antecedentes personales y quirúrgicos del paciente, así como a la extensión suprasellar e invasión de la tumoración a las estructuras adyacentes; adicional a esto, el conocimiento pre-quirúrgico de las características físico-mecánicas de la tumoración puede ser determinante en la elección del abordaje quirúrgico y de la necesidad de equipo adicional neuro-quirúrgico. En este sentido, un adenoma hipofisario H-V IIIC Knosp 3 con características físicas tales como una tumoración blanda y aspirable puede ser resecado mediante un abordaje trans-nasal endoscópico; por otro lado, la misma tumoración hipofisaria H-V IIIC Knosp 3 pero esta vez con características físicas de una tumoración indurada y poco aspirable, podría requerir para su resección total de un abordaje pterional, orbito-cigomático o trans-basal, o si se desea un abordaje endonasal, es imperativo el uso de aspirador ultrasónico para evitar el exceso de manipulación y tracción tumoral que puede resultar en desenlaces fatales para el paciente. En este sentido ilustramos la necesidad de conocer las características físicas tumorales de los adenomas hipofisarios no funcionales, y el impacto que puede tener su conocimiento en la planeación y desenlace del acto quirúrgico.

Ahora bien, debemos definir el mejor método no invasivo para predecir estas características; en este sentido el factor de anisotropía ha demostrado que puede predecir la densidad celular, y correlacionare de esta forma con la consistencia tumoral. Sin embargo, este método se ha utilizado en otro tipo de tumoraciones intracraneales, no siendo aplicado a adenomas hipofisarios no funcioanles, por lo que es indispensable realizar un estudio midiendo el factor de anisotropía en esta población y correlacionarlo con las propiedades físicas apreciadas de forma trans–operatoria, para poder correlacionar un valor de factor de anisotropía con una consistencia tumoral dada, y así finalmente añadirlo como una herramienta de planeación preoperatoria para el neurocirujano.

Trascendencia

La consistencia tumoral es una variable quirúrgica que tiene implicaciones importantes durante la planeación, abordaje y resección de un adenoma hipofisiario. El obtener información certera acerca de las características físicas en cuanto a consistencia, constitución y textura, podrían cambiar por sí mismas la elección de un abordaje transnasal a uno transcraneal para la resección de este tipo de tumores; incluso justificaría el uso de infraestructura y equipo de quirófano adicional (aspirador ultrasónico, RM transoperatoria, ultrasonido Doppler transoperatorio) que en la mayoría de las ocasiones no se cuenta en el momento. Una técnica no invasiva como la fracción de anisotropía o mapas de ADC obtenidos por difusión mediante resonancia magnética podría dar información valiosa prediciendo estas características físicas del tejido tumoral.

La fracción de anisotropía mide la direccionalidad de las moléculas de agua en un tejido por lo que de forma indirecta determina su estructura e incluso la densidad celular, por lo que probablemente exista relación entre la anisotropía y la histopatología de los AH, ya que son sus características histopatológicas como la cantidad de tejido fibroso, lo que determina su consistencia. Existe controversia entre la fiabilidad de los datos obtenidos por mapas de ADC y su correlación con la predicción de la consistencia de los AH, ya que diversos estudios han obtenido resultados contraponentes, sin embargo como se mencionó previamente, la muestra fue reducida en todos los estudios y sólo uno de éstos se realizó en forma prospectiva. Por otro lado, en nuestro conocimiento, no hay estudio publicado en la literatura en el que se haya empleado la fracción de anisotropía por TD para predecir la consistencia de AH. Por lo que este protocolo sería el primero en establecer comparación de ambos estudios con correlación histo-patológica de forma prospectiva.

Introducción general:

Perspectiva histórica

En 1889, Sir Víctor Horsley, fue el primer cirujano en realizar la resección de un adenoma hipofisario vía transcraneal[1]. El médico italiano, Davide Giordano, desarrolló lo que se convirtió eventualmente en el abordaje transesfenoidal para la cirugía de adenoma hipofisario en los inicios del siglo XX[2]; basados en los trabajos de Giordano, Hermann Schloffer, cirujano austriaco, realizó la primera cirugía transesfenoidal en 1907[3, 4]. En 1910, Hirsch y Halstead, basados en el trabajo de Schloffer, introdujeron los precursores de los abordajes endonasal y sub labial[5]. El primer abordaje endonasal transepto esfenoidal completo realizado fue realizado por Oskar Hirsch en 1910[3]. Harvey Cushing estableció un abordaje similar pero diferente utilizando un abordaje trans nasal submucoso, este mismo medio en 1960, hizo la transición en el tratamiento de los abordajes trans esfenoidales, a los abordajes trans craneales debido a la gran influencia en el campo neuroquirúrgico el abordaje trans esfenoidal fue virtualmente abandonado. Resulta interesante que en sus reportes, el índice de mortalidad entre el abordaje trans esfenoidal y trans craneal fue similar, sin embargo aquellos pacientes que fueron tratados con abordaje trans esfenoidal fueron egresados con mejores condiciones clínicas[3, 4, 6].

En 1965, Guiot fue el primer neurocirujano que usó el endoscopio para la resección de adenoma pituitario, pero dejó de utilizarlo debido a la incapacidad de visualizar estructuras anatómicas claves. El uso del endoscopio fue reintroducido en los inicios de 1990. Janowski sería el primer neurocirujano en utilizar el abordaje endoscópico endonasal para la resección de adenomas pituitarios[7].

Epidemiología

Los adenomas hipofisarios (AH) representan alrededor de 10–15% de los tumores primarios cerebrales, encontrándose en cualquier grupo de edad, el 25% de las resecciones de tumores del sistema nervioso central corresponden a los adenomas hipofisarios. En estudios de de autopsias sugiere que el 35% de la población general presenta adenoma hipofisario. La prevalencia de adenomas hipofisarios se calcula en 22.5% con un rango entre el 1-40% basados en estudios radiograficos. Las neoplasias pituitarias sintomaticas se presenta por arriba del 1 por cada 1064 personas, con un promedio de prevalencia de población de 80-90 por cada 100 000 habitantes[9].

La incidencia incrementa con la edad, aproximadamente 3.5 – 8.5 de los tumores pituitarios son diagnosticados antes de los 20 años, mientras 30% son diagnosticados entre la tercera decada de vida y la quinta decada de vida como incidentalomas[9].

Los prolactinomas constituye el adenoma pituitario secretor mas comun (35%) le siguen los adenomas pituitarios productores de hormonas sexuales (30-35%), seguidos por los adenomas corticotropicos y somatotropicos (10-15% respectivamente) y los adenomas tirotronicos (2%)[10].

En una serie de población mexicana, se reportan de un total de 2,240 tumoraciones cerebrales, 480 (21.4%) correspondientes a AH, y de los cuales 336 (70%) correspondían a macro–adenomas hipofisarios (MAH) Guinto-Balanzar, Lopez-Felix [11]; en cuanto al análisis hormonal se encontraron 75% de las neoplasias como adenomas no funcionantes y 25% funcionantes, mientras que el tamaño promedio al momento del diagnóstico fue de 21.5 mm.

Histopatología:

La región sellar es el sitio de diferentes entidades patológicas abarcando desde la hipófisis hasta las estructuras anatómicas circunvecinas como el cerebro, vasos sanguíneos, nervios craneales y meninges. La patología quirúrgica de esta área requiere una adecuada identificación de las lesiones neoplásicas, incluyendo adenoma y carcinoma hipofisario, craneofaringeoma, neoplasias neurológicas, tumores de células germinales y neoplasias hematológicas, así como de lesiones no neoplásicas como quistes, hiperplasia y lesiones inflamatorias[10]. Clínicamente los adenomas hipofisarios se clasifican hormonalmente activos o adenomas funcionales y adenomas no funcionales que comúnmente se presentan con alteración visual e hipotiroidismo, especialmente en hombres. Cerca de dos tercios de los adenomas diagnósticos son funcionales asociados a producción excesiva de hormonas producidas en la hipófisis[12].

La hipófisis está compuesta por lo menos de 6 tipos de células y cada célula es responsable para la producción y secreción de una o más hormonas específicas. Los recientes avances en la biología molecular han esclarecido la citodiferenciación de las células de la adenohipofisis[10, 13]. Durante el desarrollo embrionario, se realiza una organizada y complejo proceso de diferenciación celular orquestado por factores de transcripción específicos (Fig. 1). Estos factores también tienen el rol de determinar la citodiferenciación y producción hormonal de los adenomas hipofisarios, su conocimiento puede ayudar a clasificar los adenomas[13].

Las células de la adenohipofisis provienen de las células madre de la bolsa de Rathke. Las células corticotropas son las primeras células en diferenciarse en la hipófisis humana

fetal[12]. Este proceso es determinado por el factor de transcripción Tpit[14] que media su acción en compañía de Ptx1 y neuroD1[15, 16]. La segunda línea de diferenciación temporal en la glándula humana es mediante Pit-1. Esta proteína tiene una expresión restringida en la hipófisis activando los genes de la hormona de crecimiento, prolactina y fracción beta de la tiroglobulina[17]. Pit-1 inicialmente determina la expresión de la hormona de crecimiento y el fenotipo del somatotrofo. La expresión del receptor de estrógeno permite la expresión de la prolactina y la hormona del crecimiento en una población bishormonal de mammosomatotrofos[18]. El desarrollo de los lactotrofos maduros depende de la presencia de la represión putativa de la hormona del crecimiento que aún no es identificado[12]. Algunas de las células que expresan Pit-1, posteriormente expresan factor embrionario tirotrófico[19] transformándose en tirotrofos con la presencia del represor de la hormona de crecimiento y GATA-2[20]. En estados fisiológicos, somatotrofos, mammosomatotrofos y lactotrofos se transdiferencian de manera reversible[21]. Estos cambios demuestran la fluidez de esta población celular de estos 4 tipos de células que son dependientes de Pit-1. La tercera línea de citodiferenciación es con los gonadotrofos los cuales son determinados por el factor -1 esteroideogénico y GATA-2 en presencia del receptor de estrógeno[20].

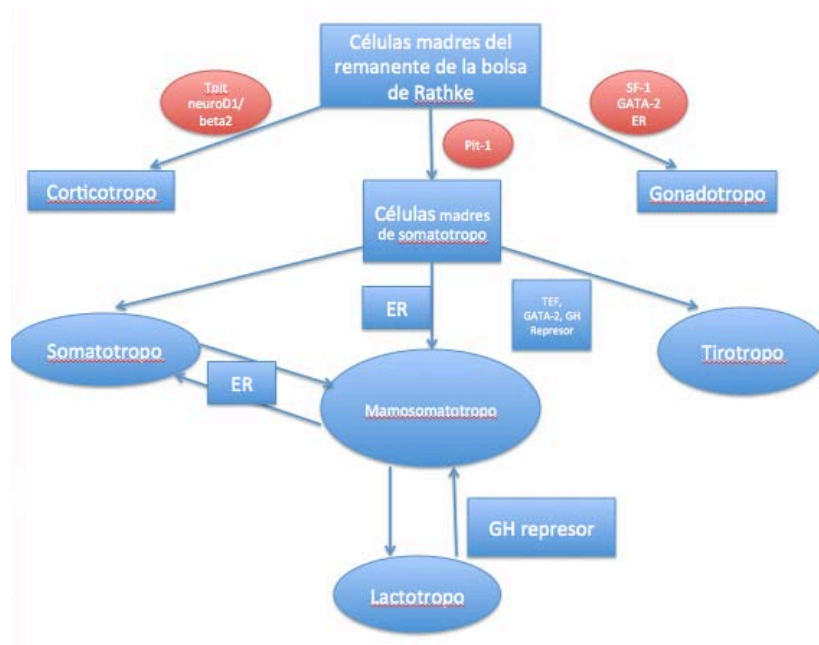


Figura 1: Diferenciación celular en el desarrollo embrionario de la hipófisis humana.

Marcadores predictivos del comportamiento de los adenomas hipofisarios:

El objetivo principal de los patólogos es proporcionar a los clínicos información útil e importante para predecir el comportamiento biológico del tumor[22]. Diferentes moléculas están involucradas en la progresión tumoral y proliferación celular, así como la citogenética molecular podría servir como marcadores predictivos del comportamiento tumoral. Se dividen en marcadores específicos de células tumorales y elementos estromales específicos involucrando factores vasculares y angiogénicos así como sustancias estromales (tabla 1)[22]. Sin embargo, aun con toda la información de la biología tumoral durante los últimos 2 décadas, no se ha establecido un marcador tumoral específico para predecir el comportamiento de los adenomas hipofisarios[22].

Una clasificación morfológica precisa es importante para el manejo clínico y el seguimiento. Por ejemplo, los adenomas somatotropo escasamente granulado, comparado con la variante densamente granulado, son de mayor crecimiento tumoral; presentándose en adultos jóvenes y son más difíciles para researlos por completo[22]. Adenomas de células acidófilas que se presentan en la población más joven son tumores más agresivos. Adicionalmente, los raros tumores plurihormonales con características ultraestructurales de adenoma silente del subtipo 3 presenta un comportamiento más agresivo y de rápido crecimiento, con alto índice de recurrencia tumoral.

Tamaño tumoral: Habitualmente la actividad funcional se correlaciona con el tamaño del tumor. Especialmente en pacientes femeninos, adenomas funcionales, como adenomas corticotropos o prolactinomas, son diagnosticados en etapas tempranas por las características endocrinológicas. En cambio, tumores no funcionales son sospechados cuando producen efecto de masa y usualmente al momento del diagnóstico, son grandes macroadenomas. Dependiendo del tipo de tumor, la curación después de la resección en los microadenomas es alta alcanzando hasta el 85% en acromegálicos, mientras que la resección en los macroadenomas hipofisarios es menos exitosa, con rangos menores de remisión[23].

Invasión tumoral: El término de “adenoma invasivo” aquellos adenomas infiltrativos y destructivos involucrando la dura, hueso, vasos sanguíneos y estructura nerviosas[24]. La invasión microscópica de la duramadre no es un signo patognomónico de adenoma invasor, encontrándose en el 69% de los microadenomas y arriba del 94% de los macroadenomas, particularmente en aquellos con extensión supraselar[22].

El promedio de frecuencia de invasión basado en las observaciones quirúrgicas fue del 40%. Por esta razón, la invasión macroscópica de los tejidos paraselares definidos por estudios de imagen o por hallazgo quirúrgico es considerado un indicador pronóstico más viable.

Marcadores de proliferación, Ki-67: Es una alternativa de la medición de la cuenta mitótica, el Ki-67 representa un instrumento clave para evaluar la actividad de proliferación tumoral. Este anticuerpo reconoce todas las células proliferativas durante todas las fases no G₀ del ciclo celular, excepto por aquellas células que se encuentran en la fase temprana de G₁[22]. Por lo tanto, la inmunohistoquímica de Ki-67, ofrece información del estado de proliferación de la población celular de los adenomas. El epítipo antigénico de Ki-67, MIB-1, el cual permanece estable después de la fijación con formalina hace que el anticuerpo de Ki-67 (clon MIB-1) pueda usarse de manera rutinaria en las secciones de parafina[25]. Adicionalmente, la estimación del índice de marcaje (IM) del Ki-67, definido como el porcentaje núcleos positivos es muy fácil, reproducible y confiable método. Se ha demostrado que el IM de Ki-67 es bajo en los adenomas no invasivos, y se ha encontrado tres veces incrementado en adenomas con invasión con alto grado de invasión y en el 12% de los carcinomas pituitarios. Por lo tanto, el punto de partida entre un adenoma invasivo y no invasivo se ha establecido en el 3% del IM, con una sensibilidad de 72.7% y una especificidad del 97.3%, con un valor predictivo positivo de 96% y un valor predictivo negativo de 80%[24].

Aunque no está justificado utilizar únicamente el IM de Ki-67 como predictor de comportamiento biológico de los tumores hipofisarios, sin embargo, un alto IM de Ki-67 refleja un crecimiento celular rápido o agresivo de un adenoma hipofisario, lo que traduce

a realizar un seguimiento mas intenso e investigacion clinica para descartar potencial de malignidad[22].

Proteina p53: La expresion del gen del p53 es importante para la biologia del tumor. Mutaciones del p53 ha sido documentado en adenomas hipofisarios, inmunoreactividad del p53 ha sido correlacionado con la invasion tumoral[24]. Esta ausente en los adenomas no invasivos, y presente en el 15% en los adenomas invasivos y en todos los carcinomas hipofisarios. De acuerdo con la clasificacion de neoplasias endocrinologicas de la OMS (Organización mundial de la salud), adenomas con mas del 3% de IM de Ki-67 y que sea positivo a mutacion del p53 son clasificados como adenomas atipicos, sin embargo algunos investigadores han propuesto designar como adenoma atipico cuando el IM de Ki-67 es mayor de 10%, sin depender del estado del p53.

Apoptosis: Muerte espontanea celular, es caracterizada por la secuencia rapida de eventos llevando a la eliminacion de las celulas dañadas. Apoptosis tiene características morfológicas y bioquímicas distintas a las de la necrosis. La secuencia morfológica de los eventos apoptóticos incluyen edema celular, perdida de adhesión de las células adyacentes, marginación de cromatina nuclear y aglutinación de cromatina llevando a la formación de cuerpos apoptóticos, y finalmente activación de fagocitosis por células foliculoesteladas[22].

El espectro de apoptosis en los adenomas hipofisarios ha sido recientemente descrito en detalle[26]. Los adenomas hipofisarios son neoplasias con una baja proliferación celular, por lo tanto, mitosis como apoptosis están ausentes o son difíciles de identificar en tinciones rutinarias. La aplicación de técnica de marcación de DNA intranucleosomal, representa

características bioquímicas de apoptosis, que puede utilizarse para identificar células apoptóticas y identificar el índice apoptótico (IA). Un alto IA se identificó en adenomas funcionales en comparación con adenomas no funcionales. También un alto IA fue encontrado en microadenomas particularmente en adenomas corticotropos, y en adenomas no tratados, particularmente en prolactinomas. Actividad apoptótica es observado en adenomas hipofisarios agresivos, atípicos y drogo-resistentes. Por lo tanto, la presencia de actividad apoptótica puede ser considerada como un marcador predictivo[27].

Predicción de consistencia tumoral:

Adenomas hipofisarios son ampliamente conocidos como tumores de consistencia blanda, por lo que se utilizan métodos típicos para la resección como la succión y el curetaje de la lesión los cuales son adecuados[28], en estos casos el abordaje endonasal trans esfenoidal ha sido utilizado ampliamente por todos los neurocirujanos, sin embargo, los adenomas hipofisarios pueden presentar sorprendentemente consistencia firme, entre 5 – 13% del tiempo[29], en estos casos, la resección por vía endonasal transesfenoidal, representa un reto para lograr la resección de la lesión. El conocimiento de la consistencia tumoral preoperatoriamente puede ayudar al cirujano a realizar una planeación de la cirugía o en casos complejos referir al paciente a centros donde el volumen de pacientes sea extenso[30].

Basado en investigaciones recientes, no hay una conclusión definitiva para la correlación de la consistencia tumoral mediante estudio radiológico. Un estudio demostró que señales bajas de intensidad en resonancia magnética en secuencia T2, se correlaciona con el incremento del contenido de colágena en imágenes histológicas y por lo tanto consistencia

fibrosa[30, 31]. Otro estudio concluye que la hiperintensidad en la imagen por difusión corresponde con el porcentaje de contenido de colágeno en especímenes de patología[28]. Otros artículos concluyen que no hay correlación estadísticamente significativa entre la consistencia tumoral y estudios de imagen.[32, 33].

El método de clasificación de Mahmoud, los tumores fueron divididos en los 3 grupos; grupo de textura suave: Aquel tumor que es fácilmente resecado mediante aspiración y succión. Textura media: Tumor que es difícil de remover mediante aspiración. Textura dura: El tumor no puede ser succionado con aspirador, electrocoagulación bipolar y la segmentación tumoral es necesaria.

Porcentaje de colágena en adenomas hipofisarios.

Se ha establecido que el contenido de colágena en los adenomas hipofisarios influye en la textura del mismo[32, 34]. Se recomienda que adenomas hipofisarios con un contenido de colágeno mayor de 5% debe ser definido como adenoma fibrotico, en un estudio, el contenido de colágeno de estos tres grupos fue de 1.5%, 7.34% y 15.45%. Mientras tanto, el contenido de colágeno de 3.74% y 8.93% fue considerado como valor crítico en la detección de la textura suave y dura, respectivamente. Estos resultados fueron altamente consistente con la textura del tumor[29].

Los adenomas hipofisarios fibrosos son usualmente difíciles de reseca en un solo tiempo quirúrgico, especialmente en macroadenomas hipofisarios[35] requiriendo dos o más tiempos quirúrgicos[36]. Los adenomas fibroticos contienen mayor porcentaje de colágena que los adenomas blandos[31], sin embargo, el contenido de colágena en los adenomas fibroticos no está totalmente estudiado el mecanismo de la acumulación de colágena[29].

La gran mayoría de los adenomas hipofisarios son tratados via transesfenoidal, ya sea via microscopica o endoscopica, pero se presenta problemas tecnicos significativos para el tratamiento de los adenomas fibrosos[36].

La tomografia axial de craneo no predice aquellos tumores fibroticos de aquellos suaves[37]. En la imagen de resonancia magnetica en secuencia T2, puede predecir tumores de consistencia fibrosa cuando se demuestra isointensidad en el tejido tumoral en comparacion al tejido cerebral[37] y esta imagen de intensidad se correlaciona directamente con el porcentaje de colagena de los tumores. Por lo tanto, si en los estudios preoperatorios se demuestra isointensidad del tumor el cirujano debe tomar en cuenta para la eleccion de tipo de abordaje quirurgico.

La causa del acumulacion de tejido fibroso en los adenomas hipofisarios aun no es clara. El colageno fibrilar consiste en varios tipos I, II, III, V y XI. El colageno tipo I, III y V se encuentra en su mayoria en tejido conectivo estromal, mientras el tipo II y XI se encuentra en tejido cartilaginoso. Estudios inmunohistoquimicos revelo que los adenomas fibroticos contienen colagena tipo I y III. Por otro lado, normalmente el lobulo anterior de la hipofisis contiene colagena tipo V, la colagena encontrada en los adenomas hipofisarios fibroticos es distinta a la encontrada en la glandula normalmente[29]. Los adenomas hipofisarios expresan factor de crecimiento beta y posee receptor para factor de crecimiento beta tipo II[38]. El factor de crecimiento beta causa un incremento persistente de mensajeros de acido ribunucleico de cantidades de colagena tipo I y III[39], estos estudios apoyan la teoria que el factor de crecimiento beta media la produccion de colagena tipo I y III[29].

Abordaje endonasal endoscopico transesfenoidal:

En los ultimos 20 años, el abordaje endonasal endoscopico transesfenoidal ha crecido en popularidad para la reseccion de tumores selares y otras lesiones paraselares[40].

Los adenomas no funcionales son regularmente mas grandes en su presentacion y frecuentemente tienen una extension supraselar e invasion al seno cavernoso.

En el abordaje endonasal endoscopico transesfenoidal, el paciente recibe anestesia general, es intubado y posicionado en posicion supina con la cabeza ligeramente rotada hacia la posicion del cirujano pudiendo estar fijado con cabezal de Mayfield de tres puntos o no estarlo. Se realiza profilaxis con 2 gramos de cefazolina en el pre y postquirurgico, asi mismo se utiliza clincamicina en la solucion de irrigacion del endoscopio. Se realiza descongestion de mucosa nasal con cotonoides empapados de adrenalina diluida (1:100,000) o xilometazolina, que historicamente se ha utilizado para disminuir el sangrado transquirurgico. El acceso hacia el seno esfenoidal puede ser realizado por diferentes maneras incluyendo la via endonasal o transnasal, en una o en las dos narinas, con o sin sujetador de endoscopio[41]. El endoscopio que se utiliza comunmente rigido de 4 mm de diametro, 18 cm de longitud, lente 0°, el cual se introduce a traves del piso de la cavidad nasal por la linea media[42].

Lateralizacion o reseccion del cornete medio expone el ostium esfenoidal. Se realiza una esfenoidectomia anterior despues de visualizar el rostrum del seno esfenoidal con el uso de fresado de alta velocidad y la fractura asistida de pinza kerrison. Guia por imagen mediante uso de micro-transductor permite la identificacion de arterias carotidas y se abre la dura de medial y superior al seno cavernoso para evitar lesionar estructuras criticas[43]. El

endoscopio se fija a través de la cavidad nasal permitiendo al cirujano utilizar ambas manos para realizar resección[9].

La resección del adenoma hipofisiario se realiza en etapas, primero resecando la porción inferior después la posterior, después la porción lateral, y finalmente la porción superior permitiendo que por medio de la fuerza de gravedad la porción superior ocupe el lugar de la lesión antes resecada. La resección completa del tumor va a depender de la consistencia tumoral, dado que en aquellos tumores de consistencia blanda, generalmente con el uso de cucharillas y succión se logra dicha resección, sin embargo, en aquellos casos donde el adenoma es de consistencia dura, la resección completa del tumor se logra en un porcentaje bajo, necesitando de equipo quirúrgico específico o utilizar otro tipo de abordaje para lograr la resección completa, para evitar complicaciones asociadas a la manipulación excesiva del tumor.

Hipotesis:

Hipótesis nula- H_0 :

1. La fracción de anisotropía obtenida por resonancia magnética no predice la consistencia tumoral de adenomas hipofisarios no funcionales.
2. La fracción de anisotropía obtenida por resonancia magnética no se relaciona con la histopatología de los adenomas hipofisarios no funcionales.

Hipótesis alterna- H_1 :

1. La fracción de anisotropía obtenida por resonancia magnética predice la consistencia tumoral de adenomas hipofisarios no funcionales.
2. La fracción de anisotropía obtenida por resonancia magnética se relaciona con la histopatología de los adenomas hipofisarios no funcionales.

Objetivos:

Objetivo Primario:

1. Correlacionar las características físicas subjetivas (consistencia tumoral) trans–operatoria de adenomas hipofisarios con datos obtenidos por el valor de fracción de anisotropía obtenido por TD y mapas de ADC a partir de la Difusión mediante RM.

Objetivos Secundarios:

1. Determinar el valor de fracción de anisotropía y de mapas de ADC que correlacionen con el hallazgo trans–operatorio de un adenoma hipofisario no funcionales físicamente indurado y poco aspirable.
2. Determinar el valor de fracción de anisotropía y de mapas de ADC que correlacionen con el hallazgo trans–operatorio de un adenoma hipofisario no funcionales físicamente blando y muy aspirable
3. Correlacionar el valor de fracción de anisotropía y de mapas de ADC con el porcentaje aproximado de fibras de colágenas observadas en muestra tumoral.
4. Correlacionar el valor de fracción de anisotropía y de mapas de ADC, utilizando el cociente entre ROI (región of interest) en el tumor y ROI en el pedúnculo cerebeloso.

Metodología:

a) Diseño.

Es un estudio analítico, longitudinal y prospectivo.

b) Población y muestra

Se incluirán a todos los pacientes sometidos a cirugía en el Instituto Nacional de Neurología y Neurocirugía “Dr. Manuel Velasco Suárez” con diagnóstico pre-operatorio de adenoma hipofisario no funcional

c) Criterios de selección del estudio

- *Inclusión:*
- Pacientes ingresados a hospitalización con protocolo completo cirugía de adenoma hipofisario (laboratorios pre-quirúrgicos, perfil hormonal, resonancia magnética, valoración por el servicio de neuro-endocrinología, neuro-oftalmología y neuro-otología)
- Pacientes con adenoma hipofisario no funcional con un valor en la clasificación de la escala de Hardy-Vezina IIIC o mayor
- Pacientes sin contraindicación para realizarse estudio de resonancia magnética.
- Acepte participar en el protocolo de estudio y el procedimiento neuro-quirúrgico mediante el consentimiento informado.

- *Exclusión:*
- Pacientes sometidos a tratamiento quirúrgico previo en la región sellar.
- Pacientes sometidos a tratamiento quimioterapéutico o de radiación previa.
- Pacientes sometidos a tratamiento médico endocrinológico con el objetivo de disminuir o inhibir el crecimiento tumoral (ondasentron, bromocriptina)
- Pacientes con alguna contraindicación para el procedimiento quirúrgico.
- Pacientes que no acepten incluirse en el actual protocolo de estudio y no firmen el consentimiento informado.
- *Eliminación:*
- Pacientes en los que el estudio histo-patológico reporte tumoración diferente a AH

d) Análisis trans operatorio e histopatología.

Se obtendrá el consentimiento informado de los pacientes a quienes se les explicará la naturaleza y objetivo de este estudio.

Durante la resección del adenoma vía endoscópica endonasal, transepto esfenoidal o vía trans craneal, se le preguntará al médico adscrito a la cirugía o al residente de mayor jerarquía sobre la consistencia tumoral de acuerdo al método de clasificación de Mahmoud, los tumores fueron divididos en 3 grupos; textura suave: Aquel tumor que es fácilmente resecado mediante aspiración y succión. Textura media: Tumor que es difícil de remover

mediante aspiracion. Textura dura: El tumor no puede ser succionado con aspirador, electrocoagulacion bipolar y la segmentacion tumoral es necesaria.

Otras variables que se recolectaron durante el transoperatorio fueron el sangrado, complicaciones asociadas al procedimiento quirurgico.

En el seguimiento postquirurgico se valoro grado de reseccion, estado endocrinologico mediante medicion de los ejes tirotrupo, corticotropo, sexual y lactotropo, evolucion oftalmologica con agudeza visual y campimetria. Para la calidad de vida al finalizar el seguimiento del paciente se utilizo escala de Karnofsky.

Se tomarán muestras biológicas (biopsias de tumor) por cualquier tipo de abordaje elegido por el neurocirujano, las cuales se fijarán en una solución de formaldehído al 10% y posteriormente en bloques de parafina, los cuales serán sometidos a tinción con tricrómico de Masson. Para realizar un análisis cuantitativo del contenido de colágeno de cada muestra, se realizarán cinco micro-fotografías utilizando un microscopio digital virtual. Las áreas de colágena marcadas en color azul serán medidas utilizando un programa de procesamiento de imágenes (*Image J; National Institute of Mental Health, Bethesda, Maryland*). De esta forma el porcentaje de contenido de colágena (PCC) será calculada con la siguiente fórmula:

$$\text{PCC} = (\text{Área de colágena} / \text{Área tumoral total}) \times 100$$

Así se obtendrá el promedio de cinco áreas en las que se calculará el PCC que finalmente será considerado como el representativo de cada muestra.

e) Medición del valor de anisotropía y cálculos de ADC mediante RM

Todos los pacientes incluidos en el estudio se someterán al protocolo habitual de estudio realizándose imagen por RM en el equipo 1.5 T General Electric Sigma HDx. Para la obtención de los mapas de la Anisotropía Fraccional (FA) se utilizo una estación de trabajo (Advantage Wokstation GE, versión AW4.5_02.113_CTT_5.X); en donde se procesaron las imágenes de tensor de difusión con el software Functool. La técnica que se aplico para el posicionamiento de las Regiones de Interes (ROI's) fue trazando dos vectores perpendiculares sobre el diámetro máximo del tumor. Se colocó un ROI central y dos ROI's en cada dirección positiva y negativa. Se obtuvo el promedio de los valores de la Anisotropía Fraccional de cada uno de los nueve ROI's para así tener una medición promedio de todo el tumor.

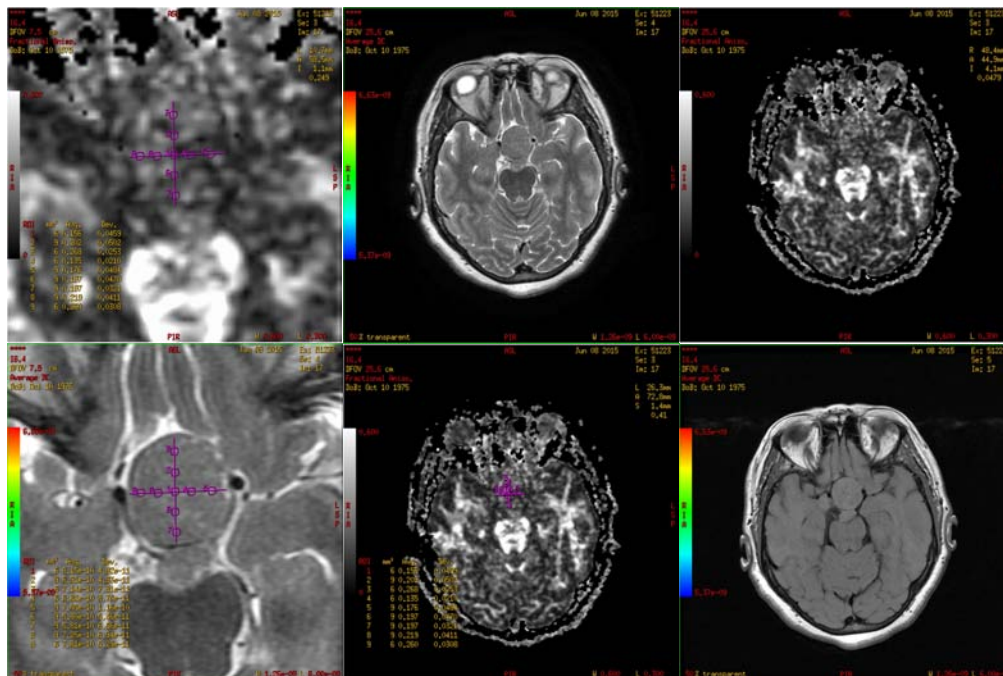


Figura 2: Imágenes de resonancia magnética donde se ilustra caso de un adenoma que fue clasificado por el cirujano como blando, encontrando en el mapa de ADC valor de 0.0007786 y en fracción de anisotropía 0.180000.

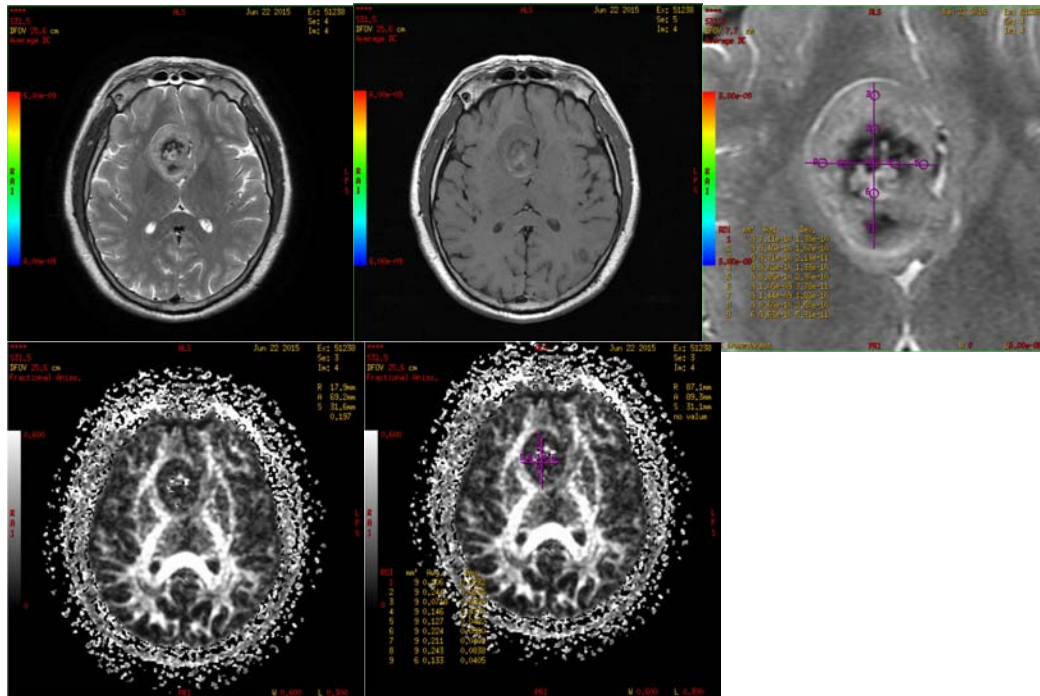


Figura 3. Imágenes por resonancia magnética donde se ilustra caso de un adenoma clasificado como duro, mapa de ADC 0.0008790 y fracción de anisotropía 0.179000.

Técnica Imagenológica

Se realizaron imágenes preoperatorias de Resonancia Magnética utilizando un equipo de 1.5T, General Electric, usando una antena de 8 canales. A cada paciente se le realizaron diferentes secuencias, con los siguientes parámetros:

Tensor de Difusión:

TR/TE: 12000/103mseg, tamaño de matriz: 128 x 128, grosor de corte: 2.6mm, sin espacio entre cortes. Se utilizaron 35 direcciones no paralelas ($b=1000 \text{ smm}^2$).

Axial T2:

TR/TE: 7500/93mseg, tamaño de matriz: 512 x 256, grosor de corte: 2.6mm, sin espacio entre cortes.

Se midió la intensidad de señal sobre la imagen de T2, tanto en el centro del tumor y de referencia con el pedúnculo cerebeloso, se hace una relación del coeficiente del valor dentro del tumor sobre el valor del pedúnculo cerebeloso.

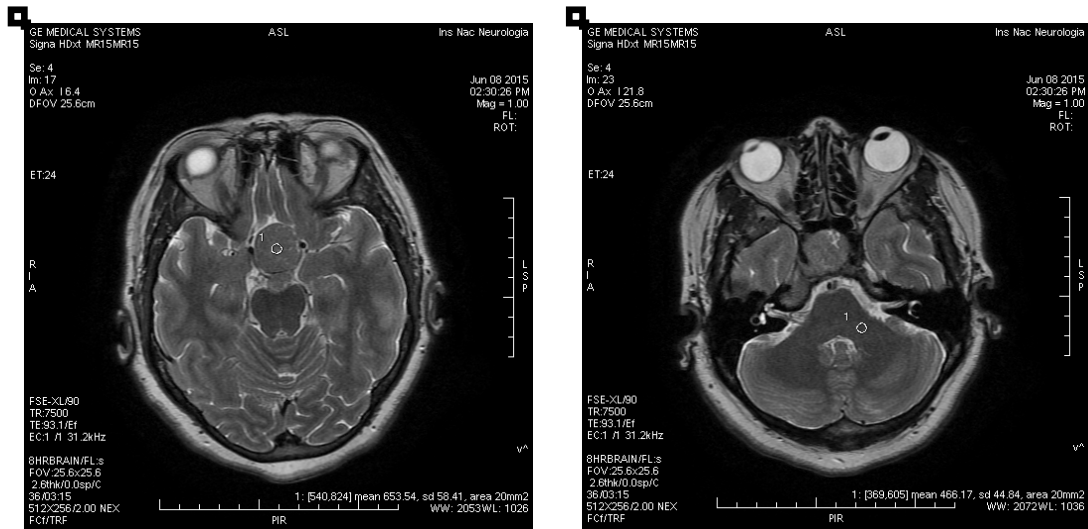


Figura 4. Imágenes de resonancia magnética en secuencia T2 en caso de tumor reportado como blando, ilustrando ROI (región of interest) en la región tumoral en la imagen izquierda (653.54), y en el pedúnculo cerebeloso (466.17) a la derecha, con una relación T/P de 1.401.

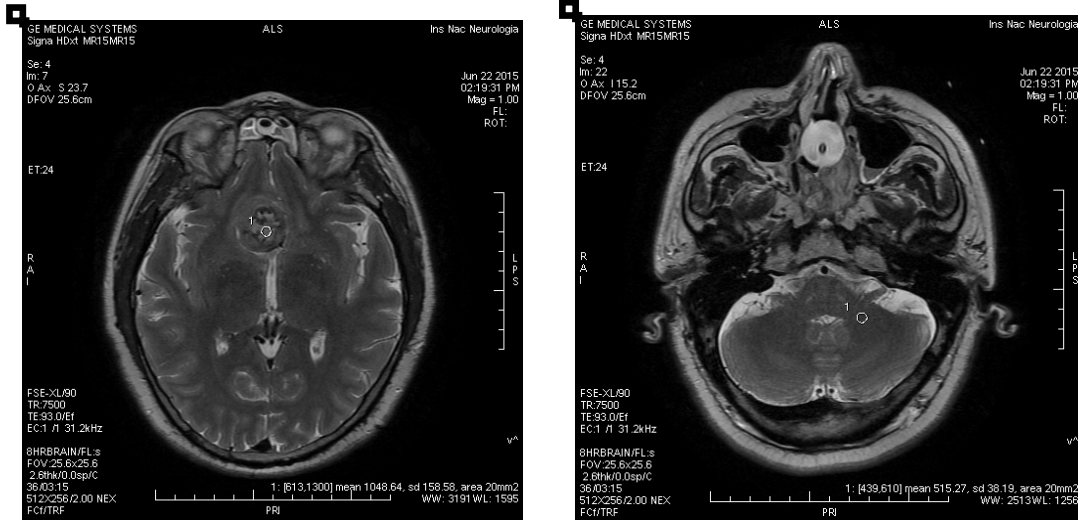


Figura 5. Imágenes de resonancia magnética en secuencia T2 en caso de tumor reportado como duro, ilustrando ROI (del inglés *Region of Interest*) en la región tumoral en la imagen izquierda (1048.64), y en el pedúnculo cerebeloso (515.27) a la derecha, relación T/P 2.035.

Axial T1:

TR/TE: 1200/18 mseg, tamaño de matriz: 512 x 512, grosor de corte: 2.6 mm, sin espacio entre cortes.

Difusión (Coronal):

TR/TE: 6000/94.8 mseg, tamaño de matriz: 128 x 128, grosor de corte: 2 mm, sin espacio entre cortes.

Para la obtención del mapa del Coeficiente de difusión aparente (ADC) se utilizó el mismo método que para la FA.

La adquisición, las mediciones y el análisis de las imágenes se realizaron por un observador independiente (ORMM) ciego al análisis reportado por el cirujano.

f) Conceptualización y operacionalización de variables:

Variables	Definición Operacional	Escalas	Tipo de variable
<i>Edad</i>	18-50 años	<40 años >40 años	Cualitativa ordinal
<i>Sexo</i>	Masculino Femenino	Dicotómica 1-hombre 2- mujer	Cualitativa nominal
<i>Clasificación de Hardy–Vezina</i>	Puntaje en la clasificación de Hardy–Vezina tomando en cuenta extensión supraselar y erosión de la silla. Dentro de los criterios de selección se incluirán sólo tumores >IIC	III– Tumor con erosión focal de la silla IV– Tumor con erosión difusa de la silla V– Extensión intradural de la tumoración C–Desplaza el piso del tercer ventrículo D – Extensión a la fosa frontal o temporal	Cualitativa ordinal
<i>Hidrocefalia</i>	Presencia de aumento de la talla ventricular definida como un índice de Evans > 0.30	Evans < 0.30 Evans > 0.30	Dicotómica
<i>Tamaño de la lesión</i>	Medición de la lesión en su extensión supraselar medido en corte coronal en su diámetro máximo	Tamaño en cm	Cuantitativa
<i>Textura y Consistencia</i>	Subjetiva, apreciación transquirúrgica del Cirujano a cargo	Blanda – tumoración fácilmente aspirable y removible por legrado y/o tumoración semi-dura, gelatinosa no fácilmente aspirable pero removible por legrado	Cualitativa nominal

		Dura – consistencia aspirable, que requiere remoción en bloque remoción	
<i>Tiempo de evolución de la enfermedad</i>	Tiempo transcurrido desde el inicio de los síntomas hasta la cirugía	Número de meses transcurridos	Cuantitativa
<i>Grado de resección</i>	Porcentaje de resección apreciado en RM posquirúrgica realizada dentro de las primeras 72 hrs del posqx o después de 3 meses del posqx	1– 0–25% 2– 26–50% 3– 51–75% 4–76–100%	Cualitativa ordinal
<i>Diabetes insípida pos–qx</i>	Documentación de diuresis > 2.0 kg/hr, elevación del Na plasmático o balances hídricos negativos	1– Si 2– No	Dicotómica
<i>Complicaciones pos–qx</i>	Complicaciones relacionadas al procedimiento quirúrgico	1– Fístula de LCR 2–Pan–hipopituitarismo 3– Hematoma en lecho qx 4– Déficit visual 5–Lesión vascular	Cualitativa nominal
<i>Estado visual en pre y pos–qx</i>	Calidad visual medido en el pre y pos–qx: –Agudeza visual – Campimetría	1– AV 20/20 – 20/40 2– AV 20/50 – 20/80 3– AV 20/90 – 20/120 4– AV 20/130 – 20/160 5– AV 20/170 – 20/200 6– AV NPL 1– Sin déficit 2– Hemianopsia bi– temporal 3– Islas de visión	Cualitativa ordinal

g) Consideraciones éticas:

El presente protocolo de investigación con número 29/15 se realizó con estricto apego a la Ley General de Salud de los Estados Unidos Mexicanos en su título quinto. Previamente el protocolo se sometió a evaluación por el comité de ética de nuestra institución.

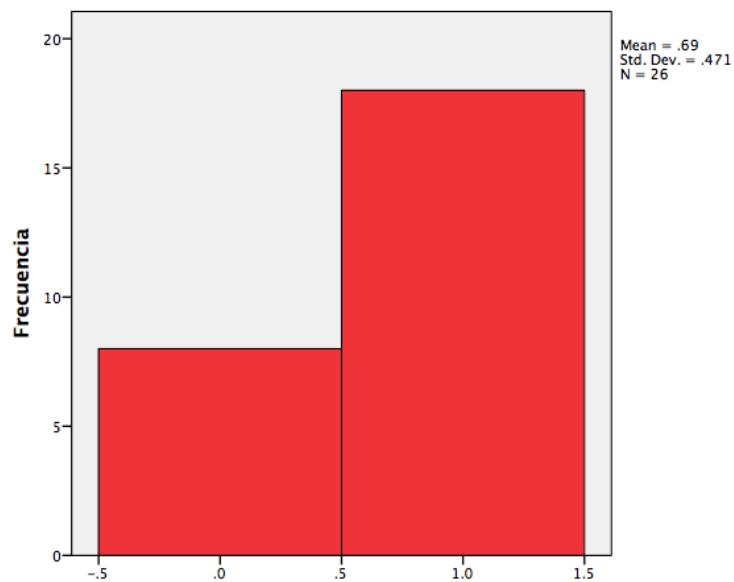
h) Análisis estadístico:

El análisis estadístico se realizó con SPSS IBM statistics v20 (Armonk, New York, USA), se realizó estadística descriptiva que fue expresada con medias, rangos y desviaciones estándar. Debido a que se analizó una muestra de 26 pacientes, se realizó el test de Kolmogorov-Smirnov para analizar la normalidad de las variables cuantitativas. Se utilizó t de student para analizar la relación entre el factor de anisotropía y la consistencia tumoral. Se realizó prueba de Wilcoxon Rank para la relación de la volumetría pre y postquirúrgica. Se realizó test Mann-Whitney para comparar volumetría con grado de resección. Se realizó χ^2 para analizar la relación entre las intensidades de la resonancia magnética, la consistencia tumoral, Karnofsky, sangrado quirúrgico y Hardy - Vezina. Se considero estadísticamente significativo cuando el valor de probabilidad fue menor de 0.05.

Para establecer el punto de corte para definir un tumor como duro o blando se realizó una curva ROC (Característica operativa del receptor) para establecer el valor que diera mejor sensibilidad, especificidad, valor predictivo positivo y valor predictivo negativo a las pruebas de resonancia para predicción de consistencia (fracción de anisotropía y relación tumor/pedúnculo cerebeloso).

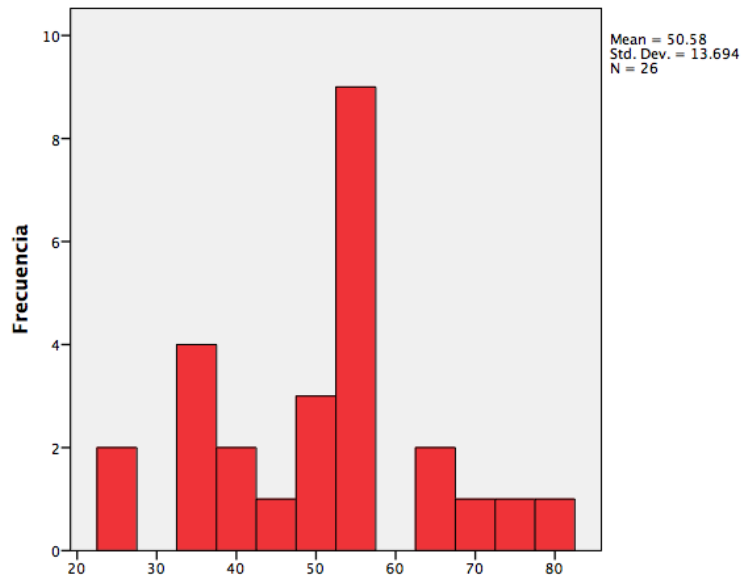
Resultados:

Se estudiaron pacientes del Instituto Nacional de Neurología y Neurocirugía “Manuel Velasco Suarez”, en el periodo de tiempo comprendido entre marzo del 2015 a junio del 2016. Donde se estudiaron a 26 casos de adenoma hipofisario. Todos los pacientes fueron de raza hispana, con una mayor incidencia en hombres (69.2%), mujeres (30.8%), con un radio de 2.25:1, hombre/mujer (Ver grafica 1).

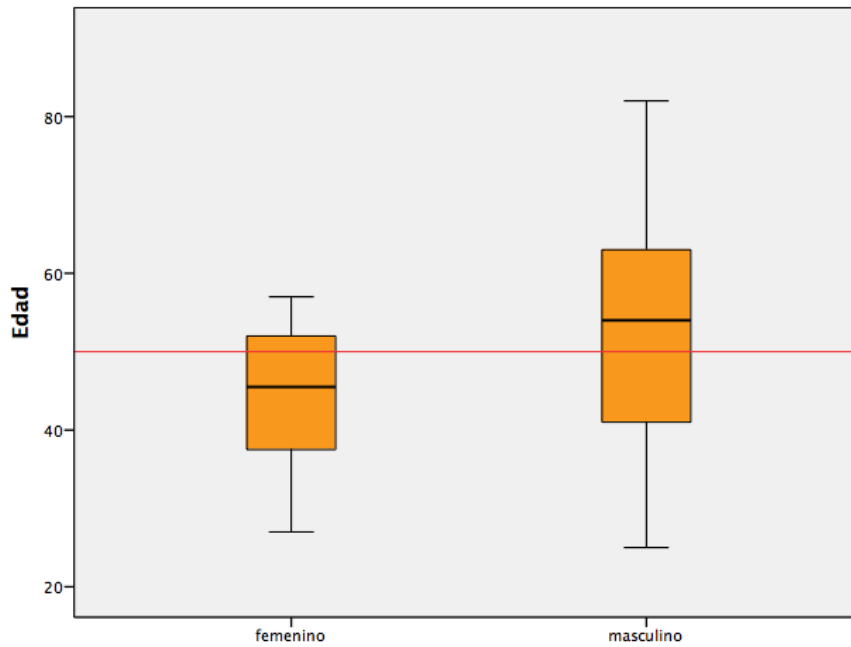


Grafica 1. Relacion de hombre/mujer de la muestra.

La media de edad fue de 50.5, con un mínimo de 25 años y un máximo de 82 años, con una desviación estándar de 13.69 (Ver gráfica 2 y 3).



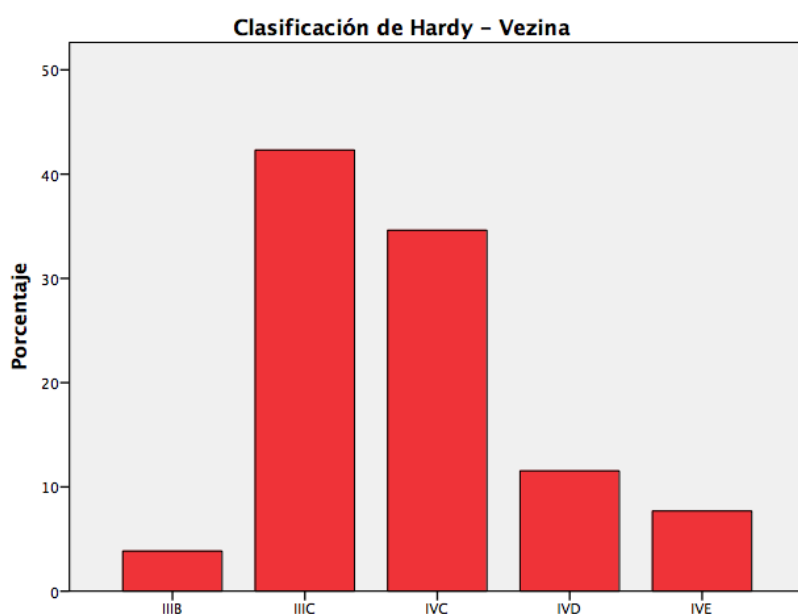
Grafica 2. Distribucion de edad de la muestra, con una media de 50.58 y una desviacion estandar de 13.69.



Grafica 3. Muestra agrupacion por genero de edad minima y maxima, asi como la media de cada grupo.

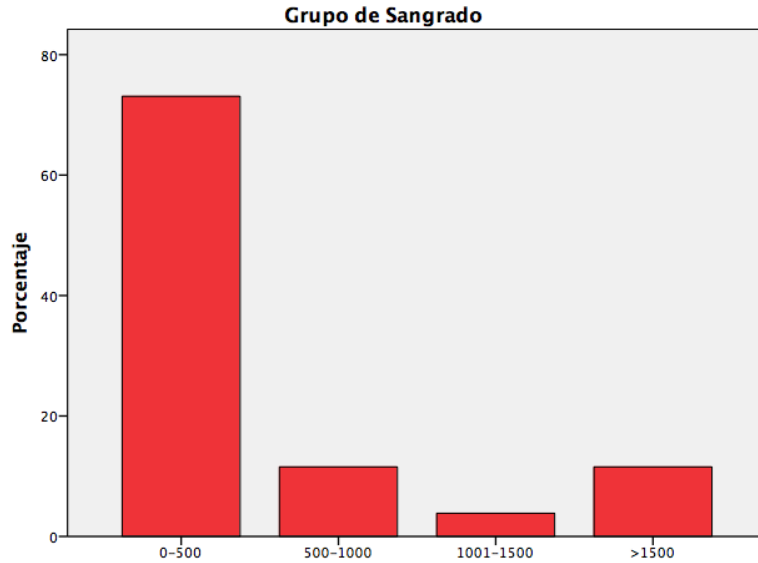
Los síntomas mas frecuentes que se presentaron en la población estudiada, fueron disminución de la agudeza visual en el 50%, síndrome quiasmatico 26.9%, cefalea en 23.1%.

La muestra fue clasificada con la escala de Hardy-Vezina, encontrando: el 42.3% se encontraba en estadio III C, 34.6% estadio IVC y 11.5% en estadio IVD (Ver gráfica 4). Ningún paciente presento hidrocefalia. En la valoración subjetiva del cirujano sobre la consistencia tumoral, se encontró que el 76.9% de los casos se clasificó como blanda (fácilmente aspirable y/o regularmente aspirable, requiriendo legrado de la lesión tumoral) y 23.1% dura (no aspirable, requiriendo una resección en fragmentos). (Ver grafica 5).



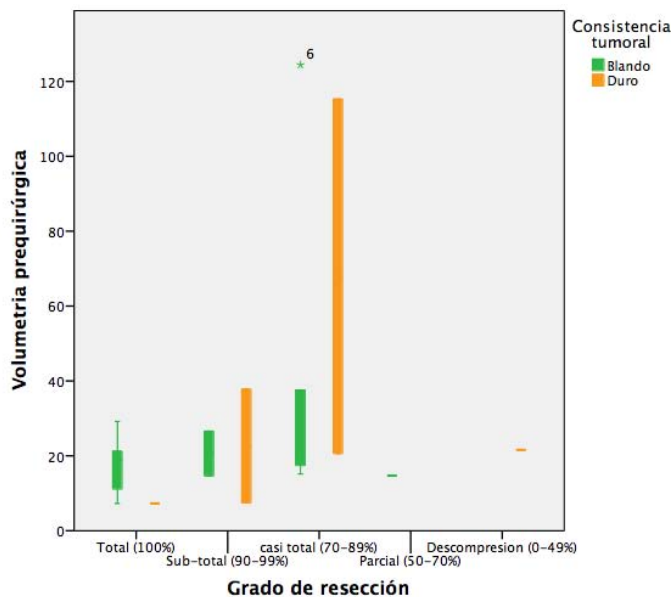
Gráfica 4. Distribución de pacientes clasificados con escala de Hardy-Vezina.

El tiempo de seguimiento de los pacientes en promedio fue de 3.6 meses (rango 1-8 meses, DE 2.4). El tiempo de evolución previo al diagnóstico fue en promedio de 25.4 meses, (Rango 4-96 meses. DE 22.29). La media de sangrado fue 778.85 ml, (Rango 100- 6000. DE 1263.26). Clasificando el sangrado en grupos: grupo de sangrado entre 0-500 ml represento el 73.1%, 501-1000 ml el 11.5%, 1001-1500 el 3.8%, >1501 ml en 11.5% (ver gráfica 6).



Grafica 6. Agrupación del sangrado quirúrgico, mostrando una mayor proporción en el grupo de sangrado de 0-500 ml.

La volumetría pre quirúrgica (media 26.32 cm³, rango: 7-124 cm³, DE28.71) fue significativamente menor que la post quirúrgica (media 3.26 cm³, rango: 7-124 cm³, DE 5.13). El grado de resección, fue total (100%) en el 46.2%, sub-total (90-99%) 15.4%, casi total (70-89%) 30.8%, parcial (50-70%) 3.8%, descompresión (0-49%) 3.8% (Ver gráfica 7).



Grafica 7. Se observa en la grafica que los pacientes en los que se alcanzo una resección total tuvieron una menor volumetría pre quirúrgica y solo uno de ellos tuvo una consistencia dura. Nótese que los tumores de mayor tamaño tumoral fueron resecciones casi totales y parciales, aunque no fue significativo (p=0.067).

Las complicaciones de esta serie fueron panhipopituitarismo en 23.1%, muerte 11.5%, hematoma de lecho quirúrgico 7.7%, fistula de liquido cefalorraquídeo 7.7%, diabetes insípida transitoria 3.8% y permanente en 3.8% (Ver gráfica 8).

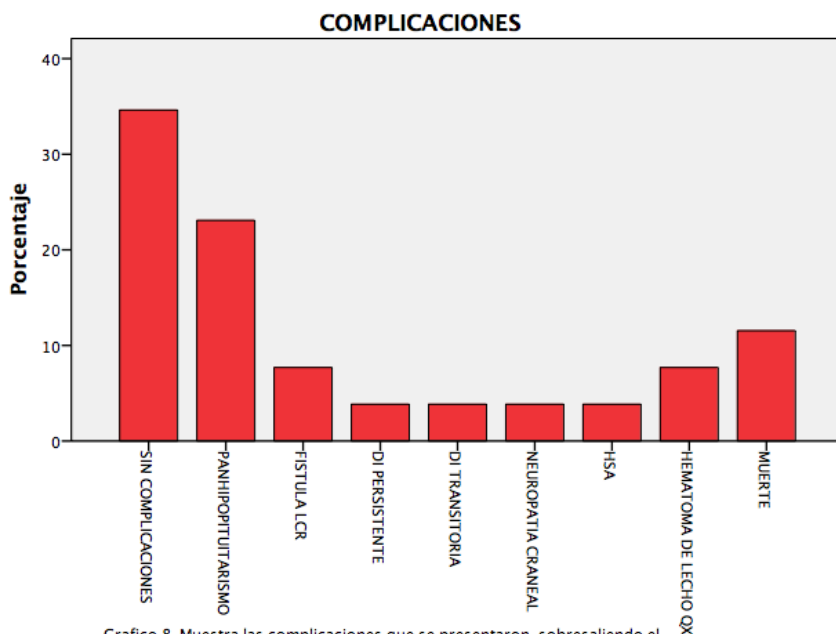
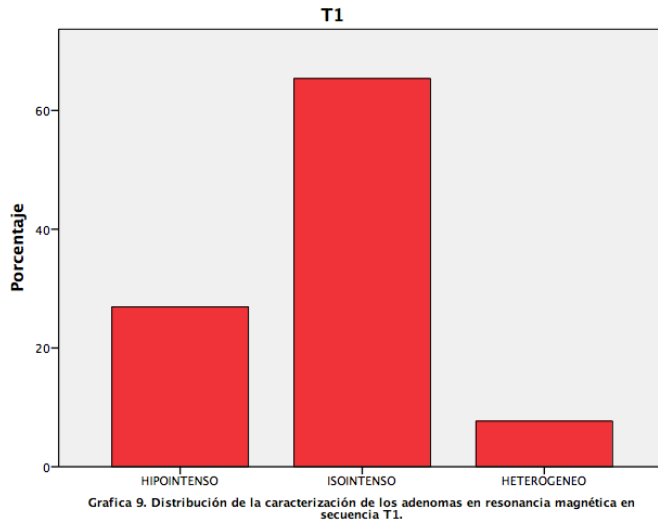

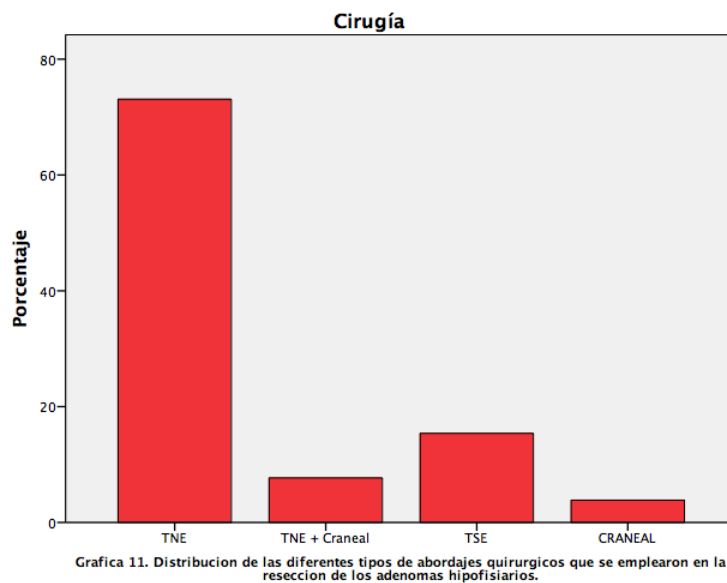
Gráfico 8. Muestra las complicaciones que se presentaron, sobresaliendo el panhipopituitarismo, fistula de liquido cefalorraquídeo y muerte.

Después de realizar imagen de resonancia magnética pre quirúrgica a todos los pacientes se evaluaron sus características en las secuencias T1 y T2; encontrando los siguientes resultados, en la secuencia T1, hipo intensos en el 26.9%, iso intenso 65.4%, heterogéneo 7.7%. En la secuencia T2, hipo intenso 23.1%, hiper intenso 26.9%, iso intenso 34.6% y heterogéneo en el 15.4% (Ver grafica 9 y 10). No encontramos la relacion entre las intensidades de T1 ($p=.364$) y T2 ($p=0.486$) con la consistencia tumoral.

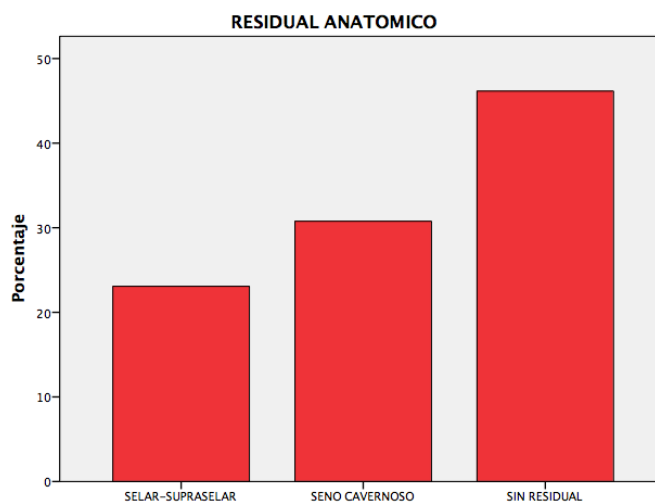


Los pacientes fueron sometidos a cirugía, previo consentimiento informado de cirugía y de participar en el protocolo de estudio, realizándose diferentes tipos de abordajes quirúrgicos:

1) trans nasal endoscópico (73.1%), trans nasal endoscópico + abordaje trans frontal (7.7%), transepto esfenoidal microscópico (15.4%) y abordaje pterional (3.8%) (Ver gráfica 11).



En el 53.8% se presentó residual tumor posterior al tratamiento quirúrgico de estos que presentaron residual tumoral, el 23.1% fue en la región selar-supraselar, el 30.8% en el seno cavernoso (Ver tabla 12).



Grafica 12. Residual tumoral localización anatómica.

Se evaluó la función de la agudeza visual encontrando que el 42.3% se mantuvo estable, 34.6% mejoró y empeoró en 23.1%. En campimetría se mantuvo estable en el 42.3%, mejoró en el 30.8%, empeoró en el 26.9%. Se realizó entrevista vía telefónica a los pacientes participantes en el protocolo para evaluar su estado funcional medido por la escala de Karnofsky, encontrando que el 15.4% se encontraban en un Karnofsky ≤ 70 , 84.6% se encontraban con un Karnofsky >70 . Un Karnofsky ≤ 70 se asoció con un mayor grado de estadificación de Hardy-Vezina ($p=0.009$) y a un mayor sangrado transquirúrgico ($p=0.014$).

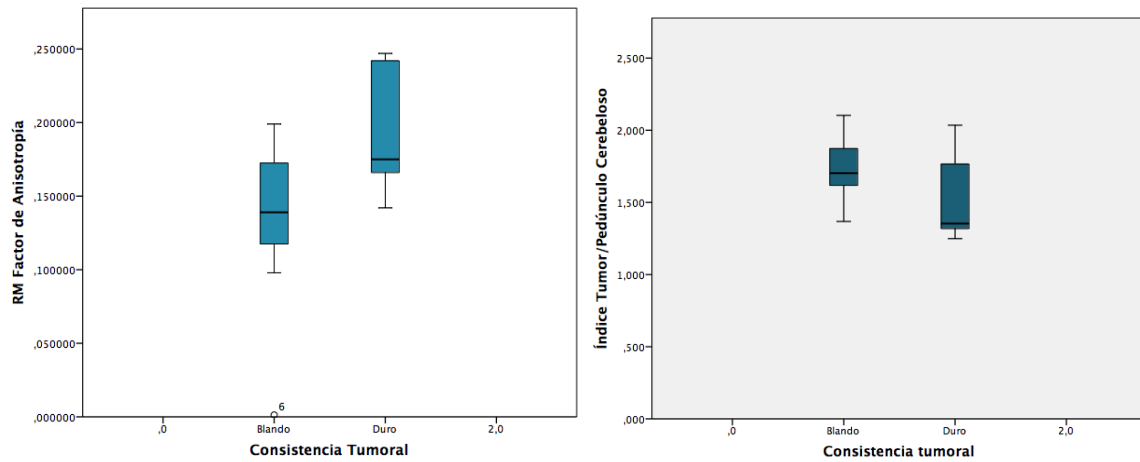
Al obtener los datos numéricos de la resonancia magnética de los mapas de ADC y la fracción de anisotropía, se obtuvieron 25 muestras de los mapas de ADC, faltando un dato debido a que el paciente se movió durante el estudio y no fue posible procesar dicho estudio. En los mapas de ADC se obtuvo una media de 0.004618224, una mediana

0.000936, con un mínimo de 0.0005660, máximo 0.0872, con una DE de 0.017219065, con una varianza de 0. En relación a los datos numéricos de la fracción de anisotropía, se obtuvieron 26 casos, con una media de 0.15158303, mediana de 0.1480, con un mínimo de 0.001260 y máximo 0.247000, con una desviación estándar 0.049562421, con una varianza de 0.002.

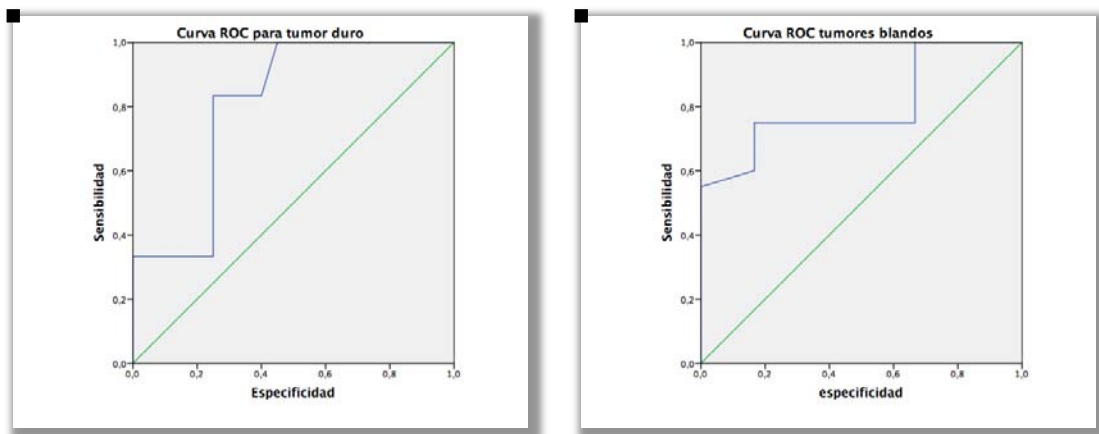
El factor de anisotropía (FA) fue significativamente mayor en tumores duros ($p=0.023$), el factor de anisotropía es directamente proporcional a la consistencia tumoral (Gráfica 13).

La media de factor de anisotropía para los tumores duros fue 0.191 (rango 0.142 – 0.247, DE 0.043), para los tumores blandos fue de 0.139 (rango de 0.001 – 0.199, DE 0.145). FA para tumores duros (punto de corte ≥ 0.166) tiene sensibilidad de 83% y especificidad de 75%. VPP 50% VPN 94% LR+ 3.32 LR- 0.22. FA para tumores blandos (punto de corte < 0.165) tiene sensibilidad de 75% y especificidad de 83%. VPP 94% VPN 50% LR+ 4.41 LR- 0.3. (Gráfica 14).

Se realiza índice tumor/pedículo cerebeloso (punto de corte < 1.8 para tumores duros) tiene sensibilidad de 83% y especificidad de 40%, VPP 29%, VPN 89%, LR + 1.38 – LR – 0.43. Índice tumor/pedículo (punto de corte > 1.5 para tumores blandos) tiene sensibilidad de 85% y especificidad de 67% VPP 89% VPN 57% LR+ 2.58 LR- 0.22, estos valores del índice tumor/pedículo cerebeloso fueron obtenidos de acuerdo a los que reportaron Smith K.A[30]. En nuestro estudio, el mejor punto de corte fue de 1.37, encontrando que el índice tumor/pedículo cerebeloso para tumores duros (< 1.37) sensibilidad 67%, especificidad 95%, VPP 80%, VPN 90%, LR+ 13.4 LN – 0.35. Índice tumor/pedículo cerebeloso para tumores blandos (≥ 1.37) sensibilidad 95% y especificidad 67%, VPP 90%, VPN 80%, LR + 2.88 LN – 0.07 (Gráfica 15).



Grafica 13. Relación la consistencia tumoral y el factor de anisotropía. A mayor consistencia tumoral encontramos un mayor factor de anisotropía. ($p= 0.023$), obsérvese que existe una tendencia no significativa entre un menor índice tumor/pedículo cerebeloso y una consistencia tumoral (dura).



Grafica 14. Curva ROC para FA en tumores blandos y duros, crosstabulations para la FA.

Prueba diagnóstica de FA para tumor duro

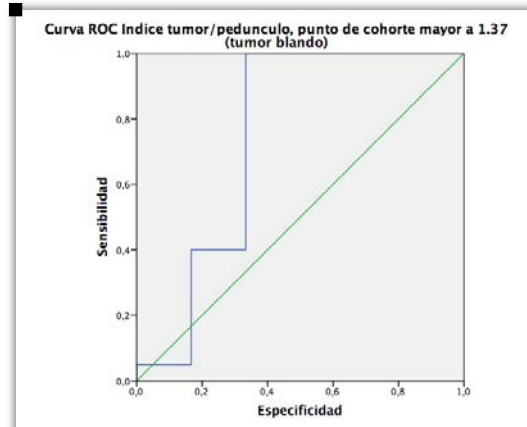
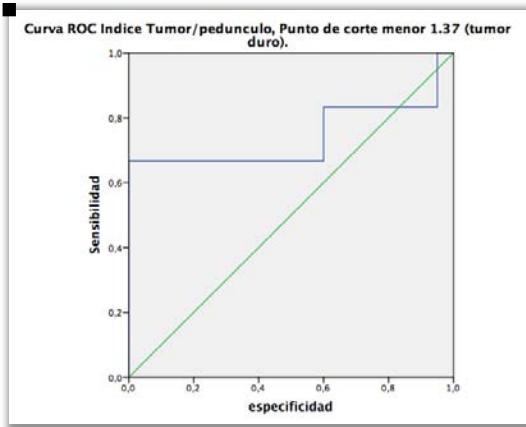
Punto de corte 0.166 * Resultado de prueba diagnóstica Crosstabulation

			Resultado de prueba diagnóstica		Total
			Positivo - duro	Negativo - blando	
Prueba diagnóstica de FA - Punto de corte 0.166	Positivo mayor o igual a .166	cuenta	5	5	10
		Resultado de prueba diagnóstica	83,3%	25,0%	38,5%
	Negativo Menor de 0.166	cuenta	1	15	16
		Resultado de prueba diagnóstica	16,7%	75,0%	61,5%
Total		cuenta	6	20	26
		Resultado de prueba diagnóstica	100,0%	100,0%	100,0%

Prueba diagnóstica de FA tumor blando

Punto de corte 0.166 * Resultado de prueba diagnóstica Crosstabulation

			Resultado de prueba diagnóstica		Total
			Positivo - blando	Negativo - duro	
Prueba diagnóstica de FA tumor blando - Punto de corte 0.166	Positivo - blando menor a .166	cuenta	15	1	16
		Resultado de prueba diagnóstica	75,0%	16,7%	61,5%
	Negativo - duro igual o mayor .166	cuenta	5	5	10
		Resultado de prueba diagnóstica	25,0%	83,3%	38,5%
Total		cuenta	20	6	26
		Resultado de prueba diagnóstica	100,0%	100,0%	100,0%



Grafica 15. Curva ROC para Índice tumor/pedúnculo cerebeloso para tumores blandos y duros (arriba), crosstabulations para índice tumor/pedúnculo cerebeloso (abajo).

Prueba diagnóstica índice tumor/pedúnculo - Punto de corte menor 1.37 duro

Resultado de prueba diagnóstica -Punto de corte 1.37 Crosstabulation

		Resultado de prueba diagnóstica		Total
		-Punto de corte 1.37		
		Positivo - duro	Negativo - blando	
Prueba diagnóstica índice tumor/pedúnculo - Punto de corte menor 1.37 duro	Positivo - Menor de 1.37	4 66,7%	1 5,0%	5 19,2%
	Resultado de prueba diagnóstica -Punto de corte 1.37			
	Negativo - Igual o mayor de 1.37	2 33,3%	19 95,0%	21 80,8%
	Resultado de prueba diagnóstica -Punto de corte 1.37			
Total		6 100,0%	20 100,0%	26 100,0%
	Resultado de prueba diagnóstica -Punto de corte 1.37			

Prueba diagnóstica índice tumor/pedúnculo - Punto de corte igual o mayor 1.37 blando * Resultado de prueba diagnóstica-

Punto de corte 1.37 Crosstabulation

			Resultado de prueba diagnóstica- Punto de corte 1.37		Total
			Positivo - blando	Negativo - duro	
Prueba diagnóstica índice tumor/pedúnculo - Punto de corte igual o mayor 1.37 blando	Positivo - igual o Mayor de 1.37	Resultado de prueba diagnóstica- Punto de corte 1.37	19 95,0%	2 33,3%	21 80,8%
	Negativo - Menor de 1.37	Resultado de prueba diagnóstica- Punto de corte 1.37	1 5,0%	4 66,7%	5 19,2%
Total			20 100,0%	6 100,0%	26 100,0%

Posterior a realizar estudio histopatológico con inmuno histoquímica, se reporta fibrosis capsular nulo en 7.7%, leve (<25%) 57.7%, moderado (25-50%) 30.8%, severo (3.8%); vasos gruesos, nulo 15.4%, leve (<25%) 53.8%, moderado (25-50%) 30.8% (Ver figura 2).

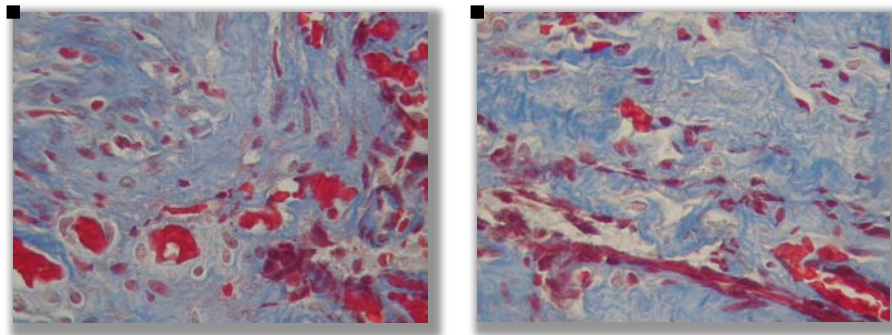


Figura 4. Se observa hemorragia que se hace mas evidente la hemorragia y vasos congestivos. Microfotografía 40x.

Fibrosis perivascular nulo 11.5%, leve (<25%) 53.8%, moderado (25-50%) 34.6% (Ver figura 2); necrosis, nulo 38.5%, leve (<25%) 26.9%, moderado (25-50%) 19.2%, severo (>50%) 15.4%; hemosiderina, nulo 34.6%, leve (<25%) 15.4%, severo (>50%) 50%; colágena densa, nulo 23.1%, leve (<25%) 46.2%, moderado (25-50%) 26.9%, severo (>50%) 3.8%; colágena fibrilar, nulo 19.2%, leve (<25%) 53.8%, moderado (25-50%) 23.1%, severo (>50%) 3.8 (Ver figura 3).

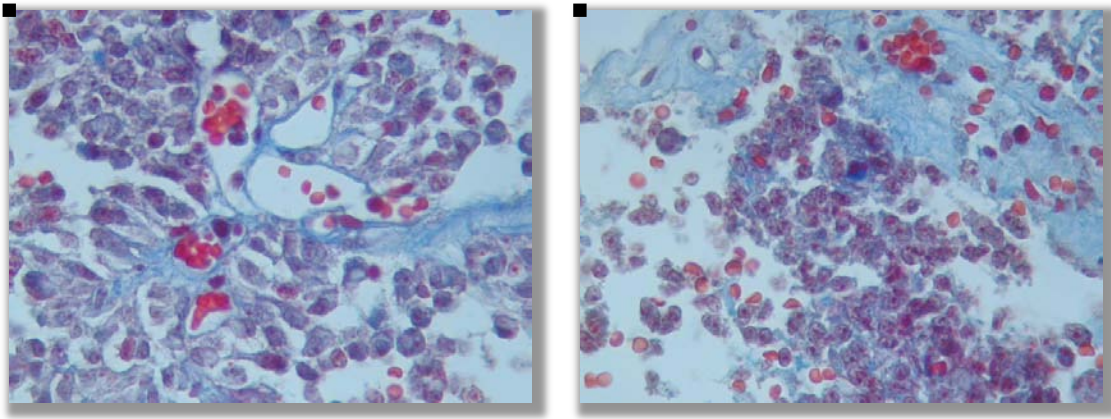


Figura 5. (A)Fibrosis variable, con un reticulado fino con predominio perivascular llegando a formar fibrosis variable (B)estromal intratumoral.

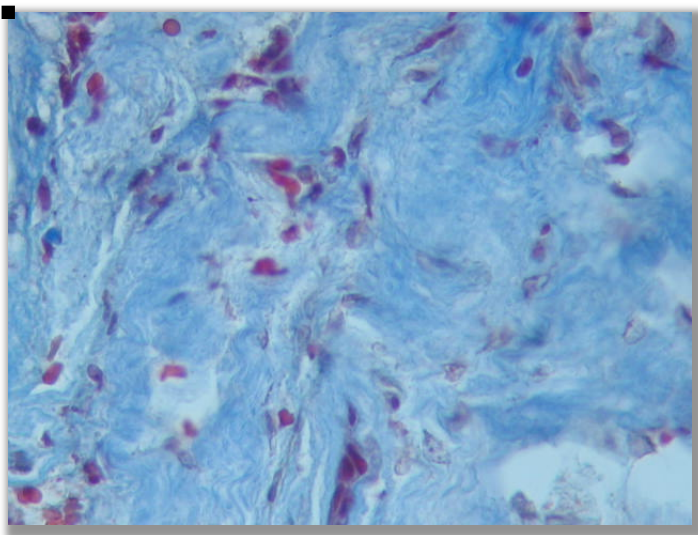


Figura 6.
Acercamiento de la fibrosis mostrando un aspecto fibrilar difuso denso de la colagena. Microfotografía 40x.

Colágena vacuolada, nula 50%, leve (<25%) 30.8%, moderado (25-50%) 15.4%, severo (>50%) 3.8%; atipias celulares, nulo 53.8%, leve (<25%) 42.3%, moderado (25-50%) 3.8%. Fibrosis intersticial, nulo 15.4%, leve (25%) 57.7%, moderado (25-50%) 26.9%; colágena IV, minimo/negativo 15.4%, leve (<25%) 57.7%, moderado (25-50%) 26.9% (Ver figura 4).

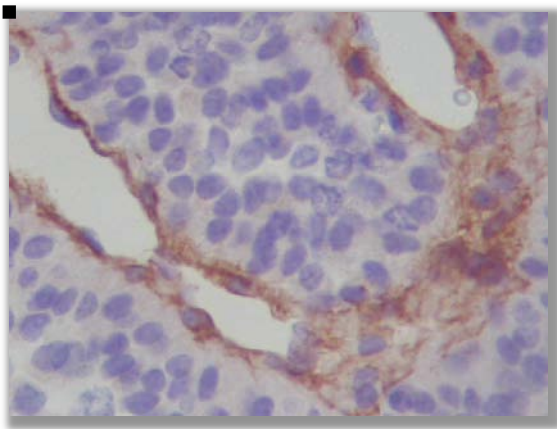


Figura 7. Muestra inmunohistoquímica para antígeno para colágena IV, mostrándose en la pared de los vasos sanguíneos.

En inmuno histoquímica del Ki-67, se reporto el numero de núcleos reactivos al antígeno, 4 células reactivas en el 3.8%, 5 células reactivas en 26.9%, 7 células reactivas en 26.7%, 8 células reactivas 23.1%, 9 células reactivas en el 15.4% y 10 células reactivas en el 3.8% (Ver figura 5).

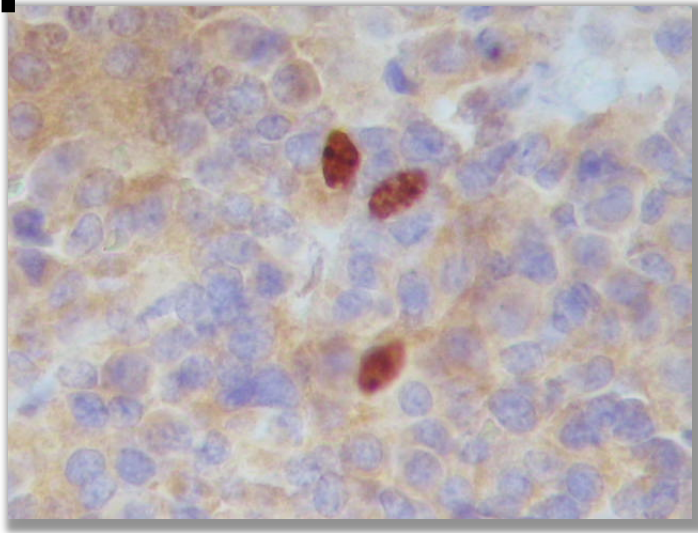


Figura 8. Muestra expresion del Ki-67, observando celulas intensamente positivas café marron en el adenoma hipofisiario.

La consistencia tumor, el factor de anisotropía, relación del índice del tumor/pedúnculo cerebeloso, no tuvieron significancia estadísticamente, fibrosis capsular ($p= 0.35$), fibrosis perivascular ($p=0.58$), fibrosis intersticial ($p=0.81$), hemosiderina ($p=0.68$), colágena densa ($p=0.32$), colágena fibrilar (0.71), colágena vacuolada ($p=0.84$), Ki-67 ($p=0.77$), colágena IV ($p=0.81$) y vimentina ($p=0.81$).

Discusión:

El presente estudio presenta una serie de 26 pacientes diagnosticados con adenoma hipofisario no funcional en el Instituto Nacional de Neurología y Neurocirugía “Manuel Velasco Suarez”, con una incidencia mayor en hombres (69.2%), mujeres (30.8%), con una relación de 2.25:1(hombre/mujer), la edad media fue de 50.5, con un mínimo de 25 años y un máximo de 82 años, en relación al estudio mexicano de Guinto-Balazar et al[11] donde existió discreta predominancia en el sexo femenino (59.8%) con promedio de edad de 42.3 años (con una rango de 16-85 años), existe una diferencia en relación a la presentación de la enfermedad por sexo, en el estudio presente encontramos una mayor predilección por el sexo masculino en un 69.2%/42.3%, la edad media fue de 50.5 / 42.3, probablemente sea resultado a la muestra pequeña 26 pacientes contra 480.

Naganuma et al[29] menciona que los adenomas hipofisarios fibrosos son mas difíciles de resear y estima una incidencia que va del 5% - 13.5%, dichos adenomas generalmente son difíciles de lograr una resección total en un tiempo quirúrgico especialmente en adenomas de gran tamaño, requiriendo 2 tiempos quirúrgicos. En la presente serie encontramos una incidencia de 23.1% de tumor con consistencia dura.

Ortega-Porcayo et al [44] reporto la consistencia tumoral de los meningiomas, ellos realizaron pruebas reológicas mecánicas en cortes macroscópicos del tumor extirpado obteniendo valores objetivos de la consistencia tumoral, en nuestro caso no fue posible

realizar dicho estudio debido a que la cantidad de muestra patológica era pequeña y no se prestaba para reproducir dichas pruebas.

Cappabianca[45] et al reporta en una serie 146 pacientes las principales complicaciones en los abordajes endonasales endoscópicos de las lesiones selares (adenomas hipofisarios) insuficiencia pituitaria anterior en un 13.6%, diabetes insípida 3.42%, fistula de liquido cefalorraquídeo 2.05%, lesión carotidea 0.68%, neuropatía craneal 0.68% y muerte 0.68%; en el presente estudio las complicaciones de la muestra de 26 pacientes fueron: Panhipopituitarismo en 23.1%, muerte 11.5%, hematoma de lecho quirúrgico 7.7%, fistula de liquido cefalorraquídeo 7.7%, diabetes insípida transitoria 3.8% y permanente en 3.8%. Estos valores son desproporcionados y no se pueden comparar con la serie del Cappabianca et al debido a la desproporción de la muestra estudiada 146 pacientes contra 26 del presente estudio, además de que solo el 73.1% de los pacientes de este estudio fueron tratados por vía endonasal endoscópico. Además, en el este estudio el 15.4% de los pacientes, al finalizar el seguimiento se encontraban en un Karnofsky ≤ 70 , el cual se asocio con un mayor grado de estadificación de Hardy-Vezina ($p= 0.009$) y a un mayor sangrado transquirurgico ($p=0.014$).

Delapiazza et al[40] reporto su serie de casos de 80 pacientes a largo plazo en el tratamiento de los macro adenomas hipofisarios no funcionales, encontrando que los principales síntomas que presentaron los pacientes fueron disminución de la agudeza visual (31%), endocrinopatía (20%), hallazgo incidental (17.5%), cefalea (16%). El promedio del volumen tumoral $<10 \text{ cm}^3$ (73%), $>10 \text{ cm}^3$ (27%), de estos pacientes el 21% presentaba

invasión al seno cavernoso. En relación al grado de resección, se logro una resección total en el 71%, subtotal 29% (>90% (48%), 80-90% (17%), 50-80% (26%) y <50% (9%)). En el presente estudio, muestra que los principales síntomas fueron: disminución de la agudeza visual en el 50%, síndrome quiasmático 26.9%, cefalea en 23.1%. El volumen tumoral promedio pre quirúrgico 26.32 cm³, rango: 7-124 cm³, el 53.8% se presentó residual tumor posterior al tratamiento quirúrgico de estos, el 23.1% fue en la región selar-supraselar, el 30.8% en el seno cavernoso.

Smith K.A. et al[30] observo que la relación tumor/pedúnculo cerebeloso sirve como una herramienta para predecir la consistencia dura de los adenomas hipofisarios, los tumores blandos tuvieron un índice tumor/pedúnculo cerebeloso >1.5 (*sensibilidad 100%; especificidad 66.7%*), tumores duros fueron asociados a un índice tumor/pedúnculo cerebeloso <1.8 (*sensibilidad 100%, especificidad 42.9%*). En este artículo, reproducimos el método de Smith K.A et al [30], encontrando índice tumor/pedúnculo (punto de corte menor a 1.8 para tumores duros) tiene *sensibilidad de 83% y especificad de 40%* VPP 29% VPN 89% LR+ 1.38 LR- 0.43. Índice tumor/pedúnculo (punto de corte mayor 1.5 para tumores blandos) tiene *sensibilidad de 85% y especificad de 67%* VPP 89% VPN 57% LR+ 2.58 LR- 0.22. Por lo tanto, encontramos que si calculamos el punto de corte de 1.37 obtenemos buena sensibilidad y especificidad con VPP muy altos lo que indica que es una buena prueba, sin embargo, los valores propuestos por ellos no pudimos reproducirlos, aunque para blandos llegamos con su punto de corte a 89% de VPP para tumores blandos. A pesar del alto VPP no hubo diferencia significativa entre la consistencia y el índice tumor/pontino, en nuestro estudio.

La prueba del índice tumor/pedunculo cerebeloso, es una buena prueba con alto VPP para predecir un tumor blando, sin embargo no existió diferencia significativa y no pudimos reproducir los VPP y VPN previamente publicados.

El VPP de FA para tumores blandos fue de 94% en comparación con 50% para tumores duros, esto se explica porque los tumores blandos tiene una mayor prevalencia en esta serie. Sin embargo el cociente de probabilidad para tumores duros fue de 3.32, es decir si obtenemos un FA mayor de 0.166 observaremos tres veces mas probabilidad de operar un tumor duro.

Para nuestro conocimiento este es el primer estudio que se utiliza la fracción de anisotropía para la predicción de la consistencia tumoral, teniendo significancia estadística ($P= 0.023$), en nuestro estudio no encontramos correlación entre los mapas de ADC.

Conclusión:

En este estudio el factor de anisotropía predice la consistencia tumoral de los adenomas para tumores duros, con una sensibilidad 83% y especificidad 75%, para los tumores blandos sensibilidad 75% y especificidad 83%.

El punto de corte para el índice tumor/tumor pedúnculo cerebeloso en nuestro estudio con mejor significancia estadísticamente fue 1.37. Para los tumores duros (< 1.37) presenta una sensibilidad 67%, especificidad 95. Índice tumor/pedunculo cerebeloso para tumores blandos (≥ 1.37) sensibilidad 95% y especificidad 67%, VPP 90%, VPN 80%, LR + 2.88 LN - 0.07. La mayor limitante de los valores predictivos es que dependen de la prevalencia, eso explica que los valores mas altos predictivos positivos tanto de FA, como de índice tumor/pedunculo cerebeloso sean para tumores blandos, ya que son más frecuentes en nuestra serie.

La consistencia tumoral no se asocia al pronóstico funcional, clínico y a la histopatología de los pacientes en este estudio.

No observamos una relación significativa entre el índice y la consistencia.

El presente estudio puede ser de gran ayuda para el cirujano para realizar una planeación pre quirúrgica en la selección del abordaje y el uso de dispositivos para ofrecer una resección completa y segura para el paciente, dependiendo de la consistencia tumoral del adenoma hipofisario.

Las principales limitaciones de este estudio:

- No fue posible realizar pruebas reológicas de las muestras de patología debido al tamaño y naturaleza del tumor al ser resecado.
- Se presenta sesgo al evaluar la consistencia tumoral por parte del grupo de cirujanos, dado que dicha evaluación es subjetiva y se presenta una variabilidad entre los evaluadores.
- La muestra evaluada debe ser aumentada para aumentar la prevalencia de los tumores reportados como duros con el fin de aumentar el valor predictivo positivo al realizar la FA y el índice tumor/pedúnculo cerebeloso.

Bibliografia

1. Cappabianca, P. and E. de Divitiis, *Back to the Egyptians: neurosurgery via the nose. A five-thousand year history and the recent contribution of the endoscope*. Neurosurg Rev, 2007. **30**(1): p. 1-7; discussion 7.
2. Artico, M., et al., *The contribution of Davide Giordano (1864-1954) to pituitary surgery: the translabellar-nasal approach*. Neurosurgery, 1998. **42**(4): p. 909-11; discussion 911-2.
3. Grosvenor, A.E. and E.R. Laws, *The evolution of extracranial approaches to the pituitary and anterior skull base*. Pituitary, 2008. **11**(4): p. 337-45.
4. Lindholm, J., *A century of pituitary surgery: Schloffer's legacy*. Neurosurgery, 2007. **61**(4): p. 865-7; discussion 867-8.
5. Jane, J.A., Jr., et al., *Perspectives on endoscopic transsphenoidal surgery*. Neurosurg Focus, 2005. **19**(6): p. E2.
6. Hardy, J., *[History of pituitary surgery]*. Neurochirurgie, 2010. **56**(4): p. 358-62.
7. Dubourg, J., E. Jouanneau, and M. Messerer, *Pituitary surgery: legacies from the past*. Acta Neurochir (Wien), 2011. **153**(12): p. 2397-402.
8. Kovacs, K., et al., *The World Health Organization classification of adenohypophysial neoplasms. A proposed five-tier scheme*. Cancer, 1996. **78**(3): p. 502-10.
9. Theodoros, D., et al., *Pituitary adenomas: historical perspective, surgical management and future directions*. CNS Oncol, 2015. **4**(6): p. 411-29.
10. Asa, S.L. and S. Ezzat, *The cytogenesis and pathogenesis of pituitary adenomas*. Endocr Rev, 1998. **19**(6): p. 798-827.
11. Guinto-Balanzar, G., et al., *[Hypophyseal macroadenomas. A neurosurgical challenge]*. Cir Cir, 2003. **71**(5): p. 350-8.
12. Al-Brahim, N.Y. and S.L. Asa, *My approach to pathology of the pituitary gland*. J Clin Pathol, 2006. **59**(12): p. 1245-53.
13. Asa, S.L., et al., *Cell type-specific expression of the pituitary transcription activator pit-1 in the human pituitary and pituitary adenomas*. J Clin Endocrinol Metab, 1993. **77**(5): p. 1275-80.
14. Lamolet, B., et al., *A pituitary cell-restricted T box factor, Tpit, activates POMC transcription in cooperation with Pitx homeoproteins*. Cell, 2001. **104**(6): p. 849-59.
15. Lamonerie, T., et al., *Ptx1, a bicoid-related homeo box transcription factor involved in transcription of the pro-opiomelanocortin gene*. Genes Dev, 1996. **10**(10): p. 1284-95.
16. Poulin, G., B. Turgeon, and J. Drouin, *NeuroD1/beta2 contributes to cell-specific transcription of the proopiomelanocortin gene*. Mol Cell Biol, 1997. **17**(11): p. 6673-82.
17. Gill, G.N., et al., *Role of intrinsic protein tyrosine kinase in function and metabolism of the epidermal growth factor receptor*. Cold Spring Harb Symp Quant Biol, 1988. **53 Pt 1**: p. 467-76.
18. Day, R.N., et al., *Both Pit-1 and the estrogen receptor are required for estrogen responsiveness of the rat prolactin gene*. Mol Endocrinol, 1990. **4**(12): p. 1964-71.
19. Drolet, D.W., et al., *TEF, a transcription factor expressed specifically in the anterior pituitary during embryogenesis, defines a new class of leucine zipper proteins*. Genes Dev, 1991. **5**(10): p. 1739-53.
20. Scully, K.M. and M.G. Rosenfeld, *Pituitary development: regulatory codes in mammalian organogenesis*. Science, 2002. **295**(5563): p. 2231-5.
21. Frawley, L.S. and F.R. Boockfor, *Mammosomatotropes: presence and functions in normal and neoplastic pituitary tissue*. Endocr Rev, 1991. **12**(4): p. 337-55.

22. Kontogeorgos, G., *Predictive markers of pituitary adenoma behavior*. Neuroendocrinology, 2006. **83**(3-4): p. 179-88.
23. Fahllbusch, R., J. Honegger, and M. Buchfelder, *Surgical management of acromegaly*. Endocrinol Metab Clin North Am, 1992. **21**(3): p. 669-92.
24. Thapar, K., et al., *Proliferative activity and invasiveness among pituitary adenomas and carcinomas: an analysis using the MIB-1 antibody*. Neurosurgery, 1996. **38**(1): p. 99-106; discussion 106-7.
25. Gerdes, J., et al., *Immunohistological detection of tumour growth fraction (Ki-67 antigen) in formalin-fixed and routinely processed tissues*. J Pathol, 1992. **168**(1): p. 85-6.
26. Vidal, S., et al., *Ultrastructural features of apoptosis in human pituitary adenomas*. Ultrastruct Pathol, 2001. **25**(2): p. 85-92.
27. Kontogeorgos, G., et al., *Morphologic changes of prolactin-producing pituitary adenomas after short treatment with dopamine agonists*. Acta Neuropathol, 2006. **111**(1): p. 46-52.
28. Pierallini, A., et al., *Pituitary macroadenomas: preoperative evaluation of consistency with diffusion-weighted MR imaging--initial experience*. Radiology, 2006. **239**(1): p. 223-31.
29. Naganuma, H., E. Satoh, and H. Nukui, *Technical considerations of transsphenoidal removal of fibrous pituitary adenomas and evaluation of collagen content and subtype in the adenomas*. Neurol Med Chir (Tokyo), 2002. **42**(5): p. 202-12; discussion 213.
30. Smith, K.A., J.D. Leever, and R.B. Chamoun, *Prediction of Consistency of Pituitary Adenomas by Magnetic Resonance Imaging*. J Neurol Surg B Skull Base, 2015. **76**(5): p. 340-3.
31. Iuchi, T., et al., *MRI prediction of fibrous pituitary adenomas*. Acta Neurochir (Wien), 1998. **140**(8): p. 779-86.
32. Bahuleyan, B., et al., *To assess the ability of MRI to predict consistency of pituitary macroadenomas*. Br J Neurosurg, 2006. **20**(5): p. 324-6.
33. Hagiwara, A., et al., *Comparison of growth hormone-producing and non-growth hormone-producing pituitary adenomas: imaging characteristics and pathologic correlation*. Radiology, 2003. **228**(2): p. 533-8.
34. Suzuki, C., et al., *Apparent diffusion coefficient of pituitary macroadenoma evaluated with line-scan diffusion-weighted imaging*. J Neuroradiol, 2007. **34**(4): p. 228-35.
35. Abe, T., et al., *Staged transsphenoidal surgery for fibrous nonfunctioning pituitary adenomas with suprasellar extension*. Neurol Med Chir (Tokyo), 1997. **37**(11): p. 830-5; discussion 835-7.
36. Saito, K., et al., *The transsphenoidal removal of nonfunctioning pituitary adenomas with suprasellar extensions: the open sella method and intentionally staged operation*. Neurosurgery, 1995. **36**(4): p. 668-75; discussion 675-6.
37. Snow, R.B., et al., *Craniotomy versus transsphenoidal excision of large pituitary tumors: the usefulness of magnetic resonance imaging in guiding the operative approach*. Neurosurgery, 1986. **19**(1): p. 59-64.
38. Fujiwara, K., H. Ikeda, and T. Yoshimoto, *Immunohistochemical demonstration of TGF-beta-receptor type II in human pituitary adenomas*. Acta Histochem, 1995. **97**(4): p. 445-54.
39. Varga, J., J. Rosenbloom, and S.A. Jimenez, *Transforming growth factor beta (TGF beta) causes a persistent increase in steady-state amounts of type I and type III collagen and fibronectin mRNAs in normal human dermal fibroblasts*. Biochem J, 1987. **247**(3): p. 597-604.

40. Dallapiazza, R.F. and J.A. Jane, Jr., *Outcomes of endoscopic transsphenoidal pituitary surgery*. *Endocrinol Metab Clin North Am*, 2015. **44**(1): p. 105-15.
41. Jankowski, R., et al., *Endoscopic pituitary tumor surgery*. *Laryngoscope*, 1992. **102**(2): p. 198-202.
42. Solari, D., et al., *Advances in trans-sphenoidal pituitary surgery*. *Panminerva Med*, 2012. **54**(4): p. 271-6.
43. Dehdashti, A.R., et al., *Pure endoscopic endonasal approach for pituitary adenomas: early surgical results in 200 patients and comparison with previous microsurgical series*. *Neurosurgery*, 2008. **62**(5): p. 1006-15; discussion 1015-7.
44. Ortega-Porcayo, L.A., et al., *Prediction of Mechanical Properties and Subjective Consistency of Meningiomas Using T1-T2 Assessment Versus Fractional Anisotropy*. *World Neurosurg*, 2015. **84**(6): p. 1691-8.
45. Cappabianca, P., et al., *Surgical complications associated with the endoscopic endonasal transsphenoidal approach for pituitary adenomas*. *J Neurosurg*, 2002. **97**(2): p. 293-8.