



UNIVERSIDAD NACIONAL AUTÓNOMA DE MÉXICO



FACULTAD DE ODONTOLOGÍA

MORFOLOGÍA DE CÁMARA PULPAR, CONDUCTOS
RADICULARES Y ÁPICE DE PREMOLARES
INFERIORES USANDO CBCT.

TESINA

QUE PARA OBTENER EL TÍTULO DE

CIRUJANA DENTISTA

P R E S E N T A:

ELIZABETH MANUELITA CANO ORGANISTA

TUTORA: Mtra. FELÍCITAS GABRIELA FUENTES MORA

ASESORA: Esp. GRISSEL BERENICE LÓPEZ LÓPEZ

MÉXICO, D.F.

2016



Universidad Nacional
Autónoma de México

Dirección General de Bibliotecas de la UNAM

Biblioteca Central



UNAM – Dirección General de Bibliotecas
Tesis Digitales
Restricciones de uso

DERECHOS RESERVADOS ©
PROHIBIDA SU REPRODUCCIÓN TOTAL O PARCIAL

Todo el material contenido en esta tesis esta protegido por la Ley Federal del Derecho de Autor (LFDA) de los Estados Unidos Mexicanos (México).

El uso de imágenes, fragmentos de videos, y demás material que sea objeto de protección de los derechos de autor, será exclusivamente para fines educativos e informativos y deberá citar la fuente donde la obtuvo mencionando el autor o autores. Cualquier uso distinto como el lucro, reproducción, edición o modificación, será perseguido y sancionado por el respectivo titular de los Derechos de Autor.



Antes que nada doy gracias a Dios, “ser” maravilloso que me dio la fuerza y fe para creer lo que parecía imposible terminar se puede lograr, por haberme dado la vida, capacidad, valentía y fortaleza para que este sueño se hiciera realidad.

Gracias Dios por tener la tan buena experiencia de estudiar en la Universidad Nacional Autónoma de México, Facultad de Odontología (mi Alma mater).

Gracias A CADA MAESTRO por la construcción integral de mi formación, al brindarme su apoyo y transmitir sus conocimientos para seguir adelante día a día, en especial a la Dra. Viridiana Angulo Loustalot y la Dra. Adriana de la Cruz Velázquez. ¡Gracias infinitas!

Quiero brindar mi agradecimiento a la Dra. Felicitas Gabriela Fuentes Mora, ya que en la realización de la presente tesina me brindo su tiempo y dedicación, ha sido mi mano derecha y me ha guiado en este proceso, es cierto no ha sido nada fácil y gran parte del desarrollo de este trabajo se lo debo a usted. ¡Que Dios la bendiga!

Gracias a mi madre, por ser el pilar más importante en mi vida, por demostrarme siempre su cariño y apoyo incondicional, por su esfuerzo para que mi proyecto se haga realidad, por darme lo que aún no posee para que yo salga adelante, la amo con toda el alma y espero que se sienta orgullosa de mí.

A mi padre Florencio Cano Rojas, que a pesar de nuestra distancia física, siento que está conmigo siempre, aunque nos faltaron muchas cosas por vivir juntos, sé que este momento hubiera sido tan especial para usted como para mí, hizo lo que estuvo a su alcance para que saliera adelante, gracias



por aquellas correcciones y consejos que en el momento no las entendía pero que hoy veo los resultados. A los dos gracias por su comprensión, amor, ayuda en los momentos difíciles y por darme los recursos necesarios para estudiar, porque me han dado todo lo que soy como persona, mis valores, mis principios, mi carácter, mi empeño, mi perseverancia y mi coraje para conseguir mis metas.

A mi tía Yolanda por su cariño incondicional, por compartir momentos significativos conmigo y por siempre estar dispuesta a escucharme y ayudarme en cualquier momento, la quiero mucho tía.

Gracias a Israel López Vidales por el amor sincero y el apoyo incondicional que siempre me has ofrecido, por estar en los momentos buenos y en los más difíciles, gracias por alentarme cada vez que yo quería desistir.

A mis hermanos Arturo y Miguel quienes con sus palabras de aliento no me dejaban caer para que siguiera adelante, perseverando mis ideales, a mi hermano Florencio que siempre ha estado junto a mí brindándome su apoyo, muchas veces poniéndose en el papel de padre, gracias hermano.

Agradezco a la Dra. Arcelia F. Meléndez Ocampo por brindarme su tiempo y dedicación para realizar este proyecto, y por las asesorías de la Dra. Grissel Berenice López López.

A mis amigos gracias por dejarme compartir esta etapa su lado, el tiempo en la Universidad no hubiera sido igual sin ustedes, se cierra un capítulo de nuestra vida pero quedan muchos por escribir...

“POR MI RAZA HABLARÁ EL ESPÍRITU”



ÍNDICE

	Página
1. INTRODUCCIÓN	6
2. ANTECEDENTES	9
2.1. TOMOGRAFÍA COMPUTARIZADA	17
2.1.1 Ventajas	17
2.1.2 Desventajas	18
2.2 MICROTOMOGRAFÍA	18
2.3. TOMOGRAFÍA COMPUTARIZADA DE HAZ CÓNICO. (CBCT)	20
2.3.1 Generalidades	21
2.3.2 Tipos de equipos CBCT	24
2.3.3 Dosis radiológica de CBCT	26
2.3.4 Limitaciones de CBCT	28
2.4 USOS DE CBCT EN ENDODONCIA	29
2.4.1 Lesiones periapicales	29
2.4.2 Anatomía de sistema de conductos radiculares	31
2.4.3 Fracturas radiculares	32
2.4.4 Reabsorción radicular	33
2.5 MORFOLOGÍA DE CAVIDAD PULPAR	36
2.5.1 Cámara pulpar	37
2.5.2 Sistema de conductos radiculares.	38
2.5.2.1 Sistemas de clasificación de la morfología del conducto	42
2.5.2.2 CLASIFICACIÓN DE ÁLVAREZ	42
2.5.2.3 CLASIFICACIÓN DE WEINE	43
2.5.2.4 CLASIFICACIÓN DE VERTUCCI	44
2.5.3 Ápice radicular	46
2.5.4 Premolares inferiores	48
2.5.4.1 Primer premolar inferior	49



2.5.4.1.1	Cámara pulpar	51
2.5.4.1.2	Sistema de conductos radiculares	52
2.5.4.1.3	Variaciones y anomalías	57
2.5.4.2	Segundo premolar inferior	61
2.5.4.2.1	Cámara pulpar	62
2.5.4.2.2	Sistema de conductos radiculares	62
2.5.4.2.3	Variaciones y anomalías	65
2.6	Diafanización	69
3.	PLANTEAMIENTO DEL PROBLEMA	71
4.	JUSTIFICACIÓN	71
5.	OBJETIVOS	72
5.1	Objetivos general	72
5.2	Objetivos específicos	72
6.	METODOLOGÍA	73
6.1	Materiales y método	73
6.2	Tipo de estudio	76
6.3	Población de estudio	76
6.4	Muestra	76
6.5	Criterios de inclusión	76
6.6	Variables de estudio	76
7.	RESULTADOS	77
8.	CONCLUSIONES	93
9.	REFERENCIAS BIBLIOGRÁFICAS	95



1. INTRODUCCIÓN

Los estudios relacionados con la morfología de cámara pulpar, sistema de conductos radiculares y ápice de premolares inferiores muestran la complejidad de sus variaciones anatómicas y derivaciones, las cuales son fundamentales conocer durante la preparación, limpieza y desinfección del tratamiento endodóntico.

Egland y Vertucci reportan que los primeros y segundos premolares inferiores, presentan una raíz en el (73.5%), dos conductos con un foramen en el 6.5%, dos conductos y 2 forámenes en el 19% y 3 conductos en el 0.5%.

Terry Farniks reportó un caso clínico de un segundo premolar inferior con cuatro sistemas de conductos radiculares (S.C. R). Estos se pueden dividir a diferentes niveles radiculares, y pueden presentar problemas en su localización, conformación y obturación.

Los métodos empleados para el estudio de la anatomía interna van desde cortes transversales, longitudinales, diafanización (con tinta china), desmineralización en ácido nítrico, la deshidratación en alcohol y solución de metilsalicato, permite que los dientes se transparenten y se puedan observar sus principales derivaciones como lo son conductos laterales, accesorios, deltas apicales e interconductos.

Los exámenes radiográficos (2D) presentan limitaciones ya que ofrecen solo dos dimensiones. Sin embargo, Sikri en 1994 empleó este método utilizando dos proyecciones (bucal-lingual y mesio-distalmente) seccionó primeros premolares inferiores en forma transversal en tres puntos diferentes



y reporto la incidencia del 10% de conductos en C en una población Turca. Utilizando el mismo método Lu y col. señalan la incidencia del 18% de conductos en C a 3 mm y 6 mm del ápice en una población asiática.

La tomografía convencional es un procedimiento diagnóstico no invasivo que utiliza la combinación de cortes radiográficos y tecnología computarizada para obtener imágenes de cortes transversales del cuerpo tanto horizontales como verticales, posteriormente una computadora reúne todas las imágenes y las transforma en una sola.

La microtomografía computarizada también ofrece una técnica no invasiva y permite la evaluación tridimensional del sistema de conductos radiculares (S.C.R) y su complejidad, tanto cualitativa y cuantitativa de los especímenes, conservándolos intactos sin destruirlos, con un alto grado de definición y precisión su desventaja es su alto costo.

La tomografía computarizada de haz cónico, por sus siglas en inglés, *Cone Beam Tomography Computed* (CBCT) y el visor Mimics® permiten la visualización tridimensional de imágenes de alta resolución de la anatomía interna de la cámara pulpar y del (S.C.R) con gran definición y detalle, proporciona mediciones e imágenes a color mesio-distal y vestíbulo-lingual de todos los grupos de dientes como los primeros y segundos premolares mandibulares, donde se puede observar sus cuernos pulpares, piso, longitud y profundidad de los mismos, diámetro de los sistemas de conductos radiculares en sus diferentes tercios cervical, medio y apical .

La CBCT tiene aplicación como herramienta diagnóstica en endodoncia en fracturas radiculares, reabsorciones internas, fractura de instrumentos, número de raíces, sistemas de conductos radiculares, perforaciones y cirugía periapical.



En odontología la CBCT se emplea en implantología, en la evaluación de patologías, lesiones periodontales (defectos óseos) y cirugía maxilofacial (dientes retenidos). También permite el análisis de la anatomía condilar.

La utilización de la tomografía de cono único se fundamenta en la necesidad de entender que estamos frente a un sistema de conductos radiculares y sus derivaciones Siqueira y Estrella, indican que el objetivo fundamental es eliminar mediante la preparación biomecánica y soluciones irrigadoras la dentina contaminada, bacterias sus productos (endotoxinas) que son capaces de activar citocinas 1,6, prostaglandinas E2, principalmente y con ello generar un proceso inflamatorio que se caracteriza por la presencia signos y síntomas en los pacientes. Los avances tecnológicos nos acercan a un mejor conocimiento de la anatomía interna y con ello a mejores competencias clínicas, diagnósticos y tratamientos en beneficio de la salud del paciente.



2. ANTECEDENTES

Las aportaciones de trabajos realizados en endodoncia para el estudio de la anatomía interna y sus variaciones ha tenido avances tecnológicos sorprendentes que nos permiten conocer estructuras anatómicas que antes no podíamos identificar, la CBCT es un ejemplo representativo de esto.

El estudio de la radiología se inicia con los hallazgos de Plinio (900 a. C.) quien descubre efectos del magnetismo, utilizaba la potencia de un imán con ambos sexos determinó que las fuerzas magnéticas eran mayores en los hombres que en las mujeres.

En el año de 1663, se construyó la primera máquina de producción de electricidad, por Otto Von Guericke, consistía en una bola de azufre la cual giraba manualmente provocando la repulsión de objetos, además de la presencia de luz que nunca antes se había descrito.

No obstante, los estudios que dieron origen al descubrimiento de los rayos X, nacieron aproximadamente en el siglo XVII con el estudio del magnetismo y la electricidad, de tal manera que en 1785, Guillermo Morgan (1750-1833) realizó una serie de experimentos al formar un vacío hirviendo mercurio dentro de un barómetro de Torricelli, donde no se podía pasar a través de este vacío. ¹(Fig.1)

En 1895 el físico alemán Wilhelm Conrad Röntgen observó un fenómeno muy curioso con descargas eléctricas, al interior de un tubo de vidrio, manifestando que ante la ausencia de aire, no existe la posibilidad de paso de alguna descarga eléctrica, pero al ingresar una pequeña cantidad de aire

al tubo, provocaba una luz verdosa, a la cual llamó rayos X, al desconocer el origen de la misma.² (Fig.2)



Fig. 1 Guillermo Morgan y su barómetro de Torriceli.
(Fuente: <http://radiomizraim.blogspot.mx>)

Al primitivo tubo de crookes luego lo sustituyó el llamado tubo de Coolidge en el que el vacío es total. Dentro de él los electrones liberados por un cátodo golpean contra un obstáculo pudiendo ser una placa de tungsteno produciendo una temperatura de varios millones de grados además de la radiación.³




Fig. 2 Wilhelm Conrad Röntgen y su experimento "sobre la nueva luz"
(Fuente: <http://www.crsite.com/page5-2.html>)



En 1895 Wilhelm Conrad Röntgen practicó con las manos de su esposa, la expuso durante largo tiempo a la radiación de un tubo de Crookes y colocó debajo una placa de fotografía, el resultado una de las primeras imágenes radiológicas.⁴ (Fig. 3)

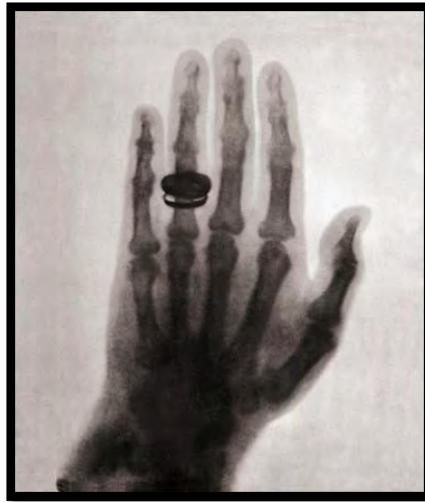

Fig. 3 La imagen radiológica de la mano de la Sra. Röntgen.
(Fuente <http://radiomizraim.blogspot.mx>)

Su popularización se extendió a otros campos como la Odontología, donde Frederic Otto Walkhoff, profesor de la universidad de Braunschweig en 1896, consiguió obtener una imagen radiológica de su molar utilizando un tiempo de exposición de 25 minutos con una placa fotográfica pequeña de vidrio envuelta en papel negro y cubierta con caucho, la cual colocó en su propia boca mientras estaba acostado en el piso, debido a la posición de la placa, la imagen mostraba partes de los dientes inferiores y superiores. (Fig.4)

En 1896 el físico Walther König, obtuvo una imagen radiológica más clara y con menor tiempo de exposición (nueve minutos).²



Fig. 4 Otto Walkhoff y la imagen radiológica de su molar.

(Fuentes: http://www.sar.org.ar/efemerides/efemerides_junio2013.html)

El descubrimiento de los rayos X se anunció en EUA en 1896, en dos años Thomas Alva Edison y su personal ya habían reproducido investigaciones de Röntgen, sin embargo, uno de sus ayudantes fue el primero en morir como resultado de los experimentos repetidos con radiación, Edison notó zonas de enrojecimientos alrededor de sus ojos, y suspendió sus estudios.

En Nuevo Orleans, el Dr. C. Edmund Kells (1864-1928) recibe el crédito por obtener la primera radiografía intraoral en abril de 1896, posteriormente adquirió el equipo eléctrico necesario para producir el voltaje, utilizando varios tubos de vidrio, dependiendo de la edad del paciente y las condiciones del clima, debido a que los tubos no estaban estandarizados. Kells colocaba la mano entre el tubo y un fluoroscopio manual, estas calibraciones requerían un tiempo considerable, lo que generó quemaduras en su piel por la radiación .que comprometieron su vida.⁵ (Fig.5)




Fig. 5 Edmund Kells
(Fuente: <http://goo.gl/TKcihS>)

Edmund Kells fue el primero en confirmar que un sistema de conductos radiculares había sido obturado.⁶

En la misma época, William Herbert Rollins construye la primera unidad dental de rayos X, la diferencia con los demás es que éste tenía una cobertura de plomo como elemento protector de la radiación a la que se sometía el paciente y el operador. Tiempo después el Dr. Fran Van Woert, fue el primer profesional en usar la película radiográfica intraoral, observándose con claridad los dientes posteriores.⁷

Los avances radiológicos se fueron desarrollando en el año de 1913, el primer tubo caliente de rayos X catódicos creado por el ingeniero William D. Coolidge, se da a conocer, construyendo un instrumento que contenía tungsteno en lugar de carbono. Él se convirtió en el director de la compañía General Electric fabricó películas intraorales con envoltura.⁸ (Fig.6) Dentro del desarrollo tecnológico radiográfico en odontología destaca el Dr. Patero Yrjö, pública la primera radiografía panorámica, utilizado un ortopantomógrafo,

basando en los estudios del Dr. Hisatugu Numata, la cual lo denominó Eiko Sairenji en el año de 1959.¹



Fig. 6 William D. Coolidge

(Fuente <http://www.crtsite.com/page5-2.html>)

En 1917, el matemático austriaco J. Radón, probó que era posible reconstruir un objeto bidimensional o tridimensional a partir de un conjunto de infinitas proyecciones. Así que, para el año 1967 M.Cormack indicó la utilización práctica de los resultados de Radón, junto con el ingeniero inglés Godfrey Hounsfield propuso la construcción del scanner EMI CT 100 (Electric and Music Industries). (Fig.7)

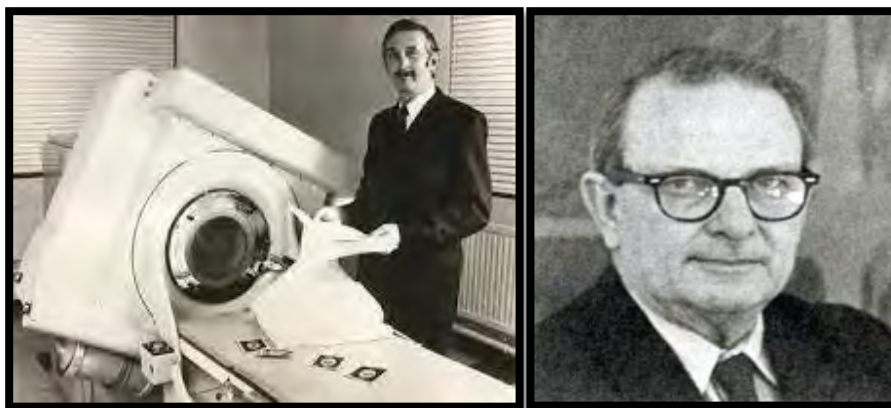


Fig.7 God Hounsfield y el tomógrafo EMI CT 1000 (izquierda), Allan M. Cormack (derecha)

(Fuentes <http://www.nndb.com/people/498/000131105/>)



Esta fue la base de la técnica para desarrollar la Tomografía Axial Computarizada, consiste en una máquina que unía el cálculo electrónico a las técnicas de Rayos X, con el fin de crear una imagen tridimensional, tomando múltiples mediciones, desde diferentes ángulos y utilizando una computadora que permitía reconstruir la imagen a partir de cientos planos superpuestos y entrecruzados. En 1972 se fabrica el primer Tomógrafo Axial, modelo Mark1 de la marca EMI, con el cual sólo se podía realizar estudios de cerebro, fue instalado en el Hospital Morley de Inglaterra⁵ (Fig.8).

En 1990 Tachibana y Matsumoto publicaron por primera vez las posibles aplicaciones de la TC en el campo de la endodoncia. Concluyeron que esta técnica diagnóstica contaba con grandes limitaciones en ésta área, como resultado del mal detalle de las imágenes y el alto costo del proceso.

Sin embargo, cinco años después, Nielsen obtuvo nuevas y mejores aplicaciones en el campo de la endodoncia.⁹




Fig.8 Tomógrafo Axial Modelo Mark 1

(http://www.scielo.org.ar/scielo.php?script=sci_arttext&pid=S185)

La tecnología de haz cónico se introdujo por primera vez en el mercado europeo en 1996 (NewTom 9000®) Estados Unidos en 2001 y México en



el 2005. Posteriormente, el 25 de octubre de 2013, durante el "Festival de la Ciencia" en Génova, Italia, los miembros originales del grupo de investigación: Attilio Tacconi, Piero Mozzo, Daniele Godi y Giordano Ronca recibieron un premio por sus aportes de la Tomografía Computarizada de Haz Cónico, invento revolucionario que en la actualidad ha cambiado la forma del diagnóstico dental.¹⁰ (Fig. 9)

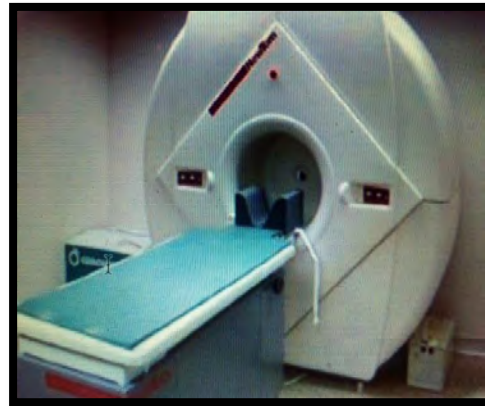

Fig.9 NewTom 900 ©. (Fuente: Taylor P. Cotton, Todd, M. Geisler, David T. Holden, Scott A. Schwartz y Willim G. Schindler. Endodontic Applications of Cone-Beam Volumen 33, Número 9, Septiembre 2007 pp.1121-1132)



2.1 TOMOGRAFÍA COMPUTARIZADA

La Tomografía Computarizada (TC) ofrece al clínico un entendimiento más profundo de la morfología real. Es un proceso radiológico y como tal, se basa en el mismo principio, ya que consiste en la emisión de un haz de rayos X a través de una fuente (tubo); que atraviesa un objeto y luego sensibiliza, una serie de detectores, que emiten una señal eléctrica la cual se convierte en digital y es procesada en una computadora.

La TC permite al clínico observar e investigar varios segmentos de las raíces y sus correspondientes reconstrucciones, ya que proporciona imágenes tridimensionales y la capacidad de mostrar cortes de un diente a cada sección.

El ingeniero Allan McLeod Cormack y Godfrey Newbold Hounsfield obtuvieron de forma compartida el Premio Nobel en recuerdo y homenaje a Hounsfield, son las unidades que definen las distintas densidades de los tejidos estudiados mediante la tomografía computarizada se denominan unidades Hounsfield.¹¹

2.1.1 Ventajas

- Gran detalle anatómico.
- Toma de densidades.
- Mediciones precisas.
- No hay factor de magnificación.
- Se pueden ver las imágenes directamente en la pantalla.
- Imagen digital que puede ser manipulada y registrada.
- Reconstrucción de estructuras anatómicas.



2.1.2 Desventajas

- Radiación ionizante.
- Artificios del movimiento por el tiempo de adquisición de la imagen.
- Se obtienen cortes axiales, los otros cortes se hacen por medio de reconstrucción.
- El tiempo del examen es largo.
- Costo alto.¹²

2.2 MICROTOMOGRAFÍA

La Microtomografía Computarizada (μ TC) es un método de diagnóstico en 3D que emplea el mismo método de exploración de la tomografía computarizada hospitalaria a pequeña escala, con una resolución muy superior. En realidad, representa la microscopía 3D en la que se forman imágenes de estructuras internas de objetos muy finas de forma no destructiva.

En 1995 Nielsen y un año más tarde Gambill, llegaron a la conclusión, de que la tomografía computarizada es un sistema que ofrece escanear los dientes antes y después de la instrumentación, lo que permite comparar la deformación que existe en los sistemas de conductos radiculares. (Fig. 10) La diferencia entre estos estudios es el tamaño de los cortes. Mientras que Gambill consigue cortes cada milímetro con la tomografía computarizada clásica, Nielsen, mediante la utilización de microtomografía computarizada obtiene cortes cada 0,0127 milímetros.



Esta nueva innovación tomográfica se logra a través del desarrollo de un nuevo hardware y software más avanzados, permitiendo así que los cambios geométricos se determinen con máximo detalle.⁹

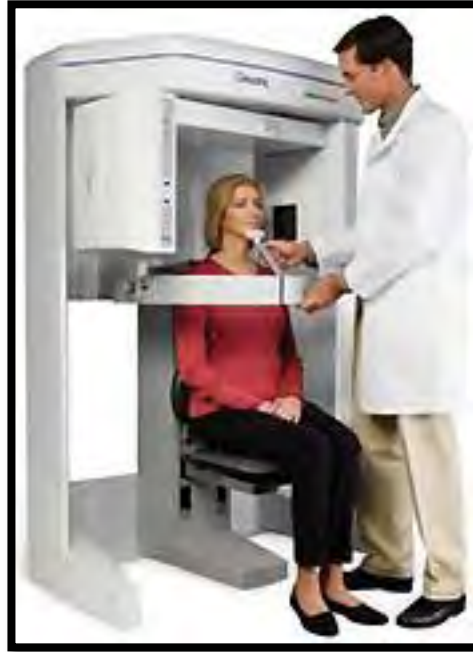

Fig. 10 Microtomógrafos que permiten mediante la captura de imágenes 3-D .
Inmediatas con el GXCB-500™, desarrollado por i-CAT® (Fuente: http://kavo.com.mx/productos_post/gendex-gxcb-500/)

El estudio mediante μ TC facilita reconstrucciones 3D a muy alta resolución de los dientes seleccionados, así como múltiples cortes axiales con máximo detalle, permitiendo la posibilidad de evaluar el número y morfología del sistema de conductos radiculares de muestras representativas y con morfologías en algunas de ellas altamente complejas, representado una gran limitación actualmente su alto costo económico.¹⁰ (Fig.11)

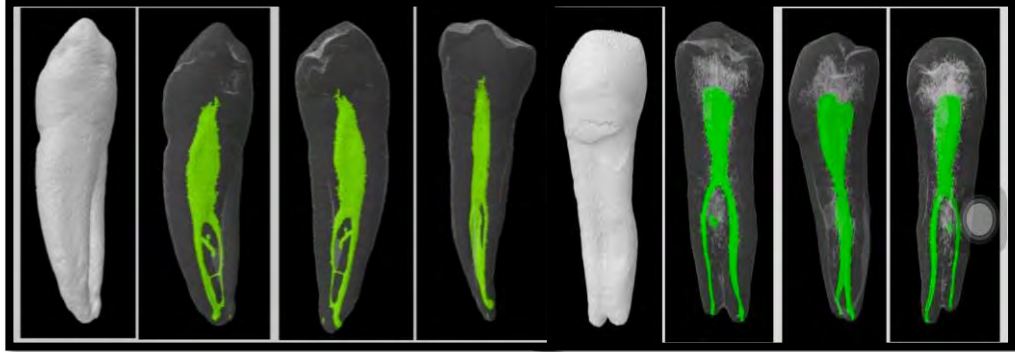


Fig. 11 µTC de un primer premolar inferior configuración (1-2-1). Sistema de conductos en C (izquierda) µTC de un primer premolar inferior configuración (1-3)

(Fuente: <http://abacus.universidadeuropea.es/handle/11268/89/browse?value=Armendáriz+Bandrés%2C+Luis&type=author>)

2.3 TOMOGRAFÍA COMPUTARIZADA DE HAZ CÓNICO. (CBCT)

También llamada Tomografía digital volumétrica (TVP) o Tomografía Computarizada de Haz de Rayos, específicamente orientada para la utilización en el campo dental y concretamente en la especialidad de Endodoncia es un apoyo de gran utilidad en el diagnóstico de patologías y en estudios de la morfología interna del sistema de conductos radiculares y sus derivaciones.¹²



2.3.1 Generalidades

La CBCT utiliza un haz de radiación cónica que realiza una sola rotación alrededor del paciente de 360°, utilizando un tomógrafo compuesto por un tubo generador de rayos X y un detector que mide la intensidad del estrecho haz de rayos X emitido por el tubo y que pasa a través del cuerpo que se estudia. (Fig.12) ¹³

El haz emisor de rayos tiene forma de cono, permitiendo capturar información de volúmenes cilíndricos o esféricos. La cantidad de volumen que recoge es variable según el tamaño del aparato y la configuración del mismo. El tiempo promedio de escaneado suele oscilar entre los diez y los cuarenta segundos dependiendo del volumen a analizar y el tipo de CBCT que se utilice.

Por otro lado, la emisión de rayos X es por pulsos, cada uno de estos supone una mini-exposición que permite obtener una imagen distinta del objeto, de forma que al final de un giro de la máquina al ordenador, capaz de producir una imagen tridimensional realizando cortes en los tres planos del espacio; vertical, horizontal y sagital o definiendo un plano propio. ¹⁴ (Fig. 13)

En un solo giro se consiguen una serie de imágenes en los distintos planos los cuales son interrelacionados por el software generando una reconstrucción en 3D. ¹⁵

En la CBCT los vóxeles son las unidades de volumen tridimensionales (altura por grosor por profundidad) que se utilizan en las tomografías computarizadas a pesar que son la misma unidad de medida existen diferencias entre vóxeles de la TC Y CBCT.

En la primera la altura del vóxel está determinada por la anchura del corte que realiza este escáner, es decir son anisótropos, irregulares. Mientras tanto

en la CBCT es isotrópica, ya que su vóxel es completamente igual en la altura, anchura y profundidad lo que permite obtener medidas geométricas exactas en todos los planos posibles¹⁶ (Fig. 14)

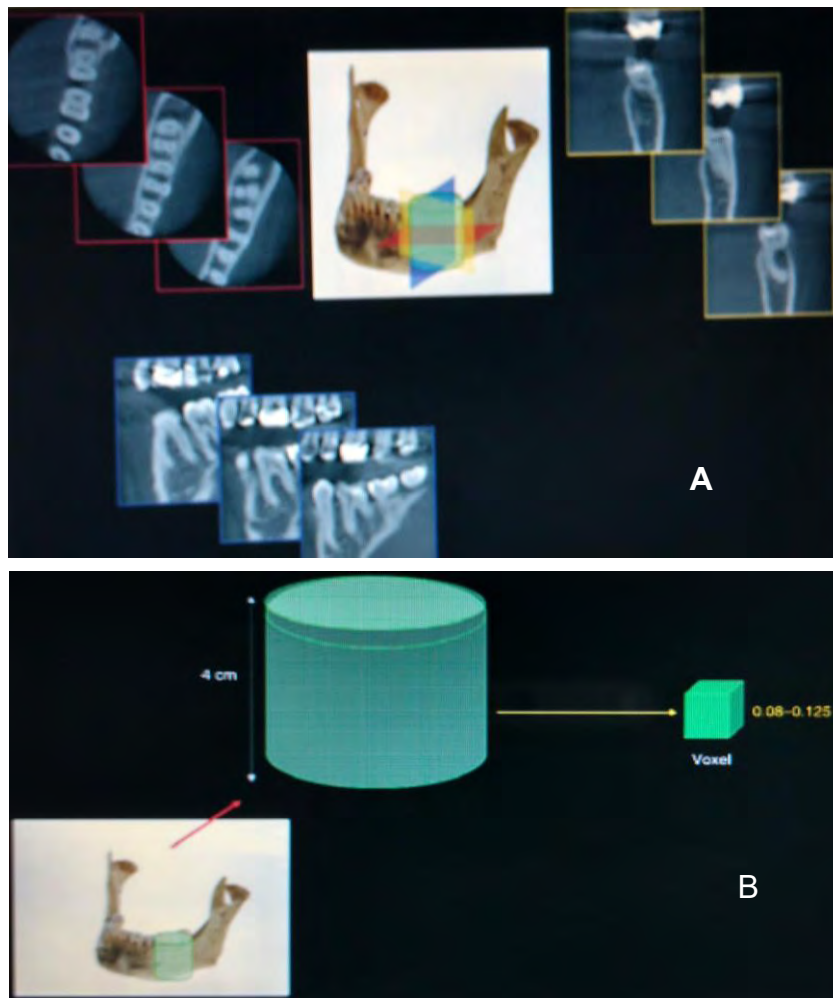


Fig.12 A: Proceso de la imagen a través del CBCT, :B la equivalencia de un vóxel. (Fuente: Patel, S, New dimensions in endodontic imaging: Part 2. Cone beam computed tomography. International Endodontic Journal, Volúmen 42 2009 pp. 465)

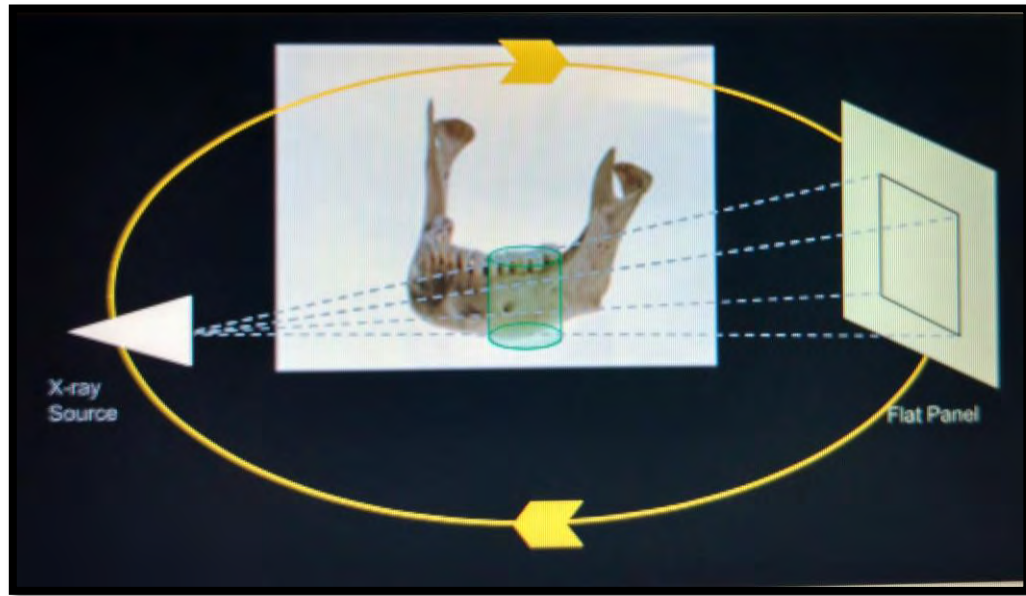


Fig. 13. Al girar el cono alrededor del paciente capta la imagen a través de cilindros (Fuente: Patel, S, New dimensions in endodontic imaging: Part 2. Cone beam computed tomography. International Endodontic Journal, Volúmen 42 2009 pp. 465).

La CBCT presenta una disminución de la dosis de radiación ionizante respecto a la TC, llegando a ser equivalente a una panorámica o a 2 ó 3 radiografías periapicales, gracias a esta técnica se elimina el ruido presente en las radiografías convencionales. Ofrece un aumento de la comodidad del paciente respecto a la TC ya que los exámenes duran menos tiempo y el paciente se encuentra en un ambiente abierto, evitando la claustrofobia. Además permite el acceso en pacientes con sillas de ruedas.¹⁵

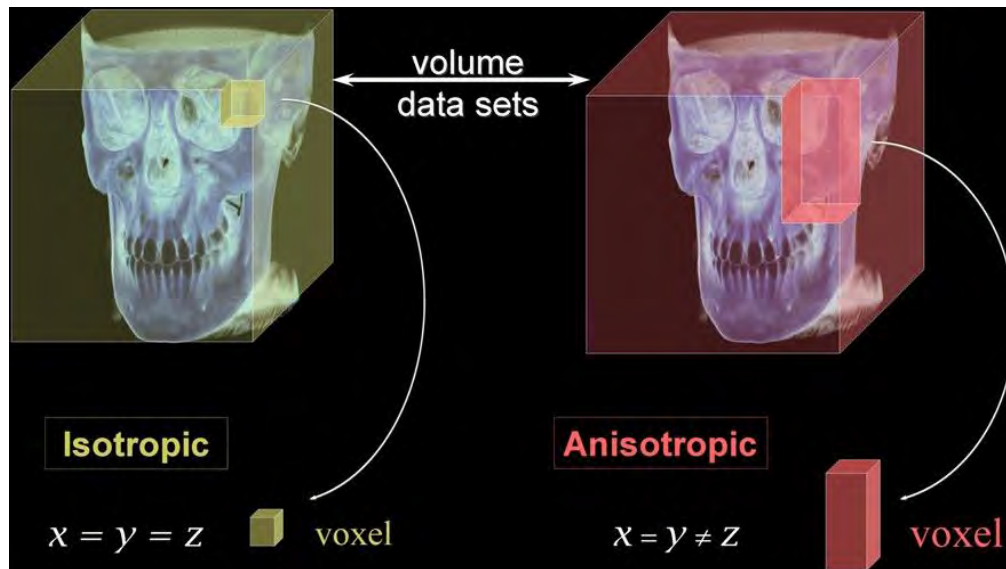


Fig. 14 La comparación de los conjuntos de volúmenes de datos obtenidos isotrópica (izquierda) y anisotrópica (derecha).

Fuente: <http://www.perfendo.org/docs/CBCT/CBCThowdoesitworkScarfeetal2008.pdf>

2.3.2 Tipos de equipos CBCT

En el mercado existen numerosos modelos CBCT dedicados a la odontología, cada marca ofrece sus propias innovaciones en facilidad de uso y ergonomía; la tendencia actual es reducir el tamaño del dispositivo para que sea más fácil encontrarle un lugar adecuado en la clínica dental.¹⁷ (Tabla 1)



MORFOLOGÍA DE CÁMARA PULPAR, CONDUCTOS
RADICULARES Y ÁPICE DE PREMOLARES INFERIORES
USANDO CBCT.



Unidad	Modelos(s)	Fabricante/Distribuidor
Accuitomo ®	3D Accuitomo – XYZ Slice View Tomograph /Veraviewpacs 3D	J. Morita Mfg. Carp., Kyoto Japan
Asahi Roentgen ®	PSR 9000N (Alphard 3030)	Asahi Roentgen, Kyoto, Japan/ Distributed by Belmont, Somerset, NJ, USA
Galileos ®	Galileos	Sirona Dental Systems, Charlotte, NC, USA
GENDEX ®	CB 500	Imaging Sciences International, Hatfield, PA, USA/Distributed by Gendex. Chicago, IL, USA
Hitachi ®	CB MercuRay/CB Throne	Hitachi Medical Corp., Chiba- Ken, Japan Imagic Sciences
iCAT ®	Classic/Next Generation	International, Hatfield, PA, USA
ILUMA ®	Ultra Cone Beam CT Scanner	IMTEC imagining Ardmore, OK, USA/ Distributed by GE Healthcare, Piscataway, NJ USA
KaVo ®	3D eXam	Imaging Sciences International, Hatfield, PA, USA/Distributed by KaVo Dental Corp., Biberach Germany
KODAK ®	9000 3D/ 9500 3D	KODAK Dental Systems, Carestream Health Rochester NY, USA/
Newton ®	3G/Newton VG	QR, Inc. Verona, Italy/Dent- X Visionary Imaging, Elmsford, NY,
ORION ®	RC8-888	Ritter Imaing GmbH, Ulm, Germany
Picasso Series ®	Trio/Pro/master	E-Woo TEchnology Co., Ltd/Vatecgh, Giheung-gu, Korea
PreXion ®	3D	PreXion, Inc. San Mateo, CA, USA
Promax ®	3D	Plsnmeca OY, Helsink, Finland
Ritter ®	Orion RCB-888	Ritter imaging GmbH, Ulm, Germany
Scanora ®	Scanora 3D CBCT	SOREDEX,uusula, Finland



SkyView ®	3D Panoramic imager	My-Ray Dental Imaging. Cefla Dental Group, Imola, Italy
Suni ®	3D	Suni Corp., CA, USA
TeraRecon ®	Fine Cube	Yoshida Dental Mfg. Co. Ltd., Tokyo, Japan/ Distributed by TeraRecon, Inc., San Mateo, CA, USA

Tabla 1. Equipos CBCT disponible actualmente en el mercado.

(Fuente: Scarfe WC, Farman AG, Ievin MD, Gane D. Essentials of maxilofacial cone beam computed tomography. Alpha Omegan 2010 06; 103(2):62-67.

2.3.3 Dosis radiológica de CBTC

Una de las mayores preocupaciones de la radiación es el tiempo de exposición, los avances más relevantes de la técnica de haz de cono único son la disminución de las dosis de radiación ionizante. No obstante dentro de la CBCT pueden variar éstas, llegando a ser tan bajas como la de una radiografía panorámica.¹³

En la CBCT los rayos X se emiten en forma de pulsos, por lo que aunque el tiempo y el área de exposición fuesen iguales, las dosis son menores en ésta.

Las unidades CBCT pueden clasificarse de acuerdo al volumen de la imagen o campo de visión, en inglés, Field Of View (FOV). Las dosis la determinan la zona de la cavidad oral que será escaneada, y el tipo de aparato que se utilice y del tamaño de FOV. (Tabla 2)

En el CBCT la unidad de medición para la radiación es el micro Sievert (μSV) equivale a un micro Joule entre kilogramo (μJkg^{-1}).¹⁸

Fuente de la imagen	Dosis efectiva (μSV)
CBCT DE FOV pequeño	19-44
CBCT DE FOV mediano	28-265
CBCT de FOW grande	66-368
Radiografía panorámica digital	14-24
Radiografía dentoalveolar digital	2-9

Tabla 2. Dosis efectiva de la radiación (Fuente: Patel, S et al. Cone beam tomography in Endodontics review, International Endodontic Journal 48 3-15 2015).

Los equipos FOV grandes abarcan una altura igual o superior a 16 cm, útiles para cefalometrías volumétricas, muestran casi todo el macizo facial.

Los de campo visual abarcan un 45% del macizo facial aproximadamente, son útiles para una vista amplia, panorámicas virtuales y exámenes para implantología dental.

Los equipos de un campo visual pequeño, cubren zonas muy específicas, con un volumen promedio de 4 X 5 cm aproximadamente, son útiles en el área de endodoncia debido a que la resolución de las imágenes son mejores ya que permite detallar la zona de interés.¹⁵ (Fig. 15)



Fig.15 Tamaños de los campos visuales grande, mediano y pequeño.

(Fuente: <http://www.carlosboveda.com/tvd.htm>)



En términos generales, a menor área de adquisición de volumen, mayor resolución espacial de la imagen.

2.3.4. Limitaciones de CBCT

Existen varios usos y ventajas del sistema CBCT sin embargo hay que tener en cuenta que también existen limitaciones para utilizar este sistema debido a que la alta intensidad de algunas estructuras próximas a la zona que se está radiografiando como puede ser el esmalte, algún elemento metálico, reconstrucciones puede favorecer la dispersión y el endurecimiento del haz de rayos afecta a las zonas próximas y la imagen será de mínimo valor diagnóstico. (Fig 16).¹⁴

También está contraindicado para el análisis de los tejidos blandos, el estudio recomendado es la resonancia magnética.

Otra limitación de la CBCT es la resolución de las imágenes obtenidas, ya que está es superada por una radiografía convencional, hay que tener en cuenta que la calidad de la imagen no da la resolución, ya que si ampliamos una CBCT veremos los vóxeles mientras que en una radiografía dentoalveolar la imagen sigue siendo válida.¹⁴

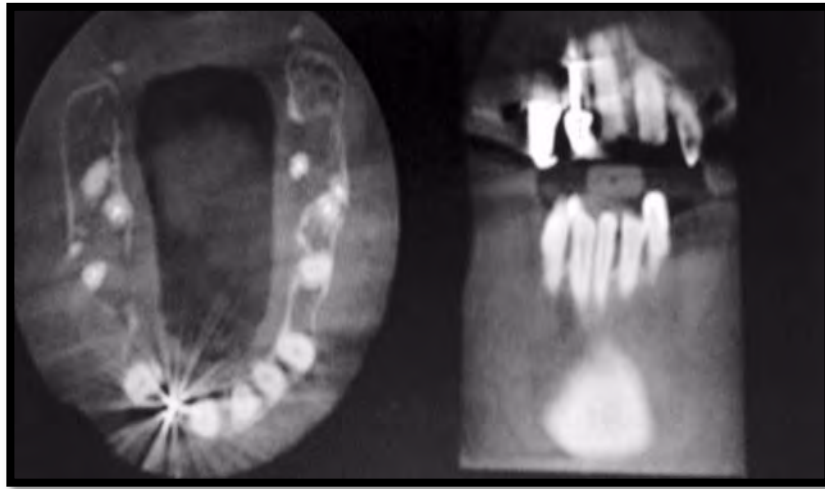


Fig. 16. Estos son ejemplos de la distorsión que provoca unos objetos metálicos durante la obtención de imágenes.
(Fuente: Patel, S. New dimensions in endodontic imaging: Part.2 Cone beam computed tomography. International Endodontic Journal, Volúmen 42, 2009 pp. 467.)

2.4 USOS DE CBCT EN ENDODONCIA

La CBCT aplicada a la endodoncia proporciona muchos beneficios, ya que muestra alta eficacia en la identificación de la anatomía radicular, reabsorción interna, fracturas radiculares y perforaciones. Tiene una gran ventaja su precisión geométrica tridimensional en comparación con las radiografías convencionales.

2.4.1 Lesiones periapicales

La CBCT tiene una mayor sensibilidad y precisión diagnóstica que las radiografías convencionales para detectar lesiones periapicales.(Fig. 17) De un total de 1.020 dientes, la periodontitis apical fue detectada en el 38.92% de los casos con radiografía periapical y en el 60.19% por CBCT.¹⁹

Se ha demostrado que la CBCT presenta el doble de sensibilidad respecto a las radiografías convencionales.⁸

Esta técnica constituye una herramienta de diagnóstico de estas lesiones, contribuye a los controles de observación y a la evolución de las mismas, para establecer un plan de tratamiento.⁹

Logthang- Hansen et al. (2007) en un estudio demostró que la sensibilidad global detectada por las exploraciones con CBCT fue más alta en comparación con radiografías periapicales, utilizó 46 dientes posteriores superiores e inferiores, 32 dientes fueron diagnosticado con lesiones periapicales y solo 10 con radiografía convencional.⁸ (Fig. 18)

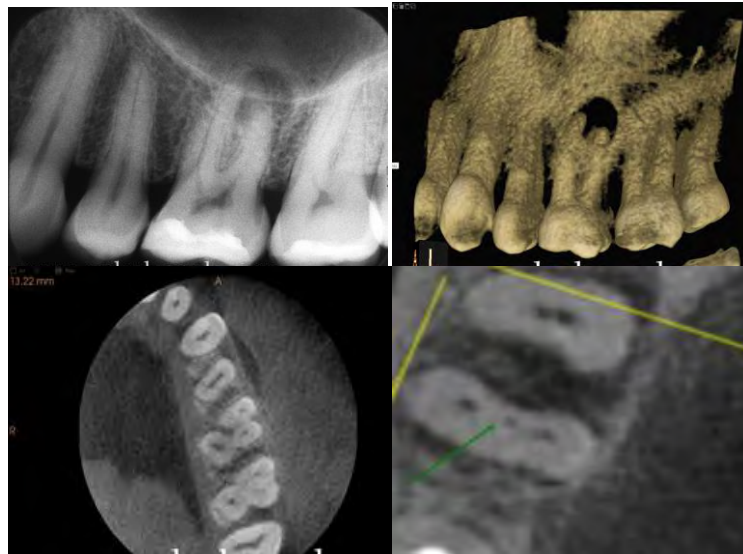


Fig. 17. Primer molar superior lesión periapical con radiografía convencional y CBCT mostrando al sistema de conducto MVII (Fuente: <http://www.carlosboveda.com/tvd.htm>)

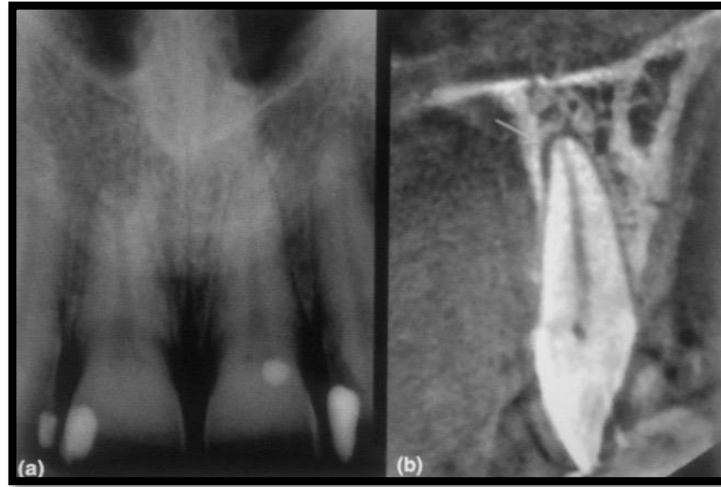


Fig. 18 a) Radiografía periapical de un incisivo central superior aparentemente normal b) imagen que muestra CBCT revela una radiolucidez periapical (Fuente: Patel S. New dimensions in endodontic imaging: Parte 2 Cone Beam computed tomography. International Endodontic Journal, 2009, Volúmen 42 pp 463- 475.)

2.4.2 Anatomía de sistema de conductos radiculares.

La identificación del sistema de los conductos radiculares tiene un objetivo fundamental la preparación limpia y desinfección para eliminar el agente etiológico.⁸

El uso de la radiografía convencional es limitado, con la tomografía de cono único es posible identificar el sistema de conductos radiculares, la cantidad y forma de las raíces, así como la posición y entrada.

Lannucci el 2010 reporta un caso donde se identificó el conducto mesio-medio de la raíz mesial de un primer molar inferior la cual tenía tratamiento de sistema de conductos y persistencia de sintomatología, las exploraciones con CBCT permiten obtener la morfología en cortes transversales, axiales y sagitales de 1.0 mm de espesor .

En el presente caso las imágenes transversales revelaron que la raíz mesial tenía 2 conductos.²⁰ (Fig. 19)

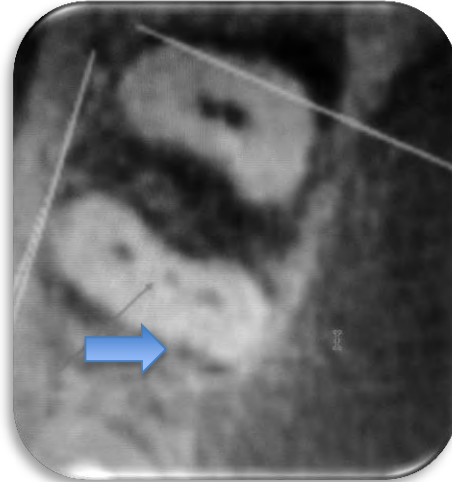


Fig.19 Se observa la presencia de conducto mesio-medio en un primer molar inferior (flecha). (Fuente: LA S, Jung D, Kim E, Min, K. Identification of independent middle mesial canal in mandibular first molar using cone-beam computed tomography Imaging. International Endodontic Journal, Volúmen 36 2010 pp.542.)

2.4.3 Fracturas radiculares

La identificación de fracturas radiculares (verticales) con las radiografías convencionales es limitante cuando se presenta un traumatismo.

Hasaan²¹ en 2010 concluyó que con CBCT fueron significativamente más precisas la detección de fracturas verticales en comparación con la radiografías periapicales. La gran ventaja de la CBCT es su precisión geométrica tridimensional.(Fig.20)

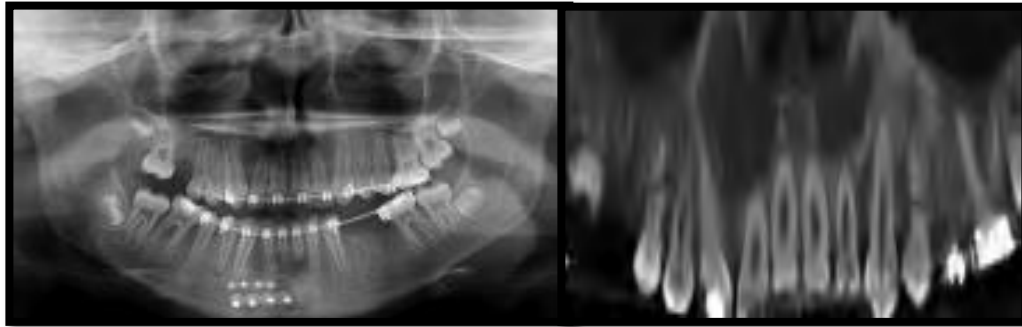

Fig. 20 Rx panorámica de un paciente con varios dientes fracturados. No se aprecia con nitidez las fracturas dentarias en la Rx. panorámica lado izq. CBCT derecha se observa fracturas en varios dientes. (imagen cortesía del Dr. Luis Raggio y Oviedo Muñoz, Pàmela; Hernández Añaños, Juan Felipe Tomografía computarizada Cone Beam en endodoncia. Revista Estomatológica Herediana, vol. 22, núm. 1, enero-marzo, 2012, pp. 59-64)

2.4.4 Reabsorción radicular

La condición fisiológica o patológica asociada con la pérdida de estructura dental es causada por las células clásticas. La capa superficial interna o externa de células de protección podrían ser dañadas o sustituidas y la reabsorción radicular podría faltar a cualquier parte de la raíz.

Con uso de radiología convencional es prácticamente imposible medir el esquema y extensión de las resorciones radiculares tanto interna como externas.

Frecuentemente se utilizan radiografías convencionales para diagnosticar y dar tratamiento. Sin embargo el acortamiento apical, ampliación de conducto radicular y las radiolucidez externas de la raíz no son detectables en las radiografías en sus etapas iniciales, cuando son pequeños o por limitación bidimensional de este método.²²(Fig.21)

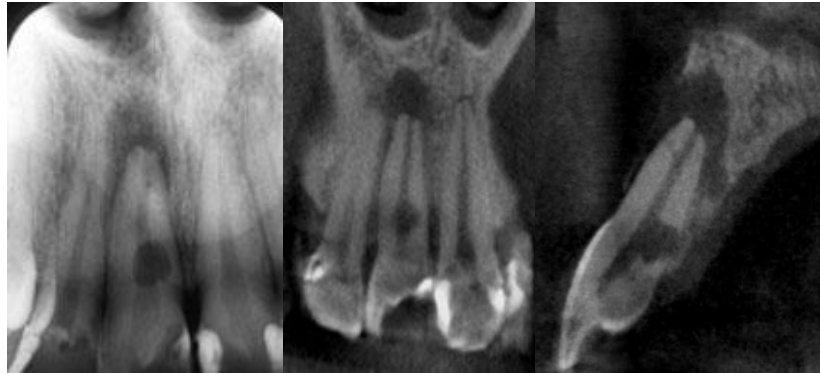


Fig. 21 Caso clínico de reabsorción interna central superior derecho con radiografía convencional y CBCT (Fuente: <http://www.carlosboveda.com/tvd.htm>)

En el 2009 Nakata ²³ reportó un caso de un paciente masculino de 39 años de edad, quien refiere molestia en el órgano dentario 35, al examen clínico se evidencia fistula y dolor a la percusión vertical. La radiografía mostró la presencia de una lesión periradicular con leve reabsorción ósea en la cara distal del premolar. (Fig.22) Se obtuvieron imagen con CBCT, donde se observó la reabsorción radicular externa en las superficies bucal mesial y distal de la raíz (Fig. 23). La CBCT podría proporcionar imágenes mucho más detalladas de la zona afectada, facilitando la toma de decisiones como por ejemplo el grado de destrucción dentaria ante el posible tratamiento de una reabsorción cervical invasiva.

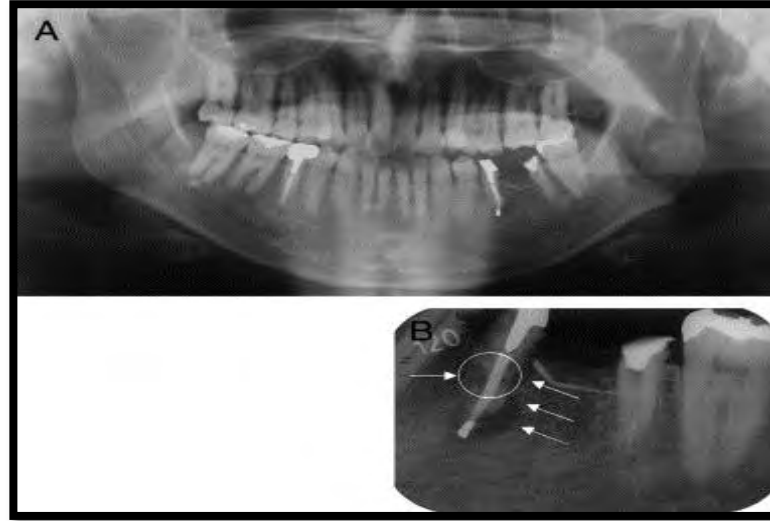


Fig. 22 A: Radiografía panorámica. B: Radiografía intrabucal ambas muestra la salida de gutapercha a nivel apical y en la radiografía intrabucal se muestra una lesión periradicular. (Fuente: Nakata K, Naitob M, Izumi M, Aiji E, Nakamura H. Evaluation of correction of correspondence of dental computed tomography imaging to anatomic observation of external root reabsorption. Journal Endodontic Volumen 35, 2009, pp. 1594-1597)

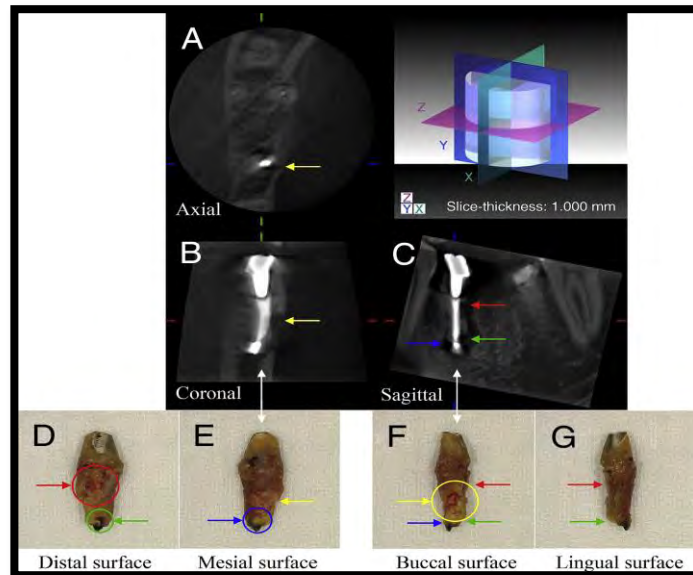


Fig. 23 A-C: Comparación de las imágenes obtenidas con CBCT, se observa la presencia de una reabsorción externa, en el segundo premolar mandibular izquierdo :D-G se observa la reabsorción externa en todas sus superficies. (Fuente: Nakata K, Naitob M, Izumi M, Aiji E, Nakamura H. Evaluation of correction of correspondence of dental computed tomography imaging to anatomic observation of external root reabsorption. Journal Endodontic Volumen 35, 2009, pp. 1594-1597)



2.5 MORFOLOGÍA DE LA CAVIDAD PULPAR.

El conocimiento de la anatomía interna radicular es fundamental para que todos los sistemas de conductos radiculares presentes sean localizados y debidamente tratados, los premolares superiores e inferiores poseen una variación compleja. El concepto de morfología implica una ordenación de partes definidas, y a la vez, una multiplicidad especial. La forma es uno de los caracteres específicos del organismo, está íntimamente relacionada con la función, pero no depende exclusivamente de ella, sino que esta predispuesta por dos tipos de factores: los genes, que determinan la manifestación de sus características. Y el medio ambiente, que al actuar sobre los factores hereditarios, puede producir variaciones en los mismos.

El estudio de la anatomía interna está íntimamente ligado a conceptos biológicos y a las técnicas endodóncicas destinadas a conseguir la conservación del diente, reparación de los tejidos periapicales y por ende la salud del paciente.

La cavidad pulpar es el espacio interior del diente, está rodeada de los tejidos duros y ocupada por un tejido laxo, denominado pulpa, que se encuentra en el interior de todos los dientes.

Esta cavidad puede subdividirse en tres partes anatómicas perfectamente diferenciadas, pero que fisiológicamente forman un conjunto: la cámara pulpar, sistema de conductos radiculares y ápice radicular. Mediante técnicas de diafanización se han podido apreciar conductos laterales, accesorios, deltas apicales y el conducto principal.²⁴



2.5.1 Cámara pulpar

La cámara pulpar es el espacio interno del diente corresponde a la porción coronaria de la cavidad pulpar situada en el centro de la corona, siempre es única, acompaña su forma externa, y aloja la pulpa coronaria. La dentina es un tejido vivo y como tal, en constante evolución; por tanto, esta dentina que configura la forma de las paredes de la cámara varía según la edad de cada diente y agentes etiológicos físicos, químicos o biológicos a los que esté sometida aquí, se alojan los cuernos pulpares éstos son extensiones de la pulpa coronal dentro de las cúspides del diente.

El volumen de la cámara pulpar no es constante, y ello se debe a los continuos cambios fisiológicos de la dentina, que al variar la forma de las paredes, modifica constantemente el volumen.

La formación de dentina en las paredes de la cámara pulpar no es uniforme. Se deposita una mayor cantidad de dicha sustancia en el piso de la cámara pulpar que en el techo o en las paredes. Esto crea dificultades en la localización de los conductos porque la posición y forma de la entrada a los sistemas de conductos cambia.

Está constituida por una pared incisal oclusal o techo por una pared cervical o piso y paredes laterales, (mesial, distal, vestibular y lingual) nombre que corresponde a las caras del diente hacia donde están orientadas las cuales deben respetarse y conocer sus límites durante la preparación del acceso. (Fig.24)

El piso está limitado por las paredes de la cámara, formando con ella ángulos que van desde agudos a rectos. En los premolares el piso más que presentarse en forma muy definida, lo hará en forma de tabique divisorio, por lo que es importante tener cuidado también durante el acceso.²⁵



2.5.2 Sistemas de conductos radiculares.

Es la parte de la cavidad pulpar que corresponde a la porción radicular de los dientes. Se divide didácticamente en tercio cervical, medio y apical (Fig. 24). Es donde se aloja la pulpa radicular, biológicamente está constituido por un conducto dentinario y cementario. (Fig. 25)

El sistema de conductos radiculares está constituido por dos conos unidos por sus vértices, uno largo o dentinario y otro corto o cementario. El conducto dentinario es el campo de acción del endodoncista, donde se localiza la pulpa radicular, teniendo por límite apical la unión cemento-dentina-conducto. (C.D.C) o foramen fisiológico. El conducto cementario es la porción de cemento en forma de túnel que tiene la forma de un cono invertido con su diámetro más estrecho en o cerca de la unión cementodentinaria y su base en el foramen apical.

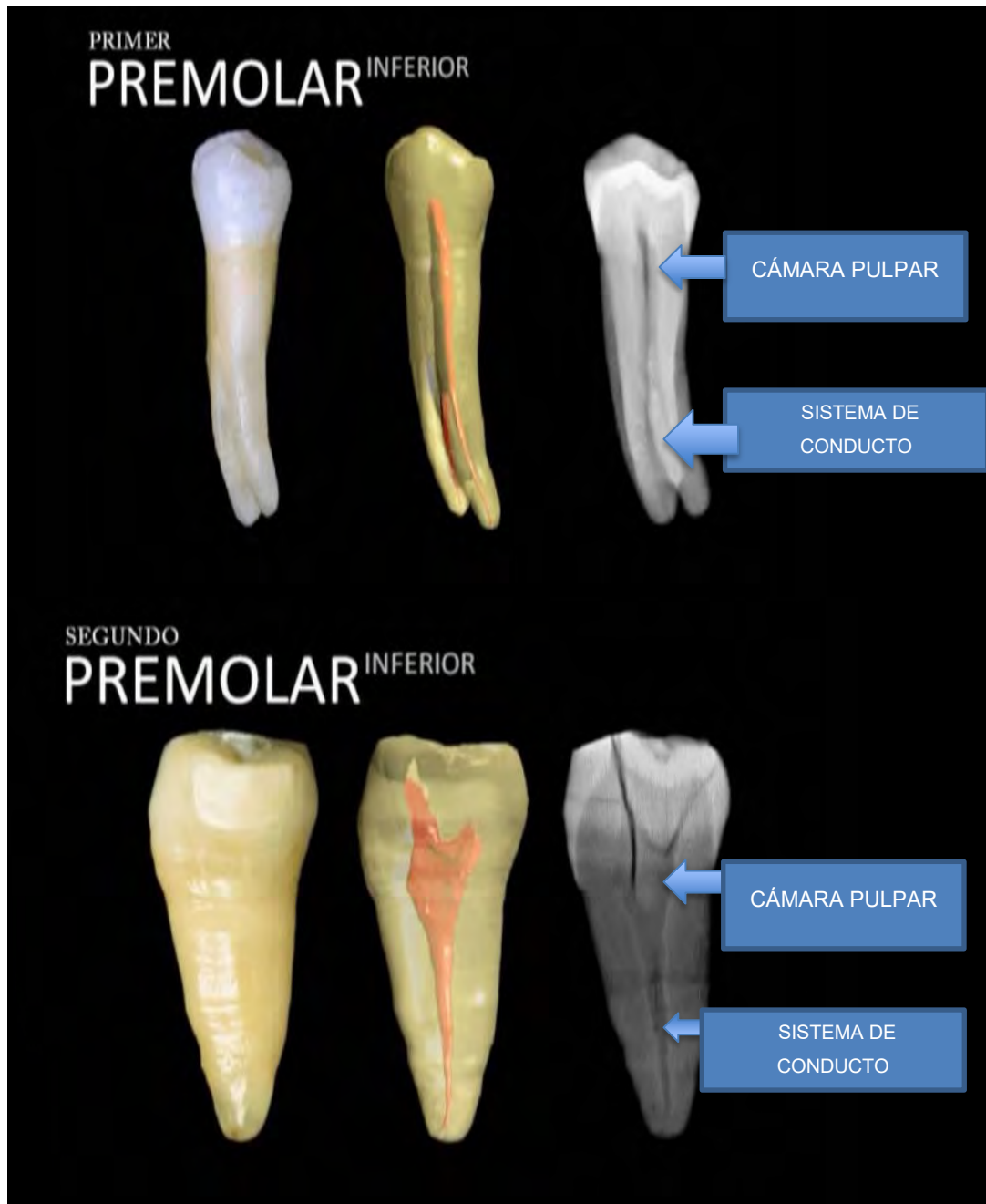


Fig. 24 Cámara y sistemas de conductos radiculares de premolares inferiores (Fuente: <file:///C:/Users/windows/Desktop/Dientes%203D/INDEX.HTM>. Brown.

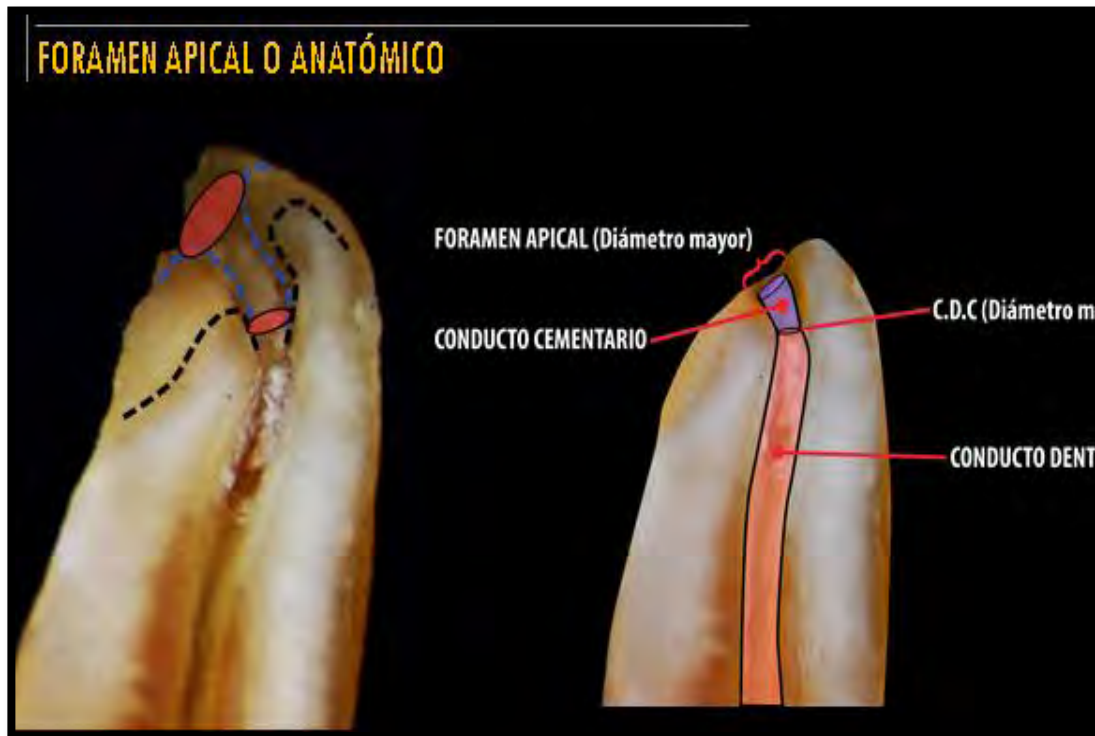


Fig.25 Foramen apical. (Fuente: Manríquez D. Fuentes Mora G. Estudio tridimensional de la anatomía interna del diente primer molar superior, México D.F 2015)

El sistema de conductos radiculares puede ramificarse y dividirse en conductos laterales, secundarios, accesorios, colateral, delta apical, y en los molares se presenta el cavointerradicular.²⁶

El sistema de conductos radiculares de acuerdo a Pucci²⁷ recibe este nombre por su amplia complejidad ya que presenta no solo el conducto principal sino una serie de conductos adicionales (Fig. 26) que se deben considerar como los son:

Conducto principal :Es el conducto más importante que pasa por eje dentario y generalmente alcanza el ápice.

Conducto bifurcado o colateral : Es un conducto que recorre toda la raíz o parte, más o menos paralelo al conducto principal, y puede alcanzar el ápice.



Conducto lateral o adventicio: Es el que comunica el conducto principal o bifurcado (colateral) con el periodonto a nivel de los tercios medio y cervical de la raíz. El recorrido puede ser perpendicular u oblicuo.

Conducto secundario: Es el conducto que, similar al lateral, comunica directamente el conducto principal o colateral con el periodonto, pero en el tercio apical.

Conducto accesorio: Es el que comunica un conducto secundario con el periodonto, por lo general en pleno foramen apical.

Interconducto: Es un pequeño conducto que comunica entre sí dos o más conductos principales o de otro tipo, sin alcanzar el cemento y periodonto.

Conducto recurrente: Es el que partiendo del conducto principal, recorre un trayecto variable desembocando de nuevo en el conducto principal, pero antes de llegar al ápice.

Conductos reticulares: Es el conjunto de varios conductillos entrelazados en forma reticular, como múltiples interconductos en forma de ramificaciones que pueden recorrer la raíz hasta alcanzar el ápice.

Conducto cavointerradicular: Es el que comunica la cámara pulpar con el periodonto, en la bifurcación de los molares.

Delta apical: Lo constituyen las múltiples terminaciones de los distintos conductos que alcanzan el foramen apical múltiple, formando un delta de ramas terminales. Este complejo anatómico significa, quizás, el mayor problema histopatológico, terapéutico y pronóstico de la endodoncia actual.

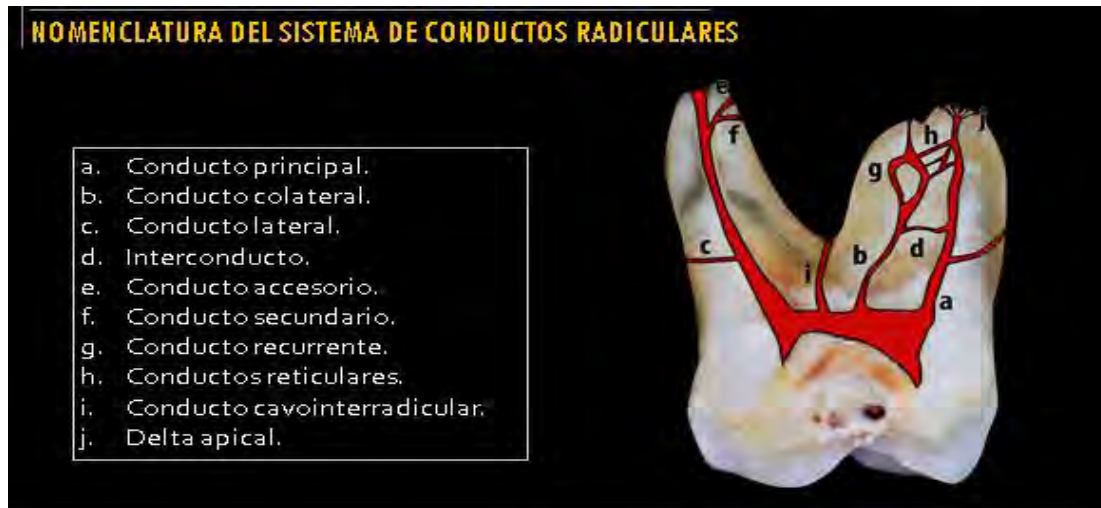

Fig. 26 Nomenclatura del sistema del conductos radiculares (Fuente: Manríquez D. Fuentes Mora G. Estudio tridimensional de la anatomía interna del diente primer molar superior, México D.F 2015)

2.5.2.1 Sistemas de clasificación de la morfología del conducto.

2.5.2.2 CLASIFICACIÓN DE ÁLVAREZ.

Fue creada en 1954 por J. R. Álvarez para proporcionar las características de los conductos radiculares, en caso de que estos sufran fusiones o bifurcaciones. La fórmula sugiere lo siguiente:

- ◆ Conducto único desde cervical a apical.
- ◆ Dos conductos que nacen separadamente desde la cámara pulpar y llegan al tercio apical también por separado.
- ◆ (1-2) Es aquel conducto que al nacer de la cámara pulpar se divide en dos más pequeñas y termina en el tercio apical de manera separada.
- ◆ (2-1) Son aquellos conductos que al nacer por separado en la cámara pulpar se fusionan formando uno solo, y terminan en un único foramen.

- ◆ (1-2-1) Es aquel conducto que bifurca en algún tercio del conducto, pero estos se fusionan y terminan como uno solo en el tercio apical.
- ◆ (2-1-2) Son conductos que se fusionan en algún tercio de la raíz, formando uno solo; más adelante este se bifurca y constituye dos conductos nuevamente, los cuales terminan en dos forámenes por separado.²⁸ (Fig.27)

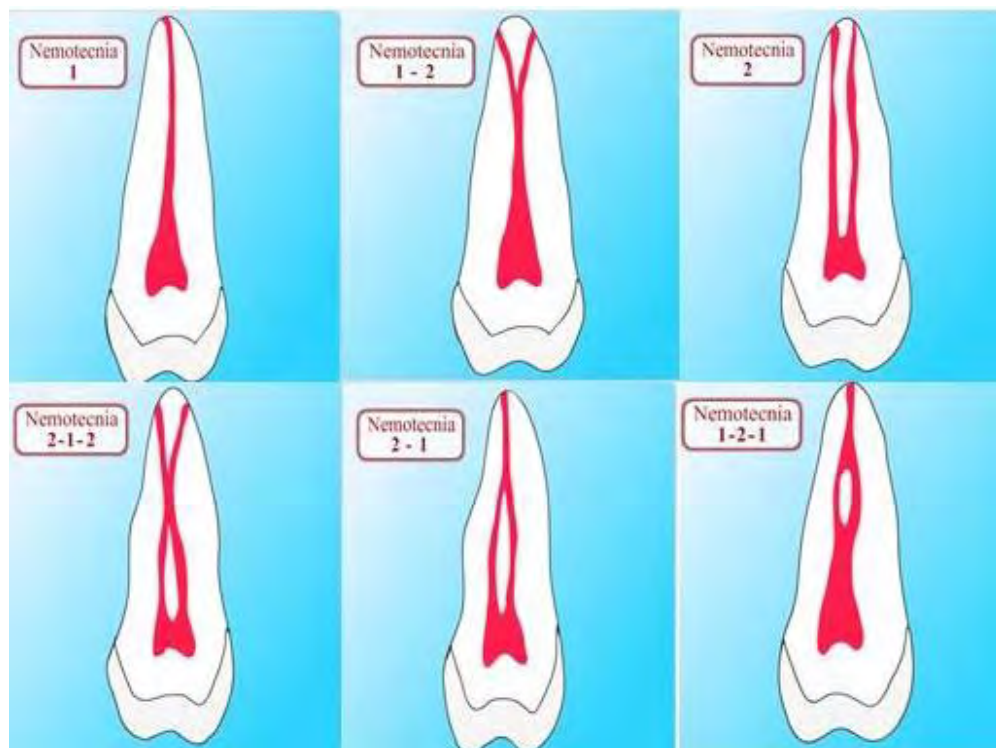


Fig.27 Clasificación de Álvarez (Fuente: Moreno Moreno L. Y Fuentes Mora F. Gabriela)

2.5.2.3 CLASIFICACIÓN DE WEINE.

Weine configuró una clasificación simple pero básica de la morfología de los conductos radiculares:

- Tipo I: un solo conducto que se extiende de la cámara al ápice.

- Tipo II: dos conductos separados que parten de la cámara pulpar pero confluyen antes del ápice para formar un solo conducto.
- Tipo III: dos conductos separados que parten de la cámara y termina en la raíz en agujeros apicales separados.
- Tipo IV: un conducto que parte de la cámara pulpar y se divide antes del ápice en dos conductos separados y distintos con agujeros apicales separados.²⁶ (Fig. 28)

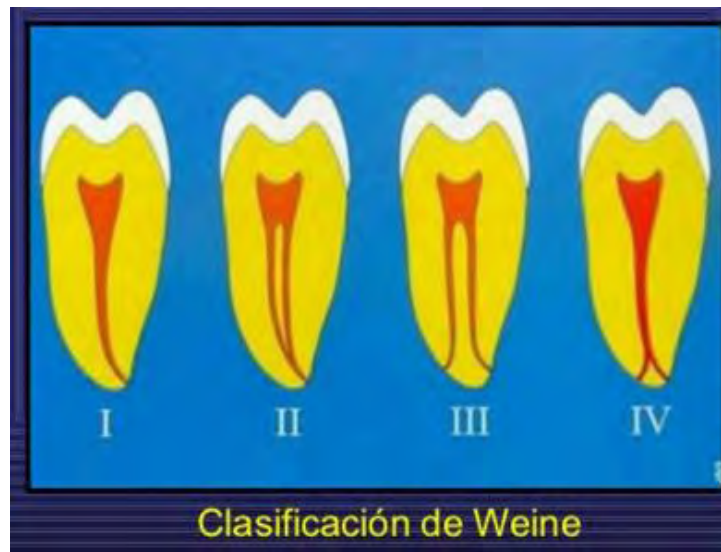

Fig. 28 Clasificación de Weine. (Fuente: <http://es.slideshare.net/davidzambrano/anatomia-de-los-conducto-radiculares-f>)

2.5.2.4 CLASIFICACIÓN DE VERTUCCI.

Él desarrolla una clasificación extensa y completa de los sistemas de conductos radiculares, se describieron 8 tipos de configuraciones anatómicas de conductos, que se realizaron con base a muestras diafanizadas de un numeroso grupo de dientes extraídos. (Fig.29)



Tipo I: un solo conducto se extiende de la cámara pulpar al ápice.

Tipo II: dos conductos separados que parten de la cámara pulpar y se unen antes del ápice para formar un conducto (2-1).

Tipo III: un conducto que parte de la cámara pulpar y se divide en dos la raíz; los dos entonces confluyen para terminar en un solo conducto (1-2-1).

Tipo IV: dos conductos separados, distintos que se extienden de la cámara pulpar al ápice.

Tipo V: un conducto parte de la cámara pulpar y se divide antes del ápice en dos conductos separados, distintos, con agujeros apicales separados.

Tipo VI: dos conductos separados parten de la cámara pulpar; confluyen en el cuerpo de la raíz, y se vuelven a dividir antes del ápice y terminan en dos conductos distintos.

Tipo VII: un conducto que parte de la cámara pulpar, se divide y después se reúne en el cuerpo de la raíz, y finalmente se divide en dos conductos distintos antes del ápice

Tipo VIII: tres conductos distintos, separados, se extienden de la cámara pulpar al ápice.³⁰




Fig.29 Representación de la clasificación de conductos de Vertucci. (Fuente: <http://www.saber.ula.ve/bitstream/12345>)

2.5.3 Ápice radicular

El ápice es la terminación radicular del diente, en las últimas etapas del desarrollo, la proliferación del epitelio en el diafragma se retrasa respecto a la del tejido conjuntivo pulpar. El agujero apical amplio se reduce primero hasta la anchura de la abertura diafragmática misma y después se estrecha aún más por la aposición de dentina y cemento en el vértice de la raíz. El agujero o agujeros apicales y los sistemas de conductos laterales son las comunicaciones entre la pulpa y el periodonto. El foramen apical primero es muy amplio, pero se reduce conforme el diente funciona y madura. Los dientes unirradiculares tienen generalmente un sólo foramen. Sin embargo, los dientes multirradiculares frecuentemente contienen varios forámenes y por lo tanto varias comunicaciones hacia los tejidos periapicales.

La continua y pasiva erupción del diente, así como su inclinación mesial causan la aposición de nuevas capas de cemento en los ápices radiculares. Esto provoca un constante cambio en la localización y forma del agujero o agujeros (forámenes) apicales.^{31,32}



El sistema de conductos radiculares puede presentar conductos laterales no sólo se encuentran a cualquier nivel de la raíz sino que también pueden hallarse en la zona de la bifurcación de los dientes multirradiculares. Estos conductos son encontrados con mayor frecuencia en el tercio apical y mucho menos en las regiones cervicales.

El foramen apical ha sido descrito por Kutler ya que estudio a través de cortes transversales de raíces, la anatomía microscópica del ápice en cuanto a su dirección, forma, diámetro y localización.

Realizo un estudio que incluyo 268 dientes extraídos de cadáveres divididos en dos grupos, el primero de edades comprendidas entre 18 y 25 años y el segundo en edades de 55 o más años. Los resultados obtenidos mostraron que un 32% de las raíces de los dientes presentaba el centro del foramen apical localizado en el vértice apical o en el centro y generalmente seguido por la pared axial del sistema de conducto, en los dientes de la segunda serie la conicidad de centro del foramen y el vértice o centro del ápice fue encontrado en un 20%, mientras que el 68% mostró fuera o hacia el centro del ápice El promedio de la distancia entre el vértice o el centro apical y el centro del foramen es de 495 micrones en personas jóvenes y de 607 micrones en personas mayores de 55 años, el promedio del diámetro del foramen en jóvenes es de 502 micrones y de 681 micrones en personas de edad avanzada.

La distancia entre el foramen anatómico y fisiológico va a comprender entre .5 mm y 1 mm. El foramen apical normalmente no se encuentra en el ápice anatómico, se encuentra siempre desviado de 0.5 a 3.0 mm esta variación es más marcada en dientes seniles debido a la aposición cementaria.³³ (Fig.30)

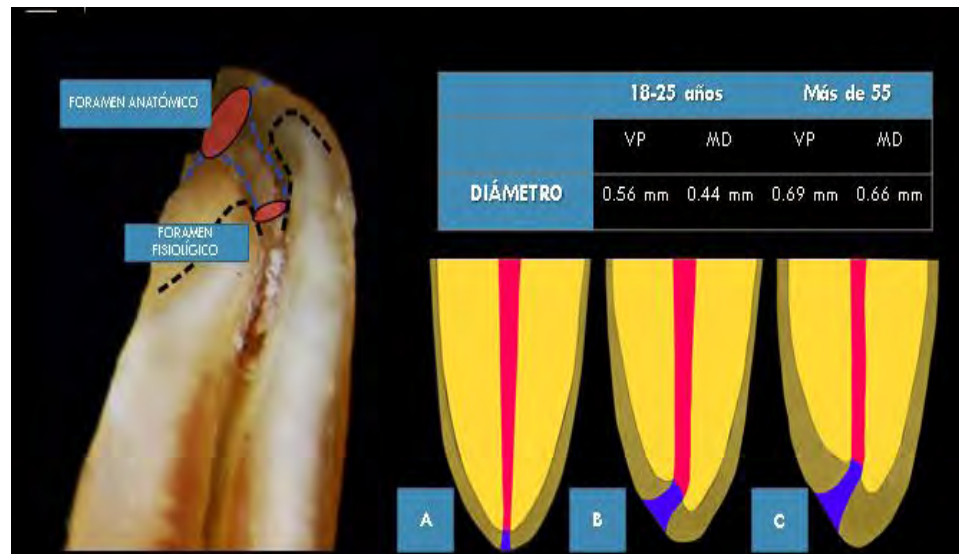


Fig.30 Ápice radicular, A concepto cerrado. B, Promedio en individuos jóvenes entre 18 y 55 años. C, promedio en individuos de 55 años en adelante . (Fuente Kutler.Fundamentos de Endometeandodoncia Practica.)

2.5.4 Premolares inferiores.

Presentan una anatomía compleja con dos o tres sistemas de conductos radiculares que pueden dividirse a diversos niveles del conducto, son dientes que pueden presentar problemas en su localización, conformación y obturación.

La anatomía de su corona consiste en una cúspide vestibular bien desarrollada y una eminencia lingual de esmalte escasa o inexistente.

Se considera a la corona de los premolares, también formada por cuatro elementos embrionarios o lóbulos de crecimiento, como sucede con los



dientes anteriores. Tres lóbulos unidos corresponden a la eminencia vestibular, y el cuarto, que en los incisivos forman el cíngulo, en los premolares se desarrolla aún más y constituye por sí solo la segunda prominencia o cúspide. Esta segunda prominencia da origen a la cara oclusal, lo que queda constituida por dos cúspides, una vestibular y la otra lingual, por tal razón, estos dientes se les llama también bicúspides.

Con el nuevo elemento o segunda cúspide mencionada, la corona adquiere forma cuboidea clásica, cuyas caras o superficies son cuadrangulares y pentagonales.

La forma de la cara oclusal es más apta para la masticación; el trabajo propio de este grupo de dientes es iniciar la trituración, función más importante que la presentada en el aspecto estético y fonético, como sucede en los incisivos. En la oclusión o cierre de las arcadas, se observa el entrecruzamiento de sus cúspides, las superiores por fuera de arco inferior. El cuello o contorno cervical es menos ondulante que en los incisivos, las escotaduras son menos profundas. Forman un grupo de 8 dientes. Y corresponde cuatro a la arcada superior y cuatro a la inferior, dos derechos y dos izquierdos, ocupan el cuarto y quinto lugar a partir de la línea media.

Los dos premolares inferiores difieren en la forma de su corona. El primero tiende a quedarse con una sola cúspide vestibular, semejante a un canino pequeño. El segundo premolar inferior, en cambio, tiene frecuentemente tres cúspides, de las cuales dos son linguales y una vestibular. Sus raíces no se dividen, son normalmente unirradiculares, aunque se presentan casos de raíces bífidas.³⁴

2.5.4.1 Primer premolar inferior

En el 2007 Blaine y cols.³⁵ ha mencionado que el mayor fracaso corresponde a este diente, en un porcentaje del 11.45%, esto posiblemente a la gran



variabilidad de la morfología de los conductos y la dificultad de acceso a todo el sistema de conductos.

El primer premolar inferior está colocado en cuarto lugar a partir de la línea media, distalmente del canino. Sustituye al primer molar inferior de la dentadura infantil.

La orientación del eje longitudinal de este diente se verifica desde el ápice, hacia oclusal, lingual y mesial, con una inclinación de 5° con el plano facial y de 3° con el plano medio. (Fig.31)

En ocasiones la cara oclusal tiene una configuración un tanto escarpada y el cingulo o segunda cúspide está pobremente desarrollada e insinuada hacia lingual. En estos casos el parecido con el canino superior es mayor aún.

Principia la calcificación entre uno y medio y dos años. La corona termina de mineralizarse entre los 5 y 6 años. El movimiento de erupción se hace de los 10 a 12 años. Termina de calcificarse la raíz con la formación del ápice de los 12 a 13 años.³⁶

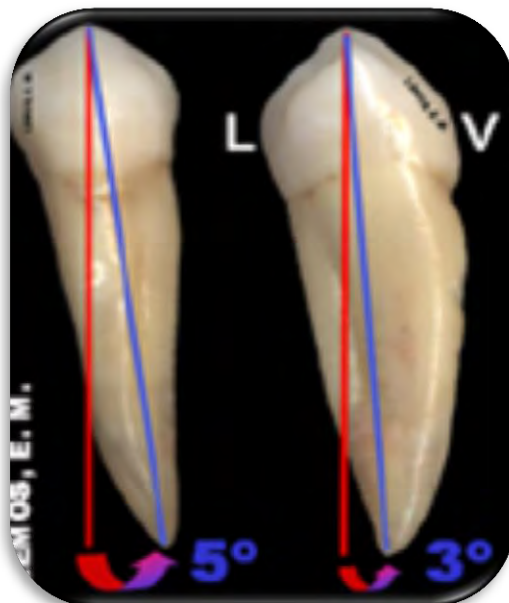


Fig. 31 Orientación del eje longitudinal de primer premolar inferior. (Fuente: http://www.endoe.com/images/Anato_Interna/Inferiores/1PMI/anato_interna_1pmi.h.)

Corona: Forma romboidal. Inclinación hacia lingual. Presentan las siguientes caras:

a) Vestibular: convexa

b) Oclusal: Posee dos cúspides: lingual y vestibular

- Vestibular: prominente
- Lingual: Pequeña y menos prominente
- Surco mesio lingual

c) Cara lingual: Superficie convexa de menor tamaño que la cara vestibular.

d) Cara mesial y distal: ambas superficies proximales son la mitad oclusal y cóncavas en cervical.³⁶ (Fig. 32)

La longitud promedio del primer premolar es de 21.mm, mínimo es de 17.mm y máximo es de 26.mm.³⁴

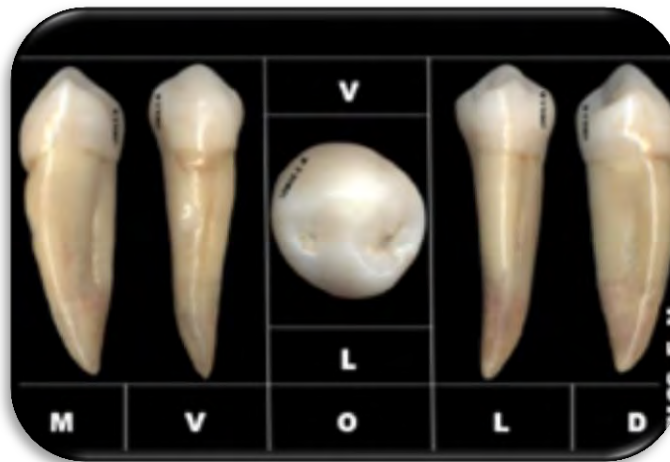

Fig. 32 Anatomía externa del primer premolar inferior.

(Fuente: <http://www.postgradosodontologia.cl/endodoncia/images/EspecialidadEndodoncia/Seminarios/2013-2014/DocAnatomiaPremolares.pdf>)

2.5.4.1.1 Cámara pulpar

La cámara pulpar coronaria del primer premolar inferior es tan sólo una ampliación del conducto radicular es de forma piramidal similar a su corona

anatómica el techo esta formado con 2 divertículos que albergan a los dos cuernos pulpares que presenta la pieza, sin embargo, es compleja la anatomía de la cavidad pulpar del primer premolar inferior. (Fig.33)

El cuerno vestibular es mayor por lo tanto, el tamaño del divertículo bucal es de mayor tamaño, puntiagudo grande y un cuerno lingual redondeado pequeño.²⁹

2.5.4.1.2 Sistema de conductos radiculares

Es unirradicular en más del 95% de los casos. Normalmente de forma aplanada en sentido mesiodistal en su tercio medio. (Fig. 34) El tercio apical es regularmente conoide con pequeña insinuación hacia distal. Cuando se bifurca, lo hace de tal manera que se coloca una rama del lado vestibular y otra más corta en lingual. La raíz y el conducto son ovales en la línea cervical; la forma tiende a hacerse redonda desde la cámara pulpar hasta sus forámenes, sin embargo es compleja la anatomía radicular y de los sistemas de conductos del primer premolar inferior. (Fig.35)³⁵

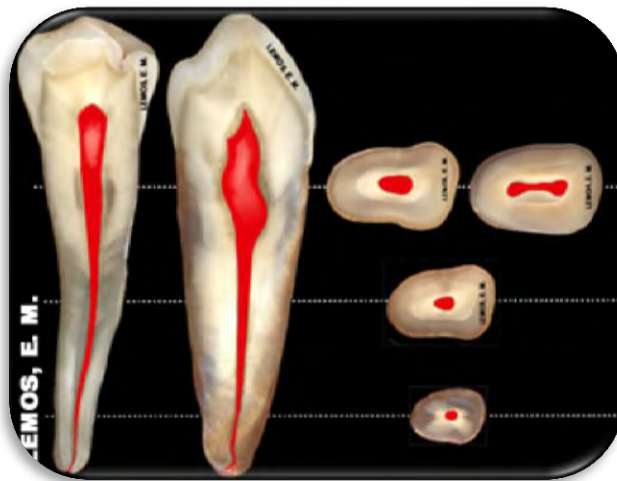


Fig.33 Representación de la cavidad pulpar.

(Fuente:

<https://endodontiafobusp.wordpress.com/tag/mandibular-premolar/#jp-carousel-279>)

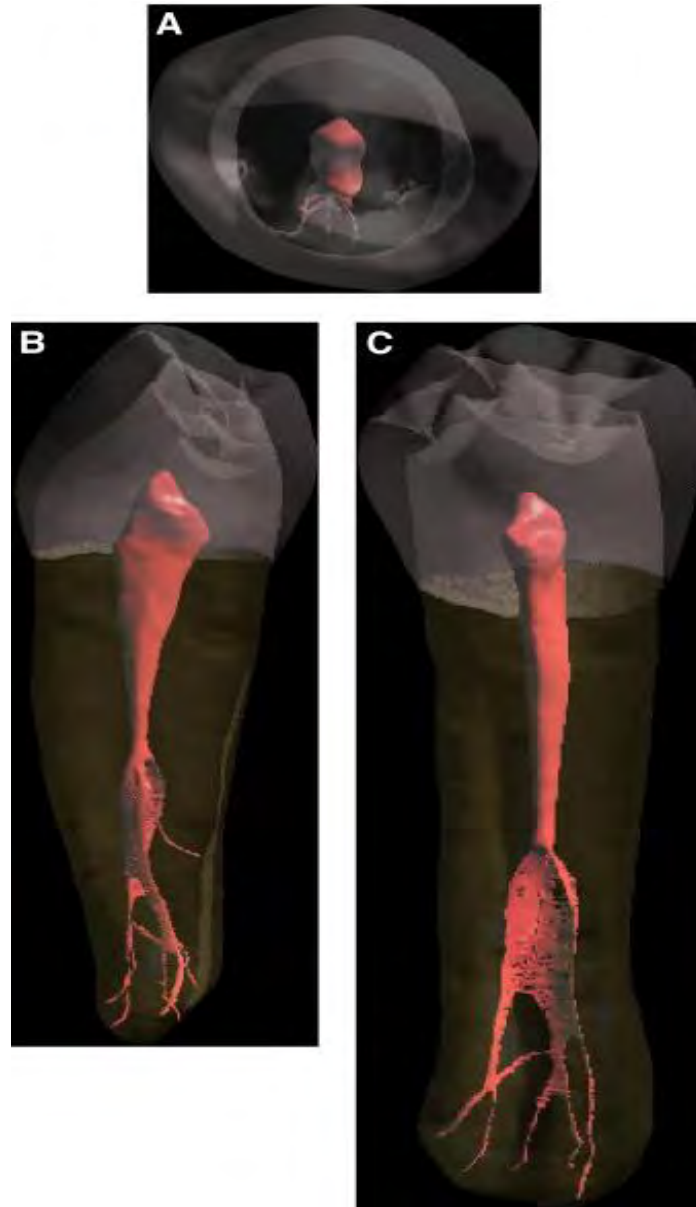


Fig. 34 Complejo sistema de canales en la mitad apical de la raíz de un primer premolar mandibular: (A) Vista oclusal; (B) Vista mesial; (C) vista lingual.

(Fuente: Blaine M. Cleghorne, William H. Christie, and Cecilia C. S. Dong: The Root and Root Canal Morphology of the Human Mandibular First Premolar: A literature review. Journal Endodontic 2007. Volúmen 33 pp. 509-516.)

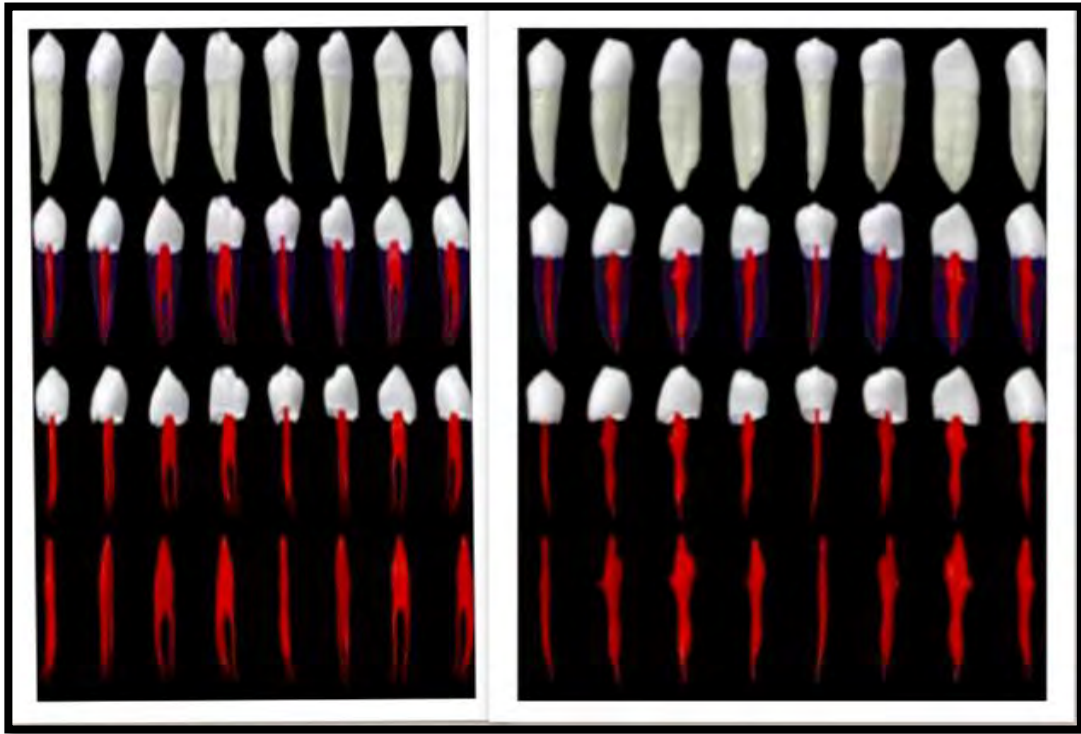


Fig. 35 Compleja anatomía radicular y sistema de conductos radiculares de primer premolar inferior. (Fuente: [http://rootcanalanatomy.blogspot.mx/search/label/Mandibular%20First%20Premolar%25C3%25A7:](http://rootcanalanatomy.blogspot.mx/search/label/Mandibular%20First%20Premolar%25C3%25A7;))

Diversos estudios se han realizado en lo que se han concluido 4733 primeros premolares inferiores para determinar el número o de conductos y forámenes apical.³⁵ (Tabla 3)



MORFOLOGÍA DE CÁMARA PULPAR, CONDUCTOS RADICULARES Y ÁPICE DE PREMOLARES INFERIORES USANDO CBCT.



Referencia (orden cronológico)	Dientes en estudio (n)	Tipo de estudio	1 conducto	>2 conduc- tos	1 conducto en el ápice	2 o más conduc- tos en ápice
Lu et al., 2006	82 (China)	In vitro; radiografía y secciona- miento	54% (44)	46% (38)	_____	_____
Sert y Bayitli, 2004	200 (Turquía; identificado por genero)	In vitro: aclaramiento	60.5%(12 1)	39.5%(79)	89.5% (179)	10.5 % (21)
Yossioka at al., 2004	139 (Japón) 20 (Kuwait)	In vitro: aclaramiento	80.6% (112)	19.4%(27)	80.6 (112)	19.4% (27)
Zaatar et al.1997		In vitro; radiografías de dientes con TCR	60% (12)	40%(8)	60% (12)	40% (8)
Caliskan et al., 1995	100(Turquía)	In vitro: secciona- miento	64%(64)	36%(36)	75% (75)	25%(25)
Sábala et al., 1994	1002 (EUA)	In vitro: revisión de los registros de pacientes	81.8%(82 0)	18.2%(18 2)	_____	_____
Baisden et al., 1992	106 (EUA)	In vitro: secciona- miento	74%(78)	26% (28)	76.8%(81)	23.2%(25)
Geider etal., 1989	341(Francia)	In vitro: secciona- miento y radiografías	68.9 (235)	31.1%	_____	_____
Walker, 1988	100(China)	In vitro: radiografías	64%(64)	36%(36)	65% (65)	35%(35)



MORFOLOGÍA DE CÁMARA PULPAR, CONDUCTOS RADICULARES Y ÁPICE DE PREMOLARES INFERIORES USANDO CBCT.



Vertucci, 1984	400(EUA) 516 (Japón)	In vitro: aclaramiento	70% (280)	30% (120)	74% (296)	26%(104)
Miyoshi et al., 19977	50 (EUA)	In vitro: radiografías	86.2%(44 5)	13.8%(71)	—	—
Green,1973		In vitro:	86% (43)			
Zillich y Doeson, 1973	1287 (EUA)	In vitro: El examen radiográfico y el sondeo mecánico	75.1%(96 7)	24.9% (320)	80.7% (1039)	19.3%(24 8)
Pineda y Kuttler, 1972	202 (México) 156(EUA)	In vitro; examen radiográfico	69.3%(14 0)	30.7%(62)	74.2%(150)	25.8%(52)
Mueller, 1933			95.5%(14 9)	4.5%(7)	—	—
Barret, 1925	32 (EUA)	In vitro: seccionamiento	37.5% (12)	62.5%(20)	—	—
Total 16 estudios	4,733	Promedio de estudios. (No. conductos)	75.8% (3,586)	24.2% (1,147)		
10 estudios	2,604	Promedio de estudios (No. Foramen)			78.9%(2,054)	21.1%(550)

Tabla 3. Cuantiosos estudios donde demuestra la cantidad de raíces y conductos en el primer premolar inferior. (Fuente: Blaine M. Cleghorn, William H. Christie, and Cecilia C. S. Dong: The Root and Root Canal Morphology of the Human Mandibular First Premolar: A literature review. Journal Endodontic 2007. Volúmen 33 pp. 509-516.)



Al observar los datos encontramos que un sistema conducto radicular se encuentra en un porcentaje del 75,8%, dos o más conductos en un 24,2%, se encontró que en un 24,2% dos o más conductos, y se demostró que solo existe un foramen apical en la mayoría de los caso con el 78,9% y dos o más forámenes apicales en un 21,1%.

2.5.4.1.3 Variaciones y anomalías

Las grandes variaciones de la morfología el conducto radicular constituyen una de las causas probables de dificultad. Numerosos factores contribuyen a las variaciones encontradas en la raíz. Estos factores incluyen la etnia, edad sexo.³⁷ Las variaciones anatómicas que presenta es el aparecimiento de más de una raíz o un conducto radicular y estas puedes ser encontradas en un 2% de los casos.

Se han encontrado varias anomalías en los primero premolares inferiores en diferentes estudios.³⁵(Tabla 4)

Referencia bibliográfica	País	Anomalías
De Ameida-Gomes et al. 2006	Brasil	Canal principal con conducto accesorio. Conducto principal que se divide en dos terminando en dos forámenes.
Napallapati,2005	EUA	Conducto principal que se divide en 3 conductos y termina en 3 forámenes.
Milano et al., 2002	EUA	2 raíces
Stecker and DiAngelis, 2002	EUA	DENS EVAGINATUM
Aryanpour et al., 2002	Bélgica	Geminación
Tavano et al., 1994	Brasil	Dens invaginatum

Fischer and Evans, 1992	EUA	3 raíces y 3 conductos
England et al., 1991	EUA	2 conductos y 1 raíz
Doolittle et al., 1973	EUA	2 conductos y 2 ápices

Tabla 4. Numerosos estudios donde se muestra las anomalías del primer premolar inferior.

(Fuente: Blaine M. Cleghorn, William H. Christie, and Cecilia C. S. Dong: The Root and Root Canal Morphology of the Human Mandibular First Premolar: A literature review. Journal Endodontic 2007. Volúmen 33 pp. 509-516.)

Otros casos reportados donde se encuentra dos o hasta tres raíces, son muy raros estos casos, sin embargo, se encuentran documentados.³⁸ (Fig.36)

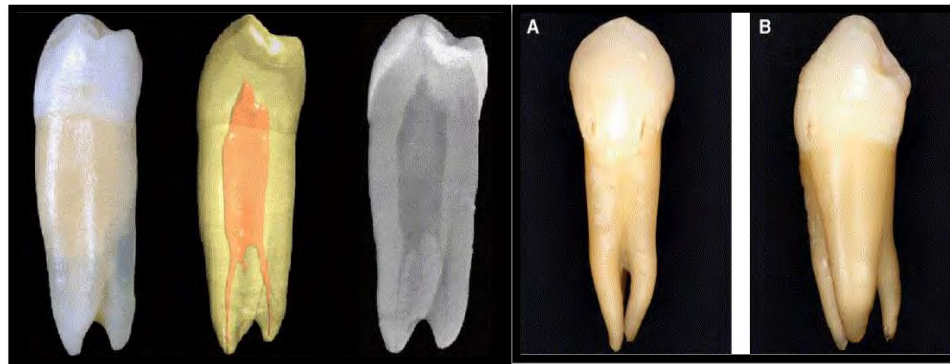

Fig. 36 Primer premolar inferior reportado con 2 raíces (izquierda) y tres raíces. (Derecha)

(Fuente: Cleghorn, Christie W, Dong G. Root and root canal morphology of the human permanent maxillary first molar: a literatura review, Endodontic Journal, Volúmen 32, 2006 pp. 813-821.)

Pocos casos han sido publicados en relación a premolares mandibulares cuatro o más conductos, sin en cambio se han publicado artículos que presentan tres conductos en la raíz³⁹ (Fig.37)

Otra variante es el sistema de conductos en C, en los últimos años ya ha sido reconocida y estudiada, aunque no son muchos los artículos de investigación.⁴⁰ (Tabla 4)

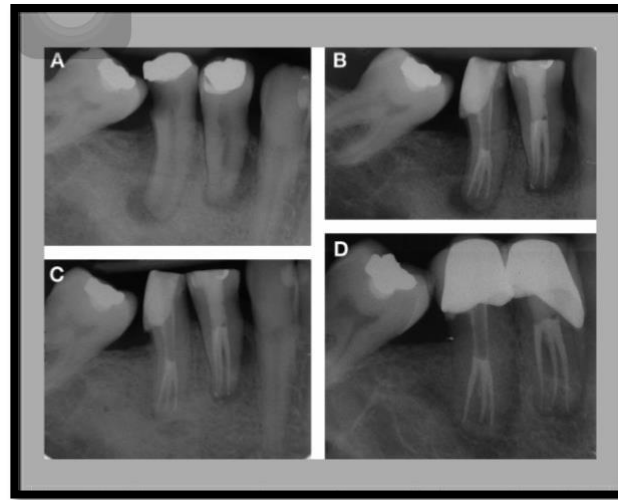


Fig.37 Primer y según premolar inferior con 3 conductos. (Fuente: Nallapati S. Three canal mandibular first and second premolars: a treatment approach. A case report. J Endod Volumen 31 2005 pp. 474-476)

Tipo de diente	Investigador	Raza	Material y método	Tamaño de la muestra	No. De conductos en C	Porcentaje Total (%)
1 ^{er} Premolar inferior	Yu y cols (2012) (70)	China	In vivo: examen CBCT	178	2	1,1%
	Fan y cols. (2012)	China	In vitro uTC	327	97	29,66%
	Khedmant y cols. 2010 (96)	Iraní	In vitro; radiografía computarizada espiral	217	39	17,97%



MORFOLOGÍA DE CÁMARA PULPAR, CONDUCTOS RADICULARES Y ÁPICE DE PREMOLARES INFERIORES USANDO CBCT.



Raghu Sandhya y cols. (2010) (14)	Hindú	In vitro; tomografía computarizada espiral	100	2	2%
N. Velmurugan & R. Sandhya (2009) (104)	Hindú	In vitro; diafanización	100	1	1%
Fan y cols. (2008)	China	In vitro uTC	358	86	24%
Lu y cols. (2006) (98)	China	In vitro; diafanización y corte transversal	82	15	18%
Sikri & Sikri (1994) (176)	No identificado	In vitro; corte transversal	112	11	10%
Baisden y cols (1992) (99)	EUA	In vitro; corte transversal y observación microscópica	106	15	14%
Total	9 estudios	Porcentaje ponderado	1.580	268	16,96%

Tabla. 4 Sistema de conductos en C en primeros premolares mandibulares (incidencia por número de dientes).
Fuente: <http://www.postgradosedontologia.cl/endodoncia/images/EspecialidadEndodoncia/Seminarios/2013-2014/DocAnatomiaPremolares.pdf>



2.5.4.2 Segundo premolar inferior.

En condiciones normales existen dos segundos premolares en la arcada inferior, uno en el lado derecho de la mandíbula y otro en el lado izquierdo y por delante del primer molar mandibular.

El segundo premolar inferior sigue distalmente al primer premolar. Está colocado en quinto lugar a partir de la línea media.

La orientación del eje longitudinal está como en el primer premolar; de apical hacia oclusal, mesial y lingual, con 5° de angulación para los planos facial y medio.⁴²

La corona es de forma convexa con inclinación hacia lingual y las siguientes caras son: a) Cara vestibular: convexa

b) Cara oclusal: Existen dos esquemas oclusales:

- Dos cúspides: una vestibular y una lingual
- Tres cúspides: Una vestibular predominante y dos linguales pequeñas.

C) Cara linguales: Misma forma que la del primer premolar pero de mayor tamaño. (Fig.38)

Su longitud promedio es de 22 mm.⁴¹

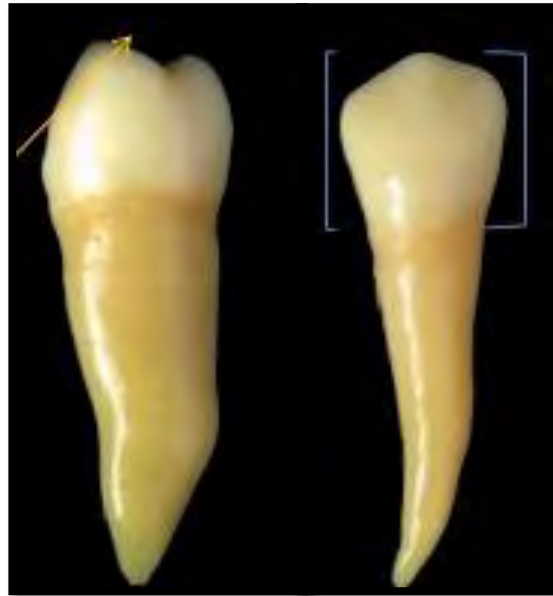

Fig. 38 Anatomía externa del segundo premolar inferior

(Fuente: www.postgradosodontologi.com/images/.../PptAnatomiaPremolares.pdf)

2.5.4.2.1 Cámara pulpar

La cámara pulpar del segundo premolar inferior tiene la forma piramidal, donde su asta lingual es un poco insinuada; su nivel más ensanchado está a la altura del cuello anatómico. Presenta dos cuernos pulpares que se relacionan con la posición de las cúspides. El cuerno pulpar vestibular es más pronunciado que el lingual.⁴² (Fig.39)

2.5.4.2.2 Sistema de conductos radiculares

La raíz del segundo premolar inferior podría decirse que es una repetición del primer premolar, con más diámetro en el tronco y un poco más longitud. Rara vez existe bifurcación de la raíz. Se tendrá presente el punto de referencia del ápice de estos dientes con el agujero mentoniano, el que comúnmente se encuentra de 2 a 3 mm un poco hacia abajo del ápice del segundo premolar inferior, aunque es también frecuente que se encuentre en

medio de los dos ápices y casi a la misma altura que ellos, por tanto son variables estas relaciones.

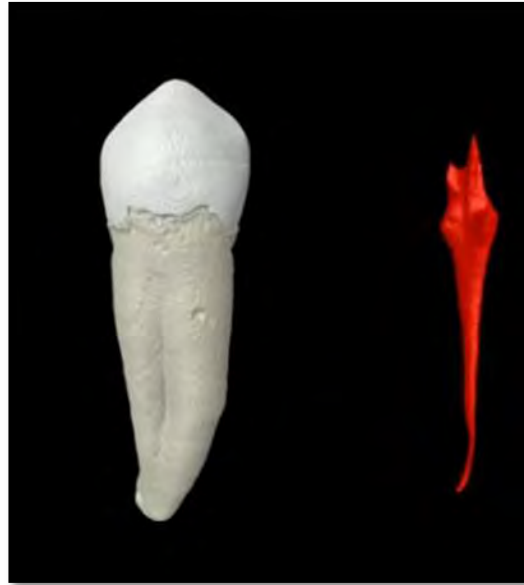

Fig. 39. Cámara pulpar del segundo premolar inferior. (Fuente: <https://manualanatendod-grupo4a.wikispaces.com/Segundo+Premolar+Inferior?responseToken=e2f016a2ce517972e8bbe3d2fa86626e>)

El sistema de conducto radicular es amplio en el tercio medio de la raíz y se reduce en apical, puede considerarse en promedio, su luz o contorno es circular.³⁶ (Fig.40)

En general, el sistema de conductos radiculares de este diente es achatado en sentido mesiodistal; amplio en el tercio medio de la raíz y se reduce hacia apical. Para este órgano dentario también se han realizado numerosos estudios en los que se han incluido 3063 dientes.⁴³ (Tabla 5)

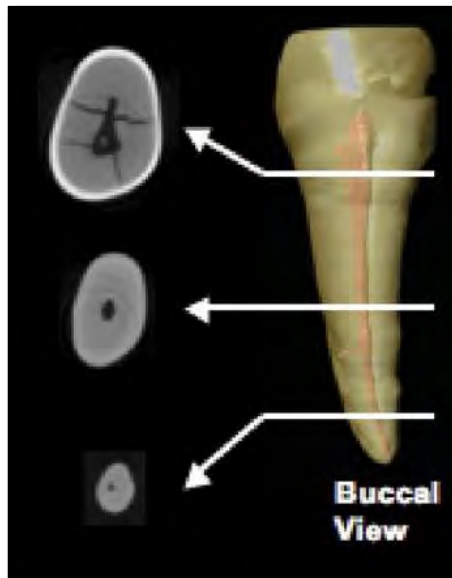


Fig. 40 Raíz seccionada del segundo premolar inferior (vista bucal)

(Fuente: Blaine M. Cleghorn, William H. Christie and Cecilia C. S. Dong: The Root and Root Canal Morphology of the Human Mandibular Second Premolar: A Literature Review. Journal Endodontic 2007. Volumen pp.1031 1037)

Referencia bibliográfica	País y el número de dientes	Tipo de estudio	1 conducto%	2 o más conductos %	1 conducto en el ápice %	2 o más conductos en el ápice %
Hashemina and Hashemi (2005)	80(Irán)	Diafanización y cortes	88.%(719)	11.2%(9)	97.5%(78)	2.5%(2)
Sert and Bayirili (2004)	200 (Turquía)	Diafanización	71% (142)	29%(58)	81.5% (163)	18.5% (37)
Zaalar et al. 1997	64 (Kuwait)	Radiografías y TCR	95.3%(61)	4.7% (3)	95.3%(61)	4.7 (3)
Caliskan et al.(1995)	100 (Turquía)	Diafanización	93.6 % (94)	6.4%(6)	93.6% (94)	6.4(6)
Geider et al. (1989)	328 (Francia)	In vitro: radiografía y cortes	86.6% (284)	13.4% (44)	—	—



MORFOLOGÍA DE CÁMARA PULPAR, CONDUCTOS RADICULARES Y ÁPICE DE PREMOLARES INFERIORES USANDO CBCT.



Miyoshiet al. (1997)	653 (Japón)	Radiografías	97.9% (639)	2.1% (14)	97.5% (390)	2.5% (10)
Vertucci (1978)	400(EUA)	Diapanización	92% (46)	8% (4)		
Green(1973)					96% (48)	4%(2)
		In vitro: examinación		8% (4)		
Zilich an Dowson (1973)	906 (EUA)	Radiografía In vitro	87.5% (793)	12.5(113)	88.4%(801)	11.6%(105))
Pineda and Kuttler (1972)	250 (México)	Examinación radiográfica	98.8% (247)	1.2%(3)	98.8(247)	1.2 (3)
Barret (1925)	32 (EUA)	Cortes	65.6 (21)	34.4%	—	—
Total de numero de dientes en estudio	3,063	Promedio	91.0 %	9.0% (275)	91.8% (1882)	8.2 %(168)

Tabla 5. Número de conductos y ápices en el segundo premolar inferior.

(Fuente: Blaine M. Cleghorn, William H. Christie and Cecilia C. S. Dong: The Root and Root Canal Morphology of the Human Mandibular Second Premolar: A Literature Review. Journal Endodontic 2007. Volumen pp.1031 1037.

2.5.4.2.3 Variaciones y anomalías

Las anomalías reportadas en la literatura que incluyen al segundo premolar inferior son muy diversas, entre ellas encontramos:

- Dos conductos y una raíz.
- Tres conductos y una raíz .(Fig. 41)
- Cuatro conductos y una raíz.
- Cuatro conductos y tres raíces.
- Cinco conductos y sola raíz.
- Dos raíces.
- Dens evaginatus.
- Cuatro raíces y cuatro conductos (Fig.42)
- Dos conductos y dos raíces.
- Tres conductos y tres raíces.
- Dos raíces y cuatro conductos.⁴⁵

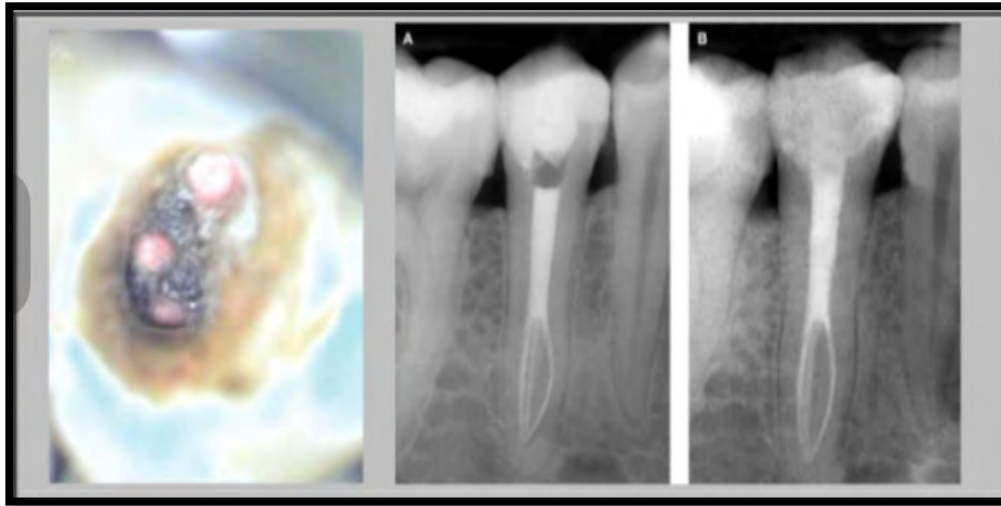


Fig. 41 Tratamiento de conductos realizado con microscopio óptico de un segundo premolar con tres conductos. (Fuente: De Moor RJG, Calberson FLG. Root canal treatment in a mandibular second premolar with three root canals. J Endod 2005; 31(4):310-313.)

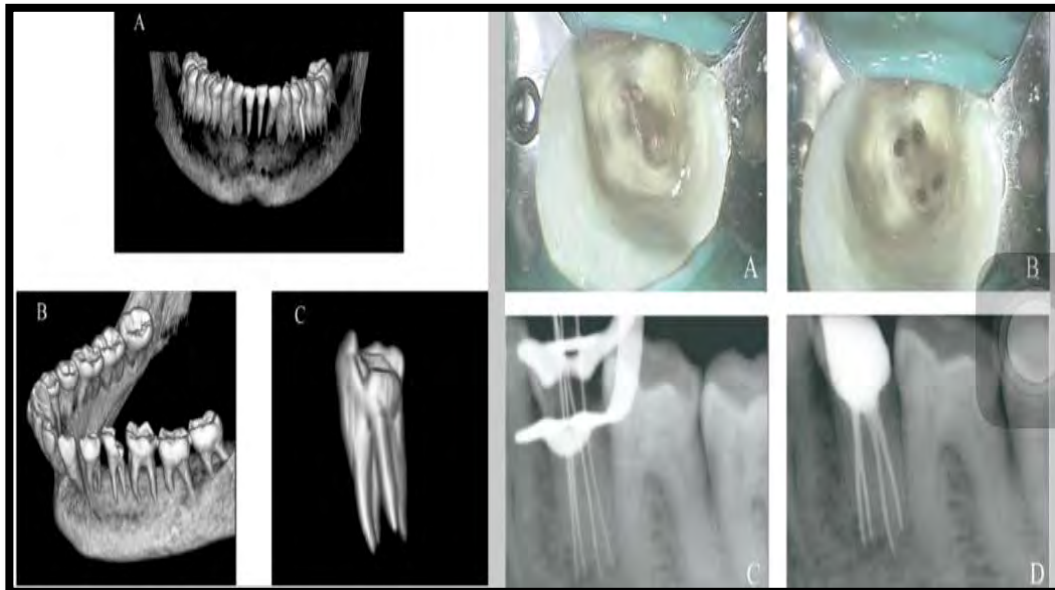


Fig. 42 Tratamiento de conductos de un segundo premolar mandibular de cuatro raíces y cuatro conductos, diagnosticado con tomografía computarizada. (Fuente: Sachdeva GS, Ballal S, Gopikrishna V, Kandaswamy D. Endodontic management of a mandibular second premolar with four roots and four root canals with the aid of spiral computed tomography: a case report. J Endod 2008; 34 pp.104-107.)



La variación de la morfología del conducto radicular es la razón más probable de la alta frecuencia de los fracasos en endodoncia. (Fig. 43)

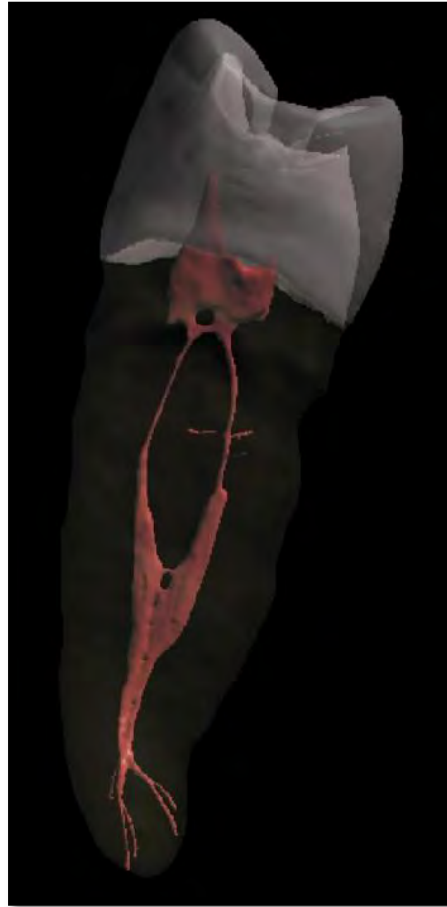

Fig. 43 Anatomía interna compleja del segundo premolar inferior.

(Fuentes: 25. Blaine M. Cleghorn, William H. Christie and Cecilia C. S. Dong: The Root and Root Canal Morphology of the Human Mandibular Second Premolar: A Literature Review. Journal Endodontic 2007. Volumen pp.1031 1037)

Estudios recientes han relacionado la existencia de conductos en C en segundo premolar, en el 2008 se analizaron con microtomografía computarizada con la existencia de la configuración en forma de C. Las raíces de los premolares mandibulares que contienen un conducto en forma de C a menudo tienen una forma preferentemente cónica o cuadrada, sinónimo de una fusión parcial o total de la raíz exhibiendo la ranura longitudinal característica a lo largo de su raíz.³⁶ (Fig. 44) Otro estudio comparativo se realizó entre la utilización de CBCT y diafanización, se observó que ambas técnicas obtuvieron igual resultado de conductos en C.⁴⁴ (Fig. 45)

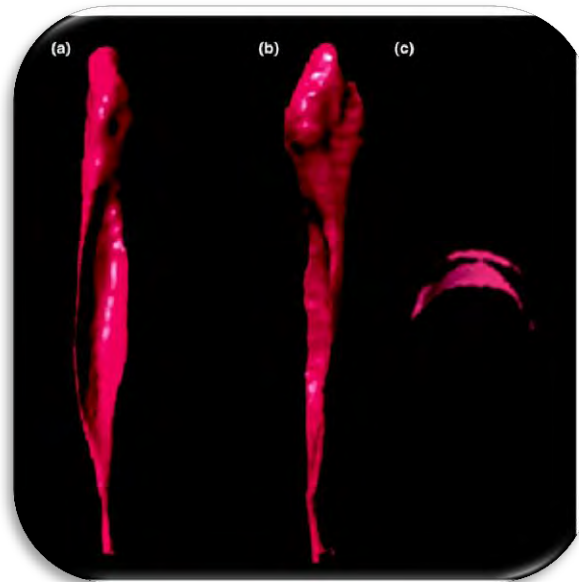


Fig. 44 Reconstrucción tridimensional del sistema de conductos en C en un segundo premolar inferior (Fuente: Cleghorn B, Christie W, Dong C. Anomalous mandibular premolars: a mandibular first premolar with three roots and a mandibular second premolar with a C-shaped canal system. Int Endod J 2008 Volúmen 41 pp.1005-1014.)

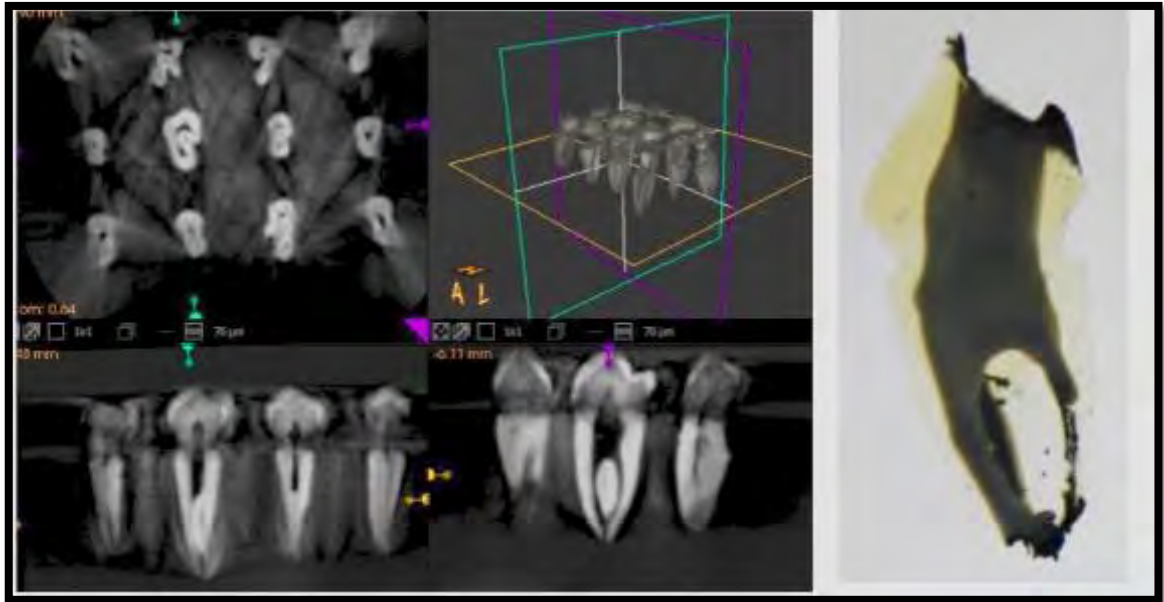


Fig.45 Conducto en C en el segundo premolar. CBCT/Diafanización)

<http://www.postgradosodontologia.cl/endodoncia/images/EspecialidadEndodoncia/Seminarios/2013-2014/DocAnatomiaPremolares.pdf>

2.6 Diafanización

Los dientes desmineralizados y transparentados constituyen una técnica sencilla que no requiere de equipos especializados y permite una visión continua y tridimensional de los conductos radiculares facilita el aprendizaje de las diferentes técnicas endodóncicas, así como el conocimiento de su anatomía. (Fig. 46)

La diafanización dental es una técnica dental que permite transformar un diente natural in vitro en transparente total, utilizando una variedad de sustancias químicas para desmineralizar como el ácido nítrico 5-11% (221-223), ácido fórmico 20% o ácido clorhídrico 20%, las sustancias más comúnmente utilizadas son el silicato de metilo o el xilol y para evidenciar el sistema de conductos se han propuesto la inyección de diferentes materiales, incluyendo materiales sólidos aunque estos pueden modificar el complejo sistema de conductos. Los materiales más utilizados han sido hematoxilina azul o la tinta china la cual se adhiere fácilmente a la superficie radicular y es difícil de disolver.⁴⁶

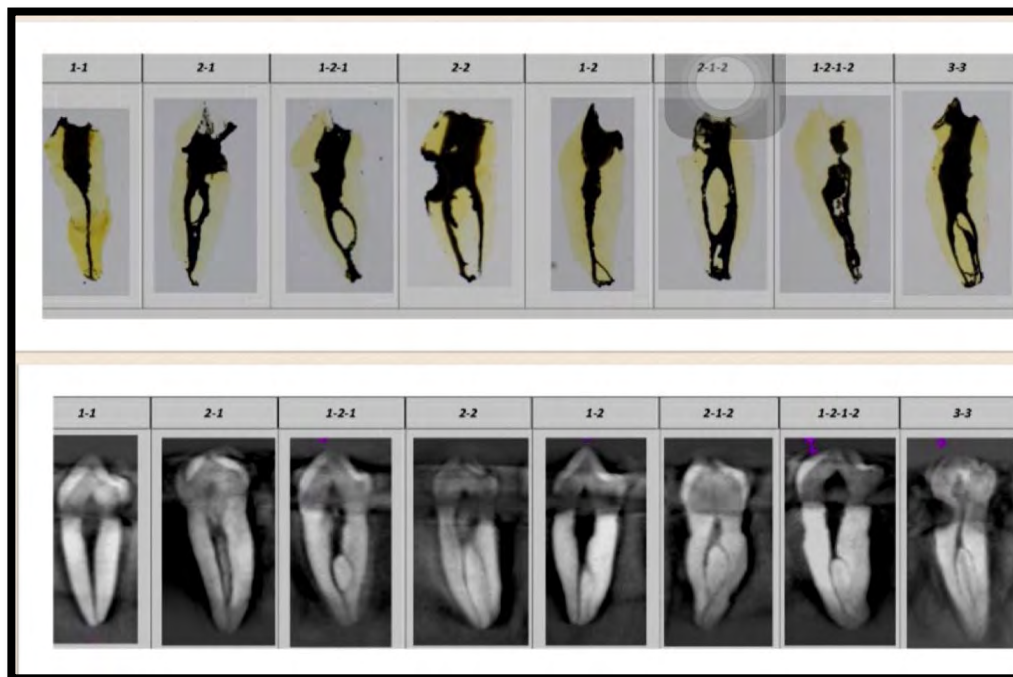


Fig.46 Configuración de Vertucci, en el segundo premolar inferior. (Diafanización/CBCT)
(Fuente:<http://www.postgradosodontologia.cl/endodoncia/images/EspecialidadEndodoncia/Seminarios/2013-2014/DocAnatomiaPremolares.pdf>)



3. PLANTEAMIENTO DEL PROBLEMA

Durante la terapia de sistema de conductos radiculares del primero y segundo premolar inferior frecuentemente el clínico enfrenta problemas debido a la complicada anatomía y derivaciones que estos dientes presentan, si bien es fundamental para el éxito del tratamiento de conductos que éste realice un buen diagnóstico, lo es también el que cuente con un conocimiento anatómico del diente que va a tratar, ya que las causas más comunes de fracasos en estos dientes se debe a la falta de localización de alguno de sus sistemas de conductos radiculares, ya que estos pueden presentar 2 o más conductos, un tratamiento deficiente implica la falta de eliminación del agente etiológico, lo cual aumenta la posibilidad de generar la presencia de signos y síntomas en el paciente.

4. JUSTIFICACIÓN

Las técnicas clásicas para el estudio de la anatomía interna del sistema de conductos radiculares tiene limitaciones, que hace necesario el empleo de herramientas diagnósticas como lo es la CBCT, la cual nos permite visualizar y medir en tres dimensiones estructuras anatómicas como el foramen mentoniano, localización de conductos MVII en el primero y segundo molar superior, conducto mesio medio en el primer molar inferior, la presencia de más de un sistema de conductos radiculares en premolares mandibulares, lesiones periapicales, reabsorciones internas, perforaciones, fracturas radiculares.

Los beneficios del empleo de la CBCT contribuirán a tener un mejor conocimiento anatómico en la localización, preparación, limpieza y desinfección del sistema de conductos radiculares de estos dientes así como mejores competencias clínicas que puedan contribuir a reducir el índice de fracaso en beneficio de la salud de él paciente.



5. OBJETIVOS

5.1 Objetivo general:

Determinar la morfología de cámara pulpar, sistema de conductos radiculares y ápice de premolares inferiores usando CBCT y visor Mimics®.

5.2 Objetivos específicos:

1. Identificar la morfología interna y variaciones anatómicas de cámara pulpar, sistema de conductos radiculares y ápice radicular de premolares inferiores usando CBCT y visor Mimics®.
2. Determinar medidas promedio de longitudes y diámetros de cámara pulpar, sistema de conductos radiculares y ápice radicular de primero y segundo premolar inferior en sus diferentes tercios (cervical, medio, apical).

6. METODOLOGÍA

6.1 Materiales y método

Se realizó una selección de más diez órganos dentarios extraídos de los cuales se seleccionó 5 primeros premolares inferiores y 5 segundos premolares inferiores con la corona y la raíz lo más integra posible, los premolares con caries en cervical, raíces fracturadas, restauraciones con coronas totales, tratamientos de sistema de conductos radiculares previos o conductos calcificados fueron excluidos, los cuales fueron colocadas en un cuadro de unicel de 10x10cm de longitud y 2 cm de grosor, sobre este se dibujó una arcada que funcionó como guía para la toma del estudio.(Fig.47)

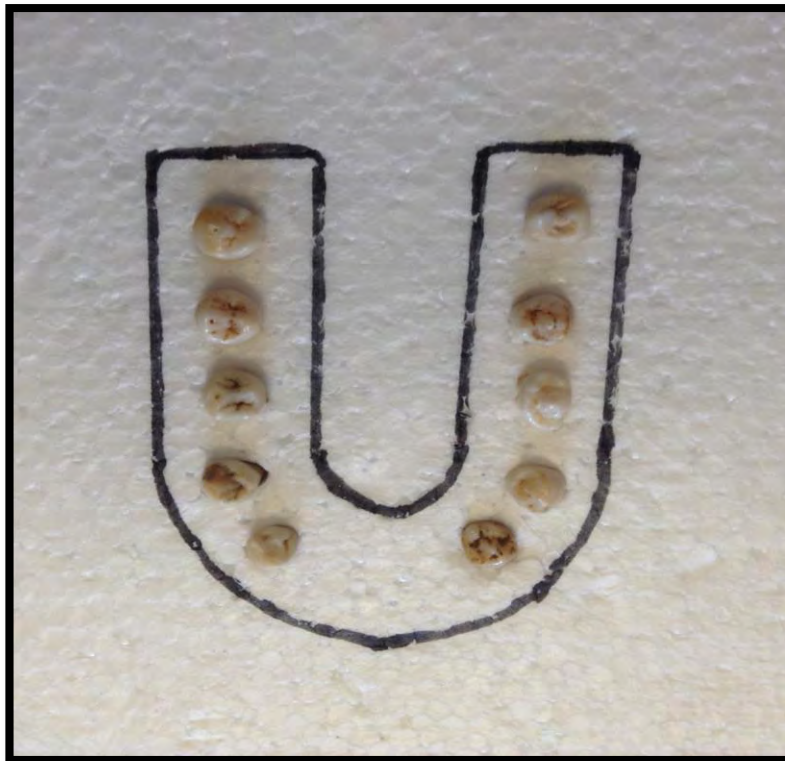


Fig. 47 Colocación de los dientes en cuadro de unicel. (Fuente directa)

Después de ser alineados los dientes en el cuadro de unicel, se colocó sobre el respaldo del tomógrafo Newtom VGi® con una radiación de 5.1 μ Sv. (Fig.48)

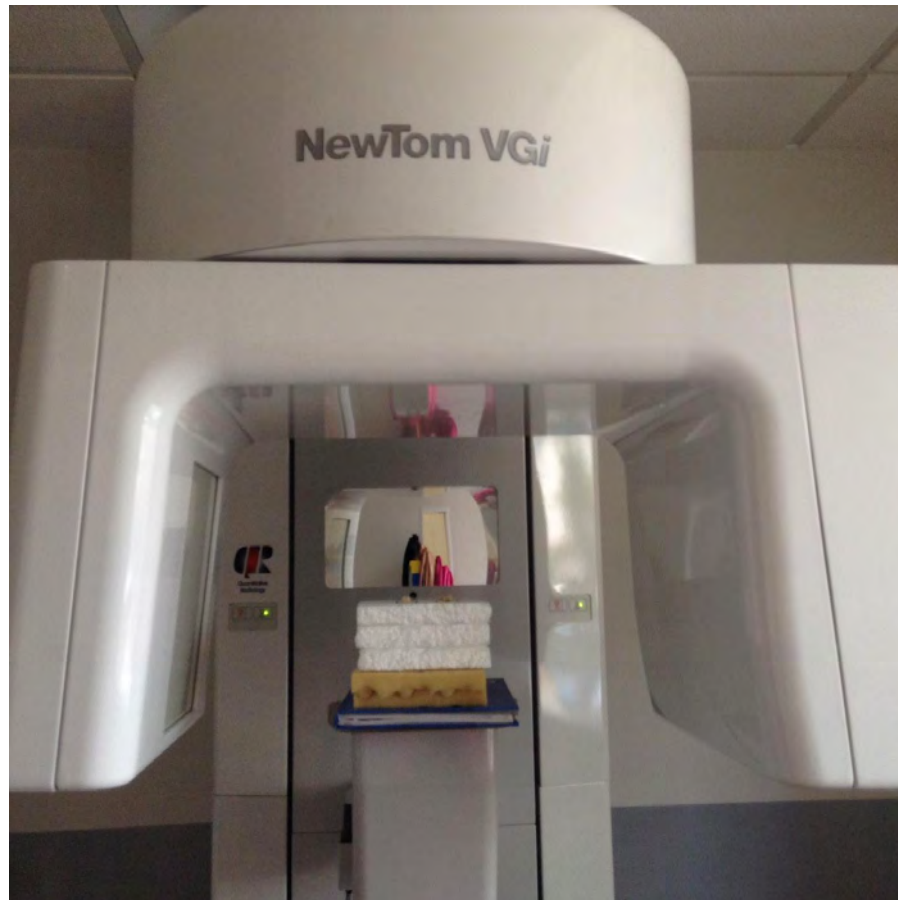

Fig. 48. La muestra de estudio en el tomógrafo Newtom VGi. ® (Fuente directa)

Al final de la exposición, se procesaron los datos y se realizó el análisis de la morfología con el visor OneDemand 3DApp en los modelos 3D (Fig.49)

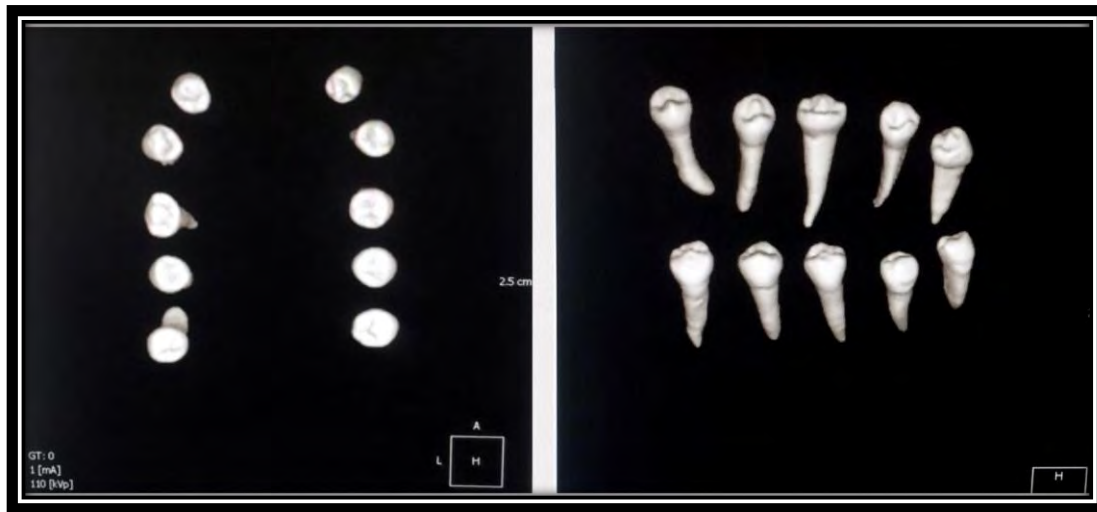


Fig.49 Visor de OnDemand 3D (Fuente directa)

Después de que se obtuvieron los modelos de 3D se estudiaron en el visor Mimics® y se llevó a cabo las mediciones de la cámara pulpar, sistema de conductos radiculares y ápice en cada una de sus vistas (mesio-distal y vestibulo-lingual). (Fig.50)

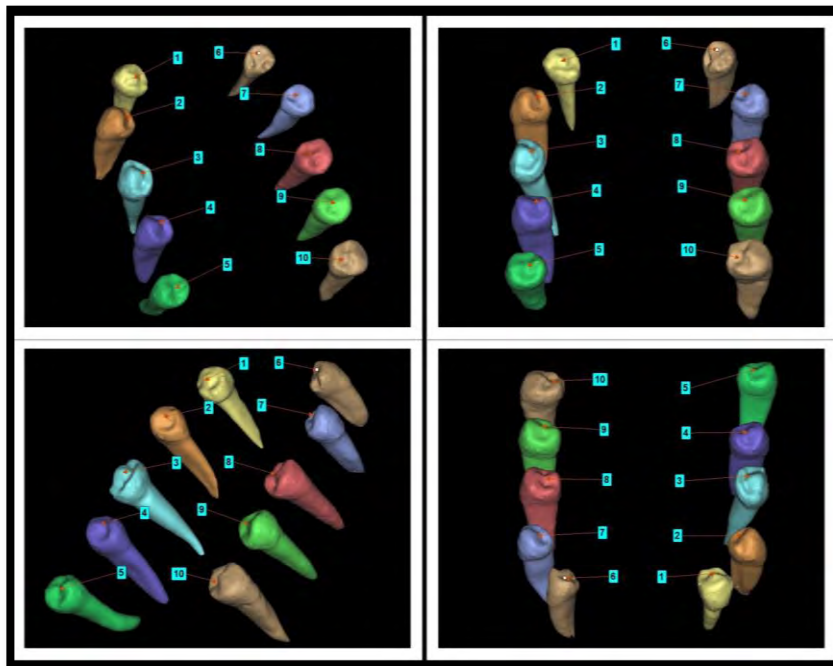


Fig. 50 Diez modelos en 3D (Fuente directa)



La información se capturó en una matriz de datos diseñada con el programa Excel y se presenta en términos de promedios, desviaciones estándar (\pm DE) y se realizaron las gráficas correspondientes a las variables de estudio.

6.2 Tipo de estudio

Corresponde a un diseño observacional transversal.

6.3 Población de estudio

Premolares inferiores permanentes.

6.4 Muestra

5 primeros premolares inferiores y 5 segundos premolares inferiores.

6.5 Criterios de inclusión

Primeros premolares inferiores que estén con la corona y raíz lo más integra posible, libre de caries en cervical y que no se encuentren conductos calcificados.

6.6 Variables de estudio

Independiente: Primeros y segundos premolares mandibulares.

Dependiente: longitud de cámara pulpar en sentido mesio-distal (MD) y vestibulo-lingual (VL) y el diámetro del sistema de conductos radiculares en sentido mesio-distal (MD) y vestibulo-lingual (VL).

7. RESULTADOS

Se realizaron los cortes conseguidos con el visor Mimics®, analizando las mediciones en tercio cervical, medio y apical se obtuvieron los siguientes resultados:

Diente 1: PRIMER PREMOLAR INFERIOR DERECHO (O.D.44)

Vista mesio-distal y vestibulo –lingual

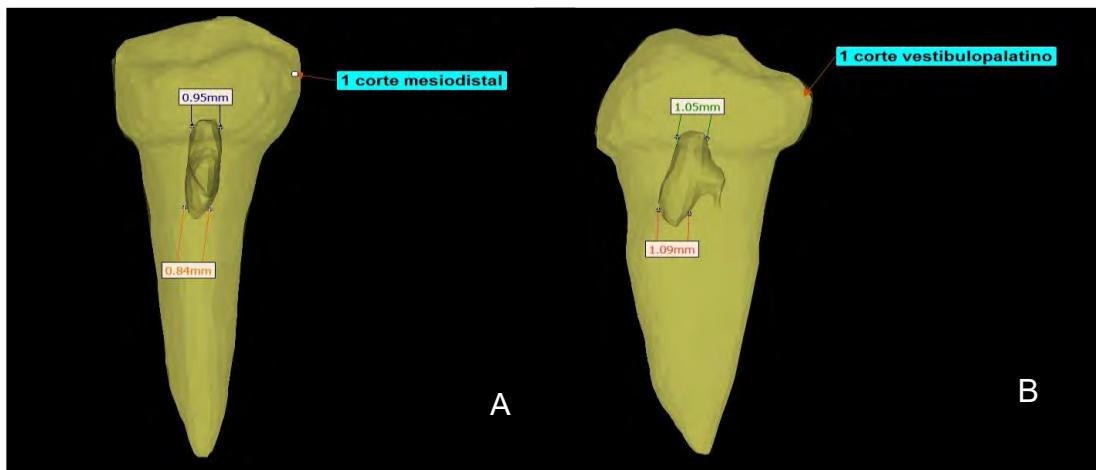


Fig.51 A: Vista mesio-distal del diente longitud de la cámara pulpar 1. B: Vista vestibulo-lingual, longitud de cámara pulpar. (Fuente directa)

En esta imagen se observa en la cámara pulpar en su vista mesio-distal (posible presencia de calcificaciones pulpares). (Fig.51 A) El sistema de conductos radiculares no se aprecia desde el tercio medio al tercio apical (calcificación). En la vista vestibulo-lingual se visualiza la cámara pulpar en forma piramidal. El sistema de conductos radiculares no se observa (obliteración). (Fig.51 B)

DIENTE 2: PRIMER PREMOLAR INFERIOR DERECHO (O.D 44)

Vista mesio-distal y vestibulo –lingual

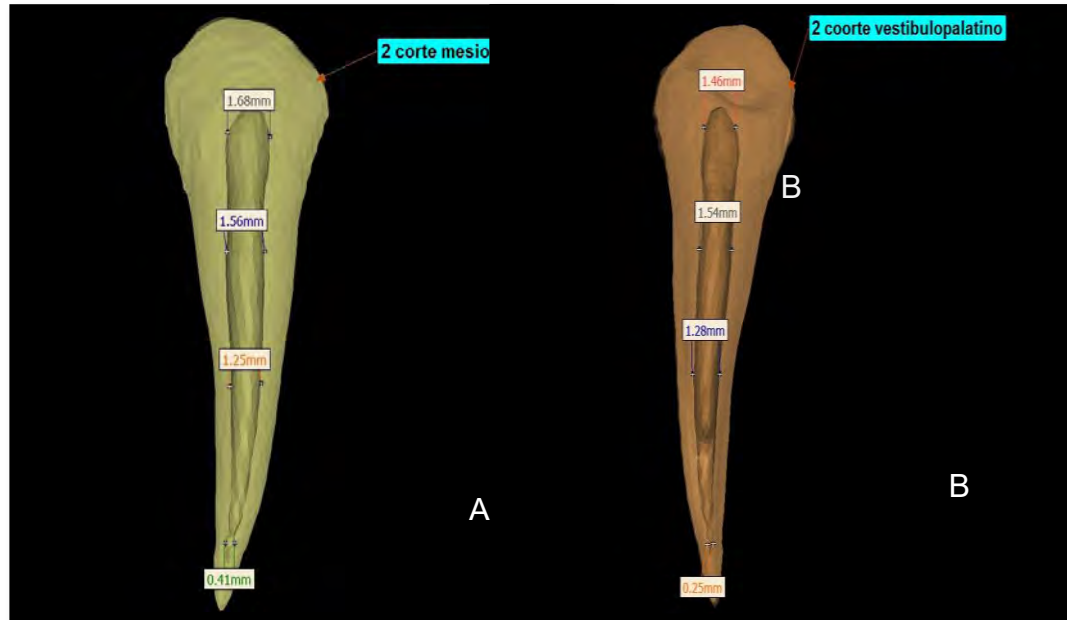


FIG.52 A: Vista mesio-distal del diente, longitud de cámara pulpar y diámetro del sistema de conductos radiculares
52B: Vista vestibulo–lingual del diente longitud de cámara pulpar y diámetro del sistema del conductos radiculares
(Fuente directa)

En la vista mesio-distal se observa la cámara pulpar amplia, un solo sistema de conducto radicular, que va desde tercio cervical hasta tercio medio es amplio y disminuye hasta llegar a apical. (Fig.52 A) En la vista vestibulo–lingual una cámara pulpar con menor diámetro y un sistema de conducto radicular amplio que disminuye hasta alcanzar el nivel apical. (Fig. 52 B)

DIENTE 3: PRIMER PREMOLAR INFERIOR DERECHO

Vista mesio-distal y vestibulo –lingual

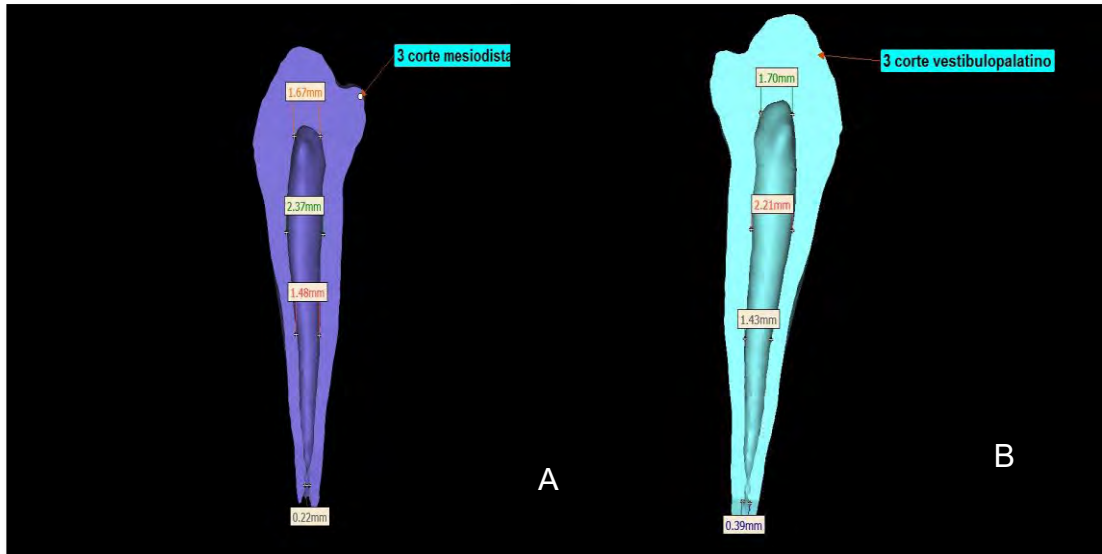


Fig. 53 A: Vista mesio-distal del diente 3, longitud de la cámara pulpar y del sistema de conductos radiculares B: Vista mesio-lingual, diámetro de cámara pulpar y del sistema conductos radiculares. (Fuente directa)

En la vista mesio-distal se observa la cámara pulpar amplia al igual que el sistema de conductos radiculares, llegando a nivel apical disminuye su diámetro. (Fig.53 A) En la vista vestibulo-lingual se distingue con menor amplitud la cámara y el sistema del conducto radicular a nivel apical se identifica la constricción del conducto. (Fig.53 B)

DIENTE 4: PRIMER PREMOLAR INFERIOR DERECHO (O.D.44)

Vista mesio-distal y vestibulo –lingual

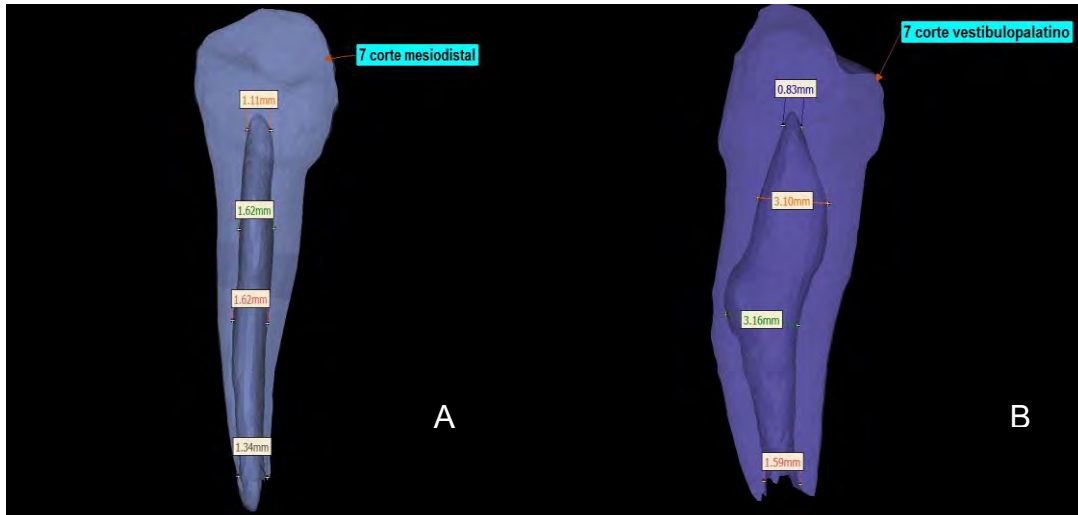


Fig. 54 A: Vista mesio-distal del diente, longitud de cámara pulpar y del sistema de conductos radiculares B: vista vestibulo-lingual, diámetro de cámara pulpar y del sistema de conductos radiculares. (Fuente directa)

En la vista mesio-distal se distingue por su amplitud de cámara y sistema de conducto radiculares, así como todo el trayecto del conducto radicular hasta llegar a nivel apical, a este nivel se observa una reabsorción radicular externa (Fig. 54 A) En la vista vestibulo-lingual puede verse la cámara pulpar de forma piramidal, siendo ésta más pronunciado en vestibular y con la presencia de un solo sistema de conducto radiculares que presenta una posible reabsorción interna a nivel del tercio medio (Fig. 54 B)



DIENTE 5: PRIMER PREMOLAR INFERIOR DERECHO (O.D 44)

Vista mesio-distal




Fig. 55 Vista mesio-distal (Fuente directa)

Este premolar inferior muestra un caso especial, ya que no se puede distinguir la cámara pulpar al igual que el sistema de conductos radiculares, debido a que se encuentra calcificado. (Fig.55)

DIENTE 6: SEGUNDO PREMOLAR INFERIOR DERECHO (O.D 45)

Vista mesio-distal y vestibulo-lingual

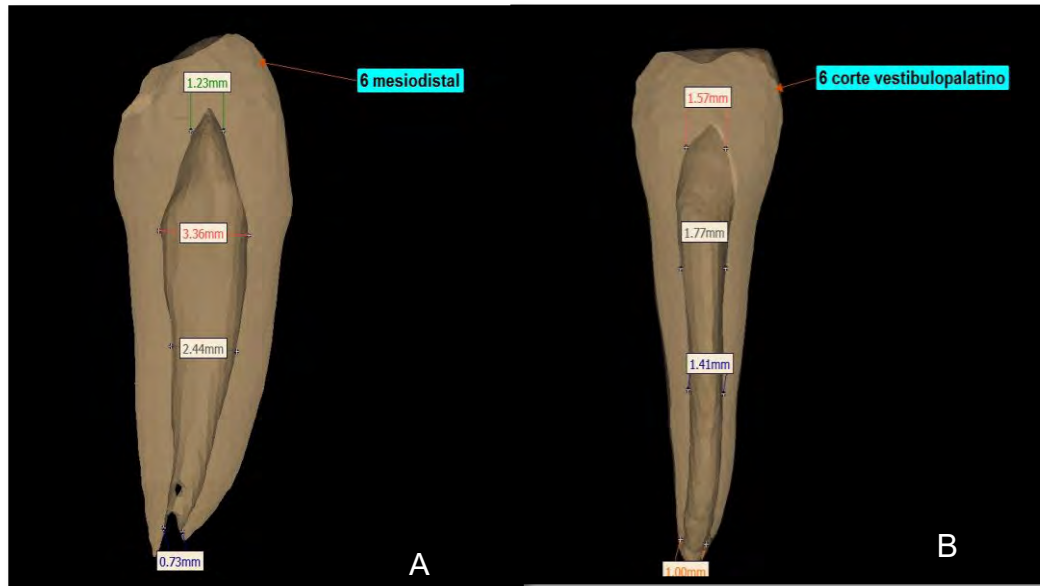


Fig. 56 A: Vista mesio-distal del diente 6, longitud de cámara pulpar y sistema de conductos radiculares. B: Diámetro de cámara pulpar y sistema de conductos radiculares por tercios. (Fuente directa)

En la vista mesio-distal se puede observar que la cámara pulpar es amplia y pronunciada en vestibular, presenta un solo sistema de conductos radiculares, que desde el tercio cervical hasta apical es amplio. (Fig. 56 A) En sentido vestibulo-lingual la cámara pulpar es menos amplia y el diámetro del sistema del conducto radicular es muestra su mayor amplitud desde cervical hasta apical. (Fig. 56 B)

DIENTE 7: SEGUNDO PREMOLAR INFERIOR DERECHO (O.D.45)

Vista mesio-distal y vestibulo-lingual

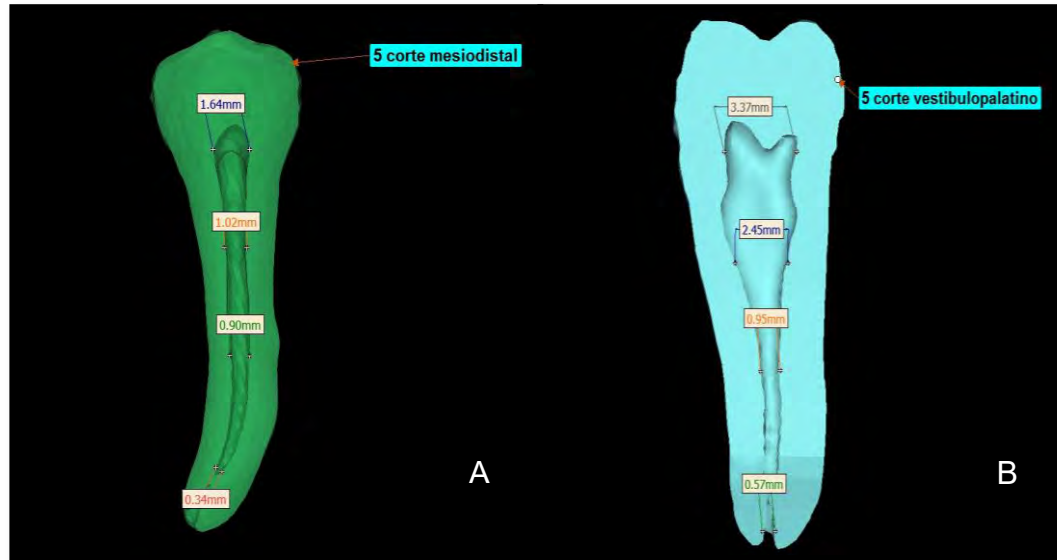


Fig. 57 A: vista mesio-distal del diente 7, longitud de sistema de conductos radiculares y cámara pulpar. B: Vista vestibulo-lingual diámetro de cámara pulpar y longitud del sistema de conductos radiculares. (Fuente directa)

En la vista mesio-distal se observa una cámara pulpar normal, existe un solo sistema del conducto radicular con una luz del conducto normal así como una curvatura en este caso hacia mesial. (Fig. 57 A) En la vista vestibulo-lingual la cámara pulpar se observa amplia, se distinguen dos cuernos pulpares siendo el vestibular más alto y pronunciado, el sistema de conductos radiculares es más amplio a nivel cervical, del tercio medio al tercio apical mantiene una luz de conducto normal. (Fig. 57 B)

DIENTE 8: SEGUNDO PREMOLAR INFERIOR DERECHO (O.D.45)

Vista mesio-distal y vestibulo-lingual

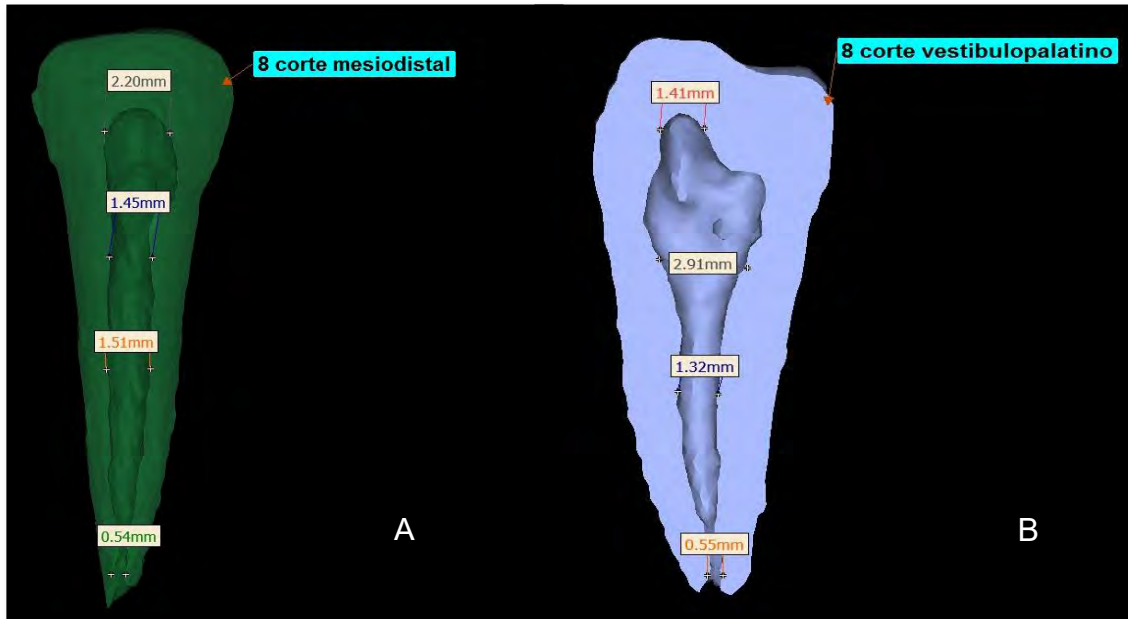


Fig. 58 A: Vista mesio-distal longitud de cámara pulpar y del sistema de conductos radiculares del diente 8. B: Vista vestibulo-lingual longitud de cámara pulpar y del sistema del conducto radicular por tercios. (Fuente directa)

En la vista mesio-distal la cámara pulpar es amplia, el sistema de conductos radiculares muestra una mayor amplitud del tercio cervical al tercio medio ligeramente estrechándose hasta alcanzar el nivel apical. (Fig. 58 A) En vestibulo-lingual la cámara pulpar se observa amplia presentando un cuerno pulpar vestibular alto y pronunciado, el sistema de conductos radiculares presenta una mayor amplitud del tercio cervical al tercio medio reduciéndose ligeramente hasta apical. (58 B)

DIENTE 9: SEGUNDO PREMOLAR INFERIOR DERECHO (O.D.45)

Vista mesio-distal y vestibulo-lingual

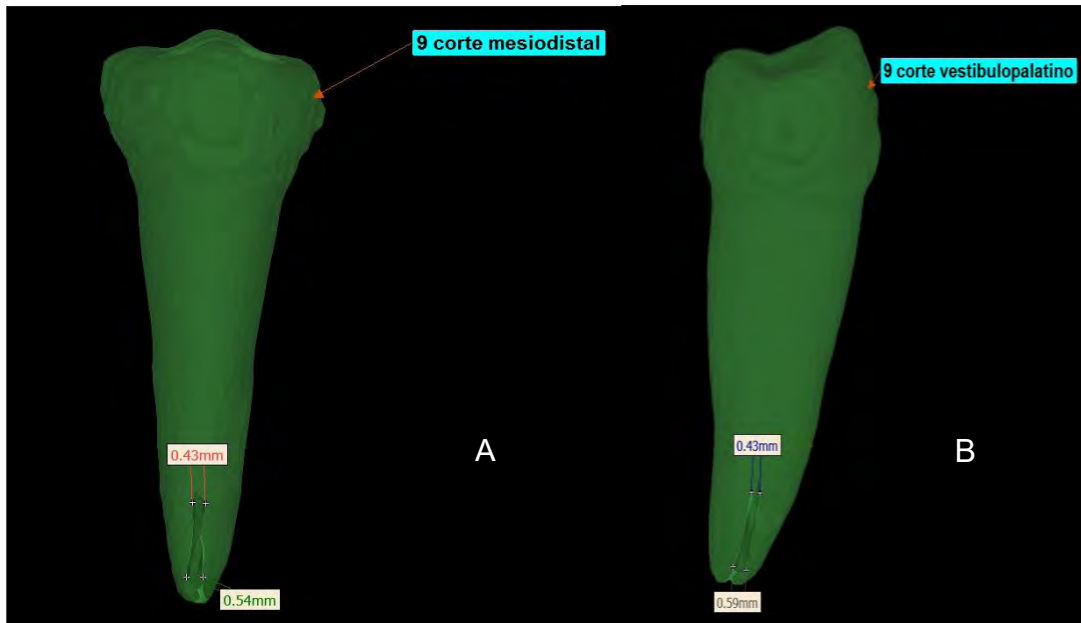


Fig. 59 A: Vista mesio-distal, longitud del sistema del conducto radicular tercio apical B: Vista vestibulo-lingual y longitud del sistema del conducto radicular tercio apical. (Fuente: directa)

En la vista mesio-distal y vestibulo-lingual no se observa luz de conducto (calcificado) desde el tercio cervical hasta un poco antes del tercio apical, donde se distingue un sistema de conductos radiculares estrecho. (Fig. 59 A y B)

DIENTE 10: SEGUNDO PREMOLAR INFERIOR DERECHO (O.D.45)

Vista mesio-distal y vestibulo-lingual

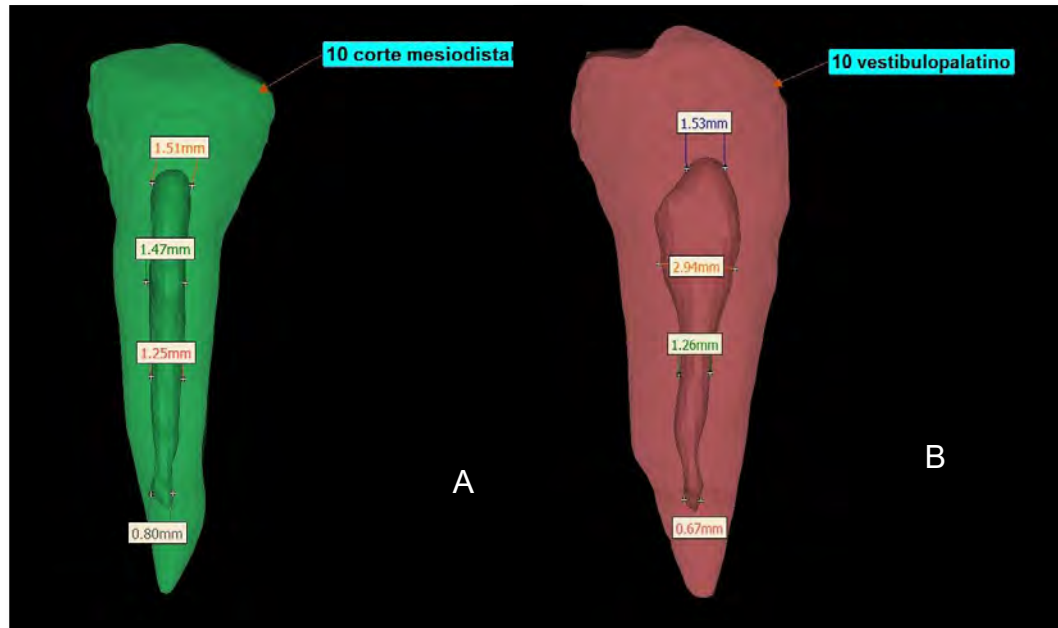


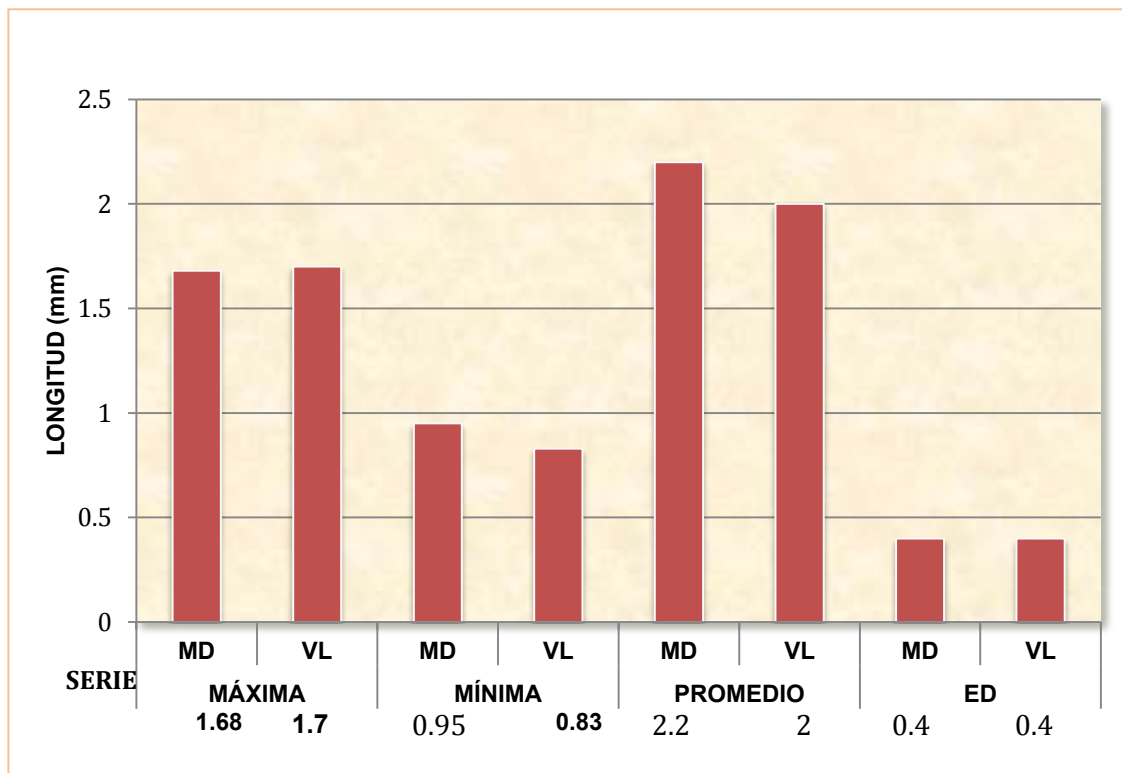
Fig. 60 A: Vista mesio-distal del diente 10 longitudes de cámara pulpar y del sistema del conductos radiculares. B: Vista vestibulo-lingual, diámetro de cámara pulpar y del sistema de conductos radiculares por tercios. (Fuente directa)

En la vista mesio-distal se aprecia una cámara pulpar amplia, el sistema de conductos radiculares del tercio cervical al tercio medio se distingue amplio y del tercio medio al tercio apical disminuye la luz del conducto estrechándose en relación a la amplitud observada a nivel del tercio cervical y y medio. (Fig. 60 A) En la vista vestibulo- lingual la cámara pulpar es amplia, se distingue un cuerno pulpar alto y pronunciado, sistema de conductos radiculares presenta su mayor amplitud tercio cervical a tercio medio reduciéndose así la luz del conducto estrechándose del tercio medio al tercio apical considerablemente donde se observa su mayor estreches . (Fig. 60 B)

Una vez realizada la descripción de cada espécimen, se recolectaron los datos y las medidas obtenidas a través de la CBCT (visor Mimics).

PRIMER PREMOLAR INFERIOR DERECHO								
LONGITUD DE LA CÁMARA EN SENTIDO MD Y VL	MÁXIMO		MÍNIMO		PROMEDIO		ED	
	MD	VL	MD	VL	MD	VL	MD	VL
	1.68	1.7	0.95	0.83	2.2	2	0.4	0.4

Tabla 6. Longitud de la cámara en sentido mesio-distal (MD) y vestibulo-lingual (VL). (Fuente directa)



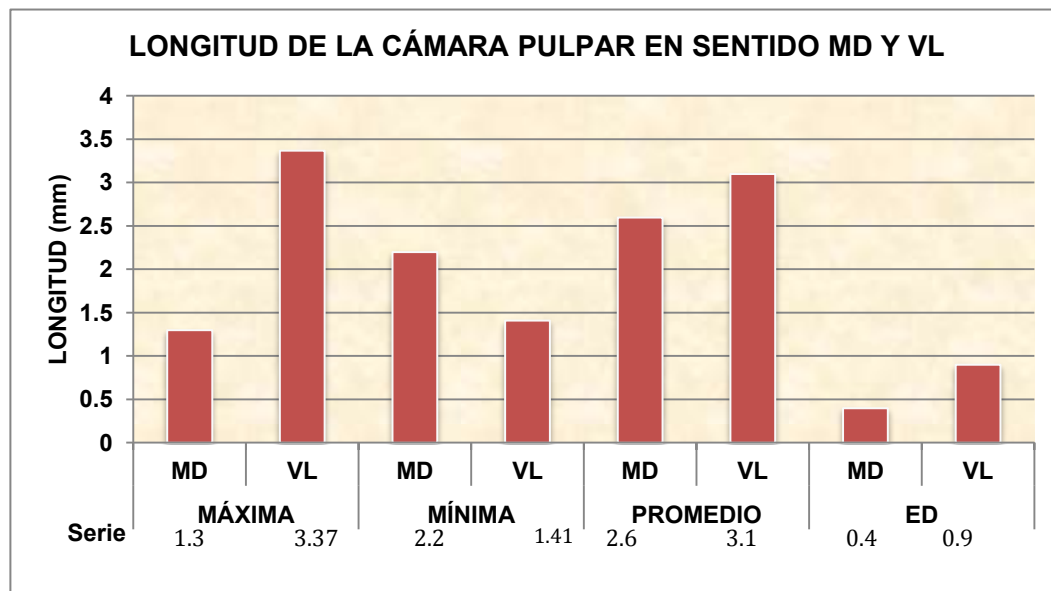
Grafica 1. Longitud de cámara pulpar en sentido mesio-distal (MD) y vestibulo-lingual (VL) .

En la tabla anterior podemos observar el valor máximo y valor mínimo de la longitud obtenida en sentido mesio-distal y vestibulo-lingual. En sentido MD valor máximo de 1.68, mínimo de 1.7 en sentido y una desviación estándar de 0.4, en sentido VL máxima es de 1.7 mínimo es de 0.83 y la desviación es 0.4.(Tabla 6 –Gráfica 1)



SEGUNDO PREMOLAR INFERIOR DERECHO								
LONGITUD DE LA CÁMARA PULPAR Y MD Y VL	MÁXIMO		MÍNIMO		PROMEDIO		ED	
	MD	VL	MD	VL	MD	VL	MD	VL
	1.3	3.37	2.2	1.41	2.6	3.1	0.4	0.9

Tabla 7 Longitud de cámara pulpar en sentido medio-distal (MD) y vestibulo-lingual (VL) en segundo premolar inferior derecho. (Fuente directa)

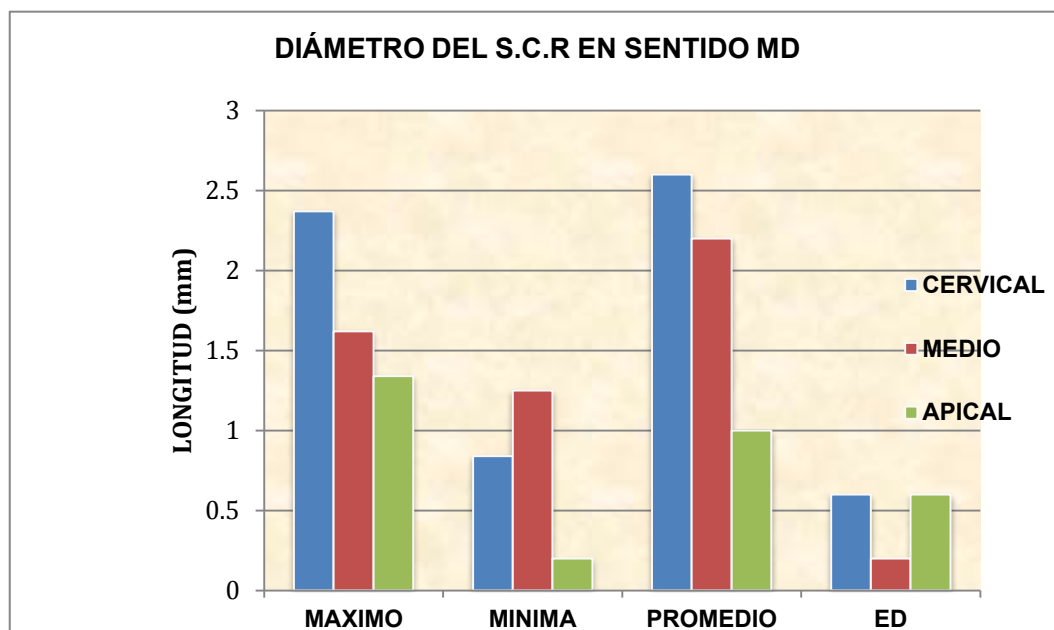


Gráfica 2. Longitud de la cámara pulpar en sentido mesio-distal (MD) y en sentido vestibulo lingual (VL)

En la tabla anterior podemos observar el valor máximo y valor mínimo de la longitud de la cámara pulpar obtenida en sentido mesio-distal y vestibulo-lingual, en la cual en sentido MD valor máximo de 1.3 y mínimo de 1.42 en y una desviación estándar de 0.4, en sentido VL una máxima de 3.37 y una mínima de 1.41 y una desviación estándar de 0.9 (Tabla 6 –Gráfica 1)

PRIMER PREMOLAR INFERIOR				
	MÁXIMO	MÍNIMA	PROMEDIO	DE
CERVICAL	2.37	0.84	2.6	0.6
MEDIO	1.62	1.25	2.2	0.2
APICAL	1.34	0.2	1	0.6

Tabla 8 Diámetro del sistema del conducto radicular en sentido mesio-distal por tercios.(Fuente directa)



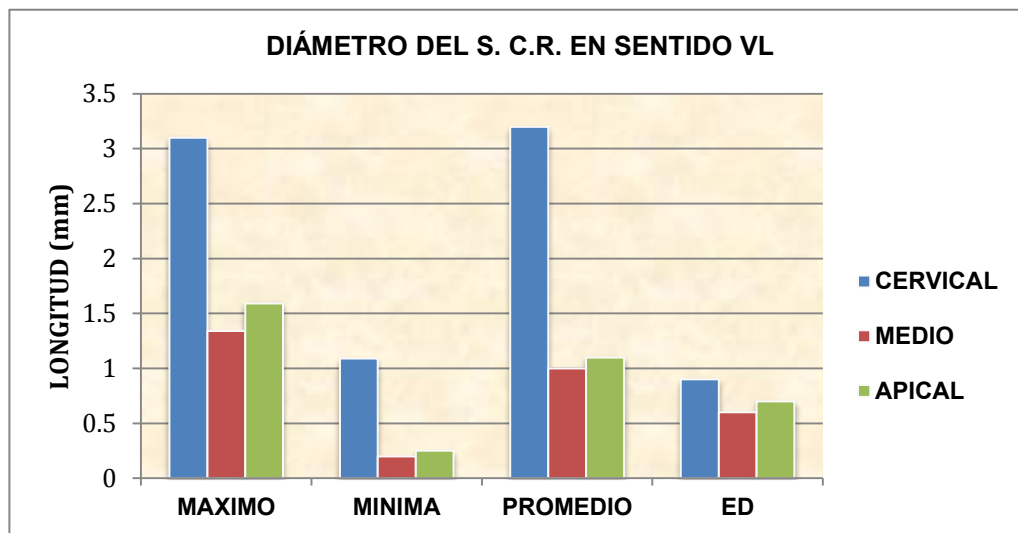
Gráfica 3 Diámetro del sistema de conducto radicular (S.C.R.) en sentido mesio-distal (MD). (Fuente directa)

En la tabla anterior podemos observar los valores por tercios del sistema de conducto radicular en sentido MD, en el tercio cervical una máxima de 2.37 mínima de 0.84 y una desviación estándar de 0.6, en el tercio medio existe una máxima de 2.37 un valor mínimo de 1.25 y una desviación estándar de 0.2, en el tercio apical se tiene un valor máximo de 1.34 un mínimo de 0.2 y una desviación estándar de 0.6. (Tabla 8 – grafica 3)



PRIMER PREMOLAR INFERIOR				
	MAXIMO	MINIMA	PROMEDIO	ED
CERVICAL	3.1	1.09	3.2	0.9
MEDIO	1.34	0.2	1	0.6
APICAL	1.59	0.25	1.1	0.7

Tabla 9. Diámetro del sistema del conducto vestibulo-lingual por tercios (VL). (Fuente directa)



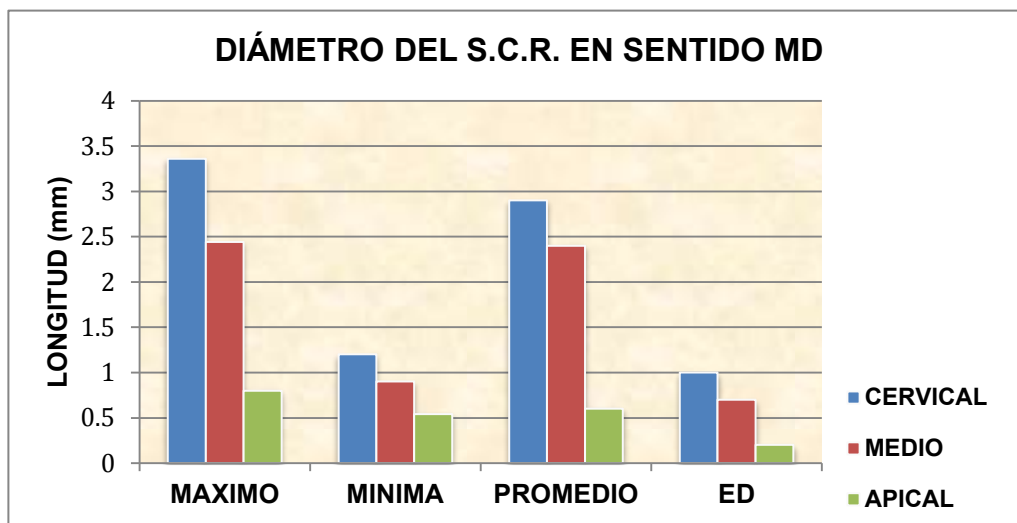
Gráfica 4 Diámetro del sistema de conducto radicales (S.C.R.) por tercios en sentido vestibulo-lingual(VL). (Fuente directa)

En la tabla anterior podemos observar los valores por tercios del sistema de conducto radicular en sentido VL en el tercio cervical una máxima de 3.1 mínima de 1.09 y una desviación estándar de 0.6, en el tercio medio existe una máxima de 1.09 un valor mínimo de 0.2 y una desviación estándar de 0.9, en el tercio apical se tiene un valor máximo de 1.59 un mínimo de 0.25 y una desviación estándar de 0.7. (Tabla 9 – grafica 4)



SEGUNDO PREMOLAR INFERIOR				
	MÁXIMO	MÍNIMA	PROMEDIO	ED
CERVICAL	3.36	1.2	2.9	1
MEDIO	2.44	0.9	2.4	0.7
APICAL	0.8	0.54	0.6	0.2

Tabla 10 .Diámetro del sistema de conducto radicular (S.C.R.) en sentido mesio-distal (MD) por tercios.(Fuente directa)



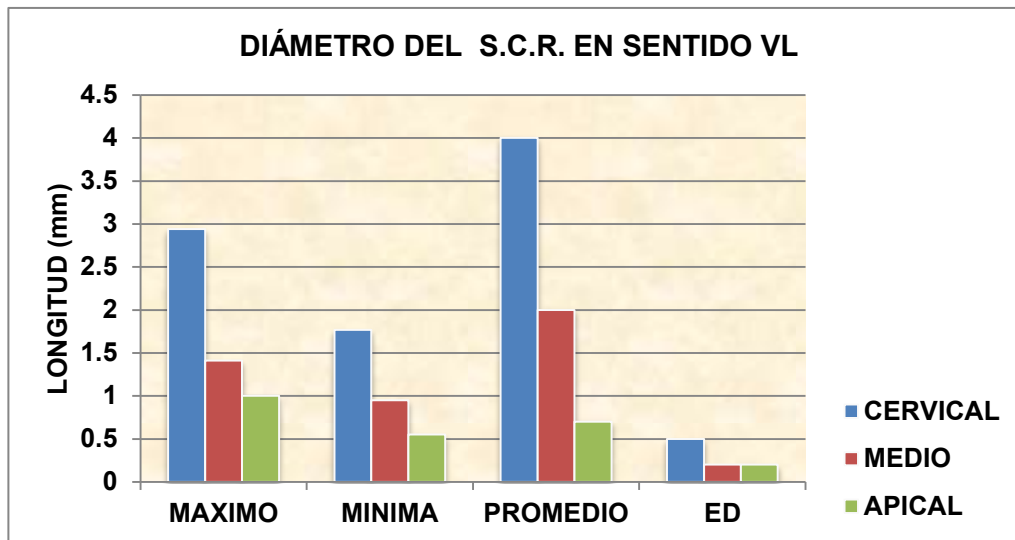
Grafica 5 Diámetro del sistema de conductos radiculares (S.C.R.) en sentido mesio-distal (MD) (Fuente: directa)

En la tabla anterior podemos observar los valores por tercios del sistema de conductos radiculares, en sentido MD en el tercio cervical una máxima de 3.1 mínima de 1.09 y una desviación estándar de 0.6, en el tercio medio existe una máxima de 1.09 un valor mínimo de 0.2 y una desviación estándar de 0.9, en el tercio apical se tiene un valor máximo de 1.59 un mínimo de 0.25 y una desviación estándar de 0.7. (Tabla 10–Gráfica 5)



SEGUNDO PREMOLAR INFERIOR				
	MÁXIMO	MÍNIMA	PROMEDIO	ED
CERVICAL	2.94	1.77	4	0.5
MEDIO	1.41	0.95	2	0.2
APICAL	1	0.55	0.7	0.2

Tabla 11. Diámetro del sistema de conductos radiculares (S,C,R,) en sentido vestibulo-palatino (VL) por tercios. (Fuente directa)



Gráfica 6. Diámetro del conducto en sentido vestibulo lingual (VL) por tercios. (Fuente: directa)

En la tabla anterior podemos observar los valores por tercios del sistema de conductos radiculares, en sentido VL en el tercio cervical una máxima de 2.94 mínima de 1.77 y una desviación estándar de 0.5, en el tercio medio existe una máxima de 1.41 un valor mínimo de 0.95 y una desviación estándar de 0.2, en el tercio apical se tiene un valor máximo de 1 un mínimo de 0.55 y una desviación estándar de 0.2. (Tabla 11–Gráfica 6)



8. CONCLUSIONES

1. La contribución de la tecnología a través del empleo de la tomografía de haz cónico tiene como base que nos permite observar una reconstrucción volumétrica tridimensional en tres planos (axial, coronal y sagital). Está unida a las técnicas clásicas nos proporciona una mejor comprensión de la anatomía interna y variaciones anatómicas del primero y segundo premolar inferior, tomando como base que autores como Pucci, Vertucci, Ingle señalan la complejidad de tres o cuatro sistemas de conductos radiculares que estos dientes pueden presentar.
2. En odontología la tomografía cone beam es una herramienta para el diagnóstico se emplea en implantología, en la evaluación de patologías, lesiones periodontales (defectos óseos), cirugía maxilofacial (dientes retenidos) también permite realizar el análisis de la anatomía condilar.
3. La CBCT tiene aplicación como herramienta diagnóstica en endodoncia en fracturas radiculares, reabsorciones internas, fracturas de instrumentos, número de raíces, sistemas de conductos radiculares, perforaciones y cirugía periapical.
4. La aplicación de la CBCT y el empleo del visor Mimics® nos permiten observar y analizar mediciones de imágenes tridimensionales a color de la anatomía interna del primero y segundo premolar inferior, sus variaciones tanto de cámara pulpar, sistema de conductos radiculares y ápice. El análisis de los datos como la longitud de piso cameral a techo, y la obtención de medidas promedio nos orientan respecto a las proporciones que tiene la cámara pulpar, sus cuernos pulpares y piso durante la realización del acceso endodóntico para evitar con ello una perforación, debilitando las paredes de la corona y con ello comprometiendo el pronóstico



del diente.

5. Las medidas promedio obtenidas del sistema de conducto radicular en sus diferentes tercios (cervical, medio y apical) en sentido mesio-distal y vestibulo lingual nos permiten observar y analizar la amplitud, estrechez y calcificaciones del sistema de conductos radiculares de premolares inferiores así como sus límites anatómicos y el respeto a la unión C.D.C o foramen fisiológico.
6. Sus diámetros nos orientan durante la preparación limpieza y desinfección del sistema de conductos radiculares a mantener su posición original, sus curvaturas así como evitar desgastar la dentina radicular (perforación) sobre todo a nivel apical generando la transportación del foramen de su posición original (zips), así como mandar restos de tejido necrótico a los tejidos periapicales y con ello generar una agudización.
7. La tomografía de haz cono único y visor Mimics® en relación a la radiografía convencional permite una visualización clara del lumen del sistema de conducto radicular.
8. El desarrollo tecnológico, el conocimiento y la búsqueda de la actualización de nuevos programas como el que hemos citado nos permiten no solo el conocimiento de la anatomía interna en este caso de premolares inferiores, sino el reconocimiento biológico sobre la importancia que tiene estar frente a un sistema de conductos radiculares durante el tratamiento endodóntico para tener mejores competencias clínicas que contribuyan a la salud integral del paciente.



9. REFERENCIAS BIBLIOGRÁFICAS.

1. Haring Joen, Jansen L. Radiología dental Principios y técnicas. 2^{da} Ed. Editorial McGraw-Hill Interamericana. México 2002, pp.3 -12.
2. De Freitas, Aguinaldo. Radiología Odontológica. 5^o Ed. Editora Artes Médicas Ltda. Sao Paulo, Brasil, 2002, pp.2-7.
3. De Vos W, Casselman J, Swennen GR. Cone-beam computerized tomography (CBCT) imaging of the oral and maxillofacial region: a systematic review of the literature. Int J Oral Maxillofacial Surg. 2009 pp.38-46
4. Herbert H, Jeanine J. Radiology dental. 2^{da} Ed. Editorial Manual Moderno. México 2012, pp.11-21.
5. <http://es.slideshare.net/diferdiegotoral/historia-deltac/es>.
6. <http://radiomizraim.blogspot.mx>
7. Lannucci Haring J. Jansen Lind. Radiología Dental. Principios y técnicas. 2^o Mc Graw Hill. México Julio de 2002, pp. 5-9.
8. Lofthang-Hansen S, Huuonen S, Gröndahl K, H-G, Limited cone-beam CT and intraoral radiography for diagnosis of periapical pathology. Oral Surgery, Oral Medicine, Oral Pathology, Oral Radiology.
9. Nielsen R, Alyassin A, Peters D. Microcomputed tomography: an advanced system for detailed endodontic research. International Endodontic Journal, volume 21, pp. 561-568.
10. Taylor P. Cotton, Todd, M. Geisler, David T. Holden, Scott A. Schwartz y Willim G. Schindler. Endodontic Applications of Cone-Beam Volúmen 33, Número 9, Septiembre 2007 pp.1121-1132.
11. Hounsfield GN. Computerized transverse axial scanning tomography. Journal of Endodontics. Volúmen 46, 2003. pp.16-22.
12. [Http://www.tri-cityendo.com](http://www.tri-cityendo.com)



13. Arai Y, Tammisalo E, Iwai K, Hashimoto K, and Shinoda K. Development of a compact computed tomographic apparatus for dental use. *Dentomaxillofac Radiol* 1999 07; 28 pp.245-248.
14. Patel S. New dimensions in endodontic imaging: Parte 2 Cone Beam computed tomography. *International Endodontic Journal*, 2009, Volúmen 42 pp 463- 475.
15. Patel S, New R, Dawood, A, Mannoci F. The detection of periapical radiography and cone beam, computed tomography- Part 1: pre-operative status. *International Endodontic Journal*, 2012, Volumen 45, pp. 702-710.
16. [Http: //www.carlosboveda.com/tvd.htm](http://www.carlosboveda.com/tvd.htm)
17. Scarfe WC, Farman AG, IEVIN MD, Gane D. Essentials of maxillofacial cone beam computed tomography. *Alpha Omegan* 2010 06; 103(2):62-67.
18. Patel, S. Durack C. Abella, F. Shemesh. Shemesh, H. Roing, M y Lemberg, K. Cone Beam computed tomography in Endodontics- a review. *International Endodontic Journal*, Volúmen 48, 2015, pp.3-15.
19. Estrela C, Bueno MR, Porto OC, Rodrigues CD, Pécora JD. Influence of intracanal post on apical periodontitis identified by cone-beam computed tomography. *Braz Dent J*. 2009;20(5):370-5
20. La S, Jung D, Kim E, Min, K. Identification of independent middle mesial canal in mandibular first molar using cone-beam computed tomography Imaging. *International Endodontic Journal*, Volúmen 36 2010 pp.542.
21. Hassan B. Comparison of Five Cone Beam Computed Tomography Systems for the Detection Vertical Root Fractures. *Journal of Endodontics*. Volúmen 36, 2010, pp. 126-129.
22. Bernades R. Use of cone beam volumetric tomography in the diagnosis of root fractures. *Oral Surg Oral Med Pathol Oral Radiol*



- Endond. 2009, pp.70-77.
23. Nakata K, Naitob M, Izumi M, Arijji E, Nakamura H. Evaluation of correction of correspondence of dental computed tomography imaging to anatomic observation of external root reabsorption. Journal Endodontic Volumen 35, 2009, pp. 1594-1597
 24. Ilson J. Soares, Fernando Goldberg. Endodoncia, técnica y fundamentos. Segunda Edición. Editorial Médica Panamericana. Pp 93-106.
 25. Cohen, S., arg reaves, . Cohen as de la pulpa. 10°. Ed. Barcelona, España. Elsevier, 20011. pp. 136-203.
 26. Bellera O. "Manejo Clínico del Tercio Apical en la Terapia Endodónica Convencional", enezuela, 2004, (Hallado en <http://saber.ucv.ve:8080/jspui/bitstream/123456789/5826/1/Manejo%20OCI%C3%ADnico%20tercio%20apicall.pdf>)
 27. Pucci F.M y Reig, R: Conductos radiculares Montevideo, 1945 t, I, pp 145 y ss.
 28. Ardines Limonchi P, Endodoncia: El acceso México: Odontolibros; 1985.
 29. Estévez R. de la Torre F. Aranguren J. Tejedor B. Cisneros R. Tomografía computarizada en endodoncia: usos e indicaciones. ev . rt culo de investigación Endodoncia. Abril-Junio 2009 Volumen 27 pp.80-85.
 30. Yang H, Et al; A Cone-beam Computed Tomography Study of the Root Canal Orifices and Apical Foramina in a Chinese Subpopulation. Journal of Endodontics. 2011 Abril; Volumen39 pp. 617-621
 31. Endodontics.Principles and Practice. Mohmoud Torabinejad.Richard E.Walton. 4th. Edition . ed. Saunders. 2009
 32. Histología y embriología bucales. Orban 4a. reimpresión .Ediciones científicas.La prensa medica mexicana.1981



33. Kutler. Fundamentos de Endometeendodoncia Práctica. 2ª. Edic. Editor Mendez Otero.1980.
34. Walton R., Mahmoud, Endodoncia Principios y práctica. México. Editorial McGraw Hill Interamericana Segunda Edición. pp. 98-106.
35. Blaine M. Cleghorn, William H. Christie, and Cecilia C. S. Dong: The Root and Root Canal Morphology of the Human Mandibular First Premolar: A literature review. Journal Endodontic 2007. Volúmen 33 pp. 509-516.
36. Esponda M; Anatomía dental. Séptima ed. Ciudad de México: UNAM, Dirección General de Publicaciones y Fomento Editorial; 2002. Pp. 221-247.
37. Cleghorn ,Christie W, Dong G. Root and root canal morphology of the human permanent maxillary first molar: a literatura review, Endodontic Journal, Volúmen 32, 2006 pp. 813-821.
38. Cleghorn B, Christie W, Dong C. Anomalous mandibular premolars: a mandibular first premolar with three roots and a mandibular second premolar with a C-shaped canal system. Int Endod J 2008 Volumen 41 pp.1005-1014.
39. Nallapati S. Three canal mandibular first and second premolars: a treatment approach. A case report. J Endod Volumen 31 2005 pp. 474-476.
40. Sikri VK, Sikri P. Mandibular premolars: aberrations in pulp space morphology. Indian J Dent Res 1994, Volumen 5 pp.9-14.
41. De Lima M. Endodoncia de la biología a Técnica 1ª Ed. Colombia. Almoca, 2009. Pp. 169.
42. Major M.Ash S Anatomía dental. Séptima ed. Ciudad de México: UNAM, Dirección General de Publicaciones y Fomento Editorial; 2002
43. Blaine M. Cleghorn, William H. Christie and Cecilia C. S. Dong: The Root and Root Canal Morphology of the Human Mandibular Second Premolar: A Literature Review. Journal Endodontic 2007. Volumen



pp.1031 1037.

44. Cleghorn B, Christie W, Dong C. Anomalous mandibular premolars: a mandibular first premolar with three roots and a mandibular second premolar with a C - shaped canal system. Int Endod J 2008 Volúmen 41 pp.1005-1014.
45. [http://www.postgradosodontologia.cl/endodoncia/images/Especialidad Endodoncia/Seminarios/2013-2014/DocAnatomiaPremolares.pdf](http://www.postgradosodontologia.cl/endodoncia/images/Especialidad%20Endodoncia/Seminarios/2013-2014/DocAnatomiaPremolares.pdf)
46. Robertson DC, Leeb IJ. The evaluation of a transparent tooth model system for the evaluation of endodontically filled teeth. J Endod 1982 Volumen pp.317-321.