



**UNIVERSIDAD NACIONAL AUTÓNOMA DE
MÉXICO**



FACULTAD DE ODONTOLOGÍA

USO DE SILICATO DE CALCIO EN RECUBRIMIENTOS DE
DIENTES PERMANENTES JÓVENES.

T E S I N A

QUE PARA OBTENER EL TÍTULO DE

C I R U J A N A D E N T I S T A

P R E S E N T A:

KARLA ZUCCOLOTTO CASTELLANOS

TUTOR: Esp. CLAUDIA TOCHIARA CORONA

MÉXICO, D.F.

2016



Universidad Nacional
Autónoma de México



UNAM – Dirección General de Bibliotecas
Tesis Digitales
Restricciones de uso

DERECHOS RESERVADOS ©
PROHIBIDA SU REPRODUCCIÓN TOTAL O PARCIAL

Todo el material contenido en esta tesis esta protegido por la Ley Federal del Derecho de Autor (LFDA) de los Estados Unidos Mexicanos (México).

El uso de imágenes, fragmentos de videos, y demás material que sea objeto de protección de los derechos de autor, será exclusivamente para fines educativos e informativos y deberá citar la fuente donde la obtuvo mencionando el autor o autores. Cualquier uso distinto como el lucro, reproducción, edición o modificación, será perseguido y sancionado por el respectivo titular de los Derechos de Autor.

A mi abuelo, a pesar de tu edad siempre has estado aquí conmigo apoyando mis estudios desde el principio hasta el día de hoy, el primero culminado pero sin decir que será el último. Gracias a ti estoy parada donde estoy y soy profesionalista gracias a tu ayuda y apoyo incondicional. Gracias por creer en mi.

A mis padres, por darme la vida y la oportunidad de estudiar una licenciatura.

A mi mamá, por ser mi mamá y apoyo en todo momento. Se que esto es un logro de las dos.

A Raúl, porque a lo largo de estos 5 años me has visto luchar y llegar hasta este momento. Gracias por las tardes a mi lado escuchándome estudiar, por aquellos días en los que nos dolía la cabeza por estar oliendo monómero. Gracias por todo, eres el mejor hermano menor que pudiera tener.

A Fer, por ser mi hermana mayor, por enseñarme que nunca hay que rendirse y por enfrentarme al mundo real donde todo deja de ser la escuela. Gracias por tus consejos y apoyo.

A ti, Mario, porque sin tu apoyo y fe en mi, esto hubiera sido un camino más difícil de recorrer. Gracias por tu ayuda, apoyo, confianza, comprensión y consejos, porque a pesar de no haber estudiado odontología siempre has estado aquí. No tengo nada más que agradecerte por estar en las buenas y malas. Por ayudarme desde el principio hasta el final de este recorrido que a penas empieza.

A la Dra. Claudia, por su paciencia, ayuda y apoyo. Por toda su dedicación a la enseñanza y por ser en lo que respecta a mi opinión de las mejores doctoras que la facultad podría tener porque ¿quién dijo que transmitir los conocimientos es fácil?

A mis amigos tanto de la carrera como a mis mejores amigas porque se que sin ustedes estos 5 años no hubieran sido los mismos. Gracias por el apoyo y ayuda sin importar si somos colegas o no, por hacer los días más divertidos tanto en la facultad como en la vida diaria. Espero que esta amistad dure de por vida.

Y por último a mi ángel de la guarda, porque se que desde allá arriba me has cuidado y visto luchar hasta este día. Gracias abuela.

ÍNDICE

INTRODUCCIÓN.	5
1. ANTECEDENTES.	6
2. TEJIDOS QUE CONFORMAN AL DIENTE.	7
2.1 Esmalte.	7
2.2 Dentina.	8
2.3 Cemento.	9
2.4 Pulpa.	9
3. DIAGNÓSTICO.	10
3.1 Historia del dolor.	10
3.2 Signos y síntomas clínicos.	11
3.3 Interpretación radiográfica.	12
3.4 Pruebas pulpares.	13
3.5 Evaluación directa pulpar.	14
4. DIENTES PERMANENTES JÓVENES.	14
4.1 Características pulpares y radiculares de la dentición permanente joven.	15
5. TRATAMIENTO PULPAR.	15
5.1 Recubrimiento pulpar indirecto.	17
5.1.1 Procedimiento.	17
5.2 Recubrimiento pulpar directo.	18
5.2.1 Ventajas.	19
5.2.2 Pronóstico.	19
6. SILICATO DE CALCIO (BIODENTINE™).	20
6.1 Biocompatibilidad.	22
6.2 Composición.	23
6.3 Manipulación.	24

6.4 Tiempo de fraguado.	26
6.5 Reacción de fraguado.	26
6.6 Resistencia mecánica.	27
6.7 Microdureza.	27
6.8 Radiopacidad.	28
6.9 Adhesión.	29
6.10 Solubilidad.	29
6.11 Microfiltración.	29
6.12 Decoloración.	30
6.13 Efecto sobre las propiedades de flexión de la dentina.	31
6.14 Base y restauración intermedia.	32
6.15 Indicaciones de uso.	32
6.16 Recubrimiento pulpar con Biodentine™.	33
CONCLUSIONES.	36
BIBLIOGRAFÍA.	37



USO DE SILICATO DE CALCIO EN RECUBRIMIENTOS DE DIENTES PERMANENTES JÓVENES.



INTRODUCCIÓN.

Actualmente uno de los principales objetivos en Odontología es preservar la vitalidad de la pulpa especialmente en pacientes jóvenes, por lo tanto, se deben utilizar restauraciones más conservadoras con las cuales los dientes puedan permanecer más tiempo en la boca.

Es deseable que en los casos de los dientes afectados por caries, traumatismos y otras causas, el diente pueda mantener la vitalidad pulpar, si esto no fuera posible, se puede eliminar parcial o totalmente la pulpa sin comprometer significativamente la función del diente. El diagnóstico del estado de la pulpa indicará que tipo de tratamiento requiere el diente afectado.

Cuando es posible evitar la afección de la pulpa tenemos como alternativa el recubrimiento pulpar tanto indirecto como directo, el cual tiene como objetivo conservar la vitalidad de la pulpa. Hoy en día existen diversos materiales utilizados como recubrimientos, que dentro de sus funciones tienen la regeneración y formación de los tejidos.

El silicato de calcio (Biodentine™) es una alternativa dentro de la terapia pulpar ya que tiene propiedades mecánicas similares a la dentina, mejores propiedades físicas, menor tiempo de fraguado, no sufre cambio de coloración tras la exposición de la luz y su fuerza de compresión es menor.



USO DE SILICATO DE CALCIO EN RECUBRIMIENTOS DE DIENTES PERMANENTES JÓVENES.



ANTECEDENTES.

En 1753, Hoffman sugirió que el tratamiento de las comunicaciones pulpares no debía ser radical sino conservador. Solo bastaba la cauterización de la pulpa con una aguja candente.¹

En 1756, Pfaff reportó la colocación de una pequeña pieza de oro sobre una exposición vital en un intento de promover la sanación.

A partir de entonces, numerosos agentes para el recubrimiento pulpar directo han sido recomendados.²

Hasta finales del siglo XIX se utilizaron la mayoría de los materiales empíricamente con la idea de que el tejido pulpar debe ser irritado por la cauterización para sanar. Más tarde, se señaló a agentes desinfectantes, ya que se hizo evidente que los microorganismos eran la razón de la inflamación pulpar, pero resultaron ser citotóxicos.¹

El primer estudio clínico científico para comparar diferentes materiales de recubrimiento fue hecha por Dätwyler en 1921, en el cual el óxido de zinc-eugenol mostró los mejores resultados. Un año más tarde, Rebel realizó los primeros experimentos en animales con resultados no exitosos, por lo que él consideraba la pulpa expuesta como un órgano con necesidad de tratamiento pulpar. En 1920 Hermann, introdujo el hidróxido de calcio para obturaciones del conducto radicular. Entre 1928 y 1930 estudió la reacción del tejido pulpar vital ante el hidróxido de calcio para demostrar que se trataba de un material biocompatible. Desde entonces, el hidróxido de calcio ha sido recomendado por varios autores para el recubrimiento pulpar directo.³



2. TEJIDOS QUE CONFORMAN AL DIENTE.

Los tejidos que conforman al diente son: esmalte, dentina, cemento y pulpa.
(Figura 1).

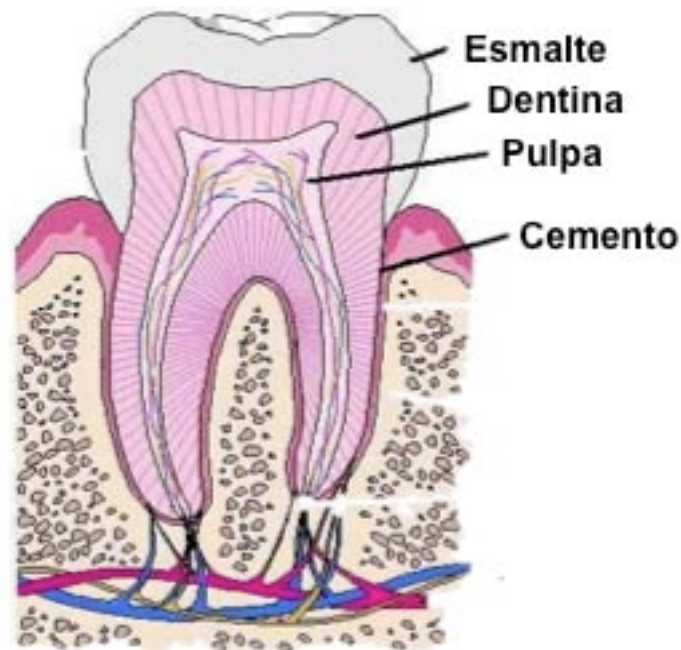


Figura 1: Tejidos que conforman al diente.⁴

2.1 Esmalte.

El esmalte es la sustancia más dura de todo el organismo; del 96 al 98% de su masa es hidroxapatita cálcica. Está formado principalmente por material inorgánico (90%) y únicamente una pequeña cantidad de sustancia orgánica (2,9%) y agua (4,5%). Es un tejido mineralizado acelular que cubre la corona del diente y una vez formado ya no se puede reemplazar.⁵

Es generalmente liso y translúcido, con tonos que van del blanco amarillento claro hasta el amarillo grisáceo y el amarillo pardusco.



USO DE SILICATO DE CALCIO EN RECUBRIMIENTOS DE DIENTES PERMANENTES JÓVENES.



El esmalte está compuesto por prismas de esmalte que atraviesan todo el espesor de la capa del esmalte. Es producido por los ameloblastos del órgano del esmalte. El esmalte es muy quebradizo y su estabilidad depende de la dentina, que es el tejido situado debajo de él. Su función principal es proteger a los dientes de las agresiones externas.⁶

2.2 Dentina.

La dentina es un tejido calcificado que forma la mayor parte de la estructura del diente. Interviene en trastornos pulpares y en la terapéutica endodóntica.

Es un tejido mineralizado, compuesto de alrededor del 70% de material inorgánico (de cristales de hidroxapatita), de un 20% de base orgánica, que principalmente son fibras colágenas de tipo I (altamente mineralizadas) y un 10% de agua. Esto permite que la dentina tenga un cierto grado –mínimo- de flexibilidad, sirviendo de soporte para que el esmalte no se quiebre. Es de color amarillento; da color al diente. Como la dentina es un tejido muy permeable, cuando hay problemas de necrosis de la pulpa dentaria o hemorragia pulpar, se pigmenta con mucha facilidad. La dentina es producida por los odontoblastos.⁷

La dentina es un tejido sensible, cuando se le estimula con agentes (como el cloruro de etilo) directa o indirectamente, se produce dolor, aunque en su estructura no tiene inervación; esto ocurre porque los tubos contienen prolongaciones celulares rodeadas de líquido, el que se mueve por efecto de calor, frío y aire, entre otros.⁵



USO DE SILICATO DE CALCIO EN RECUBRIMIENTOS DE DIENTES PERMANENTES JÓVENES.



2.3 Cemento.

El cemento es una capa delgada de tejido mineralizado secretada por cementocitos que constituye la superficie externa de la raíz anatómica; es quien cubre la raíz del diente. El 65% del cemento consiste en minerales y es avascular. Contiene de 30 a 35% de sustancia orgánica, sin embargo, en dientes jóvenes se percibe una mayor proporción de ésta. El cemento suele unirse al esmalte de la corona en una línea cervical continua.

Presenta un color blanco nacarado, más oscuro y opaco que el esmalte, pero menos amarillento que la dentina.⁶

Las funciones del cemento son: proporcionar un medio de retención por anclaje a las fibras colágenas del ligamento periodontal, controlar el ancho del espacio periodontal, transmitir las fuerzas oclusales a la membrana periodontal, reparar la superficie radicular y compensar el desgaste del diente por la atrición.⁵

2.4 Pulpa.

La pulpa es un tejido conectivo laxo que se localiza en el interior de la cámara pulpar y de los conductos radiculares y que disminuye su volumen progresivamente en el transcurso de la vida del diente. Está constituida por un 25% de materia orgánica, fundamentalmente fibras colágenas, reticulares y elásticas y un 75% de agua.⁸

Debido a las características de la pulpa, posee las siguientes funciones:

- Formadora de dentina durante toda la vida del diente.
- Nutritiva, a partir de los contenidos en el líquido tisular y que difundirán a la dentina por los odontoblastos y sus prolongaciones.



USO DE SILICATO DE CALCIO EN RECUBRIMIENTOS DE DIENTES PERMANENTES JÓVENES.



- Sensorial, por sus abundantes fibras nerviosas.
- Defensiva, por formación de dentina reparadora.⁹

3. DIAGNÓSTICO.

Los dientes permanentes jóvenes se distinguen por su erupción reciente y un cierre radicular apical incompleto. La maduración se completa habitualmente alrededor de los 3 años siguientes a la erupción del diente en la cavidad oral.

El recambio dentario abarca desde aproximadamente los 6 años hasta la pubertad, lo mismo ocurre con el desarrollo radicular y el cierre apical. Durante ese período existen diversos factores que pueden alterar la salud pulpar, pero los más frecuentes son la caries profundas y los traumatismos dentales.²

Todos los tratamientos pulpares en esta fase de la dentición permanente van encaminados a dos objetivos: mantener, si es posible, la vitalidad pulpar y conseguir el desarrollo radicular normal y el cierre apical; si es necesario, realizar posteriormente un tratamiento endodóntico definitivo.¹⁰

3.1 Historia del dolor.

Debe ser la primera consideración en la selección de los dientes para la terapia pulpar vital. El dolor puede ser causado por una acumulación de alimentos dentro de una lesión con caries, por presión, o por una irritación química a la pulpa vital protegida por una capa delgada de dentina intacta.⁹

Un dolor intenso en la noche por lo general indica una degeneración extensa de la pulpa y exige más que un tipo conservador de terapia pulpar. El paciente puede presentar dolor espontáneo o desencadenado por factores externos como aire, calor, frío, comida o presión.¹⁰



USO DE SILICATO DE CALCIO EN RECUBRIMIENTOS DE DIENTES PERMANENTES JÓVENES.



El dolor inducido por estímulos que cesa al desaparecer suele ser un indicio más favorable de hipersensibilidad dentaria y tiene mejor pronóstico.¹⁰

3.2 Signos y síntomas clínicos.

Exploración clínica: permite detectar dientes permanentes jóvenes afectados por caries.¹⁰

Un absceso gingival o fístula que drena asociado con un diente con una lesión de caries profunda es un signo clínico evidente de una pulpa irreversiblemente afectada. Estas infecciones pueden ser resueltas solamente mediante tratamiento endodóntico exitoso o mediante la extracción del diente.²

La hipersensibilidad a la presión o la movilidad anormal del diente es otro signo clínico que puede deberse a la existencia de una enfermedad pulpar grave, como la necrosis pulpar total, que al extenderse y afectar al ligamento periodontal produce extrusión y movilidad del diente.¹⁰

Cuando dicho diente es evaluado para la movilidad, la manipulación puede provocar dolor localizado en el área, pero este no es siempre el caso. Si el dolor está ausente o es mínimo durante la manipulación del diente móvil y afectado, la pulpa probablemente está en una condición degenerativa más avanzada y crónica.²

La sensibilidad a la percusión o a la presión es un síntoma clínico que sugiere al menos algún grado de enfermedad pulpar, pero la etapa degenerativa de la pulpa probablemente es del tipo inflamatorio agudo.²



USO DE SILICATO DE CALCIO EN RECUBRIMIENTOS DE DIENTES PERMANENTES JÓVENES.



Hay que dejar constancia en la historia clínica del tiempo transcurrido desde que se inició el dolor dental y si es espontáneo o inducido, diurno o nocturno. También si el paciente refiere la aparición de enrojecimiento, tumefacción o supuración facial o intrabucal y si ha recibido algún tratamiento previo.

Si se trata de una lesión traumática en un diente permanente joven el tiempo transcurrido desde ésta es un factor clínico importante para el pronóstico. Éste debe de figurar en el historial, así como la causa del traumatismo.¹⁰

3.3 Interpretación radiográfica.

La radiografía periapical permite realizar una evaluación complementaria de los dientes permanentes jóvenes con caries profundas o con traumatismos.

Las radiografías se añaden al diagnóstico al observar presencia o ausencia de:

- Caries profunda con o sin afectación de la pulpa.
- Restauraciones profundas cerca de cuerno pulpar.
- Éxito o fracaso de un tratamiento pulpar.
- Cambios en la pulpa (barrera cálcica, cálculos pulpares).
- Reabsorción patológica de la raíz
 - Reabsorción interna: inflamación de la pulpa vital.
 - Reabsorción externa: pulpa no vital con inflamación extensa.
- Grado de formación radicular en dientes permanentes jóvenes.⁷



USO DE SILICATO DE CALCIO EN RECUBRIMIENTOS DE DIENTES PERMANENTES JÓVENES.



Otras consideraciones para completar la interpretación radiográfica son realizar radiografías del área de interés desde ángulos diferentes y no confundir situaciones anatómicas normales con cambios patológicos.¹⁰

3.4 Pruebas pulpares.

La aplicación de calor, frío o estímulos eléctricos son pruebas clásicas para evaluar la vitalidad y viabilidad pulpar las cuales pueden proporcionar indicios del estado histológico de la pulpa en el diente con caries o traumatismo, comparándolo con los dientes no afectados.

En un diente en formación los resultados pueden ser negativos o confusos, debido al desarrollo incompleto de la inervación pulpar.¹⁰

Varios métodos han sido desarrollados y definidos como técnicas no invasivas para registrar el flujo de sangre en la pulpa dental humana. Dos de estos métodos incluyen la utilización de un medidor de flujo de laser Doppler y la fotopletismografía de luz transmitida. Estos métodos funcionan esencialmente mediante la transmisión de haz de laser o luz a través de la corona del diente, la señal es recogida del otro lado del diente por una fibra óptica y una célula fotoeléctrica. Una clara ventaja de esta técnica es su naturaleza no invasiva.

Un estudio realizado por Miwa y colegas, sugiere que la técnica de luz transmitida puede detectar el flujo sanguíneo en dientes permanentes jóvenes y es por tanto aplicable a la evaluación de la vitalidad pulpar.²



USO DE SILICATO DE CALCIO EN RECUBRIMIENTOS DE DIENTES PERMANENTES JÓVENES.



3.5 Evaluación directa pulpar.

Se realiza el tratamiento clínico, al visualizar el tejido pulpar, se pueden apreciar cambios en el color que van desde el rojo vivo obscuro o grisáceo y en el olor, que puede ser olor fétido, como en las necrosis anaeróbicas. Todo ello nos proporciona información sobre la viabilidad del tejido pulpar y sobre el grado y extensión de la afectación pulpar.²

En dientes con caries profundas, debe observarse la textura de la dentina cariada y su proximidad a la pulpa. Si en el transcurso de este proceso, se produce una exposición directa a la pulpa se debe valorar el color del tejido pulpar, la cantidad de hemorragia y si se produce una buena hemostasia. Todo ello puede ser útil a la hora de determinar el pronóstico y establecer un plan de tratamiento.¹⁰

4. DIENTES PERMANENTES JÓVENES.

Un diente permanente joven es aquel en el que el cierre apical radicular es incompleto, contrariamente a los dientes maduros que tienen un desarrollo apical completo. Por ello, la principal preocupación del clínico frente a un diente con pulpa enferma o traumatizada, debe radicar en promover un desarrollo apical normal o estimular un cierre apical atípico.¹¹

Es necesario considerar que el cierre fisiológico normal ocurre 2 o 3 años después de la erupción del diente. Los dientes permanentes jóvenes se distinguen por su reciente erupción.

Todos los tratamientos pulpares en esta fase van encaminados a dos objetivos fundamentales: mantener si es posible la vitalidad pulpar y conseguir el cierre apical, para tener una proporción corona-raíz adecuada y es necesario realizar posteriormente un tratamiento de conductos definitivo.¹⁰



USO DE SILICATO DE CALCIO EN RECUBRIMIENTOS DE DIENTES PERMANENTES JÓVENES.



4.1 Características pulpaes y radiculares de la dentición permanente joven.

La anatomía pulpar y radicular es como la de los dientes permanentes maduros aunque éstos tienen la pulpa y los conductos radiculares de mayor tamaño.

Los dientes permanentes jóvenes son buenos candidatos para aquellos tratamientos que persiguen la cicatrización pulpar, por su mayor perfusión apical le confiere una mayor capacidad a la pulpa para reaccionar adecuadamente a diversas agresiones.¹¹

En dientes temporales y permanentes jóvenes, la dentina es más delgada y porosa que sus homólogos permanentes maduros. Por tanto, las pulpas de los dientes temporales y permanentes inmaduros tienen un riesgo especial de lesiones de caries profundas, cavidades extensas y lesiones traumáticas.

La inervación sensitiva de la pulpa no madura hasta fases avanzadas de la formación de la raíz, las pruebas pulpaes no son concluyentes en los dientes inmaduros.

Las pulpas jóvenes y bien vascularizadas tienen una gran capacidad reparadora ante la lesión.⁷

5. TRATAMIENTO PULPAR.

Según Cohen 2011, podría argumentarse que los dientes permanentes maduros pueden sobrevivir toda la vida sin el soporte de una pulpa vital. En el diente permanente inmaduro, el futuro es incierto.

La pérdida prematura de la pulpa hace que el diente se vuelva frágil con afectación de la relación corona/raíz, paredes delgadas de dentina y una raíz



USO DE SILICATO DE CALCIO EN RECUBRIMIENTOS DE DIENTES PERMANENTES JÓVENES.



ancha y con frecuencia de divergencia apical que plantea importantes desafíos endodónticos y restauradores.⁷

Aproximadamente el 75% de los dientes con caries profundas que han sido encontrados a través de observaciones clínicas tienen exposiciones pulpares. El trabajo realizado por Dimaggio y Hawes apoya esta observación. También mostraron que más del 90% de los dientes asintomáticos con lesiones de caries profundas podrían ser tratados con éxito sin exposición de la pulpa utilizando técnicas de terapia pulpar indirectas.²

La dentina expuesta durante cualquier preparación mecánica, excavación cariosa o fractura coronal debe ser protegida para sellar los túbulos dentinarios y proteger así la pulpa.¹⁰

Las técnicas o modalidades de tratamientos pulpares en dientes permanentes jóvenes son las siguientes: recubrimiento pulpar indirecto, recubrimiento pulpar directo, pulpotomía vital o apicogénesis (con hidróxido de calcio) y apicoformación o cierre apical.¹⁰ (Figura 2).

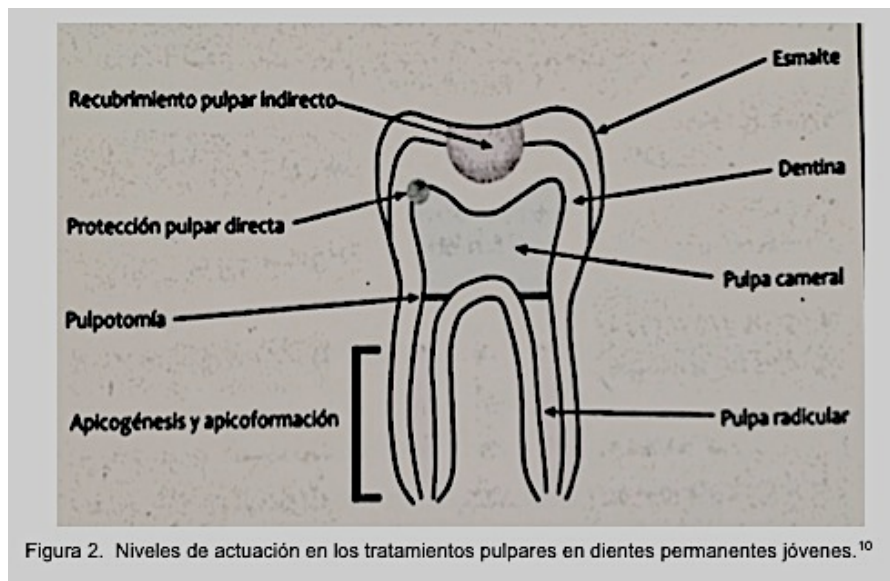


Figura 2. Niveles de actuación en los tratamientos pulpares en dientes permanentes jóvenes.¹⁰



USO DE SILICATO DE CALCIO EN RECUBRIMIENTOS DE DIENTES PERMANENTES JÓVENES.



5.1 Recubrimiento pulpar indirecto.

Procedimiento empleado habitualmente en niños y adultos jóvenes con lesiones de caries profundas en dientes permanentes jóvenes asintomáticos en los que es probable que exista una exposición pulpar si se elimina totalmente el tejido con caries.¹⁰

Está recomendado para dientes con caries profundas próximas a la pulpa pero sin signos ni síntomas de afectación pulpar. Este procedimiento consiste en la eliminación de la dentina infectada y la colocación de un material biocompatible sobre la capa de la dentina aún desmineralizada pero no infectada con la finalidad de evitar una exposición pulpar, remineralizar la lesión mediante la formación de dentina reparativa, así como bloquear el paso de bacterias e inactivar las que puedan quedar.¹⁰

Los dientes con caries profundas que están libres de síntomas de pulpitis dolorosas son candidatos para este procedimiento.

El objetivo del RPI es evitar la exposición pulpar directa, preservando la vitalidad de la pulpa.¹⁰

Se ha podido demostrar que el 90% de los dientes con caries profunda asintomática pueden ser tratados con éxito, sin exposición de la pulpa, mediante un RPI.⁷

5.1.1 Procedimiento.

1. Se elimina sólo la caries no remineralizada de la lesión con fresas de bola o con cucharilla, y se deja una capa muy delgada de dentina cariosa directamente sobre la pulpa. Desinfección de la cavidad con clorhexidina.



USO DE SILICATO DE CALCIO EN RECUBRIMIENTOS DE DIENTES PERMANENTES JÓVENES.



2. La capa más profunda de dentina con caries se cubre de un material biocompatible que prevenga la exposición pulpar. Clásicamente el material que se coloca es una base de hidróxido de calcio seguida de una restauración provisional de óxido de zinc-eugenol o bien un ionómero de vidrio.
3. El objetivo es fomentar la cicatrización de la pulpa, eliminando la mayor parte de las bacterias infecciosas, y sellar la lesión, lo cual estimula la esclerosis dentinal y la formación de dentina reparadora.
4. Transcurrido un período mínimo de 6-8 semanas, se retira la restauración temporal y el hidróxido de calcio.
5. Se elimina la caries restante, se finaliza la preparación cavitaria y se restaura el diente de modo convencional.²

5.2 Recubrimiento pulpar directo.

En algunos casos, la exposición clínica real de la pulpa en un diente permanente joven hace que sea adecuado para el recubrimiento pulpar directo.

El objetivo de este tratamiento es mantener la vitalidad pulpar formando una barrera calcificada en el lugar de la exposición.¹⁰

En general es aceptado que los procedimientos de recubrimiento pulpar deben ser limitados a pequeñas exposiciones que han sido producidas de manera accidental por trauma, durante la preparación cavitaria o, a exposiciones por caries realmente milimétricas que están rodeadas de dentina sana. El recubrimiento pulpar debe ser considerado sólo para dientes en los que hay ausencia de dolor.²



USO DE SILICATO DE CALCIO EN RECUBRIMIENTOS DE DIENTES PERMANENTES JÓVENES.



Consiste en la aplicación de un agente (hidróxido de calcio) directamente sobre la pulpa. El diente debe estar asintomático y la exposición pulpar mínima (<1mm) y libre de contaminación de fluidos orales.

El material de elección para el recubrimiento pulpar directo es el hidróxido de calcio, el cual estimula el tejido pulpar para que repare la zona lesionada formando un puente de dentina, además por su elevado pH presenta un efecto antibacteriano. También se considera la utilización del MTA (agregado de trióxido mineral) como un agente para el recubrimiento pulpar directo. El MTA es un material biocompatible con efecto antibacteriano similar al hidróxido de calcio y que además se ha visto que estimula la reparación pulpar y sirve de sustrato para la formación de un puente dentinario. El MTA favorece la formación de hueso y cemento y facilita la regeneración de ligamento periodontal.¹⁰

5.2.1 Ventajas.

La principal ventaja de un recubrimiento pulpar directo es evitar una terapéutica pulpar más complicada, ya que se detiene el proceso carioso y favorece el proceso de reparación pulpar.¹²

Otra de sus ventajas es que no es invasivo, es fácil de realizar y la restauración posterior puede, o no, ser elaborada.¹¹

5.2.2 Pronóstico.

Los factores que pueden modificar los resultados en el tratamiento son: tiempo transcurrido, tamaño y ubicación de la exposición, filtración marginal, factores sistémicos y la relación entre la edad del paciente y el estado pulpar.



USO DE SILICATO DE CALCIO EN RECUBRIMIENTOS DE DIENTES PERMANENTES JÓVENES.



Cuanto más joven o inmaduro es el diente, mejor responderá al recubrimiento pulpar directo.¹⁴

6. SILICATO DE CALCIO (BIODENTINE™).

Es un nuevo material basado en silicato de calcio para ser utilizado como sustituto de la dentina dañada, se introdujo recientemente por Septodont Company mostrando una excelente biocompatibilidad, así como un comportamiento bioactivo.¹⁵

Los materiales basados en silicato de calcio son reconocidos por su biocompatibilidad y por ser inductores de tejidos mineralizados, sin embargo, sus propiedades mecánicas no son las ideales y su manipulación es difícil.

El principal objetivo de los fabricantes fue desarrollar un material con propiedades superiores en relación al tiempo de fraguado, en sus propiedades mecánicas y manipulación. Todo lo anterior lo hace un material indicado tanto para restauraciones como para procedimientos endodónticos.¹⁶

Los cementos de silicato de calcio están basados en los materiales del cemento Portland (75% Silicato tricálcico: $3\text{CaO}\cdot\text{SiO}_2$, Aluminato férrico tetracálcico $4\text{CaO}\cdot\text{Al}_2\text{O}_3\cdot\text{Fe}_2\text{O}_3$, 20% Óxido de Bismuto: Bi_2O_3 , 4.4% Sulfato de Calcio dihidratado: $\text{CaSO}_4\cdot 2\text{H}_2\text{O}$) y contienen bajas concentraciones de impurezas metálicas.¹⁶

Biodentine™ está disponible como polvo en una cápsula y líquido en una unidad. El polvo se compone principalmente de silicato tricálcico (núcleo principal), silicato dicálcico, carbonato de calcio, y óxido de hierro, así como óxido de zirconio como el radiopacificador.



USO DE SILICATO DE CALCIO EN RECUBRIMIENTOS DE DIENTES PERMANENTES JÓVENES.



El líquido contiene agua, cloruro de calcio (como acelerador) y un policarboxilato modificado (agente reductor de agua).¹⁵

Hay dos tipos de cajas disponibles en el mercado:

Un tipo de caja contiene 15 cápsulas y 15 pipetas de dosis única (Figura 3) y otra caja más pequeña que contiene sólo 5 cápsulas y 5 pipetas de dosis única (Figura 4).

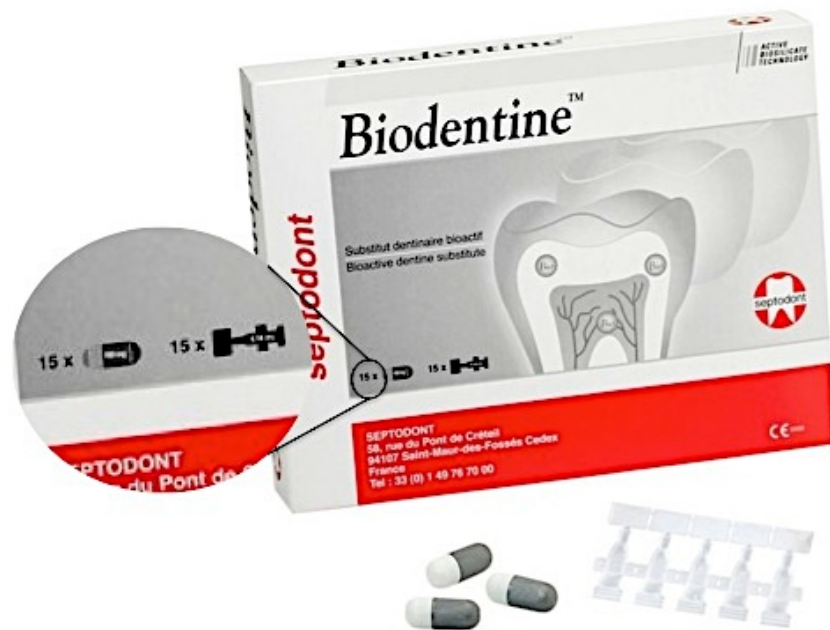

Figura 3: Presentación de Biodentine; 15 pipetas con 15 cápsulas. ¹⁷



USO DE SILICATO DE CALCIO EN RECUBRIMIENTOS DE DIENTES PERMANENTES JÓVENES.

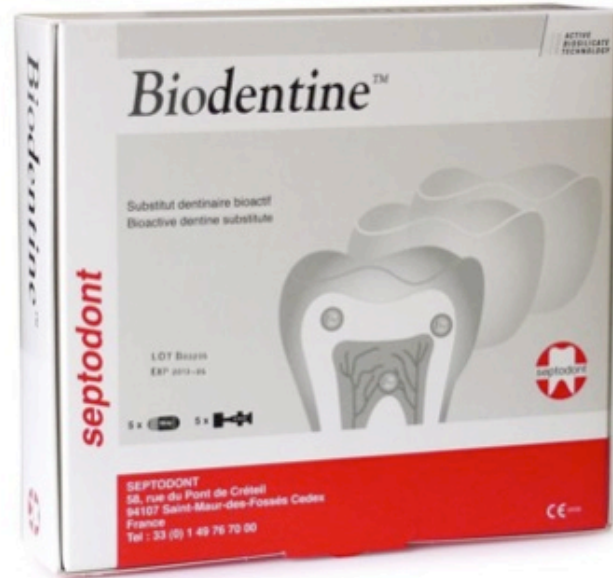

Figura 4: Presentación de Biodentine; 5 pipetas con 5 cápsulas. ¹⁷

6.1 Biocompatibilidad.

Según los estudios clínicos realizados con el silicato tricálcico, este cemento no causa citotoxicidad (destrucción de las células), siendo así un material seguro para su uso en clínica. La propiedad de biocompatibilidad de un material es una característica del silicato tricálcico, teniendo similitud al cemento MTA (Agregado de Trióxido Mineral).¹⁶

El estudio clínico hecho por Laurent et al. (2008) muestra que el uso del silicato tricálcico, como recubrimiento pulpar directo, puede inducir el desarrollo de dentina reparadora (primer signo de formación de barrera mineralizada), y de esta manera conservar la vitalidad de la pulpa dental. Los



USO DE SILICATO DE CALCIO EN RECUBRIMIENTOS DE DIENTES PERMANENTES JÓVENES.



autores concluyeron que este cemento es capaz de estimular la mineralización.¹⁹

El silicato tricálcico ha demostrado ser biocompatible, pues no induce daño a las células pulpares, y es capaz de estimular la formación de dentina reparadora. Este material usado como recubrimiento ofrece más beneficios, cuenta con propiedades de dureza, baja solubilidad y produce un fuerte sellado.²⁰

En un estudio realizado por Graziela Garrido et al., se evaluó la biocompatibilidad de Biodentine™ en el tejido subcutáneo de ratas. Este estudio fue realizado en 15 ratas y en él se concluyó que Biodentine™ mostró respuesta inflamatoria inicial, pero después de 2 semanas la respuesta del tejido que estaba en contacto con el material fue aceptable.¹⁷

6.2 Composición.

El reporte científico de Biodentine™ establece que la composición del polvo consta de:

- Silicato tricálcico: es el principal componente y es quien regula la reacción de fraguado.²²
- Silicato dicálcico: material secundario
- Carbonato de calcio y óxido de hierro: son rellenos
- Dióxido de zirconio: otorga radiopacidad al cemento

Por otro lado, el líquido se compone de:

- Cloruro de calcio (vehículo): es un acelerador
- Polímero hidrosoluble: reduce la viscosidad del cemento. Logra una alta resistencia a corto plazo, reduciendo la cantidad de agua requerida por la mezcla y manteniendo su fácil manipulación.²³



USO DE SILICATO DE CALCIO EN RECUBRIMIENTOS DE DIENTES PERMANENTES JÓVENES.



6.3 Manipulación.

Las instrucciones de manipulación señaladas por el fabricante son: ²⁴

1. Tomar una cápsula y golpearla ligeramente para asentar el polvo.
2. Abrir la cápsula y colocarlo en el soporte blanco.
3. Golpear ligeramente la pipeta de líquido con el fin de hacer descender la totalidad del líquido.
4. Girar la punta de la pipeta para abrirla con cuidado para no dejar caer el líquido.
5. Colocar 5 gotas exactas en la cápsula.
6. Volver a cerrar la cápsula. Colocarla en Vibrador, de tipo Technomix, TAC400 (Lineatac), Silamat, CapMix, Rotomix, Ultramat, etc. El mezclado debe tener una velocidad a de 4000 a 4200 oscilaciones/mn.
7. Mezclar durante 30 segundos.
8. Abrir la cápsula y comprobar la consistencia del material. Si se desea una consistencia más gruesa, esperar 30 segundos a un minuto antes de probar de nuevo.
9. Tomar Biodentine™ con ayuda de la espátula suministrada en la caja. (Figura 5).



USO DE SILICATO DE CALCIO EN RECUBRIMIENTOS DE DIENTES PERMANENTES JÓVENES.




Figura 5 – a. Cápsula y líquido de Biodentine, b. Añadida del líquido a la cápsula, c. Mezclado de la cápsula en vibrador por 30 segundos, d. Verificación de consistencia, e. Manipulación de Biodentine con ayuda de la espátula (incluida en el producto).²⁵

Cuando se utiliza como recubrimiento pulpar directo:

1. Colocar Biodentine™ directamente sobre la pulpa expuesta sin ejercer presión.
2. Proceder al modelado de la superficie de la restauración.
3. Esperar el tiempo final de fraguado del material antes de proceder a retirar el aislamiento.
4. Comprobar la oclusión.



USO DE SILICATO DE CALCIO EN RECUBRIMIENTOS DE DIENTES PERMANENTES JÓVENES.



5. En el plazo de una semana a seis meses después de la instauración de Biodentine™, preparar la cavidad según los criterios recomendados para la restauración final del diente.
6. Biodentine™ puede comportarse como dentina artificial sana y conservarse en las zonas profundas o incluso intrapulpares de la restauración. Biodentine™ es compatible con todas las técnicas de restauración coronaria directa o indirecta y en particular con todos los tipos de sistemas adhesivos.²²

6.4 Tiempo de fraguado.

El cemento tiene un tiempo de fraguado inicial, superior a 6 minutos y un tiempo de fraguado final de 10-12 minutos. Esta mejoría en el tiempo de fraguado, comparado con los ionómeros de vidrio de alta densidad y MTA, es el resultado del cambio en el tamaño de las partículas, puesto que a mayor superficie es menor el tiempo de fraguado, la adición de cloruro de calcio como vehículo, consiguió acelerar la reacción y la disminución del contenido líquido el tiempo de fraguado.²¹

6.5 Reacción de fraguado.

Este cemento a base de silicato de calcio, cristaliza cuando es mezclado con agua. Como parte de su reacción de fraguado químico, también se forma hidróxido de calcio. En contacto con iones fosfato, crea precipitados que se asemejan a la hidroxiapatita.¹⁵



USO DE SILICATO DE CALCIO EN RECUBRIMIENTOS DE DIENTES PERMANENTES JÓVENES.



6.6 Resistencia mecánica.

Una de las principales desventajas de los cementos basados en silicato de calcio, es la resistencia a la compresión, principalmente a causa de componentes como los aluminatos, que finalmente determinan la fragilidad del producto.

Para mejorar, fue controlada la pureza del silicato de calcio, y se redujo el nivel de porosidad; el resultado de estas dos modificaciones mejoraron las propiedades físicas del material obteniendo como resultado mayor resistencia mecánica. Estas características hacen de este material, un excelente sustituto de la dentina y un material ideal para ser utilizado en restauraciones, ya que su resistencia mecánica, de acuerdo a las investigaciones, es de 131.5 MPa en el primer día y va aumentando hasta llegar a 300 MPa en un mes, donde se estabiliza y llega a tener la resistencia mecánica similar a la dentina 297 Mpa.²⁶

6.7 Microdureza.

La dureza se puede definir como la resistencia a la deformación plástica de la superficie de un material después de la penetración.

La dureza aumenta en el momento en que los cementos se sumergen en agua destilada (Colón de Golberg et al., 2009). Después de 2 horas, la dureza de Biodentine™ era 51 HVN, alcanzando 69 HVN después de 1 mes. Los valores de microdureza de la dentina natural son de 60-90 HVN (O'Brien 2008). Biodentine™ tiene la dureza superficial en el mismo rango que la dentina natural.¹⁸



USO DE SILICATO DE CALCIO EN RECUBRIMIENTOS DE DIENTES PERMANENTES JÓVENES.



Grech et al. evaluaron la microdureza del material utilizando un indentador de diamante. Sus resultados mostraron que Biodentine™ tiene valores superiores comparados con Bioaggregate y IRM .

Por otro lado, Camilleri et al. en su estudio comparó las propiedades físicas de Biodentine™ con un ionómero de vidrio convencional (Fuji IX) y una resina de ionómero de vidrio modificado (Vitrebond) cuando son usados en restauraciones con técnica de "sandwich"; Biodentine™ exhibió mayor microdureza superficial en comparación con los otros materiales cuando no se utiliza ácido grabador. No hubo diferencia en la microdureza de los diferentes materiales cuando fueron sometidos a ácido grabador.²⁷

6.8 Radiopacidad.

A diferencia de otros materiales que contienen óxido de bismuto como radiopacador, Biodentine™ contiene óxido de zirconio.

De acuerdo con la norma ISO 6876: 2001 , Biodentine™ muestra una radiopacidad equivalente a 3,5 mm de aluminio. Este valor está por encima del requisito mínimo de la norma ISO (3 mm de aluminio). Esto hace a Biodentine™ adecuado para indicaciones endodónticas como la reparación del conducto.¹⁸

Grech et al. en un estudio de evaluación del cemento prototipo de silicato tricálcico y radiopacador, Bioaggregate y Biodentine™, llegaron a la conclusión de que todos los materiales tenían valores de radiopacidad superiores a 3 mmAl. Se obtuvieron resultados similares por Camilleri et al.²⁷



USO DE SILICATO DE CALCIO EN RECUBRIMIENTOS DE DIENTES PERMANENTES JÓVENES.



6.9 Adhesión.

Teniendo en cuenta que se recomienda el uso Biodentine™ como sustituto de la dentina debajo de restauraciones permanentes, se realizaron estudios que evaluaron la unión del material con diferentes sistemas de adhesión.

Odaba et al. evaluaron la adhesión de Biodentine™ a un adhesivo autograbado de dos pasos y un sistema adhesivo de autograbado de un paso. No se encontraron diferencias significativas entre todos de los grupos de adhesivos en los mismos intervalos de tiempo (12 minutos y 24 horas).²³

En un estudio realizado por Guneser et al, Biodentine™ mostró un rendimiento considerable como un material de reparación, incluso después de ser expuesto a diversas soluciones de irrigantes como NaOCl, clorhexidina y solución salina.²⁷

6.10 Solubilidad.

Grech et al. demostraron valores de solubilidad negativos para un cemento prototipo, Bioaggregate y Biodentine™, en un estudio de evaluación de las propiedades físicas de los materiales . Ellos atribuyeron este resultado a la deposición de sustancias tales como hidroxiapatita en la superficie del material cuando entra en contacto con fluidos tisulares.

Esta propiedad es más bien favorable, ya que indica que el material no pierde partículas que podrían provocar inestabilidad dimensional.²⁷

6.11 Microfiltración.

Cuando se usa específicamente como material de base o recubrimiento, la microfiltración debe ser considerada ya que puede resultar en sensibilidad postoperatoria y caries secundaria, lo que lleva al fracaso del tratamiento.¹⁸



USO DE SILICATO DE CALCIO EN RECUBRIMIENTOS DE DIENTES PERMANENTES JÓVENES.



Koubi et al. fueron los primeros en evaluar la integridad marginal in vitro de las restauraciones basándose en la edad del cemento de silicato de calcio y un cemento de ionómero de vidrio modificado con resina. Los resultados del análisis de filtración después de un año de envejecimiento mostraron que ambos materiales tienen patrones de fuga.¹⁸

Otra característica significativa de Biodentine™ es que no requiere preparación específica de las paredes de dentina. Se explicó la buena integridad marginal de Biodentine™ con la capacidad de formar cristales de hidroxiapatita en la superficie. Estos cristales pueden tener el potencial de aumentar la capacidad de sellado, especialmente cuando se forman en la interfase del material con las paredes de la dentina. Además, la interacción entre los iones fosfato de la saliva y los cementos a base de silicato de calcio puede conducir a la formación de depósitos de apatita, aumentando de este modo el potencial de sellado del material. Los autores expresaron la nanoestructura y el tamaño pequeño de la formación de gel del cemento de silicato de calcio como uno de los factores que influyeron en la capacidad de sellado, ya que la textura permite que el material tenga una mejor propagación sobre la superficie de la dentina.^{18,27}

6.12 Decoloración.

Un estudio evaluó a Biodentine™ junto con 4 materiales diferentes, los cuales fueron expuestos a diferentes condiciones de luz y oxígeno. El análisis espectrofotométrico se llevó a cabo en diferentes períodos hasta cumplir 5 días. Se obtuvieron resultados favorables para Cemento Portland (PC) y Biodentine™; estos 2 materiales demostraron estabilidad del color a lo largo del período.²⁷



USO DE SILICATO DE CALCIO EN RECUBRIMIENTOS DE DIENTES PERMANENTES JÓVENES.



Basándose en sus resultados, los autores sugirieron que Biodentine™ podía servir como una alternativa de base, para después ser restaurada con material fotopolimerizable en áreas que son estéticas.²⁷

6.13 Efecto sobre las propiedades de flexión de la dentina.

Una cuestión importante relacionada con el uso de materiales a base de silicato de calcio es su liberación de hidróxido de calcio en la hidrólisis de la superficie de sus componentes de silicato de calcio.

Por otro lado, también se ha indicado que el contacto prolongado con hidróxido de calcio tiene efectos perjudiciales y el debilitamiento de la resistencia de la dentina de la raíz.¹⁸

Sawyer et al. evaluaron si el contacto prolongado de la dentina con selladores a base de silicato de calcio tendrían ninguna influencia sobre sus propiedades mecánicas. De acuerdo con los resultados de su estudio en donde compararon Biodentine™ con MTA Plus determinaron que ambos materiales alteran la resistencia y rigidez de la dentina después del envejecimiento, en el 100% de los casos en contacto con humedad.

Sugirieron que a pesar de la capacidad de la dentina para resistir los impactos externos y la resistencia a fuerzas externas no podría verse afectada en un grado cuando se utiliza en capas muy delgadas, como material de recubrimiento pulpar. La consideración debe ser cuidadosa si se requiere utilizar para obturación de todo el conducto o como reemplazo de la dentina.²⁷



6.14 Base y restauración intermedia.

Comparado con otros materiales (Mineral Trioxide Aggregate, MTA), el silicato tricálcico es suficientemente estable, por eso puede usarse para base, recubrimientos pulpares indirectos y obturaciones temporales.

Es de vital importancia que el recubrimiento cavitario selle e impida la contaminación bacteriana.²⁶

6.15 Indicaciones de uso.

Este cemento es el primer material que ofrece bioactividad y unas propiedades de sellado excelente como sustituto completo de la dentina, tanto a nivel coronario como radicular.²⁶

Biodentine™ tiene indicaciones tanto a nivel de la corona como a nivel radicular.²⁴ (Figura 6).

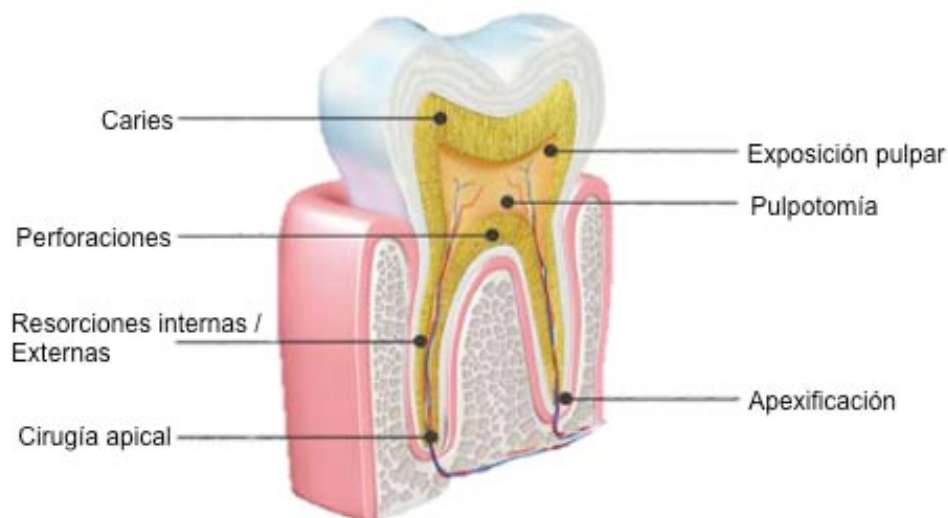


Figura 6: Aplicaciones de Biodentine.³⁰



A nivel de la corona	A nivel radicular
Restauración definitiva, de las lesiones cervicales radiculares	Reparación de las perforaciones radiculares
Onlay o inlay	Perforaciones del piso pulpar
Recubrimiento de caries profundas	Apexificación
Exposición pulpar	Reparación de resorciones internas y externas
Pulpotomías	Obturación apical en endodoncia quirúrgica

6.16 Recubrimiento pulpar con Biodentine™.

Los materiales para recubrimientos son necesarios para conservar la vitalidad de la pulpa; tienen la capacidad de liberar calcio por lo cual ayudan a la inducción de regeneración pulpar.³¹

Debido a su alta biocompatibilidad, Biodentine™ ha sido propuesto como un medicamento potencial para los procedimientos de recubrimiento pulpar. En comparación con hidróxido de calcio utilizado rutinariamente, Biodentine™ es superior con respecto a la reacción de los tejidos, así como la cantidad y el tipo de formación de puentes de dentina. Debido a su tiempo de fraguado más rápido, fácil manejo y las propiedades mecánicas mejoradas, Biodentine™ puede ser utilizado con seguridad y eficacia como material de recubrimiento pulpar especialmente con su capacidad para iniciar la mineralización temprana por la liberación de factor de crecimiento transformante-beta 1 a partir de células pulpares para fomentar la curación pulpar. Una evaluación clínica con una duración de 6 a 35 meses de



Biodentine™, como base y recubrimiento pulpar, demostró una excelente biocompatibilidad y la longevidad.¹⁵ (Figura 7).

Recubrimiento Pulpar Directo

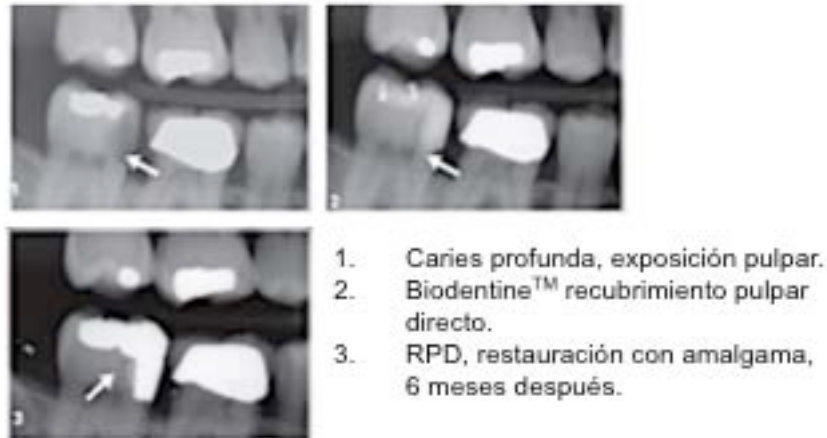

Figura 7: Recubrimiento pulpar directo.³¹

En examinación de la respuesta celular inflamatoria y la formación de tejido duro de Biodentine™ en los dientes de cerdo con pulpa obturada, Biodentine™ mostró tejido pulpar normal sin signos de inflamación. Además, Dammaschke mostró un resultado exitoso después de 6 meses de uso de Biodentine™ como recubrimiento pulpar directo de exposición pulpar iatrogénica.¹⁶

En 2012, Tran et al, demostraron in vivo que Biodentine™ indujo una reparación de la dentina eficaz cuando se aplica directamente a las pulpas de ratas expuestas mecánicamente. Ellos observaron la formación de un puente de dentina reparadora homogénea en el sitio de la lesión con Biodentine™ que fue significativamente diferente que el tejido reparativo poroso inducido por hidróxido de calcio. La calidad de la dentina formada era



USO DE SILICATO DE CALCIO EN RECUBRIMIENTOS DE DIENTES PERMANENTES JÓVENES.



más favorable y los túbulos dentinarios estaban organizados en comparación al hidróxido de calcio.¹⁶

En un interesante estudio clínico e histológico, Nowicka et al. investigaron la respuesta de la pulpa dental humana obturada con Biodentine™. Se realizó en 28 dientes permanentes intactos programados para extracción por razones de ortodoncia. Ellos encontraron que la mayoría de los especímenes mostraron la formación completa del puente de dentina sin ninguna respuesta inflamatoria pulpar y las capas de odontoblastos estaban bien organizadas y similares a la dentina tubular. Por lo tanto, Biodentine™ mostró buena eficacia en los ajustes clínicos y puede ser considerado como un material de recubrimiento pulpar interesante, comprometedor y una alternativa al MTA.²⁹

En el estudio realizado por Marijana Popovic et al; examinaron el efecto de Biodentine™ en recubrimiento pulpar directo en pulpas expuestas de cerdos vietnamitas (*Sus scrofa domesticus*). El experimento incluía 20 dientes de cerdos, con edad de 24 meses y un peso aproximado de 25 kg utilizando ProRoot MTA (Dentsply Tulsa Dental, Johnson City, TN, USA) como material de control.³²

El análisis histológico mostró que el puente dentinario estaba formado en todas las muestras, la dentina tenía características de dentina reparativa en continuidad con la dentina sana. Después de 4 semanas, el análisis reveló que el material en la mayoría de los casos causó inflamación leve o moderada del tejido pulpar. No se observó necrosis en ningún caso; los resultados del estudio mostraron efectos terapéuticos similares entre Biodentine™ y MTA.³²



USO DE SILICATO DE CALCIO EN RECUBRIMIENTOS DE DIENTES PERMANENTES JÓVENES.



CONCLUSIONES.

Los recubrimientos pulpaes son terapias positivas que favorecen la recuperación de la pulpa cuando se encuentra inflamada, tienen la ventaja de ser procedimientos menos invasivos.

A pesar de que hay gran número de materiales indicados para recubrimientos, hoy en día contamos con una nueva alternativa que en cuanto a sus propiedades supera algunas deficiencias físicas y químicas que otros materiales pudieran tener.

Biodentine™ ha demostrado ser un material con propiedades aceptables; aún se sigue investigando pero hasta ahora los resultados son a favor de dicho material.

Biodentine™ está indicado como recubrimiento pulpar ya que tiene propiedades mecánicas similares a la dentina sana y puede regenerar dicho tejido tanto a nivel coronario como a nivel radicular sin tratamiento previo de los tejidos calcificados.



USO DE SILICATO DE CALCIO EN RECUBRIMIENTOS DE DIENTES PERMANENTES JÓVENES.



BIBLIOGRAFÍA

1. Shveid Reich Dafne. Pulpotomies in primary dentition. (Thesis). México, D.F. 1995.
2. Avery DR, Dean JA, McDonald RE. Odontología para el Niño y el Adolescente. Novena edición. Amolca. 2014
3. Dammaschke T The history of direct pulp capping. Department of Operative Dentistry, Westphalian Wilhelms-University, Münster, Germany. Journal of the History of Dentistry [2008, 56(1):9-23]
4. Tejidos que conforman al diente. Hallado en: <https://clinicalsciences.files.wordpress.com/2009/09/normal-tooth-marked-sized1.jpg>
5. Pawlina W, Ross M. Histología. Texto y Atlas color con Biología Celular y Molecular. Quinta edición. Editorial Médica Panamericana. 2007. Pp 526-537
6. Diamond M. Anatomía dental. Capítulo V: Tejidos del diente. Tercera edición. Editorial Limusa. 1995. Pp: 39-48
7. Cohen S, Hargreaves K. Vías de la pulpa. Capítulo 12: Estructura y funciones del complejo pulpodentinario. España. Décima edición. Elsevier. 2011. Pp: 459-462.



USO DE SILICATO DE CALCIO EN RECUBRIMIENTOS
DE DIENTES PERMANENTES JÓVENES.



8. García C, Mendoza A. Traumatología oral en Odontopediatría. Diagnóstico y tratamiento integral. Madrid. Editorial Ergon.2003.
9. Barbería E, Boj J, Catalá M, García C. Odontopediatría. Capítulo 14: Terapéutica pupar. España. Masson. 2002. Pp: 255-256
- 10.Boj J, Catalá M, García-Ballesta C, Mendoza A, Planells P. Odontopediatría: LA EVOLUCIÓN DEL NIÑO AL ADULTO JOVEN. Capítulo 26: Tratamientos pulpares en dentición permanente joven. Madrid, Editorial Ripano 2012. Pp: 351-360.
- 11.Bordoni N, Castillo R, Escobar A. Odontología Pediátrica. La salud bucal del niño y el adolescente en el mundo actual. Buenos Aires, Primera edición, Editorial médica Panamericana, 2010.
- 12.Ingle JI, Bakland K. Endodoncia. 4º ed. State of Maryland (USA): McGrawHill Interamericana Editores, 1996. Pp: 880-889.
- 13.Bergenholtz G, Horsted P, Reit C. Endodoncia. 2º ed. México: Manual Moderno; 2011. Pp: 50-59, 80-81.
- 14.Lasala A. Endodoncia. 4º ed. Barcelona (España): Salvat; 1992. Pp: 255-259.
- 15.Alamoudi N, Meligy O. Clinical Applications of Biodentine in Pediatric Dentistry: A review of Literature. Oral Hygiene and Health. June 2015.



USO DE SILICATO DE CALCIO EN RECUBRIMIENTOS
DE DIENTES PERMANENTES JÓVENES.



16. Torabinejad M, Hong CU, Pitt Ford TR. Physical properties of a new root end filling material (1995) Endodon.
17. Medical Market Dental. Presentación de Biodentine. Hallado en: <http://www.medicalmarket.es/dental/biomateriales/biodentine-septodont.html>
18. Malkondu Ö, Karapinar M, Kazanda L, Kazazolu E. A Review of Biodentine, a contemporary dentine replacement and repair material. Blomed Res Int. 2014; Article ID 160951-1-10.
19. Garrido G, Moraes L, Louzada D, Menegucci M. Biocompatibility Evaluation of Biodentine in Subcutaneous Tissue of Rats. J. Endod. 2014; 40(9): 1484-1488.
20. KoubiGilles, Colon P, FranquinJ, Hartmann A, Richard G, Lambert G. Clinical evaluation of the performance and safety of a new dentine substitute, Biodentine, in the restoration of posterior teeth- a prospective study. Clinical Oral Investigations, Jan 2013, Vol. 17 Issue 1.
21. Belío IA, Bucio L, Cruz E. Phase composition of ProRoot mineral trioxide aggregate by X-ray powder diffraction. J. Endod 2009.



USO DE SILICATO DE CALCIO EN RECUBRIMIENTOS
DE DIENTES PERMANENTES JÓVENES.



22. L.M. Formosa, B. Mallia, T. Bull, J. Camilleri. The microstructure and surface morphology of radiopaque tricalcium silicate cement exposed to different curing conditions. *J. Dent Mat.* Volume 28, Issue 5, May 2012.
23. Cyril Villat, V.X., Tran, Pradelle-Plasse, N., Ponthiaux, P, Wenger, P, Grosgeat, B, Colon, P. Impedance methodology: A new way to characterize the setting reaction of dental cements, *J.Dent Mat.* Volime 26, Issue 12, December 2010.
24. Dental Lava. Sustituto bioactivo y biocompatible de la dentina: instrucciones de manipulación. Hallado en: <http://docplayer.es/2664961-Biodentine-sustituto-bioactivo-y-biocompatible-de-la-dentina.html>
25. Manipulación de Biodentine. Hallado en: <https://www.youtube.com/user/Septodontna>
26. Cedillo J, Curiel R, Espinosa R, Huerta A. A new bioactive dentine substitute. *Purified Tricalcium Silicate.* 2013 May-Aug (2)II.
27. Özlem Malkondu, Meriç Karapinar Kazandağ, and Ender Kazazoğlu, "A Review on Biodentine, a Contemporary Dentine Replacement and Repair Material," *BioMed Research International*, vol. 2014, Article ID 160951, 10 pages, 2014. doi:10.1155/2014/160951



USO DE SILICATO DE CALCIO EN RECUBRIMIENTOS
DE DIENTES PERMANENTES JÓVENES.



28. Dental Partner Oral B™. Aplicaciones de Biodentine. Hallado en:
<http://www.dentaltvweb.com/producto/biodentine-sustituto-de-la-dentina>
29. Nowicka A, Lipski M, Parafiniuk M. Response of Human Dental Pulp Capped with Biodentine and Mineral Trioxide Aggregate. J Endod 2013; 39 (6): 743-747.
30. Dental Partner Oral B™. Aplicaciones de Biodentine. Hallado en:
<http://www.dentaltvweb.com/producto/biodentine-sustituto-de-la-dentina>
31. Septodonto USA. Direct Pulp Capping. Hallado en:
<http://www.septodontusa.com/sites/default/files/Biodentine.pdf>
32. Marijana P, Vesna D, Branislav P, Bogomir P. Direct Pulp Capping Using Biodentine. Serbian Dental Journal, vol 6, nº 2, 2014.