



UNIVERSIDAD NACIONAL AUTÓNOMA DE MÉXICO



FACULTAD DE ODONTOLOGÍA

PROTEÍNAS MORFOGENÉTICAS ÓSEAS EN LA
REGENERACIÓN DEL PROCESO RESIDUAL.

T E S I N A

QUE PARA OBTENER EL TÍTULO DE

C I R U J A N A D E N T I S T A

P R E S E N T A:

GARCIDUEÑAS VILLALOBOS LAURA CAROLINA

TUTOR: C.D. SAMUEL JIMÉNEZ ESCAMILLA

ASESORA: Esp. ROCÍO GLORIA FERNÁNDEZ LÓPEZ



Universidad Nacional
Autónoma de México



UNAM – Dirección General de Bibliotecas
Tesis Digitales
Restricciones de uso

DERECHOS RESERVADOS ©
PROHIBIDA SU REPRODUCCIÓN TOTAL O PARCIAL

Todo el material contenido en esta tesis esta protegido por la Ley Federal del Derecho de Autor (LFDA) de los Estados Unidos Mexicanos (México).

El uso de imágenes, fragmentos de videos, y demás material que sea objeto de protección de los derechos de autor, será exclusivamente para fines educativos e informativos y deberá citar la fuente donde la obtuvo mencionando el autor o autores. Cualquier uso distinto como el lucro, reproducción, edición o modificación, será perseguido y sancionado por el respectivo titular de los Derechos de Autor.



Índice

Agradecimientos

Introducción

Objetivos

Antecedentes históricos.....	7
1. Biología ósea.....	9
1.1. Formación ósea.....	14
1.1.1. Formación intramembranosa de hueso.....	14
1.1.2. Formación endocondral de hueso.....	15
1.2. Células óseas.....	17
1.2.1. Células osteoprogenitoras.....	17
1.2.2. Osteoblastos.....	18
1.2.3. Osteocitos.....	19
1.2.4. Células de revestimiento óseo.....	20
1.2.5. Osteoclastos.....	21
1.3. Regeneración y reparación (cicatrización) del tejido óseo.....	23
1.3.1. Remodelación ósea.....	23
1.3.2. Reparación (cicatrización) ósea.....	28
2. Efectos de la pérdida dental.....	33
2.1. Pérdida de las dimensiones óseas del proceso residual.....	33
2.2. Preservación del reborde residual.....	37
3. Proteínas morfogenéticas óseas.....	40
3.1. Estructura.....	43
3.2. Mecanismo de acción.....	46
3.3. Métodos de obtención para su uso.....	51
3.4. Modo de preparación y aplicación (rhBMP-2/ACS).....	53
3.5. Proteína ósea recombinante humana (rhOP-1).....	55
4. Materiales de osteoconducción.....	56
4.1. Portadores y matrices.....	56
4.1.1. Polímeros.....	56
4.1.2. Cerámica.....	57
4.1.3. Composites.....	58
4.2. Injertos óseos (rellenos óseos), membranas y esponjas.....	60



4.2.1. Injertos.....	62
4.2.2. Membranas.....	64
4.2.3. Esponjas.....	65
5. Aplicaciones de las proteínas morfogenéticas óseas en cirugía maxilofacial.....	67
5.1. Reconstrucción del reborde alveolar.....	67
5.1.1. Preservación alveolar.....	67
5.1.2. Regeneración ósea guiada.....	71
5.1.3. Distracción osteogénica alveolar.....	73
5.2. Defectos de la continuidad mandibular.....	76
5.3. Elevación de seno maxilar.....	76
5.4. Implantología.....	80
5.5. Reconstrucción de fístulas alveolares.....	81
5.6. Trauma maxilofacial.....	81
Discusión.....	83
Conclusiones.....	85
Fuentes de información.....	87

Agradecimientos

Gracias a mis padres por ser los principales promotores de mis sueños, gracias a ellos por cada día confiar y creer en mí, en estar ahí para darme su apoyo y levantarme cuando me tropezaba en este camino, para guiarme con paciencia y amor para ser cada día una mejor persona, sin ellos esto nunca hubiera podido ser una realidad, muchas gracias, los amo infinitamente.

A mis hermanos que sin ellos este mundo no sería lo mismo, parte fundamental de mi vida, ellos siempre pondrán la sazón de mi día a día, los amo.

A todos mis amigos, compañeros y personas que estuvieron en este tiempo de mi vida universitaria, gracias por sus charlas de horas, por las risas y el apoyo incondicional que siempre tuve de ustedes, en las buenas y en las malas. Gracias por estar ahí.

Al Dr. Samuel Jiménez E. y Dr. Óscar Hermosillo gracias por ser unos buenos maestros, mentores y amigos, la clínica nunca fue aburrida gracias a ustedes, siempre con sus ocurrencias, gracias por todo el conocimiento que me dejaron.

Gracias UNAM, mi alma mater por dejarme desarrollarme plenamente en mi carrera.

“A la cima no se llega superando a los demás, sino superándote a ti mismo”

Bendiciones



Introducción

La odontología actual ha ingresado en el campo de la ingeniería genética y reconstrucción tisular dirigida a reestablecer la función, la morfología, la estética y la salud del sistema estomatognático.

Se han estudiado distintos procedimientos en relación a la regeneración biológica de los tejidos y las estructuras que conforman la cavidad bucal, afectados por distintos problemas como traumatismos, cáncer, procesos infecciosos, enfermedades neoplásicas, degeneraciones óseas propias de procesos fisiológicos normales, enfermedades genéticas, desordenes hereditarios, entre otros.

Por medio de la medicina regenerativa, se ha investigado la posibilidad de buscar terapéuticas basadas en el manejo de las células pluripotenciales (células madre) para el manejo de dichos defectos óseos.

Las proteínas morfogenéticas óseas o BMPs (*Bone morphogenetic protein's*) se encuentran presentes desde la etapa prenatal del ser humano y otras especies animales.

Se ha demostrado que algunas de estas proteínas continúan su funcionamiento aún en la etapa postnatal e incluso durante el desarrollo del ser humano adulto.

La purificación, clonación genética y la expresión de las proteínas morfogenéticas óseas han permitido el desarrollo y las bases para el estudio de la regeneración ósea, ya que es uno de los principales iniciadores y percursores de la osteoinducción en el cuerpo humano.



Objetivos

Identificar la utilidad de las proteínas morfogenéticas óseas en el campo de la odontología.

Reconocer la interacción de las proteínas morfogenéticas óseas con el medio receptor óseo, su mecanismo de acción y la cadena de eventos que se generan de éstos.

Conocer la viabilidad de las investigaciones científicas acerca de las proteínas morfogenéticas que aseguran su uso.

Examinar sus distintos métodos de utilización, así como los materiales osteoconductivos con los cuales se emplea.



Antecedentes históricos

Las investigaciones inician con Marshall Urist donde describe la importancia de las proteínas morfogenéticas óseas (BMPs) en la regeneración de tejidos¹.

En 1965, el Dr. Marshall Urist, utilizando modelos en roedores, observó que el hueso desvitalizado y posteriormente, los extractos de hueso, inducen la formación de hueso cuando se implanta por vía subcutánea o intramuscular².

En 1982 Urist y cols. aislaron una de estas proteínas de la matriz de hueso desmineralizado³ y debido a la observación histológica de la transformación del tejido blando en tejido óseo, la nombró proteína morfogenética ósea (BMP), aunque no estaba claro si una proteína sencilla o única fue responsable de la formación de hueso observada².

El trabajo fundamental de Huggins, Levander, Musgo, Trueta, Urist y Reddi ha señalado de manera espectacular que las matrices extracelulares de hueso y dentina contienen señales morfogenéticas en la formación de hueso inicial por inducción en sitios extraesqueléticos heterotópicos de animales modelo, incluyendo primates⁴.

Entre los años 2001 a 2004, El Implante OP-1[®] fue aprobado por la Agencia de Drogas y Alimentos (FDA, Food and Drug Agency), la HDE (Humanitarian Device Exemption) y el Comité de productos medicinales para uso humano (CHMP, Committee for Medicinal Products for Human Use) en el tratamiento de la pseudoartrosis recalcitrante de huesos largos.



En 2004, es aceptada por la FDA y la HDE el OP-1® *Putty* para el tratamiento de la fusión espinal lumbar osteolateral.

En 2005, el injerto de hueso adicionado con rhBMP-2 fue aprobado por la Agencia de Drogas y alimentos (FDA, Food and Drugs Agency) para su uso en la fusión espinal intercorporal.

En 2007, el injerto óseo adicionado con rhBMP-2 fue aprobado por la FDA para su uso oral y maxilofacial en la elevación del seno maxilar y la preservación alveolar¹.



Biología ósea

El tejido óseo es la parte fundamental del esqueleto. El hueso es un material relativamente liviano, de gran dureza y resistencia, pero también con cierto grado de elasticidad⁵.

El tejido óseo es una forma especializada de tejido conjuntivo denso que, como otros tejidos conjuntivos, está compuesto por células y matriz extracelular. La característica que distingue el tejido óseo de los otros tejidos conjuntivos es la mineralización de su matriz, la cual produce un tejido muy duro capaz de proveer sostén y protección⁶.

La función principal del tejido óseo es la de formar parte de los órganos de sostén, actuando como un marco estructural. También tiene importantes funciones protectoras al rodear al encéfalo, la médula espinal, parte de los órganos del tórax y el abdomen⁵.

El tejido óseo sirve también como sitio de depósito de calcio y fosfato⁶. Es un eslabón importante en la homeóstasis del calcio, dado que los huesos del esqueleto contienen más del 99% del calcio del organismo⁵. Desempeña un papel secundario importante en la regulación homeostática de la calcemia (concentración de calcio en la sangre)⁶.

Desde el punto de vista macroscópico, el tejido óseo se organiza en los huesos de dos formas, *El tejido óseo compacto o cortical*, que es una masa compacta sin espacios visibles y *el tejido óseo trabecular o esponjoso*, que está compuesto por finos listones u hojas (las trabéculas), que se entrecruzan en distintas direcciones y forman un retículo esponjoso, en cuyos espacios huecos intercomunicados se encuentra la médula ósea⁵.



El hueso cortical maduro está compuesto por unidades estructurales cilíndricas llamadas osteonas corticales (sistemas de Havers)⁶, también se denomina **unidad estructural ósea (BSU *bone structural unit*)**⁵. Consisten en laminillas concéntricas de la matriz ósea alrededor de un conducto central, el conducto de Havers (conducto osteónico), que contiene vasos y nervios⁶. Alrededor del conducto de Havers, la matriz ósea se dispone en laminillas concéntricas (hueso laminillar), compuestas casi con exclusividad por fibras de colágeno (tipo I). Otro sistema de canales conductores de vasos, los conductos de Volkmann, comunican los conductos de Havers entre sí y con las superficies externa e interna del hueso⁵.

El hueso esponjoso maduro es de estructura similar a la del hueso compacto maduro, excepto que el tejido se distribuye formando trabéculas entre las cuales hay abundantes espacios medulares intercomunicados. La matriz ósea es laminillar⁶.

En el tejido óseo trabecular no se encuentran conductos de Havers ni conductos de Volkmann.

Durante la formación de los huesos y en el caso de fracturas, primero se forma tejido óseo inmaduro que no tiene disposición laminar (hueso entretrejido o fasciculado). Las fibras colágenas transcurren en un entretrejido aleatorio. En el remodelado posterior, se reemplaza este por hueso laminillar⁵.

El hueso inmaduro se forma con una rapidez mayor que el maduro. Si bien el hueso inmaduro es típico del feto en desarrollo, con frecuencia aparecen en el adulto en regiones donde el hueso se está remodelando. También es común encontrar hueso inmaduro en los alvéolos dentarios de la cavidad bucal del adulto⁶.



La **matriz ósea extracelular** se compone de una matriz orgánica y una inorgánica⁵.

Componente orgánico

El componente orgánico de la matriz ósea, que constituye alrededor de 35% del peso seco del hueso, incluye fibras que son casi de modo exclusivo de colágena tipo I y en menor medida, e colágeno tipo V⁷.

La **sustancia fundamental** contiene otras proteínas no colágenas que la integran (10%). Los cuatro grupos principales de proteínas no colágenas que hay en la matriz ósea son:

- Macromoléculas de proteoglicanos: formados por una proteína central y diversas cadenas laterales de glucosaminoglucanos hialuronano, condroitín sulfato y queratán sulfato). Contribuyen a que el tejido óseo ofrezca resistencia a la compresión.
- Glucoproteínas multiadhesivas: actúan en la adhesión de las células óseas y las fibras colágenas de la sustancia fundamental mineralizada. Algunas glucoproteínas importantes son la osteonectina (que sirve como adhesivo entre el colágeno y los cristales de hidroxiapatita), las sialoproteínas como la osteopontina (media la adhesión de las células de la matriz ósea) y las sialoproteínas I y II (median la adhesión celular e inician la formación de calcio durante el proceso de mineralización).
- Proteínas dependientes de vitamina K osteoespecíficas: que incluyen la osteocalcina (que captura el calcio desde la circulación y atrae y



estimula los osteoclastos en el remodelado óseo), la proteína S (que contribuye a la eliminación de células que sufren apoptosis) y la proteína Glía matricial (MGP, que participa en el desarrollo de las calcificaciones vasculares).

- Factores de crecimiento y citosinas, que son proteínas reguladoras pequeñas entre las que se encuentran los factores de crecimiento similar a la insulina (IGF), factor de necrosis tumoral α (TNF- α), factor de crecimiento transformante β (TGF- β), factor de crecimiento derivados de plaquetas (PDGF)⁶, las proteínas morfogenéticas óseas **BMP** (*bone morphogenetic proteins*⁵) y las interleucinas (IL-1, IL-6)⁶.

Las **BMP** tienen gran importancia para el desarrollo de los huesos antes y después del nacimiento. Desempeñan un papel central en la formación ósea, dado que estimulan la diferenciación de los osteoblastos a partir de las células mesenquimáticas y la capacidad formadora de hueso de los osteoblastos⁵.

Componente inorgánico

La porción inorgánica del hueso en el adulto, que constituye alrededor de 75% de su peso seco, se integra sobre todo con calcio y fósforo, además de otros elementos, entre ellos bicarbonato, citrato, magnesio, sodio y potasio⁷.

El fosfato de calcio cristalino está en forma de cristales de hidroxiapatita $[\text{Ca}_{10}(\text{PO}_4)_6(\text{OH})_2]$ ⁵.



La dureza y fuerza del hueso se debe a la conjunción de cristales de hidroxiapatita con colágena⁷.

La mineralización implica el depósito de minerales en la matriz orgánica del cartílago y el tejido óseo. La matriz recién formada y aún no calcificada se denomina osteoide, y está compuesta por proteoglucanos y fibras colágenas (parte orgánica de la matriz ósea).

El proceso de mineralización comienza 10-20 días después de la formación de la matriz ósea orgánica. En unos 3-4 días se deposita el 80% del mineral óseo incluido en lo que se denomina **mineralización primaria**, mientras que el proceso se completa en la **mineralización secundaria**, durante los siguientes 3-4 meses, cuando los cristales de hidroxiapatita crecen por reemplazo del agua ligada a los cristales por mineral⁵.



Formación ósea

Formación intramembranosa de hueso

La mayor parte de los huesos planos del cráneo, partes del maxilar inferior y la mayor parte de la clavícula se desarrollan por osificación intramembranosa de hueso⁵. Este proceso ocurre en el tejido mesenquimatoso muy vascularizado cuyas células entran en contacto entre sí a través de prolongaciones largas⁷. La denominación intramembranosa se debe a la formación de los huesos que comienza en una placa membranosa densa de mesénquima que rodea el cerebro⁵. Las células mesenquimatosas se diferencian en osteoblastos que secretan matriz ósea y forman una red de espículas y trabéculas, cuyas superficies pueblan estas células⁷.

Esta región de osteogénesis inicial se conoce como el centro primario de osificación. Las fibras de colágena de estas espículas y trabéculas en desarrollo están orientadas de manera aleatoria⁷. Esta matriz recién formada aún no calcificada se denomina osteoide, compuesta por proteoglucanos y fibras de colágeno⁵. Después de formarse el osteoide, sigue con rapidez la calcificación y los osteoblastos atrapados en sus matrices se constituyen en osteocitos⁷.

A medida que se establece la red de trabéculas similares a una esponja, el tejido conjuntivo vascular en sus intersticios se transforma en médula ósea. La adición de trabéculas a la periferia incrementa el tamaño del hueso en formación desde el centro de osificación⁷.



Las regiones de los tejidos mesenquimatosos que permanecen sin calcificar se diferencian en el periostio y endostio del hueso en desarrollo⁷.

Los pequeños islotes o trabéculas aisladas de tejido óseo recién formado se suelen ubicar equidistantes de los vasos sanguíneos circundantes, por lo que a medida que las trabéculas formadas hacen contacto con las zonas vecinas semejantes, generan una especie de tejido óseo esponjoso con tejido conectivo muy vascularizado en los espacios, denominada esponjosa primitiva⁵.

El resultado del proceso es la formación de un tejido óseo primitivo muy vascularizado, rodeado por una membrana condensada de mesénquima, que más tarde se transforma en periostio⁵.

Formación endocondral de hueso

La mayor parte de los huesos largos y cortos del cuerpo se desarrolla por la formación ósea endocondral. Este tipo de formación ósea ocurre en varias fases, las principales son:

1. Formación de un modelo miniatura de cartílago hialino
2. Crecimiento continuo del modelo que sirve como andamio estructural para el desarrollo del hueso
3. Resorción final y sustitución por hueso maduro⁷.

El proceso se inicia con la resorción del cartílago hialino, aumentando el tamaño de las lagunas de resorción. Así disminuye la matriz cartilaginosa hasta que quedan sólo finos tabiques, que a continuación se calcifican. Los



condrocitos degeneran y mueren, probablemente como consecuencia de la desaparición de la difusión en la matriz después de su calcificación⁵.

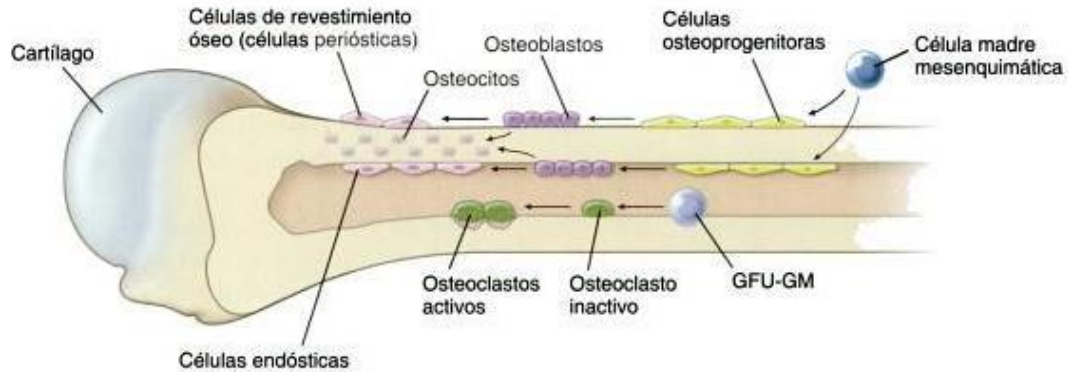
Las células de la parte profunda del periostio se diferencian a partir de células osteoprogenitoras que proliferan y continúan su diferenciación a osteoblastos. Estas células forman rápidamente un centro de osificación por osteogénesis intramembranosa, una delgada capa de tejido óseo alrededor de la porción central de la diáfisis, denominada manguito o collar perióstico⁵.

Tejido conectivo primitivo vascularizado de la porción profunda del periostio crece a través del manguito por actividad osteoclástica. Los osteoblastos utilizan las trabéculas cartilaginosas calcificadas como armazón y comienzan a depositar allí matriz ósea (también aquí existe una delgada capa de osteoide antes de la mineralización de la matriz ósea secretada)⁵.

La zona en que la diáfisis pasa a ser epífisis se denomina metáfisis y corresponde a la zona de eliminación del cartílago y de depósito óseo. La zona de calcificación siempre es bastante angosta. Casi ha desaparecido la matriz entre las lagunas vecinas dentro de una columna de células cartilaginosas y en la escasa cantidad remanente se comienzan a depositar las sales de calcio⁵.

Células óseas

Las células que residen en el hueso son células osteoprogenitoras, osteoblastos, osteocitos, células de revestimiento óseo y osteoclastos⁶.



Ross MH, Pawlina W. Histología Texto y atlas color con Biología Celular y Molecular. 6ª ed. Buenos Aires, Argentina: Editorial Médica Panamericana; 2012.

Células osteoprogenitoras

Derivan de las células mesenquimatosas embrionarias y conservan su capacidad para dividirse por mitosis y su capacidad de diferenciación en osteoblastos⁷. Aparecen en la médula ósea, en el endostio, en la capa profunda del periostio y en la microvasculatura que irriga al tejido óseo, después del parto y durante el resto de la vida posnatal⁵.



La célula osteoprogenitora es una célula en reposo que puede transformarse en un osteoblasto y secretar matriz ósea⁶. Bajo ciertas condiciones de tensión baja de oxígeno, estas células pueden diferenciarse en células condrogénicas⁷.

En la edad adulta, la diferenciación de las células osteoprogenitoras a osteoblastos puede observarse en relación con la curación de fracturas, el modelado y el remodelado⁵.

Osteoblastos

Son las células formadoras de hueso, es decir, sintetizan y excretan matriz ósea orgánica (osteoide)⁵. Derivan de las células osteoprogenitoras y se desarrollan bajo la influencia de la familia de la proteína morfogenética ósea (BMP) y el factor de crecimiento transformador β (TGF- β)⁷.

Los osteoblastos se localizan en la superficie del hueso en una disposición parecida a capas de células cuboidales a cilíndricas⁷. En la superficie y en el citoplasma del osteoblasto es posible demostrar la presencia de fosfatasa alcalina (ALP) y es muy probable que esta enzima tenga importancia en el proceso de mineralización⁵. Parece que el proceso de calcificación es iniciado por el osteoblasto mediante la secreción hacia la matriz de las vesículas matriciales (pequeñas vesículas limitadas por membrana que contienen gran cantidad de ALP).

Las concentraciones de ALP y osteocalcina circulantes se usan en clínica como indicadores de actividad osteoblástica⁶.

Sintetizan los componentes orgánicos de la matriz ósea, incluidos la colágena tipo I, proteoglicanos y glucoproteínas. Además producen RANKL



(receptor para la activación del factor nuclear κ -B), osteocalcina (para la mineralización ósea), osteopontina (para la formación de la zona de sellado entre los osteoclastos y el compartimiento subosteoclástico), osteonectina (relacionada con la mineralización ósea), sialoproteína ósea (une osteoblastos con la matriz extracelular) y factor estimulante de colonias de macrófagos (M-CSF)⁷.

Durante la formación de hueso, alrededor del 10% de los osteoblastos quedan atrapados en lagunas de tejido óseo y se convierten en osteocitos, mientras que los osteoblastos restantes se transforman en células de revestimiento óseo o sufren de apoptosis cuando finaliza la formación del hueso⁵.

Los osteoblastos también secretan un factor estimulante de osteoclastos, que activa a estas células para reabsorber hueso. Además, los osteoblastos secretan las enzimas encargadas de remover el osteoide para que los osteoclastos puedan hacer contacto con la superficie ósea mineralizada⁷.

Osteocitos

Los osteocitos son células óseas maduras, derivadas de los osteoblastos, que se alojan en lagunas dentro de la matriz ósea calcificada que secretó previamente como osteoblasto⁷.

La diferenciación de osteoblasto a osteocito se caracteriza por una degradación paulatina del retículo endoplasmático y del aparato de Golgi.

Los osteocitos ocupan toda la laguna en la que se encuentran, existen canalículos y, en su interior, se encuentran las finas prolongaciones



rodeadas por líquido intersticial del tejido. A través de estas prolongaciones, los osteocitos están en contacto entre sí y con las células de revestimiento óseo, lo que al parecer tiene importancia para el inicio del remodelado del tejido óseo⁵.

Aunque los osteocitos parecen células inactivas, secretan sustancias necesarias para conservar el hueso⁷, como la glucoproteína esclerostina, que inhibe la formación de hueso por los osteoblastos⁵.

Una de las funciones de los osteocitos es la mecanotransducción, en la cual la célula responde a fuerzas mecánicas aplicadas al hueso⁶.

Células de revestimiento óseo

Derivan de los osteoblastos y tapizan el tejido óseo que no se está remodelado. Las células de revestimiento óseo ubicadas en las superficies externas del hueso reciben en nombre de células periósticas y las que tapizan las superficies internas con frecuencia se denominan células endósticas⁶.

La colagenasa es secretada por las células de revestimiento óseo activadas para disolver el osteoide antes de que los osteoclastos entren en contacto directo con el tejido óseo mineralizado y comiencen la resorción⁵.

Se cree que intervienen en el mantenimiento y la nutrición de los osteocitos incluidos en la matriz ósea subyacente y que regulan el movimiento del calcio y el fosfato desde la sangre hacia el hueso y del hueso hacia la sangre⁶.



Osteoclastos

Son células gigantes multinucleadas que se originan en progenitores granulocito-macrófago que degradan el hueso⁷. Derivan de la fusión de células progenitoras hematopoyéticas mononucleares bajo el efecto de citosinas múltiples.

Los osteoclastos están apoyados directamente sobre la superficie ósea en proceso de resorción. Como consecuencia de la actividad del hueso, por debajo del osteoclasto, se forma una excavación poco profunda llamada bahía o laguna de resorción (laguna de Howship)⁶. Se identifican en regiones de resorción ósea⁷.

Las células destinadas a convertirse en osteoclastos, expresan en su superficie una molécula receptora llamada RANK (*receptor activator of nuclear factor κ B*, receptor activador del factor nuclear κ B)⁶. RANKL es una proteína de superficie que se expresa en la superficie de los osteoblastos y las células del estroma⁵. El receptor RANK interacciona con la molécula ligando RANKL. El mecanismo de señalización RANK-RANKL es indispensable para la diferenciación y la maduración de los osteoclastos⁶. La producción de RANKL por los osteoblastos es estimulada por la hormona paratiroidea (PTH) y el 1,25-dihidroxicolecalciferol (la forma activa de la vitamina D)⁵.

Esta vía puede ser bloqueada por la osteoprotegerina (OPG), que funciona como un receptor “señuelo” para RANKL. La falta del ligando disponible afecta el mecanismo de señalización RANK-RANKL y actúa como un poderoso inhibidor de la formación de osteoclastos. Los osteoblastos son los productores principales de OPG, la cual es regulada por muchos reguladores metabólicos óseos como la IL-1, el TNF, TGF- β , la vitamina D y la prostaglandina E₂⁶.



En la superficie de los osteoclastos orientada hacia la superficie ósea, se observa un borde fruncido o borde festoneado compuesto por profundas invaginaciones y evaginaciones del plasmalema.

El líquido extracelular del espacio subosteoclástico tiene un pH de alrededor de 4, que se logra mediante una ATPasa localizada en el plasmalema del borde fruncido, que bombea protones hacia el espacio subosteoblástico. Las enzimas, de las cuales la más importante es la catepsina K, degradan la matriz orgánica, mientras que el pH bajo disuelve la matriz ósea inorgánica.

En el citoplasma cercano al borde fruncido, se encuentra la enzima anhidrasa carbónica II, que cataliza la formación de ácido carbónico (H_2CO_3) a partir de anhídrido carbónico y agua⁵.

El medio ácido inicia la degradación del componente mineral del hueso (principalmente hidroxapatita) para convertirlo en iones de calcio, fosfatos inorgánicos solubles y agua⁶.



Regeneración y reparación del tejido óseo

Remodelación ósea

En el adulto, el desarrollo óseo está equilibrado con la resorción de hueso a medida que se remodela este último para ajustarse a las fuerzas que soporta⁷.

El remodelado óseo comprende el reemplazo del tejido óseo ya formado por tejido nuevo. El remodelado comienza en la primera infancia y continúa durante toda la vida⁵.

La estructura interna del hueso adulto se remodela de manera continua conforme se forma hueso nuevo y se reabsorbe el hueso muerto⁷. El “objetivo” del proceso de remodelación es renovar el tejido óseo envejecido que, como consecuencia de las cargas, puede presentar microfracturas o contener osteocitos muertos, y que con la remodelación es reemplazado por tejido óseo nuevo de mayor calidad⁵.

Se reemplazan de modo constante los sistemas haversianos. El hueso debe reabsorberse de un área y añadirse a otra para satisfacer las fuerzas cambiantes que soporta (p. ej., peso, postura, fracturas)⁷.

A medida que se reabsorben los sistemas haversianos, mueren sus osteocitos; además, se incorporan osteoclastos al área de para absorber la matriz ósea y se forman cavidades de absorción. La actividad osteoclástica continúa aumentando el diámetro y longitud de estas cavidades, invadidas por vasos sanguíneos. En este punto cesa la resorción ósea y los osteoblastos depositan nuevas láminas concéntricas alrededor de los vasos sanguíneos para crear nuevos sistemas haversianos⁷.



Las láminas intersticiales que se observan en el hueso adulto son remanentes de sistemas haversianos remodelados⁷.

El remodelado permite la renovación de un 5% de hueso cortical y un 20% de trabecular al año. Aunque el hueso cortical constituye un 75% del total, la actividad metabólica es 10 veces mayor que en el trabecular, debido a la relación entre superficie y volumen es mayor (la superficie del hueso trabecular representa un 60% del total)⁸.

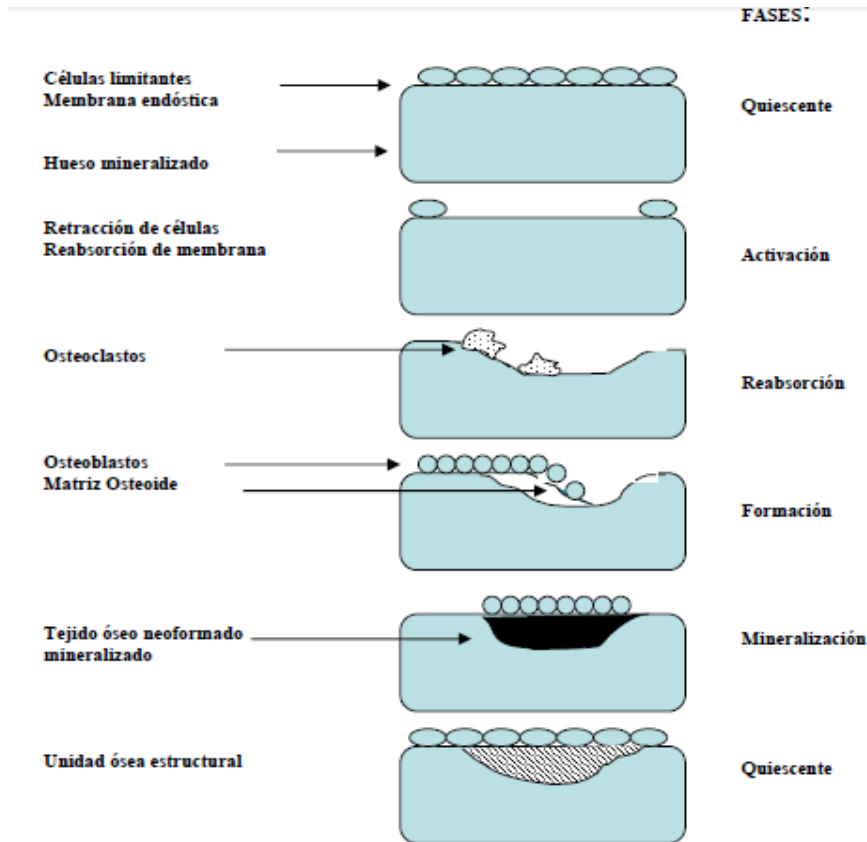
El remodelado óseo existe toda la vida, pero sólo hasta la tercera década el balance es positivo⁸.

También el remodelado tiene como objeto asegurar el mantenimiento de la homeostasis de calcio, dado que puede regularse la concentración de iones de calcio en el plasma sanguíneo a través de pequeñas variaciones del equilibrio entre la degradación y la formación del tejido óseo.

Se caracteriza porque la actividad de los osteoblastos y los osteoclastos está acoplada, de modo tal que trabajan en conjunto como una unidad de remodelado óseo. Es decir, en un sitio de una superficie ósea, primero cierta cantidad de tejido óseo es reabsorbida por los osteoclastos y después los osteoblastos forman una cantidad equivalente de tejido óseo nuevo en el mismo sitio⁵. A esta unidad funcional que constituyen ambas células se le denomina como de corte⁹.

El remodelado óseo se produce en pequeñas áreas de la cortical o de la superficie trabecular llamadas unidades básicas multicelulares BMU (Basic multicellular units). La vida media de cada unidad de remodelado en humanos es de 2 a 8 meses por lo que el esqueleto se renueva totalmente cada 10 años⁸.

El remodelado óseo puede ser dividido en las siguientes fases:



Fernández-Tresguerres-Hernández-Gil I, Aobera-García MA, del Canto-Pingarrón M, Blanco-Jerez L. Physiological bases of bone regeneration II. The remodeling process. Med Oral Patol Oral Cir Bucal 2006; 11: 151-157.

Fase quiescente: Se dice del hueso en condiciones de reposo. Los factores que inician el proceso de remodelado aún no son conocidos.

Fase de activación: el primer fenómeno que tiene lugar es la activación de la superficie ósea previa a la reabsorción, mediante la retracción de las células limitantes (osteoblastos maduros elongados existentes en la superficie endóstica) y la digestión de la membrana endóstica por la acción de las



colagenasas. Al quedar expuesta la superficie mineralizada se produce la atracción de osteoclastos circundantes procedentes de los vasos próximos.

Fase de reabsorción: seguidamente, los osteoclastos comienzan a disolver la matriz mineral y a descomponer la matriz osteoide. Este proceso es acabado por los macrófagos y permite la liberación de los factores de crecimiento contenidos en la matriz, fundamentalmente TGF- β , PDGF, IGF-1 y 2.

Fase de formación: simultáneamente en las zonas reabsorbidas se produce el fenómeno de agrupamiento de preosteoblastos, atraídos por los factores de crecimiento que se liberaron de la matriz que actúan como quimiotácticos y además estimulan su proliferación. Los preosteoblastos sintetizan una sustancia cementante sobre la que se va a adherir el nuevo tejido y expresan BMP's, responsables de la diferenciación. A los pocos días, los osteoblastos ya diferenciados van a sintetizar la sustancia osteoide que rellenará las zonas horadadas.

Fase de mineralización: A los 30 días del depósito osteoide, comienza la mineralización, que finalizará a los 130 días en el hueso cortical y a 90 días en el trabecular. Y de nuevo inicia la fase quinescente o de descanso⁸.

El osteoclasto sólo comienza la resorción ósea activa en respuesta a la señal primordial de la circulación de la hormona parotídea y la activación del receptor secretado localmente, nuclear kappa-b ligando (RANKL).¹⁰



La resorción ósea normal (proceso de fracturación y renovación ósea), los osteoclastos activados se adhieren a una superficie del hueso y se desarrolla un borde con volantes contra la superficie del hueso, ya que sella los bordes y forma una laguna de Howship. El osteoclasto entonces segrega ácido clorhídrico para disolver la matriz inorgánica y varias colagenasas para descomponer la matriz orgánica¹⁰.

Debido a BMP y el IGF-1 y -2 son el ácido insoluble, son liberados durante la resorción ósea y permanecen como citoquinas activas. Estas se unen a las superficies de la membrana celular de las células madre locales y algunas células madre de la circulación para inducir diferenciación a osteoblastos, luego los estimula para secretar más tejido osteoide¹⁰.

Se ha demostrado que las osteoprogenitoras derivadas de médula ósea sufren diferenciación osteoblástica en respuesta a BMPs y otros factores de crecimiento. La vida activa de los osteoblastos es de 1-10 semanas y luego desaparecen por apoptosis. Se anclan en la matriz por proteínas específicas y una vez sujetas en la matriz madura, las células no tienen oportunidad de secretar matriz ni de dividirse, y se les denominan osteocitos, su metabolismo es crucial para la vida del hueso y la homeostasia³.

La matriz extracelular proporciona señales reguladoras e instrucciones ofreciendo una superficie de anclaje para factores solubles como BMPs y factores de crecimiento. La unión de estos factores a la matriz puede facilitar su liberación controlada en respuesta a demanda local. Los mecanismos homeostáticos que rigen el funcionamiento de las BMPs y factores de crecimiento, su almacenamiento, protección, cinética de liberación e inactivación implican a la matriz y a las células así como a sus receptores que son los que responden a dichas proteínas. Para lograr regeneración son fundamentales las células, la sustancia fundamental insoluble, las moléculas solubles, el entorno mecánico y vascular³.



Reparación (cicatrización) ósea

El proceso de cicatrización ósea, en condiciones fisiológicas, inicia cuando el tejido endóstico empieza a proliferar y generar una migración celular hacia el coágulo, para dar lugar a la formación de un hematoma⁹.

Una fractura ósea causa daño y destrucción de la matriz ósea, muerte celular, desgarros en el periostio y el endostio y posible desplazamiento de los extremos de la fractura ósea.

Se seccionan los vasos sanguíneos cerca de la rotura y la zona se llena de hemorragias localizadas, que dan lugar a la formación de un coágulo sanguíneo en el sitio de la lesión. Poco después se suprime el riego en forma retrógrada del sitio de lesión hasta las regiones de anastomosis vasculares, lo que puede establecer una nueva vía de circulación⁷.

Debido a que la médula ósea y el periostio están muy vascularizados, no crece de manera significativa el sitio inicia de lesión en ninguna de estas dos áreas ni tampoco se observa un aumento notable de las células muertas y moribundas mucho más allá del sitio original de lesión.

Capilares pequeños y fibroblastos del tejido conjuntivo circundante invaden el coágulo sanguíneo que llena el sitio de la fractura y se forma tejido de granulación.

En poco tiempo las células osteoprogenitoras del endostio y células multipotenciales de la médula ósea invaden los coágulos y se forma un callo interno de trabéculas óseas en una semana más o menos.

En el transcurso de 48 horas tras la lesión, se forman células osteoprogenitoras por incremento de la actividad mitótica de la capa osteógena del periostio y endostio y células indiferenciadas de la médula



ósea. La capa más profunda de células osteoprogenitoras proliferativas del periostio (las que están cerca del hueso), que se encuentra en la proximidad de los capilares, se diferencia en osteoblastos y comienza a elaborar un collar de hueso que se adhiere al hueso muerto que rodea al sitio de lesión.

Aunque los capilares están en crecimiento, su ritmo de proliferación es mucho más lento que el de las células osteoprogenitoras; por consiguiente, estas últimas se encuentran en la parte media de la masa de proliferación y ahora sin un lecho capilar profuso; esto causa tensión de oxígeno más baja y dichas células se transforman en condrógenas, que dan lugar a condroblastos que forman cartílago en las partes externas del collar.

La capa más externa de células osteoprogenitoras en proliferación (adyacentes a la capa fibrosa del periostio), que tiene ciertos capilares en su parte media, continúa en proliferación en la forma de células osteoprogenitoras. Por consiguiente, el collar muestra tres zonas que se mezclan entre sí:

1. Una capa de hueso nuevo adherida al hueso del fragmento
2. Una capa intermedia de cartílago
3. Una capa osteógena superficial en proliferación

Entre tanto, los collares que se formaron en los extremos de cada fragmento se fusionan en un solo collar, que se conoce como callo externo, lo cual conduce a la unión de los fragmentos.

La matriz de cartílago adyacente al hueso nuevo que se formó en la región más profunda del collar se calcifica y se sustituye al cabo de tiempo el hueso esponjoso. Una vez que se unen los fragmentos óseos por puentes de hueso esponjoso es necesario remodelar el sitio de lesión, reemplazar el hueso primario con el secundario y resolver el callo.



A través de los sucesos de remodelación se sustituye el hueso primario de la formación intramembranosa del hueso con hueso secundario, que refuerza de manera adicional la zona de la fractura recompuesta, al mismo tiempo se resorbe el callo. Al final, se restablece la forma y fuerza originales de la zona reparada⁷.

A los seis días, luego de un procedimiento quirúrgico, comienza la formación de hueso nuevo, con alta actividad fibroblástica, lo que resulta al día catorce en múltiples trabéculas óseas que muestran maduración de la matriz orgánica, el callo óseo. Posterior a esto, inicia la formación de un tejido fibroso, llamado membrana limitante, para otorgarle densidad mayor y generar hueso cortical. La reparación completa se logra a las dieciséis semanas, pero el hueso cortical sigue remodelándose durante toda la vida⁹.

Hay una serie de mecanismos para la reparación del hueso:

- Osteogénesis: Es la formación de tejido osteoide por los osteoblastos¹⁰. Es la síntesis de hueso nuevo a partir de células derivadas del injerto o del huésped. Requiere células capaces de generar hueso¹¹. Hace referencia a los materiales que pueden formar hueso, incluso sin la presencia de células mesenquimatosas indiferenciadas locales, depende exclusivamente de la supervivencia de las células trasplantadas, principalmente de los preostoblastos y osteoblastos. Los materiales de injerto osteógenos están formados por células óseas vivas, que producen gran cantidad de factores de crecimiento para el hueso. En la actualidad, el hueso autógeno (cresta ilíaca, injertos de tuberosidad maxilar, rama ascendente y sínfisis mentoniana) es el único material osteógeno disponible¹².



- Osteoinducción: Es la formación de nuevo hueso a partir del hueso adyacente o de periostio a través de una matriz que actúa como andamio¹⁰. Un material osteoinductivo es capaz de inducir la transformación de células indiferenciadas en osteoblastos y condroblastos en una zona donde no cabe esperar dicho comportamiento. Los materiales osteoconductivos contribuyen a la formación ósea durante el proceso de remodelación. Se inicia por medio de la transformación de células mesenquimales indiferenciadas perivasculares de la zona receptora, a células osteoformadoras en presencia de moléculas reguladoras del metabolismo óseo¹². La diferenciación y el reclutamiento son modulados por factores de crecimiento derivados de la matriz del injerto. Entre los factores de crecimiento se encuentran las proteínas morfogénicas óseas 2, 4 y 7. Los materiales osteoinductivos pueden hacer crecer hueso en la zona donde normalmente no se encuentra¹¹. La proteína morfogénica, que deriva de la matriz mineral del injerto, es reabsorbida por los osteoclastos y actúa como mediador de la osteoinducción¹².
- Osteoconducción. Es la formación de hueso por la transformación bioquímica y la estimulación de las células madre a células productoras de hueso¹⁰. Es un proceso por el cual el material provee un ambiente, estructura o material físico apropiado para la aposición de hueso nuevo¹¹. Tiene como característica el crecimiento óseo por aposición, a partir de hueso existente y por encima del mismo. Se necesita de la presencia de hueso o de células mesenquimatosas diferenciadas. La cicatrización alrededor de un implante osteointegrado es un proceso de osteoconducción¹². Las BMP, ya sean endógenas o exógenas, son los agentes inductores de hueso más



conocidos¹⁰. los materiales osteoconductivos más comunes son productos aloplásticos (cerámicas, polímeros y composites).¹²

Las 3 fases, osteoconducción, osteoinducción y osteogénesis, ocurren simultáneamente siempre y cuando se trate de un injerto autólogo trabecular, cortico-trabecular o cortical¹².

Los nuevos avances en ingeniería ósea han puesto al descubierto la diversidad de nuevas técnicas aplicadas clínicamente en la reconstrucción, reparación y remplazo del hueso dañado, ya sea por fracturas traumáticas, alteraciones morfofuncionales adquiridas o patológicas (tumores y quistes), teniendo en cuenta que el tejido osteogénico para cicatrización que cumple con todos los requisitos autoinductivos para una óptima resolución es el hueso del mismo individuo de forma fisiológica u osteoinducida⁹.



Efectos de la pérdida dental

Pérdida de la dimensión del reborde residual

La pérdida de dientes provoca una reabsorción del hueso alveolar circundante y dan lugar a la formación de rebordes edéntulos atróficos¹².

Se ha reportado que durante los 3 primeros meses post-extracción se producen los mayores cambios dimensionales en sentido horizontal y vertical del reborde alveolar; dos tercios de la reabsorción ósea total¹³.

Estos cambios estructurales en el hueso se producen a través de procesos osteoclasticos y osteoblásticos, deposición de colágeno y posterior mineralización de la matriz colágena. Primero se produce una hemorragia, seguida por la formación de un coágulo sanguíneo. La reacción inflamatoria producida estimula el reclutamiento de células para formar tejido de granulación¹³.

Durante los primeros 4 días, el epitelio prolifera a través de la periferia del alvéolo y se evidencia tejido conectivo inmaduro. Después de 7 días, el coágulo ha sido reemplazado completamente por tejido de granulación. En esta etapa, se evidencia tejido osteoide en la base del alvéolo. En las siguientes 2 a 3 semanas luego de la extracción, comienza la mineralización desde la base hacia la parte coronal. Este proceso es acompañado por una continua re-epitelialización, cubriendo el alvéolo completamente después de la sexta semana post-extracción. La máxima densidad radiográfica se observa alrededor de 100 días¹³.

La pérdida ósea provoca en primer lugar una reducción en la anchura del hueso. La atrofia continuada de la mandíbula también puede dar lugar a la



formación de rebordes oblicuos internos y milohioideos prominentes, recubiertos por mucosa fina, móvil y poco adherida.

El hueso pierde anchura, posteriormente altura y seguidamente de anchura y altura de nuevo, la encía pierde adherencia de forma gradual.

La mayoría de la pérdida ósea ocurre durante el primer año postextracción. Después de esto, el promedio de reducción ósea en mandíbula y maxilar es de aproximadamente 0.5mm por año. La cantidad de pérdida ósea, en general, es cuatro veces mayor en mandíbula que en maxilar superior¹².

En el Consenso de Osteología de 2011, se describe que el reborde alveolar sufre de una reducción horizontal promedio de 3,8 mm (29-63%) y una reducción vertical de 1,24 mm (11-22%) a los 6 primeros meses postextracción¹³.

En la región anterior del maxilar, la cantidad de reabsorción ósea puede llegar a ser de hasta 65%. El grado de reabsorción vertical es significativamente mayor que en la región posterior, debido a que el índice de reabsorción ósea horizontal en la región anterior es casi dos veces de la reabsorción vertical. Las capas de hueso cortical externa e interna se unen desapareciendo la capa intermedia de hueso esponjoso, en estos casos el reborde es de solo unos pocos milímetros de anchura.

La región posterior pierde considerablemente menos hueso durante la atrofia, sin embargo, debido a que se ve afectada por una neumatización progresiva del seno maxilar, la pérdida de hueso es hasta del 80%, es mayor que en la región anterior¹².

La reducción de la altura de las paredes es más pronunciada en bucal que en el aspecto lingual del alvéolo postextracción¹⁴.



Mediante un estudio realizado con perros para medir la reabsorción del reborde residual, Araújo y Lindhe concluyen que "durante el intervalo de 4 meses después de la extracción de los dientes de la dimensión del hueso bucal se había sometido a la reabsorción horizontal que ascendió a alrededor del 56%. La reducción correspondiente de la pared lingual de hueso / palatina fue del 30%".¹⁴

La mandíbula sufre un importante proceso de reabsorción y remodelado que se caracteriza por una reducción ósea irreversible. En casos de atrofia extrema, la mandíbula puede perder hasta el 70% del volumen óseo en la región del cuerpo mandibular siendo entonces uno de los huesos afectados de forma más importante por la atrofia en el cuerpo humano.

El promedio de reabsorción vertical es de 1,2mm en el primer año después de la pérdida dentaria y progresa hasta 0,5mm por año. La reducción ósea en el primer año puede llegar a ser diez veces mayor que en los años siguientes¹².

Todos estos cambios estructurales en el hueso se producen a través de procesos osteoclásticos y osteoblásticos, deposición de colágeno y posterior mineralización de la matriz colágena. Primero se produce una hemorragia postextracción, seguida por la formación de un coágulo sanguíneo. La reacción inflamatoria producida estimula el reclutamiento de células para formar tejido de granulación¹³.

Durante los primeros 4 días, el epitelio prolifera a través de la periferia del alvéolo y se evidencia tejido conectivo inmaduro. Después de 7 días, el coágulo ha sido reemplazado completamente por tejido de granulación. En esta etapa, se evidencia tejido osteoide en la base del alvéolo. En las siguientes 2 a 3 semanas luego de la extracción, comienza la mineralización desde la base hacia la parte coronal. Este proceso es acompañado por una



continua re-epitelialización, cubriendo el alvéolo completamente después de la sexta semana post-extracción. La máxima densidad radiográfica se observa alrededor de 100 días¹³.

Araújo y Lindhe demostraron que dentro de las primeras 8 semanas hay marcada actividad osteoclástica, resultando en reabsorción de las paredes óseas en la región crestal, especialmente en la altura de la pared vestibular¹⁴.

Se sugiere, sin embargo, que después de la elevación del colgajo mucoperióstico en conjunción con la extracción del diente, se cortaron los vasos sanguíneos a las paredes óseas. El suministro de sangre reducido puede haber causado la muerte de los osteocitos y como consecuencia de la necrosis tejido mineralizado circundante de las paredes óseas¹⁴.

Aunque otros factores deben estar implicados en la resorción ósea que tiene lugar en la fase 2 de la remodelación. Estos factores pueden incluir (I) la adaptación a la continua falta de función en el lugar de extracción, (II) el ajuste de tejido para satisfacer "genéticamente" exigencias determinadas en relación con la geometría de cresta en la ausencia de dientes¹⁴.



Preservación del reborde residual

Los procedimientos de preservación de reborde alveolar se realizan cuando no es posible la colocación inmediata de implantes, ya sea por pérdida ósea luego de la exodoncia, pacientes jóvenes que estén en etapa de crecimiento activo o cuando el paciente no tiene el presupuesto suficiente para una pronta colocación del implante.

Está documentado que sin técnicas de preservación, se puede perder hasta 40 % en altura y 60 % en espesor del reborde durante los primeros 6 meses post-extracción, y luego entre 0,5-1,0% anualmente limitando el pronóstico estético y funcional de una rehabilitación³.

Entre las indicaciones para procedimientos de preservación de reborde se tienen:

- Sitios donde la pared vestibular sea menor a 1,5- 2 mm de espesor, y en sitios donde esté perdida o hayan sido dañadas una o más paredes alveolares.
- Cuando sea crucial mantener el volumen óseo para así disminuir el riesgo de comprometer estructuras anatómicas (seno maxilar, nervio dentario inferior) luego de que ocurra la reabsorción ósea.
- En sitios con alta demanda estética para mantener, dentro de lo posible, los contornos de los tejidos duros y blandos.
- En pacientes donde van a ser extraídos múltiples dientes y sea necesaria una futura rehabilitación ya sea con implantes o con prótesis parcial fija¹³.



Los biomateriales que se han utilizado para intentar preservar el reborde alveolar son los mismos empleados para regeneración ósea o tisular guiada. Estos incluyen: injertos óseos autólogos, alogénicos y xenogénicos, membranas, esponjas e implantes dentales como preservadores de reborde.

La técnica más sencilla de realizar una preservación de reborde alveolar es a través de la extracción atraumática y lograr el cierre primario del mismo para permitir una cicatrización biológica del alvéolo¹³.

Otros métodos descritos por Darby y cols. comúnmente utilizados son.

1. Injerto colocado en el alvéolo cubierto con membrana, y colgajo desplazado para lograr cierre primario parcial o completo de la herida.
2. Cubrimiento del injerto por colgajo rotacional o desplazado coronal, pero sin membrana.
3. Membranas solas sobre el alvéolo, con cubrimiento parcial o total utilizando tejidos blandos¹⁵.

Los estudios histológicos de los alvéolos de extracción humanos llenos de diferentes materiales de injerto informaron la permanencia de las partículas de injerto en el alvéolo cicatrizado después de 6 a 9 meses, 18 a 20, mientras que otros estudios no informaron relleno óseo residual después de 6 meses¹⁶.

En un estudio realizado con pacientes en 36 extracciones superiores anteriores se observó que los espacios alveolares tratados con relleno óseo demostraron una pérdida de menos de 20% de la placa bucal en 15 de 19



sitios de prueba (79%). Por el contrario, 12 de 17 tomas de control (71%) demostraron una pérdida de más de 20% de la placa bucal¹⁶.

En un estudio en seres humanos, la curación de 24 sitios postextracción de premolares superiores se evaluó a 4 meses. Se describió la curación clínica, histomorfométrica, y radiográfica del alveolo con o sin colocación de una matriz de hidroxiapatita de origen bovino en masilla. Se observó una respuesta favorable, lo que sugiere que el uso de injertos pueden ser útiles para la conservación de la cresta alveolar antes de la colocación del implante dental¹⁶.

Las técnicas de preservación, reducen significativamente la pérdida en altura y espesor del reborde alveolar, ofreciendo un mantenimiento más predecible de las dimensiones del alvéolo para posterior colocación de implantes, sin embargo, independientemente de esto, siempre va a haber una reducción dimensional de la cresta ósea¹³.

Actualmente los procedimientos de preservación de reborde están encaminados a ser menos invasivos con técnicas flapless (sin elevar colgajo).¹³



Proteínas morfogenéticas óseas

El análisis de las señales moleculares ha conducido a la comprensión de los mecanismos de la diferenciación celular, el desarrollo y la morfogénesis de la ciencia emergente de la ingeniería de tejidos y la medicina regenerativa.

El concepto de formación de hueso nuevo por los materiales osteoinductores se puede encontrar en la literatura en la década de 1930, con la demostración por Levander de los extractos alcohólicos crudos de la formación ósea de hueso producida cuando se infiltra en el tejido muscular²².

La medicina regenerativa se inicia mediante la construcción de andamios de matrices de biomateriales biomiméticos que imitan el ensamblaje supramolecular de la matriz extracelular del hueso.

Las matrices mineralizadas de hueso y dentina contienen moléculas de señalización (morfógenos) que son capaces de impartir la diferenciación de las vías celulares después de la interacción con receptores específicos de la superficie celular⁴.

Los factores de crecimiento son proteínas que se unen a receptores de la célula e inducen proliferación celular y/o cito diferenciación.

Son utilizados para controlar la actividad de las células madre aumentando la tasa de proliferación, induciendo la diferenciación de células en otro tipo de tejido, estimulando las células madre para sintetizar y secretar matriz mineralizada y para inducir la regeneración de los tejidos lesionados¹⁷.

Los factores de crecimiento son citosinas con actividades quimiotácticas y mitogénicas que constituyen un sistema de señales que organiza y coordina la proliferación celular¹⁸.



Entre los principales factores de crecimiento en odontología se encuentran: los factores de crecimiento transformante beta (TGF- β), las proteínas morfogenéticas óseas (BMP) y el factor de crecimiento fibroblástico (FGF).¹⁷

TGF- β (Transforming Growth Factor- β) son una superfamilia de proteínas muy abundantes en el tejido óseo. Están presentes en la matriz en forma latente y se activan durante la reabsorción osteoclástica. El TGF- β es un potente estimulador de la formación ósea, potenciando la actividad osteoblástica y la síntesis de matriz osteoide e inhibiendo la síntesis de proteasas⁸.

Las proteínas morfogenéticas óseas están incluidas dentro de la familia de los TGF- β . Constituyen un grupo de 15 proteínas capaces de conseguir la transformación de tejido conjuntivo en tejido óseo, por lo que se consideran osteoinductivas. Son capaces de estimular la diferenciación de células pluripotenciales hacia diferentes líneas celulares (tejido adiposo, cartílago y hueso). Son muy abundantes en el tejido óseo y durante la embriogénesis participan en la formación de hueso y cartílago⁸.

Utilizando modelos de roedores, Urist observó que el hueso desvitalizado y, posteriormente, extractos de hueso, inducen la formación ósea cuando se implanta por vía subcutánea o intramuscular. Debido a la observación histológica de transformación del tejido blando en el hueso, nombró esta proteína activa, proteína morfogenética ósea (BMP), aunque no está claro si una proteína sencilla o única fue responsable de la formación de hueso observada²¹.

Una vez que esta proteína activa inductiva del hueso fue ampliamente purificada a partir de extractos de la especie bovina, y las proteínas componentes fueron molecularmente clonadas y expresadas en un sistema recombinante, se hizo evidente que la actividad era el resultado de una familia de proteínas llamadas colectivamente las BMPs²¹.



Las proteínas morfogenéticas óseas (*Bone Morphogenic Proteins* BMPs) Regulan la diferenciación ósea y cartilaginosa *in vivo*³. BMPs han sido usadas exitosamente en primates para restaurar mandíbulas hemisectadas y grandes defectos óseos de tamaño crítico, para la reparación de fístulas alveolares e inducción de la formación ósea en senos maxilares previa a la colocación de implantes³.

La existencia de proteínas morfogenéticas óseas ha sido confirmada, debido a que la matriz ósea desmineralizada puede ser disociativamente extraída e inactivada con agentes caotrópicos (4 M guanidina-HCL) y osteogénicamente restaurada por reconstituyentes que inactivan residuos (matriz insoluble de colágeno) con fracciones de proteínas solubilizadas³.

Los factores solubles de señalización son las BMPs y los factores de crecimiento. Se definen como un tipo de mediadores o modificadores de la respuesta biológica que regulan acontecimientos claves de la reparación de un tejido, estos acontecimientos son mitogénesis, proliferación, quimiotaxis, diferenciación celular y síntesis de matriz extracelular³.



Estructura

Estas proteínas son polipéptidos de bajo peso molecular que han sido aisladas de los huesos de una variedad de especies de mamíferos, incluyendo ratón, rata, bovino, mono, y humano²².

Estas proteínas son péptidos producidos localmente y fisiológicamente por los osteoblastos, regulados por mecanismos endocrinos. Se distribuyen a lo largo de las fibras colágenas del hueso normal, en células periosteales y en células mesenquimales de la médula ósea⁹.

En base a estudios de secuencia de aminoácidos se observó que la BMP-2 a la BMP-9 pertenecen a la familia de las TGF- β . Las BMP se pueden dividir en familias en fase a secuencia de aminoácidos: BMP-2 y BMP-4; BMP-3-osteogenina; BMP-5 a BMP-8-proteína osteogénica 1; BMP-7 a BMP-8 proteína osteogénica 2; BMP-8 proteína osteogénica 3; BMP 9³.

Las tipo 2, 4 y 7 al parecer tienen la mayor habilidad para estimular la formación ósea¹⁹.

BMP-1 y BMP-4 están estrechamente relacionadas molecularmente con más del 90% de identidad de aminoácidos. BMP-5, BMP-6 y BMP-7 (la última también llamada proteína osteogénica I [OP-1]) constituyen una subfamilia que comparte una identidad de aminoácidos de aproximadamente 70% con la subfamilia BMP-2 y BMP-4. BMP-3, probablemente sea la proteína más abundante en el extracto de hueso inductivo purificado, y comparte aproximadamente el 50% de identidad de aminoácidos con los otros miembros de la familia BMP²¹.

En la osteogénesis postfetal, la osteogenina (PMO-3) puede influir en la esqueletogénesis embriológica. Además, los distintos patrones espaciales de PMO-2, PMO-3, PMO-4 y PMO-6 mRNAs, sugieren que también están



involucradas en eventos relacionados con la inducción ósea que controlan el patrón de formación ósea durante el desarrollo embrionario. PMO-7 se expresa en niveles altos en el riñón, aumentando las posibilidades de que cumpla una función endocrina. PMO-7 también se expresa en el cerebro, sugiriendo una posible actividad en el desarrollo del sistema nervioso central. PMO-3 se expresa principalmente en los pulmones, sugiriendo una participación en la homeóstasis tisular esquelética de una manera endocrina, como se propone en el caso del riñón. PMO-2 y PO-2 mRNAs no han sido detectadas en órganos adultos³.

La superfamilia de TGF- β se divide en TGF β 1 a TGF β 5 y 12 BMP excluyendo BMP1, GDF 1 a GDF10 (factores de diferenciación que son una subclase de BMP).¹⁹

La diferencia entre los factores de crecimiento y las BMPs es que los factores de crecimiento pueden actuar sobre las células óseas existentes o células progenitoras óseas para expandir la población celular, por lo tanto, pueden estimular el crecimiento del hueso cuando se aplica localmente en un sitio óseo. Por el contrario, BMP-2 diferencia células precursoras en células formadoras de hueso y por lo tanto puede actuar en los sitios óseos o de tejidos blandos para inducir la formación de hueso local²¹.

BMP-2 induce la diferenciación de los osteoblastos capaces de producir proteínas de la matriz ósea. BMP-3 estimula preferentemente la formación de cartílago antes de la formación ósea. Las BMP 5, 6, 7 actúan sobre la BMP-2 potenciando la formación ósea in vivo. Sin embargo estas tres proteínas en forma individual poseen poca capacidad de inducir formación ósea³.

BMP-2 se considera de importancia en tratamientos de defectos óseos periimplantarios como estimulador de formación ósea³.



Se ha visto que BMP2 induce la formación ósea en lugares ectópicos como músculo y piel en ratas³.

La BMP2 se ha visto que es uno de los factores de crecimiento más potentes que estimulan la diferenciación osteoblástica y formación ósea. A concentraciones de 50ng/ml estimula significativamente la actividad de la fosfatasa alcalina y hormona paratiroides³.

El término BMPs describe la función de morfogénesis pero sabemos que tienen efecto en proliferación, apoptosis, y diferenciación celular. Extraer cantidades sustanciosas de BMP es difícil, Wozney y colaboradores en 1988 obtuvieron 40mg de BMP de 40 kg de hueso bovino³.

Aunque fuera posible aislar dicha proteína en grandes cantidades y de modo sencillo nos sería imposible rellenar un defecto óseo con dicha proteína ya que debido a su solubilidad se dispersa inmediatamente y como resultado obtendremos una escasa inducción ósea³.



Mecanismo de acción

Las células osteogénicas pueden promover el crecimiento óseo, incluso en otros tejidos³.

Las BMP nativas y recombinante humana (rh) inducen la formación ósea local endocondral cuando son reconstruidas con colágeno insoluble de la matriz ósea, obtenida del residuo inactivo después de la extracción disociativa de la matriz ósea con 4 M guanidina-HCL.³

La osteoinducción es el proceso de estimulación de osteogénesis. Los materiales osteoinductivos se pueden utilizar para mejorar la regeneración ósea y el hueso puede crecer o extenderse por una zona donde normalmente no se encuentra³.

La regeneración ósea es estimulada por la liberación de proteínas inductivas que facilitan la diferenciación celular. Los materiales osteoinductivos son el hueso autólogo que en la fase de reabsorción libera BMPs³.

A nivel celular, la inducción ósea por rhBMP-2 se produce tanto a través de la vía de la formación de hueso endocondral y por inducción directa de hueso intramembranoso²¹.

La inducción posnatal del hueso heterotópico se basa en un concepto simple y fascinante: morfógenos explotados en el desarrollo embrionario pueden ser re-explotados y se reasignan para diseñar la regeneración del tejido en etapa postnatal⁴.

La presencia de múltiples formas moleculares con puntos de actividad inductiva del hueso da lugar a varias interacciones sinérgicas complejas durante la formación de hueso por inducción⁴.



El colágeno de la matriz ósea proporciona un sustrato óptimo para el reclutamiento y adhesión de células progenitoras y la posterior proliferación y diferenciación en osteoblastos³.

El colágeno transportador actúa como sustrato provisional hasta ser reemplazado por nuevo hueso formado³.

Las señales celulares, moleculares y mecánicas complejas que regulan el conjunto de la matriz extracelular regulan con precisión la angiogénesis y la proliferación vascular⁴.

La regeneración ósea es estimulada por la liberación de proteínas inductivas que facilitan la diferenciación celular. Los materiales osteoinductivos son el hueso autólogo que en la fase de reabsorción libera BMPs³.

Colocado en un defecto óseo, el BMP unido en la esponja de colágeno acelular es quimiotáctico de las células madre y preosteoblastos. A medida que estas células migran en la esponja, se someten a la proliferación y diferenciación en osteoblastos, que luego sintetizan matriz osteoide. Una vez que se inicia este proceso, la matriz osteoide se someterá el ciclo de resorción de remodelación estándar de la médula a un huesecillo maduro en 6 meses²⁰.

Para que la neoformación ósea sea lograda debe haber una amplia red vascular y mecanismos de soporte e inmovilidad. La acción iniciada por factores de crecimiento plaquetarios será continuada a partir del tercer o cuarto día por factores de crecimiento liberados por macrófagos, los cuales son atraídos al foco por PDGF. La diferencia de gradiente de oxígeno entre coágulo y lecho receptor bien oxigenado atrae macrófagos ricos en PDGF, TGF- β I, IGF-1 T y FGF- β , luego el coágulo es invadido por neovasos, durante este período células osteocompetentes³.



Desde el día 10 hasta final de la segunda semana ocurre la revascularización con anastomosis. Se completa el entramado trabecular de colágeno. Existe buena oxigenación equilibrándose el gradiente de oxígeno limitando así la actividad de macrófagos. El pH se equilibra, se frena la angiogénesis, los osteoblastos migran por la trama colágena y comienza así la formación de matriz extracelular. La epitelialización se ha completado. A la tercer y cuarta semana se ha formado un hueso tipo 1 inmaduro. La fase de osteoconducción finaliza y comienza la formación de hueso tipo II maduro. A la cuarta semana se inicia y completa la fase de sustitución progresiva, los monocitos se agregan transformándose en osteoclastos³.

El hueso todavía es desorganizado, las trabéculas se van ordenando durante el segundo y tercer mes hasta completar hueso maduro. En este hueso existen menos células y más matriz extracelular, menos osteoclastos y más osteocitos³.

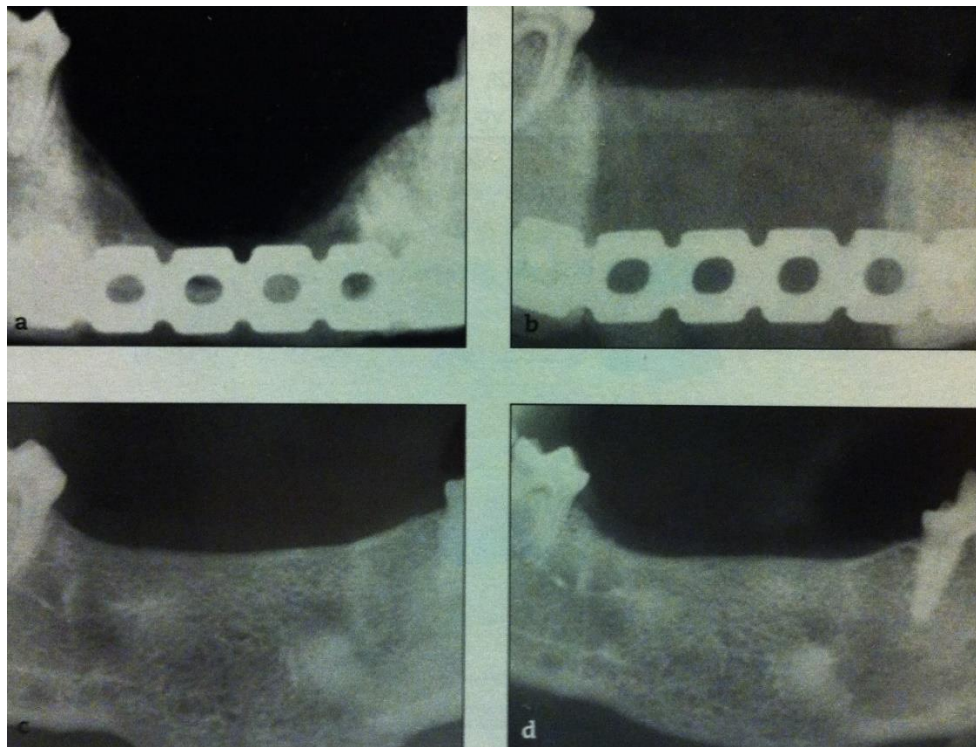
Eventualmente, el implante se convierte completamente en hueso, y los elementos de médula ósea pueblan el hueso. Con la presencia de estos elementos, incluyendo los osteoclastos, el implante se remodela en un huesecillo y la médula hematopoyética ósea madura hacia una mayor médula adipogénica²¹.

El tiempo necesario para que un defecto esté totalmente regenerado depende de muchos factores como son la edad, tamaño del defecto, lecho donante, técnica quirúrgica empleada, entre otros. La respuesta positiva a la regeneración por parte del organismo puede alterarse en diferentes situaciones como son infección por inactivación de células osteocompetentes e inhibición de la angiogénesis, pérdida del coágulo por aspiración por parte del paciente, aplastamiento limitando la revascularización, epitelialización deficiente debido a inestabilidad de la sutura, fumar, respuesta inmune disminuida, etc³.



Clínicamente, la inducción significativa requiere de un sitio receptor con celularidad adecuada para proporcionar células osteocompetentes para responder a los impulsos moleculares de los morfógenos implantados. Una cama que es altamente vascular (es decir, con una cicatriz mínima) es necesaria para la aplicación. Por otra parte, todo tejido de la cicatriz se debe quitar meticulosamente para producir un lecho receptor con múltiples vasos expuestos⁴.

rhBMP-2 se ha evaluado por su capacidad para reparar defectos segmentales críticos de 3 cm de tamaño en la mandíbula de perro. Radiográficamente la formación de hueso evidente fue visible a las 4 semanas. Puntos de tiempo más largos demostraron remodelación del hueso y la integración con el hueso circundante, el regreso de la función de la mandíbula y que permite la eliminación de la placa de fijación utilizada para estabilizar el defecto creado quirúrgicamente²¹.



Lynch SE, Marx RE, Myron N, Winser-Lynch LA. Tissue engineering. Applications in oral and maxillofacial surgery and periodontics. 2nd ed. Illinois, EUA: editorial Quintessence books; 2008.



Con dosis más altas de rhBMP-2, hueso y cartílago se forman al mismo tiempo en el sistema ectópico, lo que sugiere que rhBMP-2 también induce la formación de hueso intramembranoso. Este hallazgo es consistente con la observación histológica de la condensación de células mesenquimales y su posterior diferenciación en trabéculas óseas²¹.



Método de obtención para su uso

La producción de rhBMP-2 comienza con enzimas de fragmentos restringidos, que escinden el gen de BMP-2 a partir del cromosoma 20 en el genoma humano. Este gen humano viable se transfiere a un plásmido bacteriano, que es una porción circular de ADN bacteriano fuera de su núcleo normal. Este plásmido bacteriano se transfiere luego a un cromosoma en el ovario de un hámster chino (CHO), y las células se cultivan para aumentar su número. Como las células CHO producen una variedad de proteínas de hámster, también producen una proteína humana única (BMP-2), ésta se separa y se purifica por electroforesis y nanofiltración para producir una proteína puramente humana libre de proteínas bacterianas o animales y en concentraciones suficientemente altas a regenerar el hueso en seres humanos (rhBMP)²⁰.

Contraindicaciones²⁰

- Hipersensibilidad conocida a tipo I colágeno bovino o a rhBMP.
- Malignidad activa, incluso en el tratamiento.
- Embarazo.
- Infección activa en el sitio receptor.



Precauciones²⁰

- Los niños menores de 18 años debido a la escasez de datos en pacientes con esqueleto inmaduro.
- Mujeres en lactancia.
- Las mujeres en edad fértil sin pruebas de embarazo.



Modo de preparación y aplicación (rhBMP-2/ACS)

La dosis preseleccionada de rhBMP-2 / ACS se empaqueta como un polvo blanco liofilizado que se disuelve en un volumen envasado de agua estéril.

Precaución: no sustituir soluciones salinas o intravenosas para disolver rhBMP-2, lo que hará que la solución sea demasiado hipertónica.

Con el agua estéril, se elabora en la jeringa suministrada y se inyecta en el vial de polvo rhBMP-2. Permitir 5 minutos para completar la disolución de rhBMP-2. Aunque disolución puede ser ayudada por agitación del vial, no debe agitarse. Después de 5 minutos, la solución se redacta y se añade a la esponja de colágeno acelular, una gota a la vez hasta que toda la esponja/esponjas se humedezcan.

Permitir un total de 15 minutos al rhBMP-2 para unirse al colágeno en la esponja; 93% de rhBMP-2 se une a la esponja en este período de 15 minutos. Si se deja al aire libre, la esponja se seca. Por lo tanto, se recomienda que el material compuesto rhBMP-2 / ACS sea colocado en el sitio receptor dentro de 2 horas. Los autores colocan la esponja humedecida en un recipiente contenedor de plástico estéril o bolsa de plástico, lo que reduce la velocidad de secado y puede extender el tiempo en el que puede ser utilizado²⁰.

No hay necesidad de obtener hueso autógeno en la mayoría de los casos en que se utiliza rhBMP-2/ACS, lo que constituye una gran ventaja. Sin embargo, en algunos casos, tales como defectos de continuidad grandes o en camas de tejido radiadas, se utiliza junto con una cantidad más pequeña de hueso autógeno que de otro modo debe ser obtenido²⁰.

La colocación en el sitio receptor es similar a la de cualquier injerto autógeno, alogénico, xenogénico, o un sustituto de injerto de hueso particulado. Es



decir, no tener resistencia a la compresión y debe estar contenido por cualquiera de las paredes del defecto o por un dispositivo de contención, tales como una cuna o malla de titanio, membranas reforzadas, o membranas reabsorbibles de reticulación suficiente para ganar algo de rigidez²⁰.



Proteína ósea recombinante humana (rhOP-1)

Debido a que el 6-20% de los pacientes tienen quejas de dolor, hipersensibilidad, o anestesia relacionados con la recolección de injertos óseos de cresta ilíaca, y 3-9% sufren problemas más graves, alternativas al injerto óseo autógeno son deseables²².

Se realizó un estudio con modelos animales caninos para evaluar radiográficamente, histológicamente, y las características mecánicas de la formación de hueso nuevo en grandes defectos óseos segmentarios tratados con un nuevo material osteoconductor, recombinante humana proteína osteogénica-1 (rhOP-1)²².

Después de la realización, el control a las doce semanas, la curación radiográfica completa se observó en veinticinco de veintiocho defectos (89%) tratados con rhOP-1. La resistencia mecánica de los defectos tratados con rhOP-1 a las doce semanas fue del 65% de la de cúbitos intactos²².

El grado de trituración fue similar a la observada en pruebas de huesos intactos, indicando que la absorción de energía de huesos tratados con rhOP-1 fue similar a la de los huesos normales²².

La mayoría de los defectos alcanzaron un nivel similar de remodelación y maduración. Se observó unión sólida con la continuidad ósea en la interfaz original de hueso cortical nuevo. Los defectos tratados con vehículo de colágeno solos y los controles sin implantes muestran algunas pequeñas áreas de tejido óseo en los extremos cortados de las cortezas pero sólo tejido fibroso dentro del defecto²².

La eficacia de rhOP-1 en los defectos óseos de curación rápida sugiere que una combinación de aloinjerto cortical y rhOP-1 puede ser la mejor opción para un resultado duradero a largo plazo²².



Materiales de osteoconducción

Portadores y matrices

Polímeros

En términos generales éstos pueden dividirse en polímeros de origen de tejido o sintéticos, cerámicos procedentes de tejido o sintéticos, y materiales composites de estas categorías²¹.

Los polímeros de origen de tejidos incluyen colágeno, el principal constituyente orgánico del hueso y la mayoría de los tejidos blandos. El colágeno tipo I típicamente se origina en la médula, la piel o tendones²¹.

Biomateriales a base de colágeno se derivan en una variedad de formatos, incluyendo partículas, esponjas, y hojas. Las ventajas del colágeno incluyen biocompatibilidad (debido a que es un importante componente de proteína de la matriz extracelular nativa), la capacidad de unirse a rhBMP-2 y retenerlo en el sitio de aplicación, y la flexibilidad en la formulación. Las desventajas incluyen el potencial de inmunogenicidad y la transmisión de enfermedades²¹.

El ácido hialurónico, otro constituyente siempre presente de la matriz extracelular, también se ha utilizado en combinación con rhBMP-2²¹.

Las formas naturales de ácido hialurónico son relativamente solubles y tienen tiempos cortos de residencia in vivo; Sin embargo, la esterificación se puede



utilizar para disminuir la hidrofiliidad y prolongar el tiempo de residencia. El hialuronano puede ser fabricado en una variedad de almohadillas, esponjas, o en hojas²¹.

Los polímeros sintéticos se han estudiado ampliamente como sistemas de liberación de fármacos. Los materiales más comúnmente utilizados son los poli- α -hidroxiácidos, incluyendo el ácido poliláctico, ácido poliglicólico, y el poli-compolímero (ácido láctico-co-glicólico) (PLGA)²¹.

Las ventajas de estos materiales son la eliminación del riesgo de transmisión de enfermedades, la capacidad de controlar la velocidad de degradación mediante la variación de la composición química del polímero, y la experiencia anterior de las agencias reguladoras con estos polímeros. Las desventajas incluyen la degradación hidrolítica, que se traduce en erosión en volumen del material; la fragmentación (algunos de poli- α -hidroxiácidos), que resulta en las reacciones de cuerpo extraño no deseables, incluyendo la acumulación de macrófagos espumosos y osteoclasia; y la posibilidad de un entorno localmente ácido generado por los productos de degradación²¹.

Cerámica

Materiales basados en fosfato de calcio inorgánico también han sido utilizados como portadores para rhBMP-2. Estos materiales incluyen fosfato tricálcico (TCP) e hidroxiapatita (HA), este último es el componente mineral predominante del hueso. La hidroxiapatita (HA) forma de fosfato de calcio se asemeja mucho al componente mineral de los huesos de los vertebrados naturales tejido duro²². Las cerámicas pueden estar en partículas o en forma



de bloques, y muchos están disponibles como hueso de relleno. La cerámica puede tener tiempos de residencia muy largos y permanecer dentro del hueso recién formado. La porosidad se puede proporcionar, ya sea en virtud de la naturaleza del material particulado o mediante métodos que generan poros interconectados con los bloques de cerámica de fabricación²¹.

Las ventajas de estos biomateriales son de nuevo su naturaleza sintética y la capacidad de rhBMP-2 de unirse fuertemente a HA²¹.

Ripamonti ha demostrado que BMPs purificadas y la cerámica son un material compuesto eficaz en primates²².

Composites

Las combinaciones de estas clases de materiales pueden combinar las propiedades de las distintas clases. Muchos de estos compuestos se han utilizado con BMPs. Por ejemplo, una esponja de gelatina impregnada con PLGA ha sido probada con rhBMP-2 en los estudios preclínicos que emulan una gama de aplicaciones clínicas. Otros ejemplos incluyen compuestos de colágeno-HA-TCP, colágeno-PLGA, y esponjas de ácido poliláctico impregnadas con ácido hialurónico²¹.

Una esponja de colágeno absorbible (ACS) ha sido desarrollada como portador para uso con rhBMP-2. El rhBMP-2 liofilizado se reconstituye con agua estéril y se aplica luego a la esponja. El ACS conserva la rhBMP-2 en el sitio quirúrgico de aplicación durante un período de semanas, durante el cual se produce la formación de hueso. El ACS es reabsorbido como cuerpo extraño por las células gigantes que se induce el hueso, dejando sólo el hueso normal del huésped, libre de cualquier biomaterial residual²¹.



Aunque el ACS puede proporcionar un área en la cual se forma hueso, bajo algunas circunstancias, no resiste la compresión de los músculos u otros tejidos blandos. Materiales inertes tales como gránulos de HA / TCP o de material alogénico se pueden añadir a la rhBMP-2 / ACS para mejorar su capacidad para resistir la compresión del tejido blando²¹.



Injertos (rellenos óseos), membranas y esponjas

Debido a que la vida media de BMP es relativamente corta con respecto a la inducción de hueso, ya sea debido a la dispersión desde el sitio de implante o a través de la degradación, los investigadores han encontrado que es necesario inmovilizar la proteína de alguna manera al tiempo que conserva su bioactividad²³.

Para la inducción óptima de hueso, rhBMP-2 se administra en un portador o matriz. Las características deseables de la matriz pueden variar con la indicación clínica²¹.

Desde una perspectiva práctica, la matriz permite la aplicación de rhBMP-2 y la capacidad de distribuir rhBMP-2 sobre un volumen definido, delineando la geometría del hueso para ser inducida. Mientras que las indicaciones sobre el hueso a menudo exigen la integridad estructural de la matriz, esto puede no ser crítico para las indicaciones dentro del hueso o cuando los dispositivos de apoyo están disponibles para mantener un espacio para la formación de hueso²¹.

Un sustrato ideal que actúe como un sistema de distribución osteogénico debe ser inorgánico, no inmunogénico y sensible para una óptima adhesión y también debe proporcionar soporte completo al colgajo mucoperióstico³.

Una consideración importante es la elección del morfógeno. Los miembros de la superfamilia de TGF- β están en constante aumento. Hay dos opciones amplias de selección de morfógeno: nativo: es decir, extraído del hueso, o recombinante preparado (rhBMP-2)⁴.



Debido a rhBMP-2 generalmente se aplica una vez, entre más tiempo permanezca en el sitio, mayor es la tasa y cantidad de hueso formados, dentro de las restricciones de los límites espaciales por el sitio del portador²¹.

Materiales osteoconductivos proporcionan un andamio para el crecimiento del hueso, actuar como un relleno de espacio, y osteointegran con el hueso circundante. Cerámicas de fosfato de calcio, en particular, han demostrado ser biocompatibles, no tóxicas y capaz de contacto directo con el hueso debido a la similitud química con los componentes de mineral óseo natural²².

Los materiales que se han utilizado para intentar preservar el reborde alveolar son los mismos empleados para regeneración ósea o tisular guiada. Estos incluyen: injertos óseos autólogos, alogénicos y xenogénicos, membranas, esponjas e implantes dentales como preservadores de reborde. Estos biomateriales presentan ventajas y desventajas y dependiendo de su estructura y composición bioquímica, y pueden ser reabsorbibles y no reabsorbibles¹³.

Tres tipos principales de materiales han recibido atención: materiales biológicos, incluyendo el colágeno, pegamento de fibrina, aloinjerto de hueso desmineralizado liofilizado (DFDBA) activo e inactivo y el hueso residual después de la extracción de las BMP con 4M guanidina; materiales inorgánicos como los derivados de hidroxiapatita y de coral; y polímeros sintéticos como el ácido poliláctico (PLA) y copolímeros de ácido polilácticopoliglicólico (poli-D, L-lactida-coglicolida, PLG). Las ventajas de los polímeros sintéticos en comparación con los materiales biológicos son la biocompatibilidad, la inmunogenicidad mínimos, biodegradabilidad, y el hecho de que pueden ser fabricados con alta reproducibilidad²³.



Injertos

Entre las diferentes opciones de injertos óseos disponibles se encuentran:

- Injertos autólogos o autógenos (cortical, esponjoso o córtico-esponjoso)
Es el ideal desde el punto de vista fisiológico, ya que se obtiene del mismo individuo y posee células vivas que son trasplantadas de un sitio a otro en el mismo paciente⁹. Se considera el Gold Standard ya que es el único que posee las 3 propiedades de osteogénesis, osteoinducción y osteoconducción. Se pueden obtener de diferentes zonas donantes intraorales (mentón, tuberosidad maxilar, rama mandibular, rebordes edéntulos o torus), o extraorales (cresta ilíaca, tibia, calota)¹³.
- Injertos alogénicos o aloinjertos (corticales, esponjosos o córtico-esponjosos). Son procedentes de otro individuo de la misma especie. Hay dos principales: mineralizados congelados-secados (FDBA) y desmineralizados congelados-secados (DFDBA). La desmineralización podría exponer las proteínas morfogenéticas óseas (BMPs) para estimular la diferenciación de células pluripotenciales indiferenciadas hacia osteoblastos (osteoinducción). Los aloinjertos necesitan un procesamiento especial para eliminar su capacidad antigénica¹³. El aloinjerto no contiene células vivas, por lo que no puede desencadenar osteogénesis; pero sí contiene algunas proteínas morfogenéticas que le conceden las propiedades de osteoinducción y osteoconducción⁹. El aloinjerto óseo ha sido útil, pero su falta de osteogenicidad, una mayor tasa de reabsorción y el potencial de inmunogenicidad puede limitar su eficacia²².
- Injertos heterólogos o xenoinjertos (corticales o esponjosos). Su fuente de procedencia es un animal de otra especie diferente a humanos. Dentro de



este grupo de injertos tenemos el Bio-Oss® y Bio-Oss Collagen®¹³. Algunos de ellos preservan su componente orgánico y otros solo su parte mineral. Este tipo de injerto provee solo propiedades osteoconductoras⁹.

- Injertos aloplásticos o sintéticos. Estos injertos son de origen inerte, por lo que representan un mayor riesgo al rechazo por parte del lecho receptor⁹. Son materiales biocompatibles, sintéticos e inorgánicos que funcionan como material de relleno y no de regeneración para futura colocación de implantes. Estos proveen un andamiaje para la osteoconducción de las células formadoras de hueso. Su principal ventaja es que obvian la necesidad de un sitio donante del propio sujeto. Los más utilizados son la hidroxiapatita y el fosfato tricálcico¹³.

Se dividen en reabsorbibles¹¹:

- Colágeno: Obtenido de tendón bovino purificado (colágeno tipo I), ej.: Biomed (Zimer-USA) se reabsorbe aproximadamente a las 6 o 7 semanas.
- PLA-PGA: (ácido poliláctico-ácido poli glicólico) son más rígidas y su tiempo de reabsorción es de 6 a 8 semanas, ej.: Resolut (Goretex USA).
- Polímero líquido sintético.
- Poliglactina.
- Sulfato de calcio.



No reabsorbibles:

Membranas constituidas por teflón (politetrafluoruro de etileno PTFE) De acuerdo al tratamiento del material pueden ser expandidas o no. Estas membranas poseen la desventaja de requerir una segunda cirugía para su remoción, que se puede acelerar en caso de exposición o infección¹¹.

Marx y Stevens han encontrado que los defectos de seno más grandes se pueden regenerar mejor si el rhBMP-2 / ACS se combina con un hueso alógeno aplastado esponjoso liofilizado mediante la reducción de la esponja impregnada con rhBMP-2 en cuadrados y mezclando los dos como composite en una proporción 1:1²⁰.

Mientras que un número de materiales no reabsorbibles han sido evaluados con rhBMP-2, y de hecho apoyan el estímulo óseo inducido por la rhBMP-2, los materiales reabsorbibles parecen ser preferibles²¹.

Membranas

Un factor muy importante a tener en cuenta en la preservación de reborde residual, es mantener el injerto óseo en posición y evitar que los tejidos blandos interfieran en la cicatrización ósea.

Durante las primeras fases de cicatrización, se produce una competencia entre el tejido óseo y el blando para rellenar el alvéolo, debido a que la formación de este último es más rápida. Las membranas han demostrado ser eficaces en proteger el material de injerto del medio ambiente oral mediante un efecto barrera, previniendo el rápido crecimiento de los tejidos blandos¹³.



Muchos tipos diferentes de membranas han sido estudiadas para la preservación del material de regeneración, resultando más efectivas y comúnmente empleadas las membranas de colágeno.

Algunos problemas que pueden generar las membranas en general son: dehiscencias de los tejidos blandos, exposición de la membrana, desplazamientos o colapsos de éstas. También pueden crear una reacción de cuerpo extraño y originar un retraso en la cicatrización e incluso infecciones.

En estudios realizados con radioactividad para evaluar el tiempo de estancia de la BMP-2 en el tejido después del implante de ésta, los resultados indicaron que la cantidad de radioactividad retenida dentro del implante después de 3 horas fue dependiente de la matriz. El ACS pareció retener la mayor cantidad de radiactividad (75%) y la radioactividad más baja (10%) fue retenida en la hidroxiapatita sintética²¹. Lo que indicaría que el ACS es ideal para mantener la proteína por más tiempo en el defecto óseo, lo que se traduciría en una mayor regeneración del hueso.

Espojas

Otro material empleado como osteoconductor son las esponjas de ácido poliláctico/poliglicólico (PL/PG) o de colágeno. Las más utilizadas son las de colágeno.

Actúan como un andamiaje para el transporte de diferentes factores como la proteína morfogenética recombinante humana-2 (rhBMP-2) y el factor de crecimiento/diferenciación recombinante humano-5¹³.



La esponja de colágeno acelular es un portador ideal para rhBMP-2 en términos de su capacidad para unirse y liberar la proteína. Sin embargo, es menos que ideal como una matriz sobre la cual el hueso puede regenerarse debido a que se reabsorbe demasiado rápido²⁰.

Una esponja de colágeno absorbible tiene muchas cualidades ventajosas como portador de rhBMP-2, y muchos estudios de evaluación de rhBMP-2 / ACS en aplicaciones de embutido y onlay donde se minimiza la compresión de tejido blando han demostrado la inducción exitosa de hueso, capacidad de colocar implantes dentales, y la osteointegración que permite la carga funcional de los implantes en otras aplicaciones, puede comprimir y requerir el uso de dispositivos o materiales adicionales para proporcionar espacio suficiente para un volumen óptimo del hueso a formar²¹.



Aplicaciones de las proteínas morfogenéticas óseas en cirugía maxilofacial

Suplemento de alternativa a injertos autógenos, alogénicos o injertos xenogénicos para la reconstrucción de defectos tales como pseudoartrosis, grandes aumentos de canto, hendiduras alveolares, recuperación de implantes, graps osteotomía, defectos craneofaciales y defectos de continuidad de la mandíbula.

Reconstrucción del reborde alveolar

Preservación alveolar

Chen y col. en el 2004 observaron cambios internos y externos del alvéolo postextracción encontrando una reabsorción interna en las medidas horizontales de 5 a 7 mm de 6 a 12 meses (representando un 50% de la amplitud del reborde inicial). Los cambios internos en la altura son de 3 a 4 mm de pérdida aproximadamente el 50%, y cambios en la amplitud de 4 a 5 mm a los 6 meses³¹.

Los cambios dimensionales de los sitios postextracción pueden ser manejados con diferentes materiales de injerto y procedimientos quirúrgicos de preservación o regeneración según el número y grosor de paredes óseas remanentes¹³.

Para limitar los daños del sitio de exodoncia debemos tomar en consideración una técnica mínimamente traumática, con instrumentos finos y



fuerza limitada. Debemos utilizar elevadores delgados especialmente diseñados para exodoncias atraumáticas¹³.

De esta manera, se desinsertan las fibras coronales del ligamento periodontal y se van separando las tablas óseas alveolares evitando alguna fractura para finalmente luxar el diente y extraerlo. En dientes multirradiculares podemos realizar técnicas de odontosección. Además, se pueden perforar las paredes alveolares por medio de la decorticalización para fomentar que el sangrado nutra al injerto óseo.²⁴

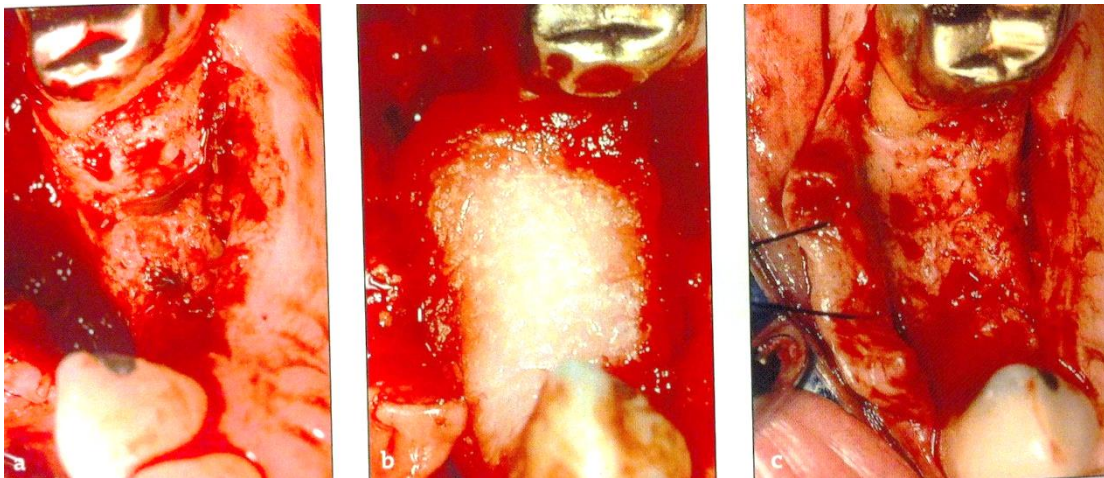
Los estudios clínicos, incluyendo dosis variadas y grandes, estudios pivotaes controlados, han demostrado la capacidad de rhBMP-2 / ACS (Infuse® / InductOs®) para inducir hueso en la reparación de defectos de alvéolo post-extracción dental²¹.

La Técnica Bio-Col consiste en la colocación de xenoinjerto bovino (Bio-Oss®) adicionado con BMP-2 y protegido por una esponja de colágeno (Collaplug®) para permitir la epitelialización espontánea del alvéolo debajo de un pónico²⁵.

En un estudio realizado por Howell et al, en donde se colocaron dispositivos de colágeno absorbible tratado con rhBMP-2 El relleno de hueso se observó en todos los sitios de extracción tratados con el dispositivo de rhBMP-2. Era fácil de manejar y podría ser adaptado para el sitio de la cresta o el sitio de la extracción²¹.

En una investigación para el estudio de la eficacia de rhBMP-2 / ACS, se evaluó por los cambios en la altura del hueso alveolar y la anchura del hueso (tres mediciones). Estas mediciones se tomaron de las TC expuestas al inicio

del estudio (el plazo de 4 días después del tratamiento del estudio) y 4 meses después del tratamiento del estudio. Además, se utilizó la tomografía computarizada para evaluar los cambios en la densidad ósea y para determinar si el defecto tratado era adecuado para soportar un implante dental. Hueso alveolar adecuado se definió como 6 mm o más de ancho en el punto más estrecho (palatino o bucal) y 12 mm o más de altura. Además no hubo diferencia entre el hueso inducido y hueso nativo²¹.



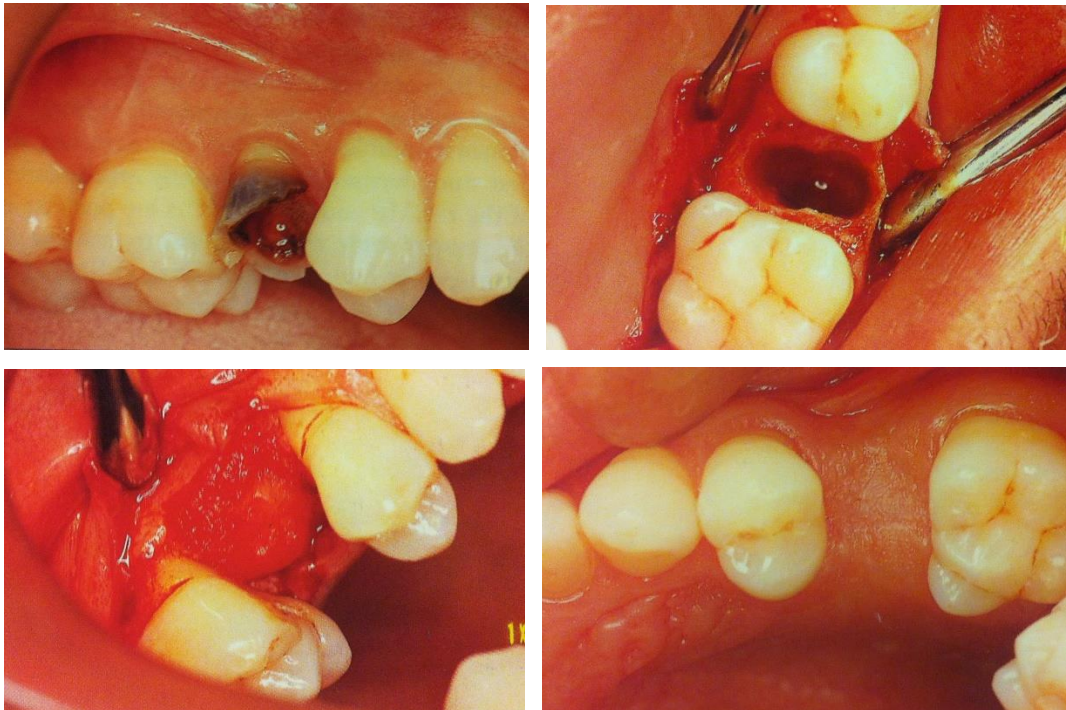
Lynch SE, Marx RE, Myron N, Winser-Lynch LA. Tissue engineering. Applications in oral and maxillofacial surgery and periodontics. 2nd ed. Illinois, EUA: editorial Quintessence books; 2008.

Los núcleos histológicos revelaron hueso trabecular, el espesor de los cuales se clasificó como moderado a grande. Se observó remodelación activa. Se observaron osteoblastos y osteoclastos. Hubo vascularidad normal y sin evidencia de inflamación o matriz de colágeno residual desde el soporte de esponja absorbible fue identificado en cualquiera de las muestras²¹.

Los procedimientos de aumento actuales requieren avanzadas habilidades quirúrgicas. La implantación de la rhBMP-2 / ACS no añade mayor complejidad al procedimiento quirúrgico que la extracción del diente en sí²¹.

La técnica para preservar el alvéolo consiste en realizar la avulsión dental lo más atraumática posible, conservando la cresta ósea al final de la extracción³¹.

Antes de la colocación de la esponja o membrana de colágeno, las paredes del alvéolo postextracción se desbridan y se perforan para estimular un sangrado. El portador y la rhBMP-2 se envasan en un kit que permite una concentración final de rhBMP-2 de 0.43mg / mL. El colágeno empapado con solución y con la rhBMP-2 se corta en tiras, se mide y se coloca en el alvéolo postextracción ligeramente sobrecargándolo. En algunos casos, después de que se llena el alvéolo, una tira de colágeno es colocada sobre el alvéolo y se extiende sobre bucal y lingual de la cresta alveolar, similar a la colocación típica de una membrana. El cierre primario de la herida no se logra en todos los casos, pero esto no parece tener consecuencias para la curación².



Lynch SE, Marx RE, Nevins M, Wisner-Lynch LA. Tissue engineering, applications in oral and maxillofacial surgery and periodontics. 2ª ed. Illinois, USA: Quintessence books; 2008.



Regeneración ósea guiada

Es usada específicamente para referirse a la reconstrucción de defectos óseos alveolares previos o en asociación con la colocación de implantes dentales²⁷.

Se basa en el uso de membranas reabsorbibles y no reabsorbibles en combinación con biomateriales de relleno como hueso autólogo, homólogo, heterólogo o materiales aloplásticos con funciones de barrera mecánica, tendientes a excluir de la zona de reparación células epiteliales y conjuntivas, permitiendo la invasión de células osteoprogenitoras²⁸.

Además de proporcionar espacio, la "barrera física" o membrana, protege el coágulo sanguíneo desviando el estrés mecánico que actúa sobre el colgajo tisular durante los estadios críticos precoces de la curación de la herida²⁷.

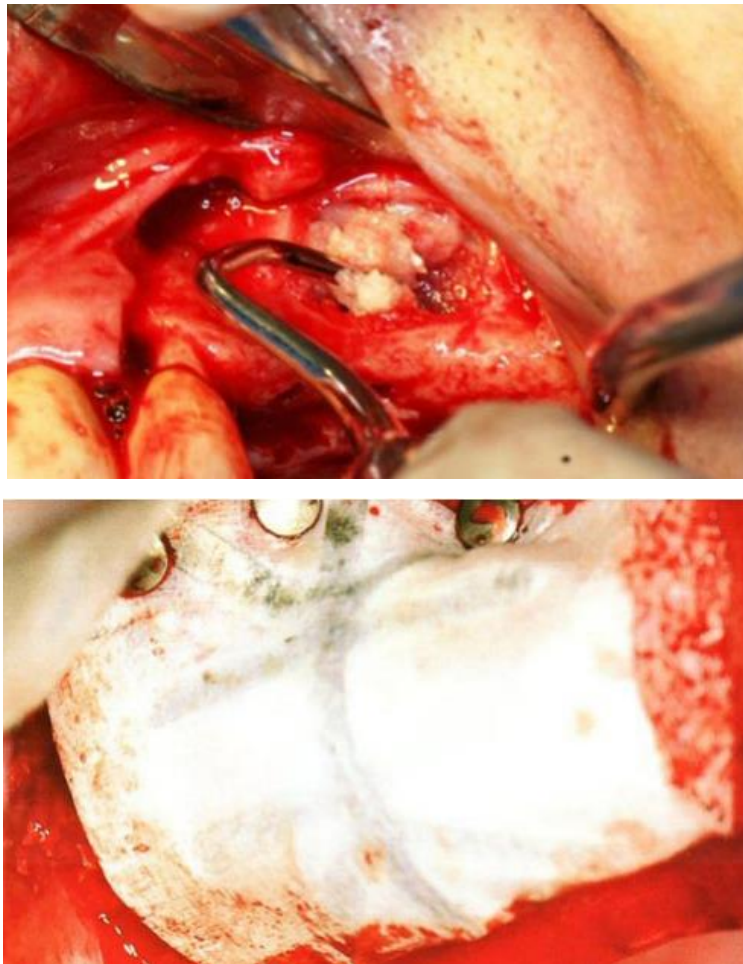
Un problema general con el uso de membranas para regeneración ósea guiada es el mantenimiento del espacio debajo de la membrana contra la presión de los tejidos blandos suprayacentes. Puntos críticos adicionales son que el hueso regenerado debajo de la membrana a veces solo logra escaso contacto con la superficie del implante, y que el hueso neoformado no está completamente mineralizado después de seis meses. El uso de biomateriales o injertos óseos autógenos, como relleno, pueden prevenir el colapso de la membrana dentro del defecto²⁶.

Diversos autores no recomiendan el uso de membranas reabsorbibles en regeneración ósea guiada. La degradación temprana de estas membranas, acompañada de una reacción inflamatoria, conducen a la pérdida de estabilidad del proceso regenerativo que aunado a la escasa rigidez no resultan eficaces para el mantenimiento del espacio por debajo de la mismas²⁸.

La regeneración ósea guiada se emplea para provocar una regeneración ósea vertical y horizontal en el reborde alveolar dañado alcanzando una

adecuada morfología de este reborde con fines estéticos o funcionales para la colocación correcta de los implantes²⁷.

La técnica de aumento vertical y horizontal de la cresta ósea alveolar presenta cierto grado de complejidad, debido a la dificultad que representa tratar de rellenar con hueso un espacio abierto²⁸.



Dinatale E, González JM. Acondicionamiento del lecho óseo implantar mediante regeneración ósea guiada. Reporte de un caso. Acta Odontológica Venezolana [Revista en Internet] 2009; 47 (3): 1-15.

El uso de la rhBMP-2 en la regeneración ósea guiada se realiza mediante la colocación de éste en especie de mezcla líquida conjunto al hueso bovino (Bio-Oss®) y su posterior colocación en el sitio recubriéndose con una malla



no reabsorbible (PTFE-e) reforzada en titanio^{21, 28}. La regeneración por osteoinducción de la BMP-2 favorece al crecimiento óptimo del tejido óseo, mostrando una buena mineralización después de 6 meses de la intervención, y el retiro de la membrana evidenciándose la presencia de tejido óseo mineralizado con regeneración ósea en sentido horizontal y vertical de la cresta ósea alveolar²⁸.

Distracción osteogénica alveolar

La distracción osteogénica, es la generación de tejido óseo a través de tracción mecánica (osteogénesis inducida), la cual consiste en la separación progresiva y gradual de dos segmentos óseos vascularizados²⁷.

La mineralización de la distracción se lleva a cabo simultáneamente con el proceso de oseointegración entonces los implantes necesitan permanecer suficiente tiempo para alcanzar y penetrar el disco distraído, la cámara, y el hueso basal para alcanzar estabilidad ósea durante el periodo final²⁷.

Block y Cois., en 1996, reportan la técnica de DOA, al aumentar verticalmente 10 mm. El proceso alveolar de la mandíbula de un perro, con evidencia clínica e histológica de neoformación ósea distracción osteogénica alveolar. M. Chin., A. Toth., en 1996, aplican por primera vez la DOA en humanos, al aumentar verticalmente un segmento del proceso alveolar mandibular anterior previo a la colocación de implantes²⁷.

La cicatrización ósea por distracción ósea, se realiza bajo el mismo proceso biológico que la cicatrización de una fractura²⁷.



El Paradigma de Utah describe cuatro fases esenciales referentes al nivel tisular evidentes en la distracción ósea, los cuales tienen el fin de restaurar el hueso osteotomizado y la tensión normal. Dichas fases son (1) formación del callo (2) remodelación de las unidades básicas multicelulares (BMU) (3) modelación superpuesta y (4) fenómeno de aceleración regional (RAP). La falla de cualquiera de estas cuatro fases, evita la correcta curación²⁷.

La distracción alveolar es ahora un acercamiento estable a los aumentos mandibulares y maxilares, y su éxito está determinado por la aplicación favorable de fuerzas mecánicas en el espacio osteotomizado. El procedimiento está basado en el buen conocimiento de las leyes de compresión-tensión, principio por medio del cual, la tracción gradual de los tejidos vivos pueden, bajo ciertas condiciones, estimular la regeneración y activar el crecimiento de esos tejidos²⁷.

La mayoría de los huesos del esqueleto craneofacial se desarrollan sobre un periostio a través de la osificación membranosa. La colocación de una esponja de colágeno absorbible (ACS) saturado con rhBMP-2 en un entorno perióstico da resultados en la formación de hueso membranoso produce osteogénesis *in situ*²⁹.

Una expansión rápida mediada por distracción osteogénica con una cubierta de periostio resulta en una cámara ampliada en la que un implante rhBMP-2 / ACS puede ser colocado. El control de vectores del proceso de expansión puede producir, teóricamente, una cámara del tamaño y la dirección deseada. La producción de hueso mediante rhBMP-2 / ACS dentro de una cámara de este tipo se llama distracción asistida en la osteogénesis *in situ* (DISO)²⁹.

rhBMP-2 actúa *in situ* para concentrar células madre del lecho quirúrgico el área y luego influye para su diferenciación en células formadoras de hueso



(morfogénesis). El dispositivo se prepara a 1,5 mg de rhBMP-2 por mililitro y se coloca sobre una membrana de colágeno absorbible³⁰.

A las 6 semanas, la formación de hueso se ve claramente. A las 12 semanas, la consolidación está presente. La remodelación final puede considerarse completa a las 24 semanas.²⁹.

Una expansión deliberada, dirigida espacialmente del campo defectuoso usando la expansión perióstica seguida por la implantación de rhBMP-2 demostró ser una estrategia muy eficaz²⁹.



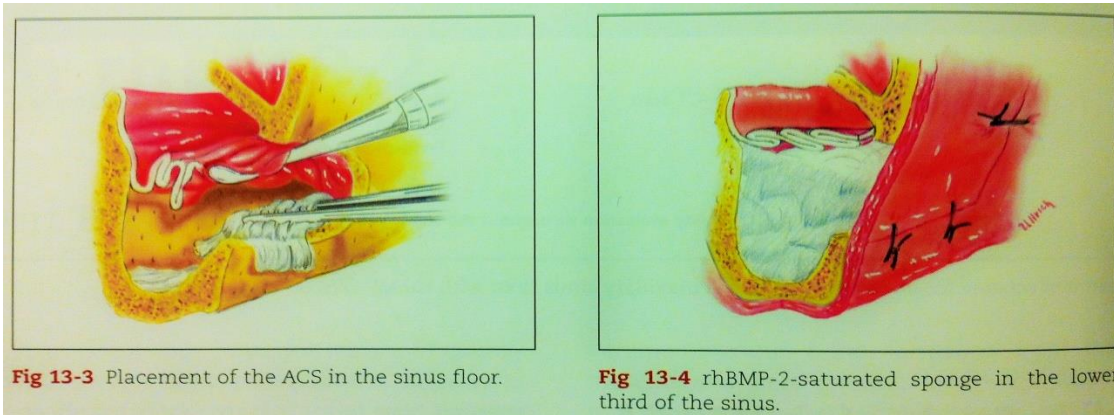
Defectos de continuidad mandibular

Son defectos secundarios a la resección de tumores que resultan en una morbilidad significativa si no son reconstruidos, convirtiendo de esta manera a los injertos autógenos en una alternativa importante para dicha reconstrucción. Toriumi y cols emplearon un modelo canino para estudiar BMP-2 para estimular crecimiento en un defecto de continuidad mandibular, encontrando que el 68% del defecto fue reemplazado por un hueso mineralizado³.

Los pacientes no requieren la recolección de hueso de un sitio secundario como la cresta ilíaca, que claramente reduce la morbilidad del paciente²¹.

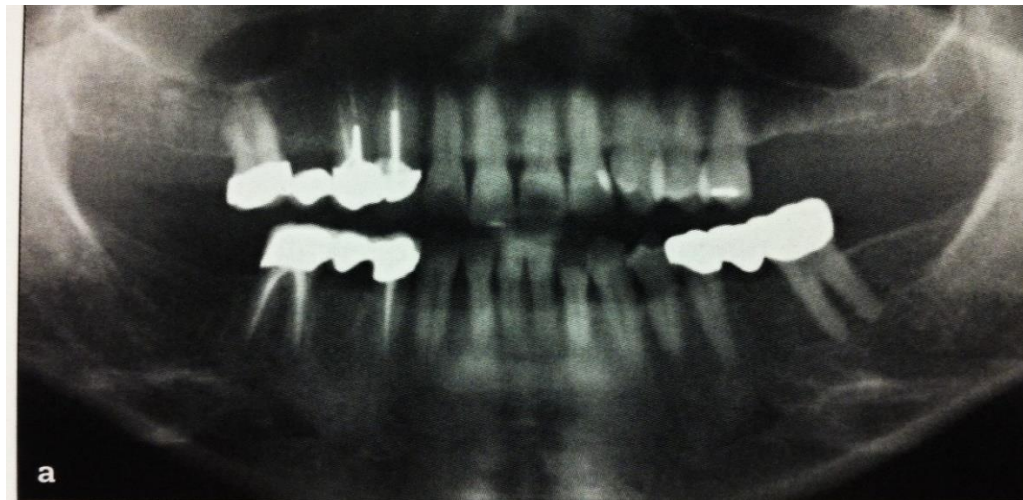
Elevación del seno maxilar

Los procedimientos más comúnmente empleados incluyen aumento de rebordes y elevación del seno maxilar. Boyne y cols publicaron los resultados de un estudio multicéntrico en el que se evaluaba rhBMP-2 en el seno maxilar, concluyendo que la BMP inducía hueso de una manera predecible y segura, adecuada para la carga funcional de implantes endóseos en aquellos pacientes que requieren un aumento del seno maxilar³.



Lynch SE, Marx RE, Myron N, Winser-Lynch LA. Tissue engineering. Applications in oral and maxillofacial surgery and periodontics. 2nd ed. Illinois, EUA: editorial Quintessence books; 2008.

En un estudio realizado en el aumento del seno maxilar en 12 pacientes ya que todos los pacientes tenían una altura insuficiente hueso alveolar para soportar un implante dental, fue implantada una dosis local de rhBMP-2.



Lynch SE, Marx RE, Myron N, Winser-Lynch LA. Tissue engineering. Applications in oral and maxillofacial surgery and periodontics. 2nd ed. Illinois, EUA: editorial Quintessence books; 2008.

Una esponja de colágeno seco de 7,5 X 10,0 cm se saturó con 8 ml de solución de rhBMP-2 (0.43 mg/ml de concentración). Después de la

saturación, cada esponja completa contenía 3,4 mg de rhBMP-2. Después, la esponja se estratificó en el seno maxilar preparado y el colgajo mucoperióstico se reaproximó y se cerró. La preoperatoria estándar y medicamentos postoperatorios fueron prescritos rutinariamente para prevenir la infección, el control del dolor y minimizar la hinchazón²¹.

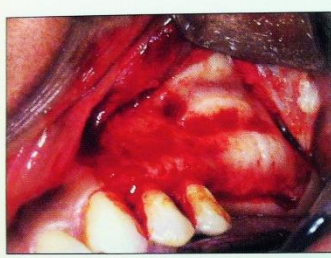

Fig 13-9b Development of a sinus window in preparation for membrane elevation.

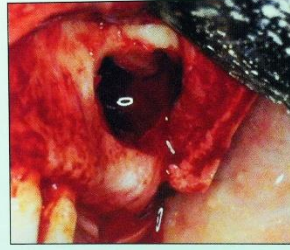


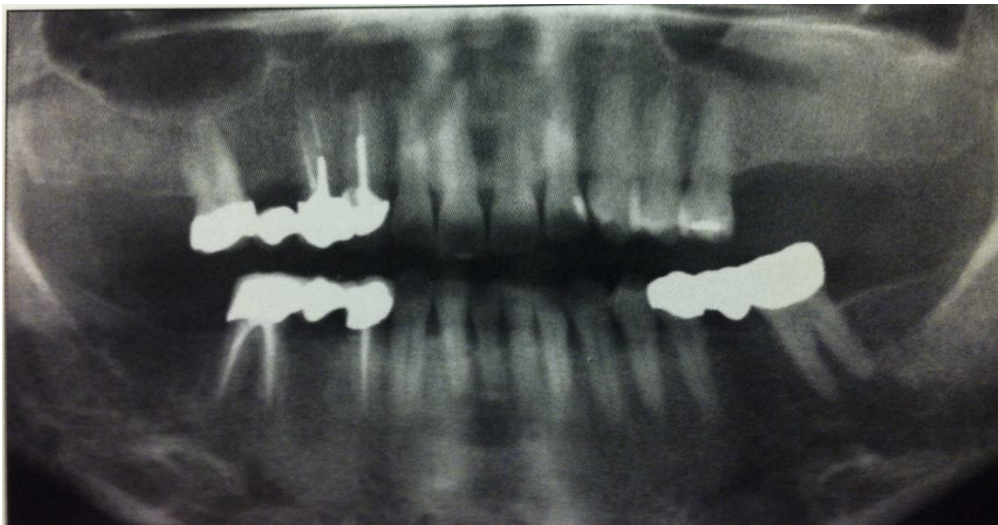
Fig 13-9c Site ready to receive augmentation material.

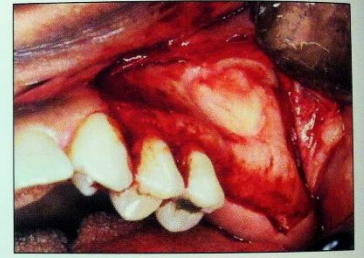

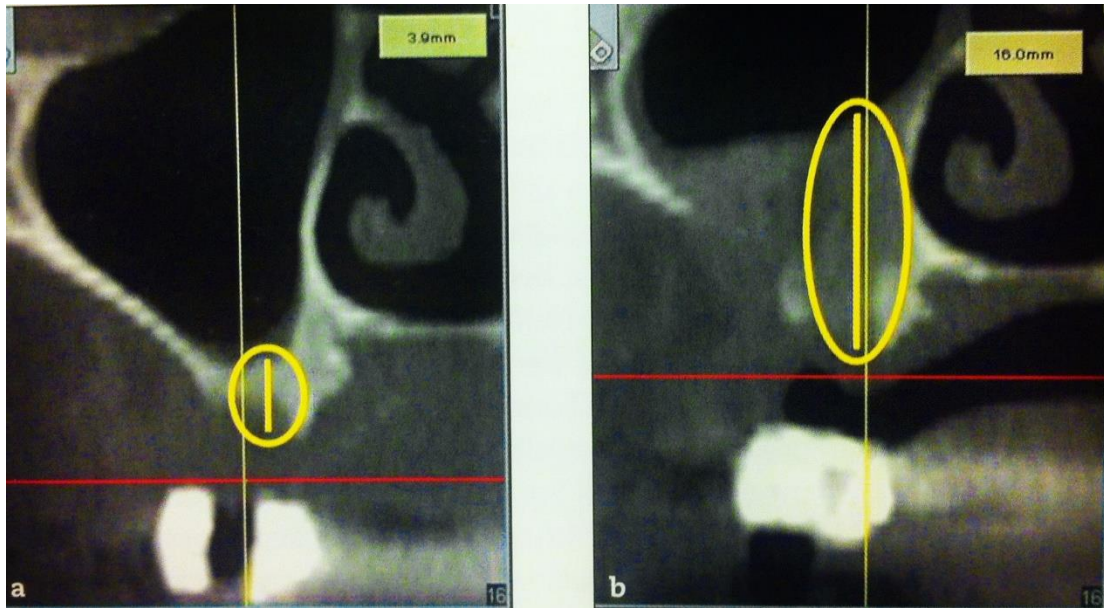
Fig 13-9d ACS loaded with rhBMP-2 (1.50mg/mL) in the maxillary sinus.

Lynch SE, Marx RE, Myron N, Winser-Lynch LA. Tissue engineering. Applications in oral and maxillofacial surgery and periodontics. 2nd ed. Illinois, EUA: editorial Quintessence books; 2008.

Los resultados pudieron indicar que la media de aumento general del suelo del seno fue 8.91mm, evaluada por TC. Éstos resultados pueden indicar que rhBMP-2 representa una alternativa a los métodos convencionales de injerto de hueso para lograr el volumen de hueso adecuado para los implantes dentales en el maxilar posterior²¹.



Lynch SE, Marx RE, Myron N, Winser-Lynch LA. Tissue engineering. Applications in oral and maxillofacial surgery and periodontics. 2nd ed. Illinois, EUA: editorial Quintessence books; 2008.



Lynch SE, Marx RE, Myron N, Winser-Lynch LA. Tissue engineering. Applications in oral and maxillofacial surgery and periodontics. 2nd ed. Illinois, EUA: editorial Quintessence books; 2008.

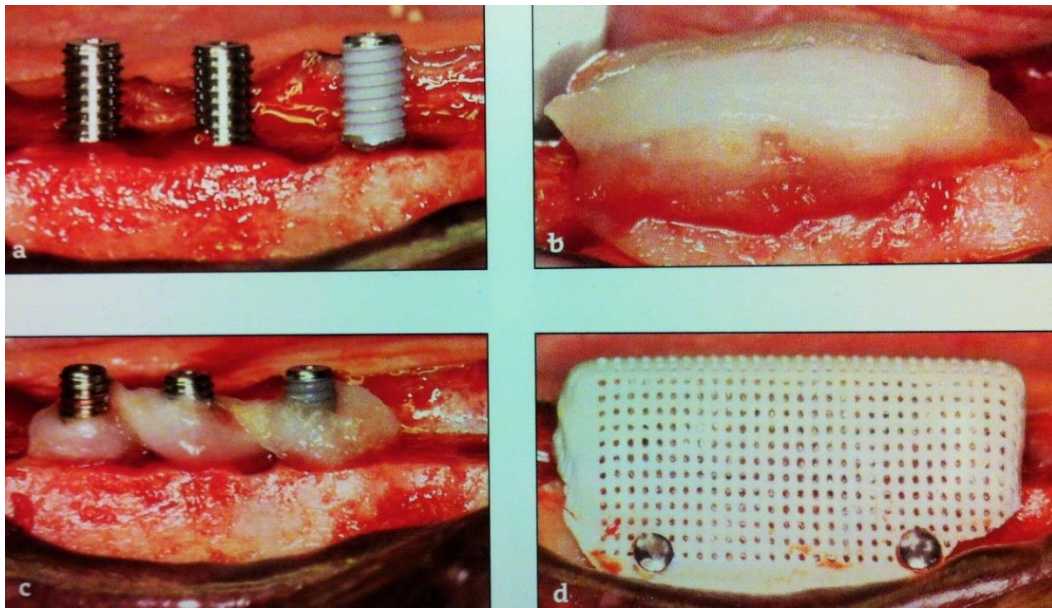
Al igual que en el otro estudio, no se observaron eventos inmunológicos o adversos graves o inesperados y cambios clínicamente significativos en los recuentos sanguíneos, química sanguínea, o el análisis de orina²¹.

Los pacientes en esta investigación no experimentaron las exposiciones posquirúrgicas que pueden ocurrir con un aumento de la membrana tradicional. La ausencia de tales complicaciones maximiza el volumen de hueso restaurado y reduce el número de visitas de los pacientes²¹.

En el tratamiento con rhBMP-2 / ACS, el hueso inducido en este sitio anatómico fue en 100% de los pacientes disponibles para la evaluación, y ocho (73%) tenían hueso adecuado para la colocación de implantes dentales.

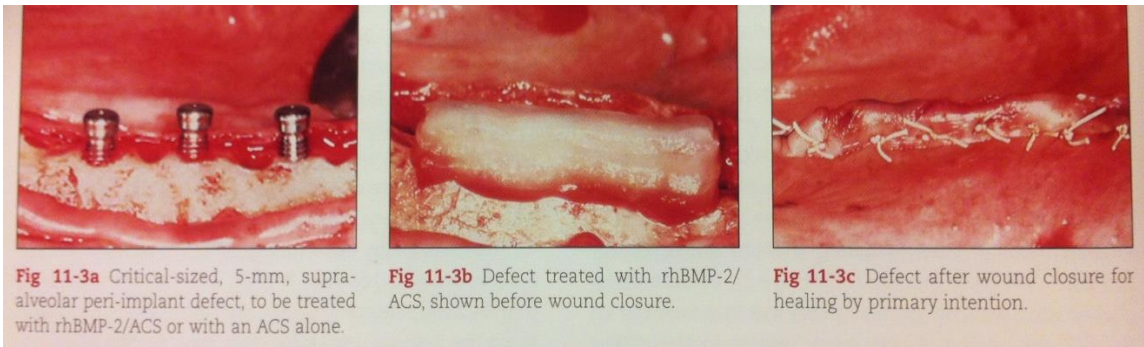
Implantología

Un reciente estudio estableció que de hecho rhBMP-2 induce hueso fisiológico normal, lo que permite la instalación, osteointegración y carga funcional a largo termino de implantes dentales endoóseos²¹. Las BMPs permiten la instalación, osteointegración y carga funcional a largo plazo en implantes dentales ubicados en perros³.



Lynch SE, Marx RE, Myron N, Winser-Lynch LA. Tissue engineering. Applications in oral and maxillofacial surgery and periodontics. 2nd ed. Illinois, EUA: editorial Quintessence books; 2008.

Glucosaminoglicanos fueron utilizados como revestimiento de la superficie del implante en combinación con el colágeno con BMP-4 en un estudio para evaluar el crecimiento óseo peri-implantario. El revestimiento de BMP-2 aumentó significativamente el crecimiento del hueso en comparación con los implantes recubiertos de hidroxiapatita a las 2 y 4 semanas²¹.



Lynch SE, Marx RE, Myron N, Winser-Lynch LA. Tissue engineering. Applications in oral and maxillofacial surgery and periodontics. 2nd ed. Illinois, EUA: editorial Quintessence books; 2008.

Además, la aplicación de BMP-2 con una biocerámica bioabsorbible con características de permeabilidad a los fluidos mejorada actividad osteogénica²¹.

Reconstrucción de fisuras alveolares

El uso de BMP-2 para inducir formación ósea en fisuras palatinas eliminando la necesidad de intervenir un área donante³.

Trauma maxilofacial

La BMP-2 en casos de trauma, ha demostrado su efectividad en el tratamiento de defectos segmentales completos o parciales de huesos largos³. Sailer y Kolb aplicaron BMP junto con tiras de cartílago liofilizado en pacientes con defectos craneales o malformaciones congénitas. La tomografía computarizada (TC) reveló calcificación en las áreas



reconstruidas y que habían solidificado clínicamente dentro de unos meses. Representándose en la aceleración del proceso de calcificación normal que ocurre cuando se aplica cartílago liofilizado solo²¹.

Las diferencias regionales en la anatomía de la mandíbula y la estructura ósea pueden explicar algunas de las variaciones en la tasa de éxito de la terapia clínica en el maxilar (Devlin et al).²³



Discusión

La principal ventaja de BMP nativa es que el extracto es una combinación heterogénea de varios BMPs que replica lógicamente las dosificaciones y relaciones en el hueso normal. El BMP nativo no está disponible comercialmente⁴.

Las proteínas recombinantes pueden tener la ventaja de ser producidas de forma homogénea y la dosificación puede ser producida con exactitud. Las proteínas recombinantes no están sujetas a la desventaja teórica de transmisión de la enfermedad, aunque naturalmente, tiene derivados de BMPs. Los únicos dos morfógenos recombinantes disponibles comercialmente son hOP-1 y hBMP-2⁴.

La formación de hueso (ya sea durante el desarrollo o para la reparación de fracturas) es el resultado de los efectos concertados de muchos miembros de la superfamilia de TGF- β . La aplicación de un solo morfógeno aprovecha de forma incompleta la maquinaria biológica para la generación de hueso y los requisitos de megadosis de morfógeno para reparar defectos óseos superan con creces la cantidad total de proteína presente en todo el esqueleto humano⁴.

No se han reportado eventos adversos hasta el momento después del uso de OP-1 y rBMP-2⁴.

El costo de rhBMP-2/ACS es significativo y varía de acuerdo con la dosis requerida. Por lo tanto, el costo debe ser revisado con el paciente y pagar antes de su uso y debe ser aprobado antes de su aplicación para el individuo con una cobertura de terceros²⁰.



Aunque la medicina regenerativa y la ingeniería de tejidos son capaces, al menos experimentalmente en animales ponerse en práctica, con los procedimientos regenerativos con eficacia, las tecnologías para implementar las construcciones de la ingeniería tisular siguen siendo sofisticadas y tecnologías especializadas pueden llegar a causar más desigualdades en las diferentes poblaciones del mundo⁴.



Conclusiones

La biología ósea, así como los demás sistemas del cuerpo humano, es sumamente compleja, tanto por su formación, regulación, regeneración y la implicación de ésta en otros procesos bioquímicos del cuerpo que su comprensión ha permitido el desarrollo de nuevas técnicas de regeneración y neoformación ósea, así como el mejoramiento de los injertos.

Las proteínas morfogenéticas óseas son una opción viable en nuestros tiempos, ya que su procesamiento y desarrollo por parte de la ingeniería tisular nos permite el uso de un producto con propiedades osteoinductivas, auxiliar en la regeneración ósea, ya sea por medio de injertos o de membranas para los diversos defectos óseos en un área específica que puede ser de pequeño o gran tamaño.

La inducción que ejercen las proteínas morfogenéticas óseas a nivel celular, produciendo una respuesta regenerativa en el tejido óseo hace de éstas un material deseable, además de su alta tasa de efectividad en la cantidad y calidad de formación ósea final.

Las proteínas morfogenéticas óseas más utilizadas recientemente en la Odontología son la BMP-2 y la OP-1, ya que su empleo con otros sistemas de regeneración como las membranas colágenas e injertos de hueso liofilizado permite una buena manipulación y colocación.

El uso de estas BMP es vasto, siendo empleadas en la regeneración del proceso residual postextracción para la conservación de la integridad de la altura ósea; en elevaciones de seno, acompañando a una membrana colágena para su casi total reemplazo por tejido óseo; en implantología ha permitido el desarrollo más veloz de formación ósea en la periferia superficial del implante, así como su mejor osteointegración; también dichas proteínas



son empleadas en la regeneración de grandes situaciones de trauma maxilofacial ya sea por accidentes o enfermedades congénitas, permitiendo aumentar la velocidad de la formación ósea; utilizada en procesos edéntulos atróficos que han perdido altura, obteniendo un mayor éxito en uso conjunto de injertos en bloque, evitando así su rechazo o un inminente fracaso de éste.

Se espera un mayor progreso en cuanto a la investigación por parte de la ingeniería tisular para que su desarrollo sea más accesible tanto para el Cirujano Dentista como para el paciente.



Bibliografía

1. Ulf ME, Yi-Hao H, Giuseppe P, Mohammed Q. Bone morphogenetic proteins: A realistic alternative to bone grafting for alveolar reconstruction. *Oral Maxillofacial Surg Clin N Am* 2007; 19 (4): 535-551.
2. Lynch SE, Marx RE, Nevins M, Wisner-Lynch LA. Tissue engineering, applications in oral and maxillofacial surgery and periodontics. 2ª ed. Illinois, USA: Quintessence books; 2008.
3. Bueno Rossy LA. Factores de señalización, pilares fundamentales en regeneración ósea. *Revista de la Fundación Juan José Carraro* 2002; 7 (16): 33-40.
4. Ripamonti U, Heliotis M, Ferretti C. Bone Morphogenetic Proteins and the Induction of Bone Formation: From Laboratory to Patients. *Oral Maxillofacial Surg Clin N Am* 2007; 19 (4): 575-589.
5. Brüel A, Christensen EI, Trantum-Jensen J, Qvortrup K, Geneser F. *Geneser Histología* 4ª ed. México, DF: Editorial Médica Panamericana; 2015.
6. Ross MH, Pawlina W. *Histología Texto y atlas color con Biología Celular y Molecular*. 6ª ed. Buenos Aires, Argentina: Editorial Médica Panamericana; 2012.
7. Gartner LP, Hiatt JL. *Texto Atlas de Histología*. 3ª ed. México, DF: McGraw Hill Interamericana; 2008.
8. Fernández-Tresguerres-Hernández-Gil I, Alobera-García MA, del Canto-Pingarrón M, Blanco-Jerez L. Physiological bases of bone regeneration II. The remodeling process. *Med Oral Patol Oral Cir Bucal* 2006; 11: 151-157.



9. Rebolledo M, Harris J, Higgins E, Molinares L. Cicatrización y regeneración ósea de los maxilares después de una quistectomía: reporte de un caso y revisión de la literatura. *Univ Odontol.* 2011 Jul-Dic; 30(65): 71-78.
10. Marx E. Robert, Bone and bone graft healing. *Oral Maxillofacial Surg Clin N Am* 2007; 19 (4): 455-466.
11. Tortolini P, Rubio S. Diferentes alternativas de rellenos óseos. *Av Periodon Implantol.* 2012; 24 (3): 133-138.
12. Monzón Trujillo Dayron, Martínez Brito Isabel, Rodríguez Sarduy René, Piña Rodríguez José Jorge, Pérez Mír Elizabeth Aurora. Injertos óseos en implantología oral. *Rev. Med. Electrón.* [revista en la Internet]. 2014 Ago [citado 2015 Sep 11]; 36(4): 449-461.
13. Ford-Martinelli Vanessa Louise, Hanly Gianna, Valenzuela Juliana, Herrera-Orozco Lina Marcela, Muñoz-Zapata Sebastian. Alveolar ridge preservation?: Decision making for dental implant placement. *CES odontol.* 2012 July; 25(2): 44-53.
14. Araújo MG, Lindhe J. Dimensional ridge alterations following tooth extraction. An experimental study in the dog. *J. Clin. Periodontol.* 2005 Feb; 32(2): 212–218.
15. Darby I, Chen ST, Buser D. Ridge preservation techniques for implant therapy. *Int J Oral Maxillofac Implants.* 2009; 24 Suppl: 260–271.
16. Cardaropoli D, Cardaropoli G. Preservation of the Postextraction Alveolar Ridge: A Clinical and Histologic Study. *The International J of Periodontics & restorative Dentistry.* 2008 Nov; 8(5): 469-477.
17. Rendón J, Jiménez LP, Urrego PA. Células madre en odontología. *Revista CES Odontología* 2011; 24 (1): 51-58.
18. Fernández López R, López Buendía MaC, Ruiz González E. Plasma rico en factores de crecimiento en cirugía bucal. Presentación de un caso clínico. *Revista Odontológica Mexicana* 2005; 9 (3): 141-146.



19. Medina A. Bases teóricas y aplicación clínica de las proteínas morfogenéticas óseas en cirugía maxilofacial.
20. Marx RE, Stevens MR. Atlas of oral and extraoral bone harvesting. Illinois, EUA: editorial Quintessence books; 2010.
21. Lynch SE, Marx RE, Myron N, Winser-Lynch LA. Tissue engineering. Applications in oral and maxilofacial surgery and periodontics. 2nd ed. Illinois, EUA: editorial Quintessence books; 2008.
22. Cook SD, Salked SL, Brinker MR, Wolfe MW, Rueger DC. Use of an osteoinductive biomaterial (rhOP-1) in healing large segmental bone defects. *Journal of Orthopedic Trauma* 1998; 12 (6): 407-412.
23. Mardegan JP, Tioosi R, Watanabe PCA, Siéssere S, Hallak SC, Lopes RA, Sala Di Matteo MA, Iyomasa MM, Helton AD. Newly formed bone in mandible decortication experimental model using rhBMP-2 evaluated by densitometric study. *Int J. Morphol* 2008; 26 (1): 83-88.
24. Darby I, Chen S, De Poi R. Ridge preservation: what is it and when should it be considered. *Aust Dent J.* 2008 Mar; 53(1):11-21.
25. Sclar A. Ridge preservation for optimum esthetics and function. The Bio-Col technique. *Postgrad Dent.* 1999;(6):3-11.
26. García-Roco-Pérez O, Arredondo-López M, Crespo-Guerra M, Quirós-Alujía Y. Algunas consideraciones actuales sobre regeneración ósea. *Revista Archivo Médico de Camagüey [revista en Internet].* 2015; 6(6): 1-7.
27. Erdody Montero GH. Reconstrucción maxilar mediante injertos óseos en bloque, distracción osteogénica alveolar y colocación de implantes. [Profesor agregado]. Maracaibo, Venezuela: La Universidad del Zulia Facultad de Odontología; 2008.
28. Dinatale E, González JM. Acondicionamiento del lecho óseo implantar mediante regeneración ósea guiada. Reporte de un caso. *Acta Odontológica Venezolana [Revista en Internet]* 2009; 47 (3): 1-15.



29. Carstens MH, Chin M, Ng T, DDS, Tom WK. Reconstruction of #7 Facial Cleft With Distraction-Assisted In Situ Osteogenesis (DISO): Role of Recombinant Human Bone Morphogenetic Protein-2 With Helistat-Activated Collagen Implant. *J of Craniofacial Surg.* Nov 2005; 16 (6): 1023-1032.
30. Chin M, Ng T, Tom WK, Carstens MH. Repair of alveolar clefts with Recombinant Human Bone Morphogenetic Protein (rhBMP-2) in patients with clefts. *J of Craniofacial Surg.* Sep 2005; 16 (5): 778-789.
31. Henao N, Vélez MA, Londoño LG. Preservación de alvéolo previo a la colocación de implantes. Revisión de literatura. [Especialista en Periodoncia]. Medellín, Colombia: Universidad CES; 2011.