



**UNIVERSIDAD NACIONAL AUTÓNOMA DE  
MÉXICO**

---

---



**FACULTAD DE ODONTOLOGÍA**

**ESTUDIO TRIDIMENSIONAL DE LA ANATOMÍA INTERNA  
DEL DIENTE CANINO SUPERIOR.**

**TESINA**

**QUE PARA OBTENER EL TÍTULO DE**

**CIRUJANO DENTISTA**

**P R E S E N T A:**

**EDUARDO RODRÍGUEZ CID**

**TUTOR: Esp. LEONARDO FABIÁN REYES VILLAGÓMEZ**

**ASESOR: C.D. JOSÉ LUIS CORTÉS PARRA**



Universidad Nacional  
Autónoma de México

Dirección General de Bibliotecas de la UNAM

**Biblioteca Central**



**UNAM – Dirección General de Bibliotecas**  
**Tesis Digitales**  
**Restricciones de uso**

**DERECHOS RESERVADOS ©**  
**PROHIBIDA SU REPRODUCCIÓN TOTAL O PARCIAL**

Todo el material contenido en esta tesis esta protegido por la Ley Federal del Derecho de Autor (LFDA) de los Estados Unidos Mexicanos (México).

El uso de imágenes, fragmentos de videos, y demás material que sea objeto de protección de los derechos de autor, será exclusivamente para fines educativos e informativos y deberá citar la fuente donde la obtuvo mencionando el autor o autores. Cualquier uso distinto como el lucro, reproducción, edición o modificación, será perseguido y sancionado por el respectivo titular de los Derechos de Autor.

Agradezco mis padres por ser el pilar fundamental en todo lo que soy, en toda mi educación, tanto académica, como de la vida, por su incondicional apoyo perfectamente mantenido a través del tiempo.

A mis maestros, por su gran apoyo y motivación para la culminación de mis estudios profesionales, por brindarme el conocimiento necesario e impulsar mi formación profesional.

A Dios, por darme la oportunidad de vivir y por estar conmigo en cada paso que doy, por fortalecer mi corazón e iluminar mi mente y por haber puesto en mi camino a aquellas personas que han sido mi soporte y compañía durante todo el periodo de estudio.

A la Facultad de Odontología de la UNAM por permitirme cursar mi licenciatura y haberme brindado las herramientas y el conocimiento necesario para ser un profesionalista competente y capaz.

---

ÍNDICE	
<b>1.-Introducción</b> .....	5
<b>2.-Propósito</b> .....	6
<b>3.-Objetivos</b> .....	7
ESTUDIO TRIDIMENSIONAL DE LA ANATOMÍA INTERNA DEL DIENTE CANINO SUPERIOR. ....	8
1. Concepto general .....	8
1.1 Antecedentes.....	8
Anatomía externa .....	9
Corona.....	9
Raíz.....	12
Anatomía interna .....	13
Cámara pulpar.....	14
Conducto radicular .....	16
2. Tiempo de erupción: .....	18
3. Cierre Apical .....	19
4. Número de raíces y variaciones anatómicas .....	20
Variaciones anatómicas coronarias y radicales.....	20
Cúspides accesorias .....	20
Dilaceración.....	21
Acodadura radicular .....	22
Hipercementosis.....	23
Raíces Enanas .....	24
5. Número de conductos y variaciones anatómicas .....	25
Ápice radicular.....	26
Conductos accesorios .....	28
Clasificación de la morfología de los conductos: .....	29
Clasificación de Álvarez .....	29
Clasificación de Weine .....	30
Clasificación de Vertucci .....	31

---

6. Longitud promedio .....	34
<b>5.-Conclusiones</b> .....	<b>35</b>
<b>6.-Comentario personal</b> .....	<b>36</b>
<b>7.-Bibliografía</b> .....	<b>37</b>

---

## 1.-Introducción

A lo largo de la historia se ha estudiado, analizado y descrito una amplia gama de variaciones anatómicas que presenta el sistema de conductos. Durante varios años la profundización en el conocimiento de la anatomía dental ha sido un factor clave, para una mejor comprensión de la cavidad pulpar y el sistema de conductos radiculares ya que los estudios realizados sobre anatomía dental han sido bastante notables, no solo para el área endodóntica sino también para otras áreas como pediatría, ortodoncia, prótesis, etc. Varios autores han descrito sus hallazgos, los cuales abarcan desde morfología hasta anomalías, estos estudios dieron un cambio radical al conocimiento de la época, que ayudó a crear una forma diferente de ver su estructura.

La anatomía que llega a presentar el canino superior permanente puede tener variaciones y es importante conocerlas al momento de realizar el tratamiento de conductos porque al omitirlas o desconocerlas el índice de fracaso se eleva. El profesional debe tener en cuenta que la curvatura que presenta en el tercio apical puede variar y que muchas veces no se observara en una radiografía ortoradial por esa razón se deberán tomar las medidas pertinentes para evitar accidentes operatorios como por ejemplo la transportación del conducto, separación del instrumento o desgaste de las paredes del conducto por trabajo biomecánico excesivo. El desarrollo y formación de la raíz será un factor decisivo para el tratamiento de conductos, porque dependiendo de la edad que presente el paciente el conducto puede estar más estrecho, calcificado, o con un desarrollo incompleto, pudiendo complicar el tratamiento que se vaya a realizar.

Por el tamaño que presenta su corona y la longitud que tiene su raíz, resulta ser una de las mejores opciones al momento de realizar un tratamiento protésico.

---

## **2.-Propósito**

Elaboración de material didáctico tridimensional que facilite un conocimiento útil y duradero en los procesos de enseñanza –aprendizaje, para el alumno o profesional del área odontológica.

---

### **3.-Objetivos**

- Se describirá la anatomía interna de la cámara pulpar y conducto radicular del diente canino superior, con todas sus variantes, anomalías o defectos que esté presente.
- Se identificará la anatomía externa de la corona y de la raíz, describiendo los rasgos o defectos más importantes y sobresalientes del diente canino superior.
- Se mencionará los datos más relevantes sobre longitud, tamaño, forma, desarrollo y erupción del diente canino superior.



---

# ESTUDIO TRIDIMENSIONAL DE LA ANATOMÍA INTERNA DEL DIENTE CANINO SUPERIOR.

## 1. Concepto general

Los caninos están caracterizados porque el borde cortante, se presentan en forma de ángulo abierto, con una punta y dos brazos; siendo el mesial más corto y menos inclinado que el distal lo que tiene por consecuencia que la punta o vértice de la cúspide se encuentre más cerca de la cara mesial. Por la distinta longitud e inclinación de los brazos mesial y distal, el ángulo distal es más redondeado, está más cerca del cuello y más alejado del eje de la corona que el ángulo mesial.<sup>12</sup>

### 1.1 Antecedentes

El nombre “canino” es de origen griego y se encuentra en las escrituras de Hipócrates y Aristóteles de hace 2350 años. Aristóteles fue el primero en describir la anatomía del canino, remarcando la naturaleza intermedia de él entre los incisivos y los premolares. Celso fue el primer escritor en mencionar las raíces de los dientes, al señalar que el canino era monorradicular. En el siglo XVIII, Fauchard publica su obra “El cirujano dentista”. Tratado de los dientes, que se considera como el inicio de la odontología moderna, donde se describen tratamientos para la patología pulpar y periapical.<sup>10</sup>

Se han realizado numerosas investigaciones, utilizando diferentes métodos y técnicas. Las más importantes, que realmente han contribuido a un mejor conocimiento de las cavidades pulpares, a nuestro actual concepto de la anatomía de los conductos radiculares y han establecido bases científicas firmes, son las realizadas por Hess (1917), que utilizó caucho para rellenar los conductos y ácido clorhídrico para diluir los tejidos duros de 2800 dientes. Siendo el primero en determinar la influencia de la edad sobre la morfología de las cavidades pulpares. Okumura (1927) impregnando con tinta china los conductos y transparentando con una técnica propia 1949 dientes. Pucci y

---

Reig (1944), realizan estudios macroscópicos, cortes transversales y desgastes sobre 2621 dientes. Sus clasificaciones de los conductos radiculares son clásicas. Aprile y Figun (1952), estudian 2000 dientes siguiendo la técnica de Okumura. Pineda y Kuttler (1972), realizan sus investigaciones roengenográficas tomando radiografías en sentido mesiodistal y vestibulolingual sobre 4200 dientes extraídos, todos estos estudios fueron determinantes para comprender su tratamiento y sus variantes.<sup>19</sup>

En el artículo “Root canal anatomy of the human permanent teeth”<sup>11</sup> realizado por Vertucci, fue uno de los primeros estudios que se centró en comprender la complejidad del sistema de conductos radiculares, analizando la anatomía de 2400 dientes permanentes y describiendo con detalle la anatomía pulpar de una gran variedad de dientes en la cual se abarco todos los grupos dentales. En los 100 caninos superiores permanentes que se estudiaron se observó que el 100% eran de un solo conducto que llegaban hasta el ápice. Sus resultados dieron origen a una nomenclatura ocupada durante muchos años resultando en uno de los principales avances en el estudio del sistema de conductos.

## **Anatomía externa**

### **Corona**

La corona del canino superior difiere en forma de los otros dientes anteriores debido a que su borde incisal no es recto mesiodistalmente, tiene una cúspide que lo divide en dos tramos, llamados brazos del borde incisal.

Visto desde labial, la mitad mesial de la corona se asemeja a una parte del incisivo, mientras que la mitad distal es similar a un premolar. Este diente parece ser un intermediario entre los dientes anteriores y los posteriores en el arco dental. La parte incisal es más gruesa en sentido labiolingual que la del central y laterales superiores. La pequeña porción que constituye el borde

---

incisal se encuentran los tres mamelones terminales de los lóbulos de crecimiento. Entre ellos sobresale el mamelón central, formando la cima de la cúspide. Los contornos labiales y linguales del canino superior son toda una serie de curvas o arcos, con excepción del ángulo formado por la punta de la cúspide. Esta tiene una cresta incisal mesial y una disto-incisal la mitad mesial de la corona hace contacto con el incisivo lateral, y la mitad distal con el primer premolar. Por eso, las áreas de contacto de los caninos superiores están a diferentes niveles en sentido cervico-incisal (Fig. 1).<sup>20</sup>

Presenta en sus paredes proximales en convergencia hacia cervical, estableciendo puntos de contacto mutuo, en los dientes anteriores las troneras labiales son más grandes que las linguales, mientras que en los dientes posteriores las troneras linguales son más amplias que las vestibulares, debido al menor tamaño de las cúspides linguales.<sup>5</sup>

El cingulo del canino maxilar es grande y se localiza en el centro en un plano mesiodistal, su superficie está formada por tres lóbulos de desarrollo: mesial, central y distal; el más ancho y prominente es el central, siendo el más estrecho el lóbulo mesial. Los lóbulos están separados por surcos: mesial y distal; estos surcos son generalmente visibles en el tercio incisal (Fig. 2).<sup>23</sup>

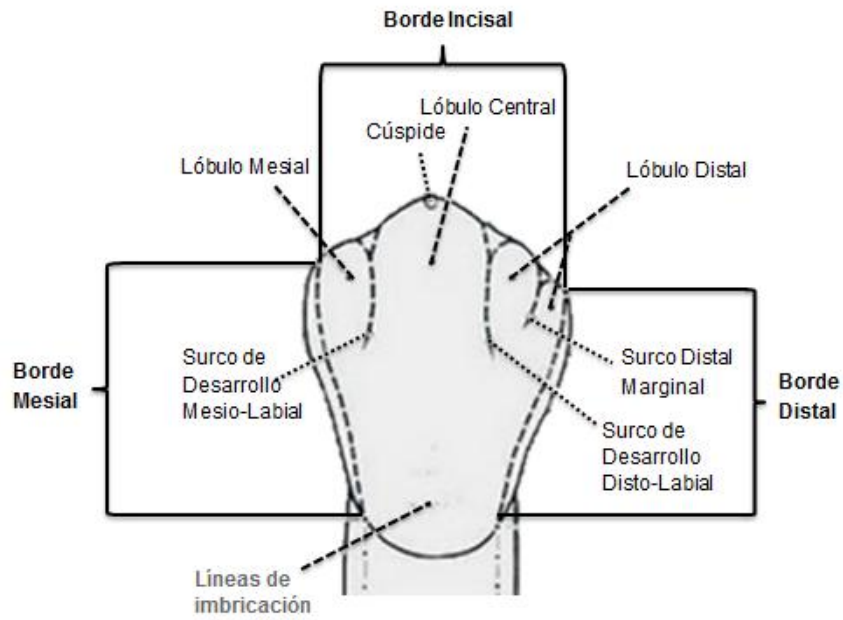


Figura 1. Cara labial del canino superior permanente.<sup>23</sup>

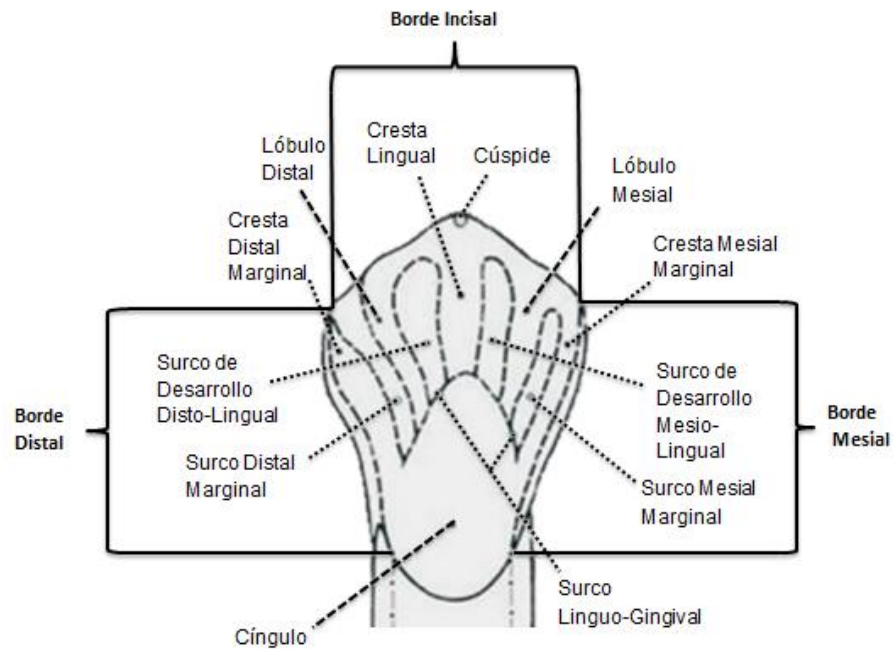


Figura 2. Cara palatina del canino superior permanente.<sup>23</sup>

---

## Raíz

Termina su calcificación con la formación del ápice la cual sucede entre los 13 y 15 años, es más grande el diámetro labiolingual que mesiodistal. Se puede observar desde sus caras lo siguiente:

Cara labial: Tiene forma de triángulo isósceles, cuya base está en el cuello o tronco y el vértice en el ápice.

Cara lingual: Semejante a la labial, pero más reducida en superficie; se recordara que en un corte transversal la raíz del canino superior tiene forma ovoide, aplanada en los lados proximales, convergiendo ambas hacia lingual.

Caras mesial y distal: Son de forma triangular como la cara labial, pero más amplias. Tienen una depresión a lo largo de toda la raíz, mucho más señalada que en otros dientes anteriores superiores.<sup>20</sup>

Con relativa frecuencia, su porción apical poseé curvatura hacia distal y a veces, en sentido vestibulodistal. La raíz del canino superior es la más larga exceptuando tal vez la del canino inferior, que a veces es igual. La raíz es gruesa en sentido labio lingual, con surcos de desarrollo en sentido mesial y distal, los cuales ayudan para asegurar el anclaje firme de este diente en el maxilar (Fig. 3 y 4).<sup>4</sup>

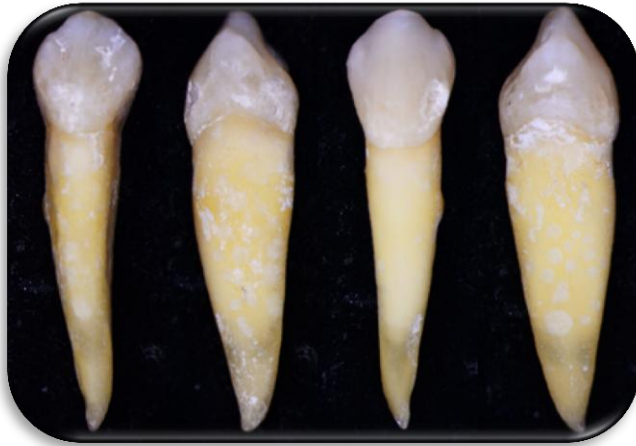


Figura 3. Diente canino superior visto desde todas sus caras.

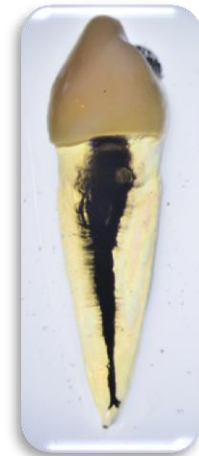

Figura 4. Diente canino superior diafanizado

Mtro. Ricardo Ortiz. Sala de realidad virtual F.O. U.N.A.M.

### **Anatomía interna**

El diente está constituido por uno de los tejidos más calcificados de todo el organismo, el interior de este conjunto de tejidos calcificados está ocupado por un tejido laxo llamado pulpa dental, en cuyo seno circulan vasos y fibras nerviosas. El conocimiento de su morfología interna es indispensable, ya que está íntimamente ligado a las técnicas endodónticas destinadas a preservar el diente en función libre de patología.

El examen radiográfico es de gran ayuda al momento de observar la anatomía interna, ya que en él se pueden encontrar nódulos pulpares, presencia de calcificaciones o alguna otra anomalía que se pueda presentar.<sup>6</sup>

A) Vista lingual de un canino recién calcificado con pulpa grande. La radiografía revelara (Fig. 5):

1. Extensión Coronaria de la pulpa.
2. Anchura mesiodistal reducida de la corona.
3. Curvatura apicodistal (32% de la veces).
4. Inclinación distoaxial seis grados de diente.

---

B) Vista distal del mismo diente, que revela detalles no evidentes de la radiografía (Fig. 5):

1. Gran pulpa Ovoide, mayor en sentido labiolingual de lo que indica la radiografía.
2. Presencia de “hombro” labial justo abajo del cuello.
3. Conducto estrecho en el tercio apical de la raíz.
4. Angulación linguoaxial de 21 grados del diente.

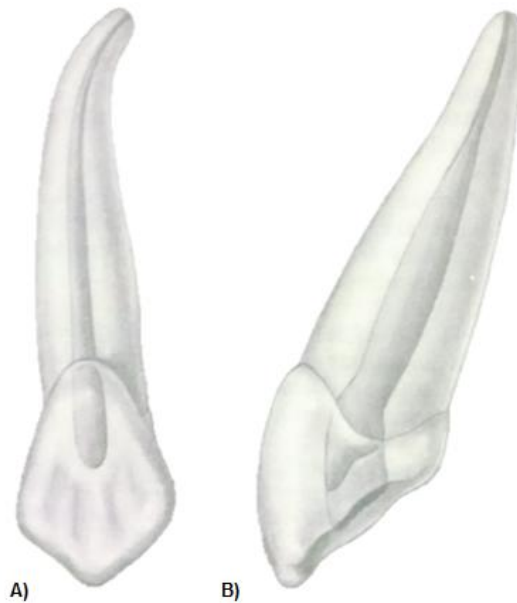


Figura 5. Vista lingual y distal del canino superior.<sup>6</sup>

### Cámara pulpar

La cámara pulpar del canino superior es amplia con mayor diámetro en sentido vestibulolingual, más comúnmente en el límite de su unión con el conducto radicular, donde algunas veces se llega a observar una constricción en sentido mesiodistal, es la más voluminosa de los dientes anteriores y en su mayoría la cámara pulpar reproduce la forma externa que pueda llegar a tener la corona clínica tomando una forma de llama de vela. El canino superior no tiene cuernos pulpares, y su borde incisal puntiagudo más

---

pequeño es su única cúspide (Fig. 6). El contorno de la cámara pulpar en la unión cemento esmalte es oval. Existe un saliente lingual que puede impedir la conformación y limpieza del conducto radicular en su dimensión lingual.<sup>1</sup>

La forma de la cámara pulpar varía con la edad o los estímulos a los que el diente haya sido sometido con el transcurso de los años, los factores que pueden modificar la anatomía de la cámara pulpar son:

**Fisiológicos:** Se relacionan con la edad y la deposición de dentina realizada por los odontoblastos durante toda la vida del diente, disminuyendo el volumen y la permeabilidad dentinaria. Como consecuencia el tejido pulpar estaría sometido a una disminución en su capacidad de reacción, autorreparación y vascularidad causada por la reducción de células viables. Otros estímulos como la erosión, abrasión y atrición también pueden ser consideradas factores fisiológicos.

**Patológicos:** La pulpa sometida a estímulos anormales causadas por alteraciones como las caries, enfermedad periodontal, preparaciones cavitarias y restauraciones profundas.<sup>10</sup>



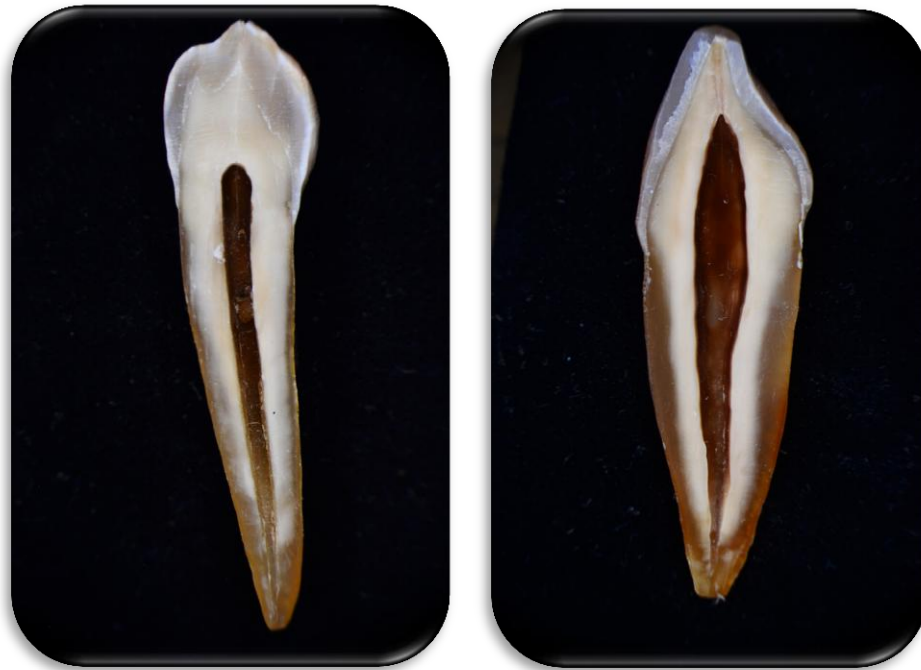

Figura 6. Cortes longitudinales del canino superior permanente.

Mtro. Ricardo Ortiz. Sala de realidad virtual F.O. U.N.A.M

#### Conducto radicular

Es la comunicación entre la cámara pulpar y periodonto que se dispone a lo largo de la zona media de la raíz. El conducto radicular del canino superior es amplio, casi siempre es recto y puede ser considerado el más largo de los dientes humanos en ocasiones se puede presentar una desviación hacia distal y por lo regular se necesitan utilizar instrumentos que presenten 31 mm de longitud para su preparación (Fig. 7). El diámetro del conducto disminuye con la edad, o por factores irritantes como la enfermedad periodontal y la caries. Un corte transversal nos muestra que el conducto se presenta en forma ovalada, o elíptica siendo el diámetro vestibulolingual mayor que el mesiodistal (Fig. 8), en el tercio apical nos muestra que el conducto se vuelve más redondeado y debido a esta forma anatómica la acción de las limas es mucho más factible en este sector.<sup>2</sup>

---

En los 7275 conductos estudiados por Pineda y Kuttler, solo el 3% eran realmente rectos en los sentidos mesiodistal y vestibulolingual.<sup>15</sup>

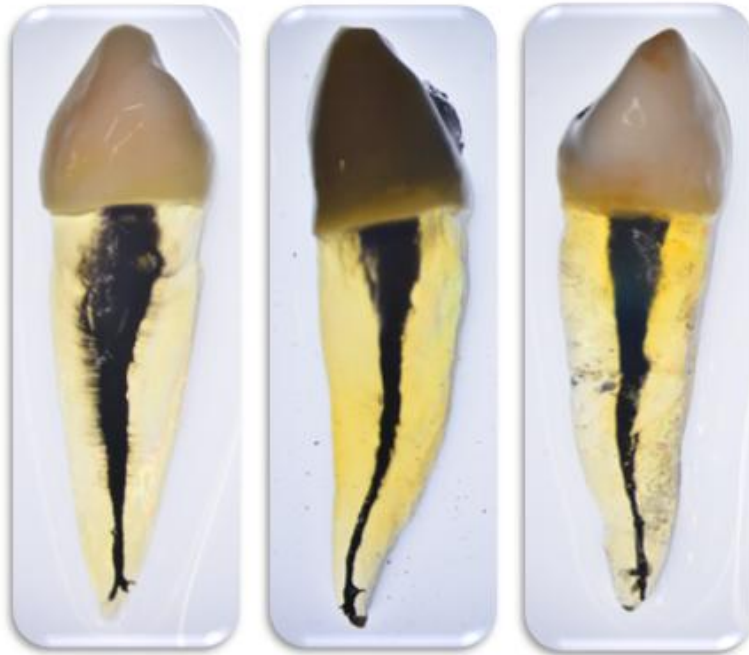


Figura 7. Caninos superiores diafanizados  
Mtro. Ricardo Ortiz. Sala de realidad virtual F.O. U.N.A.M.

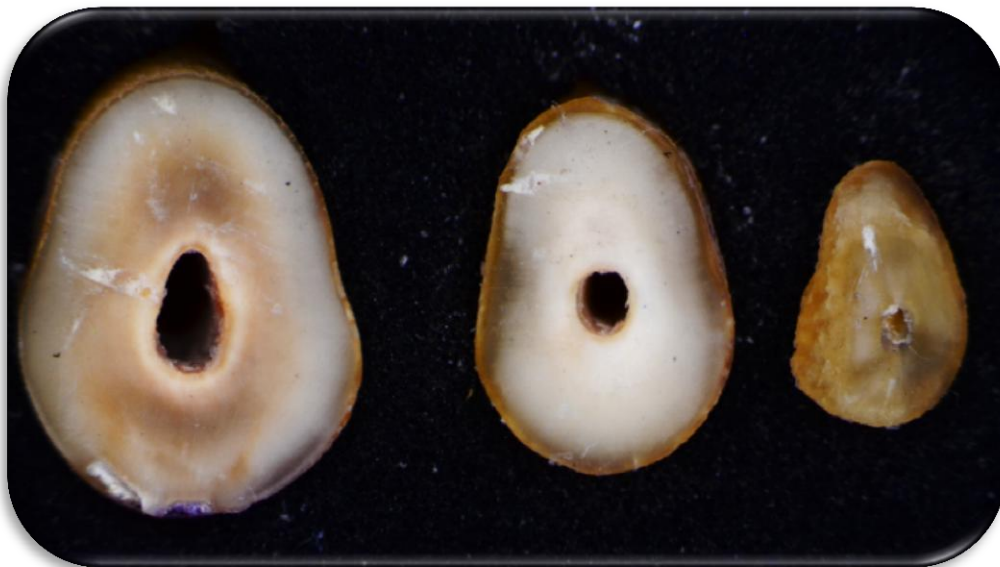

Figura 8. Cortes transversales del canino superior permanente.  
Mtro. Ricardo Ortiz. Sala de realidad virtual F.O. U.N.A.M.

## 2. Tiempo de erupción:

La erupción es un proceso de maduración biológica y medidor del desarrollo orgánico que no sólo afecta la emergencia real de un diente en la cavidad bucal, sino los movimientos totales por los que el diente es llevado desde su posición en el alvéolo, hasta la boca y después de la aparición en la cavidad bucal es comprometido y mantenido en oclusión con los dientes oponentes.<sup>22</sup>

La Edad promedio de erupción de los caninos superiores es aproximamente de los 10 a los 11 años y comienza en el borde incisal. Erupcionan con una inclinación labial mayor que otros dientes permanentes y tienen a migrar hacia el lado labial y facial, la raíz termina con la formación del agujero apical. Los caninos erupcionan con la punta de la cúspide y muestran una forma de lanza. La siguiente tabla muestra el desarrollo y la erupción del canino:<sup>21</sup>

Desarrollo Y Erupción del diente Canino en la dentición Primaria y Secundaria				
Diente	Comienzo de la formación de tejido duro	Esmalte formado (meses después del nacimiento)	Erupción (Meses)	Raíz Formada (Años)
Canino Superior Primario	5 meses en el útero	9 meses	18 meses	3 ¼
Canino Superior Permanente	4 a 5 meses	6-7 años	11-12 años	13-15 años

### 3. Cierre Apical

Los dientes permanentes completan su cierre apical aproximadamente unos tres años y medio después de su erupción.

Los caninos superiores permanentes terminan su calcificación con la formación del ápice entre los 13 a 15 años (Fig. 9).<sup>4</sup>

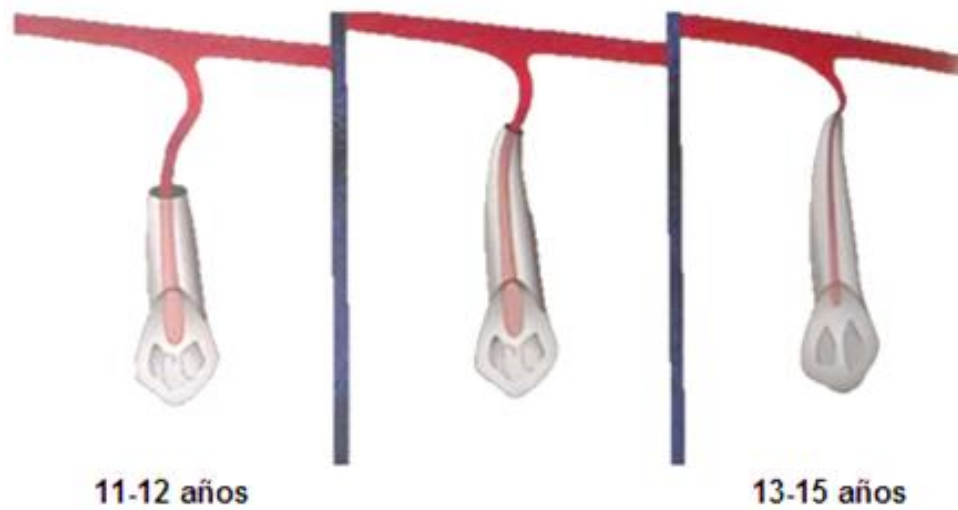


Figura 9. Erupción y complementación del ápice radicular del canino superior permanente.<sup>2</sup>

---

#### 4. Número de raíces y variaciones anatómicas

El canino superior permanente tiene una única raíz (monorradicular), y presentan un solo conducto que termina en un solo foramen el 99% de los casos.

En su crecimiento y desarrollo posterior, el asa cervical forma la vaina epitelial radicular de Hertwig, que será la responsable de la formación, número, tamaño y forma de la raíz, que iniciaran su formación una vez constituido el esmalte.<sup>14</sup>

Curvatura Radicular del Canino superior permanente <sup>6</sup>	
Recto	39 %
Curva Distal	32 %
Curva Mesial	0 %
Curva Labial	13 %
Curva Lingual	7 %
Bayoneta y curva gradual	7 %

#### **Variaciones anatómicas coronarias y radiculares.**

##### **Cúspides accesorias**

Son crecimientos anormales de las cúspides que pueden aparecer en cualquier grupo dentario: En los incisivos y los caninos se sitúan, frecuentemente, en la zona lingual o palatina, sobre todo en el maxilar superior, por excesivo desarrollo del cíngulo, o en la proximidad de los rebordes marginales. También pueden encontrarse, aunque de forma menos habitual, en las caras vestibulares (Fig. 10).<sup>18</sup>

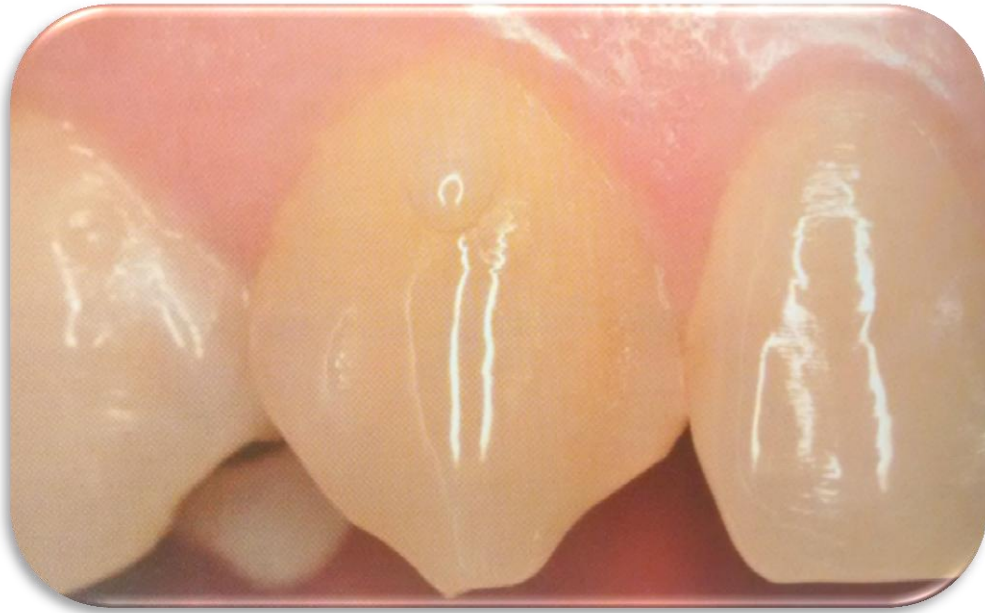

Figura 10. Cuspide accesoria en el canino superior.<sup>18</sup>

### **Dilaceración**

Es una curva o distorsión angular grave de una raíz dentaria. Este desarrollo inusual puede ser el resultado de una lesión traumática o de espacio insuficiente para el desarrollo, durante el proceso de formación radicular, algunas estructuras (como el hueso cortical del seno maxilar, el conducto mandibular o la fosa nasal) pueden desviar el diafragma epitelial, dando lugar a una curvatura muy acusada. Muchas de estas curvaturas se producen en el plano bucolingual y no se llegan a visualizar en las proyecciones radiológicas convencionales y se tienen que utilizar otro tipo de técnicas (Fig. 11).<sup>9</sup>

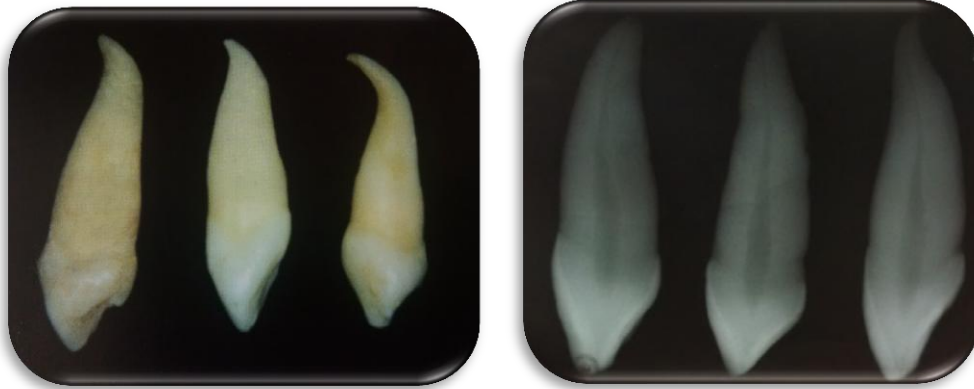


Figura 11. A) Caninos superiores con dilaceraciones radiculares.<sup>18</sup>

### Acodadura radicular

Es en realidad una variante de la dilaceración, a lo largo de la raíz, en ella la curvatura excesiva se encuentra a cualquier nivel de esta (Fig. 12 y 13). Existe un tipo especial de acodadura que se caracteriza por presentar una doble curvatura de direcciones contrarias; en estos casos se habla de raíz “en bayoneta”.<sup>18</sup>

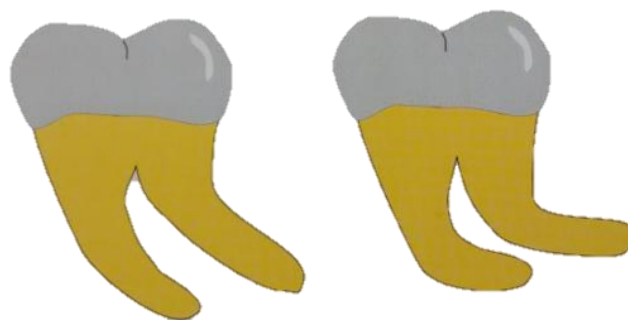

Figura 12. B) Esquema que representa la diferencia entre la dilaceración y la acodadura.<sup>18</sup>

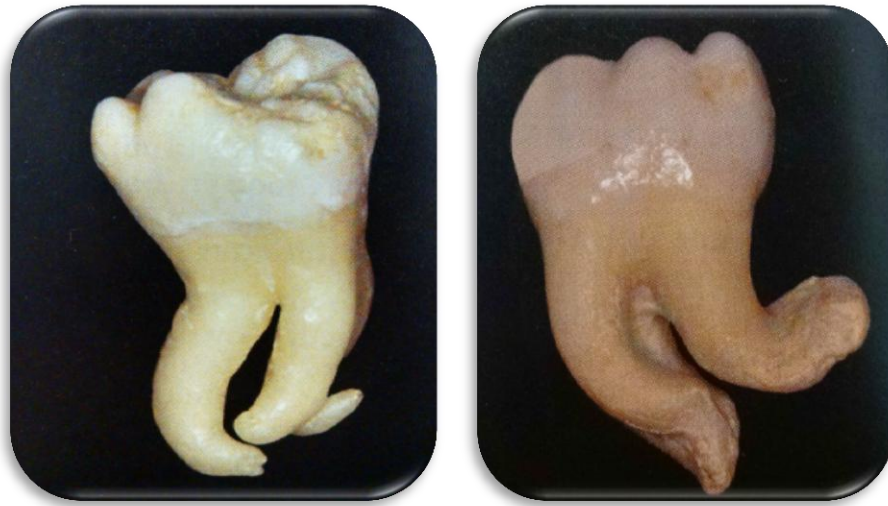

Figura 13. C) Acodaduras en molares extraídos.<sup>18</sup>

### **Hipercementosis**

La hipercementosis es la formación excesiva de cemento alrededor de la raíz de un diente después de la erupción de este, también se puede considerar como un cambio regresivo de los dientes que se caracteriza por la deposición de cantidades excesivas de cemento secundario sobre las superficies radiculares. Una variedad de circunstancias pueden favorecer la deposición de cantidades excesivas de cemento. Estas incluyen: 1) elongación acelerada de un diente; 2) inflamación periapical, 3) reparación dental, 4) osteítis deformante, 5) disfunción metabólica y en algunos casos puede ser consecuencia de traumatismos. Además, se puede presentar hipercementosis de etiología desconocida ya sea generalizada, afectando a todos los dientes, o localizada que afecta a un diente.<sup>17</sup>



---

## Ráíces Enanas

Los bordes incisales de los dientes superiores con raíces enanas se desplazan regularmente en sentido palatino. Estas alteraciones son con frecuencia hereditarias; sin embargo puede resultar también del movimiento ortodóntico del diente cuando el movimiento tiene lugar con demasiada rapidez.<sup>8</sup>

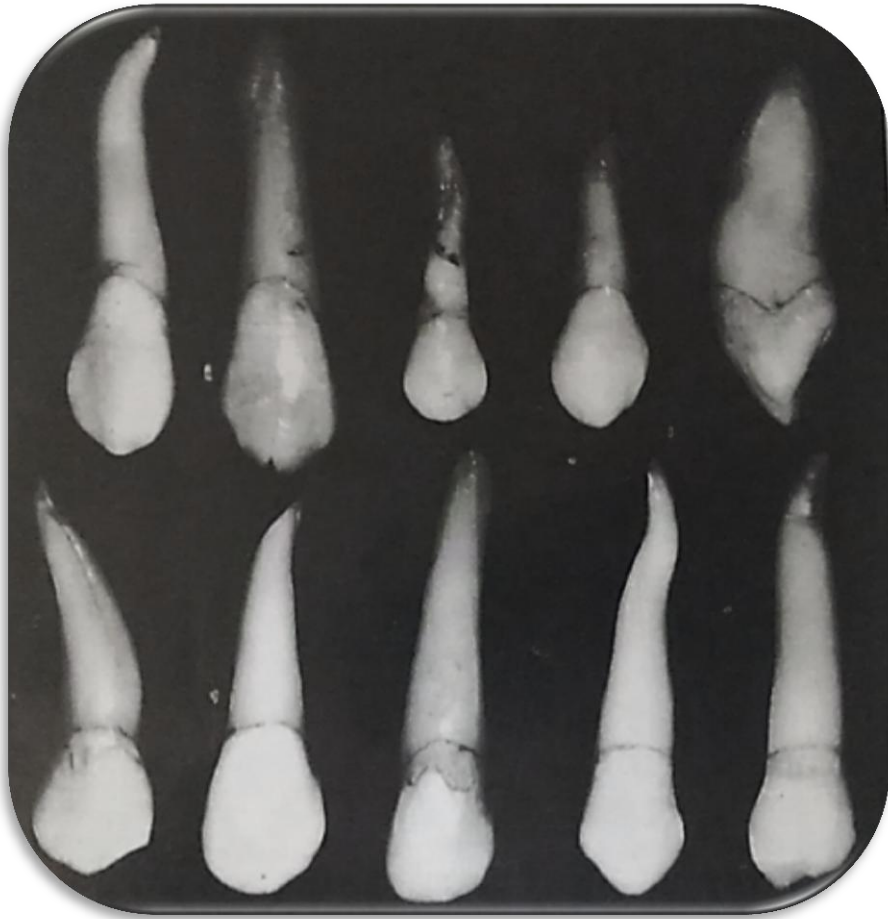

Figura 14. Canino maxilar con variaciones poco frecuentes.<sup>4</sup>

---

## 5. Número de conductos y variaciones anatómicas

La incidencia de conductos en los caninos superiores permanentes es del tipo 1 (1:1) en el 99% de los casos teniendo sus variantes más representativas en el ápice radicular, aunque hay casos registrados donde se han llegado a encontrar dos conductos en este diente.

El conducto principal también puede presentar múltiples ramificaciones, según lo describen Pucci y Okumura, que de acuerdo con su disposición reciben denominaciones diversas según su disposición (Fig. 15):

**Colateral:** Es un conducto que corre más o menos paralelo al principal, pudiendo alcanzar la región periapical de manera independiente, y puede terminar en un foramen único o por separado.

**Lateral:** Es una ramificación que va del conducto principal al periodonto, generalmente por encima del tercio apical, pueden encontrarse a lo largo del conducto y tiende a estar situado en ángulo recto con el conducto radicular principal.

**Secundario:** Es la ramificación que deriva del conducto principal a la altura del tercio apical y alcanza directamente la región periapical.

**Accesorio:** Este deriva del secundario y termina por debajo del mismo en la superficie del cemento.

**Delta apical:** Son las múltiples terminaciones del conducto radicular principal, que determinan el surgimiento de diversas foraminas en sustitución del foramen único.

**Cavo intrarradicular:** Es la ramificación que se observa en el piso de la cámara pulpar.<sup>16</sup>

**Interconducto:** Unión de dos conductos entre sí.

**Recurrente:** Sale del conducto principal, recorre parte de la dentina y vuelve al principal sin exteriorizarse.<sup>3</sup>

---

En los caninos superiores permanentes el conducto lateral tiene una incidencia del 24% y las ramificaciones apicales del 8% según Ingle.<sup>6</sup>

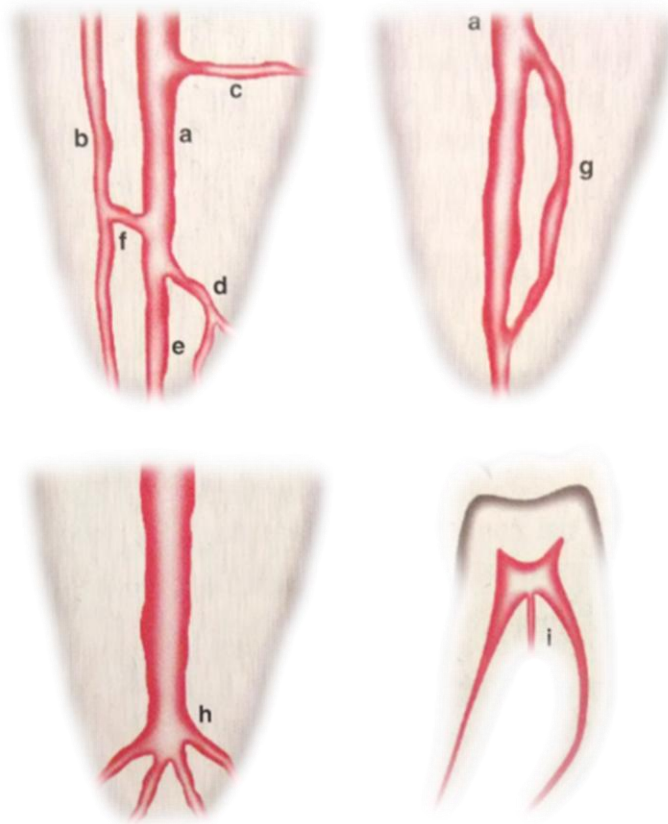


Figura 15. a) Conducto principal; b) Colateral; c) Lateral; d) Secundario; e) Accesorio; f) Interconducto; g) Recurrente; h) Delta apical; i) Cavo-interradicular.<sup>3</sup>

### Ápice radicular

El conducto radicular recorre la raíz disminuyendo paulatinamente su diámetro hasta terminar en el ápice radicular, en la denominada constricción apical. Kuttler menciona que la porción cementaria tiene forma troncocónica, con dos bases: la menor es la unión cementodentinaria (UCD); y la mayor llamada foramen apical, es la parte externa del embudo cementario que se

---

va ampliando con el paso de los años, por procesos de reabsorción y aposición cementaria.<sup>13</sup>

La anatomía del ápice radicular está determinada en parte por el número y la ubicación de los vasos sanguíneos apicales presentes en el momento de la formación del ápice. Las posibilidades de ramificaciones vasculares son tan variadas a nivel del ápice, que resulta imposible predecir el número de forámenes que habrá en un diente determinado, la mayor parte de los dientes monorradiculares presentan un solo conducto que termina en un solo foramen, como es el caso del canino superior.<sup>6</sup>

En el 68% de los dientes jóvenes y en el 80 % de los mayores de edad, el conducto cementario no sigue la dirección del dentinario ni acaba en el vértice apical, si no que se desvía a un lado, esto según Kuttler.<sup>15</sup>

El conducto se estrecha hasta la constricción apical, o diámetro apical menor, que generalmente se considera la parte más estrecha del conducto.

A partir de ese punto el conducto se ensancha conforme sale de la raíz por el foramen apical o diámetro apical mayor. El espacio entre los diámetros apicales menor y mayor tiene forma de embolo (Fig. 16)<sup>1</sup>

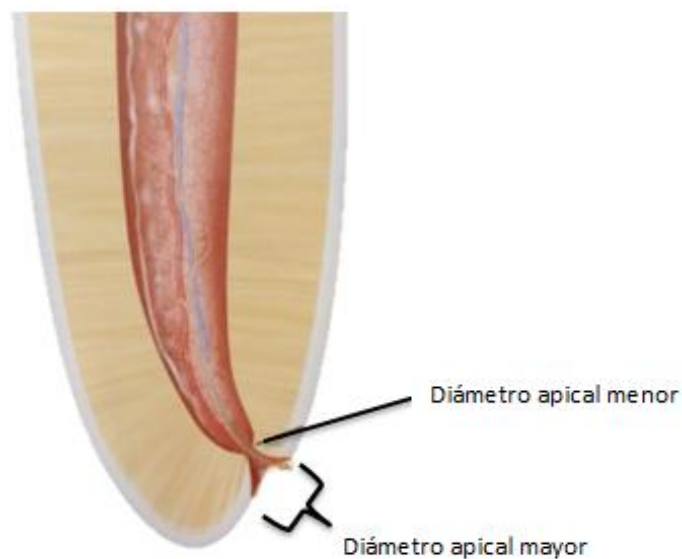


Figura 16. Morfología del ápice radicular.<sup>1</sup>

## Conductos accesorios

Son ramificaciones laterales del conducto principal que forman una comunicación entre la pulpa y el periodonto. Contienen tejido conjuntivo y vasos que pueden localizarse a cualquier nivel entre la bifurcación y el ápice, aunque suelen ser más frecuentes en el tercio apical y en los dientes posteriores. No aportan ninguna circulación colateral, por consiguiente, apenas contribuyen a la función pulpar. Estos conductos representan una salida para que los irritantes puedan pasar del espacio pulpar al periodonto lateral (Fig. 17).<sup>8</sup>

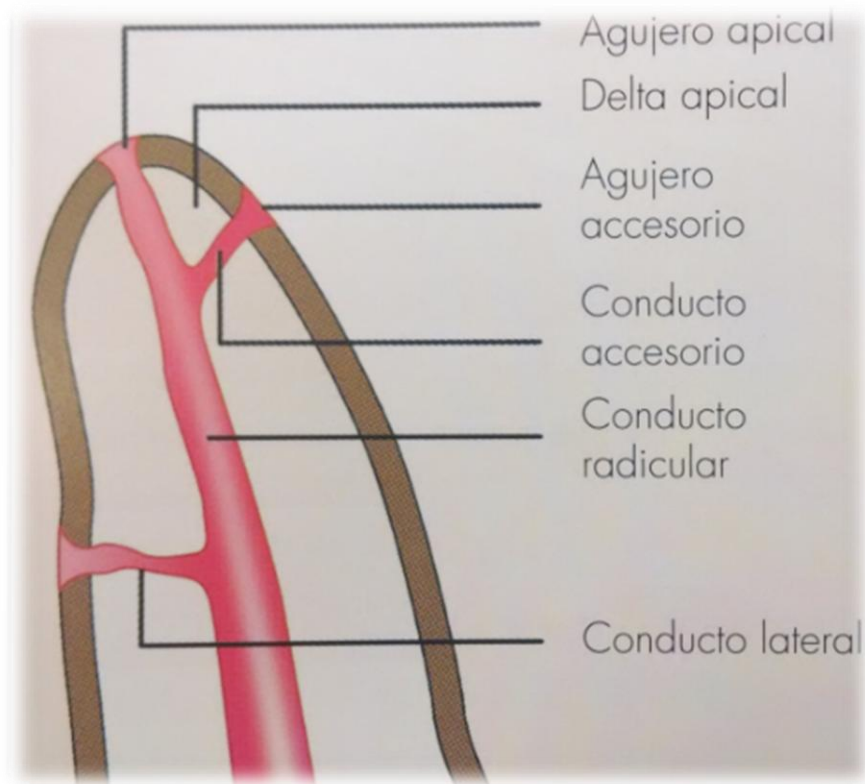


Figura 17. Imagen donde se muestra la localización del conducto accesorio.<sup>7</sup>

El conducto accesorio es un canal comunicante que se dirige del conducto principal al ligamento periodontal, el cual en algunas ocasiones es visible radiográficamente a temprana edad y posteriormente se estrecha al grado de no ser visible.<sup>16</sup>

---

Son conductos muy pequeños que se extienden en dirección horizontal, vertical o lateral, desde la pulpa hasta el periodonto. Los conductos accesorios contienen tejido conectivo y vasos, pero no suministran suficiente circulación a la pulpa para formar circulación colateral. Se forman por atrapamiento de vasos periodontales en la vaina radicular epitelial de Hertwig durante la calcificación. Pueden provocar una patología puesto que proporcionan una vía para el paso de sustancias irritantes, sobre todo desde la pulpa hasta el periodonto.<sup>1</sup>

### **Clasificación de la morfología de los conductos:**

#### **Clasificación de Álvarez**

La fórmula de nemotécnia fue creada por Álvarez para proporcionar, con base a recombinación de cifras, las características de los conductos radiculares, en caso de que estos sufran fusiones o bifurcaciones. En 1954 J.R. Álvarez, desarrollo la siguiente formula:

Conducto único desde cervical a apical.

Dos conductos que nacen separadamente desde la cámara pulpar y llegan al tercio apical también por separado.

Es aquel conducto que al nacer de la cámara pulpar se divide en dos más pequeñas y termina en el tercio apical de manera separada.

Son aquellos conductos que al nacer por separado en la cámara pulpar se fusionan formando uno sólo, y terminan en un único foramen.

Es aquel conducto que bifurca en algún tercio del conducto, pero estos se fusionan y terminan como uno solo en el tercio apical.

Son conductos que se fusionan en algún tercio de la raíz, formando uno solo; más adelante este se bifurca y constituye dos conductos nuevamente, los cuales terminan en dos forámenes por separado (Fig. 18).<sup>16</sup>

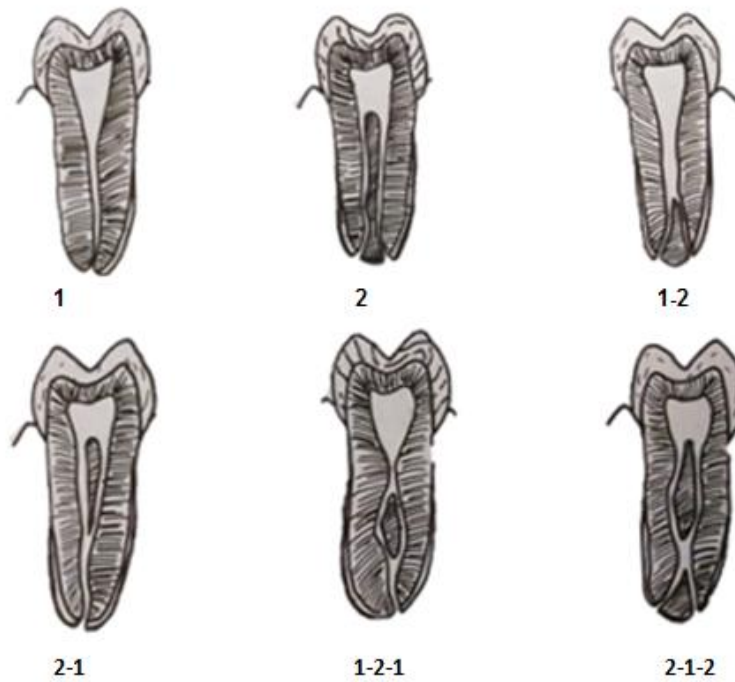


Figura 18. Clasificación de Álvarez.<sup>16</sup>

### Clasificación de Weine

Weine confirió una clasificación simple pero básica de la morfología de los conductos radiculares (Fig. 19):

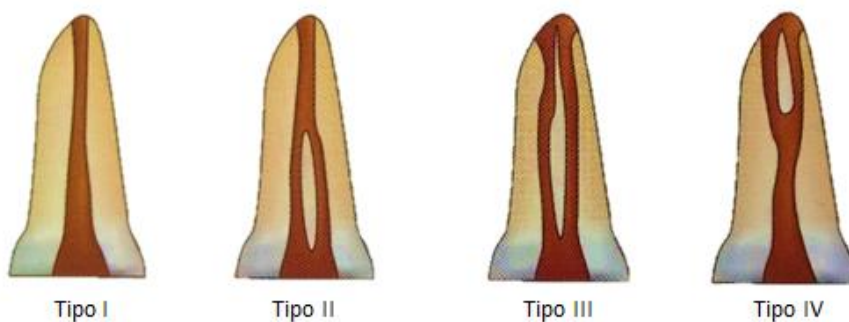


Figura 19. Clasificación de Weine.<sup>7</sup>

Un solo conducto que se extiende de la cámara pulpar al ápice

Dos conductos separados que parten de la cámara pulpar pero confluyen antes del ápice para formar un solo conducto

---

Dos conductos separados que parten de la cámara y termina en la raíz en agujeros apicales separados

Un conducto que parte de la cámara pulpar y se divide antes del ápice en dos conductos separados y distintos con agujeros apicales separados.

### **Clasificación de Vertucci**

Un solo conducto se extiende de la cámara pulpar al ápice.

Dos conductos separados que parten de la cámara pulpar y se unen antes del ápice para formar un conducto.

Un conducto que parte de la cámara pulpar y se divide en dos en la raíz; los dos entonces confluyen para terminar en un solo conducto.

Dos conductos separados, distintos que se extienden de la cámara pulpar al ápice.

Un conducto parte de la cámara pulpar y se divide antes del ápice en dos conductos separados, distintos, con agujeros apicales separados.

Dos conductos separados parten de la cámara pulpar; confluyen en el cuerpo de la raíz, y se vuelven a dividir antes del ápice y terminan en dos conductos distintos.

Un conducto que parte de la cámara pulpar, se divide y después se reúne en el cuerpo de la raíz, y finalmente se divide en dos conductos distintos antes del ápice.

Tres conductos distintos, separados, se extienden de la cámara pulpar al ápice (Fig. 20).<sup>7</sup>



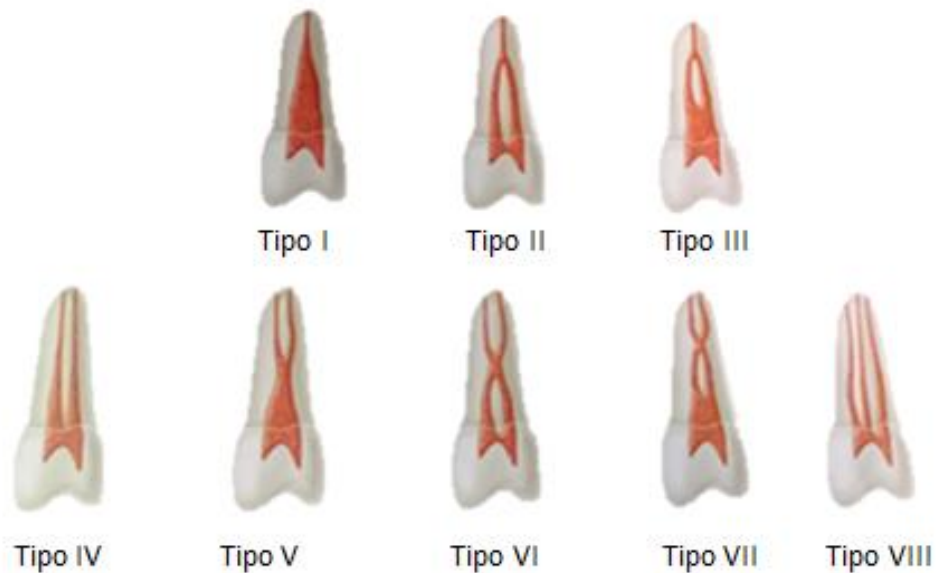


Figura 20. Clasificación de Vertucci.<sup>1</sup>

Gulabivala agregó algunas modificaciones a la clasificación de Vertucci, entre ellas se incluían (Fig. 21):

- La unión de tres conductos en uno o en dos.
- División de dos conductos en tres.
- La unión de dos conductos para separarse después otra vez en dos y terminar como uno solo.
- La unión de cuatro conductos para formar dos.
- La extensión de cuatro conductos desde la cámara hasta el ápice.
- Cinco conductos que se unían para formar cuatro en el ápice.<sup>1</sup>

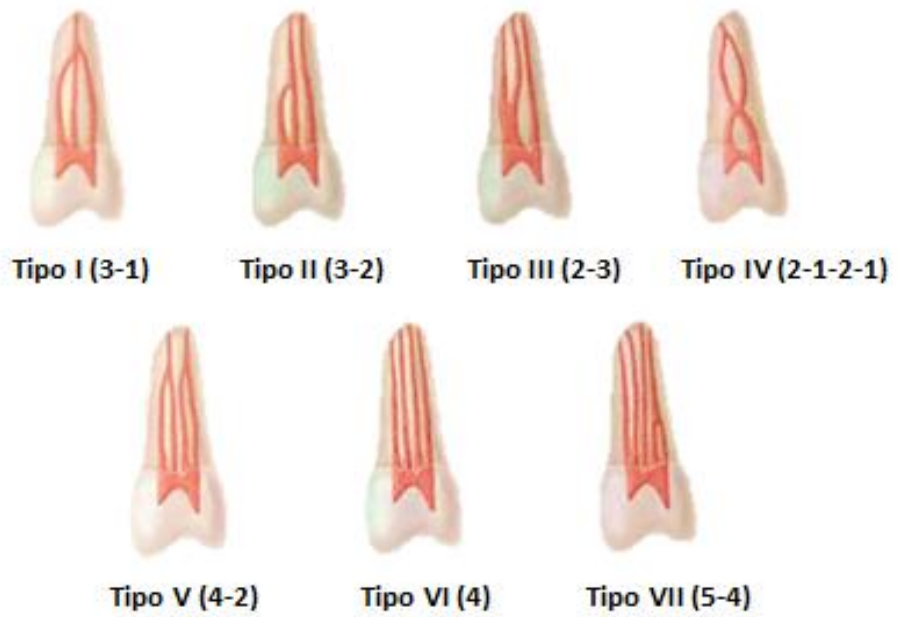

Figura 21. Modificaciones de Gulabivalva.<sup>1</sup>

---

## 6. Longitud promedio

La longitud varía dependiendo del autor, aunque las medidas son similares varían por unos milímetros. Según Esponda la longitud del canino superior permanente es la siguiente: <sup>20</sup>

		Longitud		Anchura	
	Total	Corona	Raíz	Corona	Raíz
Máximo	32 mm	12 mm	20.5 mm	9 mm	6 mm
Mínimo	20 mm	8 mm	11 mm	7 mm	4 mm
Promedio	26 mm	9.5 mm	16 mm	8 mm	5 mm

La longitud promedio mencionada por otros autores es distinta, la diferencia que tienen respecto a las medidas del canino pueden variar, y se puede observar en la siguiente tabla:

<b>Promedios de longitud del canino superior permanente</b>	
Ingle	26 mm
Leonardo	26.4 mm
Cohen	26.5 mm
Soares	27 mm
Wheeler	27 mm
Woelfel	26.2 mm

---

## 5.-Conclusiones

La recopilación realizada en este trabajo muestra resultados de investigaciones y estudios sobre anatomía mencionando los puntos más relevantes del canino superior permanente (corona, raíz, cámara pulpar y conducto radicular).

La mayoría de los autores mencionan las características generales en la morfología del canino superior permanente, describiendo a detalle la forma que puede presentar su cámara pulpar y el conducto radicular.

Ingle analizó la curvatura que puede tener el canino superior y colocó sus resultados en una tabla de porcentajes, también menciona que los conductos laterales son los de mayor incidencia en ese diente. Cohen en cambio, menciona las investigaciones de varios autores donde clasifica la incidencia de conductos, demostrando que los porcentajes varían dependiendo la zona donde se realice el estudio. Leonardo menciona que es un diente fácil de tratar, pero a veces por la longitud que posee su raíz se tienen que utilizar instrumentos de 31 mm para poder realizar el tratamiento de conductos, teniendo cuidado en el tercio apical donde puede presentar una curvatura hacia distal o vestibular.

---

## 6.-Comentario personal

Al realizar una revisión exhaustiva y análisis detallado de los aspectos más importantes sobre la anatomía del canino superior permanente, podemos decir que su cámara y conducto radicular son bastante amplios en la mayoría de las veces pero que puede variar en el tercio apical, para determinar estos casos se necesita tener el conocimiento necesario para identificarlo y poder tratarlo, usando diferentes métodos de imagenología (radiográficos, tomográficos), además de exploración clínica. Será importante para el profesional saber que la anatomía del conducto radicular siempre es diferente, presentando sus variables más notables en la longitud y la dirección de la dilaceración.



Canino superior permanente.

Mtro. Ricardo Ortiz. Sala de realidad virtual F.O. U.N.A.M.

---

## 7.-Bibliografía

1. Cohen S. Cohen Vias de la pulpa. decima ed. M.Hargreaves K, editor. España: ELSERVIER; 2011.
2. Leonardo MR. Endodoncia Tratamiento de conductor radicales Principios Tecnicos y Biologicos Vol.1 Leonardo MR, editor. Sao Paulo: Artes medicas Latinoamerica; 2005.
3. Jose Soares I, Golderg F. Endodoncia Tecnica y fundamentos. 2nd ed. Buenos aires: editorial medica panamericana; 2012.
4. M.Ash M. Anatomia,fisiologia y oclusion dentales de Wheeler. septima edicion ed.: interamericana McGRAW HILL; 1994.
5. Pucci FM. El Paradencio su patologia y tratamiento. 2nd ed. Buenos Aires: MEDICO-QUIRURGICA.
6. Ingle JI. Endodoncia. 4th ed.: McGraw-Hill Interamericana; 1996.
7. Rao RN. Endodoncia Avanzada. 1st ed.: AMOLCA; 2011.
8. Mahmound Torabinejad REW. ENDODONCIA PRINCIPIOS Y PRACTICA. 4th ed. España: ELSEVIER; 2010.
9. Scheid RC, Weiss G, Woelfel J. Woelfel Anatomia Dental. Octava ed. España: Lippincott Williams & Wilkins; 2012.
10. de Lima Machado ME. Endodoncia de la Biología a la Tecnica. 1st ed. Santos L, editor. Sao Paulo: AMOLCA; 2009.
11. J.Vertucci F. Root canal anatomy of the human permanent teeth. Oral Surg. 1984 november; 58(589-599).
12. Pagano JL. ANATOMIA DENTARIA. primera edicion ed. Argentina: MUNDI; 1965.
13. Ponce AR. ENDODONCIA CONSIDERACIONES ACTUALES. Primera edicion ed. COLOMBIA: AMOLCA; 2003.

- 
14. Canalda Sahli C, Brau Aguadé E. Endodoncia Técnicas clínicas y bases científicas. tercera ed. MASSON , editor. España: ELSEVIER; 2014.
  15. KUTTLER Y. Fundamentos de ENDO-METAENDODONCIA PRACTICA. segunda ed. Oteo FM, editor. Mexico; 1980.
  16. Mondragón Espinoza JD. ENDODONCIA México: INTERAMERICANA; 1996.
  17. G. Shafer W, K.Hine M, M.Levy B. TRATADO DE PATOLOGIA BUCAL. cuarta ed. MEXICO: INTERAMERICANA; 1989.
  18. Garcia Barbero J. PATOLOGÍA Y TERAPÉUTICA DENTAL Operatoria y endodoncia. segunda ed. España: ELSEVIER; 2015.
  19. Preciado Z. V. Manual de Endodoncia. tercera ed. México: CUELLAR DE EDICIONES; 1979.
  20. Esponda Villa R. ANATOMIA DENTAL. séptima ed. Mexico: Universidad Autonoma de Mexico; 2002.
  21. Sato S. Erupcion de los dientes permanentes. primera ed.: Actualidades medico odontologicas latinoamerica,C.A.; 1992.
  22. Henderson Scott J. INTRODUCCION A LA ANATOMIA DENTARIA. primera ed. ARGENTINA: MUNDI; 1980.
  23. AGUANA KCLPL. Diagnóstico de caninos retenidos y su importancia en el tratamiento ortodóncico. Revista Latinoamericana de Ortodoncia y Odontopediatria. 2011 junio.