



UNIVERSIDAD NACIONAL AUTÓNOMA DE MÉXICO

FACULTAD DE ESTUDIOS SUPERIORES ZARAGOZA
CARRERA DE CIRUJANO DENTISTA

APLICACIÓN CLÍNICA DE LA PORCELANA
EN LA PRÁCTICA ODONTOLÓGICA

T E S I S

QUE PARA OBTENER EL TÍTULO DE

CIRUJANO DENTISTA

P R E S E N T A :

García Hernández José Juan

Director: C.D. Francisco Guillermo Farfán Romero

Asesor: C.D. J. Jesús Regalado Ayala



24 DE SEPTIEMBRE DE 2015

México, D. F.



Universidad Nacional
Autónoma de México

Dirección General de Bibliotecas de la UNAM

Biblioteca Central



UNAM – Dirección General de Bibliotecas
Tesis Digitales
Restricciones de uso

DERECHOS RESERVADOS ©
PROHIBIDA SU REPRODUCCIÓN TOTAL O PARCIAL

Todo el material contenido en esta tesis esta protegido por la Ley Federal del Derecho de Autor (LFDA) de los Estados Unidos Mexicanos (México).

El uso de imágenes, fragmentos de videos, y demás material que sea objeto de protección de los derechos de autor, será exclusivamente para fines educativos e informativos y deberá citar la fuente donde la obtuvo mencionando el autor o autores. Cualquier uso distinto como el lucro, reproducción, edición o modificación, será perseguido y sancionado por el respectivo titular de los Derechos de Autor.

2. TITULO:

**APLICACIÓN CLÍNICA DE LA PORCELANA EN LA PRÁCTICA
ODONTOLÓGICA**

3. ÍNDICE

2. TITULO:.....	2
3. ÍNDICE.....	3
4. INTRODUCCIÓN:	5
5. JUSTIFICACIÓN:.....	6
6. MARCO TEÓRICO.....	7
6.1. Antecedentes de la porcelana.....	7
6.2. Clasificación de los sistemas cerámicos.....	9
I. Clasificación por la composición química.....	9
Cerámica de Feldspato:	10
Cerámicas aluminosas:	13
Cerámicas circoniosas.....	15
II. Clasificación por la técnica de confección:	16
Condensación sobre muñón refractario.....	17
Sustitución a la cera pérdida:	17
Tecnología asistida por ordenador.....	17
6.3. Encerado diagnóstico gnatológico.....	19
6.4. Preparaciones dentales.....	20
6.4.1. Principios de tallado shillinburg.....	20
6.5. Preparación de muñones en cuanto a los túbulos dentinarios:	29
6.6. Uso del Hilo retractor	29
6.7. Toma de impresión.....	31
6.7.1. Técnica en dos fases.....	31
6.7.2. Técnica simultánea o en una sola fase.....	33
6.8. Elaboración de Provisionales:	34
6.8.1. Técnica directa.....	34
6.8.2. Técnica indirecta	35
6.9. Prueba de metales o de la estructura.....	36

6.10. Selección del color	36
6.11. Metamerismo.....	37
6.12. Descripción del color.....	38
6.12.1. Translucidez/opacidad:	40
6.12.2. Opalescencia:	40
6.12.3 Fluorescencia:.....	41
6.13. Prueba del bizcocho.....	42
6.13.1. Oclusión:.....	43
6.14. Técnica de cementación.	44
6.14.1. Coronas metal-porcelana.....	44
6.14.2. Técnica de cementación para incrustaciones Inlays, Onlays:	47
6.14.3. Técnica de cementado- carillas laminadas:.....	52
6.14.4. Coronas feldespáticas libres de metal.....	54
6.14.5. Cementación de coronas de alúmina y zirconio:	59
6.15. Indicaciones y cuidados de la porcelana:.....	60
7. PROPUESTAS:.....	62
8. OBJETIVO:	63
9. DISEÑO METODOLÓGICO:.....	63
10. RECURSOS HUMANOS:.....	63
11. RECURSOS MATERIALES:	63
12. REFERENCIAS BIBLIOGRÁFICAS	64

4. INTRODUCCIÓN:

Los primeros trabajos de porcelana que aparecen en las crónicas de los historiadores, hacen referencia a la loza egipcia o loza azul que hacían los sumerios, 4.000 años a. C., así como las porcelanas que procedían de China.

Con respecto a la porcelana aplicada a trabajos dentales, en el siglo XVIII, un boticario, Alexis Duchateau, comenzó a fabricar las primeras dentaduras en porcelana. Como fuera que tenía problemas de adaptación de las bases de las mismas debido al fenómeno de la contracción de este material durante su cocción, pedía- ayuda a un dentista compatriota, Dubois de Chemant.

De Chemant publicó un libro sobre dientes de porcelana en 1788 y emigro a Londres donde trabajo con la Wedgwood Factory y por ese motivo fue acusado por los parisinos de robarle el descubrimiento a Duchateau.

Las porcelanas dentales se consideran productos de naturaleza inorgánica, formados mayoritariamente por elementos no metálicos, que se obtienen por la acción de calor. En general, se caracterizan por ser biocompatibles, resistentes a la corrosión, reaccionan con líquidos, y ácidos cuando no están glaseadas, pero presentan buena resistencia a la flexión y a la fractura.

Las porcelanas dentales se clasifican de acuerdo a su composición química en: Feldespáticas, Aluminosas y Circoniosas.

Existen tres técnicas de confección para la fabricación de la porcelana: 1) Estratificación sobre metal, 2) sustitución de la cera perdida (Sistema Empres) y 3) tecnología asistida por ordenador (Sistema CAD-CAM).

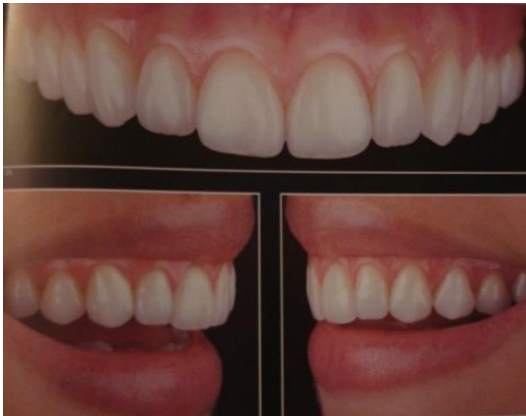Es necesario para el cirujano dentista tomar en cuenta no sólo la porcelana como tal, sino tomar en consideración lo que conlleva colocar una restauración de cerámica en la cavidad bucal a partir de su preparación en la terminación cervical, en la colocación de un provisional, la anatomía dentaria de ambas arcadas, el encerado diagnóstico, recuperación de la estética y trabajo funcional, hasta la cementación de la prótesis propiamente dicha.

El trabajo que se presenta se ha orientado a la compilación de la información a nivel mundial, internacional y nacional, relativa a la importancia de la porcelana dental en la práctica odontológica, tema de interés en el campo de las restauraciones funcionales y estéticas, considerando para ello la metodología de la investigación documental a partir de la cual se logra seleccionar la información que nos ayudará en el trabajo.

5. JUSTIFICACIÓN:

De acuerdo con el tema “aplicación clínica de la porcelana en la práctica odontológica”, se requiere de la ayuda de la metodología de investigación documental, la cual nos ayudara a delimitar la información necesaria para dar respuesta al problema de investigación, y sustentar los objetivos planteados.

Fig. 1 Restablecer la parte estética.



Baratieri LN., Composite Restorations in Anterior Teeth, Editorial Quintessence books, Chicago, 2005.

En la prótesis fija los tres objetivos fundamentales, de acuerdo con Wild, son: la restauración de la masticación, devolver la fonética y restablecer la parte estética perdida. Un cuarto objetivo, el cual está claramente implícito, es la prevención de una destrucción futura del Sistema Estomatognático. (Ver Fig. 1)

Entre los materiales restauradores estéticos actualmente la cerámica puede ser considerada la mejor elección para restaurar los dientes naturales.

El uso clínico de la cerámica se consagro a lo largo de su historia por presentar varias características deseables como restaurar los dientes naturales, entre las cuales se destacan translucidez, fluorescencia, estabilidad química, coeficiente de expansión térmica cerca de la estructura dentaria, compatibilidad biológica, mayor resistencia a la compresión y abrasión.

Los materiales dentales han avanzado junto con la odontología a un ritmo vertiginoso tal que ya es difícil desconectar estos dos campos del conocimiento.

En las últimas dos décadas, hemos sido testigos y hemos experimentado una aceleración de la actual era tecno-científica.

De acuerdo al plan de estudios: La importancia del tema radica en tener la información necesaria en cuanto a la selección correcta de los distintos tipos de porcelanas dependiendo de sus características clínicas, usos y aplicaciones, ya que la prótesis bien planeada; (provisionales, tallados de los dientes, encerado diagnóstico, prueba de metales, selección de color, prueba de bizcocho y terminado), es cien por ciento predecible tanto a nivel clínico como a nivel del laboratorio dental.

En virtud de la gran cantidad de cerámicas disponibles en el mercado es importante que el profesional conozca la manipulación de cada una de ellas tomando en cuenta la durabilidad, compatibilidad tisular y estética.

6. MARCO TEÓRICO

6.1. Antecedentes de la porcelana.

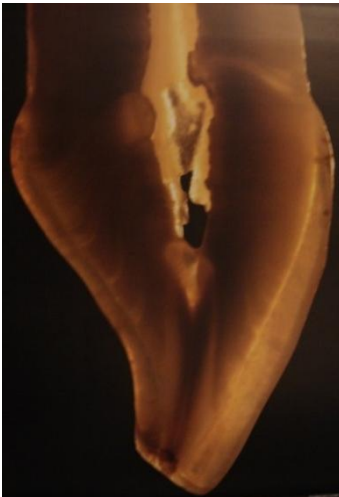El origen etimológico de la palabra “cerámica” viene del griego Keramos, que significa arcilla, que ya se utilizaba hace más de 6.000 años. Esta arcilla se endurece por cocción en un horno, la naturaleza y el tipo están determinados por la composición, el método de preparación y la temperatura de cocción entre 650 y 750°C. La cerámica se distingue de la porcelana porque es porosa y opaca, y, además no vitrifica^{1, 2}. (Ver Fig. 2)

Fig. 2 las primeras cerámicas hechas por los sumerios



Bona D.A., Adhesión a las cerámicas evidencias científicas para el uso clínico, Editorial Artes Medicas Latinoamérica, Venezuela. 2009.

Fig. 3: Aspecto natural en cuanto a Translucidez opalescencia.



Baratieri LN., Soluciones Clínicas Fundamentos y Técnicas, Editorial Santos, Costa Rica, 2009.

La porcelana dental es el material de restauración de mejor comportamiento estético del cual disponemos en la actualidad. Se considera como el material ideal por sus propiedades físicas, químicas, biológicas y ópticas que permiten mantener el color con el paso del tiempo, resistir la abrasión, además de poseer excelente biocompatibilidad y aspecto natural en cuanto a translucidez, opalescencia, brillo y fluorescencia^{3, 4}. (Ver Fig. 3)

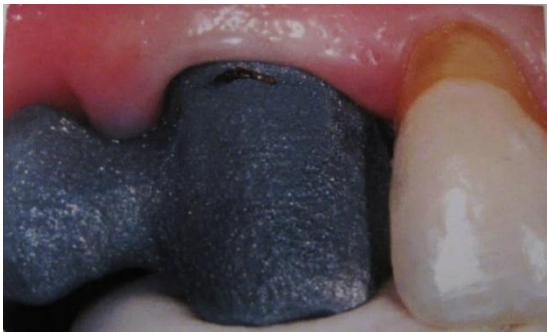Las porcelanas se componen de una matriz vítrea o red de sílice, feldespato potásico, feldespato sódico o ambos, de la cual dependen sus propiedades óptimas y estéticas, en la que se encuentran partículas de minerales cristalizados o en fase cristalina responsable de las propiedades mecánicas⁵.

La fabricación de una corona colada por el técnico dental puede compararse a la restauración de los dientes por parte del odontólogo.

Cuando construimos restauraciones de metal-porcelana es importante conseguir la compatibilidad biológica de las restauraciones, las cuales alcanzan un balance funcional óptimo en términos de resistencia, fonética y apariencia estética. La meta final es fabricar restauraciones que sean fisiológicas y estéticamente satisfactorias para el paciente; si una restauración fallara, no cumpliría con nuestros propósitos⁶.

La armonía de una restauración colada con la encía saludable, es una responsabilidad por parte del Cirujano Dentista la cual debe mostrar una encía blanda, es indicativo del creciente énfasis sobre el aspecto periodontal de la odontología restauradora; en realidad, el contorno de los tejidos gingivales que proporcionan una guía valiosa para la construcción de la corona en tres planos. (Ver Fig. 4)

Fig. 4: La armonía de una restauración colada con la encía saludable.



Cacciacane T. O., Prótesis Bases y Fundamentos, Editorial Ripano 2013.

En la construcción de las restauraciones fijas de metal-porcelana, varios requerimientos deben cumplirse; sellado, resistencia, solidez, además de las necesidades de armonía biológica con los tejidos gingivales, el logro de una fonética correcta, y una favorable apariencia estética, una prótesis tiene que ser lo suficientemente fuerte, para resistir la atrición y la abrasión de la masticación diaria.

Cuando se fabrican restauraciones fijas múltiples, cada una de las unidades metálicas deben adaptarse a las otras antagonistas resguardando el espacio interoclusal. Una sola unidad defectuosa causa la falla entera de la rehabilitación; debemos considerar la cavidad oral como un todo⁶. (Ver Fig. 5)

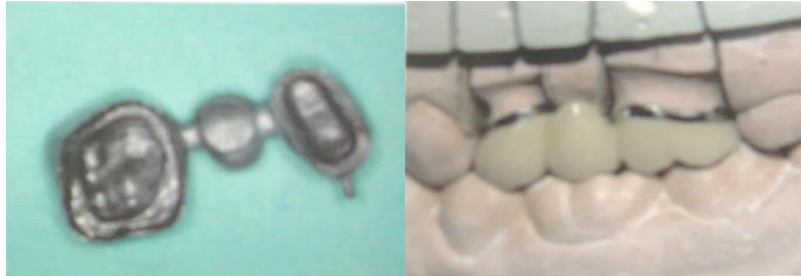Fig. 5: Adaptación de restauraciones fijas múltiples



Douglas A., Terry W G., Esthetic And Restorative Dentistry, Editorial Quintessence books, china, 2012.

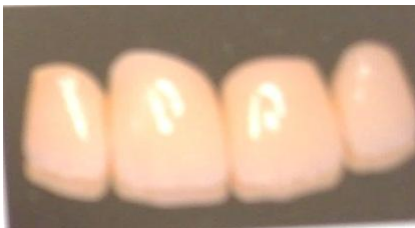Las restauraciones ceramometálicas son la base del modelo actual de prótesis fija, cuando están indicadas correctamente, representan una excelente solución en la prevención de enfermedad periodontal y menor desgaste del tejido remanente. Sin embargo, desde el punto de vista estético, las coronas ceramometalicas compiten con gran eficiencia con las libres de metal⁷. (Ver Fig. 6)

Fig. 6 Restauraciones ceramometálicas.



Cacciacane T. O., Prótesis Bases y Fundamentos, Editorial Ripano 2013.

Fig. 7: Porcelana libres de metal



Manauta J., Salat A., Layers An Atlas of Composite Resin Stratification, Tokvo

Pero a pesar de su contrastado éxito, no han cesado los esfuerzos para encontrar sistemas totalmente cerámicos debido a la necesidad de encontrar prótesis más estéticas y más biocompatibles. (Ver Fig. 7)

6.2. Clasificación de los sistemas cerámicos.

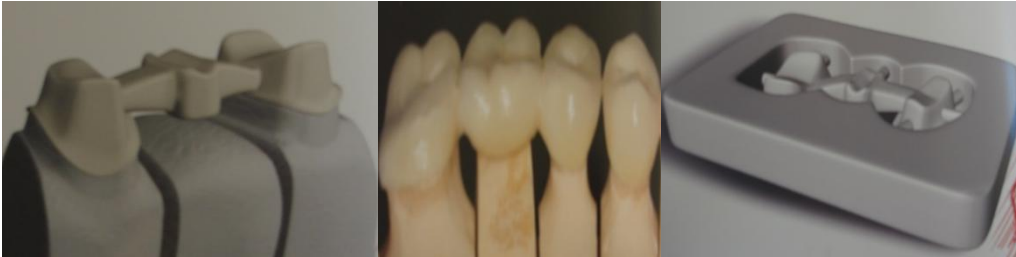Estos sistemas se agrupan en función de dos criterios: composición química y técnica de confección.

I. Clasificación por la composición química.

Se consideran materiales cerámicos aquellos productos de naturaleza inorgánica formados mayoritariamente por elementos no metálicos, que se obtienen por la acción del calor y cuya estructura final es parcial o totalmente cristalina. La gran mayoría de las cerámicas dentales, tienen una estructura mixta, es decir, son materiales compuestos formados por una matriz vítrea (cuyos átomos están desordenados) en las que se encuentran inmersas partículas más o menos grandes de minerales cristalizados (cuyos átomos se encuentran de manera uniforme). Es importante señalar que la fase vítrea es la responsable de la resistencia. Por lo tanto, la microestructura de la cerámica tiene una gran importancia clínica ya que el comportamiento estético y mecánico de un sistema depende directamente de su composición⁸.

Por ello, conviene recordar los cambios estructurales que se han producido en las porcelanas a lo largo de la historia hasta llegar a las actuales cerámicas. Químicamente, las porcelanas dentales se pueden agrupar en tres grandes familias: feldespáticas, aluminosas y circoniosas. (Ver Fig. 8)

Fig. 8: Porcelanas feldespáticas, aluminosas y circoniosas



Oliveira A.A., Comprender Planificar y Ejecutar el universo estético de las restauraciones en cerámica, Editorial Amolca, 2014.

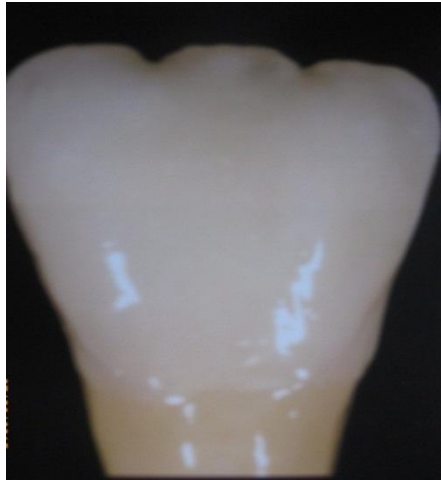Cerámica de Feldespato:

Las primeras porcelanas de uso dental tenían la misma composición que las porcelanas utilizadas en la elaboración de piezas artísticas. Contenían exclusivamente los tres elementos básicos de la cerámica: feldespato, cuarzo y caolín. Con el paso del tiempo, la composición de estas porcelanas se fue modificando hasta llegar a las actuales cerámicas feldespáticas.

Feldespato: es un silicato de Aluminio y Potasio, el cual se funde a 1300°C, presente en gran cantidad en porcelanas (80%), por eso se llaman cerámicas feldespáticas, es el principal componente del vidrio común, por eso se dice que las cerámicas dentales son vidrios, tienden a reaccionar con el frío y calor, pasado un tiempo la pieza se va desnaturalizando, poniéndose más blanca y con poca tonalidad⁸.

El feldespato, es el responsable de la translucidez de la porcelana. Poseen un alto contenido de material propiamente dicho pero se caracterizan porque incorporan a la masa cerámica determinados elementos como son: el óxido de titanio que proporciona el efecto amarillento marrón, el óxido de hierro el marrón, el óxido de cobalto el azul, el óxido de cobre el verde entre otros.⁸ (Ver Fig. 9). Además, la alúmina que participa de la composición pero en bajas concentraciones aumentan su resistencia mecánica (100-300) MPa). Deben su resistencia a una dispersión de microcristales de leucita (40 a 50%), repartidos de forma uniforme en la matriz vítrea. La leucita refuerza la cerámica porque sus partículas al enfriarse sufre una reducción volumétrica porcentual mayor que el vidrio circundante.⁹

Fig. 9: El feldespato, responsable de la translucidez de la porcelana



Baratieri LN., Araujo Jr EM., Monteiro Jr S., Composite Restorations in Anterior Teeth, Editorial Quintessence books, Chicago, 2005.

Esta diferencia de volumen entre cristales y masa amorfa genera unas tensiones residuales que son las responsables con contrarrestar la propagación de grietas.⁸

El SILICE (cuarzo) es un endurecedor de la masa, no se funde pero se hace un molido fino para utilizarlo como relleno dándole así estabilidad a la masa.

El Caolín que reacciona con el Feldespato (reacción piroquímica, química activada por calor) y le da rigidez.

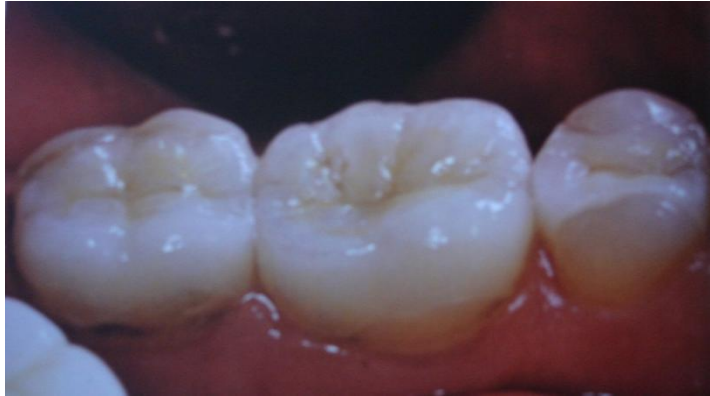Se usa en pocas cantidades en porcelanas dentales (2-4%) ya que da mucha opacidad y los dientes deben ser traslucidos¹⁰.

Las cerámicas feldespáticas convencionales sobre material refractario, elección de primer orden para las carillas laminadas en dientes anteriores, inlays y onlays en dientes posteriores y las coronas totales, (Ver Fig. 10)

Básicamente en los dientes anteriores son las opciones restauradoras más adecuadas para las cerámicas feldespáticas convencionales, por ser muy translucidas y de baja resistencia estructural, necesitan de un espesor mínimo para tener un desempeño adecuado, del orden de 0,5 a 0,9 mm en la cara vestibular y de aproximadamente 1,5mm en la incisal⁹.

Para las restauraciones inlays/onlays, el material elegido es la cerámica feldespática reforzada por dispersión que es inyectable y utiliza la técnica de la cera perdida.

Fig. 10: Restauraciones inlays/onlays,



Oliveira A. Comprender, planificar y ejecutar el universo estético de las restauraciones en cerámica, Editorial Amolca, 2012, Venezuela

Dentro de las cerámicas feldespáticas se encuentran reforzamientos como son:

Sistema IPS Empress (Ivoclar Vivadent, Liechtenstein)

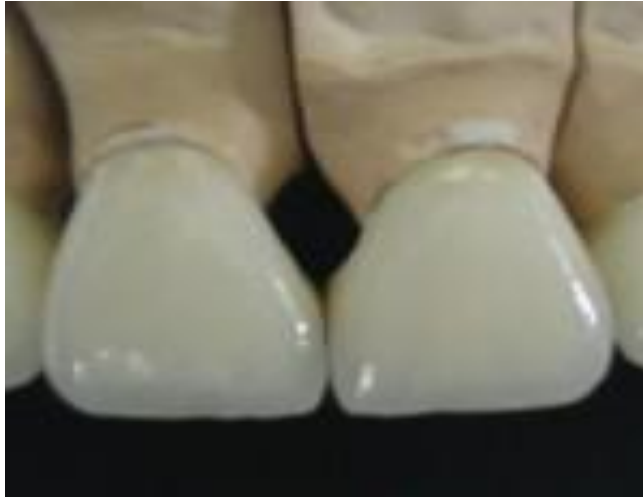La 1ª generación, introducida a inicios de los años 90 y denominada sistema IPS Empress, es una cerámica reforzada con cristales de leucita (40 a 50%) la adición de leucita se mostró eficaz en la prevención de la propagación de grietas internas en la matriz vítrea, tomando la cerámica más resistente y manteniendo las excelentes características óptimas de las cerámicas feldespáticas, sin embargo, aún insuficiente para sustituir el coping metálico de las coronas metalcerámicas.^{9,11}

Sistema IPS Empress II (Ivoclar Vivadent, Liechtenstein)

Buscando mejorar el sistema y ampliar el abanico de indicaciones, los fabricantes introdujeron al mercado, al final de los años 90, una evolución del material con la incorporación de cristales de disilicato de litio (alrededor del 60%) denominado sistema IPS Empress II.

Con una resistencia a la flexión significativamente mejor que la 1ª generación en esta cerámica los cristales de disilicato de litio se disponen en forma dispersa y entrelazada en la matriz vítrea, aumentando la capacidad de prevenir la propagación de grietas, por lo tanto, este material puede actuar como una subestructura en la forma de coping y recibir una cerámica de recubrimiento, o incluso actuar como una restauración de contornos finales recibiendo un maquillaje.^{9,12} (Ver Fig. 11)

Fig. 11: Porcelana feldespática reforzada con disilicato de litio.



Oliveira A.A., Comprender Planificar y Ejecutar el universo estético de las restauraciones en cerámica, Editorial Amolca, 2014.

Cerámicas aluminosas:

Esta cerámica es utilizada como material de infraestructura y combina los procesos de sinterización e infiltración de vidrio, siendo utilizada una cerámica feldespática como cobertura que presenta un coeficiente de expansión térmica compatible con la infraestructura.

Esta cerámica presenta una resistencia flexural media de 400 MPa, y un ajuste marginal, siendo indicada para coronas anteriores la cual debe ser cautelosa para no incurrir en fracasos, coronas posteriores y prótesis plurales de 3 elementos hasta el primer molar sin necesidad de una base metálica.¹³

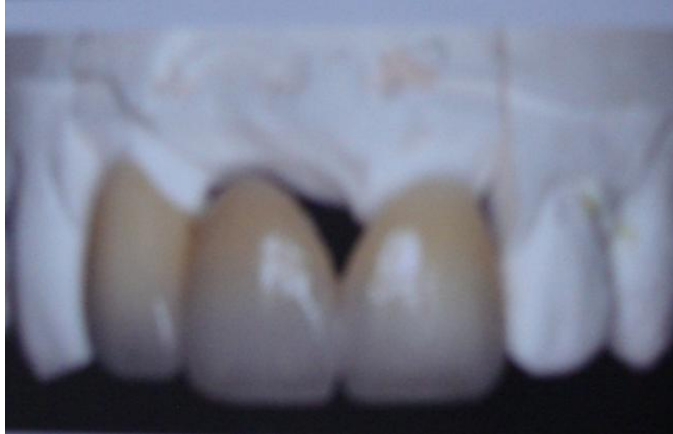En 1965, McLean y Hughes abrieron una nueva vía de investigación en el mundo de las cerámicas sin metal.

Estos autores incorporaron a la porcelana feldespática cantidades importantes de óxido de aluminio hasta un 85% reduciendo la proporción de cuarzo¹⁴. Este material denominado In-Ceram Alúmina (Vita Zahnfabrik, casting)

El resultado fue un material con una microestructura mixta en la que la alúmina, al tener una temperatura de fusión elevada, permanecía en suspensión en la matriz.

Estos cristales mejoraron extraordinariamente las propiedades mecánicas de la cerámica. Sin embargo, la alúmina es opaca lo cual provoca en la porcelana un reducción importante de translucidez con el incremento de óxido de aluminio, que obliga a realizar tallados agresivos para alcanzar una buena estética.⁸ (Ver Fig. 12).

Fig. 12: La alumina es opaca por lo tanto una reducción importante de translucidez



Todd R. Schoenbaum, and yi-yuan chang, Dentist-technician Collaboration in the Digital Age: Enhancing outcomes Through Photography, Teamwork, and Technology, Rev. CDA Journal 2011:39(8):

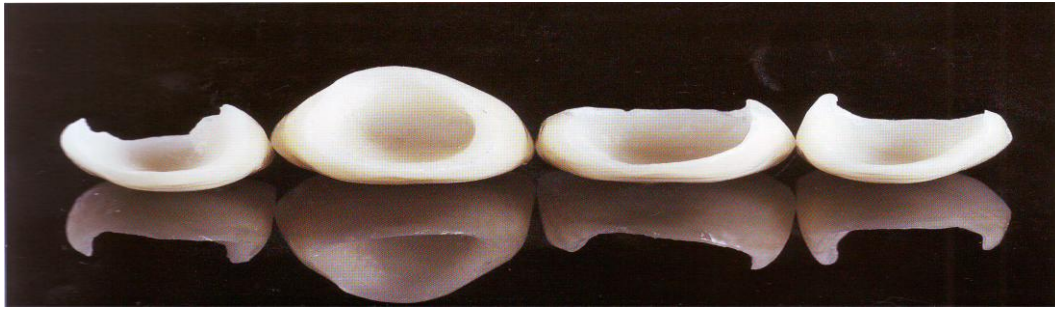
Las cerámicas a base de alúmina son más resistentes que las cerámicas vítreas pero es más débil que la zirconia. Cabe mencionar que las copias obtenidas en este grupo de materiales son menos translucidas, sin embargo tienen mejores características estéticas que la zirconia.¹⁴

Por este motivo, en la actualidad las cerámicas de alto contenido de óxido de aluminio no están indicadas en los casos de coronas individuales anteriores, en dientes jóvenes, muy translucidos y con un elevado valor, se reservan únicamente para la confección de estructuras internas, siendo necesario recubrirlas con porcelanas de menor cantidad de alúmina para lograr un buen mimetismo con el diente natural.⁸

Para la confección de los copings, el sistema Procera proporciona diferentes espesores y grados de translucidez, siempre de acuerdo con las necesidades biomecánicas y funcionales, así como las particularidades estéticas de cada caso. Para la confección de las carillas laminadas, el sistema ofrece infraestructuras especiales con aproximadamente 0,25mm de espesor en procera Alúmina. En un espesor de 0,4mm, el sistema ofrece un coping más translucido y otro más opaco en alúmina y en espesor de 0,6mm, una variedad de alúmina semitranslúcida.⁹ (Ver Fig. 13)

Los sistemas más representativos son: In-Ceram Alumina (Vita), Procera Allceram (Nobel Biocare), Cerec Alúmina (Sirona – Alemania).

Fig. 13: Carillas laminadas

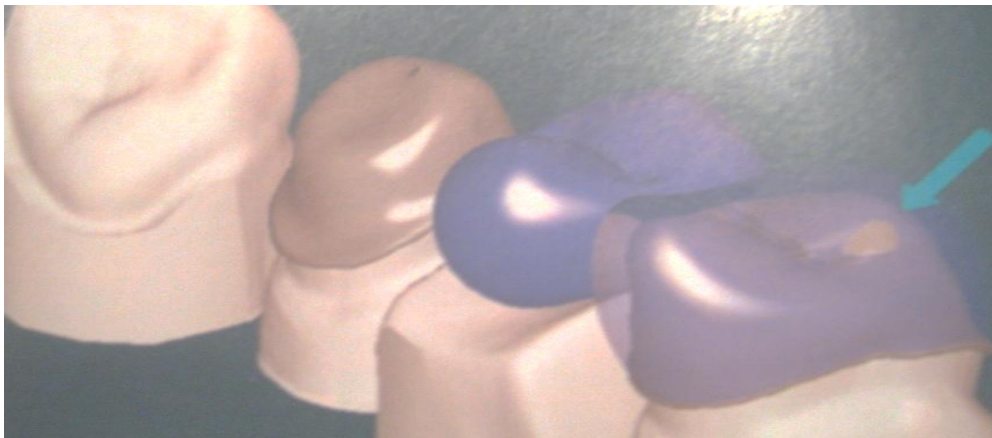


Lesage Brian, Revisiting the Design of Minimal and No-Preparation Veneers: A step-by-Step Technique, Rev. CDA Journal 2010:38(8)

Cerámicas circoniosas.

Este grupo es el más novedoso. Estas cerámicas de última generación están compuestas por óxido de circonio altamente sintetizado (95%) estabilizado parcialmente con óxido de itrio (5%). El óxido de circonio (ZrO_2) también se conoce químicamente con el nombre de circonia o zircona. La principal característica de este material es su elevada tenacidad debido a que su microestructura es totalmente cristalina y además posee un mecanismo de refuerzo denominado “transformación resistente”. Este fenómeno descubierto por Garvie & cols. En 1975 consiste en que la circonia particularmente estabiliza ante una zona de alto estrés mecánico como es la punta de una grieta sufre una transformación de fase cristalina, pasa de forma tetragonal a monoclinica, adquiriendo un volumen mayor, de este modo se aumenta localmente la resistencia y se evita la propagación de la fractura. Esta propiedad le confiere a estas cerámicas una resistencia a la flexión entre 1000 y 1500 MPa, superando con un amplio margen al resto de las porcelanas⁸.

Fig. 14 Prótesis fija de tres elementos para la región posterior.



Todd R. Schoenbaum, and yi-yuan chang, Dentist-technician Collaboration in the Digital Age: Enhancing outcomes Through Photography, Teamwork, and Technology, Rev. CDA Journal 2011:39(8)

Contraindicaciones Para La Zirconia

Similar a como sucede en una prótesis fija convencional, no está indicado en pacientes que presentan evidencias de parafunción severa. También quedan excluidos los pacientes que presentan malas condiciones de higiene oral, un estado de salud general adversa, o alergia a alguno de los materiales a utilizar. No está indicada en pilares cuya altura gingivo-oclusal sea inferior a 4mm y/o que presenten pérdida de resistencia estructural¹⁵.

Al igual que las aluminosas de alta resistencia, estas cerámicas presentan opacidad (no tienen fase vítrea), la cual dificulta su aplicación en regiones que exigen propiedades ópticas perfectas, como en dientes anteriores.

De manera, este material es indicado para regiones posteriores, específicamente en prótesis fija de tres elementos para la región de los molares. La In- Ceram Spinell (vita) es parte de este grupo de cerámicas. (Ver Fig. 14)


Para coronas y estructuras de 3 unidades se debe reducir homogéneamente la forma anatómica respetando los grosores mínimos. Está indicada una preparación con hombro redondeado o chaflán circular en ángulo de 10-30°.

La reducción del tercio incisal u oclusal de la corona es aproximadamente 1,5 a 2,0 mm. En los dientes anteriores la reducción labial y palato/lingual debe ser de 1,2 mm aproximadamente. Se deben conservar conectores con grosor mínimo de 6 a 7 mm² para estructuras anteriores hasta de 3 unidades y de 9mm² para puentes de 4 unidades en 2 púnticos, estos parámetros deben estar incluidos en los programas de diseño CAD.⁹

Fig. 15: Porcelana sobre troqueles Termoresistentes.

II. Clasificación por la técnica de confección:

La clasificación de las cerámicas analizando exclusivamente la forma de confección en el laboratorio es bastante útil y representativa. Siguiendo este criterio, los sistemas cerámicos se pueden clasificar en tres grupos: condensación sobre muñón refractario, sustitución a la cera perdida y tecnología asistida por ordenador.⁸



Witkowski Siegbert, El sistema pro 50 CAD/CAM con centros de producción para la técnica de fresado, rectificado y colado, Rev. Quintessence técnica 2003:14(2)

Condensación sobre muñón refractario.

Esta técnica se basa en la obtención de un segundo modelo duplicado del modelo primario de escayola, mediante un material refractario que no sufre variaciones dimensionales al someterlo a las temperaturas que requiere la cocción de la cerámica. La porcelana se aplica directamente sobre estos troqueles termoresistentes. (Ver Fig. 15)

Una vez sinterizada, se procede a la eliminación del muñón y a la colocación de la prótesis en el modelo primario para las correcciones finales. Son varios los sistemas que utilizan este procedimiento. Optec-HSPO (Jeneric).⁸

Fig. 16: Horno digital para la elaboración de porcelana.



Witkowski Siegbert, El sistema pro 50 CAD/CAM con centros de producción para la técnica de fresado, rectificado y colado, Rev. Quintessence técnica 2003:14(2)

Sustitución a la cera pérdida:

Este método está basado en el tradicional modelado de un patrón de cera que posteriormente se transforma mediante inyección en una estructura cerámica, tal y como clásicamente se efectúa con el metal. Inicialmente se encera el patrón que puede representar la cofia interna o la restauración completa. Una vez realizado el patrón, se reviste en un cilindro y se procede a derretir la cera. A continuación, se calienta la cerámica (que se presenta en forma de pastilla) hasta su punto de fusión. El paso del material hacia el interior del cilindro se realiza por inyección, en donde un pistón va empujando la cerámica fluida hasta el molde.⁸

En esta técnica se realizan las incrustaciones inlays, onlays, carillas laminadas, y coronas completas en dientes anteriores superiores, compuestas de porcelana feldespática.⁹ (Ver Fig. 16).

Tecnología asistida por ordenador.

El sistema Digident es un sistema de producción CAD CAM (Competer Aided Design – Computer Aided Manufacturing), universal que ofrece la posibilidad de procesar materiales de diversos tipos, como metales, restauraciones cerámicas y composites de una forma rápida, precisa y cómoda.¹⁶

Todos estos sistemas controlados por ordenador constan de tres fases: digitalización, diseño y mecanizado.

El potencial de los sistemas CAD-CAM para mejorar la precisión se basa en la omisión del encerado, el investido, el colado y en la disminución del tiempo de trabajo. Gracias a la digitalización se registra tradicionalmente la preparación dentaria.⁸ (Ver Fig. 17)

En esta técnica se procesan porcelanas feldespáticas a base de disilicato de litio.

Fig. 17: Sistemas CAD-CAM (Computer Aided Design-Computer Aided Manufacturing)



Witkowski Siegbert, El sistema pro 50 CAD/CAM con centros de producción para la técnica de fresado, rectificado y colado, Rev. Quintessence técnica 2003:14(2)

Una de las ventajas de utilizar medios digitalizados es que se puede llevar a cabo por una exploración que puede ser extraoral (a través de una sonda mecánica o un láser se escanea la superficie del troquel o del patrón) o intraoral (en la que una cámara capta directamente la imagen del tallado, sin necesidad de tomar impresiones. Estos datos se transfieren a un ordenador donde se realiza el diseño con un software especial. (Ver Fig. 18). Concluido el diseño, el ordenador da las instrucciones a la unidad de fresado, que inicia de forma automática el mecanizado de la estructura cerámica.⁹

Fig. 18: Diseño con un software especial para una prótesis fija.

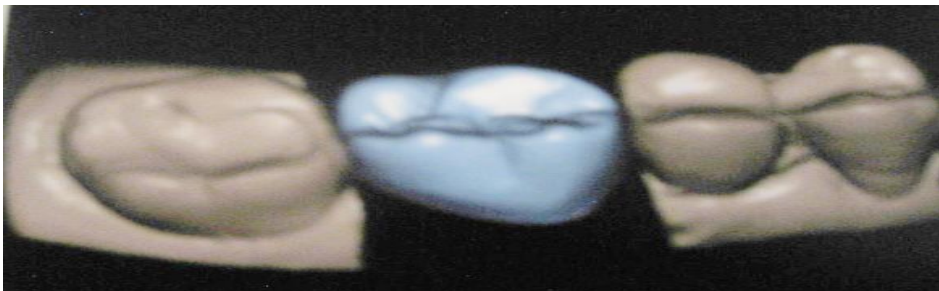

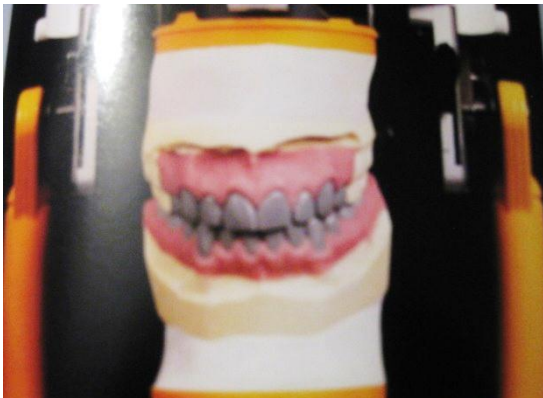
Fig. 18: Oliveira A.A., Comprender Planificar y Ejecutar el universo estético de las restauraciones en cerámica, Editorial Amolca, 2014.

6.3. Encerado diagnóstico gnatólógico.

La base para un buen comienzo para una restauración protésica es el encerado de diagnóstico, tal como indica su propio nombre, sirve para diagnóstico, pronóstico y plan de tratamiento desde la situación de partida. (Ver Fig. 19).

Muchos factores influyen para obtener el resultado al que se puede llegar, o incluso al que se quiere llegar. El encerado diagnóstico es el único análisis de referencia y guía, que ayuda durante todos los pasos del proceso de fabricación.

Fig. 19: Encerado Diagnostico: nos apoya dar un Diagnostico, Pronóstico y plan de tratamiento



Oliveira A.A., Comprender Planificar y Ejecutar el universo estético de las restauraciones en cerámica, Editorial Amolca, 2014.

Sin el encerado diagnóstico, cualquier planificación protésica resultará corta e insuficiente, sin él, siempre existirá un grado de improvisación, aunque el técnico sea muy hábil e imaginativo, o que tenga distintas posibilidades para resolver un mismo caso, necesita conocer hacia dónde se dirige, por lo que el encerado de diagnóstico es un paso ineludible, al que se acogerá, siempre que tenga dudas. Para garantizar el resultado final de un caso con elevado porcentaje de exactitud.¹⁷

El encerado diagnóstico, es una importante fuente de información para el clínico, y técnico dental, ya que orientará los volúmenes de desgaste, determinando cuanto será necesario desgastar y remover de la estructura dental.¹⁸

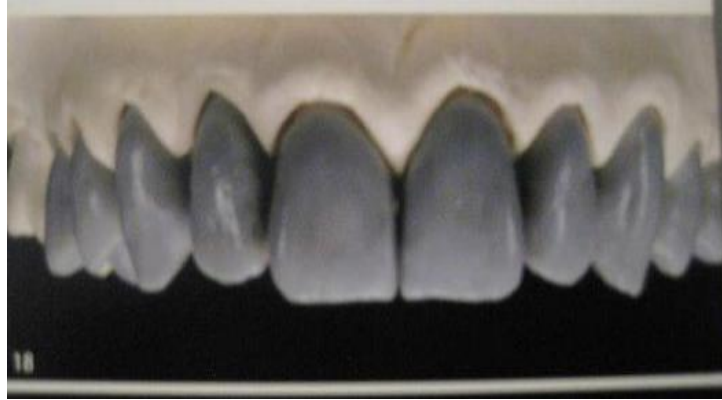De acuerdo al encerado diagnostico se toma en cuenta cuatro principales cualidades: Recuperar Dimensión Vertical, proporcionar axialidad, dar estabilidad y evitar no interferencias. (Ver Fig. 20)

Axialidad: nos viene dada por la forma de empotramiento de las piezas dentales dentro de su arco (profundidad y superficie).

Estabilidad: Se basa en la relación cúspide fosa, recuperar la oclusión funcional y procurar el tripodismo dentario.

La no interferencia: viene por los planos sagital y frontal y por los mecanismos de desoclusión, se debe restablecer o crear la guía anterior y canina.¹⁹

Fig. 20: Nueva Dimensión Vertical, axialidad, estabilidad y no interferencia.



Douglas A., Terry W G., Esthetic And Restorative Dentistry, Editorial Quintessence books, 2012, china

6.4. Preparaciones dentales.

La preparación es el factor fundamental para establecer formas de retención y resistencia al desplazamiento de las restauraciones.

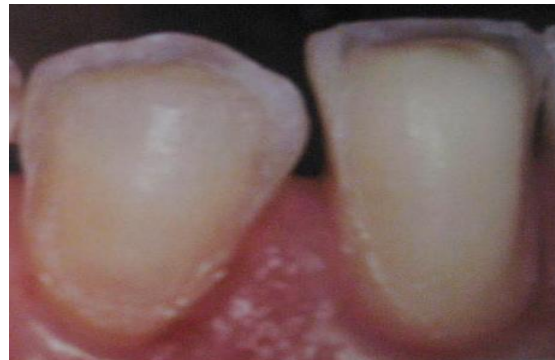El profesor Shillingburg describió en su libro (1988) Fundamentos de las preparaciones dentales que “la preparación dental es la fase más importante del tratamiento, aun cuando algunos clínicos nunca la realicen con conciencia, debe ser realizada con dedicación y un cuidado meticuloso en los detalles, que influyen la vitalidad de la pulpa, la salud periodontal, un buen resultado estético, la oclusión funcional, la protección de las estructuras remanentes y la longevidad de las restauraciones, que dependerán de ese procedimiento cuidadoso.”²⁰

Fig. 21: Preservar tejido sano.

6.4.1. Principios de tallado shillingburg

Principio 1. “Preservar mantener la mayor cantidad de diente posible”. (Shillingburg, 2001). (Ver Fig. 21)

Principio 2. Retención, resistencia y estabilidad de acuerdo a shillingburg

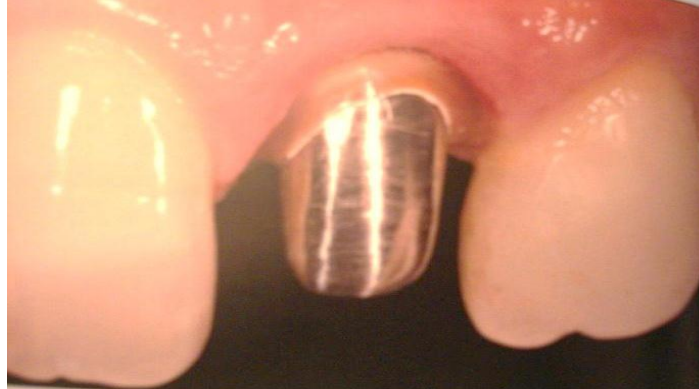

Douglas A., Terry W G., Esthetic And Restorative Dentistry, Editorial Quintessence books, 2012, china

La retención evita la salida de la restauración a lo largo de la vía de inserción del eje longitudinal de la preparación. La retención friccional depende básicamente de las superficies internas y los extremos del diente preparado, cuando más paralelas se presenten las paredes axiales, las preparaciones tendrán mejor retención friccional. (Ver Fig. 22).

Por otro lado la resistencia impide el desalojo de la restauración por medio de las fuerzas dirigidas en dirección apical u oblicua y evita cualquier movimiento de la misma bajo las fuerzas oclusales.²¹

Fig. 22: Retención a partir de paredes paralelas.



Baratieri LN., Soluciones Clínicas Fundamentos y Técnicas, Editorial Santos, Costa Rica, 2009

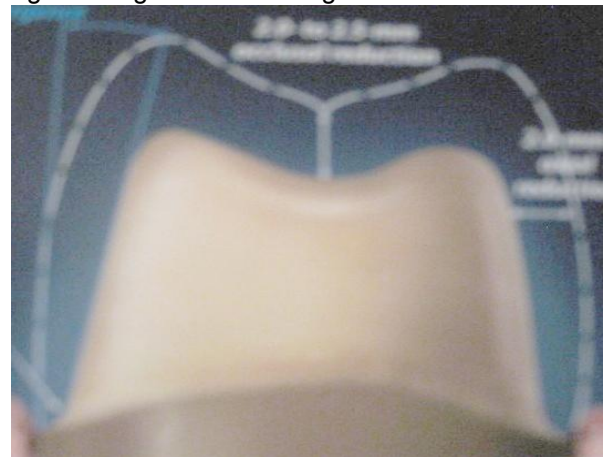Tanto la resistencia como la estabilidad previenen el dislocamiento ante las fuerzas oblicuas que provocarían la rotación de la restauración ante fuerzas laterales en la masticación o para función.

El ángulo de convergencia se define como el ángulo entre dos superficies axiales opuestas, se ha dicho que la convergencia debe estar entre 6 y 12 grados pues ofrece una mejor acción retentiva.²¹ (Ver Fig. 23).

Se debe tener en cuenta que:

- Dientes posteriores superiores con mayor divergencia oclusal.
- Dientes inferiores con convergencia oclusal.

Fig. 23: Ángulos de convergencia.

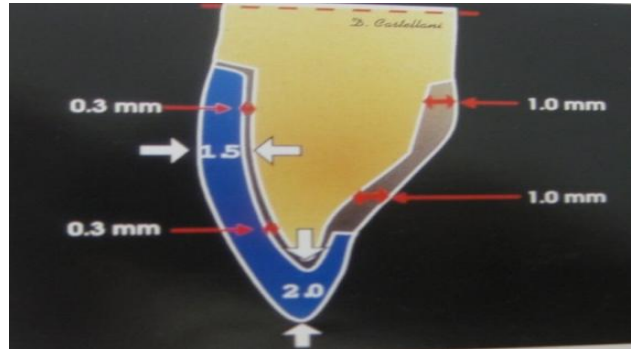


witkowski Siegbert, El sistema pro 50 CAD/CAM con centros de producción para la técnica de fresado, rectificado y colado, Rev. Quintessence técnica 2003:14(2)

Principio 3: Solidez estructural de shillingburg

:
El tallado de la preparación de ser ejecutado de manera que exista un espesor suficiente de la preparación para resistir las fuerzas masticatorias sin comprometer la estética y la salud del tejido periodontal. (Ver Fig. 24)

Fig. 24: Medidas estándar para un tallado



Bruna E., Fabianelli A., La prótesis fija con líneas terminales verticales (un abordaje racional a la clínica y al laboratorio)
Editorial Amolca 2012, Venezuela.

Principio 4: Integridad marginal: la preparación puede sobrevivir en el entorno biológico de la cavidad oral únicamente. Si los márgenes de la restauración están muy bien adaptados a la línea de terminación dicta la forma y el espesor del material restaurador.²¹

Preferiblemente se debe respetar el espacio biológico de la encía y por ello se recomienda realizar líneas de terminación subgingival.

La preparación dentaria debe ser subgingival, respetando el espacio biológico.

Fig. 25: Línea de terminación Subgingival.

El tipo de línea de terminación está definida por la estética deseada, el material restaurador, las más usadas son: chamfer liviano: 0,5 mm (coronas metálicas), chamfer pesado: 1,0 mm (coronas metal cerámicas), hombro recto: 1,5- 2 mm (corona metal cerámica o completa porcelana). (Ver Fig. 25)

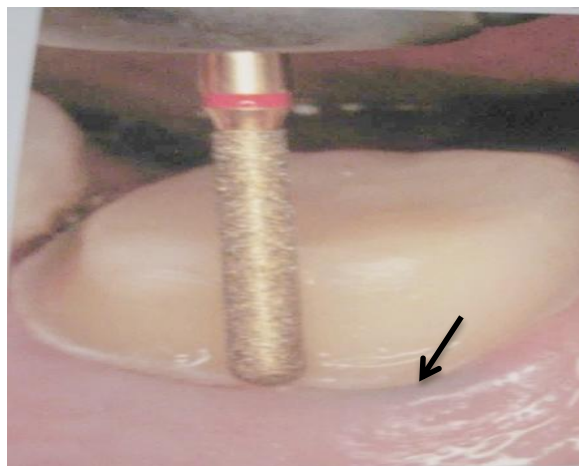
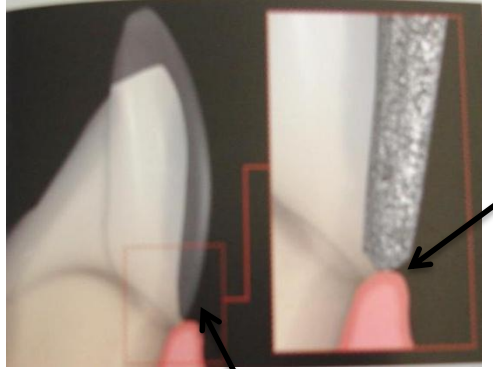


Fig. 25 Douglas A., Terry W G., Esthetic And Restorative Dentistry, Editorial Quintessence books, 2012, china

Principios 5: preservación del periodonto:

Los márgenes de la preparación debe respetar el espacio biológico 2-3 mm deben estar expuestos a la acción de la limpieza y deben ubicarse de forma tal que el operador tenga acceso para brindar acabado. (Ver Fig. 26)

Fig. 26: Espacio biológico de 2 a 3 mm

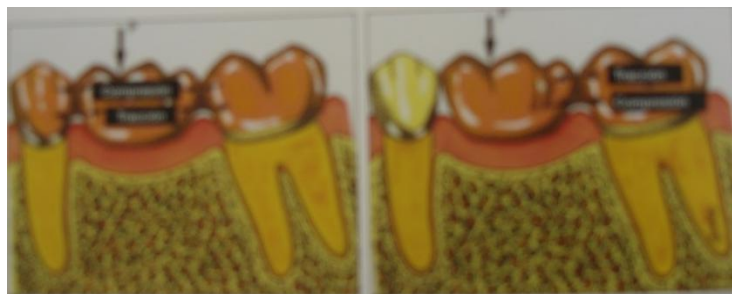


Douglas A., Terry W G., Esthetic And Restorative Dentistry, Editorial Quintessence books, 2012, china

Toda restauración debe ser capaz de soportar las constantes fuerzas oclusales a las que ésta sometida. Las fuerzas que absorbe el diente ausente se transmite a los dientes pilares a través del pónico y los conectores.

La ley de Ante nos dice que la superficie radicular de los dientes pilares debe ser mayor o igual que el de las piezas a sustituir con pónicos²¹ (Ver Fig. 27)

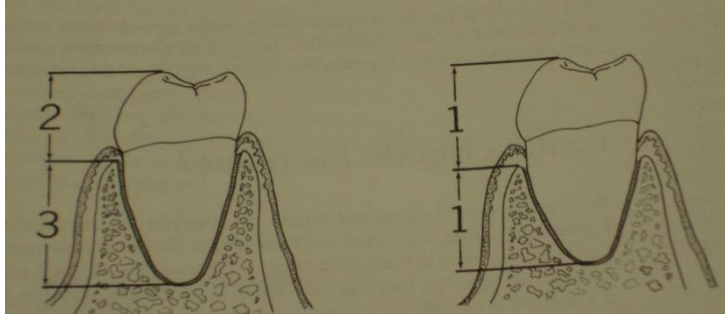
Fig. 27: Ley de Ante:



Loza f. Muranaka A., Kabayashi S., Manual de procedimientos clínicos protesis fija, Editorial UPCH, Peru, 1997

La proporción corona raíz es una medida de longitud del diente desde oclusal hasta la cresta ósea alveolar, en contraposición a la longitud de la raíz dentro del hueso: 1:2 ideal, 1:1,5 aceptable y 1:1 mínimo. (Ver Fig. 28)

Fig. 28: Ley de Ante: la superficie radicular de los dientes pilares debe ser mayor o igual que el de las piezas a sustituir con pónicos



Bottino AM., Quintas FA., Miyashita E., Giannini V., Estética en Rehabilitación oral Metal-Free, Editorial Artes Medicas Latinoamérica, Buenos Aires, 2001

La configuración de la raíz ideal para soporte de prótesis, preferentemente raíces anchas mesiodistalmente y vestibulolinguales en vez de raíces cónicas.²¹

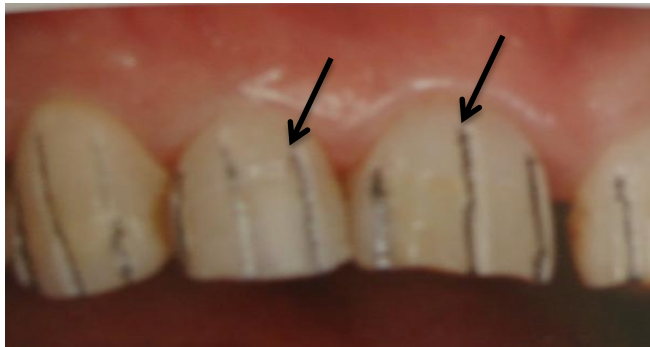Preparación:

Surcos de orientación:

En piezas vitales aplicar anestesia infiltrada o troncular según el caso. Se procede a ejecutar la preparación bajo una irrigación constante.

Los surcos de orientación: en la cara bucal con la fresa trococónica, realizar un surco sobre el tercio cervical y tercio medio. Paralelo al eje de inserción de la futura prótesis, con una profundidad de 1mm del margen gingival. Luego con la misma fresa continuar con el surco de orientación sobre el tercio distal, central y distal en la cara incisal también a 1mm de profundidad.²² (Ver Fig. 29)


Fig. 29: Surcos de orientación en la cara vestibular



Loza f. Muranaka A., Kabayashi S., Manual de procedimientos clínicos prótesis fija, Editorial UPCH, Peru, 1997

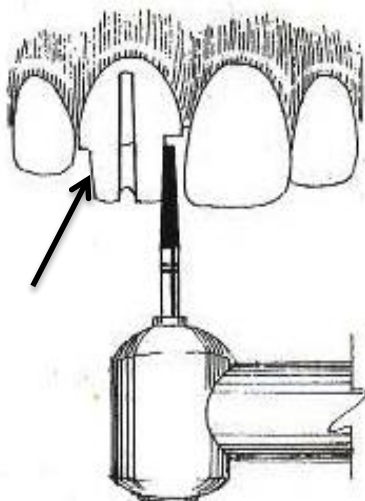
En el borde incisal del surco, se realiza un desgaste de 1.5 mm de profundidad, este desgaste va desde la cara bucal a la lingual, con un ángulo aproximado de 45° con respecto al eje del diente. (Ver Fig. 30)

Fig. 30: Angulación de 45° en el borde incisal



Monteiro Paulo, Brito Pedro Pereira Joana, The Importance of the Optical Properties in Dental Silica-Based Ceramics, Rev. CDA Journal 2012:40(6)

Fig. 31: Desgaste en las caras interproximales



Fernandez LD., Manual de Procedimientos Clínicos Protésis Fija, Editorial Ubivulf, Venezuela 1997.

Desgaste de caras proximales:

Con una fresa de punta de lápiz desgastar los puntos de contacto proximal, comenzando desde la cara bucal, a 1mm del punto de contacto y continuar hasta la cara lingual, haciendo un corte paralelo al surco de orientación, cuidar de no desgastar las piezas vecinas (Ver Fig. 31).

Con la fresa tronco cónica N° 1 continuar el desgaste de las caras proximales de bucal a lingual hasta obtener una profundidad de 1.5 mm mantener el eje de la fresa paralelo al surco de orientación bucal.

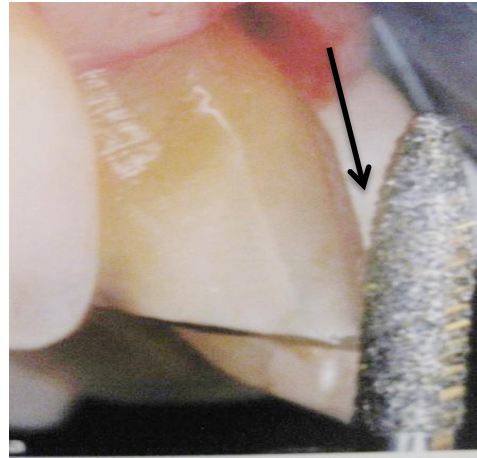
Al final de esta fresa, las caras proximales deben presentar una convergencia aproximada de 6° a 12° hacia incisal, como consecuencia de la forma de la fresa tronco cónica y su paralelismo con

respecto al surco de orientación.²²

Desgaste incisal:

Con la fresa tronco cónica N° 1 y con una angulación aproximada de 45° hacia palatino, desgastar todo el borde incisal, hasta el nivel del surco previamente preparado, en dientes antero-inferiores, el desgaste se realiza también con la misma fresa troco cónica N° 1 pero con una angulación hacia vestibular, aproximadamente de 75° con respecto al eje longitudinal del diente. (Ver Fig. 32).

Fig. 32: Desgaste en la cara vestibular en el tercio incisal

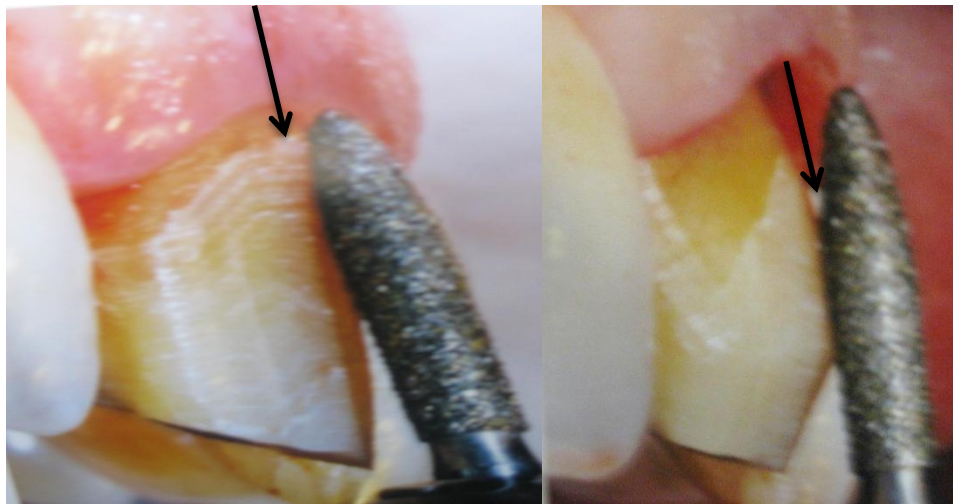


Bruna E., Fabianelli A., La prótesis fija con líneas terminales verticales (un abordaje racional a la clínica y al laboratorio) Editorial Amolca 2012, Venezuela

Desgaste de la cara bucal:

Esta cara se desgasta en dos planos: con la fresa tronco cónica N° 1 desgastar los tercios medio y cervical de la cara bucal hasta la profundidad del surco de orientación, manteniendo la fresa paralela a la superficie que se está desgastando y siguiendo el contorno anatómico de la pieza, proceder de la misma manera en el tercio incisal de la cara bucal.²² (Ver Fig. 33)

Fig. 33: Desgaste de la cara vestibular en el tercio cervical.



Bruna E., Fabianelli A., La prótesis fija con líneas terminales verticales (un abordaje racional a la clínica y al laboratorio) Editorial Amolca 2012, Venezuela

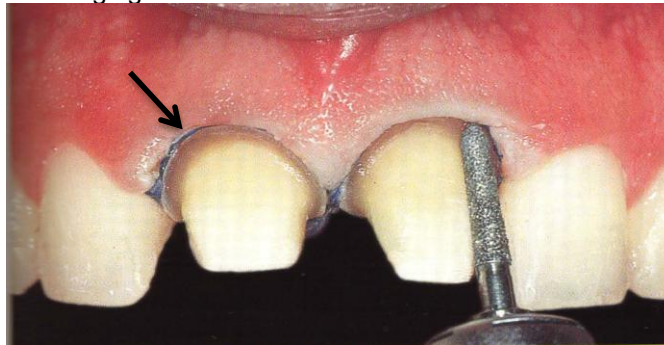
Desgaste de la cara palatina:

Esta se desgasta en dos planos: con la fresa tronco cónica N° 1 desgastar la cara palatina, desde el cingulo hasta 1mm antes del margen gingival, siguiendo el contorno anatómico de la pieza dentaria. De proximal a proximal y con 1mm de profundidad. El desgaste debe ser paralelo al tercio cervical de la cara vestibular. Con la fresa ovalada N° 16 desgastar 1.5 mm de profundidad la cara palatina, desde el cingulo hasta el borde incisal siguiendo la cavidad de esta cara, de proximal a proximal. El borde incisal de bucal a lingual, debe tener un ancho mínimo de 1.5 mm, pida al paciente que ocluya y observe que exista un espacio de 1.5 mm entre la superficie tallada y la pieza antagonista.

Terminación cervical:

Con una fresa tronco cónica con terminación punta de torpedo desgastar las caras axiales de la preparación, hasta conseguir un hombro de un ancho aproximado de 1.5 mm en vestibular y 1 mm en el resto de la superficie, este hombro quedará supragingival, a nivel del margen gingival o infragingival de acuerdo al plan de tratamiento.²² (Ver Fig. 34).

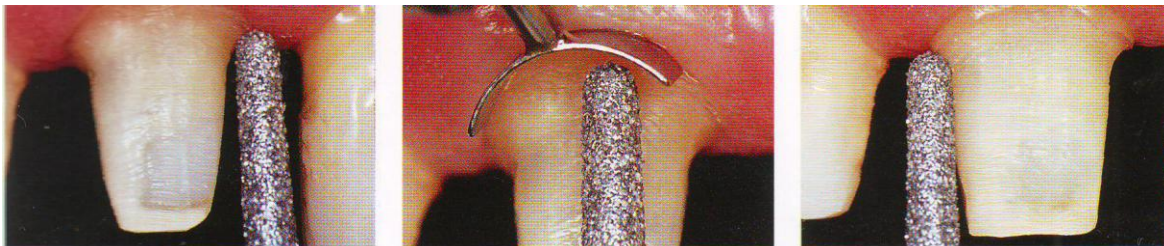
Fig. 34: Terminación del hombro como puede ser supragingival o infragingival de acuerdo con el tratamiento.



Bottino AM., Estética en Rehabilitación oral, Metal Free, Editorial Artes Medicas Latinoamérica, buenos Aires, 2001.

Colocar la punta de la fresa redonda en la cara externa del hombro y desgaste este borde externo formando un bisel de 0.5 mm alrededor de todo el hombro, manteniendo el eje de la fresa paralelo al eje de la preparación.²² (Ver Fig. 35).

Fig. 35: Terminación con una fresa de punta redonda.



Kina S., Bruguera A., Invisible Restauraciones Estéticas Cerámicas., Editorial Artes Medicas Latinoamérica, 2008

Con la fresa de flama de grano fino pulir todas las superficies rugosas de la preparación, con la fresa N° 23 lenteja de grano fino de baja velocidad pulir la cara palatina de la preparación, desde el cingulo hasta incisal, luego envaselinar ligeramente la preparación, tomar un disco de lija de grano medio y biselar todos sus respectivos ángulos y aristas. (Ver Fig. 36).

Para coronas de porcelana fundida sobre metal se desgasta 2 mm, las caras axiales, la palatina y el borde incisal.²²

Fig. 36: con una fresa de flama se pulirá las superficies rugosas del diente

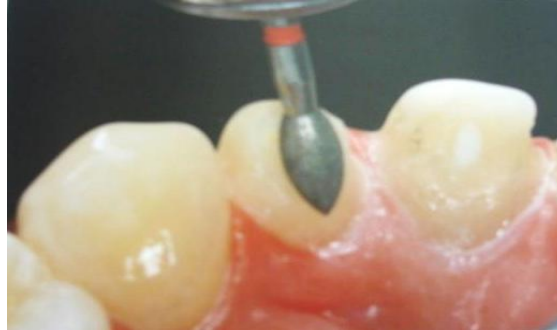

Fig. 36.

En los sistemas de cerámica pura más modernos requieren de preparación dentaria de una profundidad marginal de 1mm, con reducción axial de 1,5 a 2 mm, reducción incisal/oclusal de la corona clínica de aproximadamente 2 mm y una expulsividad máxima de 6° a 12°. Estas características permiten una superficie de apoyo apropiada para la restauración.¹³ (Ver Fig. 37).

Fig. 37: Espesor para una corona libre de metal

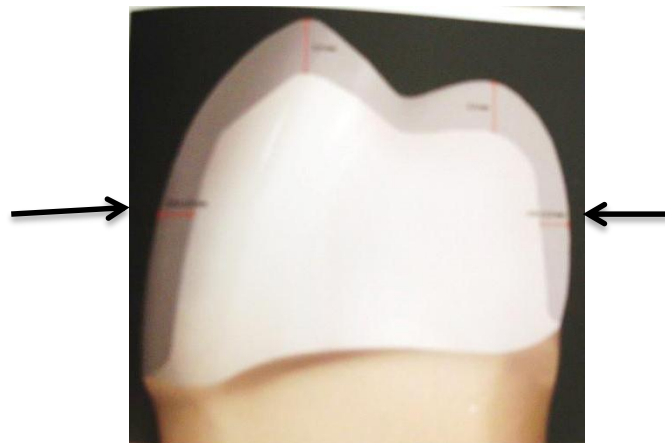

Fig. 37.

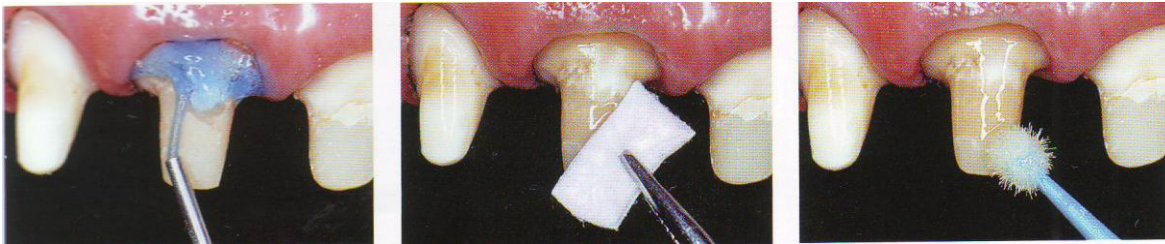
6.5. Preparación de muñones en cuanto a los túbulos dentinarios:

Siempre se redondearán los ángulos y aristas de la preparación. Si se va a realizar una corona totalmente cerámica con base de zirconia, estas aristas y ángulos serán zonas que concentrarán tensiones y favorecerán la aparición de grietas que, con el tiempo provocarán la fractura de la porcelana. Si se va a realizar una corona de metal-porcelana, el colado no reproduce nunca ángulos o aristas marcados y los redondea siempre, la consecuencia clínica de ello será un incorrecto asentamiento de la corona.

Por ello, en clínica hay que pasar siempre el pulpejo del dedo medio sobre la preparación y, si se detecta alguna arista, debe redondearse con una fresa de diamante de grano fino. Para terminar, hay que pulir la preparación con fresas de diamante de grano fino, copas de silicona o discos y los márgenes, con fresas de pulir específicas, ejerciendo una ligera presión y con refrigeración para evitar lesionar la pulpa por sobrecalentamiento.²³

Para evitar sensibilidad en el muñon una vez que se preparo es necesario colocar ácido fosfórico al 37% durante quince segundos, o colocar una capa de barniz de copal para poder sellar los túbulos dentinarios ²⁴ (Ver Fig. 38).

Fig. 38: Preparación de muñones a nivel de túbulos dentinarios.



Kina S., Bruguera A., Invisible Restauraciones Estéticas Cerámicas., Editorial Artes Medicas Latinoamérica, 2008

6.6. Uso del Hilo retractor

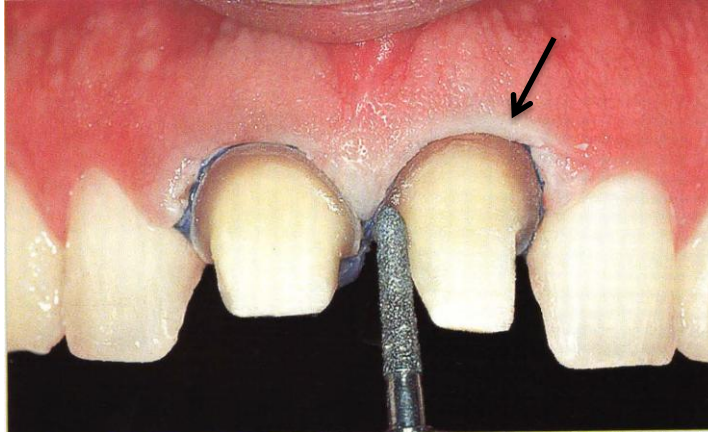
La preparación para la prótesis en la región posterior de la boca es muy exigente y precisa la planificación cuidadosa previa a la preparación.

Un concepto biomecánico incluye no sólo los tejidos dentales duros, sino también los tejidos periodontales y específicamente la encía en contacto con el diente a ser restaurado mediante la adopción de una filosofía y técnica de prótesis adhesiva, la línea de terminación de la preparación puede localizarse, subgingival yustingival o supragingival.

Una técnica de preparación atraumática será un prerrequisito para el mantenimiento de unos tejidos gingivales sanos y estéticos en contacto con la restauración.

Desde el punto de vista clínico y práctico, una técnica atraumática influye en la protección de los tejidos gingivales durante el procedimiento que puede efectuarse por la aplicación de un hilo retractor.²⁵ (Ver Fig. 39)

Fig. 39: Uso del hilo retractor para retraer la encía



Bottino AM., Estética en Rehabilitación oral, Metal Free, Editorial Artes Medicas Latinoamérica. Buenos Aires. 2001.

Una vez que la terminación se localiza levemente intrasurcal, es necesario utilizar hilos retractores a fin de retraer levemente el tejido gingival permitiendo la penetración intrasurcal del material de impresión.

Fig. 40: material para la colocación de hilos retractores.

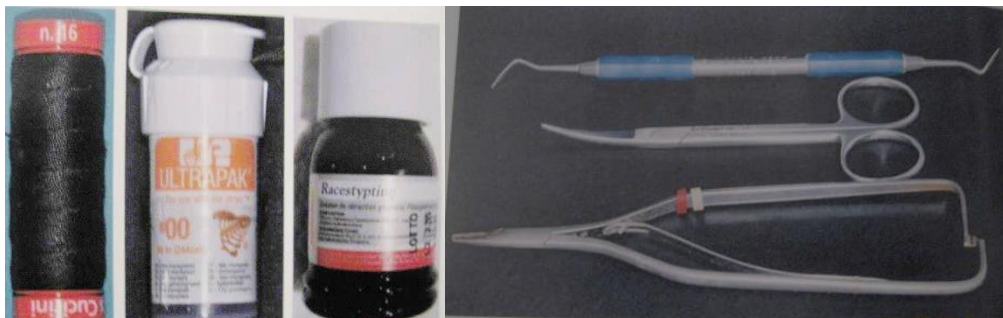

Fig. 40 Bruna E., Fabianelli A., La prótesis fija con líneas terminales verticales (un abordaje racional a la clínica y al laboratorio) Editorial Amolca 2012, Venezuela

Los hilos retractores están disponibles en calibres y su inserción es facilitada por la utilización de un empacador especial con la superficie activa. (Ver Fig. 40).

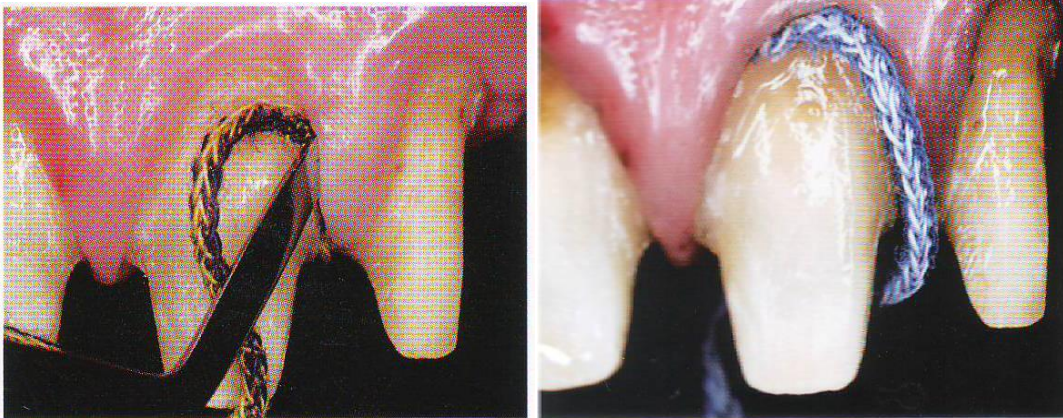
La impresión con hilos retractores exige la utilización de dos hilos.

El primero de pequeño grosor se coloca totalmente dentro del surco gingival donde pertenece a lo largo de todo el procedimiento, a fin de iniciar la retracción, proteger el espacio biológico y controlar la exudación del fluido crevicular.

El segundo hilo más grueso retrae lateralmente los tejidos gingivales que circundan el diente y es removido instantes antes de la inyección del elastómero. Para que este hilo desempeñe adecuadamente sus funciones es importante que no sea totalmente insertado en el surco, lo correcto es que la mitad de su espesura permanezca expuesta. (Ver Fig. 41)

En algunos casos es recomendable la aplicación de un agente hemostático para colaborar en la retracción gingival y en pequeños sangramientos que puedan ocurrir.²⁶

Fig. 41: Colocación de hilo 000 con hemostático e hilo 00 sin hemostático



Kina S., Bruguera A., Invisible Restauraciones Estéticas Cerámicas., Editorial Artes Medicas Latinoamérica, 2008

6.7. Toma de impresión

Las siliconas son materiales elásticos para impresiones a base de polidimetil siloxanos o polivinil siloxanos. Deben su nombre a la presencia de sílice y oxígeno en su composición.

Se utiliza en impresiones para coronas y puentes fijos, en impresiones totales de pacientes total o parcialmente edéntulos, para registro de mordida, y en procedimientos de laboratorio para el procesado de prótesis totales y parciales²⁷.

Para la toma de impresiones con silicona se utilizan dos técnicas:

- Técnica en dos fases.
- Técnica simultánea o en una sola fase.

6.7.1. Técnica en dos fases.

Preparar la masilla de silicona pesada y colocarla en la porta impresión. (Ver Fig. 42)

Fig. 42: Porta impresión con silicon pesado



Lesage Brian, Revisiting the Design of Minimal and No-Preparation Veneers: A step-by-Step Technique, Rev. CDA Journal 2010:38(8):561-569

Se Introduce el porta impresión en la boca y se espera el tiempo de fraguado que es aproximadamente de uno dos minutos.

Una vez fraguado el material, se retira de la boca del paciente.

Con ayuda de un sacabocados se elimina las troneras y los espacios interproximales y se deja un espacio para la silicona fluida.²⁷ (Ver Fig. 43)

Se prepara la silicona fluida, se coloca la silicona fluida sobre la impresión

Fig. 43: Colocación de silicón ligero sobre el porta impresión y la preparación

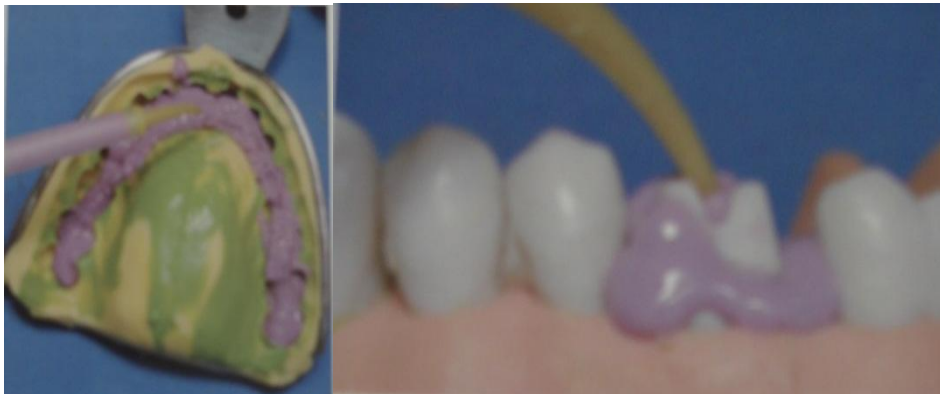

Fig. 43. Cacciacane T. O., *Protesis Bases Y Fundamentos*, Editorial Ripano 2013.

Preliminar y sobre los dientes preparados.

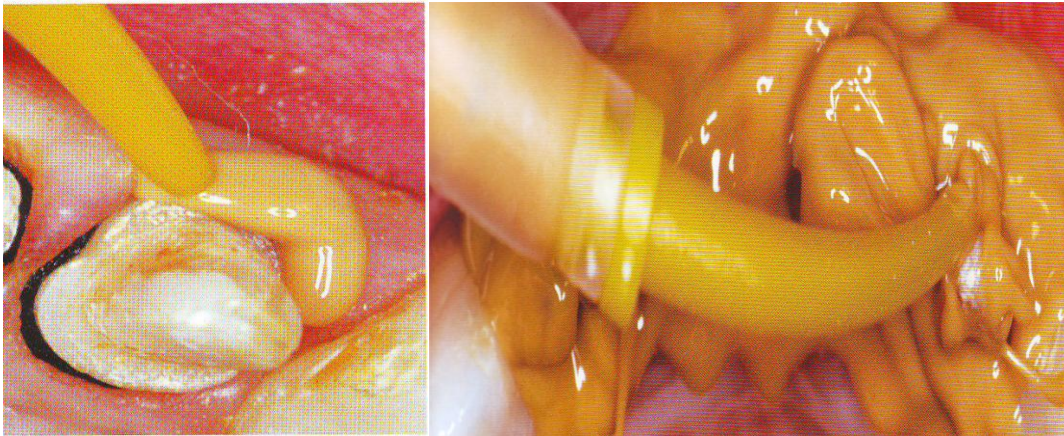
Se Introduce en boca la impresión preliminar, y se espera el tiempo de vulcanización.

Se retira de la boca el porta impresión con los silicones y posteriormente se realiza el vaciado del yeso tipo V.

6.7.2. Técnica simultánea o en una sola fase

Preparar la masilla de silicona pesada y colocarla en la porta impresión. Al mismo tiempo, se prepara la silicona fluida y se coloca sobre los dientes que queremos impresionar. (Ver Fig. 44)

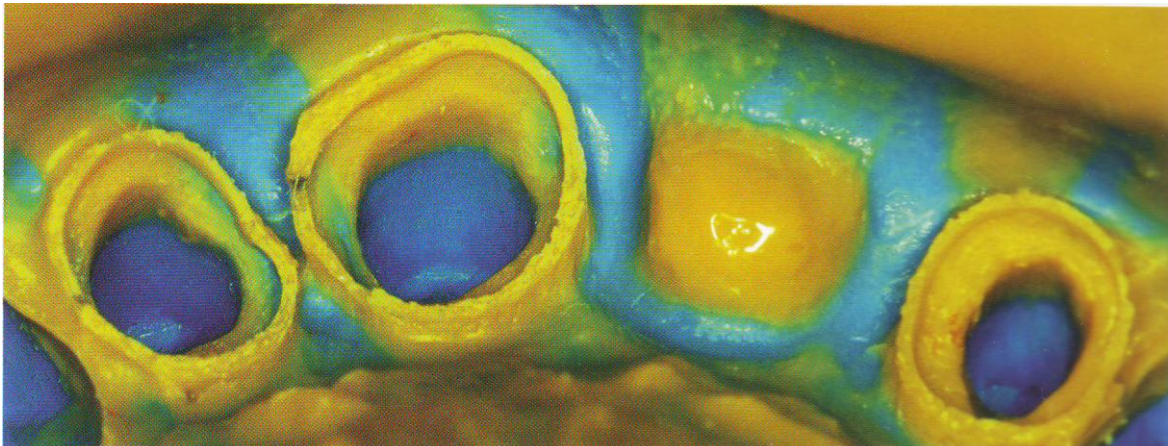
Fig. 44: tecnica en un solo pasola cual se debe preparar en menos de un minuto



Bruna E., Fabianelli A., La prótesis fija con líneas terminales verticales (un abordaje racional a la clínica y al laboratorio) Editorial Amolca 2012, Venezuela,

Se introduce el porta impresión, se centra y se impacta hasta que los materiales estén completamente vulcanizados. (Ver Fig. 45).

Fig. 45: Se observa una impresion nítida después de que el material vulcaniza.



Bruna E., Fabianelli A., La prótesis fija con líneas terminales verticales (un abordaje racional a la clínica y al laboratorio) Editorial Amolca 2012, Venezuela,

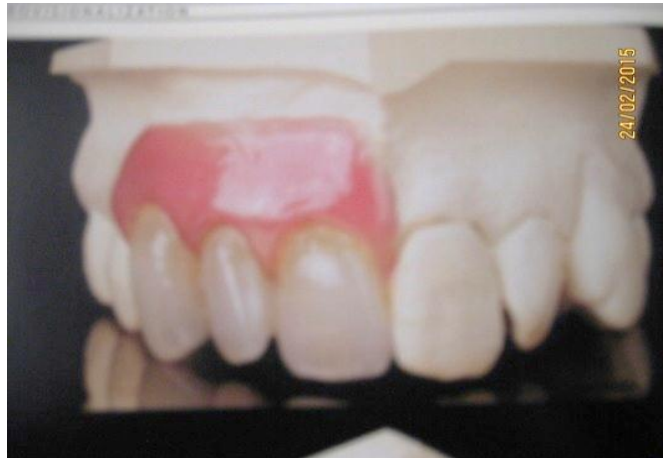Se toma una impresión del antagonista con alginato y un registro de oclusión con silicones²⁷.

6.8. Elaboración de Provisionales:

El término provisional significa que se haya temporalmente, en este caso queda pendiente de una restauración definida

El uso de provisionales en la prótesis fija es de extrema importancia ya que tienen diferentes funciones: protegen la dentina expuesta, estética adecuada, dimensión vertical adecuada, guía anterior que genere desoclusión, alineación tridimensional de los planos oclusales y una correcta anatomía oclusal.²⁸ (Fig. 46)

Fig. 46 Los provisionales prototipos de las restauraciones definitivas



Cacciacane T. O., *Prótesis Bases Y Fundamentos*, Editorial Ripano 2013.

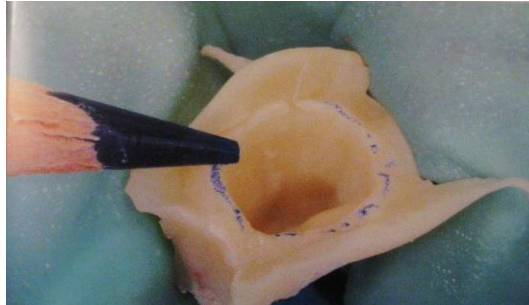
Los provisionales deben ser tratados como verdaderos prototipos de las restauraciones definitivas. Con la confección de restauraciones provisionales bien ajustadas, contribuimos a reforzar la relación de confianza con los pacientes. Al alcanzar la integridad biológica, funcional y estética los provisionales habrán cumplido su papel y deberán ser tomados como referencia para las restauraciones definitivas.

Los provisionales se pueden confeccionar con técnicas directas o indirectas.

6.8.1. Técnica directa

Proporcionan el uso de coronas preformadas que se fabrican comercialmente, se rebasan con resina acrílica y luego se pulen. La técnica está indicada en casos urgentes como la fractura de un diente en una zona estética.²⁸ (Ver Fig. 47).

Fig. 47: Se realiza un rebase para luego delimitar la zona del sellado

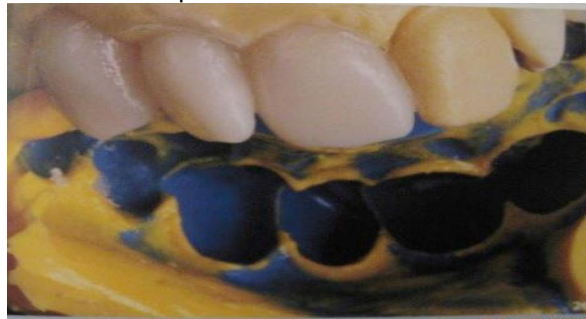

Bruna E., Fabianelli A., La prótesis fija con líneas terminales verticales (un abordaje racional a la clínica y al laboratorio) Editorial Amolca 2012, Venezuela

6.8.2. Técnica indirecta

Consiste en elaborar sobre el modelo del paciente antes de la preparación de los muñones, recordando que los casos de máxima intercuspidad son indispensables los modelos de la arcada en tratamiento, el antagonista. Y el registro de mordida ya sea con cera o con oclufas (Ver Fig. 48)

Fig. 48: Se toma la impresión con alginato para sacar un modelo d trabajo y poder realizar los provisionales

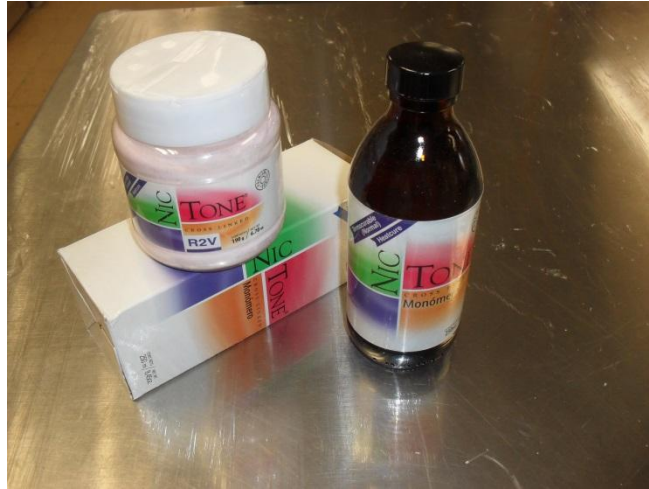


Cacciacane T. O., Protesis Bases Y Fundamentos, Editorial Ripano 2013.

El material preferido para los provisionales es el acrílico termopolimerizable en calor, este método activa la molecula para iniciar el proceso de polimerización. La resistencia a la fractura de este acrílico es superior a las resinas metacrilatas en frio, demostrando mayor resistencia al propagarse las fisuras, gracias a una mayor elasticidad, mostrando sin embargo, una cierta tendencia, con el tiempo, a perder sus características mecánicas propias debido al fenómeno de absorción de agua.²⁸ (Ver Fig. 49)

El color mas apropiado para dientes de acrílico es el color 62 ya que se asemeja al cdiente natural.

Fig. 49: Acrílico termopolimerizable con el que se realizan los provisionales

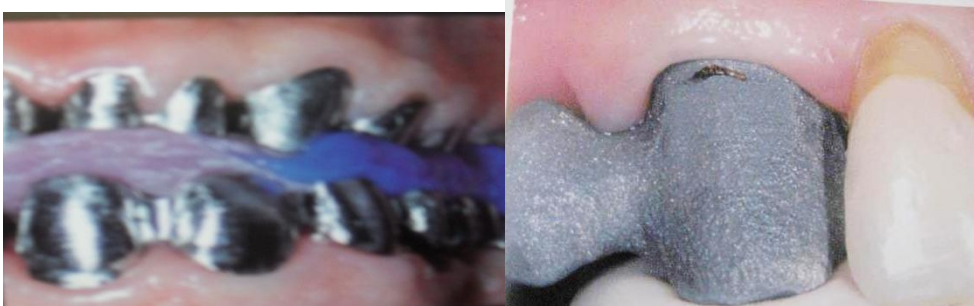

B

6.9. Prueba de metales o de la estructura

En este procedimiento donde se coloca la cofia de metal sobre el muñon en el cual se controla principalmente el ajuste o sellado marginal posteriormente a la prueba de la estructura, se procede a la toma final de color.²⁹ (Ver Fig. 50)

Fig. 50: Se observa el sellado marginal y la ausencia de isquemia




Bruna E., Fabianelli A., La prótesis fija con líneas terminales verticales (un abordaje racional a la clínica y al laboratorio) Editorial Amolca 2012, Venezuela

6.10. Selección del color

Es una percepción visual, un proceso complejo pues muchos factores pueden influenciar tales como: la fuente de luz natural y artificial, el observador, el ambiente y la comunicación con el técnico del laboratorio dental. Otros factores que también pueden afectar la selección del color son: la textura superficial, los

tejidos circundantes, el color de substrato, el color del agente cementante, la disposición espacial y el tipo de material utilizado en la restauración.³⁰ (Ver Fig. 51)

Fig 51: Selección del color en el cual influyen muchos como: el ambiente la fuente de luz etc.



Kina S., Bruguera A., Invisible Restauraciones Estéticas Cerámicas., Editorial Artes Medicas Latinoamérica, 2008

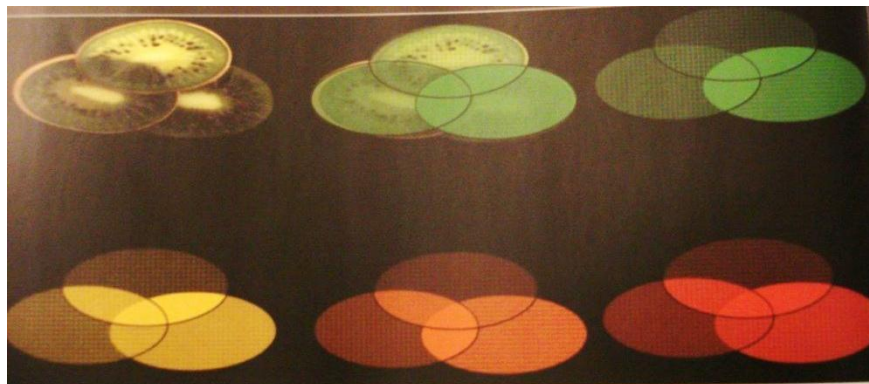
6.11. Metamerismo

Es un fenómeno que puede hacer que dos muestras de color tengan aparentemente el mismo tono bajo una determinada fuente de luz, pero parezcan diferentes en otras condiciones de iluminación. (Ver Fig. 52)

Complica la elección de un color para las restauraciones, ya que bajo una lámpara incandescente puede ser el mismo color pero bajo una lámpara fluorescente no.²⁸

Este fenómeno puede ser evitado seleccionando el color y confirmándolo bajo varias condiciones de iluminación. Es por ello cuando dos muestras tienen la misma curva de reflectancia para todos los observadores y para todas las fuentes de luz, se puede decir que no hay metamería.

Fig. 52: Metamerismo son dos muestras de color diferentes pero en determinada fuente de luz son iguales.




Baratieri LN., Araujo Jr EM., Monteiro Jr S., Composite Restorations in Anterior Teeth, Editorial Quintessence books, Chicago, 2005.

6.12. Descripción del color

La idea de usar una dimensión tridimensional del color para representar todos los colores fue desarrollado durante los siglos XVIII y XIX. El sistema de Munsell (1942) es el que más se adecua para la clasificación del color dental. Munsell describió tres dimensiones del color denominadas matiz, valor y croma.³⁰

- a) Matiz: El tono o matiz corresponde a la primera dimensión del color y la más sencilla de comprender. También es la cualidad por la cual se distinguen las distintas familias de colores, el rojo, el verde del azul y los colores púrpura. Munsell establece en su teoría que existe diez tintes (rojo, amarillo-rojo, amarillo, verde –amarillo, azul-verde, verde, azul, púrpura-azul, púrpura, rojo-púrpura). El mismo hace referencia a los distintos colores del arco iris. Es la propiedad designada indebidamente como color propiamente dicho.³¹ (Ver Fig. 53)

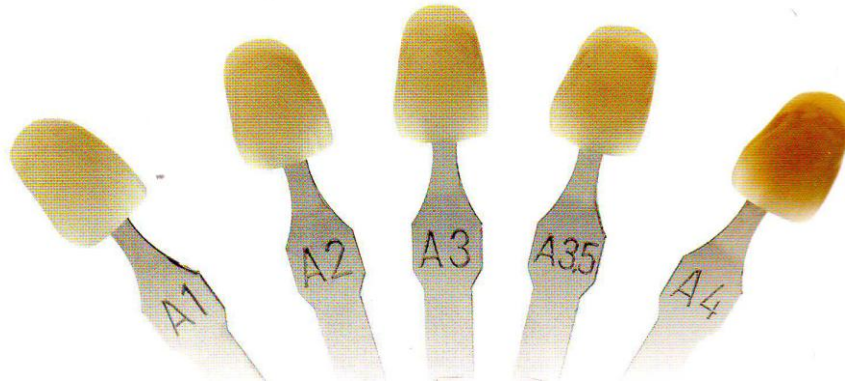
Fig. 53: Matiz, es el color propiamente dicho



Kina S., Bruguera A., Invisible Restauraciones Estéticas Cerámicas., Editorial Artes Medicas Latinoamérica, 2008

- b) Valor o brillo también llamado claridad cromática, la segunda dimensión del color, probablemente la más importante para el odontólogo, ya que la comprensión correcta de este concepto, puede ayudar a solucionar los problemas de color, es esa cualidad por la que se diferencia un color claro de otro oscuro. El valor de un color está determinado por el gris en la escala de valores que se liga a la claridad / oscuridad. Un método para evaluar el valor es tomar fotografías en blanco y negro de los dientes, de esta forma podemos identificar la diferencia del valor entre dos dientes del mismo matiz.³¹ (Ver Fig. 54)


Fig. 54: Valor está ligada a la claridad /oscuridad.



Manauta J., Salat A., Layers An Atlas of Composite Resin Stratification, Tokyo 2012

- c) Croma: la intensidad o saturación también llamada como la cualidad o saturación cromática es la última dimensión y Munsell la describió como la cualidad por la cual se distingue un color fuerte de otro débil; la desviación de una sensación de color de la del blanco o gris; la intensidad de un tinte distintivo; la intensidad o pureza del color.³¹ (Ver Fig. 55)

Fig. 54:croma es la intensidad o pureza del color.



Kina S., Bruguera A., Invisible Restauraciones Estéticas Cerámicas., Editorial Artes Medicas Latinoamérica, 2008


Los dientes presentan diferentes propiedades de refracción las cuales dependen del grado de opacidad. A mayor opacidad, un cuerpo refleja la luz en la superficie y un cuerpo translucido permite que la luz penetre hasta su interior. Entre más translucido sea un cuerpo, más penetrará la luz.¹¹ Es por ello que las propiedades de la estructura influye en la selección del color.

Debe tenerse siempre en cuenta el hecho de que la dentina combina varios colores y grados de opacidad y que el esmalte puede ser translúcido y opaco. Para los clínicos que practican odontología estética, existen tres fenómenos ópticos que son parte de la dinámica de la luz del diente natural y por tanto influencia en el resultado final de una restauración. Entre estos fenómenos están la translucidez/opacidad, opalescencia y fluorescencia.¹³

6.12.1. Translucidez/opacidad:

Es considerada uno de los factores relevantes al momento de la selección del material restaurador. La dentina humana es más opaca que el esmalte, y presenta un mayor grosor a nivel cervical, disminuyendo gradualmente en dirección incisal, donde presenta se área de mayor translucidez. (Ver Fig. 56)

Fig. 56: Se observa la translucidez que es el paso de la luz a través de un cuerpo




Kina S., Bruguera A., Invisible Restauraciones Estéticas Cerámicas., Editorial Artes Medicas Latinoamérica, 2008

6.12.2. Opalescencia:

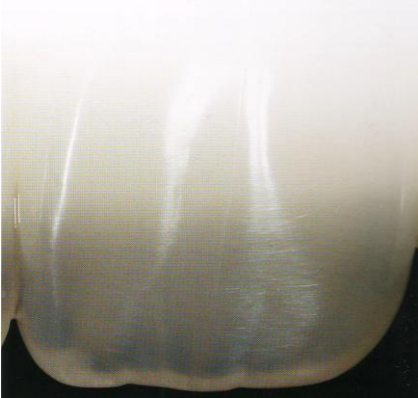Fig.57: opalescencia es el reflejo de la luz en un cuerpo.

Este fenómeno puede ser observado en el tercio incisal y caras proximales de dientes anteriores donde la estructura de esmalte se presenta en mayores espesores y de forma aislada, sin dentina de soporte. Estas áreas de alta translucidez se encuentran constituidas por partículas muy finas altamente mineralizadas y homogéneas en forma de cristales de hidroxiapatita.¹³ (Ver Fig. 57)



Douglas A., Terry W G., Esthetic And Restorative Dentistry, Editorial Quintessence books, 2012, china

Fig.58: Fluorescencia es cuando los Dientes se ven más blancos debido a la emisión de luz ultravioleta.



Manauta J., Salat A., Layers An Atlas of Composite Resin Stratification, Tokyo 2012

6.12.3 Fluorescencia:

Es el fenómeno óptico de la dentina en que la energía luminosa se absorbe por el cuerpo de la dentina.

Es la propiedad de algunas sustancias para emitir luz cuando son expuestas a radiaciones de alta energía como la ultravioleta. Los dientes naturales emiten una fuerte fluorescencia bajo la acción de una emisión de luz ultravioleta. Estas propiedades los hacen ser más blancos y más brillantes bajo la luz del día, dando al diente natural un aspecto más vivo.³² (Ver Fig. 58)

La iridiscencia

Es un fenómeno óptico caracterizado como la propiedad de ciertas superficies en las cuales el tono de la luz varía de acuerdo al ángulo desde el que se observa la superficie de los dientes.

Después de que fueron analizados algunos conceptos fundamentales sobre los mecanismos de formación y percepción de los colores y sobre los efectos ópticos que caracterizan los dientes naturales, es importante presentar los principales métodos utilizados para la determinación visual de las características cromáticas de los dientes con diferentes tipos de guía de color. Existen guías propias para diversos sistemas cerámicas, pero la mayoría sigue el patrón establecido por la tradicional guía Vitapan Classical, producida por la compañía Vita. Esta escala se basa en el matiz y en el croma: las variaciones de matiz son A, B, C y D – descritas, respectivamente, como naranja, amarillo, amarillo /gris y naranja/gris, mientras que el croma varía de 1 a 4.

En el total, la guía Vitapan Classical es formada por 16 colores, generalmente separados en grupos de matices (A, B, C y D) y ordenados por el croma, de la siguiente forma: A₁, A₂, A₃, A_{3.5}, A₄, B₁, B₂, B₃, B₄, C₁, C₂, C₃, C₄, D₂, D₃, D₄. Alternativamente, los colores pueden ser reordenados en orden decreciente de valor: B₁, A₁, B₂, D₂, A₂, C₁, C₂, D₄, A₃, D₃, B₃, A_{3.5}, B₄, C₃, A₄, y C₄. Esta modificación, que coloca la luminosidad del color en primer plano, tiene la finalidad de facilitar la selección de colores con base en el valor, la dimensión más importante en detrimento del matiz y del croma.³³ (Ver Fig. 59)

Fig 59: se observa la gama de colores en el colorímetro Vitapan

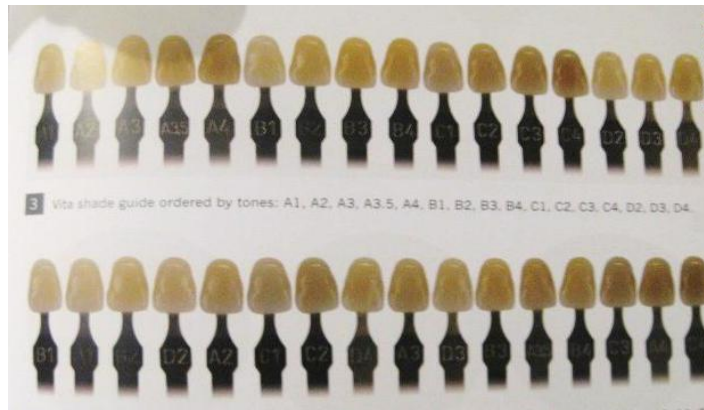
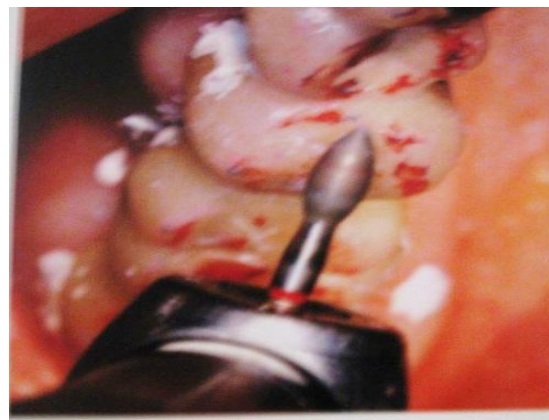


Fig. 59 Cacciacane T. O., Prótesis Bases y Fundamentos, Editorial

Fig. 60: Se verifican los puntos de contacto con la ayuda de un papel articular

6.13. Prueba del bizcocho

Luego que la estructura ha sido probada en boca es enviado al laboratorio, para el agregado de cerámica de recubrimiento. Antes del glaseado final se debe realizar otra prueba en boca, para verificar los puntos de contactos proximales, integridad de los márgenes, estabilidad, ajuste interno, contornos externos, forma, tamaño, color, oclusión (guía anterior, balance trabajo y protrusiva), y los acabados de la superficie^{19,29}. (Ver Fig. 60)

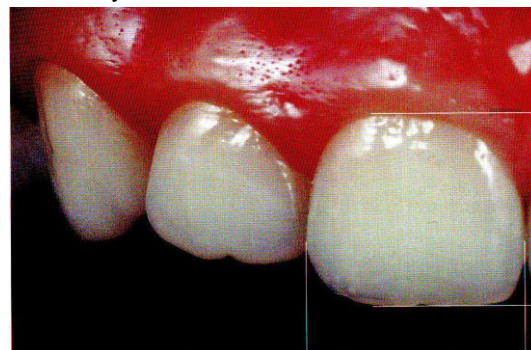

Oliveira A.A., Comprender Planificar y Ejecutar el universo estético de las restauraciones en cerámica, Editorial Amolca, 2014

a) Tamaño de los dientes:

En la estética se busca la justa relación de altura y anchura de los dientes entre si y el conjunto formado por éstos con el rostro del paciente, estas características se denominan proporción y se define como la relación y conformidad de las partes entre ellas y con el todo facial.³⁴ (Ver Fig. 61)

Fig. 61: Se observa el ancho y la altura del diente.

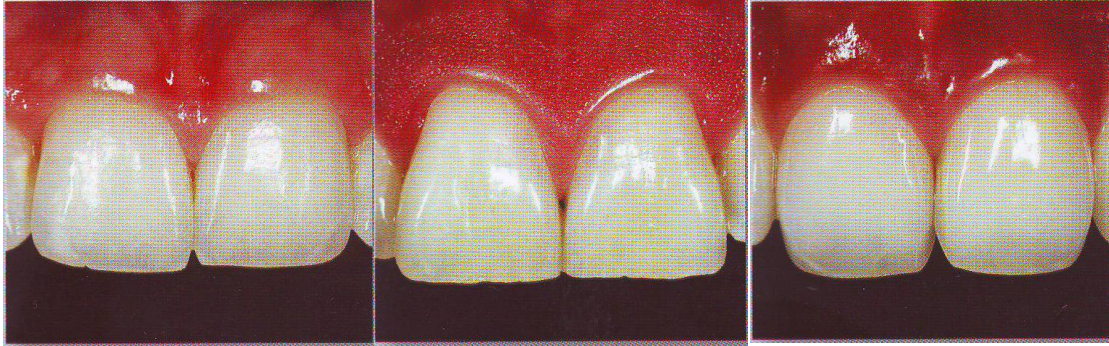

Kina S., Bruguera A., Invisible Restauraciones Estéticas Cerámicas., Editorial Artes Medicas

b) Forma:

En 1914 Williams publicó un trabajo en el cual procuro relacionar la forma de los incisivos centrales a la del rostro de los individuos. De este trabajo surgió el concepto, utilizando hasta hoy, de las tres formas básicas de los dientes: cuadrado, triangular y ovoide.³⁵ (Ver Fig. 62)

Fig. 62: Forma de los dientes: cuadrados, triangulares y ovoides.



Kina S., Bruguera A., Invisible Restauraciones Estéticas Cerámicas., Editorial Artes Medicas Latinoamérica, 2008

Cuando el individuo posee dientes naturales remanentes, es necesario que se haga la selección del color mediante la comparación de éstos con las escalas de colores.

Aunque la selección del color de los dientes tenga un aspecto muy personal, tanto para el clínico como para el paciente, los dientes no pueden ser excesivamente claros al punto de parecer falsos ya que, con la edad, los dientes naturales tienden a volverse más oscuros, otro factor para tomar el color es el tono de piel del paciente.³⁴

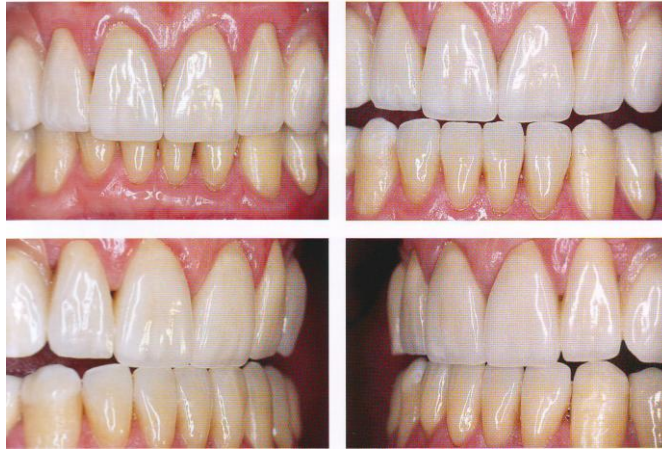
6.13.1. Oclusión:

La oclusión es la relación de contacto entre las unidades dentarias de ambas arcadas, tanto en su posición de máxima intercuspidad como en sus distintas posiciones funcionales.

Esta relación de contactos se realiza a expensas de las caras oclusales de los dientes, las cuales están constituidas por elevaciones y depresiones, Dentro de lo que son las elevaciones, todas en conjunto contribuyen a las zonas de trituración de alimentos, a las guías de información para los movimientos mandibulares (los movimientos de balance, trabajo y protrusiva a través de las cúspides suplementarias) (Ver Fig. 63).

Los arcos de cierre para la posición de máxima intercuspidad cuya configuración y disposición está íntimamente relacionada con las características anatómicas temporomandibulares.³⁶

Fig. 63: Se observa la máxima intercuspidad en la guía anterior y el movimiento de protrusiva



Kina S., Bruguera A., Invisible Restauraciones Estéticas Cerámicas, Editorial Artes Medicas Latinoamérica, Brasil, 2008

6.14. Técnica de cementación.

Se elige de acuerdo al tipo de material que se va a colocar en la preparación ya sea coronas metal porcelana, incrustaciones coronas libres de metal (alumina feldespáticas y zirconia).

6.14.1. Coronas metal-porcelana

En este procedimiento se puede utilizar: fosfato de zinc, ionómero de vidrio y cementos de poliacrilato que son materiales cerámicos utilizados para cementar o unir restauraciones a las estructuras dentarias.

- a) Fosfato de Zinc: se utiliza principalmente para el cementado de incrustaciones, coronas y puentes fijos, pernos radiculares y bandas de ortodoncia, sus propiedades en el tiempo de fraguado es de 5 min. Mínimo a 7 min. Máximo, su resistencia es de $700\text{Kg}/\text{cm}^2$ y su espesor máximo de película es de 25 a 40 micras, este cemento se ha utilizado como base para proteger a la pulpa dentaria de irritantes térmicos o eléctricos son buenos aislantes al utilizar obturaciones metálicas.²⁸

Se puede controlar el tiempo de fraguado: esta es una de sus principales ventajas. El material es opaco hay que tenerlo en cuenta

Al cementar materiales transparentes por el cambio de tonalidad que pueda suponer en estos casos. Cuando se ha mezclado en proporciones correctas de polvo y liquido resulta poco soluble vamos a ver ahora la tecnica para fraguado lento:

Se calculan unas cinco gotas por retenedor se coloca esta cantidad de líquido en una parte de la loseta, en otra parte se coloca una cantidad de polvo. Con un extremo de la espátula dividimos el polvo en varias partes. Recogemos con este extremo de la espátula una pequeña parte, que mezclamos con todo el polvo hasta disolverlo bien. Esperamos veinte segundos, y con el extremo seco de la espátula lo llevamos al líquido. Con la otra parte de la espátula que hemos utilizado para mezclar, repetimos la operación y volvemos a esperar veinte segundos.

Repetimos estos movimientos, hasta que al separar la espátula de la mezcla se crea una hebra que se rompe a los 2cm. Si se rompe antes, la mezcla es demasiado clara, si se rompe después, la mezcla es demasiado áspera.³⁷

- b) Ionómero de Vidrio: son materiales de obturación para coronas, puentes, bandas de ortodoncia, incrustaciones y brackets, basados en sílice, polvos de aluminio- silicato de calcio y soluciones de homopolímeros y copolímeros del ácido acrílico.

De acuerdo a sus propiedades el tiempo de fraguado se halla entre 4 y 9 minutos, los mejores resultados se logran mezclando el polvo con el líquido con una espátula de teflón o de plástico sobre una loseta fría, el grosor de la película es aproximadamente entre 1 y 25 micrones en ionómeros tipo I. (Ver Fig. 64)

Fig. 64: presentación de ionómero de vidrio para cementar coronas metal porcelana.



Henostroza H. G., Estética en odontología restauradora, Editorial Ripano Madrid, 2006.

La principal ventaja de estos cementos es que son cariostáticos, por tener flúor en su composición. Se adhieren muy bien a la dentina, o sea al diente tallado. No tanto al metal, al que habrá de tratar.

No son irritantes pulpares, en zonas cercanas a la pulpa actúan como protectores, la dilatación y contracción son similares al diente, por lo que no se producen tensiones una vez fraguado.

La dureza es algo menor que en los cementos de oxifosfato, son más insolubles que los anteriores una vez fraguado.

Pero son muy solubles mientras fragua; debemos aislarlos de la humedad durante esta fase, con una protección de vaselina alrededor de los márgenes. (Ver Fig. 65) La viscosidad y escurrimiento son mejores que los cementos de oxifosfato.³⁸

Fig. 65: a) Material de cementación b) excedente de ionomero el cual se retira con facilidad ya que se colocó vaselina alrededor de la corona

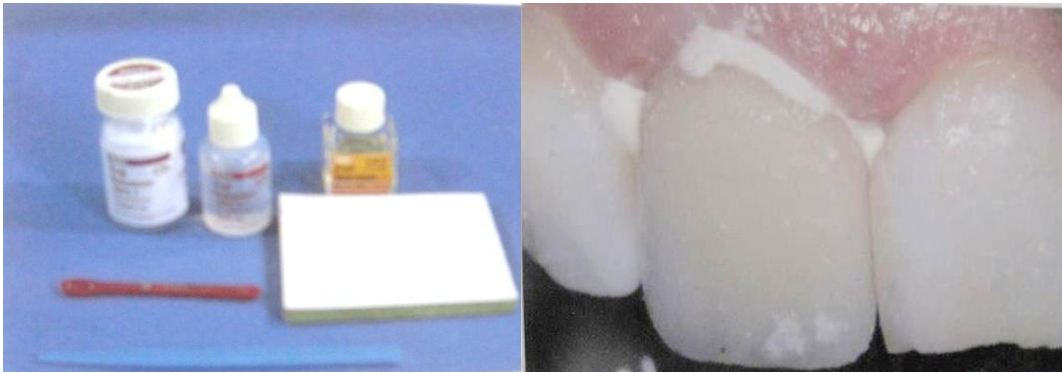


Fig.65 Jaques L. D., Desplats M E., Tarrats P A., Manual clínico de Prótesis Fija, Amolca

Los cementos de policarboxilato:

Fueron ideados por el Dr. D.C. Smith en Inglaterra en 1968, se utilizan para cementar incrustaciones, bandas de ortodoncia, coronas y puentes, como base de obturaciones y material de obturación temporario.

Cuando se mezcla el óxido de cinc con ácido poliacrílico, se forma un poliacrilato de cinc, también llamado policarboxilato de cinc.

Para obtener una consistencia apropiada, se han utilizado proporciones polvo-liquido de 1/1 o de 2/1. La mezcla es más viscosa que la de los cementos de fosfato de cinc.

El tiempo de trabajo es durante 30 a 40 segundos con una espátula de acero inoxidable y se puede aumentar el tiempo de trabajo mezclando el material en una loseta fría y refrigerando el polvo. se deberá aplicar el material mientras tenga aspecto brillante en la superficie, no se debe utilizar al comenzar a ponerse opaco.

Para aplicar el cemento, debe limpiarse muy bien las restauraciones o preparación para que el cemento se adhiera firmemente.

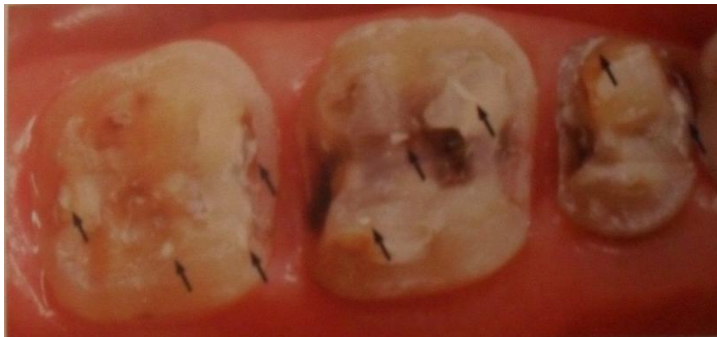El tiempo de fraguado: se encuentra entre 5 y 8 minutos aproximadamente, ésta influido por la relación polvo-liquido, su espesor de la película es de unos 25 a 35 micrones.³⁸

6.14.2. Técnica de cementación para incrustaciones Inlays, Onlays:

Las preparaciones dentales para inlays/onlays cerámicos tienen baja capacidad retentiva y, para las carillas laminadas, confieren poca o ninguna forma de resistencia y forma de retención al desplazamiento de la restauración. Por lo tanto, es absolutamente necesario contar con un cementado adhesivo para su retención, como resultado, los inlays/onlays y las carillas laminadas, deben ser confeccionadas de preferencia en material cerámico feldespático que, por ser ácidosensible, son propensas a ser cementadas adhesivamente.

Inicialmente, se retira la restauración provisional y se removerá todos los restos de cemento provisional con una cureta de dentina, se realizara una profilaxis con los cepillos de profilaxis y con tierra pómez pero sin flúor y agua con cuidado para que no interfieran en la adaptación y en el asentamiento de la restauración cerámica.⁹ (Ver Fig. 66)

Fig 66: Se observa excedentes de una restauración provisional



Oliveira A.A., Comprender Planificar y Ejecutar el universo estético de las restauraciones en cerámica, Editorial Amolca, 2014

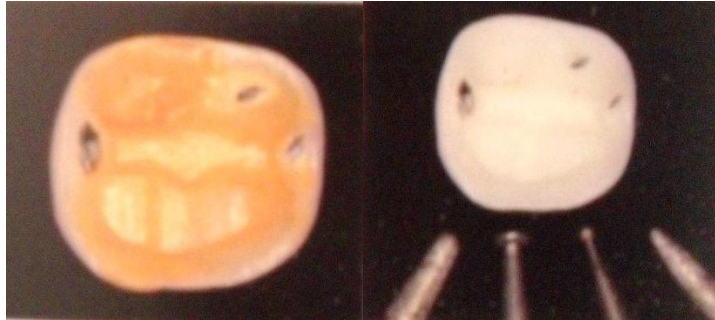A continuación, se deberá asentar la restauración sobre el diente preparado, revisando, con una sonda exploradora nº 5, la adaptación marginal.

Por lo tanto, cualquier problema en la adaptación que tal vez pueda producirse, puede, por lo general, estar asociado a restos de cemento provisional que no fueron removidos adecuadamente o excesos en los puntos de contacto proximales.

Después de las situaciones citadas anteriormente la restauración debe ser “cementada” con silicona fluida (se emplean siliconas de condensación), que debe ser mantenida sobre el diente hasta la unión final del material, al remover la restauración, se debe verificar la película de silicona resultante.

Las áreas perforadas son aquellas que están impidiendo el completo asentamiento de la pieza protésica, se marcan los puntos con grafito negro y se desgasta con fresas de diamante a baja velocidad.⁹ (Ver Fig. 67)

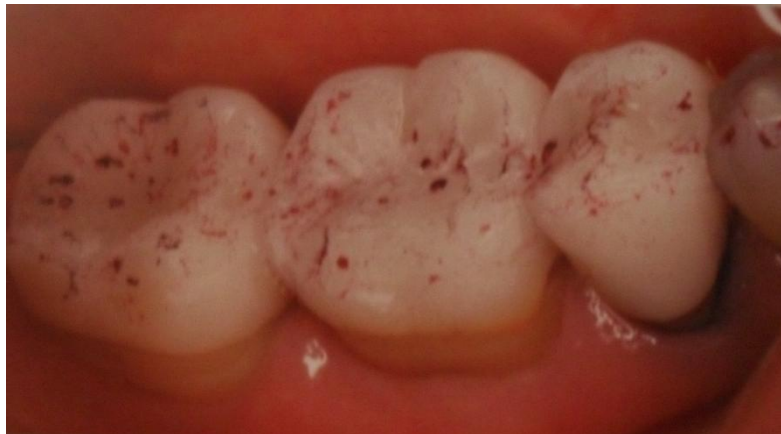Fig. 67: Puntos altos de contacto en la parte interna incrustación



Oliveira A.A., Comprender Planificar y Ejecutar el universo estético de las restauraciones en cerámica, Editorial Amolca, 2014

Una vez que están totalmente adaptadas en el caso que la restauración inlay/onlay haya sido fabricada en sistema IPS E.max pasamos al ajuste oclusal, conviene mantener las siliconas fluidas entre la restauración y el diente preparado, el ajuste de la oclusión que se busca obtener: (Ver Fig. 68)

Fig. 68: Puntos de contacto en la parte externa de las restauraciones



Oliveira A.A., Comprender Planificar y Ejecutar el universo estético de las restauraciones en cerámica, Editorial Amolca, 2014

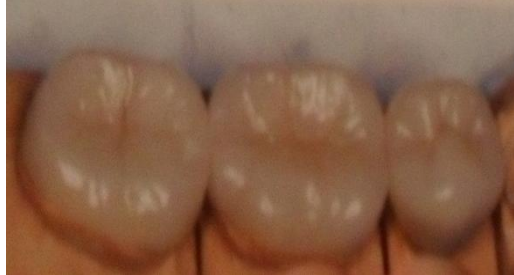Contactos oclusales bilaterales simultáneos en céntrica.

Contactos oclusales céntricos en bi o tripoidismo.

Ausencia de contactos interferentes en las resutaraciones en movimientos de excursión de la mandíbula (protrusión y lateralidad).

Después del ajuste oclusal, las restauraciones confeccionadas en el IPS e.max se deben regresar al laboratorio para el glaseado y acabado final. (Ver Fig. 69)

Fig. 69: Glaseado y acabado de las incrustaciones
Listas para cementar



Oliveira A.A., Comprender Planificar y Ejecutar el universo estético de las restauraciones en cerámica, Editorial Amolca, 2014

Para el cementado adhesivo de inlay/onlay, lo ideal es proceder a la realización del aislamiento absoluto del campo operatorio, ya que el control de la salivación será mucho más efectivo, disminuyendo el riesgo de contaminación y asegurando un cementado más apropiado.

Después de la limpieza de la preparación y la remoción cuidadosa de los restos de cemento provisional, debemos asentar la restauración para una última revisión de la adaptación y del asentamiento.⁹

El siguiente paso es el tratamiento de la superficie interna de la restauración inlay/onlay, que consiste en el acondicionamiento con ácido fluorhídrico al 10% durante 20 segundos, después se lava con la jeringa triple con un chorro de aire/agua para remover todo y cualquier residuo del ácido fluorhídrico y colocamos la restauración en baño ultrasónico con agua destilada durante cinco minutos. Al secar la restauración, un factor de extrema importancia clínica es la observación del aspecto blanco opaco que la superficie interna de la restauración debe presentar después del acondicionamiento ácido. (Ver Fig. 70)

Fig. 70: Se colocó ácido fluorhídrico al 10 % el cual después de colocarlo la restauración en la parte interna se ve opaca.

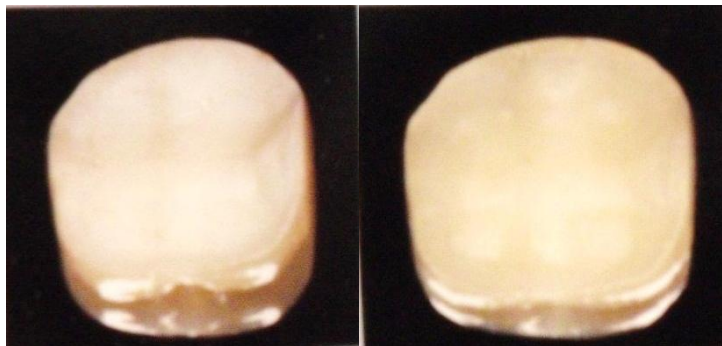


Fig. 66. Oliveira A.A., Comprender Planificar y Ejecutar el universo estético de las restauraciones en cerámica, Editorial Amolca, 2014

La segunda etapa del tratamiento de la superficie interna de la restauración es la aplicación del silano por un periodo de uno o dos minutos, terminado el tiempo de aplicación la restauración debe ser secada parcialmente con breves chorros de aire.⁹ (Ver Fig. 71)

Fig. 71: Aplicación de silano con un microbrus en la parte interna de la restauración .
F

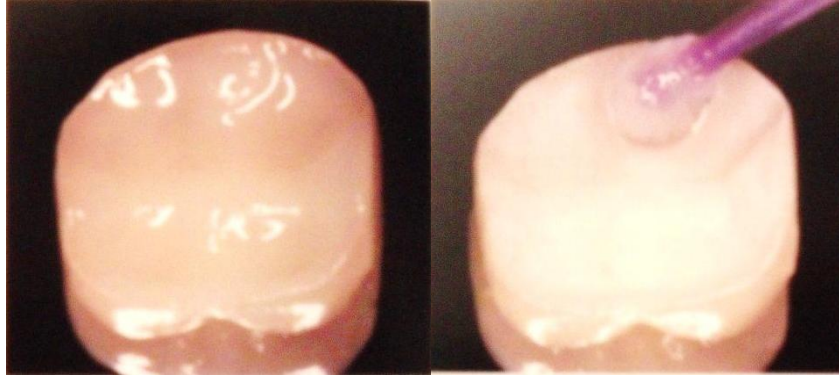
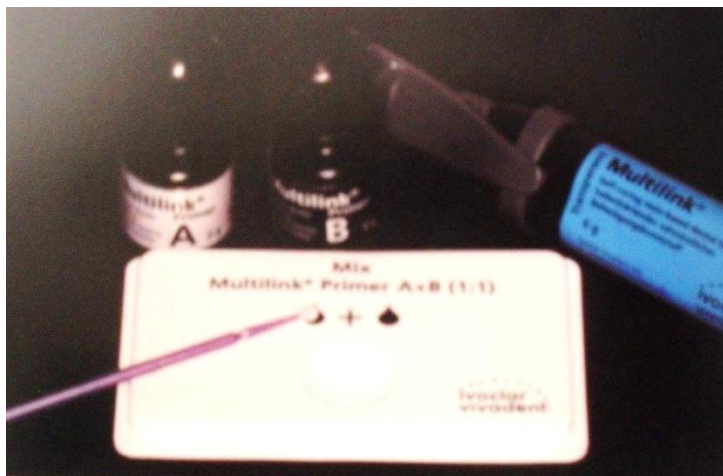


Fig. 71 Oliveira A.A., Comprender Planificar y Ejecutar el universo estético de las restauraciones en cerámica, Editorial Amolca, 2014

En la tercera etapa se cementara con un cemento químicamente activado Multilink (Resina Dual) compuesto por un sistema adhesivo autocondicionador y el tubo que contiene el cemento resinoso con salida doble, proporcionando la dosis siempre apropiada de base y catalizador, cantidades iguales de gotas del tubo A y B producen el adhesivo autoacondicionador ,(Ver Fig. 72), que debe ser mezclado por aproximadamente 10 segundos, y aplicado en la superficie dental preparada por 15 segundos, donde posteriormente debe recibir un secado breve con chorros de aire en forma discreta, el aspecto clínico debe ser una superficie brillante en el diente preparado.

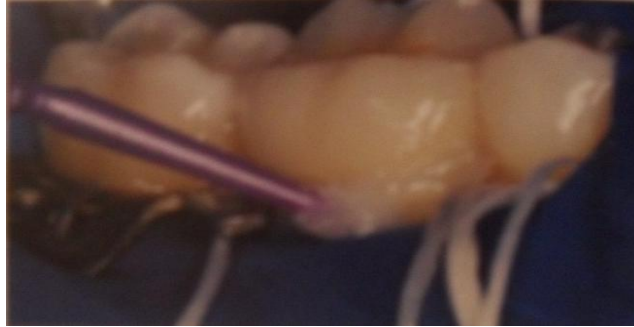Fig. 72: Multilink material para cementar incrustaciones



Oliveira A.A., Comprender Planificar y Ejecutar el universo estético de las restauraciones en cerámica, Editorial Amolca, 2014

Junto antes del cementado, debemos colocar hilo dental en los espacios proximales mesial y distal, para permitir la remoción de los excesos de cemento. (Ver Fig. 73)

Fig. 73: Colocación del hilo dental en los espacios proximales para retirar los excesos de cemento



Oliveira A.A., Comprender Planificar y Ejecutar el universo estético de las restauraciones en cerámica, Editorial Amolca, 2014

Posteriormente, el cemento debe ser espatulado en forma homogénea y aplicado en el interior de la restauración, que debe ser asentada con una presión discreta sobre el diente preparado. En cuestión de algunos segundos el proceso de polimerización del cemento ya alcanza una condición de estabilidad en la restauración cementada.

Rápidamente los grandes excesos de cemento resinoso presentes en el margen vestibular y lingual deberán ser removidos con un micropincel y también se deberá retirar el hilo dental de las áreas proximales, arrastrando los excesos proximales del cemento resinoso.⁹

Después aplicamos en la línea de cementado una capa de oxígeno como barrera para que la polimerización del cemento resinoso que está presente en la interface diente/ restauración sea completa. (Ver la Fig. 74)

Fig. 74: Se aplica Oxígeno para una mejor polimerización del cemento

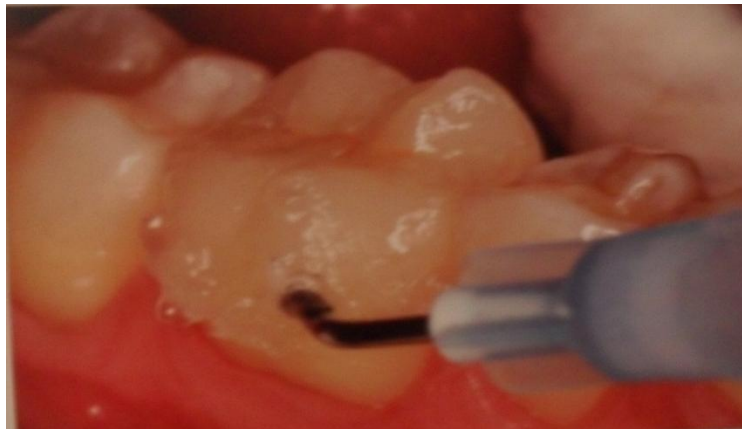

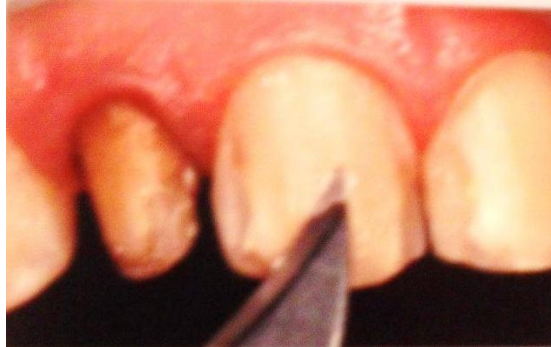Fig. 74 Oliveira A.A., Comprender Planificar y Ejecutar el universo estético de las restauraciones en cerámica, Editorial Amolca, 2014

6.14.3. Técnica de cementado- carillas laminadas:

Después de remover las carillas provisionales, todos los restos de cemento provisional deben ser cuidadosamente removidos, utilizándose un bisturí con hoja nº 12. (Ver la Fig. 75)

Si es necesario, una fresa de granulación fina a baja velocidad en el punto de acondicionamiento ácido hecho para el cementado adhesivo provisional, además, utilizar cepillo para profilaxis y tierra pómez y agua.^{38,9}

Fig. 75: Se deberá utilizar una hoja debisturi para retirar el excedente de la restauración provisional.

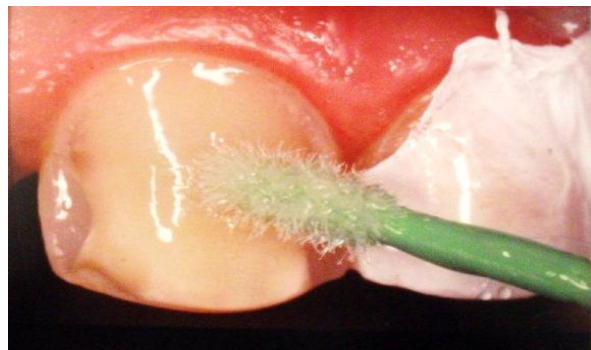

Oliveira A.A., Comprender Planificar y Ejecutar el universo estético de las restauraciones en cerámica, Editorial Amolca, 2014

Después de las fases de prueba clínica, las restauraciones cerámicas que estén listas para ser cementadas deben pasar por un proceso de lavado y de descontaminación antes de recibir el tratamiento de superficie para ello se deberá aplicar clorhexidina al 2% por cinco minutos. En seguida se lava abundantemente y se secan las restauraciones. (Ver la Fig. 76).

El siguiente paso es la aplicación del ácido fluorhídrico al 10%.

Fig. 76: Se coloca clorhexidina con un microbrus para limpiar la superficie del diente



Oliveira A.A., Comprender Planificar y Ejecutar el universo estético de las restauraciones en cerámica, Editorial Amolca, 2014

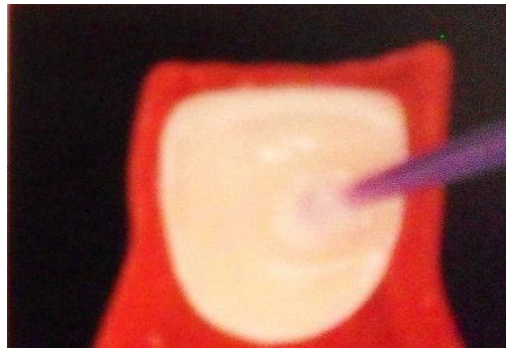Cerámicas feldespáticas convencionales: tres minutos.

Cerámicas reforzadas IPS e.max 15 a 20 segundos.^{39,9}

Lavado abundante y colocación de la restauración en baño ultrasónico con agua destilada por cinco minutos, para la completa eliminación de los residuos cerámicos y las sales minerales provenientes del acondicionamiento ácido.

Aplicación del agente silanizador de uno a dos minutos, secado con breves disparos de aire. En ese momento, las carillas están aptas para ser cementadas. (Ver la Fig. 77)

Fig. 77: Se coloca silano en la parte interna de la carilla



Oliveira A.A., Comprender Planificar y Ejecutar el universo estético de las restauraciones en cerámica, Editorial Amolca, 2014

En el tratamiento de la estructura dental depende del sistema adhesivo, que a su vez se relaciona con el tipo de cemento resinoso que será empleado en el cementado de la restauración.⁹

Las carillas laminadas serán cementadas con cemento resinoso de tipo dual (doble polimerización) Variolink II (Ivoclar Vivadent, Liechtenstein) que exige: Acondicionamiento de la superficie preparada con ácido fosfórico al 37% por quince segundos, lavado abundante con chorro de aire/agua, sin secar completamente

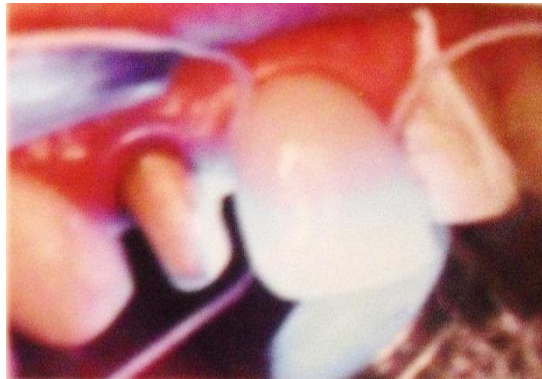Se realiza la aplicación del adhesivo del sistema de cementado, los dientes adyacentes deberán ser protegidos con un película de teflón durante el periodo de tratamiento de la superficie del diente que recibirá el cementado de la carilla laminada.

No se debe realizar la fotopolimerización del sistema adhesivo, porque se formará una capa rígida de resina sin carga y con seguridad, interferirá en la adaptación de la carilla laminada. La fotopolimerización del adhesivo se producirá con el cemento resinoso, después del asentamiento de la carilla laminada en el diente.⁹

Los cementos deben presentar una fase fotopolimerizable y otra autopolimerizable. Esta situación se procede cuando mezclamos las dos partes, es decir, base y catalizador. Debido a la bajísima capacidad de retención al desplazamiento que presentan las carillas y en consecuencia, ser consideradas

absolutamente adhesivo-dependientes, es aconsejable emplear las dos fases del cemento dual para fortalecer el agente cementante. Se mezcla las dos partes, base catalizador, en cantidades iguales, por 15 a 20 segundos, se aplica el cemento en la carilla laminada y en un movimiento único de asentamiento, se cementa la carilla laminada. Se puede emplear un bastón de gutapercha adhiriendo la cara vestibular para facilitar el asentamiento de la carilla sobre el diente preparado, después se removerá los excesos de cemento con una sonda explorada, se fotopolimeriza por 30 a 40 segundos tanto la cara vestibular como la cara lingual (Ver la Fig. 78). Se aplicara la barrera contra oxígeno en el margen de la restauración, para garantizar la completa polimerización del cemento presente en la interfaz diente/restauración, el resultado final será una excelente armonización.⁹

Fig. 78: Se debe fotopolimerizar el cemento por 30 a 40 S. no olvidando colocar el hilo dental en las caras proximales

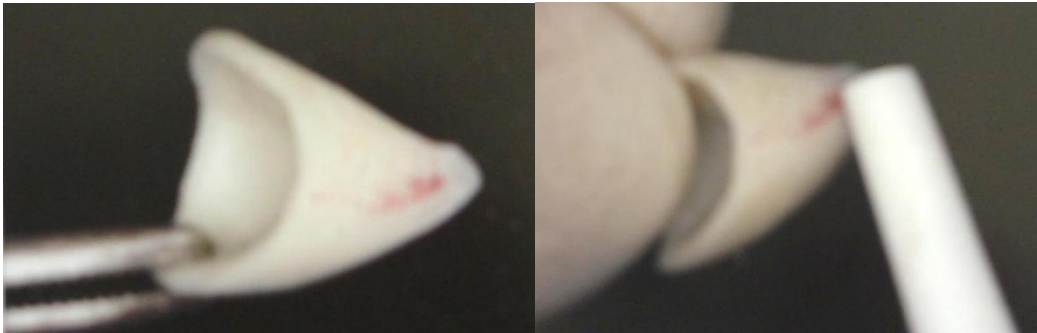

Oliveira A.A., Comprender Planificar y Ejecutar el universo estético de las restauraciones en cerámica, Editorial Amolca, 2014

6.14.4. Coronas feldespaticas libres de metal

- 1.- Examine las restauraciones cerámicas en búsqueda de algún tipo de defecto, y verifique su adaptación en el modelo de trabajo (troqueles).
- 2.- Cuidadosamente remover las restauraciones provisionales y cualquier resto de material resinoso que esté en el área de cementación.
- 3.- Limpiar el diente tallado con una pasta de piedra pómez
- 4.- Pruebe individualmente las restauraciones, luego todas juntas. Las áreas de contacto interproximal poder ser ajustadas con una fresa diamantada o disco de grano ultrafino. (Ver la Fig. 79)

Fig. 79: Con una piedra de arcanzas se eliminara los puntos de contacto marcados por el papel articular



Oliveira A.A., Comprender Planificar y Ejecutar el universo estético de las restauraciones en cerámica, Editorial Amolca, 2014

5.- Si el laboratorio no acondicionó con ácido la superficie de unión de la restauración, el cirujano-dentista debe hacerlo usando un gel del ácido hidrofúorhídrico (HF), en concentraciones del 5 al 10% por un lapso de 20 segundos con efecto tapón, de acuerdo a las instrucciones del fabricante. Para eso, sostenga las restauraciones cerámicas con pinzas plásticas para evitar alguna reacción no deseada del (HF). Después del acondicionamiento ácido de la superficie interna cerámica, lávela con un spray de agua oil-free por 20 s y séquela completamente hasta observar una apariencia opaca como resultado del acondicionamiento ácido.⁹ (Ver la Fig. 80)

Fig. 80: Se coloca ácido hidrofúorhídrico en concentración del 10% por un lapso de 20S.

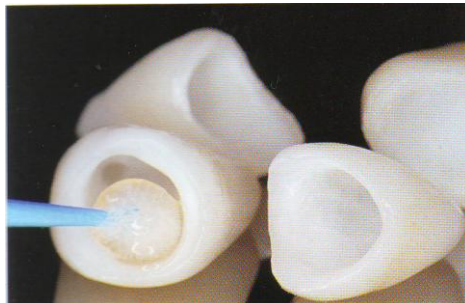


Fig. 80 Baratieri LN., Soluciones Clínicas Fundamentos y Técnicas, Editorial Santos, Costa Rica, 2009.

El papel del ácido fluorhídrico es el atacar la matriz vítrea que rodea la fase cristalina de las cerámicas feldespáticas (con un alto contenido de sílice), promoviendo una disolución parcial del sílice (SiO_2), que produce la formación de microcráteres y de orificios retentivos micrométricos en la superficie de la cerámica, que serán llenados por el cemento resinoso.⁴⁰

6.- Seleccione el color del cemento resinoso o de la pasta hidrosoluble de prueba, colóquelo en la superficie cerámica tratada, y realice la prueba en la restauración.

Si la pasta de prueba ha sido utilizada, lave la restauración con agua, y séquela antes del siguiente paso en la cementación. Si ha sido utilizado un cemento resinoso, remuévalo de la restauración con acetona en un baño sónico por 5 min. Para evitar la fractura de los márgenes cerámicos durante el baño sónico, coloque la restauración en una almohadilla de gasa en un beaker de vidrio con acetona. La mayor porción del cemento es removida con un pincel durante el baño sónico. La restauración cerámica debe que ser transferida a otro beaker con acetona limpia final. Este paso de prueba/limpieza es repetido hasta alcanzar el color correcto del cemento.

7.- Aplique el silano como elemento de acondicionamiento y unión entre la carilla de porcelana y el cemento de resina en la superficie cerámica y permita su evaporación por 5 min, después seque completamente la superficie cerámica por medio de aire oil-free.⁴¹ (Ver la Fig. 81)

Fig. 81: Materiales para preparar la restauración



Oliveira A.A., Comprender Planificar y Ejecutar el universo estético de las restauraciones en cerámica, Editorial Amolca, 2014

Los silanos son sustancias empleadas para facilitar la adhesión entre los sustratos inorgánicos y la matriz orgánica, los cuales están presentes en la composición de cualquier resina compuesta, incluyendo los cementos resinosos. De esta manera, el papel del silano es el de favorecer una unión química entre el cemento resinoso y el material cerámico, porque al aplicar el silano sobre la superficie de la cerámica acondicionada, aumentamos la “humectación” superficial, favoreciendo la unión química del silano aplicado en la cerámica y el silano presente en la composición del cemento resinoso.

8.- Limpie el diente tallado con pasta pómez. En caso de restaurar ambos incisivos centrales con carillas cerámicas, el procedimiento adhesivo debe comenzar con ellos, cementándolos al mismo tiempo para garantizar el correcto posicionamiento de la línea media.⁴²

9.- Coloque una matriz plástica transparente o de metal suave en las áreas proximales del tallado. En caso de carillas de ambos incisivos dentales, colocar la matriz en las áreas distales de los tallados.

10.- Condicione el o los tallados con ácido fosfórico al 30-40% por 20 segundos, lave y retire el exceso de agua. Retire cualquier matriz colocada en las áreas proximales.

11.- Aplique un sistema adhesivo apropiado sobre la superficie cerámica tratada y sobre el diente tallado, siguiendo las instrucciones del fabricante para cada sustrato. (Ver la Fig. 82)

Fig. 82: Materiales para cementar las restauraciones



Baratieri LN., Soluciones Clínicas Fundamentos y Técnicas, Editorial Santos, Costa Rica, 2009.

12.- Coloque hilo dental en las superficies proximales del o de los tallados y déjelo sobre las papila. En caso de que sean carillas para ambos incisivos centrales, coloque hilo dental sobre la papila mesial (línea media).

13.- Apague el reflector de la unidad, use sujetador para coger la o las restauración(es) (principalmente para las carillas y onlay/inlay) y coloque el color de cemento seleccionado sobre la superficie cerámica previamente tratada.

14.- Despacio posicione cuidadosamente la o las restauraciones sobre el o los tallado(s), moviéndolas lentamente hasta encajar, inspeccione visualmente la o las restauración(es) para asegurar que está(n) en el lugar correcto.

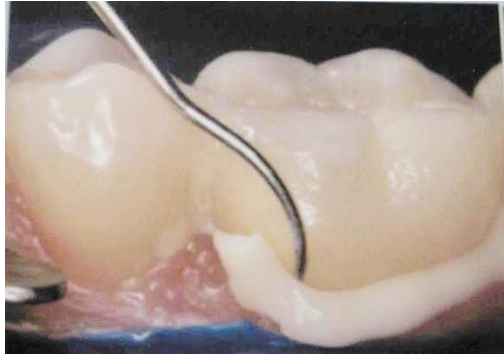
En caso de restauraciones en múltiples dientes, incluyendo ambos incisivos centrales, comience la cementación por ellos, cerciorándose de que las superficies mesiales están en contacto.

El exceso de cemento debe fluir de todos los márgenes.

15.- Fotopolimerice la restauración por 5-10 s y remueva el exceso de cemento resinoso con una hoja de bisturí y usando el hilo dental previamente colocado sobre la papila.

Para eso, una ambas puntas del hilo dental, llevándolas y jalándolas juntas hacia lingual. . (Ver la Fig. 83)

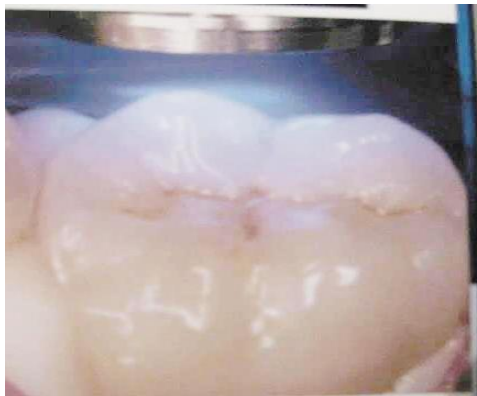Fig. 83: para retirar el exceso de cemento es necesario utilizar el hilo dental y una cureta



Oliveira A.A., Comprender Planificar y Ejecutar el universo estético de las restauraciones en cerámica, Editorial Amolca, 2014

16.- Complete la fotoactivación del cemento resinoso por 40 segundos en cada cara del diente. En caso de cementar carillas cerámicas, comenzar la fotoactivación por la superficie lingual. . (Ver la Fig. 84)

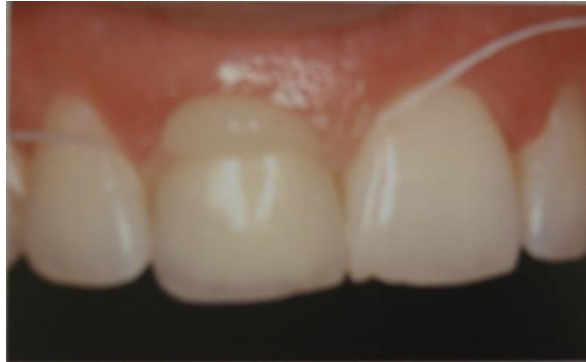Fig.84 : Se fotopolimeriza por 40 S. por cada cara del diente.



Oliveira A.A., Comprender Planificar y Ejecutar el universo estético de las restauraciones en cerámica, Editorial Amolca, 2014

17.- Asegúrese de remover el exceso de cemento resinoso de las caras proximales de las restauraciones. (Ver la Fig. 85)

S



Oliveira A.A., Comprender Planificar y Ejecutar el universo estético de las restauraciones en cerámica, Editorial Amolca, 2014

- 18.- Repita todos los pasos para cada restauración que esté siendo colocada.
- 19.- En el caso de carillas, remover el exceso de cemento resinoso de las superficies linguales utilizando fresas diamantadas o multilaminadas en forma de flama o de pera, de 12 láminas y de puntas o discos de pulimento.
- 20.- Si los márgenes gingivales requieren alguna finalización y pulimento, cuidadosamente utilice fresas diamantadas o multilaminadas de finalización.
- 21.- Finalice las caras proximales usando tiras de lija para pulimento.
- 22.- Retoque los bordes incisales y las troneras oclusales con fresas diamantadas para finalización.
- 23.- De pulimento final con puntas de silicona y pasta de diamante de pulimento con una rueda de felpa y taza de goma profiláctica.
- 24.- Verifique los contactos oclusales, cuidadosamente elimine las interferencias oclusales creadas por el tratamiento restaurador⁴².

6.14.5. Cementación de coronas de alúmina y zirconio:

A diferencia de las cerámicas vítreas o con algún contenido vítreo dentro de su estructura, el zirconio es una cerámica ácido resistente, no reacciona ante el grabado ácido y es bastante inestable ante esfuerzos térmicos y mecánicos.

Los protocolos tradicionales de grabado ácido con ácido fluorhídrico y silanización utilizados para adherir a otras estructuras cerámicas a la estructura dental no son aplicables con este material.

Se ha intentado desarrollar algunos métodos de grabado ácido selectivo, arenado o infiltrado que permita acondicionar la superficie de la alúmina y del zirconio para lograr adherirlos químicamente o micromecánicamente a la estructura dental utilizando cementos resinosos, con el fin de mejorar sus propiedades mecánicas sin generar esfuerzos sobre la estructura que puedan producir fracturas que lleven al fracaso.

Actualmente no existe un consenso en la literatura que determine qué método de cementación puede ser mejor, más efectivo o benéfico; por otro lado se recomienda que las coronas totales cerámicas con base en alúmina y zirconio pueden recibir cementado con agentes de sellado convencionales, como el cemento fosfato de zinc y el cemento de ionómero de vidrio.⁴³

6.15. Indicaciones y cuidados de la porcelana:

Debemos llevar a cabo un seguimiento de las prótesis fijas realizadas, para su conservación y corrección de los malos hábitos del paciente.

Hay que insistir en la higiene de la boca, enseñando técnicas de cepillado, especialmente en la zona de márgenes.

Crearle conciencia al paciente de la importancia de saber eliminar la placa bacteriana. Hay que convencerle que ésta es la causa de enfermedades de la cavidad bucal, en especial la caries y la enfermedad periodontal.

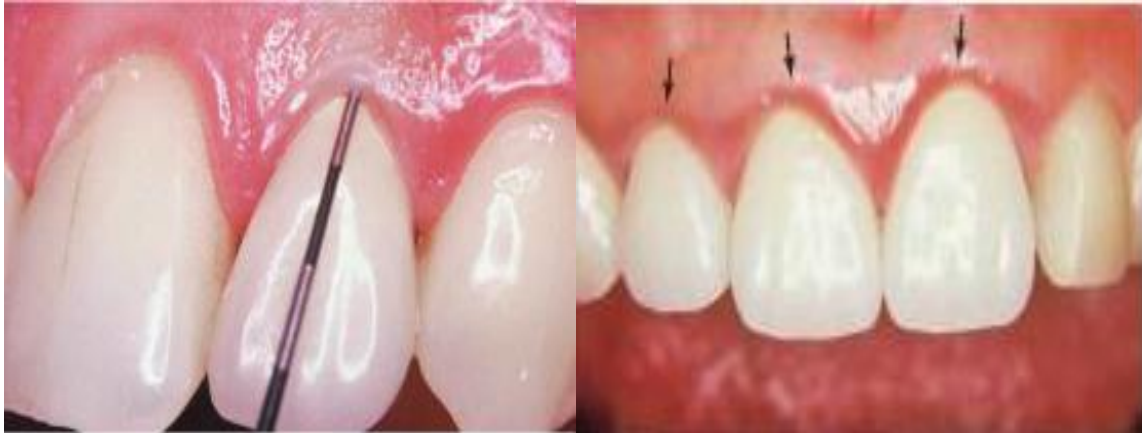Para conseguir una buena higiene, además del uso del cepillo dental, se enseñara al paciente a utilizar los cepillos interproximales, la seda dental, con enhebrador o sin él, el superfloss, así como a cepillar la lengua si ésta acumula mucha placa dental.

Se aconseja los colutorios con clorhexidina, en disoluciones que no produzcan manchas en el esmalte o la porcelana.

Las visitas de control deben realizarse cada seis meses, y es aconsejable así mismo que una vez al año se tomen radiografías para el control de los márgenes o bien una ortopantomografía.

En las visitas de control se valorará especialmente el ajuste de márgenes; el estado de las encías, la higiene, por supuesto; la oclusión, ver si se han producido desgastes por bruxismo u otras causas, si hay interferencias o puntos prematuros de oclusión. Se comprobara la integridad de la prótesis fija: roturas, perforaciones, fracturas de la cerámica⁴⁴.

Fig. 88 Se deberá pedirle al paciente que regrese al consultorio cada seis meses para valorar su prótesis fija



Jaques L. D., Desplats M E., Tarrats P A., Manual clínico de Prótesis Fija, Amolca

7. PROPUESTAS:

La tesis que se presenta con el tema “aplicación clínica de la porcelana en la práctica dental” es con la finalidad que las generaciones venideras de la carrera Cirujano Dentista tengan un apoyo en la selección en la colocación de la porcelana dental en el módulo de Clínica, tomando en cuenta su composición, la edad del paciente y el tratamiento que este requiera.

Es por ello que se propone que a partir del tercer año de la carrera Cirujano Dentista se tome en consideración el tema de la porcelana dental, para ello es necesario:

1.- Que la carrera de cirujano dentista abriera unas horas para para los alumnos de tercero año de la carrera practiquen los tallados de los muñones tanto en dientes naturales como en tipodontos

2.- Que los profesores tanto de clínica como de teoría tengan juntas para unificar criterios sobre los temas ya establecidos y así tener una congruencia con los temas que se dan en el módulo de estomatología.

3.- Que en el módulo de Estomatología teoría II se dé más información sobre los diferentes tipos de preparaciones para los tipos de porcelana que hay en el mercado.

4.- Que en la biblioteca de Zaragoza existan más información actualizada tanto bibliográfica como hemerografica acerca de la porcelana dental.

5.- Es necesario que en seminario y sesiones bibliográficas se tome en cuenta el tema de porcelana dental

Ya que el alumno no cuenta con una preparación académica en base al tema de preparaciones de algunas restauraciones de porcelana antes de cementarlas con el cemento ideal.

8. OBJETIVO:

Describir el uso de la porcelana de acuerdo con su composición de cada una de ellas.

Describir la composición, indicaciones y manejo de la porcelana, en la práctica clínica del Cirujano Dentista.

Describir los diferentes materiales para la cementación de las porcelanas.

Elegir el tratamiento adecuado de acuerdo al hábito, y edad de los pacientes.

9. DISEÑO METODOLOGICO:

Tipo de estudio: Descriptivo.

10. RECURSOS HUMANOS:

Director: C.D. Francisco Guillermo Farfán Romero.

Asesor: C.D. J. Jesús Regalado Ayala

Alumno: José Juan García Hernández.

11. RECURSOS MATERIALES:

Internet, papelería (copias), computadora, USB, lápiz, goma, sacapuntas, artículos, libros, revistas.

12. REFERENCIAS BIBLIOGRÁFICAS

- 1.- Ernest M.C, Prótesis fija estética, un enfoque clínico e interdisciplinario, editorial Elsevier, España 2007, pp. 236-243.
- 2.- Rascón N A., Nevárez M M., Molina B R., Gómez S E., Burciaga C R., Características de los materiales cerámicos empleados en la práctica odontológica actual, Rev. ADM, 2012:69(4): 157-163.
- 3.- Cruz O.F, Maya M. R, Peña M.A, Parra R.O, Efectos de la aplicación de diferentes ácidos fluorhídricos en la resistencia adhesiva sobre una cerámica feldespática. Rev. Oral, 2011: 12(38):734-738.
- 4.- García J A., Santana B F., Szalay R E., Comparación de la adaptación marginal y microfiltración entre dos sistemas de zirconia, con un mismo medio cementante. Rev. Odontológica Mexicana, 2011: 15(2):103-108.
- 5.- Pérez C.C, Vargas D.J.A., Cerámicas y sistemas para restauraciones CAD-CAM: una revisión. Rev. Scielo, 2010: 22 (1): 1-19.
- 6.- Masahiro.K. Atlas a color de tecnología en metal-ceramica, Editorial. Actualidades Medico Odontologicas Latinoamericanas, C.A. 1988, pp29-44.
- 7.- Eduardo C P., Matson Edmir, Coronas individuales e incrustaciones metálicas fundidas, Editorial Amolca, 2006, Brasil.
- 8.- Martínez R.F, Pradies R.G, Suarez G.J, Rivera G.B, Cerámicas dentales: clasificación y criterios de selección. Rev. RCOE, 2007, 12(4):253-263.
- 9.- Oliveira A. Comprender, planificar y ejecutar el universo estético de las restauraciones en cerámica, Editorial Amolca, 2012, Venezuela, pp242-247.
- 10.- Cova J.L, Biomateriales Dentales, Editorial Amolca, 2009, Venezuela, pp.364-374.
- 11.- Macchi R.L, Materiales Dentales, Editorial Panamericana, 2007, Argentina, pp.309-319.
- 12.- Hepburn B A., Porcelanas Dentales, Rev. RAAO, 2012:50(2):25-41.
- 13.- Villarroel M., Bandéca C M., Clavijo V., Kabbach W., Jorquera C., Sistemas cerámicos puros parte 2: materiales, propiedades ópticas y consideraciones clínicas. Rev. Acta odontológica Venezuela, 2012:50(2):1-6
- 14.- Koushyar K J., Recomendaciones para la selección del materail cerámico libre de metal, de acuerdo a la ubicación de la restauración en la arcada, Rev. Internacional journal of odontostomatology, 2010:4(3):1-6.

15.- Vilarrubí A., Pebé P., Rodríguez A., Prótesis fija convencional libre de metal: tecnología CAD CAM zirconia, descripción de un caso clínico, Rev. Scielo, 2011:13(18):1-19

16.- Aragonese R.Y, "Just Zirconia" prótesis exclusivamente en zirconio translucido, diciembre 2011, Gaceta Dental 231:142-151.

17.- Montagna F., Barbesi M., De la cera a la cerámica, Editorial Amolca, 2008, Venezuela, pp. 51-67.

18.- García E J., Andrade T M., Gomes O M., Gomes J C., Aplicación clínica de los parámetros estéticos en odontología restauradora, Rev. Acta Odontológica Venezolana, 2009:47(1):1-6.

19.- Schiafino L B., Garriga C J., La importancia de realizar un buen diagnóstico en las rehabilitaciones orales, Rev. Labor dental clínica, 2010:11(4):202-214.

20.- Mendes W. B. Miyashita E. Oliveira G. Rehabilitación oral previsibilidad y longevidad, Editorial Amolca, Brasil, 2014, pp. 500-510

21.- Duran C., Corrales S E., Puente metal porcelana post exodoncia, Rev. electronica ULACIT, 2013: 1-17.

22.- Loza f. Muranaka A., Kabayashi S., Manual de procedimientos clínicos prótesis fija, Editorial UPCH, Peru, 1997, pp. 9-19.

23.- Tribune D., La cementación de restauraciones estéticas, Rev. The world dental news paper Hispanic and latin American, 2012:7(9):

24.- Ernest M.C, Prótesis fija estética, un enfoque clínico e interdisciplinario, editorial Elsevier, España 2007, pp. 236-243.

25.- Milleding P., Preparaciones para prótesis fija Editorial Amolca, 2013, Venezuela, pp26-29.

26.- Baratieri N L., Monteiro S., Odontología Restauradora Fundamentos y Técnicas, Editorial Santos, 2011, Brasil, pp138-140, 146.

27.- Cacciacane T. O., Prótesis Bases y Fundamentos, Editorial Ripano 2013.

28.- Bruna E., Fabianelli A., La prótesis fija con líneas terminales verticales (un abordaje racional a la clínica y al laboratorio) Editorial Amolca 2012, Venezuela, pp.43-45.

- 29.- Rodríguez V. Y., Ornes M., Caso Clínico de Rehabilitación Protésica Fija: Puente Zirconio Sector Anterior Superior, Rev. Electrónica de la Facultad de Odontología, ULACIT, 2013:6(1):86-94.
- 30.- Assuncao W G., Antenucci R M., Pellizzer E P., Freitas A C., Almeida E O., Factores que influyen la selección del color en prótesis fija revisión de literatura. Rev. Acta odontológica Venezuela, 2009:47(4):1-5.
- 31.- Gutierrez M. A., Solis B. A., Montes L. C., Algunos aspectos que influyen para igualar el color dental, Rev. ADM, 2009,45(3):44-49
- 32.- Fischer J., Fischer C., Estética y prótesis consideraciones interdisciplinarias, Editorial Amolca, Venezuela, 2004, pp.84-89.
- 33.- Baratieri N L., Monteiro S., Odontología Restauradora Fundamentos y Técnicas, Editorial Santos, 2011, Brasil, pp138-140, 146.
- 34.- Kina S., Bruguera A., Invisible Restauraciones Estéticas Cerámicas., Editorial Artes Medicas Latinoamérica, 2008.
- 35.- Telles D. Protesis total-convencional y sobre implantes, Editorial Santos, Brasil, 2011, pp. 216-226.
- 36.- Carreño R. M., Tratamiento con placas y corrección oclusal portallado selectivo, Editorial Amolca, Venezuela, 2005, pp. 26-37.
- 37.- Kenneth J. A., La ciencia de los materiales dentales de Phillips, Editorial Mcgraw-Hill interamericana, Argentina 1998, pp.558-565.
- 38.- Omaras C L., Toma de decisiones en el tratamiento estético del sector posterior, Rev. Odous Científica, 2009:10(1):54-61.
- 39.- Lostaunau H C., Solución estética atípica con corona y carilla de cerámicas reforzadas con alúmina: reporte de caso, Rev. Estomatol Herediana, 2009:19(1):39-49.
- 40.- Edelhoff D., Weber V., Johnen C., Beuer Florian., Experiencia clínica con subestructuras de puentes de óxido de zirconio CAD-CAM del sistema Digident, Rev, Quintessence, 2009:21(6):358-369.
- 41.- Valencia C J., Carillas de porcelana sin preparación, Rev. ADM, 2011:68(6):314-322.

42.- Bona D.A., adhesión a las cerámicas evidencias científicas para el uso clínico, Editorial Artes Medicas Latinoamerica, Venezuela. 2009.

43.- Todd R. Schoenbaum, and yi-yuan chang, Dentist-technician Collaboration in the Digital Age: Enhancing outcomes Through Photography, Teamwork, and Technology, Rev. CDA Journal 2011:39(8):559-567.

44.- witkowski Siegbert, El sistema pro 50 CAD/CAM con centros de producción para la técnica de fresado, rectificado y colado, Rev. Quintessence técnica 2003:14(2):38-51.

45.- Harisis D., Pelekanos Stavros, El puente Maryland estético de cerámica pura, Rev. Quintessence técnica 2003:14(9):17-28.

46.- Lesage Brian, Revisiting the Design of Minimal and No-Preparation Veneers: A step-by-Step Technique, Rev. CDA Journal 2010:38(8):561-569.

47.- Monteiro Paulo, Brito Pedro Pereira Joana, The Importance of the Optical Properties in Dental Silica-Based Ceramics, Rev. CDA Journal 2012:40(6):477-481.

48.- Douglas A., Terry W G., Esthetic And Restorative Dentistry, Editorial Quintessence books, 2012, china

49.- Manauta J., Salat A., Layers An Atlas of Composite Resin Stratification, Tokyo 2012

50.- Baratieri LN., Araujo Jr EM., Monteiro Jr S., Composite Restorations in Anterior Teeth, Editorial Quintessence books, Chicago, 2005.

51.- Baratieri LN., Soluciones Clínicas Fundamentos y Técnicas, Editorial Santos, Costa Rica, 2009.

52.- Bottino AM., Quintas FA., Miyashita E., Giannini V., Estética en Rehabilitación oral Metal-Free, Editorial Artes Medicas Latinoamérica, Buenos Aires, 2001.