



UNIVERSIDAD NACIONAL AUTONOMA DE MÉXICO
FACULTAD DE MEDICINA
DIVISIÓN DE ESTUDIOS DE POSGRADO

SECRETARIA DE SALUD DEL DISTRITO FEDERAL
DIRECCIÓN DE EDUCACIÓN E INVESTIGACIÓN
SUBDIRECCIÓN DE POSGRADO E INVESTIGACIÓN

CURSO UNIVERSITARIO DE ESPECIALIZACIÓN EN IMAGENOLOGIA
DIAGNÓSTICA Y TERAPEUTICA

“ULTRASONIDO DE CADERA EN PACIENTES CON SOSPECHA CLÍNICA DE
DISPLASIA ACETABULAR ”

TRABAJO DE INVESTIGACIÓN CLÍNICA

PRESENTADO POR “DR RAÚL ALBERTO MORENO SÁNCHEZ”
PARA OBTENER EL TÍTULO DE ESPECIALISTA EN IMAGENOLOGIA
DIAGNÓSTICA Y TERAPEUTICA

DIRECTORES DE TESIS
DRA. MARGARITA FUENTES GARCÍA
DR JUAN CARLOS HERNÁNDEZ CHAVOLLA

MÉXICO, D. F.

- 2016-



Universidad Nacional
Autónoma de México

Dirección General de Bibliotecas de la UNAM

Biblioteca Central



UNAM – Dirección General de Bibliotecas
Tesis Digitales
Restricciones de uso

DERECHOS RESERVADOS ©
PROHIBIDA SU REPRODUCCIÓN TOTAL O PARCIAL

Todo el material contenido en esta tesis esta protegido por la Ley Federal del Derecho de Autor (LFDA) de los Estados Unidos Mexicanos (México).

El uso de imágenes, fragmentos de videos, y demás material que sea objeto de protección de los derechos de autor, será exclusivamente para fines educativos e informativos y deberá citar la fuente donde la obtuvo mencionando el autor o autores. Cualquier uso distinto como el lucro, reproducción, edición o modificación, será perseguido y sancionado por el respectivo titular de los Derechos de Autor.

"ULTRASONIDO DE CADERA EN PACIENTES CON SOSPECHA CLÍNICA DE
DISPLASIA ACETABULAR"

AUTOR: DR RAÚL ALBERTO MORENO SÁNCHEZ

Vo. Bo.

DRA. MARGARITA FUENTES GARCÍA



TITULAR DEL CURSO DE ESPECIALIZACIÓN EN IMAGENOLÓGIA
DIAGNÓSTICA Y TERAPÉUTICA

Vo. Bo.

DR. IGNACIO CARRANZA ORTIZ



DIRECCION DE EDUCACIÓN
E INVESTIGACIÓN

DIRECTOR DE EDUCACIÓN E INVESTIGACIÓN SECRETARIA DE
SALUD DEL DISTRITO FEDERAL

"ULTRASONIDO DE CADERA EN PACIENTES CON SOSPECHA CLÍNICA DE
DISPLASIA ACETABULAR"

AUTOR: DR RAÚL ALBERTO MORENO SÁNCHEZ

DIRECTORES DE TESIS

Vo.Bo.

DRA. MARGARITA FUENTES GARCÍA



TITULAR DEL CURSO DE ESPECIALIZACIÓN EN IMAGENOLÓGIA
DIAGNÓSTICA Y TERAPEUTICA

SECRETARÍA DE SALUD DEL DISTRITO FEDERAL

Vo.Bo.

DR- JUAN CARLOS HERNÁNDEZ CHAVOLLA



PROFESOR ADJUNTO DEL CURSO UNIVERSITARIO

SECRETARÍA DE SALUD DEL DISTRITO FEDERAL

AGRADECIMIENTOS Y DEDICATORIA

Agradezco a Dios por las fuerzas que me ha dado y reconozco que todo lo que tengo es gracias a El; a mis padres por su apoyo y confianza, por su fe en mi; a mis hijos por su paciencia y por el tiempo que les tome prestado para lograr este objetivo y a mis maestros por su vocación de enseñanza, porque aunque no fue su obligación, lo hicieron con empeño y corazón.

Dedico el presente trabajo a mis padres, quienes han sido un pilar fundamental en mi formación profesional, pues sin su apoyo jamás habría llegado a donde estoy; gracias por creer en mí, por su educación, por su tolerancia y por todo su amor.

Y principalmente a mis amados hijos Megan y Owen, ustedes son la fuerza que me ha impulsado a seguir en esos momentos en que creí no levantarme, que esto les sirva de inspiración para saber que pueden lograr cosas aún mayores, ustedes son mi orgullo y mi gran motivación.

Contenido

1	Resumen.....	2
1.1	Palabra clave	2
2	Antecedentes (marcos)	3
2.1	Conceptual	3
2.2	Referencia,	4
2.3	Teórico.	5
2.3.1	Embriología	5
2.3.2	Etiología:.....	6
2.3.3	Factores de riesgo:	10
2.3.4	Epidemiología:.....	6
2.3.5	Diagnóstico:.....	11
3	Planteamiento del problema	27
3.1	Pregunta de investigación.....	28
4	Justificación.....	28
5	Objetivo General	29
6	Metodología.....	29
6.1	Criterios de inclusión.....	29
6.2	Criterios de exclusión o no inclusión.....	29
6.3	Variables.....	30
7	Aspectos éticos.....	31
8	Aspectos logísticos	31
9	Resultados.....	33
10	Discusión	40
11	Conclusiones y Recomendaciones	41
12	Bibliografía	42
13	Anexos.....	43

1 Resumen

La displasia de cadera es una enfermedad que comúnmente se diagnostica en niños menores de dos años, y que puede tener consecuencias importantes en edad adulta, llevando a la osteoartrosis de cadera, y producir discapacidad en adultos jóvenes, por tanto repercusiones psicológicas y socioeconómicas. La displasia de cadera es una afección ósea que puede tener su raíz en malformaciones congénitas, y factores extrínsecos, provocando, a mediano plazo, una deficiente formación de la articulación coxofemoral y alteraciones de la marcha y a largo plazo, desgaste excesivo. Por tanto, se requieren estudios actualizados que nos ayuden en la comprensión, del desarrollo, pronóstico y tratamiento de esta importante patología, que afecta de 15 a 20 por cada 1,000 nacidos vivos, de predominio en el género femenino (1)

El uso del ultrasonido para el estudio de las enfermedades del sistema músculo esquelético se ha extendido rápidamente debido a su capacidad para valorar los tejidos blandos y porque ofrece la posibilidad de realizar estudios dinámicos en tiempo real. En la cadera infantil, el ultrasonido tiene dos indicaciones principales, que son: el estudio de la articulación coxofemoral y la búsqueda de colecciones intraarticulares (2)

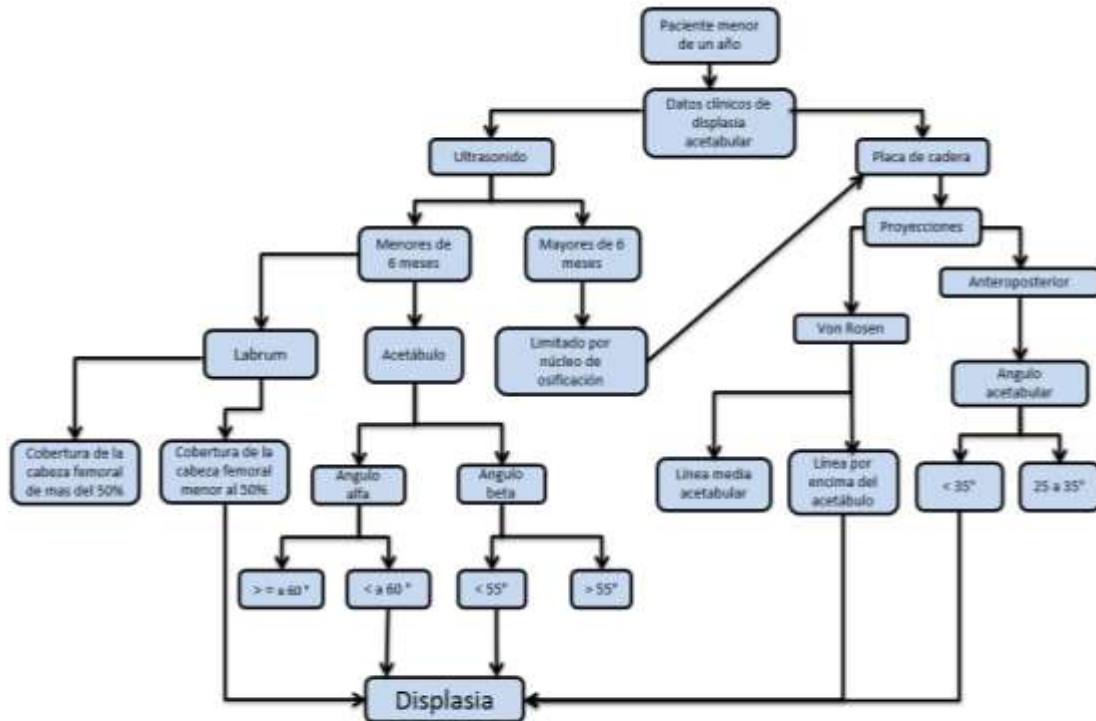
El objetivo de este estudio es evaluar la articulación coxofemoral mediante ultrasonido y corroborar el diagnóstico clínico de la displasia acetabular.

1.1 Palabra clave

Cadera, ultrasonido, acetábulo, displasia

2 Antecedentes (marcos)

Ilustración 1 Diagrama de flujo para la realización de ultrasonido de cadera



Fuente: elaboración propia de acuerdo a criterios del hospital

2.1 Conceptual

Desde el punto de vista etimológico, la palabra displasia proviene de las raíces latinas *dis-* (alteración, trastorno) y *-plassein* (formación) y significa alteración en la formación de un órgano o estructura corporal. Desde el punto de vista embriológico, displasia hace referencia a una alteración en el tejido que compone una estructura u órgano determinado (3)

La displasia en el desarrollo de la cadera (DDC) anteriormente conocida como luxación congénita de cadera, integra anomalías anatómicas que afectan la articulación coxofemoral, incluyendo el borde y orientación del techo acetabular (displasia) y mala posición de la cabeza femoral, causando desde subluxación hasta una luxación, afectando el desarrollo de la cadera durante los periodos embrionario, fetal o infantil. (4)

2.2 Referencia,

Dunn 1969, describe la luxación congénita de cadera como “anormalidad de la articulación de la cadera presente al nacimiento, en la que la cabeza del fémur está parcialmente o completamente luxada del acetábulo (5)

En 1989, el Dr. Predrag Klisic, ortopedista infantil yugoslavo, propuso el nuevo término de displasia de la cadera en desarrollo (DDC) para reemplazar al de luxación congénita de la cadera, argumentando que en algunos pacientes el problema no está presente desde el nacimiento y que, además, puede evolucionar o involucionar a lo largo del proceso de desarrollo del niño, debido al influjo de factores intrínsecos y extrínsecos

En 1992, las academias americanas de Ortopedia y de Pediatría decidieron adoptar la denominación de displasia de la cadera en desarrollo, (DDC) reemplazando el anterior término de luxación congénita de cadera. (3)

2.3 Teórico.

2.3.1 Embriología

Durante el desarrollo embriológico de la cadera, el componente femoral y acetabular provienen de las células del mismo arco mesenquimal. La articulación de la cadera se forma a partir de la semana 11; la cabeza crece más rápido que el acetábulo condicionando una menor cobertura, en la semana 12 las extremidades rotan medialmente favoreciendo la luxación, a la semana 18 se desarrollan los músculos de la cadera, momento en el que aparecen las alteraciones neuromusculares. Las alteraciones producidas en la semana 12 a 18 se conocen como luxación teratológica, correspondiendo a un 2% de los pacientes con DDC.

En las últimas 4 semanas de gestación aparecen los riesgos de luxación debida a factores mecánicos, con una frecuencia de hasta 23%.

Posterior al nacimiento continua el desarrollo de la cadera con la osificación de la cabeza femoral de los 2 a los 7 meses de edad, y con la osificación progresiva del cartílago trirradiado, disminución del ángulo acetabular y aumento del ángulo centro – borde, mostrando los mayores cambios a los 8 años de edad, y terminando la maduración en la edad adulta. (6)

La DDC abarca un amplio espectro que va desde una simple inestabilidad neonatal de la articulación hasta la luxación de la cadera. El término displasia del desarrollo es preferido al de displasia congénita, porque es más amplio y hace referencia al crecimiento de la articulación coxofemoral y su diferenciación, incluyendo el período fetal, el neonatal y la primera infancia. Este término incluye

desde las causas claramente teratológicas, hasta las relacionadas con el desarrollo y crecimiento del acetábulo y el fémur. (7)

El mejor estímulo para el desarrollo de la concavidad del acetábulo es la forma esférica de la cabeza femoral. (7)

2.3.2 Epidemiología:

Antes de la introducción de los métodos actuales de búsqueda sistemática de alteraciones a este nivel, la incidencia de la displasia de cadera era de 0,5 a 15 por 1000 nacidos vivos y actualmente se considera que entre 15 a 20 por cada 1 000 nacidos vivos requiere algún tipo de manejo. (7). La incidencia global de DDC, es de tres a cuatro casos por cada 1000 nacidos vivos, en el 60%de los casos está afectada la cadera izquierda, en 20%la derecha y el 20% restante es bilateral. (8)

En México existe un subregistro, los casos no se detectan desde recién nacidos, por lo que creemos que en realidad el problema es de proporciones mayores. Pero la incidencia de DDC ha permanecido constante desde 1962; como un problema de carácter congénito con un mínimo de variabilidad por el medio ambiente.

En el año 1978 se reportó que 40% de los partos recibían atención adecuada y sólo 1%de los niños eran atendidos por neonatólogos; por lo que el problema de DDC era pasado por alto en 95% de los casos; desafortunadamente esto continúa vigente, los casos permanecen sub diagnosticados, de tal manera que la mayoría de los pacientes son recibidos en los consultorios entre los 6 y 12

meses de edad, sólo 17% de los casos es diagnosticado antes de los seis meses y 83% lo hacen después de ese tiempo. El 80% de las caderas luxables muestran resolución sin tratamiento, y 20% restante presentan una franca luxación y deterioro articular. El doctor Luis Vázquez comentó algo similar dentro de sus casos atendidos en el Servicio de Ortopedia Pediátrica del desaparecido Hospital de Ortopedia Tlatelolco del IMSS, 7.8% eran pacientes de más de cinco años de edad; el doctor López Sosa, en el Hospital Infantil de México «Federico Gómez» planteó que recibían hasta tres o cuatro pacientes por semana con DDC, todos mayores de un año de edad.

Todo lo anterior hace patente la necesidad de detectar la DDC en su etapa temprana, porque cuando se diagnostican en forma tardía progresarán irremediablemente a la deformidad de la articulación y por ende a un desgaste temprano. (1)

2.3.3 Etiología:

La DDC tiene etiología multifactorial, que puede clasificarse en: 1) mecánicas, 2) fisiológicas, 3) genéticas y 4) ambientales (posnatales):

1) **Mecánicas:**

- a) Pelvis fetal atrapada en la pelvis materna, con aducción de una o ambas caderas (predominantemente la izquierda en los fetos en presentación pélvica, debido al contacto del trocánter mayor con el promontorio sacro de la madre)

- b) Musculatura materna abdominal y uterina tensa o hipertónica en las primigestas.
- c) Presentación podálica
- d) Embarazos con más de un producto, que disminuyen el espacio vital para los fetos y aumentan la aducción de sus caderas y el riesgo de deformidades asociadas, tales como la tortícolis congénita, que denotan estrechez intrauterina, con un efecto semejante. Estas causas contribuyen en un 30-50 % de los casos.

2) **Fisiológicas:**

- a) La relaxina: hormona producida por la madre durante el último trimestre de la gestación, torna más elásticos los ligamentos y articulaciones de la pelvis materna para preparar el canal del parto, y como esta atraviesa la barrera placentaria, actúa en el mismo modo sobre los fetos de sexo femenino, los cuales tienen receptores para la misma.
- b) Los estrógenos maternos que bloquean la síntesis de colágeno en la madre también actúan sobre los tejidos fetales. Se ha detectado un incremento de la excreción de estrona y estradiol urinarios durante la primera semana de vida de los neonatos con DDC.

3) **Genéticas:**

- a) Se da un 20% de incidencia familiar de la DDC.

- b) Los niños con historia familiar positiva tienen una probabilidad 10 veces mayor de padecer DDC.
- c) La herencia de la DDC es de carácter poligénico.
- d) La incidencia familiar de la DDC del 20% puede ser debida a un error cromosómico en el metabolismo de los estrógenos.

4) **Ambientales:**

- a) La costumbre de algunas culturas (indígenas norteamericanos, las comunidades rurales de Israel y las culturas andinas de Suramérica) de envolver o entablillar los miembros inferiores de los recién nacidos durante sus primeros meses de vida, manteniéndolos en extensión forzada, esto genera inestabilidad en sus caderas al cambiar la posición neonatal fisiológica de flexión y abducción de las mismas, que es la más estable
- b) La antigua maniobra obstétrica de tomar y suspender en el aire al niño recién nacido por sus tobillos podía producir luxación de sus caderas, debido a la súbita extensión y aducción de las mismas (su posición más inestable)

En términos generales, se puede decir que el común denominador de los distintos factores etiológicos que originan la DDC es la inestabilidad, debida a un aumento en la laxitud de la cápsula articular de la cadera o a otros aspectos estructurales del acetábulo y/o el fémur proximal. Es quizá esta inestabilidad el factor que determina que la cadera displásica pueda resolverse o empeorar a lo largo de su evolución o que pueda manifestarse en forma tardía, no necesariamente como padecimiento congénito

2.3.4 Factores de riesgo:

Son los indicadores clínicos de una mayor probabilidad de padecer displasia de cadera:

- Historia familiar: aumenta la probabilidad de padecer DDC en un 12 a 33%
- Ascendencia caucásica o hispana; casi inexistente en asiáticos y africanos.
- Hermanos gemelos: sin un producto tiene displasia de cadera el otro tiene 7 veces más probabilidad de padecerla que el resto de la población.
- Primigesta o embarazos con más de un producto: debido a la reducción del espacio vital para los fetos, aumentando el grado de aducción de las caderas y la inestabilidad.
- Oligohidramnios
- Peso a nacer de más de 4000 grs.
- Presentación podálica, aumenta la incidencia hasta un 30%
- Sexo femenino: hasta un 80% de los casos son del sexo femenino, en una relación de 1:6
- Asociación con otras anomalías, tales como: torticolis congénita, y pie equinovaro.
- Factores hormonales como la hormona relaxina

Según las guías de práctica clínica, refiere tres niveles de riesgo de padecer displasia de la cadera en desarrollo:

- A. Riesgo bajo: Niños varones, sin factor de riesgo, con antecedentes familiares positivos.
- B. Riesgo intermedio: Niñas sin factores de riesgo y niños con presentación pélvica.
- C. Riesgo alto: Niñas con antecedentes familiares positivos, niñas con presentación pélvica. (4)

2.3.5 Diagnóstico:

En vista de que entre más temprano se inicia el tratamiento de la DCD mejores son los resultados, es muy importante realizar un diagnóstico precoz de la patología.

Los signos físicos aunque son muy específicos, solo tienen sensibilidad de alrededor de 60%. La sociedad Americana de Ortopedia Infantil (POSNA) recomendó, en 2007, se examinara a todos los recién nacidos y se les hiciera exámenes periódicos hasta iniciar la marcha. En niños menores de cuatro meses con signos físicos positivos o con factores de riesgo para DDC, debe hacerse ecografía y en mayores de cuatro meses deberá tomarse radiografía de pelvis. (8)

2.3.5.1 Examen físico:

En el recién nacido a 3 meses. La exploración física intencionada se debe realizar mediante la maniobra de Ortolani y la maniobra de Barlow; son las únicas

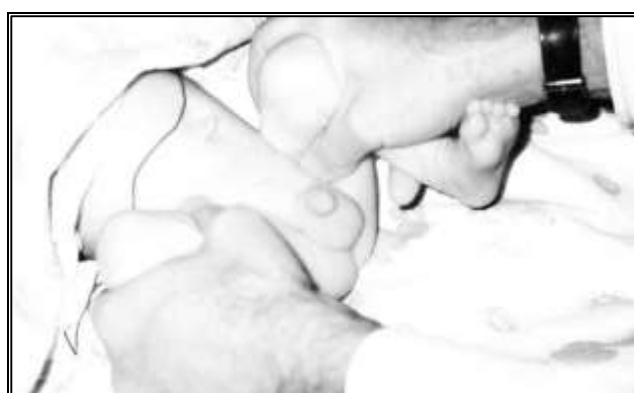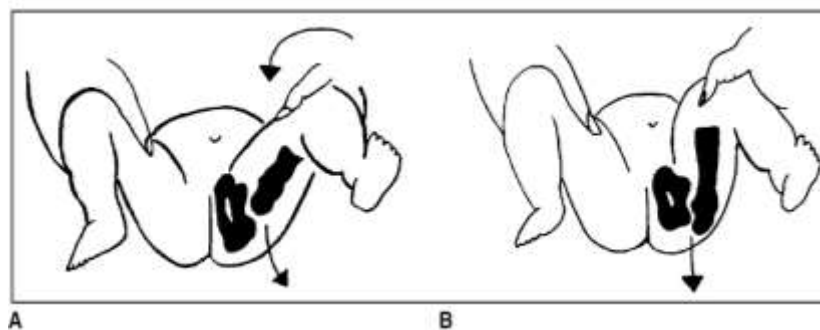
con un buen nivel de evidencia, recomendado por la Asociación Americana de Pediatría en el año 2000, en el examen de rutina del recién nacido; ambas pruebas se deben llevar a cabo por personal de salud experto.

Incluye los signos neonatales de inestabilidad que son: a) signo de Ortolani, o reducción de una cadera luxada cuando es pasivamente abducida, estando las caderas y las rodillas en 90 grados de flexión, b) signo de Barlow, o luxación o subluxación pasiva de una cadera inestable provocada por el examinador con una maniobra de aducción de la cadera y presión de su dedo pulgar sobre el trocánter menor del niño.

Maniobra de Ortolani:

Con el bebé desnudo, en decúbito dorsal y aplicado sobre un plano horizontal, se colocan simultáneamente las 2 caderas en flexión de 90°, y las rodillas en flexión de 90°; las manos del examinador se colocan de modo que el pulgar quede en la cara interna del muslo y los 4 últimos dedos en la cara externa del muslo. Las manos del médico deben estar tibias y el niño dormido o tranquilo en una situación de confort; si el niño está llorando y en continuo movimiento es muy difícil de realizar la maniobra. Los movimientos deben realizarse suavemente. En la posición descrita se abducen las caderas. Si el niño presenta displasia se produce un salto de entrada (se palpa con los dedos). Por el contrario, un niño normal no presentará salto al realizar la maniobra. (Ilustración 2)

Ilustración 2. Maniobra de Ortolani



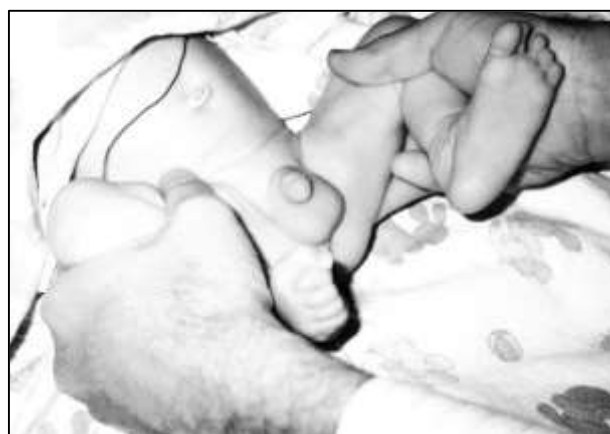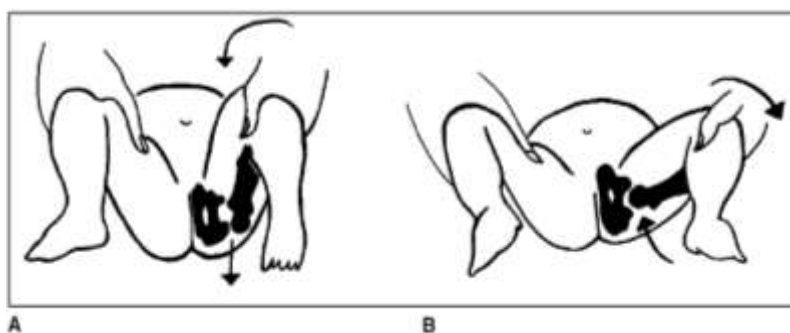
Esquema que muestra los movimientos en la maniobra de Ortolani. (9)

Maniobra de Barlow

Se flexiona la cadera a 90° y se abduce 45°, a partir de esta posición se aduce (se aproxima hacia la línea media) mientras se ejerce una fuerza suave hacia afuera con el pulgar. Durante la aducción puede sentirse la luxación de la cadera (signo de Barlow positivo) lo cual es signo de displasia de cadera (

Ilustración 3) (7)

Ilustración 3. Maniobra de Barlow



Esquema que muestra los movimientos en la maniobra de Barlow (9)

De los 3 a 6 meses de edad. Los resultados con las pruebas de Ortolani y la maniobra de Barlow no son confiables; no obstante, con el desplazamiento de la cabeza femoral superior y lateralmente surgen algunos signos físicos que tienen nivel de evidencia: Signo de Galeazzi, con el paciente en decúbito supino se flexionan las caderas y rodillas a 90°, y se evalúa si las rodillas están al mismo nivel. La limitación para la abducción de la cadera y acortamiento de la extremidad afectada, son un signo de la DDC unilateral de diagnóstico tardío (después de los 3 meses)

La línea de Nélaton-Rosen (o de Klisic) pasa por debajo del ombligo (línea imaginaria que se traza uniendo la punta del trocánter mayor con la espina iliaca anterosuperior y que normalmente debe pasar por encima de la cicatriz umbilical). En los pacientes que ya han iniciado la marcha, el signo de Trendelenburg es positivo (por insuficiencia del músculo glúteo medio debida al ascenso del trocánter mayor en las caderas luxadas) y se presenta marcha de pato.

2.3.5.2 Imágenes diagnósticas.

Los estudios de imagen más comunes para el diagnóstico de la DDC son la radiografía convencional de pelvis y la ecografía de las caderas; en casos particulares se indican la tomografía computarizada (TC) sin contraste y con reconstrucciones multiplanares, la artrografía de caderas y la resonancia magnética. La artrografía se puede utilizar intraoperatoriamente para comprobar la reducción en los casos en que se realiza reducción cerrada. La ecografía de caderas se usa para diagnosticar caderas inestables, displásicas o luxadas en forma más temprana que las radiografías. (3) La ultrasonografía demuestra una sensibilidad del 96% y especificidad de 81%, a diferencia de la radiografía con 83% de sensibilidad y 78% de especificidad (10)

2.3.5.2.1 Radiografía

La radiografía de cadera ha sido útil para la detección de la displasia de cadera, debido a su accesibilidad, bajo costo, fácil interpretación y baja dosis de radiación. Países como Chile toman este estudio como parte de su Guía de

Medicina Preventiva 2007-2008 y practican el tamizaje radiológico a los tres meses de edad. En nuestro país, el Centro Nacional de Excelencia tecnológica de Salud (CENETEC) publicó en el año 2008, dentro de sus guías de prácticas clínicas (GPC) para el diagnóstico y tratamiento oportuno de la DDC, que se deberán indicar proyecciones en posición neutra y la de Von Rosen, y evaluar la posición de la cabeza femoral con las líneas de Shenton, Hilgenreiner y Perkins, así como la medición del ángulo acetabular (4).

La radiografía convencional en posición anteroposterior neutra sigue siendo el método de examen más utilizado en nuestro país para el diagnóstico de DDC. Su resultado puede ser dudoso en los primeros 2 meses de vida, ya que gran parte de la articulación es cartilaginosa y transparente a los rayos X. En los meses siguientes, cuando aparecen los núcleos de osificación de la cabeza femoral, proporciona más datos, pero la técnica debe ser la adecuada para que las mediciones sean confiables.

Debe ser tomada en decúbito supino, con los miembros inferiores en extensión no forzada, paralelos, a la camilla con una ligera tracción, simétricos y con las rodillas al cenit (sin rotación interna). Se centra el haz de rayos a una distancia estándar de 100 cm. Debe quedar simétrica, bien centrada, las crestas ilíacas y los agujeros obturadores del mismo ancho y estos últimos, con predominio del largo sobre el ancho; con las metáfisis proximales de fémur iguales y pudiendo visualizar los trocánteres menores. (Ilustración 4)

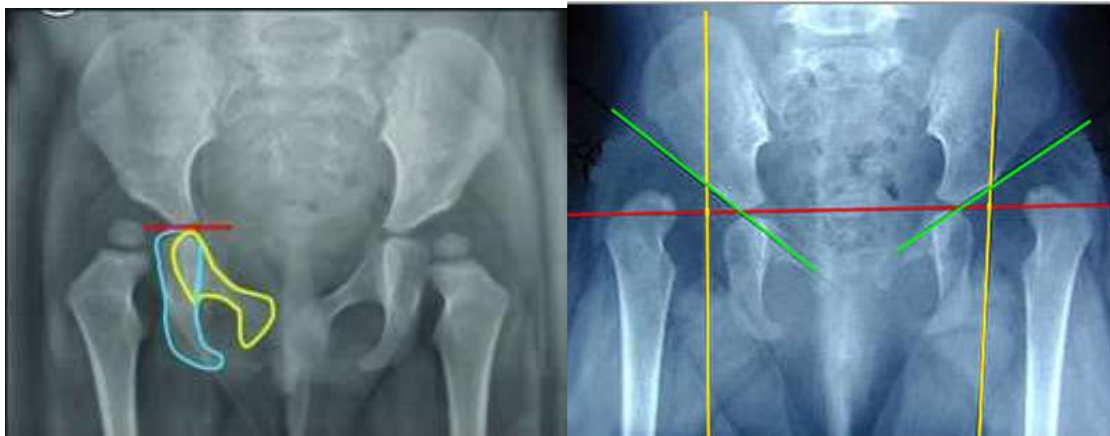
Se deben trazar varias líneas que pasan por lugares óseos visibles y deducir el lugar donde está la epífisis femoral proximal en realidad:

- 1) Línea de Hilgenreiner: línea horizontal que pasa por los cartílagos trirradiados, tangente al borde inferior de la porción ilíaca del hueso ilíaco.
- 2) Angulo acetabular, formado por el entrecruzamiento de la línea de Hilgenreiner con la línea que une un punto en el borde externo del acetábulo y otro en el borde interno del acetábulo.(Ilustración 6)
- 3) Línea de Perkins: línea vertical que pasa por la parte más externa del techo acetabular y que es perpendicular a la línea de Hilgenreiner. (1) (Ilustración 4)
- 4) Cuadrantes de Putti: formados por la intersección de las líneas de Perkins y de Hilgenreiner.

Ilustración 4 Radiografías con técnica adecuada y líneas

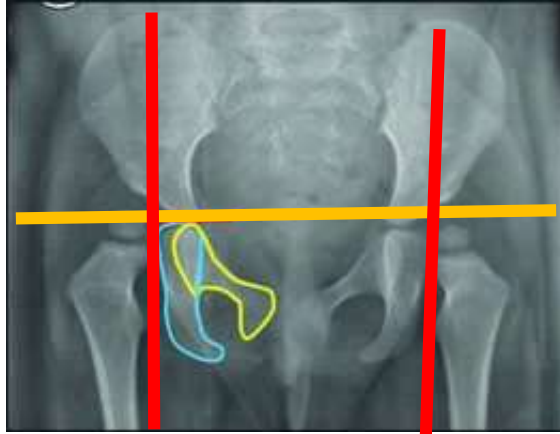
A

B



A: Radiografía de pelvis con técnica adecuada, el borde superior del pubis y del isquion al mismo nivel. B: Líneas de hilgenreiner (rojo), de Perkins (amarillo), y línea acetabular (verde) (8) (7).

Ilustración 5. Cuadrantes de Putti



Cuarantes de Putti, formados por la intersección de las líneas de Perkins (rojo) y de Hilgenreiner (amarillo) (8)

Existen signos radiológicos que nos indican la presencia de patología.

Estos son:

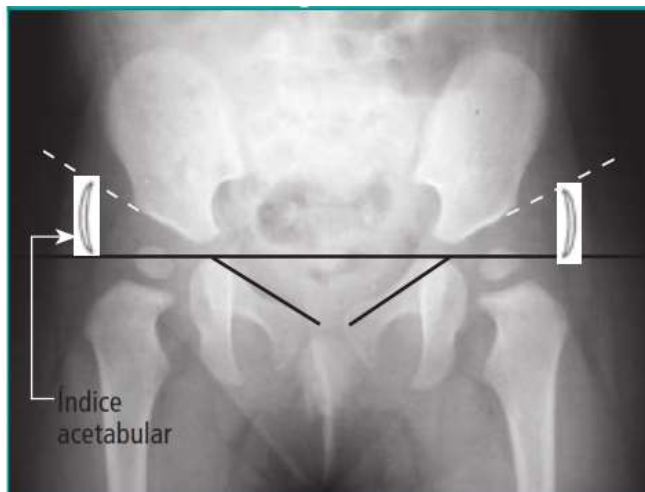
- a) Verticalización del techo acetabular.
- b) Hipoplasia o ausencia del núcleo secundario de osificación de la cabeza femoral (en la población norteamericana es normal que aparezca entre los 3 y 6 meses y en nuestro medio, entre los 6 y 9 meses de edad).
- c) Discontinuidad del arco o línea de Shenton (cervicoobturatriz).
- d) Formación de la gota de lágrima (línea radiopaca en forma de U que refleja madurez del trasfondo acetabular cuando durante su desarrollo ha estado sometido al influjo de fuerzas concéntricas por parte de la cabeza femoral) cuya formación se completa normalmente a la edad de 2 años.
- e) Presencia de una muesca en el reborde superoexterno del acetábulo, la cual es signo de mal pronóstico pues traduce una presión excéntrica por

parte de la cabeza femoral que impide el normal desarrollo del núcleo de osificación secundario del reborde acetabular.

- f) Lateralización del fémur proximal, la cual se puede evidenciar midiendo la distancia entre la esquina medial del mismo y el fondo del acetábulo. (3)

Desde el punto de vista cuantitativo se utiliza el índice o ángulo acetabular. El índice acetabular fue primero descrito por Klinberg y Lieberman en el año 1936 y es dado por la línea de Hilgenreiner y la línea tangente al acetábulo, este ángulo mide 30° como promedio al nacer. Se considera patológico (displásico) un ángulo mayor de 36° al nacer y mayor de 30° a los 3 meses de edad. El ángulo acetabular disminuye de 0.5° a 1° por mes aproximadamente, lo que indica que el acetábulo se sigue desarrollando y que a los 2 años debe estar por lo menos en 20° .(Ilustración 7) (1)

Ilustración 6. Índice acetabular



Angulo formado por el entrecruzamiento de la línea de Hilgenreiner con la línea que une un punto en el borde externo del acetábulo y otro en el borde interno del acetábulo. (8)

Ilustración 7. Índice acetabular por edad y sexo

Edad. meses	Niñas				Niños			
	Displasia leve (1S)		Displasia grave (2S)		Displasia leve (1S)		Displasia grave (2S)	
	Der	Izq	Der	Izq	Der	Izq	Der	Izq
1-2	36.0	36.0	41.5	41.5	29.0	31.0	33.0	35.0
3-4	31.5	33.0	36.5	38.5	28.0	29.0	32.5	33.5
5-6	27.5	29.5	32.0	34.0	24.5	27.0	29.0	29.5
7-9	25.5	27.0	29.5	31.5	24.5	25.5	29.0	29.5
10-12	24.5	27.0	29.0	31.5	23.5	25.0	27.0	29.0
13-15	24.5	27.0	29.0	31.5	23.0	24.0	27.5	27.5
16-18	24.5	26.0	28.0	30.5	23.0	24.0	26.5	27.5
19-24	24.0	25.5	28.0	30.5	21.5	23.0	26.5	27.0

Tabla que muestra el índice acetabular por edad sexo y la diferencia entre articulación derecha e izquierda. (1)

Quando aparece el núcleo de osificación de la cabeza femoral (6 a 9 meses), se relaciona su ubicación con la línea de Perkins y la línea de Hilgenreiner. Estas 2 líneas forman cuadrantes en el acetábulo denominados cuadrantes de Ombredane o Putti, (Ilustración 5) y el núcleo de osificación de la cabeza femoral debe estar ubicado en el cuadrante ínfero-interno. Se habla de retraso en su aparición, cuando no es visible a los 10 meses de vida. Cuando ya ha aparecido el núcleo, la tríada de Putti indica luxación o subluxación de cadera y consiste en: hipoplasia del núcleo, desplazamiento supero – externo de la parte superior del fémur y verticalización del techo cotiloideo que da un aumento del ángulo acetabular. (1)

La clasificación radiológica descrita por Tönnis, nos permite clasificar la displasia evolutiva de la cadera en cuatro tipos, dependiendo de la posición del centro del núcleo de osificación femoral en la radiografía AP de cadera:

- Grado I: el centro de osificación es medial a la línea vertical que pasa por el borde superior del acetábulo (cadera normal).
- Grado II: el centro de osificación es lateral a la línea de Perkins, pero debajo del borde superior del acetábulo.
- Grado III: el centro de osificación está a nivel del borde acetabular.
- Grado IV: el centro de osificación está encima del borde acetabular. (7)

2.3.5.2.2 Ecografía

El ultrasonido es el estudio de elección para la evaluación de la DDC, en niños menores de 6 meses, útil para diagnosticar alteraciones sutiles que pasan desapercibidas en el examen clínico, mostrando una imagen en tres dimensiones en tiempo real, sin embargo es un estudio operador dependiente. (11)

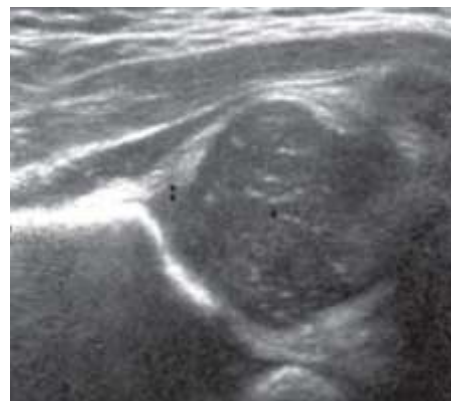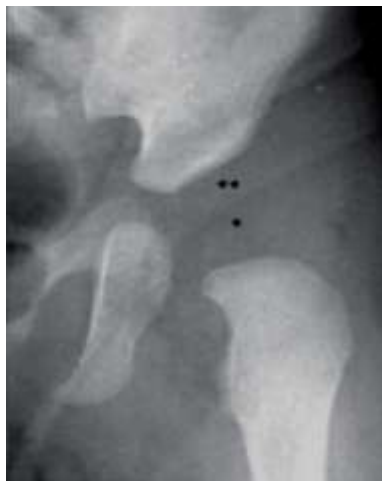Es un estudio inocuo, ya que no utiliza radiaciones ionizantes, actualmente disponible, de bajo costo y que permite evaluar todas las estructuras anatómicas de la articulación y realizar un examen dinámico. (12), Sin embargo se recomienda no usar el ultrasonido como método de escrutinio general para la evaluación de todos los recién nacidos sanos sin datos clínicos de displasia de cadera. (4). Se debe realizar ecografía en niños menores de cuatro meses con signos físicos positivos o con factores de riesgo para DDC. (6)

La ecografía de caderas se puede efectuar a edades tempranas y de esta forma realizar diagnósticos oportunos. Se realiza con un transductor lineal de 7,5 – 12.5 MHz e incluye una vista coronal y otra transversal.

Según Sarassa y cols. la ecografía de caderas se recomienda para pacientes menores de 6 meses, aunque dependiendo del tipo de transductor utilizado y de la complexión del niño es factible realizarla hasta los 9-12 meses de edad. (3)

Debido a la densidad del hueso solo se puede evaluar el contorno, que es muy ecogenico, sin embargo el cartílago hialino es un gel altamente hidrofílico por lo que se observa hipoecoico. En el fibrocartilago predominan las fibras de colágeno compactas, por lo que se observan ecogenicas, similar al contorno óseo, los músculos se observan hipoecoicos separadas entre sí por tejido conectivo y grasa que se observan ecogenicas. El líquido articular se observa completamente anecoico. (Ilustración 8)

Ilustración 8. Correlación de radiografía con ultrasonido



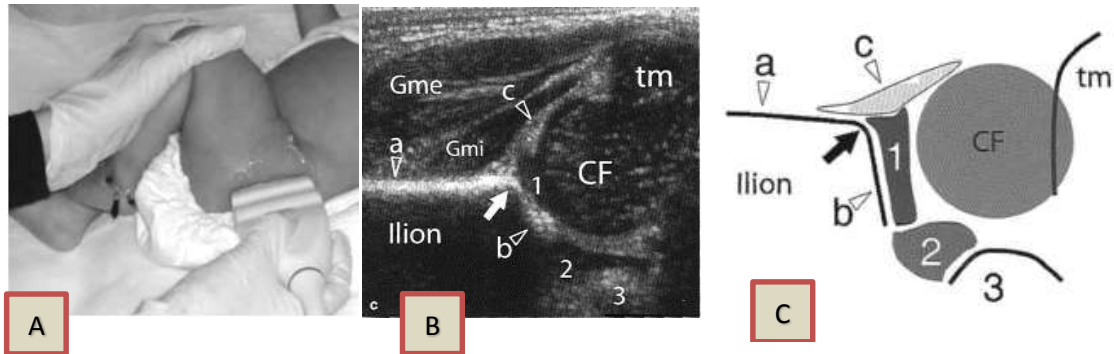
Ultrasonido normal, con el paciente en decúbito lateral y con la rodilla en flexión a 90°, observamos el cartílago hialino de la cabeza femoral(*) y fibrocartilago del labrum acetabular (**), los cuales son invisibles en las radiografías convencionales de pelvis en pacientes menores de 4 meses

La valoración por el método de Graf (1980), sirve para valorar la morfología de la articulación coxofemoral. Se coloca la membrana del transductor paralelo al hueso iliaco, deslizándolo en sentido anteroposterior, obteniendo una imagen de la parte baja del acetábulo, observando, la porción cartilaginosa y el labrum y se miden los ángulos alfa y beta. El ángulo alfa se forma con una tangente al techo acetabular y otra al ilion lateral y es el análogo del índice acetabular en los rayos X; y debe ser mayor de 60 grados. El ángulo beta se forma con una tangente al labrum acetabular y otra a la pared lateral del ilion; indica el grado de inclinación del labrum y su valor normal es menor de 55 grados. (Ilustración 9, Ilustración 10) (3)

Las referencias anatómicas para considerar que el corte ecográfico realizado es adecuado son: De superficial a profundo los músculos glúteo medio y glúteo menor; la cápsula articular, situada sobre la cabeza del fémur; la cabeza del fémur, que se observa como una estructura hipoecogénica redondeada de aspecto punteado; el cartílago trirradiado que representa el punto más profundo del acetábulo; el ilion, una estructura recta e hiperecogénica que se extiende en dirección craneal hasta el acetábulo y forma la cresta ilíaca, y el promontorio que es la unión entre la cresta ilíaca y el techo del acetábulo. Si el corte no es adecuado podemos valorar como displásica una cadera normal. (Ilustración 9) (13)

El techo acetabular tiene una forma cóncava o levemente plana, con borde lateral angulado; en casos de displasia adquiere una forma convexa con el borde lateral redondeado

Ilustración 9. Posición del transductor, corte sonográfico coronal y correlación anatómica



A.- El paciente se coloca en decúbito lateral con las rodillas ligeramente flexionadas y el transductor en plano coronal sobre la articulación femoroacetabular. (14) B.-imagen ecográfica en sentido coronal, obtenida con un transductor de 12.5 MHz, de un paciente sano, C.- Esquema correspondiente, que muestra CF-cabeza femoral, 2-cartilago trirradiado, Flecha-promontorio, a-cresta iliaca, b-techo del acetábulo, c-rodete cartilaginoso (labrum), 1-cartilago hialino acetabular, 3-isquion, Gme-gluteo medio, Gmi-gluteo menor, tm-trocanter menor.

Ilustración 10. Ángulos de Graf

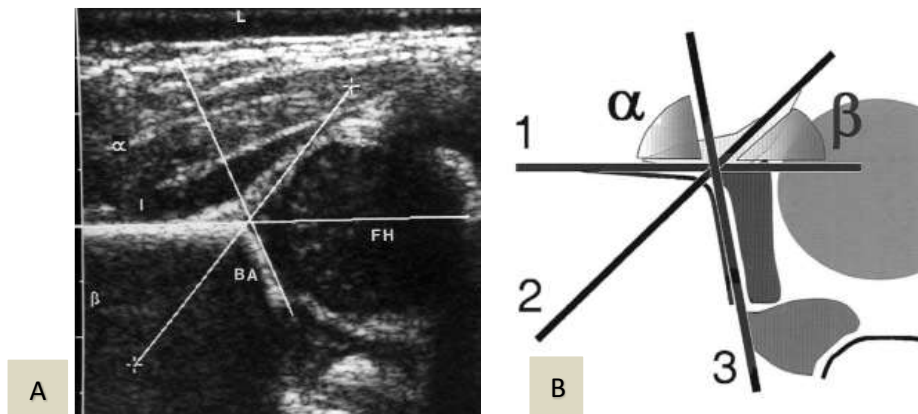


Imagen A.- paciente en decúbito lateral con las rodillas ligeramente flexionadas, corte coronal de una cadera normal, donde se observa el ángulo alfa=67°, beta=49° I=Ilion, BA=acetábulo óseo, FH=cabeza femoral (15), B.-esquema de correlación anatómica, 1-línea base, 2-línea de labrum, 3-línea del techo acetabular, ángulo alfa y ángulo beta. (13)

Ilustración 11 Corte sonográfico axial

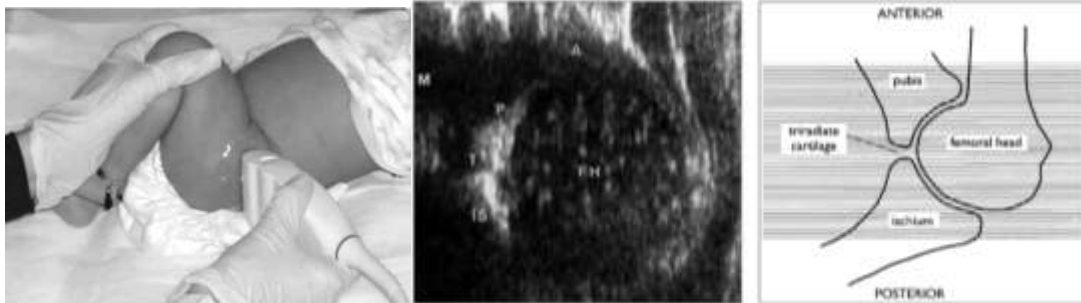


Imagen de un recién nacido e posición decúbito lateral con flexión de la rodilla a 90° en un corte axial. T=cartílago trirradiado, P=Pubis, FH=Cabeza femoral, IS=Isquion, M=medial, A=anterior (15) (14)

La cabeza femoral debe tener una situación central dentro de la cavidad acetabular y el acetábulo debe cubrirla por lo menos en 50%

El fibrocartílago del labrum acetabular aparece a partir del borde lateral del acetábulo, tiene forma triangular y cubre la parte lateral de la cabeza femoral. (2)

Cuando se hace en tiempo real (dinámica) mediante el método de Harcke (1984), sirve para establecer el nivel de estabilidad de la cadera y el grado de cubrimiento de la cabeza femoral por el acetábulo y permite diagnosticar precozmente caderas luxables, subluxables, luxadas o subluxadas; utilizando la maniobra de Barlow durante la exploración igualmente es útil para el monitoreo semanal de las caderas luxadas en tratamiento con arnés de Pavlik.

Los planos de cortes utilizados habitualmente son: Corte longitudinal externo con la cadera flexionada y en aducción: Es una postura luxante (maniobra

de stress) y representa el primer paso del examen dinámico y Corte longitudinal externo con la cadera en posición neutra.

Otra medida importante es la descrita por Morin en 1985, en donde se miden en la vista coronal el grado de cubrimiento de la cabeza del fémur por el techo acetabular, el cual normalmente debe ser mayor al 50 %. (8) (Ilustración 12)

Ilustración 12. Cobertura acetabular

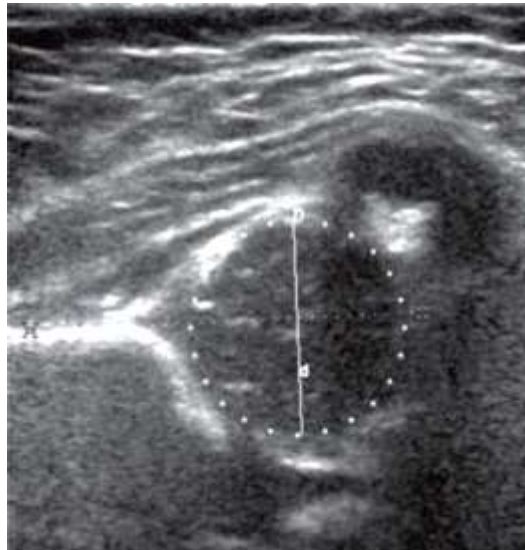

Imagen que muestra la cobertura acetabular normal, mayor a 50%

Graf clasificó las caderas en cuatro tipos morfológicos, que consideran la edad del paciente y plantea la necesidad del tratamiento.(Ilustración 13)

Ilustración 13. Clasificación de Graf

TIPO	Ángulo α	Ángulo β	Clasificación	Tratamiento
I	$> 60^\circ$	$< 55^\circ$	Normal	Ninguno
Ila	$50^\circ-59^\circ$	$< 77^\circ$ (< 3 meses)	Inmaduro	Observación
Ilb	$50^\circ-59^\circ$	$< 77^\circ$ (> 3 meses)	Displasia	Arnés de Pavlik
Ilc	$40^\circ-49^\circ$	$< 77^\circ$	Displasia	Arnés de Pavlik
Ild	$40^\circ-49^\circ$	$> 77^\circ$	Displasia	Arnés de Pavlik
III	$< 40^\circ$	$> 77^\circ$	Subluxación	Arnés de Pavlik
IV	No evaluable	No evaluable	Luxación	Reducción cerrada frente a reducción abierta

Tabla que muestra la clasificación de la cadera de acuerdo a los ángulos alfa, beta y su tratamiento. (8)

3 Planteamiento del problema

La displasia de cadera en desarrollo es una patología poco común, sin embargo es importante debido a las repercusiones de incapacidad y daño funcional que se producen por un retraso en el diagnóstico y por lo tanto en el tratamiento. La exploración física es básica para el diagnóstico clínico; junto con la realización de estudios de imagen auxiliares del diagnóstico, como lo es la radiografía convencional de pelvis, y la ecografía, la cual se puede emplear desde el nacimiento, es inocua, ya que evita la radiación ionizante, y nos permite una evaluación morfológica de las estructuras capsulares y ligamentarias que conforman la articulación, y lo más importante, una evaluación dinámica. Se realizara estudio ecográfico de cadera a pacientes del hospital Belisario Domínguez y referidos de otras unidades materno infantiles de la red del Gobierno del Distrito Federal con diagnóstico clínico de displasia de cadera en

desarrollo en el periodo de enero a junio del año 2015, con el fin de identificar patología articular mediante el uso de ultrasonido.

3.1 Pregunta de investigación

¿Existen alteraciones en la articulación coxofemoral detectables por ecografía en pacientes con sospecha clínica de displasia de cadera en desarrollo?

4 Justificación

La DDC es una patología poco común, sin embargo es importante debido a las repercusiones de incapacidad y daño funcional, que se producen por un retraso en el diagnóstico y por lo tanto en el tratamiento. La exploración física es básica para el diagnóstico clínico; junto con la realización de estudios de imagen auxiliares del diagnóstico, como radiografía convencional de pelvis y la ecografía, la cual se puede emplear desde el nacimiento, es inocua y nos permite una evaluación morfológica de las estructuras capsulares y ligamentarias que conforman la articulación, y lo más importante, una evaluación dinámica.

En México existe subregistro, de los casos de DDC debido a que no se detectan desde el nacimiento. La incidencia de DDC ha permanecido constante desde 1962 como un problema de carácter congénito, con un mínimo de variabilidad por el medio ambiente, y en promedio aproximado 2 en 1000 recién nacidos vivos.

La ecografía de caderas se realiza en edades más tempranas que la radiografía convencional y por ende, permite hacer diagnósticos más tempranos y certeros. Se realiza con un transductor lineal de 7,5 a 12-5 MHz multifrecuencia, e incluye una imagen coronal y otra transversal. Es una exploración inocua, actualmente disponible, de bajo costo, que permite poner de manifiesto todas las estructuras anatómicas de la articulación y realizar un examen estático y dinámico, se tiene disponible en la mayoría de los centros de atención especializada, sin embargo es un estudio laborioso y operador dependiente.

5 Objetivo General

Comprobar la existencia de patología en las estructuras articulares y/o peri articulares en pacientes con diagnóstico clínico de displasia acetabular con el fin de coadyuvar a realizar un diagnóstico oportuno.

6 Metodología

6.1 Criterios de inclusión

- Maniobra de Ortolani y/o Barlow positivas.
- Menores de 1 año
- Referidos por unidad del GDF o del Hospital de Especialidades de la Ciudad de México “Dr. Belisario Domínguez”

6.2 Criterios de exclusión o no inclusión

- Falta de consentimiento de los padres.

6.3 Variables

Tabla 1. Variables

Variable	Definición conceptual	Definición operacional	Tipo	Escala
Sexo	Diferencia en la constitución física de un individuo que distingue hombre de mujer	Hombre o Mujer	Vi	Nominal
Presentación	La parte del producto que se aboca al estrecho superior de la pelvis materna y que puede desencadenar trabajo de parto. Referida por la madre en el interrogatorio	Pélvica, cefálica, transversa o no sabe	VI	Nominal
Antecedentes familiares	Casos familiares de displasia de cadera referidos por el familiar durante el interrogatorio	Presentes, ausentes, no sabe	VI	Nominal
Displasia de cadera por ultrasonido	Defecto en el desarrollo o desarrollo defectuoso de la articulación coxofemoral	Angulo alfa menor de 50° Angulo beta mayor de 60° Cobertura de la cabeza femoral menor del 50%	VD	Razón
Displasia de cadera por radiografía	Defecto en el desarrollo o desarrollo defectuoso de la articulación coxofemoral	Angulo acetabular mayor de 35° antes de lo 3 meses	VD	Razón
Angulo alfa	Formado con una tangente al techo acetabular, y otra al ilion lateral	Se mide en grados en un corte coronal	VI	Razón
Angulo beta	Se forma con una tangente al labrum acetabular y otra a la pared lateral del ilion	Se mide en grados un corte coronal.	VI	Razón
Cobertura acetabular	Cubrimiento de la cabeza femoral por el techo acetabular,	Línea tangente al ilion que atraviesa la cabeza femoral Se mide en porcentaje	VI	Razón
Angulo acetabular	Dado por la línea de Hilgenreiner y la tangente al acetabulo	Se mide en grados.	VI	Razón

VI.- variable indirecta, VD.- variable directa

7 Aspectos éticos

Se explicó el procedimiento a realizar y se entregó hoja de consentimiento informado a los padres del menor. (Ver anexos)

Se utilizó la menor cantidad de radiación con el menor tiempo de exposición posible (ALARA), así como un protector gonadal.

8 Aspectos logísticos

Se solicitó mediante un oficio avalado por la jefatura del servicio de imagen y de enseñanza la referencia de pacientes con diagnóstico clínico de displasia acetabular del servicio de neonatología y de alojamiento conjunto del HEBD, así como de otras unidades hospitalarias pertenecientes a la red del Departamento del Distrito Federal, y se les dio cita para la realización de los estudios, en una sola etapa en donde se realizó ecografía de cadera bilateral con medición de los ángulos acetabulares alfa y beta, y el porcentaje de cobertura de la cabeza femoral, además de realizar una evaluación morfológica de los tejidos blandos y el labrum acetabular, con la técnica de Graf, Harcke y Morin. También se tomó una radiografía convencional de cadera en posición neutra y de Von Rosen en la que se midió el ángulo acetabular, con el fin de correlacionar los resultados y verificar los hallazgos encontrados.

Se contó con el apoyo de la Dra. Margarita Fuentes García (profesora titular del curso universitario) y del Dr. Juan Carlos Hernández Chavolla (Médico adscrito al servicio de imagen) para la supervisión y revisión de los aspectos técnicos de los estudios y de la elaboración del protocolo.

Los estudios se realizaron en el área física del servicio de imagen del Hospital de Especialidades de la Ciudad de México “Dr. Belisario Domínguez”, localizada en la planta baja del hospital, en los cubículos de ultrasonido y en la sala de rayos x convencional.

Material:

- Ultrasonido, LG, modelo LOGIQ by Voluson, con transductor lineal de 9 Mhz, y software con protocolo para cadera pediátrica con medición de ángulos de cadera y porcentaje de cobertura acetabular.
- Equipo de rayos X convencional
- Chasis de fosforo.
- Película radiográfica para documentación gráfica de la imagen 11 x 14cm
- 100 hojas blancas para impresión de resultados
- Gel para ultrasonido 500ml
- Protector gonadal.

9 Resultados

Debido que la DDC es una patología de baja frecuencia, durante el periodo de tiempo en que se realizó el estudio se pudieron reclutar 16 pacientes que cumplieron con los criterios requeridos, las cuales se muestran en la tabla 3, mostrando las siguientes características.

	Numero	Porcentaje
Mujeres	8	50%
Hombres	8	50%
Antecedentes hereditarios (positivos)	2	13%
Presentación (pélvica)	3	19%
Dx. USG (patológico)	4	25%
Dx. Rx. (patológico)	1	7%

Los porcentajes se obtuvieron de un total de 16 pacientes
Fuente: Elaboración propia.

Del grupo de pacientes revisados la mitad fueron mujeres en lo referente al sexo; solo dos pacientes tuvieron antecedentes familiares de DDC, 19% nacieron en presentación pélvica según lo referido por las madres, 25% tuvieron resultado positivo en el ultrasonido y 7% resultado positivo en la radiografía.

El peso promedio fue 3,263grs. y la edad de realización del estudio fue 3.3 meses, estos dos factores no muestran intervención en la presentación de la patología en el presente estudio.

De acuerdo a los estudios realizados se encontraron los siguientes hallazgos:

En la Tabla 3 y Tabla 4, se muestran los resultados para el diagnóstico radiográfico donde un solo paciente resulto con luxación de cadera, y en el estudio ultrasonográfico se observan cuatro pacientes con resultado patológico. En la correlación entre ambos estudios se muestra que 12 pacientes se encontraron normales en ambos estudios, 3 pacientes que tuvieron resultado positivo en el estudio de ultrasonido tuvieron resultado negativo en la radiografía, el único paciente positivo en la radiografía también tuvo resultado positivo en el ultrasonido.

Tabla 3. Diagnostico radiográfico

Diagnostico radiográfico	Sexo		Total general
	F	M	
LUXACION DERECHA	1		1
NORMAL	7	8	15
Total general	8	8	16

Relación de pacientes en base al resultado radiológico

Tabla 4 Diagnostico por ultrasonido

Diagnostico sonográfico	Sexo		Total general
	F	M	
DISPLASIA BILATERAL	1		1
DISPLASIA DERECHA		1	1
LUXACION DERECHA	1		1
NORMAL	5	7	12
Total general	8	8	16

Relación de pacientes en base al resultado ecográfico

En los estudios realizados se encontraron los siguientes hallazgos:

CASO 1.

Se observó en cadera derecha alteración en la forma del acetábulo con aplanamiento de la cavidad, y mediciones de los ángulos alfa de 47° y beta de 59° , con una cobertura acetabular de 39%, (Ilustración 14), correspondiente a displasia, en comparación con la articulación del lado izquierdo con mediciones de ángulo alfa de 64° y beta de 55° , con una cobertura acetabular de 50%, de características normales (Ilustración 15), con radiografía de pelvis en posición neutra normal.

Ilustración 14. Ultrasonido cadera derecha. Caso 1

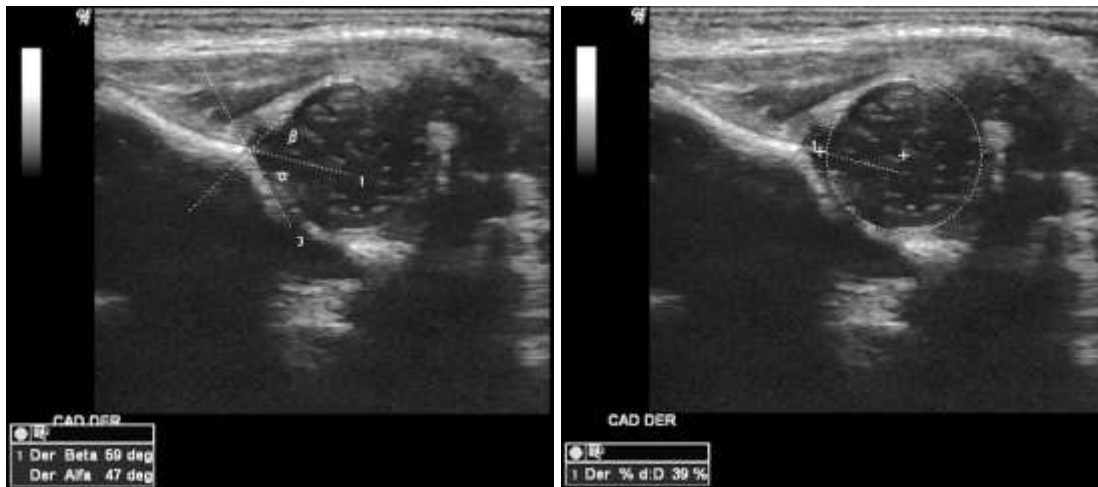
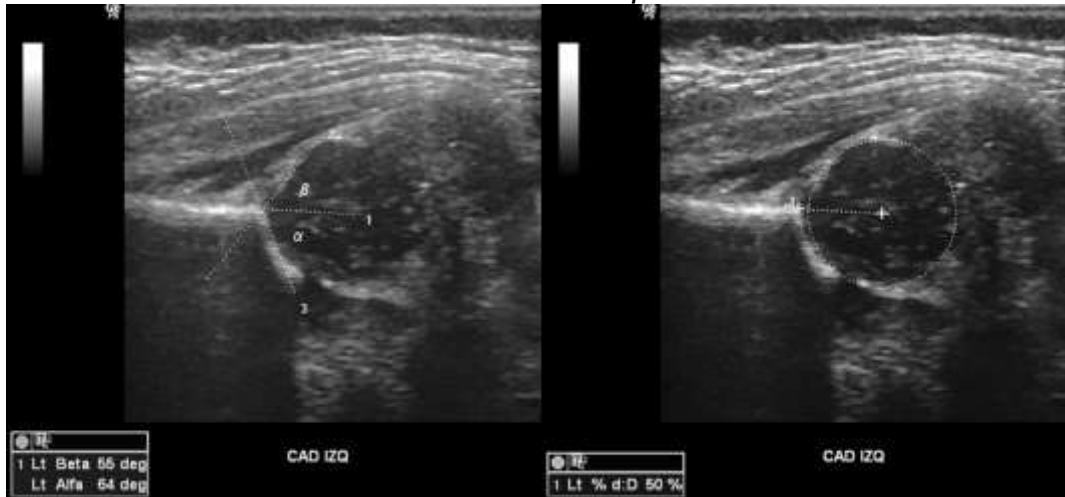


Ilustración que muestra los ángulos alfa y beta y la cobertura acetabular

Ilustración 15. Cadera izquierda. Caso 1

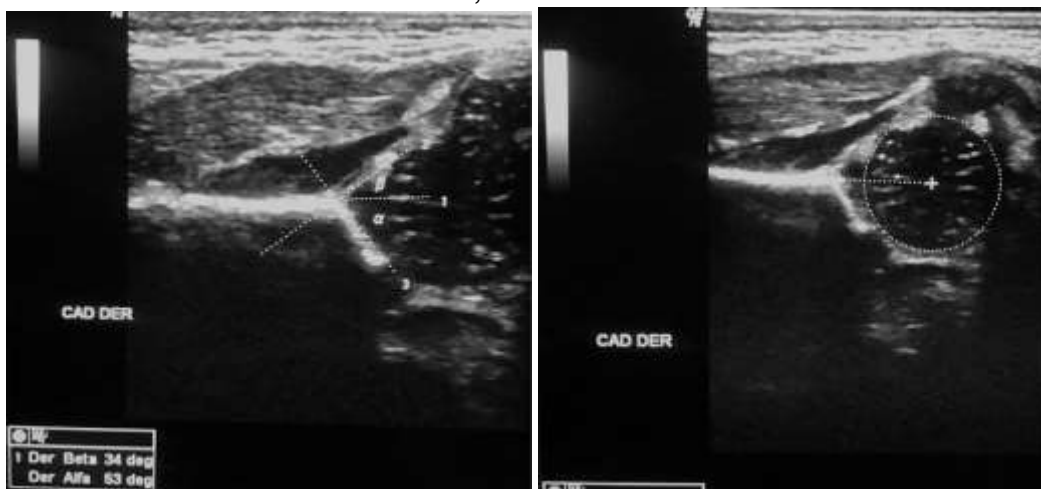

Ángulos alfa y beta y cobertura acetabular de cadera izquierda.

CASO 2.

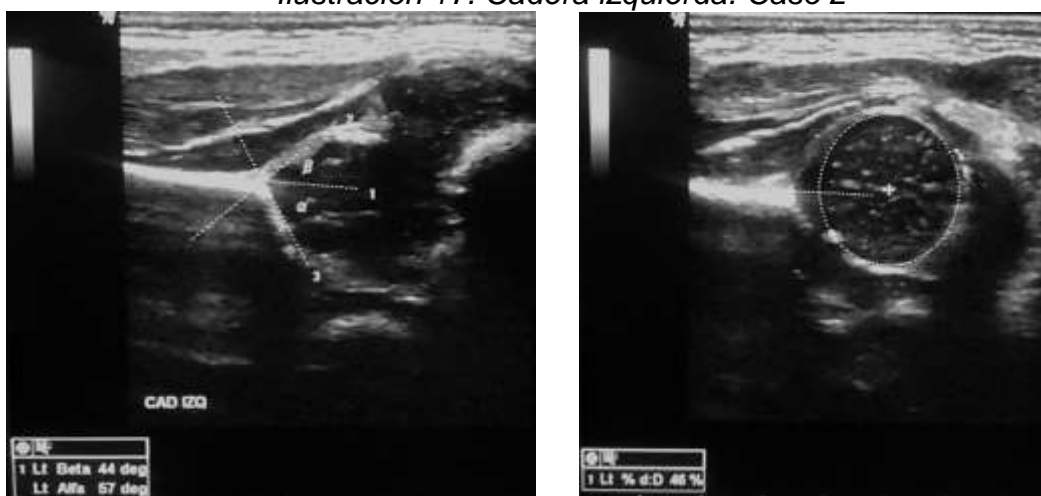HC, Se observó la articulación de cadera derecha sin alteraciones en la morfología, con presencia de cadera derecha con mediciones de ángulo alfa de 53° y ángulo beta de 34° , con cobertura acetabular de 47% (Ilustración 16), y para la cadera izquierda con mediciones de ángulo alfa de 57° , ángulo beta de 44° , con cobertura acetabular de 45% (Ilustración 17), que corresponden a una cadera inmadura, sin evidencia de displasia, con radiografía de pelvis en posición neutra normal.

Ilustración 16, Cadera derecha. Caso2.



Ángulos de cadera derecha y cobertura acetabular derechos

Ilustración 17. Cadera izquierda. Caso 2

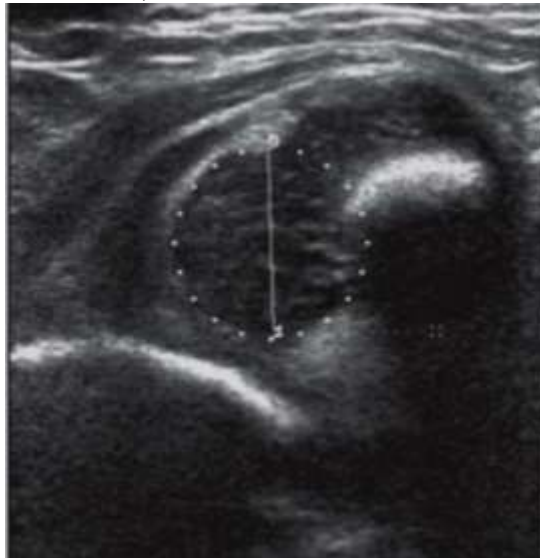

Ángulos de cadera y cobertura acetabular izquierdos

CASO 3.

Se observa en el ultrasonido de la cadera derecha perdida de la morfología de la cavidad acetabular, con convexidad de la cavidad y desplazamiento de la cabeza femoral fuera del acetábulo, perdida de la cobertura acetabular, con desplazamiento cefálico del labrum y retraso en la formación del núcleo de osificación (Ilustración 18). La cadera izquierda se observa de morfología conservada con mediciones del ángulo alfa de 55° y del beta de 58° , con una cobertura de 50%, sin evidencia de displasia (Ilustración 19). En la radiografía convencional de pelvis podemos observar; la articulación derecha con verticalización del labrum, con desplazamiento lateral y cefálico de la cabeza femoral, y retraso en la formación de su núcleo de osificación (Ilustración 20)

Ilustración 18, cadera derecha luxada. Caso 3



Ultrasonido de cadera derecha con luxación de cabeza femoral.

Ilustración 19 Cadera izquierda. Caso 3

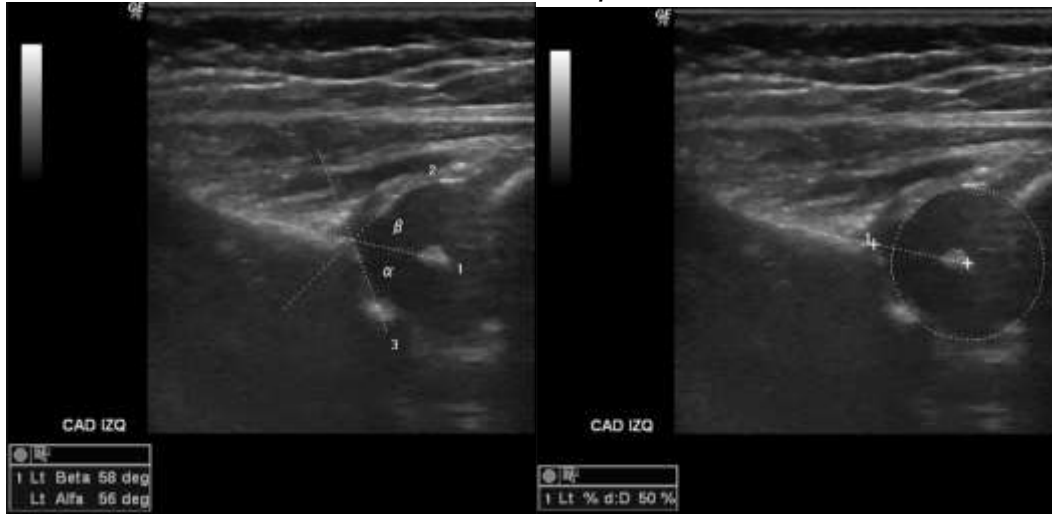
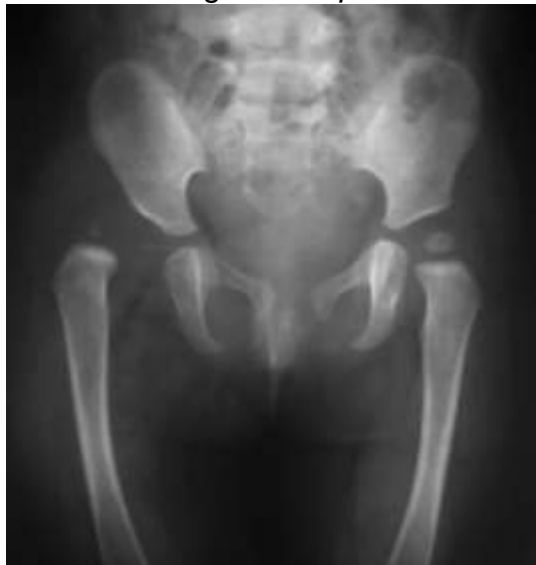
Ilustración 20. Radiografía de pelvis neutra. Caso3.



Radiografía convencional de pelvis en posición neutra, con luxación de cadera derecha.

10 Discusión

Se observó mayor frecuencia de la DDC en el sexo femenino sin influencia de la edad o peso sobre la patología en esta serie de casos.

Dado que las maniobras clínicas de Ortolani y Barlow no son procesos estandarizados no podemos garantizar que se hayan realizado de manera adecuada, ya que 75% de los pacientes revisados tuvieron un resultado normal tanto en el ultrasonido como en la radiografía, por lo cual es de suma importancia que la exploración de cadera se realice como método de tamizaje en pacientes recién nacidos sin alteraciones clínicas o sin factores de riesgo, ya que esta patología se puede presentar asintomática por muchos años y causar secuelas evidentes solo al iniciar con sintomatología (16). Países como Estados Unidos, Venezuela, Argentina y España utilizan la radiografía como método de detección de DDC para pacientes de 2 a 4 meses con diagnóstico clínico o con factores de riesgo. En Chile la radiografía es obligatoria para todos los recién nacidos de 3 meses de edad (1). De acuerdo a la guía de práctica de nuestro país se recomienda el uso de radiografía en pacientes con datos de sospecha clínica a partir de los 2 meses, y no usar el ultrasonido como método de tamizaje (4), sin embargo de acuerdo a los resultados obtenidos y con base en la alta sensibilidad del ultrasonido para la valoración de los tejidos blandos articulares y peri articulares, y sus ventajas sobre la radiografía convencional (10) se recomendaría como método de elección para la exploración de todos los recién nacidos con factores de riesgo o con dudas en la exploración clínica.

11 Conclusiones y Recomendaciones

- El diagnóstico clínico de DDC muestra resultados falsos positivos que quizá puedan atribuirse a una deficiente aplicación de las maniobras de exploración por falta de capacitación del personal, o a que no existe una adecuada capacitación.
- Los resultados del presente estudio nos permiten sugerir que el ultrasonido es un método complementario junto con la radiografía convencional para la detección y confirmación del diagnóstico de DDC.
- Como era esperado se encontró una mayor frecuencia en el sexo femenino en esta serie de pacientes.
- De acuerdo a los resultados obtenidos en esta serie de casos, se recomienda la realización del estudio de ultrasonido de cadera con sospecha clínica o con más de un factor de riesgo durante los primeros tres meses, debido a su alta sensibilidad y especificidad y a que el examen clínico no siempre es realizado por personal capacitado.

12 Bibliografía

1. *El diagnóstico oportuno de la displasia de cadera. Enfermedad discapacitante de por vida. Consenso del colegio Mexicano de Ortopedia y Traumatología.* **J. Cymet-Ramírez, M.M. Álvarez-Martínez, G. García-Pinto, R. Frias Austria, A. Meza-Vermis,** 5, s.l. : Acta Ortopédica Mexicana, 2011, Acta Ortopédica Mexicana, Vol. 25, págs. 313 - 322.
2. *Ultrasonido Ortopédico en la cadera infantil.* **Ahumada, Héctor.** 2008, Medigraphic.
3. *Revisión de Conceptos Actuales. Displasia de la cadera en desarrollo.* **Benavides-Molineros, Juan Ricardo.** 1, Pasto, Colombia : Revista Colombiana de Ortopedia y Trauma, 2012, Revista colombiana de Ortopedia y Traumatología, Vol. 26, págs. 50 - 60.
4. *Guía de Práctica Clínica, Diagnóstico y Tratamiento Oportuno de la Displasia del Desarrollo de la Cadera.* **Dra. Mariana García-Ortiz, Dr. Juan Manuel Guzmán-González, M. en A. María de Lourdes Dávalos-Rodríguez, Dr. David Escudero-Rivera, Dr. David Álvaro Escobar-Rodríguez.** México Distrito Federal : CENETEC, 2013.
5. **Marnix T. Van Holsbeeck, Joseph H. Introcaso.** *Ecografía Musculo esquelética.* s.l. : Marban, 2012.
6. *Displasia del Desarrollo de la Cadera.* **Ortega, Dra. Ximena.** 1, s.l. : Revista Medica Clínica las Condes, 2013, Vol. 24.
7. *Antecedentes, historia y pronóstico de la displasia del desarrollo de la cadera.* **Silva-Caicedo, Octavio.** 2011, Revista Cubana de Investigaciones Biomedicas, págs. 30(1): 141 - 162 .
8. **Roselli-Cock, Dr. Pablo.** *Ortopedia infantil.* s.l. : Editorial Medica Panamericana, 2a ed, 2012.
9. *Inestabilidades de la cadera en desarrollo, conocimientos y reflexion para el pediatra.* **Sainz, A.** 3, s.l. : seminario medico, 2004, Vol. 56.
10. *Correlación entre el diagnóstico radiológico y ecográfico en la detección de la luxación congénita de cadera.* **Jeunon-Zouza, Dra. Teresa.** 3, Cochabamba : Revista de la Sociedad Boliviana de Pediatría, 1993, Vol. 32.
11. *Developmental dysplasia of the hip.* **Shahryar Noordin, Massod Umer, Karman Hafeez, Haq Nawaz.** 19, s.l. : Orthopedic Reviews, 2010, Vol. 2.
12. *Ecografía en la displasia del desarrollo de la cadera.* **Rivera-Domínguez, Dra. Amparo.** 2011, Jornadas científicas de la sociedad española de rehabilitación infantil, págs. 15 - 17.
13. **Stefano Bianchi, Carlo Martinoli.** *Ecografía musculo esquelética.* Madrid, España : Marban, 2011.

14. *Ultrasound Examination for detection and assessment of Developmental Dysplasia of de Hip. Medicine, American- Institute of Ultrasound in.* 2013, Vol. 32.

15. *Infant hip in developmental dysplasia:Facts to consider for a successful diagnostic ultrasound exanination.* **Gerscovich., Eugenio O.** 1999, skeletal radiol 26, págs. 447 - 456 .

16. *Cadera congenita.* **Rodriguez-Avira, Dr. Juan Carlos.** 2, Bogota : CCAP, 1992, Vol. 6.

13 Anexos

Índice de ilustraciones y tablas:

Ilustración 1 Diagrama de flujo para la realización de ultrasonido de cadera	3
Ilustración 2. Maniobra de Ortolani.....	13
Ilustración 3. Maniobra de Barlow	14
Ilustración 4 Radiografías con tecnica adecuada y lineas	17
Ilustración 5. Cuadrantes de Putti.....	18
Ilustración 6. Índice acetabular	19
Ilustración 7. Índice acetabular por edad y sexo	20
Ilustración 8. Correlación de radiografía con ultrasonido.....	22
Ilustración 9. Posición del transductor, corte sonográfico coronal y correlación anatómica	24
Ilustración 10. Ángulos de Graf.....	24
Ilustración 11 Corte sonográfico axial	25
Ilustración 12. Cobertura acetabular	26
Ilustración 13. Clasificacion de Graf.....	27
Ilustración 14. Ultrasonido cadera derecha. Caso 1	35
Ilustración 15. Cadera izquierda. Caso 1	36
Ilustración 16, Cadera derecha. Caso2.	37
Ilustración 17. Cadera izquierda. Caso 2	37
Ilustración 18, cadera derecha luxada. Caso 3	38
Ilustración 19 Cadera izquierda. Caso 3.....	39
Ilustración 20. Radiografía de pelvis neutra. Caso3.	39
Tabla 1.Variables.....	30
Tabla 2. Características de los pacientes.	33
Tabla 3. Diagnostico radiográfico	34
Tabla 4 Diagnostico por ultrasonido	34

Carta de consentimiento informado.



SECRETARIA DE SALUD DEL GOBIERNO DEL DISTRITO
FEDERAL
HOSPITAL DE ESPECIALIDADES DE LA CIUDAD DE MEXICO
"DR. BELISARIO DOMINGUEZ"



MEXICO DF A ____ DE _____ DEL 2015

C. DR.
DIRECTOR DEL HOSPITAL
P R E S E N T E.

EL que suscribe _____
por medio del presente, me permito hacer de su conocimiento, que he sido debidamente informado (a) por facultativos responsables de este hospital, para diagnosticar o confirmar la enfermedad que padezco y en su caso, prescribir el tratamiento respectivo es necesario aplicar los procedimientos médicos y o quirúrgicos según convenga.

Queda entendido que se me han explicado ampliamente los riesgos potenciales de dicho procedimiento, los cuales he comprendido con suma claridad, así como el Art 103 de la Ley General de Salud, que a la letra dice:

"En el tratamiento de una persona enferma, el medico podrá utilizar nuevos recursos terapéuticos o de diagnóstico, cuando exista la posibilidad fundada de salvar la vida, reestablecer la salud o disminuir el sufrimiento del paciente, siempre que cuente con el consentimiento por escrito de este, de su representante legal en su caso, o del familiar más cercano en vinculo, y sin perjuicio de cumplir con los demás requisitos que determine esta ley y otras disposiciones aplicables."

No obstante ello, deseo informarle que **ACEPTO** con pleno conocimiento y con toda libertad los riesgos inherentes a mi tratamiento y consecuentemente otorgo mi **CONSENTIMIENTO Y AUTORIZO** a los médicos de este hospital para que se realicen en mi persona los procedimientos médicos y/o quirúrgicos necesarios, entendiendo que los mismos van encaminados éticamente al mejoramiento de mi salud.

Nombre y firma del padre o tutor:

Dirección y teléfono

