UNIVERSIDAD NACIONAL AUTÓNOMA DE MÉXICO

FACULTAD DE MEDICINA

DIVISIÓN DE ESTUDIOS DE POSGRADO E INVESTIGACIÓN

Instituto Nacional de Perinatología

ISIDRO ESPINOSA DE LOS REYES

"Curva de aprendizaje con sumatoria acumulada para toma biopsia de vellosidades coriales transcervical en un simulador médico en residentes de Medicina Materno Fetal"

T E S I S

Que para obtener el Título de

ESPECIALIDAD EN

MEDICINA MATERNO FETAL

PRESENTA

Mario Isaac Lumbreras Márquez

Dra. Sandra Acevedo Gallegos

Profesora titular del curso de especialización en Medicina Materno Fetal

Directora de tesis

Dr. José Antonio Ramírez Calvo

Asesor Metodológico

INPer

México, D.F. 2016

Universidad Nacional Autónoma de México
UNAM
Biblioteca Central
Dirección General de Bibliotecas de la UNAM

UNAM – Dirección General de Bibliotecas
Tesis Digitales
Restricciones de uso

DERECHOS RESERVADOS ©
PROHIBIDA SU REPRODUCCIÓN TOTAL O PARCIAL

Todo el material contenido en esta tesis esta protegido por la Ley Federal del Derecho de Autor (LFDA) de los Estados Unidos Mexicanos (México).

El uso de imágenes, fragmentos de videos, y demás material que sea objeto de protección de los derechos de autor, será exclusivamente para fines educativos e informativos y deberá citar la fuente donde la obtuvo mencionando el autor o autores. Cualquier uso distinto como el lucro, reproducción, edición o modificación, será perseguido y sancionado por el respectivo titular de los Derechos de Autor.

AUTORIZACIÓN DE TESIS

"Curva de aprendizaje con sumatoria acumulada para toma biopsia de vellosidades coriales transcervical en un simulador médico en residentes de Medicina Materno Fetal"

Dr. Enrique Alfonso Gómez Sánchez
Director de Educación en Ciencias de la Salud

Dra. Sandra Acevedo Gallegos
Profesora titular del curso de especialización en Medicina Materno Fetal.

Dra. Sandra Acevedo Gallegos
Directora de Tesis

Dr. José Antonio Ramírez Calvo
Asesor Metodológico

ÍNDICE.

I. RESUMEN……...3
II. ANTECEDENTES……...6
2.1 INTRODUCCIÓN…….....…6
2.2 PROCEDIMIENTO……...……...7
2.2.1 ABORDAJE TRANSCERVICAL……..…..…….…….…9
2.2.2 ABORDAJE TRANSABDOMINAL……....……...10
2.2.3 RIESGOS ASOCIADOS CON BVC…….……....……..11
2.3 AUDITORÍA DEL PROCEDIMIENTO……...…12
2.4 BVC EN GESTACIONES GEMELARES……13
2.5 INDICACIONES PARA LA REALIZACIÓN DE BVC……13
2.6 ENTRENAMIENTO EN BVC……14
2.6.1 REQUERIMIENTOS PARA EL ENTRENAMIENTO Y MANTENIMIENTO DE LA PRÁCTICA ADECUADA EN LA TOMA DE BVC……..……14
2.7 MODELO PARA LA TOMA DE BVC…….……15
2.8 CURVA DE APRENDIZAJE CON SUMA ACUMULATIVA (LC - CUSUM)……..……..17
III. JUSTIFICACIÓN……...19
IV. PLANTEAMIENTO DEL PROBLEMA……21
V. OBJETIVOS……...……22
5.1 OBJETIVO GENERAL……...…..…22
5.2 OBJETIVOS ESPECÍFICOS……..22
VI. METODOLOGÍA……23
6.1 DISEÑO DEL ESTUDIO…….…23
6.2 TIPO DE INVESTIGACIÓN……...23
6.3 CARACTERÍSTICAS DEL ESTUDIO…….…..23
6.4 LUGAR DÓNDE SE REALIZARÁ EL ESTUDIO……23
6.5 DURACIÓN APROXIMADA……...23
6.6 UNIVERSO DE ESTUDIO…….…23
6.7 UNIDADES DE OBSERVACIÓN……...…23
6.8 MÉTODOS DE MUESTREO…….…23
6.9 TAMAÑO DE LA MUESTRA…….....23
6.10 CRITERIOS DE INCLUSIÓN Y NO INCLUSIÓN……..23
6.10.1 INCLUSIÓN……23
6.10.2 NO INCLUSIÓN……23
6.11 VARIABLES DE CARACTERIZACIÓN……...……...24
6.12 DESCRIPCIÓN DEL ESTUDIO…….…..…27
VII. ASPECTS ÉTICOS DE LA INVESTIGACIÓN……...…30
VIII. RESULTADOS……...31
IX. DISCUSIÓN……35
X. CONCLUSIONES……...…37
XI. ANEXOS……..39
11.1 METODOLOGÍA PARA LA CONSTRUCCIÓN DE LA CURVA DE APRENDIZAJE MEDIANTE SUMA ACUMULADA (LC-CUSUM)…….…39
11.2 LISTA DE EVALUACIÓN DE LA TOMA DE BIOPSIA DE VELLOSIDADES CORIALES TRANSCERVICAL EN EL SIMULADOR MÉDICO……...40
11.3 GLOSARIO……...…41
XII. BIBLIOGRAFÍA……...…42

I. RESUMEN

Introducción. La biopsia de vellosidades coriales es un procedimiento diagnóstico invasivo en medicina materno fetal realizado en el primer trimestre, que consiste en la obtención de vellosidades coriales para estudio citogenético, molecular o bioquímico puede realizarse por vía abdominal o transcervical. El uso de simuladores médicos y curvas de aprendizaje mediante sumatoria acumulada han sido utilizados en varias especialidades médicas. **Objetivo.** Determinar el número de procedimientos necesarios para que un médico residente de medicina materno fetal alcance la competencia en la toma de biopsia de vellosidades coriales transcervical en un simulador médico mediante sumatoria acumulada**. Materiales y métodos.** Participaron cuatro residentes de medicina materno fetal sin experiencia previa en el procedimiento, el estudio fue realizado con ayuda de un simulador médico y posteriormente se construyeron curvas de aprendizaje mediante sumatoria acumulada. **Resultados.** Se evaluaron en total 304 procedimientos por médicos expertos, los cuatro residentes alcanzaron la competencia, el residente A alcanzó la competencia en el intento número 70, los residentes B, C y D en los intentos 53, 59 y 47 respectivamente, los cuatro residentes con un porcentaje de fallo menor al 10 %. **Conclusiones.** La utilización de un simulador médico permite capacitar y monitorear la curva de aprendizaje mediante sumatoria acumulada en residentes de Medicina Materno Fetal para la realización de biopsia de vellosidades coriales transcervical.

Palabras clave: Biopsia de vellosidades coriales transcervical, simulador médico, curva de aprendizaje, sumatoria acumulada.

ABSTRACT

Introduction. The chorionic villus sampling is an invasive diagnostic procedure in maternal fetal medicine made in the first trimester, which consists in obtaining chorionic villi for cytogenetic, molecular, or biochemical studies can be performed by abdominal or transcervical route. The use of medical simulators and learning curves using cumulative summation has been used in various medical specialties. **Objective.** Determine the number of procedures necessary for a maternal fetal medicine resident to reach proficiency in making transcervical chorionic villus sampling at a medical simulator using cumulative summation. **Materials and methods.** Four residents of maternal fetal medicine with no previous experience in the technique participated, the study was conducted using a medical simulator and then learning curves were constructed by cumulative summation. **Results.** We evaluated a total of 304 procedures by experienced physicians; the four residents reached proficiency, resident A reached the competence in the 70th attempt, residents B, C and D in 53, 59 and 47 attempts respectively, all with a failure rate of less than 10%. **Conclusion.** The use of a medical simulator allows training and monitoring the learning curve with cumulative summation test by residents of Maternal-Fetal Medicine for performing transcervical chorionic villus biopsy.

Keywords: transcervical chorionic villus biopsy, medical simulator, learning curve, cumulative summation.

II. ANTECEDENTES

2.1 INTRODUCCIÓN.

La toma de biopsia de vellosidades coriales (BVC) guiada por ultrasonido se encuentra disponible en los Estados Unidos desde inicios de los 80's, y ha permitido realizar un diagnóstico prenatal rápido y temprano en parejas con riesgo genético incrementado.[1] El procedimiento no ha sido universalmente aceptado; sobre todo debido a la percepción errada de que la toma de la muestra y su procesamiento en el laboratorio es más complejo que el de la amniocentesis, sumado a las preocupaciones en cuanto a las posibles alteraciones faciales y en las extremidades fetales que supone la realización de dicho procedimiento. Sin embargo estudios contemporáneos han demostrado la precisión de los estudios de laboratorio, la confiabilidad de la toma de la biopsia, y la seguridad del procedimiento cuando se realiza después de la semana 10 de gestación.[2] La competencia técnica y la seguridad del paciente continúan siendo preocupaciones principales en la educación de los clínicos. La habilidad para realizar este procedimiento se adquiere a través de la repetición del mismo ya sea por vía abdominal o transcervical. Tal aprendizaje en la medicina materno fetal se lleva a cabo en embarazos no viables o en embarazos en los cuales esté justificado tal procedimiento en la mayoría de los casos. Sin embargo, el uso de modelos anatómicos permite la enseñanza del procedimiento en un ambiente controlado, seguro, con menos estrés en donde las técnicas pueden ser practicadas repetitivamente, bajo la supervisión de un examinador experto. El número de muestras que es necesario tomar para considerarse competente en la toma de BVC se estima en el rango de 30 a 300 procedimientos dependiendo en gran medida de la técnica empleada (transcervical o transabdominal), siendo todavía inespecífico el número exacto necesario. [3] Recientemente diferentes autores, entre ellos *Biau et al,* han evaluado la competencia en la realización de procedimientos quirúrgicos mediante herramientas

estadísticas como lo es la suma acumulada (cumulative summation CUSUM) para determinar la curva de aprendizaje (LC-CUSUM) siendo un instrumento objetivo que evalúa de manera adecuada la competencia del médico en formación. [4]

2.2 PROCEDIMIENTO.

La biopsia de vellosidades coriales (BVC), o coriocentesis, es un procedimiento diagnóstico invasivo de complejidad media en medicina materno-fetal, que consiste en la obtención de vellosidades coriales para estudio citogenético o molecular. Requiere de entrenamiento y experiencia suficiente del operador, así como de su equipo y del laboratorio de Genética, ya que tanto las tasas de obtención del resultado como las de pérdida gestacional estarán relacionadas directamente con estos factores, actualmente se han disminuido el número de procedimientos realizados debido al estudio de tamizaje mediante ultrasonido y estudios bioquímicos durante el primer trimestre de la gestación.

Existen dos vías para la realización de la BVC, la transcervical y la transabdominal. La tasa de complicaciones y pérdidas gestacionales es similar, y en ambos casos depende de la experiencia del operador.[5]

Se realiza generalmente entre las 11 (11^{+0}) y 13 (13^{+6}) semanas de gestación. Se elige éste periodo para tratar de disminuir el riesgo de aborto, de malformaciones fetales y además porque permite obtener los resultados de los estudios genéticos en el primer trimestre. El abordaje transcervical (TC) se prefiere cuando la placenta se localiza en la pared uterina posterior, y la técnica transabdominal (TA) es particularmente útil cuando la placenta tiene implantación fúndica o anterior alta.[6]

Las dos técnicas son mejor desarrolladas utilizando 2 operadores, uno tomando la biopsia y el otro guiando el procedimiento por ultrasonido.

Previo al procedimiento, se debe cumplir con los siguientes requisitos:

- Asesoría previa a la prueba, por parte de un médico Genetista u Obstetra

- Consentimiento informado por escrito, explicando las complicaciones del procedimiento y las limitaciones de los estudios genéticos, idealmente al menos 24 h antes del procedimiento.
- Edad gestacional: Se podrá realizar una biopsia de vellosidades coriales (BVC) entre las 10^{+0} y las 14^{+6} semanas, aunque es preferible entre las 11^{+0} y 13^{+6} semanas. En placentas de inserción baja, la BVC transcervical es factible hasta la semana 15.0.
- Se debe conocer el factor Rh materno (RhD): en caso de RhD negativo se pautará gammaglobulina anti-D (300 µg o 150 UI vía IM) antes de las 72 horas post-procedimiento, a excepción que se haya realizado un genotipado no invasivo fetal con resultado de feto RhD negativo o la paciente se encuentre aloinmunizada.
- Se deben conocer las serologías VIH (virus de inmunodeficiencia humana), VHB (virus de hepatitis B) y en casos de riesgo VHC (virus de hepatitis C).[5]
- En las gestaciones no evolutivas existen los siguientes cambios:
  - Edad gestacional: hasta las 15.0 semanas
  - No es necesario conocer las serologías, pero si el RhD

Tabla 1. Comparación de BVC con técnica TC y TA.[7]

	Transcervical	Transabdominal
Contraindicaciones relativas	Pólipos cervicales, infección cervical o vaginal por herpes virus activa.	Interposición intestinal.
Facilidad de aprendizaje	Más compleja que técnica TA.	Se puede adaptar la técnica de amniocentesis.
Tamaño de la muestra	Muestra mayor que incluye toda la vellosidad.	Muestra más pequeña.
Incomodidad para la paciente	Mínima o ausente.	Moderada.
Localización placentaria	Mejor en placenta posterior.	Mejor en placenta fúndica.

2.2.1 ABORDAJE TRANSCERVICAL.

Instrumental necesario:

- Ecógrafo, camilla ginecológica, fuente de luz directa, especulo vaginal, pinza de biopsia de vellosidades coriales o catéter, pinza de Pozzi (debe estar disponible en la sala), gasas y material para realizar asepsia, contenedor con medio de trasporte de muestras.

Antes de realizar la biopsia mediante ultrasonido se confirma la viabilidad fetal y se establece el área donde se encuentra el corion frondoso; la valoración ecográfica transabdominal previa deberá realizarla el operador con tres cortes básicos: sagital medio, transversal y sagital del cérvix. Pueden presentarse contracciones uterinas que obstruyan o modifiquen la trayectoria de la pinza, pueden también alterar la apariencia y localización placentaria; cuando dichas contracciones interfieren con el procedimiento se sugiere retrasar la biopsia por 15 a 30 minutos. Deben identificarse los lagos placentarios existentes y evitarlos ya que la toma a través de los mismos se ha asociado con aumento del sangrado posterior al procedimiento.[8] La vejiga materna debe estar lo suficientemente llena para proveer la ventana sónica necesaria y poder visualizar adecuadamente la vagina, cérvix y útero. Cuando la vejiga se encuentra sobre distendida hace que sea más difícil la recuperación del tejido incrementando la incomodidad de la paciente, además el útero se moviliza fuera de la pelvis lo cual hace el trayecto de la pinza más largo y rígido. El procedimiento se realiza en la posición de litotomía en una mesa de exploración estándar; se coloca un espejo vaginal, en la vagina y el cérvix se aplica una solución antiséptica. Posteriormente para el procedimiento realizado con la pinza de BVC se realiza en tres tiempos que a continuación se describen: el primero consiste en avanzar la pinza hasta el OCI, el segundo llegar hasta el corion y el tercero realizar la extracción de vellosidades coriales.

Una vez extraída la muestra de vellosidades, se coloca en el contenedor que contenga medio de transporte *Roswel Park Memorial Institute* (RPMI) que es un medio de cultivo celular usado para el cultivo de células humanas, al que se le añaden antibióticos, normalmente penicilina y estreptomicina, o alternativamente solución fisiológica. En condiciones normales como se comentó previamente deben realizarse un máximo de 2 introducciones por sesión y si es necesario se programará una segunda sesión una semana más tarde. Es importante tener en mente la indicación del procedimiento, especialmente el riesgo de la anomalía cromosómica/genética a diagnosticar, así como la historia reproductiva materna y la opinión de la pareja. En casos de muy alto riesgo, puede forzarse una tercera introducción. Por el contrario, debemos desistir de tomar una nueva muestra en caso que el motivo sea la angustia materna o riesgos no excesivamente altos.

En las gestaciones no evolutivas hay algunas variaciones en la técnica:

Al haber menor cantidad de corion y éste ser de peor calidad, la obtención de vellosidades es más difícil. La muestra se debe tomar aún más próxima al saco gestacional, para disminuir la posibilidad de contaminación de la muestra con la decidua materna, podrán realizarse hasta 5 introducciones.[9]

2.2.2 ABORDAJE TRANSABDOMINAL.

Pueden utilizarse dos técnicas, ya sea mediante una aguja espinal calibre 20 o mediante dos agujas la primera calibre 16 a 18 y otra más pequeña calibre 20, la primera utilizada como guía utilizando anestesia local abdominal. En general se utilizan agujas con una longitud de 3.5 pulgadas pero en pacientes con obesidad pueden llegar a utilizarse de 5 o 6 pulgadas. La punta de la aguja debe pasar a través del corion frondoso paralelamente a la membrana corial, debe evitarse la interposición de la vejiga y el intestino. La punta de la aguja es primero insertada en el miometrio y posteriormente re direccionada en paralelo a

la membrana. La aguja debe pasar a través del mayor tejido placentario posible permaneciendo paralelo a la membrana corial para evitar punciones inadvertidas del saco gestacional. Una vez en el sitio deseado se retira el estilete y se coloca una jeringa que contiene 5 cc de medio de cultivo, bajo succión continua se realizan 4 a 5 movimientos de entrada y salida tratando de recuperar el mayor tejido posible en el corion frondoso, se retira la aguja del abdomen mientras la succión se continua. En la técnica de 2 agujas la primera con un diámetro mayor se utiliza como trocar la cual se inserta en el miometrio, después una aguja más delgada (calibre 19 o 20) se inserta en el corion frondoso, se retira el estilete de la aguja y se coloca una jeringa y se realiza la toma de la muestra de la misma manera como se describió previamente.[10]

La técnica con pinza utiliza un trocar del 18 G se retira el fijador y se introduce una pinza fina ("crocodrile fórceps") hasta el corion. Se realizan 3-4 inserciones hasta que macroscópicamente se considere una muestra suficiente.

2.2.3 RIESGOS ASOCIADOS CON BVC.

Sangrado. El sangrado vaginal es poco común después de BVC TA pero se observa en el 7 a 10% de las pacientes con BVC TC. En las BVC TC puede observarse un hematoma subcorial inmediatamente después del procedimiento en el 4% de los casos.

Infección. Corioamnioitis con una incidencia menor a 1/1000.

Ruptura prematura de membranas. Muy rara después de BVC transcervical, casi no hay clínica por la cantidad escasa de líquido amniótico en una edad gestacional temprana. Su incidencia es < 1/1,000.

Isoinmunización. Parece prudente que en las pacientes con Rh negativo no inmunizadas a las cuales se someta a una BVC debe administrárseles inmunoglobulina anti D posterior

al procedimiento. En pacientes aloinmunizadas pudiera considerarse la contraindicación del procedimiento.

Pérdida fetal: Existe un riesgo similar al de la amniocentesis cuando la BVC se realiza por parte de un operador experimentado que sería del 1 al 2%, sin observar diferencias en procedimientos realizados por vía abdominal o cervical.[11]

Reducción de extremidades, micrognatia, microglosia: Descrito en BVC realizadas antes de las 10 semanas.

Muestra insuficiente o inadecuada: Se debe monitorizar el centro y el laboratorio ya que la tasa de "no-resultado" debe ser inferior al 1%.

Hematomas placentarios: De escasa relevancia cuando no es masivo, debe documentarse su existencia cuando el hematoma es previo al procedimiento.

Despegamiento corial: Escasa relevancia cuando no es masivo, debe documentarse su existencia previa al procedimiento.[9]

2.3 AUDITORÍA DEL PROCEDIMIENTO.

El *Royal College of Obstetricians and Gynecologists* (RCOG) recomienda auditar los procedimientos invasivos a partir de diversos parámetros de calidad y mantener un registro de todos los procedimientos realizados[12] [13]. Se recomienda tener auditados anualmente como mínimo los siguientes parámetros:

- Tasa de pérdida gestacional a cualquier edad gestacional después del procedimiento, tasa de pérdida fetal en los 14 días post-procedimiento, tasa de pérdida fetal antes de las 24 semanas, falla en el cultivo citogenético, porcentaje de BVC que requirieron más de una entrada, porcentaje de BVC en las que no se consiguió muestra, tasa de no obtención de resultado, tasa de complicaciones (ruptura prematura de membranas, etc.), registro adecuado de los procedimientos

realizados anualmente y procurar su accesibilidad a las pacientes, tasa de profilaxis anti D en pacientes Rh negativo que se someten a BVC.

2.4 BVC EN GESTACIONES GEMELARES.

La BVC es el procedimiento de elección en la gestación bicorial, ya que una eventual interrupción selectiva de uno de los gemelos comportará menos complicaciones cuanto más precozmente se realice. El mayor inconveniente de la BVC en gestaciones bicoriales es la confusión de muestras entre 2 corion adyacentes.[14] Por éste motivo, puede considerarse conveniente que el médico más experto realice la guía ecográfica. En la planificación de la BVC en una gestación múltiple, es indispensable realizar un mapeado documentado de los sacos gestacionales, fetos y corion existentes. Se ha recomendado que estos procedimientos se realicen preferentemente en centros que ofrezcan la reducción selectiva, si ésta es la opción de la pareja en caso de un gemelo afecto. En estos casos la recomendación es tomar la muestra cerca a la inserción del cordón de cada gemelo y preferiblemente con pinzas diferentes para cada muestra, evitando así la contaminación entre muestras. En caso de fetos monocoriales biamnióticos discordantes para una anomalía, es preferible posponer el procedimiento y realizar 2 amniocentesis.[9]

2.5 INDICACIONES PARA LA REALIZACIÓN DE BVC.

Está indicada en las siguientes circunstancias:

- ✓ Alto riesgo de aneuploidía en el cribado de primer trimestre (> 1/50), translucencia nucal aumentada > percentil 99, anomalía cromosómica en gestación previa (en trisomías autosómicas se puede recalcular el riesgo, en otras anomalías el riesgo de recurrencia es muy bajo), anomalía cromosómica parental, anomalía estructural fetal detectada en la ecografía de primer trimestre, confirmación de un diagnóstico preimplantacional, confirmación de un resultado en ADN fetal en circulación materna, pérdida gestacional precoz (no solo en pérdida recurrente), enfermedad

monogénica con diagnóstico molecular o bioquímico disponible, discordancia >1 semana en la longitud cráneo caudal entre gemelos (restricción del crecimiento intrauterino severo precoz).

Antes de realizar la BVC, se deberán considerar las siguientes contraindicaciones relativas: Sangrado vaginal, en general se recomienda posponer la BVC hasta una semana después de la finalización del sangrado. Infección materna por HIV, HBV o HCV, el procedimiento de elección es la amniocentesis no transplacentaria.[9]

2.6 ENTRENAMIENTO EN BVC.

Con relación a la curva de aprendizaje en BVC, no existen datos específicos sobre el número de procedimientos supervisados necesarios antes de alcanzar la competencia, aunque clásicamente se han considerado como requisitos tener experiencia en amniocentesis de segundo trimestre y realizar un número mínimo de 50 procedimientos bajo supervisión. Quizás ante la disminución drástica de procedimientos invasivos en la actualidad, 30 podrían ser suficientes. En dichos procedimientos se evaluará la técnica y el proceso diagnóstico completo, incluyéndose la interpretación de resultados y la interacción con las pacientes. Además se hace necesaria una práctica regular para mantener el nivel de competencia, recomendándose la realización de 30 procedimientos anuales, de los cuales cada operador debería llevar un registro individual para auditar los parámetros de control de calidad descritos anteriormente.[12]

2.6.1 REQUERIMIENTOS PARA EL ENTRENAMIENTO Y MANTENIMIENTO DE LA PRÁCTICA ADECUADA EN LA TOMA DE BVC.

Los operadores que realizan BVC sin supervisión deben de ser entrenados para tal competencia en la sub especialidad de medicina materno fetal; por ejemplo en el Reino Unido se cuenta con el “Fetal Medicine Advanced Training Skills Module” de no contar con acceso a tal curso se debe considerar otro equivalente internacional. El uso de modelos

para la adquisición de competencias así como la asistencia de los médicos en entrenamiento mediante procedimientos supervisados con los pacientes debe considerarse como parte integral de la formación médica. Las unidades y los operadores deben someterse a auditorías continuas observando las frecuencias de inserciones múltiples, fallas en el procedimiento y pérdidas gestacionales después de la BVC.

Los operadores experimentados (con más de 100 procedimientos por año) tienen mayores tasas de éxito y menores tasas de pérdida gestacional relacionadas a la BVC, al contrario de lo que sucede con operadores que realizan un número menor de biopsias por año.[12]

2.7 MODELO PARA LA TOMA DE BVC.

En el 2012 se publicó un modelo para la BVC desarrollado por *McWeeney DT et al* que es utilizado en la Clínica Mayo, se realizan las modificaciones pertinentes en un corazón porcino para simular un útero humano a las 12 semanas de gestación. Dicho modelo se utilizó para realizar la presente investigación. El procedimiento para crear el modelo inicia al incidir a través de los grandes vasos con una tijera curva removiendo las 4 válvulas, las estructuras de sostén y el septum interventricular, utilizando un electrocauterio y energía bipolar el contorno interno del corazón es remodelado hasta alcanzar un grosor uniforme. Mediante un electrodo en forma de bola utilizando energía bipolar se realiza un canal a través del ápex cardiaco para simular el canal cervical, y posteriormente se puede remodelar con dilatadores de Hegar hasta alcanzar el diámetro deseado. Su puede colocar un feto porcino e introducirlo en un preservativo lleno de agua destilada para simular el saco gestacional y en su interior el feto; el cual posteriormente se coloca dentro del modelo por la parte superior (en donde previamente se encontraban los grandes vasos). Se utiliza placenta humana en el modelo y se coloca entre la membrana amniocorial y la cavidad uterina en distintas posiciones ya sea anterior, lateral, posterior,

etc. Se pueden utilizar toallitas para estabilizar el “saco gestacional”; posteriormente el modelo se coloca sobre algunas compresas en un modelo de hemipelvis. En la parte anterior e inferior del modelo se coloca un preservativo de látex lleno con agua destilada para simular la vejiga materna. Finalmente para simular la pared abdominal materna se coloca una bolsa sellada llena de gel para ultrasonido encima del modelo, El corazón porcino se almacena en formol para su uso posterior.[3]

Figura 1. Vista anterior de un corazón porcino de 15x10x10 cm.

Figura 2. Vista superior en el corazón porcino de la cavidad “uterina” remodelada.

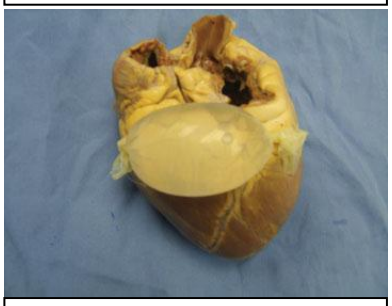

Figura 3. Vista anterior con la “vejiga materna”, suturada a la “pared uterina anterior”.

Figura 4. Vista transvaginal del “cérvix uterino” y el “canal cervical”.

Figura 5. Colocación del preservativo de látex lleno de agua destilada y en su interior un feto porcino de 4 cm de longitud.

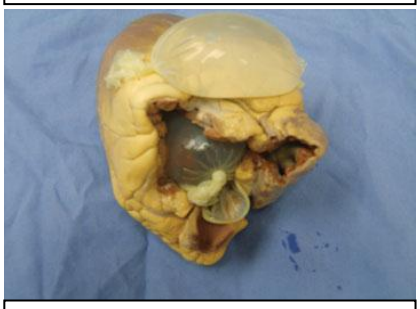

Figura 6. Vista superior del modelo completo.

Figura 7. Colocación del modelo en la hemipelvis.

Figura 8. Modelo de BVC colocado en la hemipelvis cubierto por una bolsa plástica sellada llena de gel para ultrasonido para simular la pared abdominal materna.

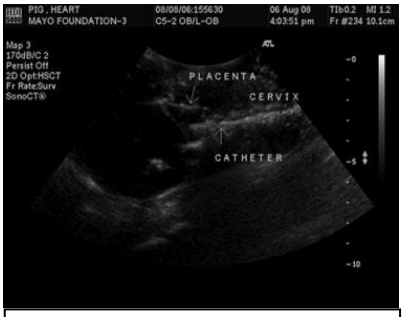

Figura 9. Plano sagital medio en el modelo durante una toma de BVC transcervical. Se etiquetan la placenta, el cérvix y el catéter.

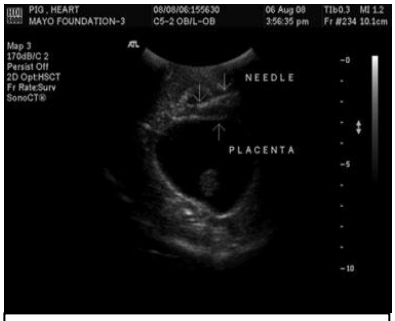

Figura 10. Ultrasonido transabdominal en plano medio sagital del modelo durante la toma de BVC transabdominal, se etiquetan la placenta, cérvix y la aguja.

2.8 CURVA DE APRENDIZAJE CON SUMA ACUMULATIVA (LC - CUSUM)

La técnica CUSUM es una de las técnicas estadísticas desarrolladas durante la segunda guerra mundial, en donde se utilizó como control de calidad en las líneas de producción de las municiones. La primer descripción detallada de ésta herramienta estadística apareció en 1954 con el título *"Continuous Inspection Schemes"*. [15]

Los gráficos CUSUM son modelos que valoran en el tiempo el porcentaje de éxito en la realización de una tarea, considerando las posibilidades de fallo del método de valoración desde el punto de vista de error tipo 1 y tipo 2, de la habilidad a evaluar propiamente un procedimiento desde el punto de vista de la probabilidad de fallo aceptable e inaceptable. Este tipo de gráficos se han usado no sólo para valorar el aprendizaje psicomotriz, sino

también para describir su evolución en el tiempo tanto en personas entrenadas como en no entrenadas.

Dentro de las “fortalezas” de ésta técnica encontramos que permite el acúmulo de información en beneficio de todos los participantes (evaluador – evaluado), es una herramienta de fácil aplicación, logra detectar cambios transitorios en las tendencias, evalúa individualmente a cada operador y permite conocer la forma del desempeño a lo largo del entrenamiento.

En las curvas de aprendizaje CUSUM se construye un gráfico estableciendo fallas aceptables e inaceptables así como 2 hipótesis: la nula (establece que el procedimiento o medición se encuentra fuera de control) y la alternativa (en la que se acepta que el individuo logra el control del procedimiento o alcanza la competencia). Para cada procedimiento fallido la curva CUSUM muestra un ascenso en el gráfico indicando una tendencia al fracaso; por cada procedimiento exitoso la curva desciende indicando un desempeño óptimo.

La competencia se logra cuando la tendencia gráfica de un individuo en entrenamiento tiene un decremento por debajo de dos líneas adyacentes calculadas como límites de la prueba. Por el contrario, la competencia se pierde cuando la tendencia gráfica de un individuo en entrenamiento asciende nuevamente y cruza dos líneas adyacentes calculadas como límites de la prueba. [16] [17]

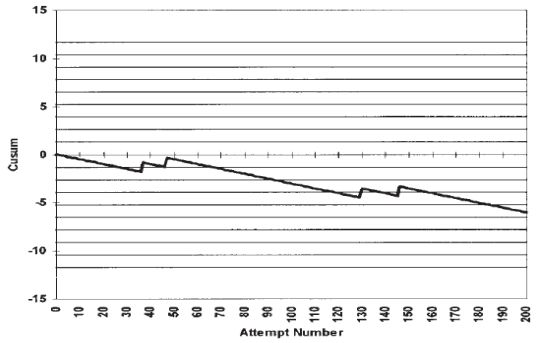

Figura 11. Formato CUSUM, los intentos fallidos se indican por las desviaciones hacia arriba. La tasa de error en éste ejemplo fue 4 en 200 (2.0%). El error aceptable era de 2% y de 10% el inaceptable. Los errores tipo 1 y 2se colocaron en 0.1 para simplificar el modelo, siendo el espacio entre aceptable e inaceptable idéntico. El gráfico CUSUM es ideal para la vigilancia a largo plazo de los procedimientos.

III. JUSTIFICACIÓN

El proceso de aprendizaje psicomotriz en salud es una función multidimensional compleja que involucra múltiples aspectos personales y ambientales; adicionalmente posee un gran impacto social, lo cual hace que su valoración objetiva deba ser individualizada.

En varios campos de la medicina actualmente se utilizan modelos de simulación para la formación de residentes, desafortunadamente en la Ginecología y Obstetricia se ha tenido una incorporación lenta a los beneficios que esto conlleva en comparación a la educación médica tradicional. Afortunadamente el uso de simuladores se encuentra en aumento. Los procedimientos en medicina materno fetal como la amniocentesis, colocación de catéteres in útero, biopsia de vellosidades coriales y la toma percutánea de sangre de cordón umbilical son áreas donde la simulación tiene un beneficio potencial.

La premisa de la educación basada en simulación médica se sobrepone sobre las técnicas clásicas de aprendizaje como “ve uno, haz uno, enseña a uno” a “ve varios, simula varias veces, realízalo muchas veces, enseña a muchos”. Este esquema se basa en la necesidad de realizar muchas repeticiones para adquirir el conocimiento y las capacidades necesarias antes de que los residentes entren en contacto con los pacientes, con la finalidad de mejorar la capacitación, disminuir las tasas de error y aumentar en lo posible la seguridad del paciente.[18]

El modelo gráfico CUSUM (sumatoria acumulada), usado como una curva de aprendizaje, ha mostrado ser una herramienta útil en la valoración de la educación psicomotriz en varias especialidades médicas, sobretodo en cirugía y anestesiología,[19] por lo que es mediante ésta herramienta estadística que se realizó la curva de aprendizaje para toma de vellosidades coriales en un modelo de simulación diseñado para tal fin, ya que actualmente en nuestro programa de formación de medicina materno fetal no existe como

tal un programa diseñado para la adquisición de las capacidades necesarias para realizar la BVC.

IV. PLANTEAMIENTO DEL PROBLEMA

El médico residente de medicina materno fetal, tiene que adquirir la competencia en la realización de procedimientos invasivos, como son amniocentesis, cordocentesis, biopsia de vellosidades coriales y somatocentesis; siendo en ellos fundamental conocer la metodología pero sobre todo el tener una orientación espacial adecuada en el cuerpo materno y en el ultrasonido. Se debe proyectar e interiorizar cada uno de los escenarios posibles con las implicaciones en cuanto a dificultad técnica se refiere.

La biopsia de vellosidades coriales es sin duda una herramienta útil para el diagnóstico prenatal, sin embargo es uno de los procedimientos invasivos que se lleva a cabo con menos frecuencia y por lo tanto las oportunidades para el aprendizaje de los residentes son prácticamente nulas.

El principal obstáculo para su realización y enseñanza a los médicos residentes es la dificultad de la técnica, las pacientes solicitan que sea realizado por un experto y que no existe forma de controlar la inserción adecuada de los instrumentos.

Se desconoce el número necesario de procedimientos para alcanzar la competencia en BVC por ejemplo el RCOG recomienda que como mínimo deben realizarse 30 BVC para obtener la competencia y que son requeridos 30 procedimientos invasivos (amniocentesis y BVC) por año para mantener la habilidad en dichos procedimientos.[20]

Un estudio realizado en Estados Unidos por *Jenkins et al* concluye que el número de centros entrenando a residentes de medicina materno fetal en BVC y el número de procedimientos realizados en ese país es limitado.[21]

Las curvas de aprendizaje CUSUM permitirán realizar una valoración y seguimiento continuo de la adquisición y mantenimiento de las habilidades psicomotoras necesarias para llevar a cabo la BVC transcervical en simuladores médicos.

V. OBJETIVOS

5.1 OBJETIVO GENERAL.

Conocer el número de procedimientos (BVC) necesarios a realizar para que los residentes de medicina materno fetal del Instituto Nacional de Perinatología adquieran la competencia necesaria para realizar la toma de biopsia de vellosidades coriales transcervical utilizando una metodología estandarizada y realizada en un simulador médico diseñado para tal fin.

5.2 OBJETIVOS ESPECÍFICOS.

Construir una curva de aprendizaje mediante suma acumulada (LC-CUSUM) para definir el número de procedimientos necesarios para poder alcanzar la competencia necesaria al realizar una biopsia de vellosidades coriales transcervical en un simulador médico en residentes de segundo año de medicina materno fetal del Instituto Nacional de Perinatología.

VI. METODOLOGÍA

6.1 DISEÑO DEL ESTUDIO.

6.2 TIPO DE INVESTIGACIÓN. Observacional

6.3 CARACTERÍSTICAS DEL ESTUDIO.

Por la participación del investigador: OBSERVACIONAL

Por temporalidad del estudio: LONGITUDINAL

Por la lectura de los datos: PROLECTIVO

Por el análisis de datos: DESCRIPTIVO

6.4 LUGAR DÓNDE SE REALIZARÁ EL ESTUDIO Instituto Nacional de Perinatología Isidro Espinosa de los Reyes.

6.5 DURACIÓN Enero a Junio de 2015.

6.6 UNIVERSO DE ESTUDIO

Médicos residentes de segundo año de medicina materno fetal del Instituto Nacional de Perinatología.

6.7 UNIDADES DE OBSERVACIÓN:

Médicos residentes de segundo año de medicina materno fetal que desearon participar.

6.8 MÉTODOS DE MUESTREO: No probabilístico por conveniencia.

6.9 TAMAÑO DE LA MUESTRA: No requirió cálculo.

6.10 CRITERIOS DE INCLUSIÓN Y NO INCLUSIÓN

6.10.1 INCLUSIÓN: Médicos residentes de medicina materno fetal de segundo año que desearon participar en el protocolo de investigación, sin adiestramiento previo en BVC transcervical.

6.10.2 NO INCLUSIÓN: Médicos residentes de medicina materno fetal de segundo año que no desearon participar en el protocolo de investigación.

En el apartado de anexos esta descrita la metodología para la construcción de la curva de CUSUM. (Anexo 1)

6.11 VARIABLES DE CARACTERIZACIÓN.

Biopsia de vellosidades coriales.

Definición conceptual.

Extracción de una muestra de vellosidades coriales.

Definición operacional.

Obtención de vellosidades coriales (corion frondoso) en el simulador médico.

Escala de medición: Presente / Ausente

Tipo de Variable: Cualitativa / Dicotómica

Biopsia de vellosidades coriales transcervical.

Definición conceptual.

Extracción de una muestra de vellosidades coriales a través del cérvix.

Definición operacional.

Obtención de vellosidades coriales (corion frondoso) a través del cérvix en el simulador médico.

Escala de medición: Presente / Ausente

Tipo de Variable: Cualitativa / Dicotómica

Valoración ecográfica inicial.

Definición conceptual.

Ecografía realizada para observar la localización anterior o posterior del corion así como su lateralidad, permite visualizar el trayecto del canal cervical.

Definición operacional.

Inicialmente la realiza el operador con tres cortes básicos; sagital medio: permite definir la localización anterior o posterior del corion, así como la distancia entre este y el orificio

cervical interno supuesto. Transversal: define la lateralidad del corion, pudiendo este ser central, izquierdo o derecho; algo especialmente importante cuando el corion es anterior. Sagital del cérvix: se define el trayecto del canal cervical. Siempre se debe orientar la sonda perpendicularmente a la "pared abdominal" del simulador médico sin angularla lateralmente. Durante la ecografía previa, se planea la vía de acceso al corion y selecciona la zona ideal para la toma de la muestra, que será la porción de corion de mayor grosor y ecogenicidad.

Escala de medición: Presente / Ausente

Tipo de Variable: Cualitativa / Dicotómica

Visualización y fijación del cérvix.

Definición conceptual.

Colocación de espejo vaginal para poder observar y posteriormente movilizar el cérvix uterino.

Definición operacional.

El operador coloca el espejo vaginal para poder movilizar el supuesto cérvix dependiendo la situación de la placenta y vía de acceso planeada.

Escala de medición: Presente / Ausente

Tipo de Variable: Cualitativa / Dicotómica

Biopsia corial (avanzar la pinza hasta el orificio cervical interno, avanzar la pinza hasta el corion, extracción de la muestra de vellosidades).

Definición conceptual.

Toma de una muestra de tejido del corion con pinza mediante guía ultrasonográfica.

Definición operacional.

Para realizar el primer paso: Se debe visualizar un corte sagital del "cérvix" en la pantalla e identificar el trayecto del canal cervical. El operador toma la pinza, comprueba que se

abra y cierre correctamente y que su curvatura sea la correcta, introduce la pinza y la inserta por el “orificio cervical externo” del mismo, se avanza con control ecográfico continuo. Una vez en orificio interno del modelo, se reevaluará la vía de progresión hasta el corion, dicha reevaluación se realiza en un corte sagital, hasta el borde proximal del corion, buscando la zona del corion de mayor grosor y ecogenicidad. Una vez que se decide la vía a seguir, se avanza la pinza por el espacio virtual entre la decidua y la membrana corial supuesta (corion liso). Durante todo el procedimiento se deberá visualizar la pinza en toda su longitud y especialmente la punta (pero nunca sólo la punta), el avance de la pinza debe realizarse de manera muy cautelosa. La pinza se orientará siempre que sea posible paralelamente a la placa corial supuesta. En este momento, se abre la pinza y se avanza unos 3 cm. Se cierra la pinza y se inicia una tracción suave. Si se nota resistencia o se observa una retracción importante, debe abrirse la pinza, retroceder unos centímetros, cerrarla y reiniciar la extracción de la muestra. Se retirará la pinza con la muestra siguiendo la misma ruta de entrada, manteniendo en todo momento la pinza bien cerrada. Finalmente se evalúa extracción exitosa o no del tejido placentario

Escala de medición: Presente / Ausente

Tipo de Variable: Cualitativa / Dicotómica

6.12 DESCRIPCIÓN DEL ESTUDIO.

El médico residente participante sin experiencia previa en el procedimiento se capacitó para adquirir los conocimientos necesarios para la toma de vellosidades coriales transcervical, previo al inicio de la investigación se otorgó el material bibliográfico necesario como es el artículo *García-Posada R. Biopsia corial transcervical: guía práctica. Diagn prenat. 2012; 2 3(1):2–10.* Y el resto de los artículos incluidos en el marco teórico con el fin de fundamentar y homogeneizar adecuadamente el conocimiento en cuanto al procedimiento a realizar entre los participantes del estudio. Además previo al inicio de la investigación se otorgó la capacitación necesaria mediante una presentación electrónica y se dio a conocer el funcionamiento del simulador médico en el área destinada para tal fin en el INPer.

Se realizó la toma de biopsia de vellosidades coriales transcervical en un simulador médico anatómico diseñado para tal fin basado en el modelo descrito por *Dennis T. McWeeney*[3] y colaboradores mencionado en el marco teórico. Tanto la guía ultrasonográfica como la toma de la biopsia como tal fue realizada por residentes sin experiencia previa en toma de BVC transcervical.

Mediante una lista de cotejo en la cual se encuentran los criterios establecidos para una toma adecuada de biopsia de vellosidades descritas en las variables de caracterización, se evaluó a los médicos residentes participantes mediante una técnica estandarizada para la realización de la BVC por vía transcervical.

El médico evaluador experto en toma de biopsia de vellosidades coriales calificó la realización de la BVC realizada por el médico residente como adecuada o inadecuada, acordando un porcentaje aceptado de fallo del 10%.

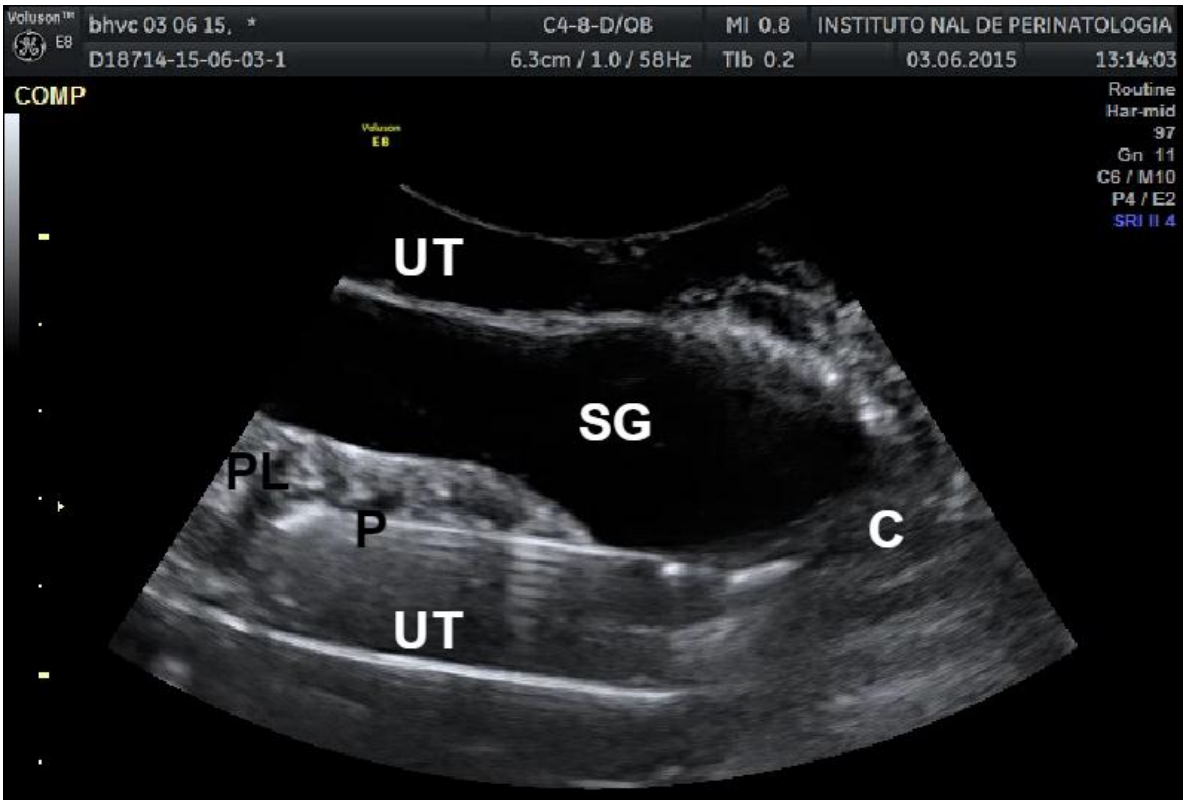

Figura 12. Toma de biopsia de vellosidades coriales transcervical en el simulador médico. P. Pinza; SG. Saco gestacional; PL. Placenta; UT. Pared uterina; C. Cérvix.

Se calificaron los siguientes parámetros:

- ✓ Realización adecuada de la técnica para toma de biopsia corial transcervical en el simulador médico según los parámetros referidos en las variables de caracterización, además de la eficiencia, autonomía y el desempeño global del residente evaluado.

Posteriormente se le informó a cada médico residente participante la retroalimentación necesaria otorgada por los médicos examinadores para una adecuada realización de una biopsia de vellosidades coriales al finalizar cada procedimiento, con ayuda de material bibliográfico, electrónico necesario y referido previamente para reafirmar los pasos a seguir durante el procedimiento con una técnica adecuada para la realización de la biopsia. Según el desarrollo de la curva de aprendizaje CUSUM, fue necesaria la

retroalimentación a los médicos residentes; tanto en conjunto, como de forma individual para lograr la competencia.

Se solicitó el consentimiento a cada residente para realizar la investigación y para su posterior publicación.

La intención del estudio fue el realizar una curva de aprendizaje para la toma de la biopsia de vellosidades coriales transcervical en el simulador médico.

Se emplearon los programas Microsoft Office Excel, SPSS Statistics 22.0.

VII. ASPECTOS ÉTICOS DE LA INVESTIGACIÓN

El presente protocolo es una investigación sin riesgo, ya que se basa en el empleo de técnicas y métodos de investigación realizados en simuladores médicos sin la inclusión de pacientes en el mismo.

En cuanto a la participación de los médicos residentes, el presente protocolo fue una investigación sin riesgo, ya que no se realizó ninguna intervención o modificación intencionada en las variables fisiológicas, psicológicas y sociales de los individuos que participaron en el estudio.

VIII. RESULTADOS

En total participaron 4 residentes de segundo año de la especialidad en medicina materno fetal del Instituto Nacional de Perinatología “Isidro Espinosa de los Reyes”, se realizó el procedimiento por cada uno de ellos de manera sucesiva considerando el procedimiento como adecuado o inadecuado mediante la lista de evaluación referida en el anexo correspondiente, se evaluaron en total 304 procedimientos, los cuatro residentes lograron la competencia mediante LC CUSUM para toma de biopsia de vellosidades coriales transcervical en el simulador médico, el residente A logró la competencia en el procedimiento número 70, los residente B, C y D en el procedimiento número 53, 59 y 47 respectivamente, con una mediana para lograr la competencia de 56.

El residente A realizó en total 97 procedimientos con acierto del 90.72 %, mientras que los residentes B, C, D realizaron un total de 68, 74, 65 procedimientos con un acierto del 91.17 %, 90.54 % y 93.84 % respectivamente.

Residente	Éxito	% de éxito	Fallo	% de fallo	Procedimiento en el que se alcanzó la competencia
A	88	90.72	9	9.27	70
B	62	91.17	6	8.83	53
C	67	90.54	7	9.46	59
D	61	93.84	4	6.16	47

Tabla 2. Procedimientos realizados por cada residente, porcentaje de éxito y fallo, procedimiento en el que se alcanzó la competencia.

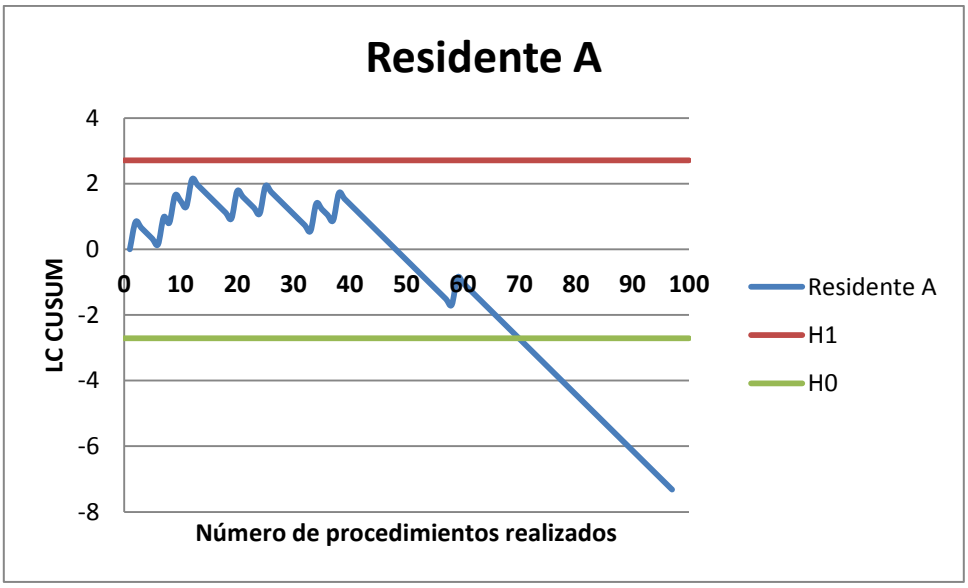

Figura 13. LC CUSUM del residente A.

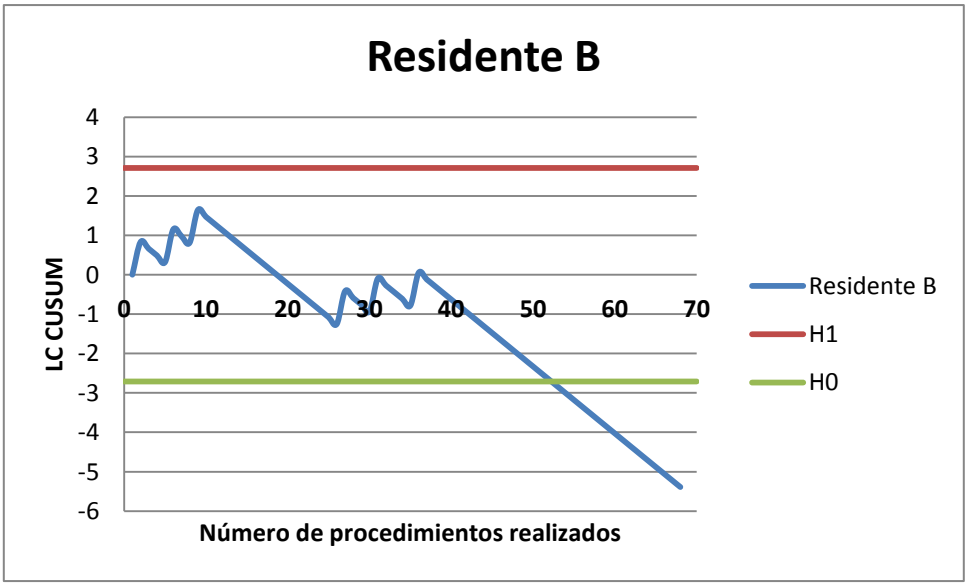

Figura 14. LC CUSUM del residente B.

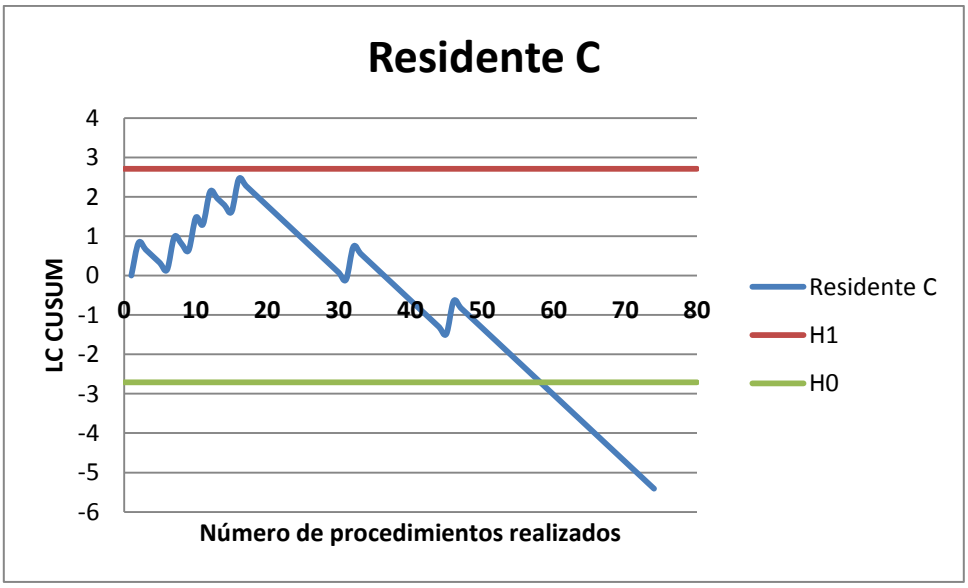

Figura 15. LC CUSUM del residente C.

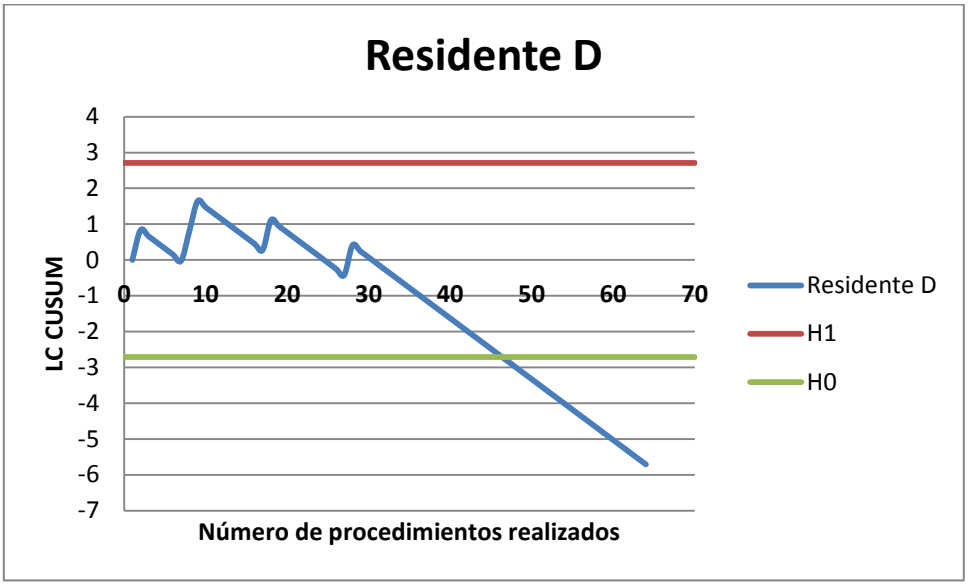

Figura 16. LC CUSUM del residente D.

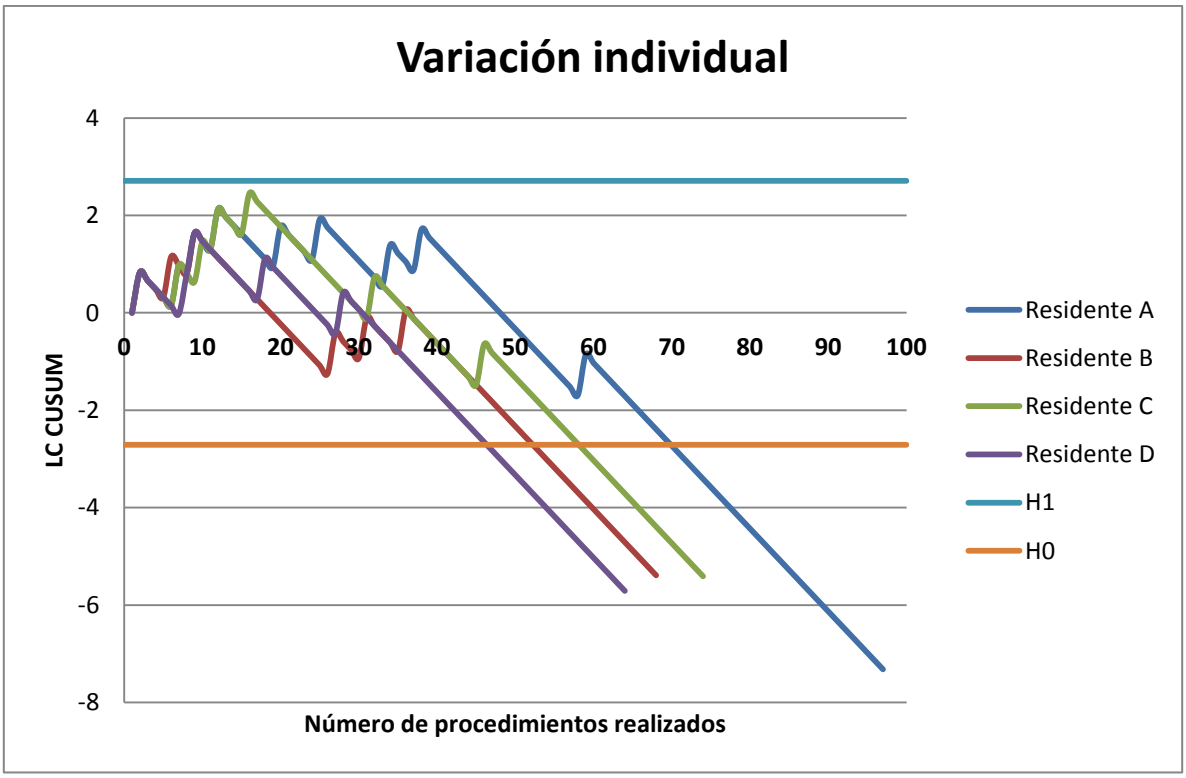

Figura 17. Variación individual de puntuaciones LC CUSUM de los residentes.

Se observó una variación considerable entre los residentes, tres de ellos tuvieron una progresión rápida hacia la competencia mientras que el residente A se caracterizó por más fallas al realizar el procedimiento y la curva no progresó hacia la competencia de manera rápida, cada uno de los residentes tuvo una retroalimentación inmediata posterior al procedimiento por médicos evaluadores expertos, cuando se consideró necesario se implementó nuevamente la maniobra de capacitación mediante la presentación electrónica y bibliografía referida en la metodología.

IX. DISCUSIÓN

Actualmente la BVC transcervical no es un procedimiento que se efectúa de manera frecuente. Los recientes avances en el tamizaje de primer trimestre y la implementación de otras técnicas como la detección de ADN fetal libre en sangre materna son factores que disminuyen significativamente las indicaciones para BVC, adicionalmente este es un procedimiento realizado en su mayoría por médicos expertos, lo que limita la adquisición de competencias de dicha técnica en los residentes de Medicina Materno Fetal, la curva de aprendizaje mediante suma acumulada en un simulador médico brinda la oportunidad de ofrecer un entrenamiento pertinente.

Este estudio demuestra que la curva de aprendizaje mediante suma acumulada en combinación con un simulador médico puede ser utilizada para evaluar el adiestramiento en BVC transcervical; es una herramienta de gran ayuda para el entendimiento del procedimiento, la técnica adecuada para su realización, las posibles complicaciones a las que se puede enfrentar el médico residente y como resolverlas. Además de que permite realizarlo de manera repetitiva en un ambiente controlado y bajo la supervisión de médicos expertos quienes otorgan una retroalimentación adecuada con el beneficio de disminuir los posibles riesgos en las pacientes que pudieran ser atendidas por médicos inexpertos.

Respecto a publicaciones previas en curvas de aprendizaje para realizar biopsia de vellosidades coriales un estudio retrospectivo realizado por *Wijnberger LD et al* con más de 2000 BVC demostró que las tasas de pérdida fetal disminuyeron conforme el operador ganó experiencia y se sugirió que se requerían más de 100 procedimientos para obtener la competencia[22] sin embargo el estudio fue realizado en gestaciones viables a través de las dos vías (transcervical y transabdominal), dos operadores contaban con experiencia previa en diagnóstico prenatal invasivo, un operador tenía experiencia en amniocentesis

de segundo trimestre y dos operadores no contaban con experiencia previa en diagnóstico prenatal invasivo, es importante tomar en cuenta que uno de los operadores realizó el 56% de los procedimientos, lo que hace poco factible que los resultados puedan generalizarse.

En la revisión sistemática realizada por *Issenberg SB et al*[23] se evidencian varios de los beneficios en la educación médica basada en simuladores que pudieron constatarse en la presente investigación como son: la retroalimentación se provee durante el aprendizaje, los practicantes realizan una práctica repetitiva, el simulador se integra al currículo médico, los aprendices pueden practicar con diferentes grados de dificultad. Algunos simuladores se pueden adaptar a diferentes estrategias de aprendizaje, el simulador capta la variación clínica, se encuentra en un ambiente controlado, permite un aprendizaje individualizado, los objetivos del aprendizaje son claramente definidos y medidos, el simulador es una aproximación válida a la práctica clínica. Otra de las motivaciones principales en tratar de implementar cada vez más en los programas de residencias médicas este tipo de técnica de aprendizaje se basa en los hallazgos encontrados por algunos autores como por ejemplo el meta análisis realizado en 2011 por *McGaghie et al* en donde se comparó el uso de simuladores con la práctica tradicional en el entrenamiento médico, concluyendo que existe una mejora sustancial y consistente en los resultados del aprendizaje en los grupos que utilizaron simuladores médicos.[24]

No existen estudios publicados en residentes de medicina materno fetal y curvas de aprendizaje mediante suma acumulada en toma de biopsia de vellosidades coriales transcervical en simuladores médicos, teniendo como finalidad ayudar a los tutores a decidir cuándo un médico residente pudiera ser apto para poder realizar el procedimiento en pacientes.

X. CONCLUSIONES

Los programas académicos de residencias médicas en Medicina Materno Fetal en el país no incluyen de manera formal la capacitación y adiestramiento en BVC transcervical por lo que la adquisición de idoneidad debe ser parte integral en la formación de médicos residentes, las curvas de aprendizaje optimizan los procesos de entrenamiento siendo el CUSUM una buena herramienta para la evaluación de estos procesos con la ayuda en este caso de un simulador médico. Los resultados que se presentan en la investigación como lo es el alcanzar la competencia de los 4 residentes participantes al realizar la biopsia de vellosidades coriales transcervical en un simulador médico permiten generar las siguientes conclusiones:

a) Los residentes de Medicina Materno Fetal deben ser unificados e instruidos en cuanto a los criterios actuales para la realización de una biopsia de vellosidades coriales transcervical establecidos por instituciones internacionales con la ayuda de diferentes instrumentos como en este caso mediante un simulador médico desde el inicio del programa de la residencia para así adquirir de manera adecuada dicha competencia previo al egreso de la especialidad.

b) Este estudio provee un modelo exportable para capacitar y monitorear la curva de aprendizaje en BVC transcervical en residentes de Medicina Materno Fetal.

c) Una de las principales limitantes de la investigación fue que no se incluyó la curva de aprendizaje de la guía ultrasonográfica al tratarse de un procedimiento realizado por dos operadores. Las tasas de fallo aceptable e inaceptable fueron escogidas arbitrariamente y el número de residentes participantes limita la extrapolación de los resultados para considerar de manera general a los residentes como competentes aunque realmente esta no es la finalidad de la LC CUSUM, sin olvidar que la curva de aprendizaje con sumatoria acumulada es una evaluación individual del proceso de adquisición de competencias.

d) A partir de este estudio podrían plantearse protocolos futuros en donde después de alcanzar la competencia en el simulador médico el residente pudiera realizar primero la BVC transcervical en gestaciones no viables y después en gestaciones viables, disminuyendo considerablemente los riesgos implicados para las pacientes e incrementando la experiencia de los médicos.

e) Pueden realizarse más estudios al respecto en programas de residencia médica diferentes el nuestro para contrastar los resultados encontrados en la presente investigación.

XI. ANEXOS

11.1 METODOLOGÍA PARA LA CONSTRUCCIÓN DE LA CURVA DE APRENDIZAJE MEDIANTE SUMA ACUMULADA (LC-CUSUM).

En la gráfica se representa la calidad del proceso considerada como fuera o dentro de control. En el eje de la Y se establecen los valores CUSUM mientras que en el eje de la X se establecen los procedimientos realizados. Los límites en la gráfica están dados por líneas horizontales, mismas que representan (h_1) como límite superior y (h_0) como límite inferior. Cuando se alcanza el límite superior se considera que el proceso está fuera de control mientras que si alcanza el límite inferior se determina que el proceso se encuentra en control. A cada procedimiento se le asigna un puntaje del cual dependen tanto el tamaño como la polaridad (positivo o negativo) considerando el estándar calculado y el resultado real (respectivamente). Cada nuevo resultado obtenido se suma a la puntuación acumulada y se representa gráficamente. Como resultado, un incremento de la gráfica representará los errores mostrando que el proceso está fuera de control, mientras que un decremento mostrará los éxitos significando que se ha logrado la competencia deseada. Cuando el gráfico CUSUM oscila y se mantiene entre las líneas límite, no se puede sacar ninguna inferencia, lo que indica que se requieren más observaciones (procedimientos).
La función que define la curva de CUSUM en el gráfico se calcula a partir de las constantes: porcentaje de fallo aceptable (p_0) e inaceptable (p_1), probabilidad de error Tipo I y II (α y β) a partir de los cuales se calcula el valor de "s" (valor CUSUM) y los límites de decisión para la hipótesis nula y alternativa (h_0 y h_1) que se mantienen constantes para cualquier valor de la muestra. Para poder establecer h_0 y h_1 como los límites de la gráfica, se tienen que definir los niveles de desempeño (porcentajes de fallo aceptable e inaceptable), así como α y β. Se tomó en cuenta un índice aceptable de fallo (p_0) del 10%, e inaceptable de fallo (p_1) del 20%. En cuanto a α y β, diferentes autores coinciden en asignarles un mismo valor con el fin de que los límites tanto superior como inferior posean el mismo tamaño, esto como resultado de que h_0 y h_1 sean iguales, por lo que las líneas horizontales serán múltiplos de h_0 o $h_1$por lo que se asignaron valores para error tipo I (α) y II (β) de 0.1. Teniendo ya establecidos estos datos se procede al cálculo de "s" así como de los espacios entre las líneas de los límites aceptable e inaceptable.

Fórmula para calcular CUSUM
$a = \ln [(1-\beta)/\alpha]$
$b = \ln [(1-\alpha)/\beta]$
$P = \ln (p_1/p_0)$
$Q = \ln [(1-p_0)/(1-p_1)]$
$s = Q/(P+Q)$
$h_0 = -b/(P+Q)$
$h_1 = a/ (P+Q)$

Valores y fórmulas necesarias	**Sustitución de valores**	**Resultado**	**Resultado redondeado**
p0 = porcentaje de fallo aceptable		**p_0 = 10% (0.1)**	
p1 = porcentaje de fallo inaceptable		**p_1 = 20% (0.2)**	
α = probabilidad de error tipo 1		**α = 0.1**	
β = probabilidad de error tipo 2		**β = 0.1**	
a = ln {(1- β)/α}	a = ln {(1- 0.1)/0.1}	a = 2.197	**a = 2.2**
b = ln {(1- α)/β}	b = ln {(1- 0.1)/0.1}	b = 2.197	**b = 2.2**
P = ln (p1/p0)	P = ln (0.2/0.1)	P = 0.693	**P = 0.7**
Q = ln {(1-p0)/(1-p1)}	Q = ln {(1-0.1)/(1-0.2)}	Q = 0.117	**Q = 0.12**
Donde ln es el logaritmo natural (log) de la función denotada			
s = Q/(P+Q)	s = 0.12/(0.7+.12)	s = 0.1463	**s = 0.14**
s es el decremento hacia abajo con cada éxito en un gráfico de CUSUM, mientras que el incremento hacia arriba con cada fracaso es 1-s			
h0 = b/(P+Q)	h0 = 2.2/(0.7+0.12)	h0 = 2.6829	**h0 = 2.68**
Define el espacio entre las líneas de límite inaceptable en un gráfico CUSUM			
h1 = a/(P+Q)	H1 = 2.2/(0.7+0.12)	H1 = 2.6829	**h0 = 2.68**
Define el espacio entre las líneas de límite aceptable en un gráfico CUSUM. Nótese que cuando α = β, h0 = h1 por lo que el espacio entre los dos conjuntos de líneas es el mismo.			

Para cada procedimiento exitoso, el valor de "s" se resta al valor del CUSUM previo y para cada fallo el valor de 1-s se suma al valor previo, por lo cual éste aumentará con los sucesivos fallos, indicando el ascenso de la curva una tendencia al fracaso y descenderá con los éxitos indicando un desempeño óptimo.

11.2 LISTA DE EVALUACIÓN DE LA TOMA DE BIOPSIA DE VELLOSIDADES CORIALES TRANSCERVICAL EN EL SIMULADOR MÉDICO.

CURVA DE APRENDIZAJE CON SUMATORIA ACUMULADA (LC - CUSUM) PARA TOMA BIOPSIA DE VELLOSIDADES CORIALES TRANSCERVICAL EN UN SIMULADOR MÉDICO.

TOMA DE BIOPSIA DE VELLOSIDADES CORIALES TRANSCERVICAL.
Residente: A B C D
Fecha:
Número secuencial de procedimiento realizado:

SETTINGS	☺	✖
1. Describe la técnica para toma de BVC transcervical.		
2. Valoración ecográfica inicial. (Voluson E8 GE) Realiza tres cortes básicos; sagital medio (localización anterior o posterior del corion), transversal (lateralidad del corion), sagital del cérvix (trayecto del canal cervical). Planea la vía de acceso al corion y selecciona la zona ideal para la toma de la muestra.		
3. Visualización y fijación del “cérvix” mediante espejo vaginal.		
4. Con una pinza semirrígida curva para toma de biopsia de vellosidades coriales (Storz de 2.2 mm, modelo 11650FC), avanza la pinza hasta el “orificio cervical interno”.		
5. Avanza la pinza hasta el corion.		
6. Extrae de la muestra de vellosidades.		
7. Obtención de tejido placentario		
8. Duración del procedimiento:		

EVALUACIÓN FINAL:

- BVC TC realizada adecuadamente: si (1) no (0)

OBSERVACIONES Y SUGERENCIAS:
_____
_____
_____

EVALUADOR (ES):
_____
_____
_____
_____

11.3 GLOSARIO

BVC. Biopsia de vellosidades coriales.

BVC TC. Biopsia de vellosidades coriales transcervical.

BVC TA. Biopsia de vellosidades coriales transabdominal.

LC CUSUM. Learning curve cumulative summation (curva de aprendizaje con sumatoria acumulada).

RhD. Factor Rh materno.

VIH. Virus de inmunodeficiencia humana.

VHB. Virus de hepatitis B.

VHC. Virus de hepatitis C.

OCI. Orificio cervical interno.

RPMI. Medio de transporte Roswel Park Memorial Institute.

RCOG. Royal College of Obstetricians and Gynecologists

ADN. Ácido desoxirribonucleico.

XII. BIBLIOGRAFÍA

[1] American College of Obstetricians and Gynecologists. Invasive prenatal testing for aneuploidy. ACOG Practice Bulletin 88, Washington, DC: Dec 2007.

[2] Evans MI, Andriole S. Chorionic villus sampling and amniocentesis in 2008. Curr Opin Obstet Gynecol 2008; 20(1):164-8.

[3] McWeeney DT, Schwendemann WD, Nitsche JF, Rose CH, Davies NP, Watson WJ, et al. Transabdominal and transcervical chorionic villus sampling models to teach maternal fetal medicine fellows. Am JPerinatol. 2012; 29(7):497–502.

[4] Papanna R, Biau DJ, Mann LK, Johnson A, Moise Jr KJ: Use of the Learning Curve-Cumulative summation test for quantitative and individualized assessment of competency of a surgical procedure in obstetrics and gynecology: Fetoscopic laser ablation as a model. Am J Obstet Gynecol. 2011; 204:218.e1-9.

[5] Borrell A, Borobio V, Bennasar M. Biopsia de vellosidades coriales, Institut Clínic de Ginecologia, Obstetrícia i Neonatologia. Hospital Clínic de Barcelona, 2014.

[6] Brambati B, Lanzani A, Tului L. Transabdominal and transcervical chorionic villus sampling: efficiency and risk evaluation of 2,411 cases. Am J Med Genet 1990; 35: 160-4.

[7] Fleischer AC, Toy EC, Lee W, Manning FA, Romero R Sonography in Obstetrics & Gynecology Principles and Practice. In: Wapner RJ, Toy EC, editors. Chorionic villus sampling, McGraw-Hill, 2010; 718.

[8] Liu DT, Agbaje R, Preston C, Savage J. Intraplacental sonolucent spaces: Incidences and relevance to chorionic villus sampling. Prenat Diagn 1991; 11:805.

[9] García-Posada R, Borobio V, Bennasar M, Illa M, Mula R, Serés A et al. Biopsia corial transcervical: guía práctica. Diagn prenat. 2012; 2 3(1):2–10.

[10] Young C, von Dadelszen P, Alfirevic Z. Instruments for chorionic villus sampling for prenatal diagnosis. Cochrane Database Syst Rev 2003;CD000114.

[11] National Health Service, CVS and amniocentesis information for health professionals, 2009.

[12] Royal College of Obstetricians and Gynaecologists. Amniocentesis and Chorionic Villus Sampling. Green-top Guideline No. 8. London: RCOG Press; 2010.

[13] Alfirevic Z. Who should be allowed to perform amniocentesis and chorionic villus sampling? Ultrasound Obstet Gynecol. 2009;34:12–3.

[14] Casals G, Borrell A, Martínez JM, Soler A, Cararach V, Fortuny A. Transcervical chorionic villus sampling in multiple pregnancies using a biopsy forceps. Prenat Diagn. 2002;22:260–5.

[15] Siegmund D. Sequential Analysis, test and confidence Intervals, New York: Springer, 1985: pp. 24 – 30.

[16] Bolsin S. Colson M. The use of the cusum technique in the assessment of trainee competence in new procedures. International Journal for Quality in Health Care, 2000; Volume 12, Number 5, pp. 433-438.

[17] Biau DJ, Porcher R. A method for monitoring a process from an out of control to an in control state: Application to the learning curve. Stat Med. 2010 Aug 15; 29(18):1900-9.

[18] Nitsche JF, Brost BC. The use of simulation in maternal-fetal medicine procedure training. Semin Perinatol. 2013 Jun; 37(3):189-98.

[19] Biau DJ, Resche-Rigon M, Godiris-Petit G, Nizard RS, Porcher R. Quality control of surgical and interventional procedures: a review of the CUSUM. Qual Saf Health Care. 2007 Jun; 16(3):203-7.

[20] Amniocentesis and Chorionic Villus Sampling. Br J obstet Gynaecol. 2012.

[21] Jenkins TM, Sciscione AC, Wapner RJ, Sarto GE. Training in chorionic villus sampling: limited experience for US fellows. Am J Obstet Gynecol 2004; 191:1288–1290.

[22] Wijnberger LD, van der Schouw YT, Christiaens GC. Learning in medicine: chorionic villus sampling. Prenat Diagn 2000; 20:241–246.

[23] Issenberg SB, McGaghie WC, Petrusa ER, Lee Gordon D, Scalese RJ. Features and uses of high fidelity medical simulations that lead to effective learning: a BEME systematic review. Med Teach. 2005; 27(1):10–28.

[24] McGaghie WC, Issenberg SB, Cohen ER, Barsuk JH, Wayne DB. Does simulation-based medical education with deliberate practice yield better results than traditional clinical education? A meta-analytic comparative review of the evidence. Acad Med. 2011; 86(6):706–711.