



UNIVERSIDAD NACIONAL AUTÓNOMA DE MÉXICO



**FACULTAD DE ODONTOLOGIA**

USO DE LA ORTOPANTOMOGRAFÍA PARA DETERMINAR LA  
EDAD CRONOLÓGICA A TRAVÉS DEL PROCESO DE  
ERUPCIÓN DENTAL EN PACIENTES DE LA SEGUNDA  
DENTICIÓN.

**T E S I N A**

QUE PARA OBTENER EL TÍTULO DE

**C I R U J A N A   D E N T I S T A**

P R E S E N T A:

GEORGINA MÉNDEZ RAMÍREZ

TUTOR: Mtro. RICARDO ALBERTO MÚZQUIZ Y LIMÓN

ASESORA: C.D. MA. DEL CARMEN GRANADOS SILVESTRE



Universidad Nacional  
Autónoma de México



**UNAM – Dirección General de Bibliotecas**  
**Tesis Digitales**  
**Restricciones de uso**

**DERECHOS RESERVADOS ©**  
**PROHIBIDA SU REPRODUCCIÓN TOTAL O PARCIAL**

Todo el material contenido en esta tesis esta protegido por la Ley Federal del Derecho de Autor (LFDA) de los Estados Unidos Mexicanos (México).

El uso de imágenes, fragmentos de videos, y demás material que sea objeto de protección de los derechos de autor, será exclusivamente para fines educativos e informativos y deberá citar la fuente donde la obtuvo mencionando el autor o autores. Cualquier uso distinto como el lucro, reproducción, edición o modificación, será perseguido y sancionado por el respectivo titular de los Derechos de Autor.



# INDICE

|  |           |
|--|-----------|
| <b>INTRODUCCIÓN.....</b>                         | <b>12</b> |
| <b>CAPITULO 1</b>                                |           |
| <b>1.- HISTOLOGIA DENTAL.....</b>                | <b>13</b> |
| 1.1 Fases del desarrollo Dental.....             | 13        |
| 1.2 Nomenclatura dentición permanente.....       | 18        |
| <b>CAPITULO 2</b>                                |           |
| <b>2.- ERUPCION DENTAL.....</b>                  | <b>21</b> |
| 2.1 Etapas de la erupción dentaria.....          | 21        |
| 2.2 Secuencia de la erupción Dentaria.....       | 23        |
| 2.3 Alteraciones de la erupción Dental.....      | 26        |
| <b>CAPITULO 3</b>                                |           |
| <b>3.-ORTOPANTOMOGRAFIA.....</b>                 | <b>30</b> |
| 3.1 Antecedentes históricos.....                 | 30        |
| 3.2 Tipos de Aparatos de ortopantomografía.....  | 31        |
| 3.2.1 Procedimientos Aparatos estáticos.....     | 31        |
| 3.2.2 Procedimientos – aparatos cinemáticos..... | 33        |
| 3.2.3 Sistema Digital.....                       | 34        |
| 3.3 Factores de exposición.....                  | 40        |
| 3.3.1 Tiempo de exposición.....                  | 40        |
| 3.3.2 Miliamperaje.....                          | 40        |



|  |    |
|--|----|
| 3.3.3 Kilovoltaje.....                                       | 40 |
| 3.4 Indicaciones y contraindicaciones.....                   | 40 |
| 3.5 Técnica para la toma de Ortopantomografía.....           | 42 |
| 3.6 Anatomía normal radiológica en la Ortopantomografía..... | 45 |
| 3.7 Interpretación radiográfica.....                         | 46 |
| 3.8 Errores en la interpretación radiológica.....            | 51 |

#### **CAPITULO 4**

|   |           |
|---|-----------|
| <b>4.- USO DE LA ORTOPANTOMOGRFÍA PARA DETERMINAR LA EDAD<br/>CRONOLÓGICA A TRAVÉS DEL PROCESO DE ERUPCIÓN DENTAL EN<br/>PACIENTES DE LA SEGUNDA DENTICIÓN.....</b> | <b>58</b> |
| 5.- RESULTADOS.....   | 60        |
| 6.- CONCLUSIONES.....   | 73        |
| 7.- BIBLIOGRAFIA.....   | 74        |



## **AGRADECIMIENTOS**

Es muy grato llegar a este momento de culminación de mi licenciatura, se vienen a mi mente todos esos momentos en los que más de una vez pensé en desertar y hoy, estoy aquí, agradecida con dios y la vida misma por darme la fortaleza para seguir y no darme por vencida; hoy sé que nada de esto hubiera sido posible si yo nunca lo hubiera creído; sin embargo de la misma manera estoy agradecida con tantos seres que de una u otra forma me han brindado su apoyo.

### ***A mi madre Luz Ramírez Villalba***

Gracias mamá; por darme la vida y porque desde que tengo uso de razón me has brindado tu amor incondicional, tus consejos, solo en tus brazos siempre he encontrado el consuelo y la fuerza para llevar las adversidades que a lo largo de mi vida se han presentado. TE AMO por ser esa Gran mujer que ha sido mi ejemplo de vida, que me ha brindado su apoyo de todo tipo.

### ***A mi padre Jorge Méndez Alarcón:***

Muchos años estuviste lejos de mí, mismos que me bastaron para saber que a pesar de muchas cosas eres indispensable en mi vida, Gracias porque siempre he sido un orgullo para ti, sé que muchas veces dudaste pero hoy estoy aquí para hacerte saber que siempre lograre lo que me proponga siendo constante como siempre tú me has inculcado. Te amo.

### ***A mi hermanita Luz Irene Méndez Ramírez:***

Mi compañera de juegos, mi cómplice , a pesar de ser la más pequeña siempre me procuras como si fuera al revés, siempre fuiste la mejor paciente de mis clínicas pero sobre todo siempre creíste en mí y me dabas ánimos para seguir. Gracias y recuerda: Como las ramas de un árbol, crecemos en distintas direcciones pero nuestra raíz continua siendo una sola. Así la vida de cada una será siempre una parte esencial de la otra. Te amo por siempre.



***A mi tía Luisa Ramírez Villalba:***

Mi segunda madre, que entregaste parte de tus años a cuidarnos, Gracias porque parte de mi formación personal fue por ti, por los valores inculcados, por tus consejos, por el amor brindado hasta estos días, este logro también es tuyo. Te amo.

***A mi amor Daniel Miranda Pérez:***

Gracias por estar parado en la corriente por los dos, te agradezco todos los instantes vividos, sé que cuento contigo en cualquier instante y en cualquier terreno. Siempre estuviste y estas para mí, brindándome tu apoyo incondicional y dando fuerzas para seguir. Porque sé que estaremos juntos para toda la vida, creciendo como hasta ahora. Te amo por siempre mi annis.

***A la familia Ramírez Villalba:***

Mi abuelita, mi abuelito que no está ya entre nosotros pero todos los recuerdos que tengo de él son hermosos y sé que desde el cielo nos protege, mis tíos en especial a mi tía Guille que tanto quiero y mi tío Juan que siempre he admirado, mis padrinos, mis primos que tengo gratos recuerdos de mi infancia con ellos. Todos y cada uno de ellos han sido indispensables a lo largo de mi vida y por ello. Gracias. Los amo mucho.

***A la familia Méndez Alarcón:***

Mi tía Delia con sus consejos, mi primo Luis Eduardo y Cinthya. Con los demás desafortunadamente no he convivido tanto pero les agradezco el apoyo que siempre tienen hacia mi padre. Gracias.



***A mis immos Alejandro Miranda y Ma. De la Luz Pérez:***

Por invitarme a vivir una de las experiencias más hermosas de mi vida, un proceso que me permitió saber que soy capaz de luchar y realizar mis sueños, y este momento es uno de tantos. Gracias.

***A mis amigas de toda la vida:***

Arantxa García, Mey Vega, Astrid González, Karen Cambrón, Rosalba Galicia, Jessica Leal, Mariana Villagómez, Belén García, Sandra Castillo que agradezco a dios y a la vida por que más que amigas han sido como hermanas en las que sé que puedo confiar en todo momento y que quizá de alguna u otra forma nos hemos distanciado pero confié en que siempre estarán para mí y yo para ustedes. Por tantos momentos, por tanto cariño, por tantas alegrías. Gracias

***A mis amigos de la Carrera:***

Rosa Guerrero, Cinthya Villaseca, Pablo Rojas, Daniel Jasso, Patricia Morales, Ana Karen Vilchis, Manuel Rojas, Alejandra Cuellar, Liliana Peralta, Jessica García , nadie mejor que ustedes compartieron el esfuerzo que es estudiar esta carrera sin embargo siempre estuvieron ahí para hacer menos pesado el camino. Sé que todos y cada uno seremos grandes en esta carrera tan hermosa, porque nos ha costado pero pese a eso seguimos adelante. Deseo tenerlos siempre en mi vida y muchas bendiciones para todos amigos.

***A mis pacientes:***

Que sin ellos nunca hubiera podido concluir, por la confianza y porque gracias a ellos pude llevar a la práctica mis conocimientos. Gracias.



### **A mis maestros:**

Principalmente a mi tutor el Mtro. Ricardo Múzquiz y Limón por el interés y apoyo durante la elaboración de este trabajo. Por sus enseñanzas académicas y de vida. Un profesor y persona admirable. Gracias

A mi asesora Ma. Del Carmen Granados Silvestre que desde el primer día recibí su apoyo incondicional para la elaboración de este trabajo, por su paciencia, y conocimientos. Gracias

Los especialistas José Tenopala Villegas, Georgina Muzule y Manuel Ornelas que durante mi estancia en la Clínica Periférica Venustiano Carranza me compartieron sus conocimientos e inculcaron que siempre estar al servicio de la comunidad es un objetivo primordial en esta carrera y de una u otra me dejaron grandes enseñanzas e inculcaron interés dentro de cada una de sus especialidades. Gracias

### ***A mis condiscípulos del seminario de Imagenología:***

Que vivieron de la mano conmigo estos tres meses en los que día a día vivimos experiencias divertidas, estresantes y todo lo que conlleva un seminario de titulación: Gracias Marco Hernández porque eres un ser abundante, lleno de luz y siempre alegre, tan social mi marquito, Nataly Feregrino porque eres pequeñita pero una enorme persona, tan chistosa e inteligente, a Fabiola Trejo porque siempre fuiste la parte propia del seminario apoyando a todos en todo momento, Jonathan Galicia por que fuiste el único que comprende lo que complicado que fue realizar el estudio de este tema , por tus conocimientos que siempre nos transmitiste y porque probablemente seas un profesor de futuras generaciones. A todos y cada uno de ustedes deseo que este sea el fin pero el principio de una vida llena de éxitos y miles de bendiciones.





***A mi hermosa UNAM:***

Mi segundo hogar, mi máxima casa de estudios, que desde hace 10 años con gran orgullo pertenezco y le debo absolutamente todos mis conocimientos. Para mí siempre será la mejor escuela GRACIAS INFINITAMENTE.

Gracias Totales.

Yo soy una mujer creadora, amorosa y libre ¡¡¡¡¡.... Y si, ¡¡si lo soy¡¡



# **USO DE LA ORTOPANTOMOGRAFÍA PARA DETERMINAR LA EDAD CRONOLÓGICA A TRAVÉS DEL PROCESO DE ERUPCIÓN DENTAL EN PACIENTES DE LA SEGUNDA DENTICIÓN.**

## ***Planteamiento del problema***

El desconocimiento por parte del cirujano dentista sobre la aplicación, uso y la errónea interpretación de la ortopantomografía, como un auxiliar de diagnóstico para calcular la edad cronológica en pacientes, lleva consigo un diagnóstico y tratamiento no idóneo para el paciente.

## ***Justificación***

En la evaluación general dental del paciente es necesario que el cirujano dentista, conozca e interprete la ortopantomografía, como una herramienta diagnóstica y así poder determinar la presencia del germen dentario permanente, para observar su control de erupción dental y comprobar si corresponde a su edad fisiológica con su edad cronológica para un pronóstico, diagnóstico y plan de tratamiento adecuados, además poder contribuir entre otros usos odontológicos, como médicos legales, tratamientos ortodóncicos, diagnósticos pediátricos, etc.

## **Hipótesis de trabajo**

El uso de la ortopantomografía nos permite determinar la edad cronológica en pacientes de la segunda dentición y así comprobar los periodos de erupción ya establecidos.

## **Hipótesis nula**

El uso de la ortopantomografía no nos permite determinar la edad cronológica en pacientes de la segunda dentición. Así mismo, no son del todo confiables los periodos ya establecidos.



Calcular la edad de pacientes de la segunda dentición basándose en la revisión e interpretación de ortopantomografía.

### **Objetivo específico**

- Comprobar la interrelación entre los periodos ya establecidos y el proceso de erupción en pacientes de la segunda dentición.
- Determinar la edad cronológica en pacientes de la segunda dentición, basándose en la revisión de ortopantomografía.
- Que al obtener un estudio radiográfico ortopantomografía, el cirujano dentista sea capaz de observar, identificar e interpretar las diferentes etapas del desarrollo dental permanente.

### **Tipo de estudio**

- Retrospectivo
- Observacional
- Descriptivo

### **Tamaño de la muestra**

300 ortopantomografía del departamento de Imagenología de la Facultad de Odontología.

### **Criterios de inclusión**

Pacientes ambos sexos entre 6 años y 15 años de edad.

Pacientes en etapa escolar y adolescente



## **Criterios de exclusión**

Pacientes de ambos sexos de entre 0 a 5 años.

Pacientes de ambos sexos de 15 años en adelante.

## **Material y método**

Se revisaran 300 expedientes tomados del departamento de Imagenología en la Facultad de Odontología.

Computadora

Programa CLINIVIEW 10.2

300 Ortopantografías digitales

Libros



## **INTRODUCCIÓN**

La Ortopantomografía es una técnica radiográfica que se aplica en la práctica dental; proporciona una vista completa de todos los órganos dentarios por lo que es de gran utilidad en el área odontológica.

El presente estudio se realiza con la finalidad de que el cirujano dentista interprete y conozca la aplicación de la ortopantomografía como herramienta de diagnóstico en la determinación de la edad cronológica tanto en niños como en adolescentes ya que durante mucho tiempo se ha utilizado el desarrollo dental como un indicador de la edad cronológica y aunque es un método inmediato, debido a la evolución y distintos factores los tiempos establecidos se modifican.



## CAPITULO 1

### HISTOLOGIA DENTAL

Al transcurrir la sexta semana de vida intrauterina se da un proceso en el seno de los huesos maxilares llamado, *odontogénesis*, que da lugar a la formación de los órganos dentarios, los cuales se desarrollan a partir de brotes epiteliales, formándose en la porción anterior de los maxilares avanzando en dirección posterior.

En la formación de los dientes participan dos capas germinativas, el *epitelio ectodérmico*, que da lugar al esmalte, y el *ectomesenquima*, el cual forma el cemento, el complejo dentinopulpar, ligamento periodontal y hueso alveolar; de igual manera este último también llamado *mesénquima cefálico* representa el inductor desencadenante de este proceso de formación, ejerciendo su acción inductora sobre el epitelio bucal que reviste el *estomodeo*.

#### 1.1 Fases del desarrollo Dental

Dos grandes fases son distinguidas en la odontogénesis 1) la *morfogénesis*, responsable de la formación de los patrones coronarios y raíz y la *histogénesis* que conlleva a la formación de los diferentes tejidos dentarios.

La primera manifestación ocurre con la diferenciación de la lámina dental, a partir del ectodermo que tapiza la cavidad bucal primitiva.

El epitelio ectodérmico bucal está constituido por dos capas: una superficial de celular aplanadas y otra basal de células altas, conectadas al tejido embrionario o mesénquima por medio de la membrana basal (MB), estructura importante para la diferenciación y la organización dental.

Las células basales de este epitelio bucal proliferan a los rebordes de los maxilares dando lugar a dos estructuras a) la lámina vestibular b) lamina dentaria, la última en la octava semana de vida intrauterina dará lugar a la



formación de los 20 sitios predeterminados genéticamente de los dientes deciduos y posteriormente en el quinto mes se encontraran ahí también los 32 gérmenes dentarios de la dentición permanente. Estos gérmenes dentarios de acuerdo a su morfología siguen las siguientes etapas:

- *Estadio de brote o yema dentaria*: a partir del epitelio oral sufre una pequeña invaginación que su vez se divide en dos para formar a la lámina dental de mayor tamaño y a la lámina vestibular un poco más pequeña. Serán por lo tanto 10 yemas en cada maxilar en la dentición primaria y 16 brotes en la dentición permanente, que posteriormente darán lugar al único tejido de naturaleza ectodérmica, el esmalte. (Fig. 1)

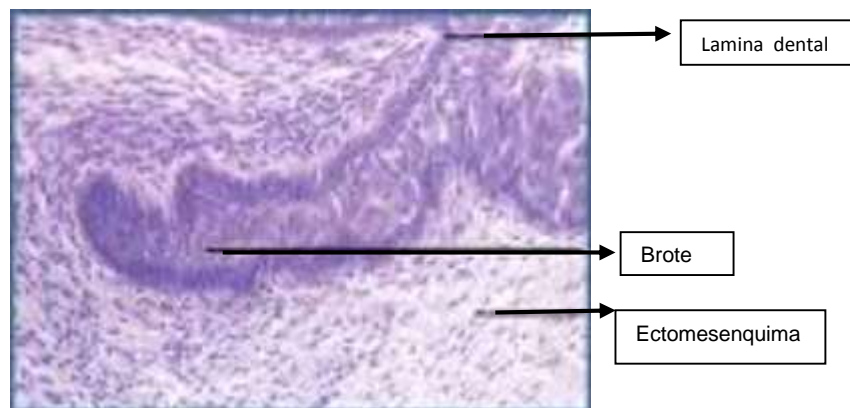


Fig. 1 Formación del diente Permanente en la etapa de brote.<sup>1</sup>

<sup>1</sup> Fig. 1 Gómez F. Histología, Embriología e Ingeniería Tisular. Bucodental. 3era edición, 2009, Pág. 88



- *Estadio de casquete:* La lámina dental sufre un pequeño ensanchamiento para dar origen en su interior lo que es el retículo estrellado y las células que están en la periferia de esta lámina dental van a sufrir una proliferación celular dando origen al epitelio oral externo y al epitelio oral interno. El epitelio oral externo siempre estará en contacto directo con lo que es el retículo estrellado y el epitelio interno estará en contacto con la papila dental, la cual a su vez posteriormente dará origen al complejo dentinopulpar. Por debajo de la papila dental podemos observar pequeñas condensaciones de epitelio que formaran posteriormente el saco folicular. ( Fig. 2)

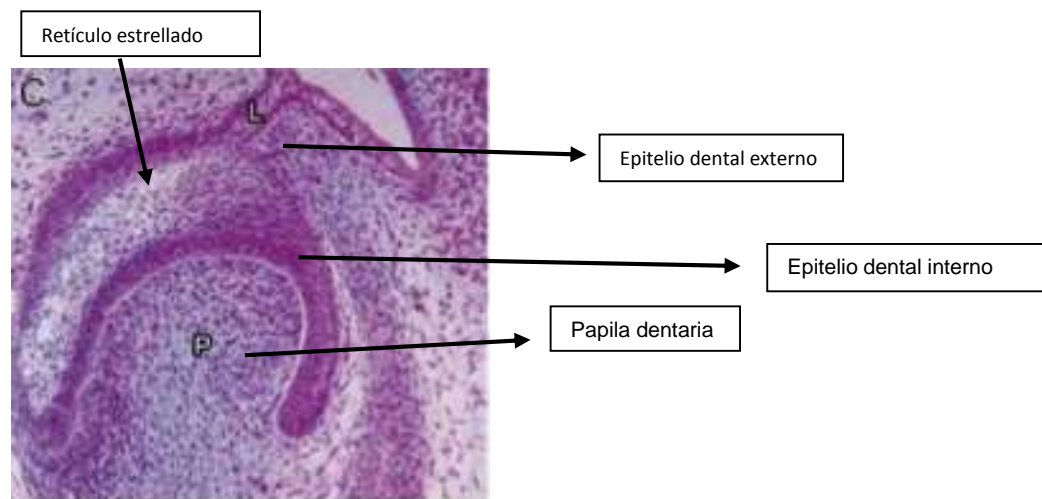


Fig. 2 Estadio de Casquete. Se observa el órgano del esmalte, la papila dental y el saco dentario.<sup>2</sup>

- *Estadio de campana:* Ocurre entre la 14 a 18 semanas de vida intrauterina tomando un aspecto de campana la invaginación del epitelio interno. En la parte superior del folículo dental existe una condensación

<sup>2</sup> Fig. 2. Gómez de F. Histología, Embriología e Ingeniería Tisular. Bucodental. 3era edición, 2009. Pag.90





bastante importante de células dentro del retículo estrellado a las cuales se les denomina nudos del esmalte que formaran a los lóbulos del crecimiento que dependiendo del órgano dentario que se esté formando será el número de lóbulos de crecimiento que se formen dentro de este folículo; en la parte inferior del folículo dental existe una unión entre el epitelio oral interno y externo que se le denomina asa cervical y formara la unión cemento esmalte y se observará una condensación de epitelio importante en lo que es el saco folicular. (Fig. 3)

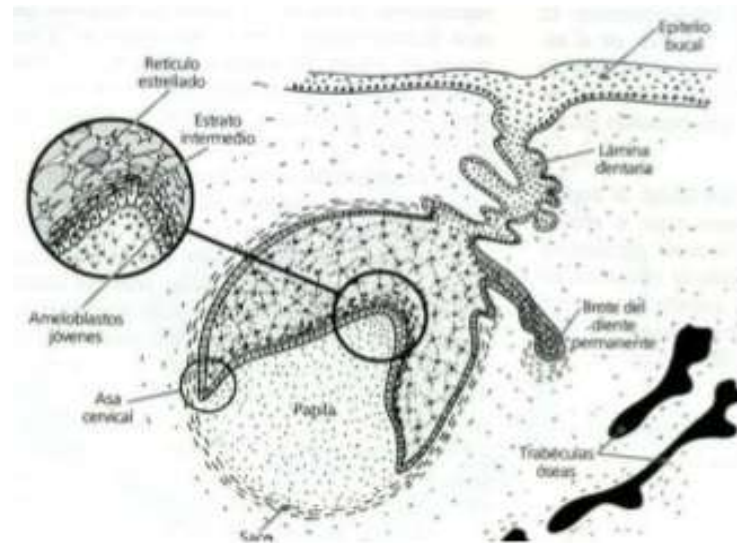


Fig. 3 Esquema del estadio de campana<sup>3</sup>

- *Estadio terminal o de folículo dentario* : en esta etapa comienza cuando se identifica, en las zonas de las futuras cúspides o borde incisal, la presencia del depósito de la matriz del esmalte sobre las capas de la dentina en desarrollo<sup>4</sup>. Existe ya una segmentación completa de lo que

<sup>3</sup> Fig. 3 Gómez de F. Histología, Embriología e Ingeniería Tisular. Bucodental. 3era edición, 2009. Pág., 92

<sup>4</sup> Fig. 4 Gómez de F. Histología, Embriología e Ingeniería Tisular. Bucodental. 3era edición, 2009. Pág. 100



es la lámina dental El folículo ya está separado de lo que era el epitelio oral. ( Fig. 4)

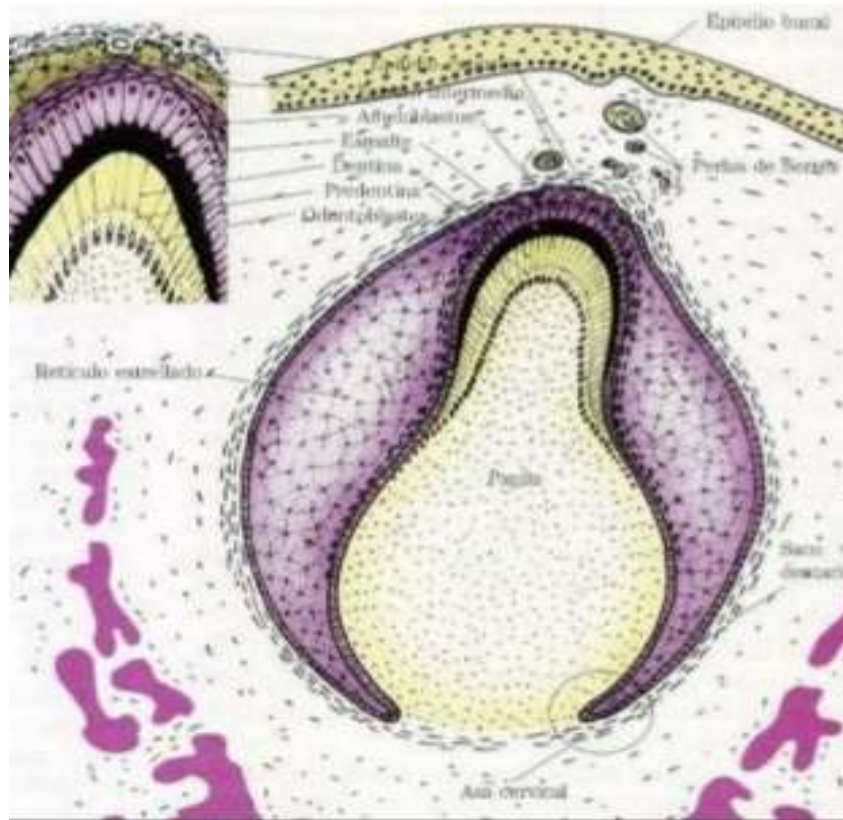


FIG. 4 Estadio de folículo dentario oposicional.<sup>5</sup>

Una vez formado el patrón coronario, comienza el desarrollo y la formación del patrón radicular. En la que la vaina epitelial de Hertwig desempeña un papel primordial como inductora y modeladora de la raíz dental.

La vaina epitelial se deriva de la fusión del epitelio interno y externo sin la presencia del retículo estrellado a nivel del asa cervical. La vaina prolifera en profundidad en relación con el saco dentario por su parte externa y por la interna con la papila dentaria, al proliferar, la vaina induce a la papila para que se diferencien los odontoblastos radiculares



perdiendo así su continuidad, formando los restos epiteliales de Malassez.

## 1.2 Nomenclatura dentición permanente

Existen 3 etapas en la dentición humana

- 1) Dentición primaria: que se mantiene en boca desde los primeros 6 meses de vida hasta los 6 años.
- 2) Dentición mixta: Están presentes tanto elementos primarios como permanentes. El periodo se extiende desde los 6 hasta los 12 años.
- 3) Dentición permanente: Existe desde los 12 años hasta el final de la vida<sup>6</sup>, en teoría.

La dentición secundaria está constituida por un total de 32 elementos dentarios, distribuidos, considerando una hemiarcada, de la siguiente manera: un incisivo central, un incisivo lateral, un canino, un primer premolar, un segundo premolar (estos también llamados bicúspides se ubican en el lugar de los molares transitorios), un primer molar, un segundo molar y un tercer molar. Esta dentición permanente reemplaza a la dentición decidua a partir de los 6 años de edad culminando entre los 18 y 21 años de edad.

La ADA adoptó para los dientes permanentes una numeración correlativa del 1 al 32 en número árabes. El ordenamiento se produce a partir del último molar superior derecho hacia la izquierda (1 al 16) y continuadesde el mismo diente inferior derecho (17 a 32 )

METODO DIGITO DOS: Adoptado por la FDI (Federación Dental Internacional)

En dentición permanente

---

<sup>6</sup> Gómez de F. Histología, Embriología e Ingeniería Tisular. Bucodental. 3era edición, 2009, pág. 395.



Para nombrar dientes permanentes se necesitan dos dígitos, separados por un punto, aunque algunos autores prefieren no separar los dígitos:

### **Primer dígito:**

Las arcadas dentarias se dividen en cuatro cuadrantes siguiendo la línea media interincisal, quedando así cuatro cuadrantes (superior derecho, superior izquierdo, inferior izquierdo e inferior derecho). Los cuadrantes citados son:

- 1= Superior derecho
- 2= Superior izquierdo
- 3= Inferior izquierdo
- 4= Inferior derecho

### **Segundo dígito:**

Hace referencia a las piezas que componen a la hemiarcada partiendo de la línea media. Se enumeran del 1 al 8:

- 1= Incisivo central
- 2= Incisivo lateral
- 3= Canino
- 4= Primer premolar
- 5= Segundo premolar
- 6= Primer molar
- 7= Segundo molar
- 8= T

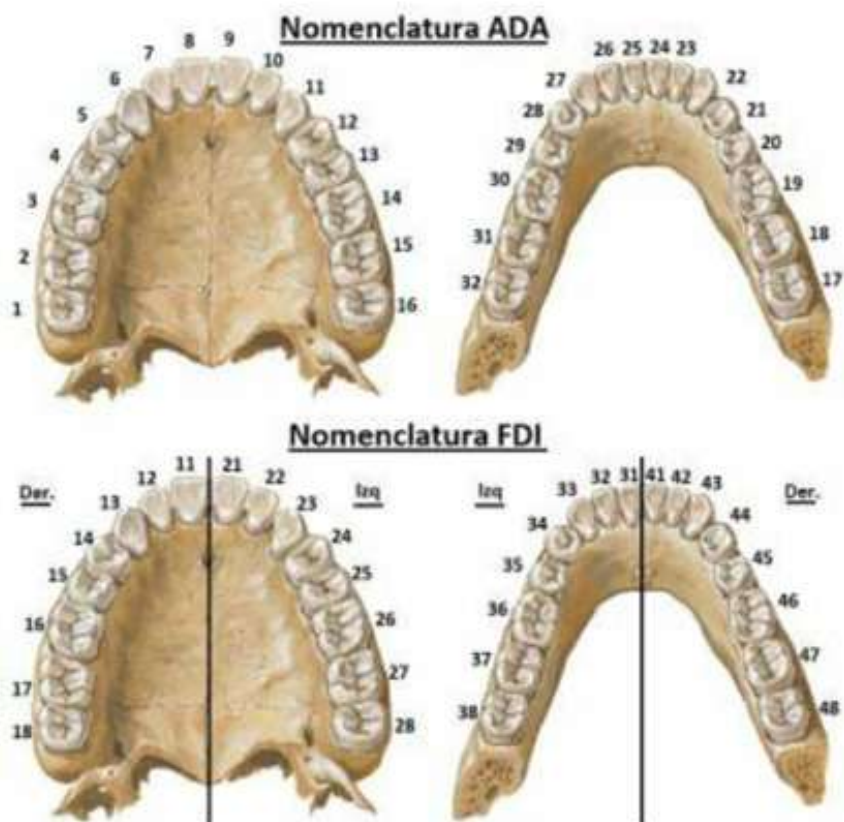


Fig. 5 Tipos de nomenclatura dentaria.<sup>7</sup>

<sup>7</sup> Fig. 5 <https://sites.google.com/site/portafolionaty/odontograma-y-nomenclatura-dental>



## CAPITULO 2

### ERUPCION DENTAL

La erupción dentaria comprende una serie de fenómenos mediante los cuales el diente en formación dentro del maxilar aun incompleto migra hasta ponerse en contacto con el medio bucal, ocupando un lugar en la arcada dentaria.<sup>8</sup>

No solo hablamos de la aparición del diente en la luz de la cavidad bucal, este proceso abarca cambios histológicos, una serie de movimientos complejos y la formación de nuevas estructuras.

El mecanismo que se propone responsable de la erupción dentaria es la Formación y crecimiento de la raíz.

#### 2.1 Etapas de la erupción dentaria

El proceso de erupción puede ser dividido en 3 fases Fig. 6:

##### 1) Etapa preeruptiva:

En esta ocurre el crecimiento y desarrollo de los gérmenes dentarios en el interior de los maxilares hasta completar el crecimiento de la corona.

Dichos gérmenes se encuentran rodeados por el saco dentario que favorece al crecimiento simultáneo del tejido óseo que forma los alveolos primitivos, que en forma de canastillas o criptas, rodea a cada germen en crecimiento.

Los dientes permanentes, a diferencia de los primarios que se encuentran separados del epitelio de la mucosa bucal solamente por los tejidos blandos, se encuentran totalmente rodeados por las criptas óseas, exceptuando las direcciones oclusal y lingual. En estas direcciones (oclusal y lingual) encontramos un orificio al que se le denomina canal gubernacular o

---

<sup>8</sup> Gómez de Fs, Campos A. Histología, Embriología e Ingeniería Tisular Bucodental. 3 Ed. México.



gubernaculum dentis, encargado de comunicar el diente en desarrollo con el corión gingival.

## 2) Etapa eruptiva prefuncional:

Se inicia con la formación radicular y termina cuando el elemento dentario hace contacto con el antagonista.

El desarrollo radicular se encuentra asociado al desplazamiento de la corona que se aproxima al epitelio bucal, esta se encuentra cubierta por el epitelio dentario reducido. Entonces, el tejido conectivo que se encuentra entre ambos epitelios, experimenta modificaciones que lo llevan más tarde a su destrucción, entonces se fusionan los dos epitelios.

Las células que conforman esta nueva masa epitelial se degeneran y necrosan por falta de irrigación. Esta necrosis sumada a la presión que ejerce la pieza dentaria, facilitan su salida hacia la cavidad bucal a través de una abertura u ojal por donde emerge el borde de la misma sin que se produzca hemorragia.

## 3) Etapa eruptiva funcional:

Esta etapa inicia desde que el diente entra en contacto con su antagonista (plano de oclusión) hasta la pérdida del mismo por causas diversas.

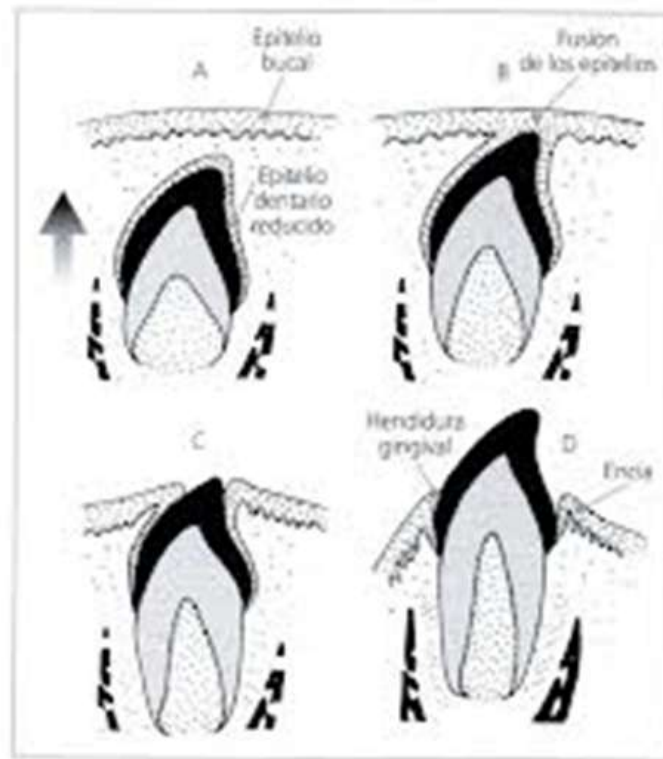


Figura 1. Etapas de la erupción dentaria. A. movimientos pre-eruptivos. B. movimientos eruptivos funcionales. C. diente en erupción. D. diente erupcionado.

Fig. 6 <sup>9</sup> Etapas de erupción Dentaria

## 2.2 Secuencia de la erupción Dentaria

La serie de dientes primarios comienza su erupción alrededor de los seis a siete meses de edad y se completa, aproximadamente, a los 3 años. Este proceso ocurre de la siguiente manera Hacia el sexto mes, el primero en erupción es el incisivo central inferior, seguido del lateral inferior, 8-9 meses el incisivo central y lateral superior, a los 13 meses el primer molar mandibular y 14 meses primer molar maxilar, 17 meses canino mandibular, 16 meses,

<sup>9</sup> Fig. 6 Gómez de F. Histología, Embriología e Ingeniería Tisular. Bucodental. 3era edición, 2009. Pág. 329





canino maxilar, 23 meses segundo molar mandibular y 25 meses segundo molar maxilar

Los dientes permanentes hacen su erupción simultáneamente con el proceso de resorción de las raíces de los dientes temporales. El primero que hace erupción es el primer molar a los 6 años de edad, luego los incisivos centrales a los 7 años y los laterales a los 8. El orden de erupción de los caninos y premolares es diferente en el arco superior y en el inferior. En el maxilar: primer premolar a los 9 años, canino a los 10 años, segundo premolar a los 11 años. En la mandíbula: canino a los 9 años, primer premolar a los 10 años, segundo premolar a los 11 años. A los 12 años hace erupción el segundo molar permanente completándose así la dentición permanente y faltando la erupción de los terceros molares que no tiene precisión en su erupción.<sup>10</sup> Fig. 7

---

<sup>10</sup> Mayoral L., Mayoral G., Mayoral P. (1990) Ortodoncia, Principios Fundamentales y Práctica. Editorial Labor, S.A.



|                           | Denticion Primaria | Denticion Permanente |
|---------------------------|--------------------|----------------------|
| <b>Dientes Superiores</b> |                    |                      |
| Incisivo Central          | 8-12 meses         | 7-8 años             |
| Incisivo Lateral          | 9-13 meses         | 8-9 años             |
| Canino                    | 16-22 meses        | 11-12 años           |
| Primer Premolar           |                    | 10-11 años           |
| Segundo Premolar          |                    | 10-12 años           |
| Primer Molar              | 13-19 meses        | 6-7 años             |
| Segundo Molar             | 25-33 meses        | 12-13 años           |
| Tercer Molar              |                    | 17-21 años           |
| <b>Dientes Inferiores</b> |                    |                      |
| Tercer Molar              |                    | 17-21 años           |
| Segundo Molar             | 23-31 meses        | 11-13 años           |
| Primer Molar              | 14-18 meses        | 6-7 años             |
| Segundo Premolar          |                    | 11-12 años           |
| Primer Premolar           |                    | 10-12 años           |
| Canino                    | 17-23 meses        | 9-10 años            |
| Incisivo Lateral          | 10-16 meses        | 7-8 años             |
| Incisivo Central          | 6-10 meses         | 6-7 años             |

Fig. 7<sup>11</sup> En el Esquema se detalla la cronología de la erupción dentaria en ambas denticiones.

Es preciso mencionar que en la mayoría de los parámetros establecidos de la erupción dental se ha recurrido a una media ya que la edad de erupción puede variar por distintos factores entre ellos el género por lo cual podemos diferenciar y mencionar el cuadro siguiente:

<sup>11 11</sup> <http://odontopediatria2.bligoo.pe/desarrollo-y-erupcion-dentaria#.VBkvO9EtCP8>



|                 | <b>Diente</b>   | <b>Femenino</b> | <b>Masculino</b> |
|-----------------|-----------------|-----------------|------------------|
| <b>Maxilar</b>  | I <sup>1</sup>  | 7 3/12          | 7 5/12           |
|                 | I <sup>2</sup>  | 8 8/12          | 8 11/12          |
|                 | C               | 10 9/12         | 11 1/12          |
| <b>Superior</b> | Pm <sup>1</sup> | 10 5/12         | 10 7/12          |
|                 | Pm <sup>2</sup> | 10 10/12        | 11 4/12          |
|                 | M <sup>1</sup>  | 7 1/12          | 7 2/12           |
| <b>Maxilar</b>  | M <sup>2</sup>  | 11 6/12         | 11 5/12          |
|                 | I <sup>1</sup>  | 6 6/12          | 6 9/12           |
|                 | I <sup>2</sup>  | 7 3/12          | 7 5/12           |
|                 | C               | 9 9/12          | 10 5/12          |
|                 | Pm <sup>1</sup> | 9 9/12          | 10 5/12          |
|                 | Pm <sup>2</sup> | 11 2/12         | 11 1/12          |
| <b>Inferior</b> | M <sup>1</sup>  | 7 1/12          | 7 1/12           |
|                 | M <sup>2</sup>  | 11 5/12         | 11 4/12          |

**Cuadro 1. Edad media de erupción de dientes permanentes por género y tipo de diente, en años y meses cumplidos.**

12

Esta tabla muestra resultados de un estudio de cronología de erupción en un rango de 6 a 14 años, realizado en niños en México.

### 2.3 Alteraciones de la erupción Dental

La erupción dentaria debe considerarse como el resultado de un fenómeno multifactorial; Al igual diversos motivos locales o sistémicos hacen que el diente no erupcione dentro de los tiempos normales según la cronología de erupción dental.

a) Factores sistémicos o generales:

- deficiencias nutricionales.

Retardo en la erupción dentaria: finalizando la década de los 80, se realizó un estudio longitudinal sobre el efecto del estado nutricional en el tiempo de exfoliación, erupción dentaria, y en la experiencia de caries en niños. Los resultados demostraron que la desnutrición en los primeros años de vida

<sup>12</sup> Romo, R, Pérez, S, De Jesús Ma. Hernández Ma. Cronología de erupción dental en población escolar. VERTIENTES Revista Especializada en Ciencias de la Salud, 5(1-2):43-48, 2002.



retrasa el desarrollo dentario, afecta la distribución de lesiones cariosas por edad, resultando en el aumento de lesiones en la dentición decidua.<sup>13</sup>

- Déficit hormona del crecimiento: La falta total o parcial de esta hormona en la sangre. Esta hormona está implicada de forma directa o indirecta en el desarrollo de los órganos y tejidos del cuerpo. Dentro de los síntomas que pueden alertar sobre su posible presencia se encuentra la aparición tardía de los dientes

- deficiencias endocrinas: Hipotiroidismo se caracteriza por una falta de desarrollo y crecimiento que va acompañado de un significativo retraso de la erupción dental. Hay exfoliación tardía de los dientes deciduos y erupción retrasada en los dientes permanentes<sup>14</sup>. Diabetes: la pérdida de piezas dentarias se encuentra dentro de las complicaciones de la salud oral que se han descrito en asociación a la Diabetes.

- Alteraciones genéticas: Síndrome de Down: la erupción de los dientes primarios y permanentes se retrasa en un 75% de los casos.<sup>15</sup>

---

<sup>13</sup>.Álvarez JO, Lewis CA, Saman C, Caceda J, Montalvo J, Figueroa ML, Izquierdo J, Caravedo L, Navia JM. Chronic malnutrition, dental caries, and tooth exfoliation in Peruvian children aged 3-9 years. Am J Clin Nutr. 1988; 48:368-72.

<sup>14</sup>Francisco J. Odontología en pacientes especiales, 2007 pag.216

<sup>15</sup> .Regezi J, Sciubba J. Oral Pathology. Clinical Pathologic correlations. 3rd edition. United State. W.B. Saunders Company; 1999. p. 427 - 428.

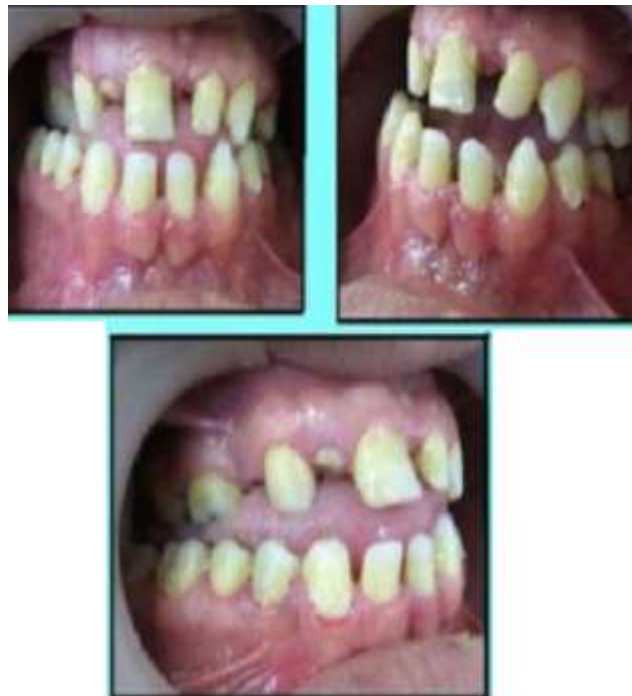

Fig. 8. Existe mayor incidencia de agenesia dental o retraso de erupción en ambas denticiones en pacientes con Síndrome de Down.

#### b) Factores locales:

- La pérdida prematura del diente primario: distintas causas como caries dental, carencia de calcio y vitaminas, traumatismos.
- Quistes dentígeros: El Quiste Dentífero, es un quiste odontogénico, que rodea a la corona de un diente no erupcionado que se asocia a la ruptura del retículo estrellado durante la amelogénesis, denominado epitelio reducido del esmalte.
- Longitud inadecuada del arco dentario: Se relaciona con la falta de espacio entonces se presenta la retención de órganos dentales ya sea total o parcial.
- Fibromatosis gingival hereditaria: es una enfermedad poco frecuente, asociada a factores genéticos, que se caracteriza por aumento en el tamaño del tejido gingival, el cual genera dificultades emocionales, estéticas y



funcionales. Se manifiesta con la erupción de la dentición decidua o permanente en el retraso en la erupción dentaria<sup>16</sup>.

- Anquilosis: Son aquellos cuya erupción se detiene una vez aflorados a la cavidad bucal. Los dientes temporales anteriores no se anquilosan a menos que haya ocurrido un traumatismo. La anquilosis de los dientes temporales posteriores se cree se deba a diversas causas: -Tendencia familiar - Ausencia congénita del premolar sucesor -Traumatismos, infecciones o metabolismo local alterado.

---

<sup>16</sup> 7. Sengün D, Hatipoğlu H, Hatipoğlu MG. Long-term uncontrolled hereditary gingival fibromatosis: A case report. J Contemp Dent Pract, 2007 Jan 1; 8(1): 90-96.



## CAPITULO 3

### 3.- ORTOPANTOMOGRAFIA

#### 3. 1 Antecedentes históricos

El descubrimiento de los rayos Roentgen fue accidental, cuando un profesor de física de la Universidad de Wurzburg (Alemania) llamado Wilhelm Conrad Roentgen, se encontraba realizando experimentos con los tubos de Hittorff – Crookes (quienes ya habían experimentado con la fluorescencia), en un ambiente de oscuridad, al conectar su equipo por última vez, se sorprendió al ver un débil resplandor amarillo – verdoso a lo lejos: sobre un banco próximo había un pequeño cartón con una solución de cristales de platino – cianuro de bario, en el que observó un oscurecimiento al apagar el tubo. Al encender de nuevo el tubo, el resplandor se producía nuevamente. Como la radiación fluorescente era desconocida para aquel momento, fueron llamadas “rayos X”.

En un lapso posterior a dos semanas al descubrimiento, Otto Walkhoff realizó la primera radiografía dental, exponiéndose 25 minutos a la radiación, pero fue Kells quien impulsó y popularizó los rayos X en la odontología.<sup>17</sup>

Sobre la base de las investigaciones de Ott, así como de otros investigadores, hoy disponemos de lo que denominamos *método panorámico* (pan= todo y *orama* = ver), que en parte cumple con ese ideal.

En 1933, Hisatugu Numata de Japón era el primero en exponerse a una radiografía panorámica, sin embargo, la película fue colocada lingual a los dientes. Yrjo Paatero de Finlandia se considera el padre de la radiografía Panorámica. Él experimentó con una hendidura de haz de radiografía, pantallas de intensificación, y técnicas rotatorias.<sup>18</sup>

---

<sup>17</sup>. Gómez M. Radiología Odontológica. Tercera Edición. Editorial Mundi Saic y F. 1979.

<sup>18</sup> Joen M. Radiografía Dental, Principios y técnicas. 4a edición, Edit. Amolca, 2009, pág. 6



En 1948 se introdujo la radiografía panorámica que es la técnica extra oral más a menudo usada en odontología.

### 3.2 Tipos de Aparatos de ortopantomografía

Haciendo algunas consideraciones sobre los procedimientos panorámicos, la aparatología puede ser dividida en estáticos (sin movimiento) y cinemáticos (con movimiento).

#### 3.2.1 Aparatos estáticos

Rollins, en 1897, obtuvo experimentalmente radiografías introduciendo radiografías introduciendo un pequeño foco dentro de la boca. Sobre este principio intraoral, se fundan los procedimientos – aparatos estáticos. Disponiendo posteriormente de tubos especiales que llevan el ánodo en el extremo (fondo) de una prolongación cilíndrica de pequeño diámetro (era de 0,1 – 0,15 mm, por lo que la imagen resultaba de mucha nitidez, pero debido a la poca distancia, tenía gran aumento) permitiendo la introducción en la boca. El ánodo de forma cónica llevaba en su vértice la superficie focal mucha más reducida que la de los focos convencionales. Fig. 9





19

Fig. 9 Principio intraoral.

Se utilizaron dos técnicas, en la clásica se empelaban 2 películas, una para el maxilar y otra para la mandíbula, colocadas en chasis flexibles permitiendo su adaptación a la forma de la cara, a los respectivos arcos dentarios, mediante la presión de ambas manos del paciente; utilizando dos centros de irradiación: uno para la el maxilar, otro mandibular (dos exposiciones), con dos posiciones de la cabeza.

En la segunda técnica se utiliza una sola película de exposición directa (sin pantallas reforzadoras), para lo cual el paquete de fábrica presenta un orificio de 2.5 cm de diámetro en su parte central, con el fin de permitir el paso del tubo de Rayos Roentgen Se adapta a la cara y se sujeta con cinta adhesiva por detrás de la cabeza.

---

<sup>19</sup> . Gómez M. Radiología Odontológica. Tercera Edición. Editorial Mundi Saic y F. 1979.



### 3.2.2 Procedimientos – aparatos cinemáticos

Para obtener el registro de la sección curva, que representan los arcos y las estructuras óseas relacionadas a los mismos en la aparatología de cualquiera de los procedimientos cinemáticos se utiliza diafragmas lineales, estrechos y largos, en forma de ranura. Son dos: uno va colocado entre el tubo y la cabeza del paciente, otro entre la cabeza y la película; ambos enfrente el uno del otro para dejar pasar un haz de radiación lineal sumamente fino. Al girar el tubo, el haz de rayos gira con un determinado centro de rotación o varios centros, actuando sobre el objeto situado más allá del centro rotacional. Debido a la limitación realizada por los diafragmas, solo se impresiona la parte de la película que aparece en cada momento detrás de la hendidura correspondiente. Fig. 10

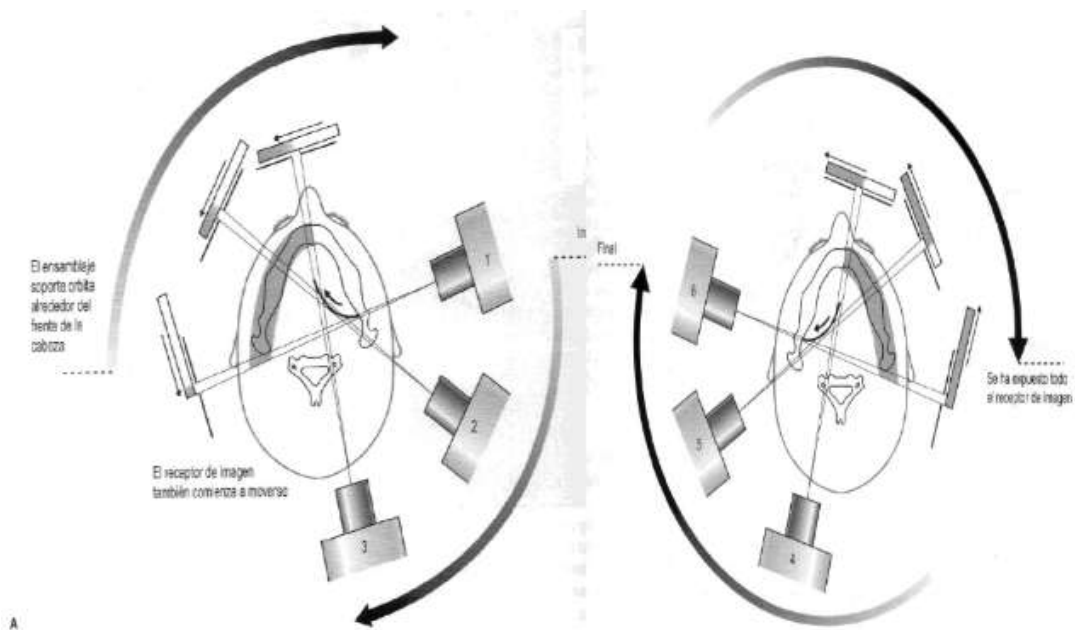


Fig. 10



## Sistema Digital

El uso de la radiografía digital ha aumentado considerablemente desde su introducción al mercado por Trophy en 1987, debido a que produce imágenes instantáneas. Posee un dispositivo de carga dentro de un sensor intraoral que produce una imagen digital inmediata en el monitor.

Existen dos métodos esencialmente para obtener una imagen radiográfica digital: la imagen radiográfica digital directa y la imagen radiográfica digital indirecta, la diferencia entre ambas consiste en que la imagen digitalizada se obtiene mediante el escaneo o la captura fotográfica de la imagen de una placa radiográfica, convirtiendo de esta manera una imagen analógica en una imagen digital, mientras que la radiografía digital se obtiene mediante la captura digital directa de la imagen para convertir los Rayos Roentgen directamente a señales electrónicas. Como no se usa luz en la conversión, el perfil de la señal y resolución son altamente precisas emitiendo una calidad de imagen excelente.<sup>20</sup>

Los computadores utilizan el llamado sistema binario, con dos números 1 o 0 y cada una de esas unidades informativas es llamada bit. Las imágenes se forman por matrices de líneas horizontales y columnas verticales conocidas con el nombre de pixel. (Fig. 10) Para el almacenamiento de las imágenes radiográficas digitalizadas, pueden ser utilizados dos sistemas diferentes al

---

<sup>20</sup> Kodak, Radiografía directa. Obtenible en:  
<http://wwwve.kodak.com/global/es/health/productsByType/dr/drProduct.jhtml?pq-path=5463>  
Consultado el 06/08/2005

Sirona, Radiografía digital, obtenible en:  
[http://www.sirona.com/es/ecomaXL/index.php?site=SIRONA\\_ES\\_del\\_equipo\\_radiologico\\_digital](http://www.sirona.com/es/ecomaXL/index.php?site=SIRONA_ES_del_equipo_radiologico_digital)  
Consultado el 06/08/2005



adquirir las imágenes, los llamados CCD (Charge Couple Device) y los de Almacenamiento de Fósforo, el sistema CCD es un tipo de chip de silicio con cambios bidimensionales de transistores donde cada uno de los elementos corresponde a un pixel y en el de Almacenamiento de Fósforo la radiografía se toma sobre una especie de chasis o cassette que contiene una lámina de fósforo, donde se guarda la información. El fósforo es un elemento químico que absorbe la energía que proviene de Rayos Roentgen tal como los punteros fluorescentes del reloj absorben la luz del sol. Pero este fósforo no devuelve esta energía de inmediato. Recién aparece cuando un rayo láser lo estimula. Entonces, la lámina de fósforo libera la energía absorbida en forma de luz azul. Libera más donde la lámina ha sido más estimulada; o sea, donde ha recibido más radiación, y menos, donde ha sido menos estimulada. Este chasis es introducido en un scanner apropiado para realizar la lectura de la imagen, un sistema de lentes capta esta luz azul, el fotomultiplicador, que es como un CCD de la cámara digital. El fotomultiplicador capta la luz, la amplifica y la transforma en un pulso eléctrico: ya es información que será enviada por fibra óptica, almacenándola en el computador por medio de un conversor A/D (Analógico/ Digital)

Una de las principales ventajas en comparación con los sistemas basados en filmar es la mayor latitud de exposición, lo que reduce los costos y también reduce la exposición del paciente a la radiación. Las imágenes radiográficas también perdidas pueden reimprimirse si se guarda el archivo digital. Otras ventajas importantes incluyen imágenes inmediatamente visibles, la capacidad de mejorar las imágenes, la posibilidad de enviar imágenes a los profesionales y clientes, manejo fácil y fiable de documentos, no requiere cuarto oscuro, y que no se utilizan productos químicos.

Los otros tipos de tecnologías de imágenes digitales utilizan sensores electrónicos.

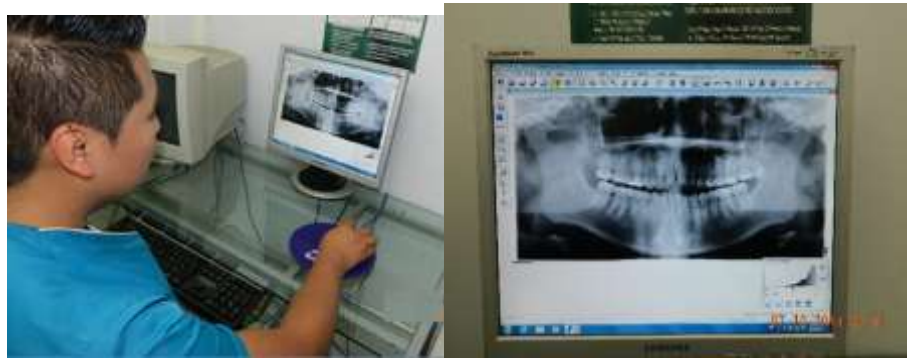

Fig. 10

Hay disponibles varios equipos dentales panorámicos; todos basados en el mismo principio, aunque varían en diseño y aspecto, todos constan de 4 componentes principales, que son:

- Un tubo de Rayos Roentgen: productor de un haz de Rayos Roentgen estrecho en forma de abanico, angulado en sentido ascendente unos  $8^{\circ}$  respecto a la horizontal.



- Un panel de control. (Fig. 11).

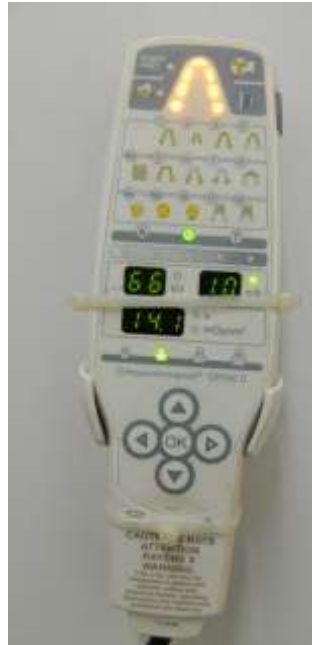

Fig. 11

- Un sistema para la colocación del paciente, que incluye apoyos para la barbilla y el temporal y marcadores de haz luminosos.
- Un receptor de imagen (placa o digital), con o sin un soporte de ensamblaje asociado.

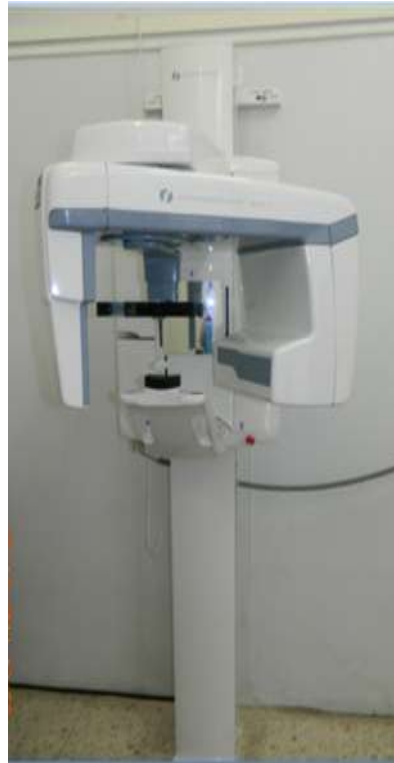

Fig. 12

Los equipos panorámicos tradicionales estaban diseñados para utilizar placas radiográficas de acción indirecta en un chasis extraoral como receptores de imagen. Con la aparición de la obtención de imágenes digitales, en la actualidad hay variantes en los receptores de imagen, entre las que se incluyen:

- chasis que contienen películas de acción indirecta y pantallas intensificadoras de tierras raras.
- chasis que contienen una placa de fosforo.
- Sensores planos en estado sólido del tamaño de un chasis diseñado para encajar en equipos existentes.
- Sensores en estado sólido especialmente diseñados, parte integrada n equipos nuevos.



La arcada dental no tiene la misma forma de un círculo por lo que para conseguir una forma en herradura necesaria para el plano focal el equipo utiliza dos o más centros de rotación, los cuales se ilustran mejor en la siguiente fig.13

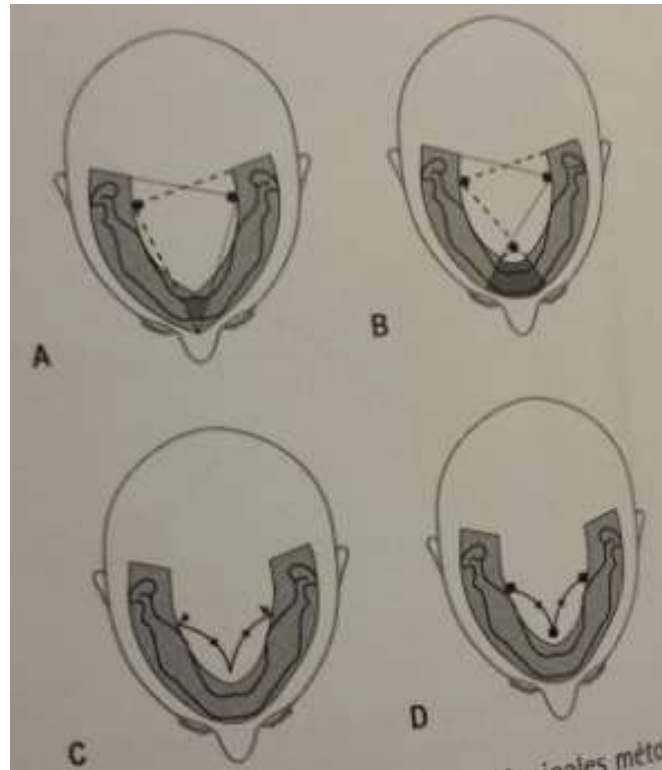


Fig. 13

- A) dos centros estacionarios de rotación, con dos arcos circulares separados,
- B) Tres centros estacionarios de rotación, con tres arcos circulares separados.
- C) Un centro de rotación en movimiento continuo, con múltiples arcos circulares combinados para obtener una imagen elíptica final.
- D) Una combinación de 3 centros estacionarios de rotación y un centro de rotación en movimiento.





### 3.3 Factores de exposición

El panel de control varía de un equipo a otro, sus principales características permiten al operador seleccionar.

#### 3.3.1 Tiempo de exposición

Los tiempos de exposición van de 12 a 20 segundos. Dependiendo el tipo de aparato.

#### 3.3.2 Miliamperaje

En odontología utilizamos el miliampere que corresponde a la milésima parte de un amperio que este mide la intensidad, es decir, la cantidad de electrones que se desplaza por sección de un conductor durante un segundo. En la ortopantomografía el utilizado Normalmente está en un rango de 4 – 12 m A. Este factor nos proporciona la cantidad de Rayos Roentgen.

#### 3.3.3 Kilovoltaje

En radiología se utiliza el kilovoltio, que representa mil voltios y en la radiografía panorámica se requiere En un rango de 70 – 90 k V. Este factor da la calidad de Rayos Roentgen.

### 3.4 Indicaciones y contraindicaciones

La ortopantomografía es una técnica muy utilizada en odontología. Entre las principales razones de que esto sea así figuran:

- Cuando una lesión ósea o un diente no erupcionado es de un tamaño que impide su visualización completa con radiografía intraorales.



- Para la valoración de los terceros molares, antes de una intervención quirúrgica.
- Como parte de la evaluación ortodóncica cuando existe la necesidad clínica de conocer el estado de la dentición y la presencia y ausencia de dientes.
- Valorar el desarrollo de la dentición (número, posición dental, formación y erupción dental).
- Para evaluar fracturas en todas las partes de la mandíbula, excepto en la región anterior.
- Estimar la altura en vertical del hueso alveolar como parte de la planificación previa a implantes.
- Identificación de estructuras óseas de los maxilares y estructuras anatómicas circundantes.
- Incapacitados o enfermos disminuidos física y psíquicamente, con mínima capacidad de cooperación.
- Evaluación para la colocación de implantes dentales.
- En pacientes edéntulos para apreciar si hay presencia de restos radiculares y la relación del piso del Seno Maxilar con el reborde alveolar.

#### CONTRAINDICACIONES:

- Suele considerarse inadecuada para niños menores de 6 años de edad, debido a la duración de la exposición y a la necesidad de que el paciente permanezca quieto.
- Como parte de la evaluación del hueso periodontal, cuando existen bolsas formadas de más de 6 mm.
- Diagnóstico de caries o lesiones de origen endodóntico.
- Algunos Pacientes discapacitados por la duración del ciclo de exposición.



### 3.5 Técnica para la toma de Ortopantomografía

La posición correcta es decisiva para determinar la calidad e interpretación de una radiografía.

Las técnicas utilizadas para la ortopantomografía varían de un equipo a otro, sin embargo hay unos requisitos generales entre todos ellos y se pueden resumir de la siguiente manera:

#### *Preparación del paciente*

Se solicita al paciente retirarse cualquier objeto metálico, pendientes, gafas, horquillas para el cabello, posteriormente se explica el procedimiento y los movimientos del equipo, con el fin de tranquilizarlo.

#### *Preparación del equipo*

El chasis que contiene la película debe quedar insertado en un soporte acoplado (este paso ya no es necesario en aparatología digital).

El operador debe tomar las medidas de protección higiénica adecuadas antes de colocar al paciente en el aparato.

Seleccionar los factores de exposición de acuerdo con el tamaño del paciente, normalmente en un rango de 70 a 90 kV y de 4 a 12 mA.

#### *Colocación del paciente*

El paciente se sitúa en el equipo de forma que su espalda quede recta, y se le ha de explicar que utilice los soportes o agarres estabilizadores disponibles.

Fig. 14

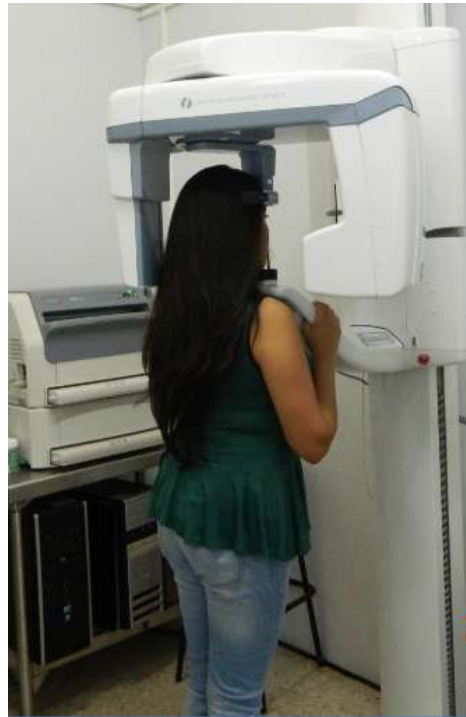

Fig. 14

Se le indica que muerda con los incisivos superiores e inferiores borde a borde sobre el bloque de mordida, con la barbilla en contacto estrecho con su soporte. Debe inmovilizarse la cabeza con los soportes para las sienes. Fig. 15

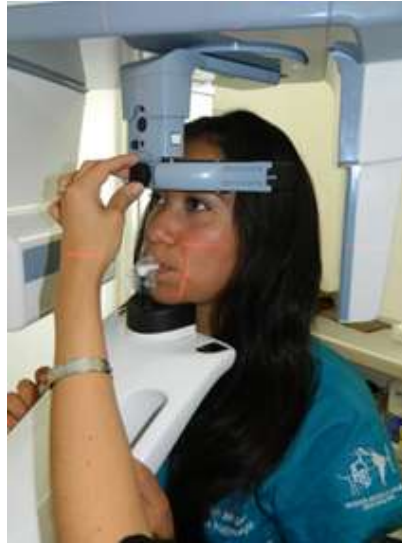

Fig. 15

Mediante el visor de luz colocar el plano medio sagital vertical (perpendicular al piso), el plano de Frankfort horizontal (paralelo al piso) y la luz para los caninos se sitúe entre los incisivos y los caninos. Hacer que la lengua presione sobre el paladar. Columna vertebral recta. Fig. 16

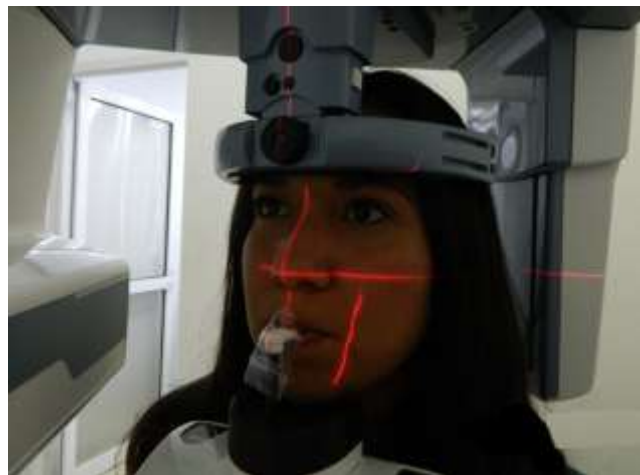

Fig. 16



*Colocación del paciente edéntulo:* Se utiliza el soporte de la barbilla en vez del bloque de mordida y el haz luminoso de colocación sobre os caninos se centra en el ángulo de la boca.

Se realiza la exposición.

Una vez realizada la exposición se liberan los soportes de las sienes para permitir que el paciente abandone el equipo. Y se procede a procesar la película o en el caso de radiografía digital imprimir la radiografía.

### 3.6 Anatomía normal radiológica en la Ortopantomografía

Para realizar una adecuada interpretación de nuestras radiografías es importante conocer cómo se observan las distintas estructuras anatómicas en cada proyección, esto permitirá identificar diferentes anomalías que se encuentran en esta. Fig. 17

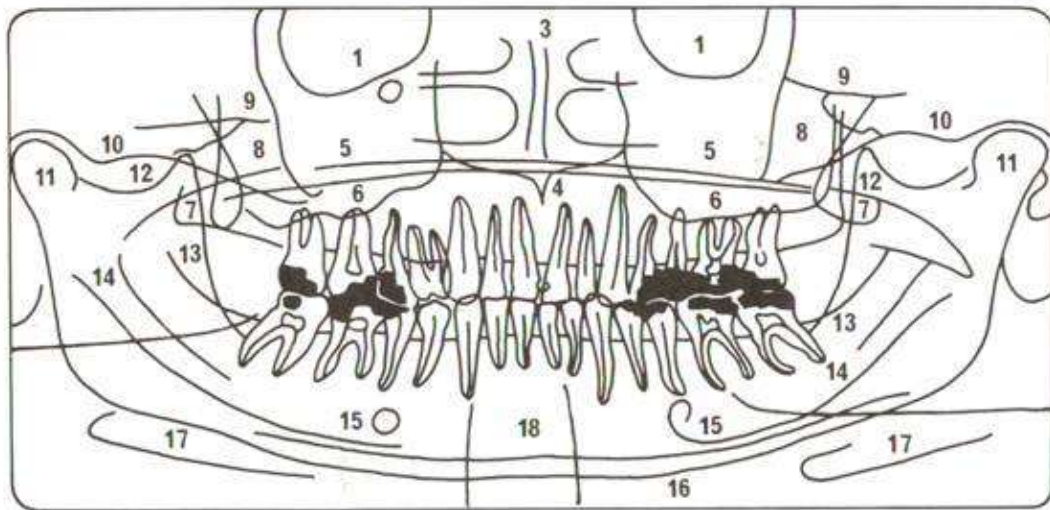


Fig. 17 Esquema en el que se representan las estructuras que se visualizan en una ortopantomografía.

1, órbita 2, conducto infraorbitario; 3, cavidad nasal con tabique y cornetes; 4, espina nasal anterior; 5, seno maxilar; 6, techo del paladar y suelo de la nariz; 7, apófisis pterigoides; 8, hueso cigomático; 9, sutura temporocigomática; 10,



arco cigomático; 11, apófisis condílea de la mandíbula; 12, apófisis coronoides de la mandíbula; 13, línea oblicua; 14, conducto de la mandíbula; 15, agujero mentoniano; 16, compacta del borde del maxilar inferior; 17, figura con borramiento del hueso hioides; 18, columna cervical.

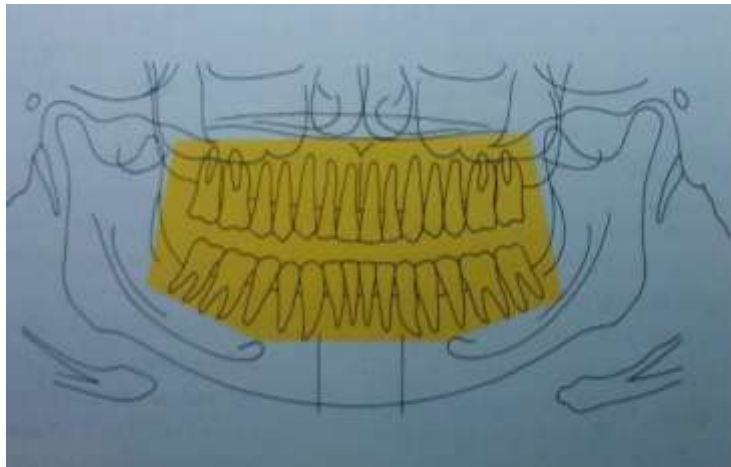
### 3.7 Interpretación radiográfica

Es importante un correcto diagnóstico para elaborar un buen plan de tratamiento que nos lleve al éxito del mismo.

La radiografía es un medio auxiliar de diagnóstico muy útil, que permite al odontólogo una visión amplia y completa de todas las estructuras de la cavidad bucal, pero de igual manera es necesario una interpretación correcta para su utilización.

Podemos dividir 4 regiones de interpretación en una ortopantomografía:

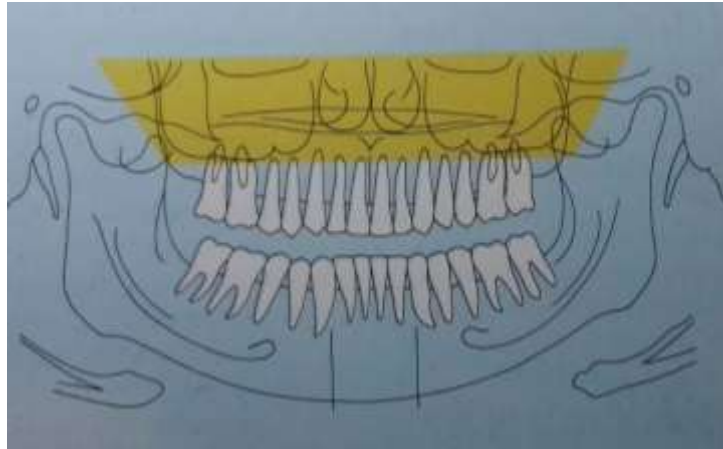
1.- Región dentoalveolar:



La región dentoalveolar comprendida entre los órganos dentales y los alvéolos

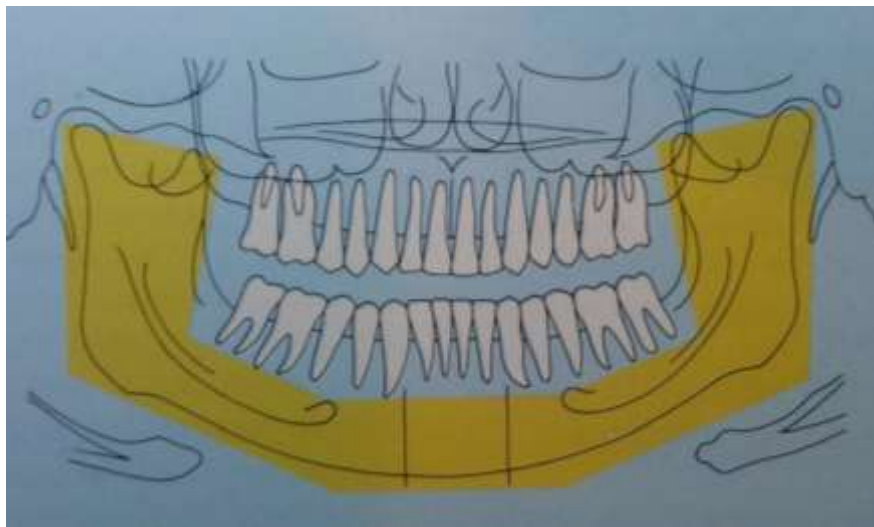


## 2.- Región maxilar:



Pertenece a la zona de las fosas nasales, senos maxilares, arco cigomático, reborde orbitario, paladar duro

## 3.- Región mandibular

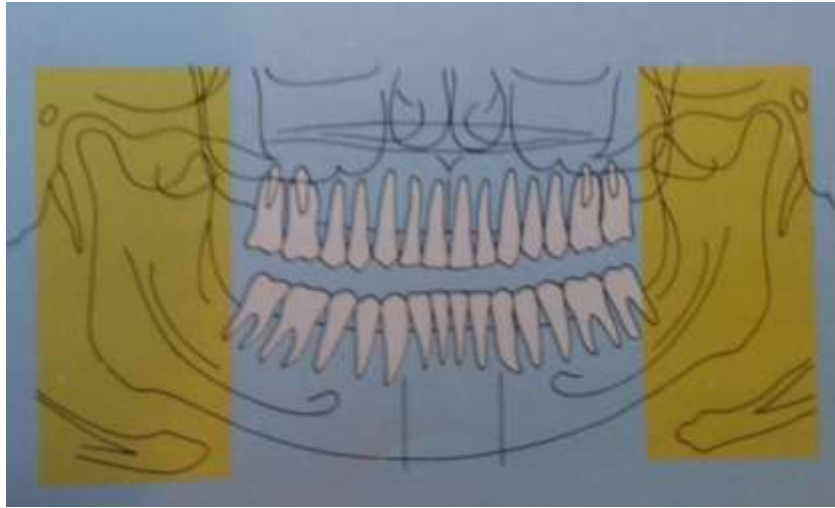


Referente a cuerpo, ángulo y ramas de la mandíbula.





#### 4.- Región temporomandibular, incluyendo las regiones retromaxilar y cervical.



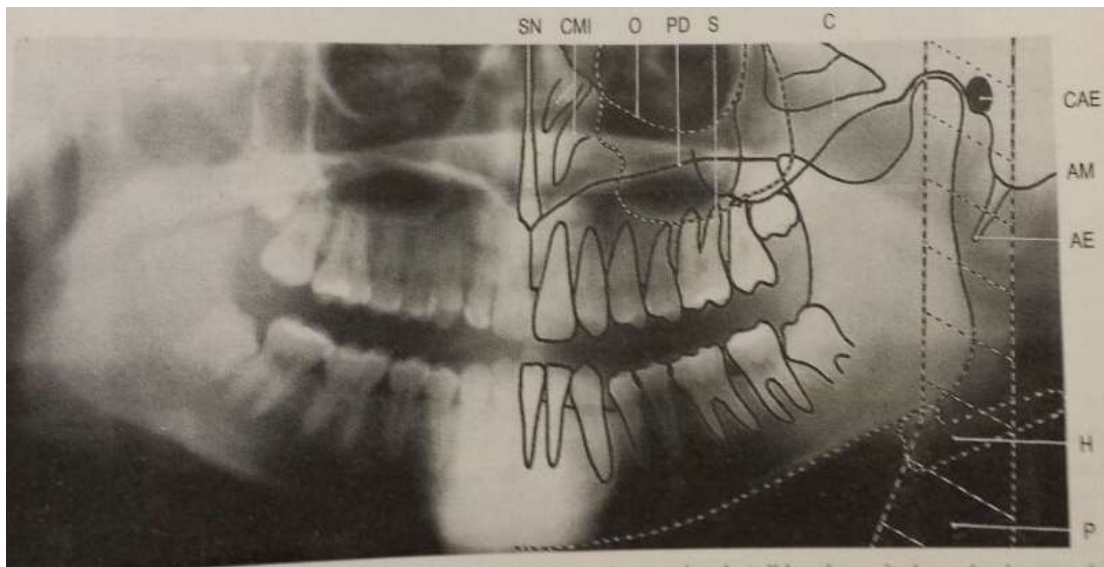
De igual modo existen zonas anatómicas normales que resultan evidentes en la ortopantomografía que subdividen en 3:

*Sombras reales.* De estructuras en el plano focal o fuera de él.

Sombras fantasmas o artefactuales: Creadas por el movimiento tomográfico y proyectadas por estructuras de lado contrario o muy alejado del plano focal. La angulación ascendente de 8° del haz de rayos significa que estas sombras fantasmas aparecen más elevadas que las estructuras que las originaron.

*Sombras reales. Tejidos duros.*

Dientes, Mandíbula, Max. Superiores, incluyendo el suelo y las paredes medial y posterior de los senos, paladar duro, arcos cigomáticos, apófisis estiloides, hueso hioides, septo y cornetes nasales, reborde orbitario, base craneal.



SN: septo nasal, CMI: cornetes medios e inferiores, O: reborde orbitario, PD: paladar duro, S: suelo del seno maxilar, C: arco cigomático, CAE conducto auditivo externo, AM apófisis mastoides, AE: apófisis estiloides, H: hioides, P soporte de plástico para la cabeza.

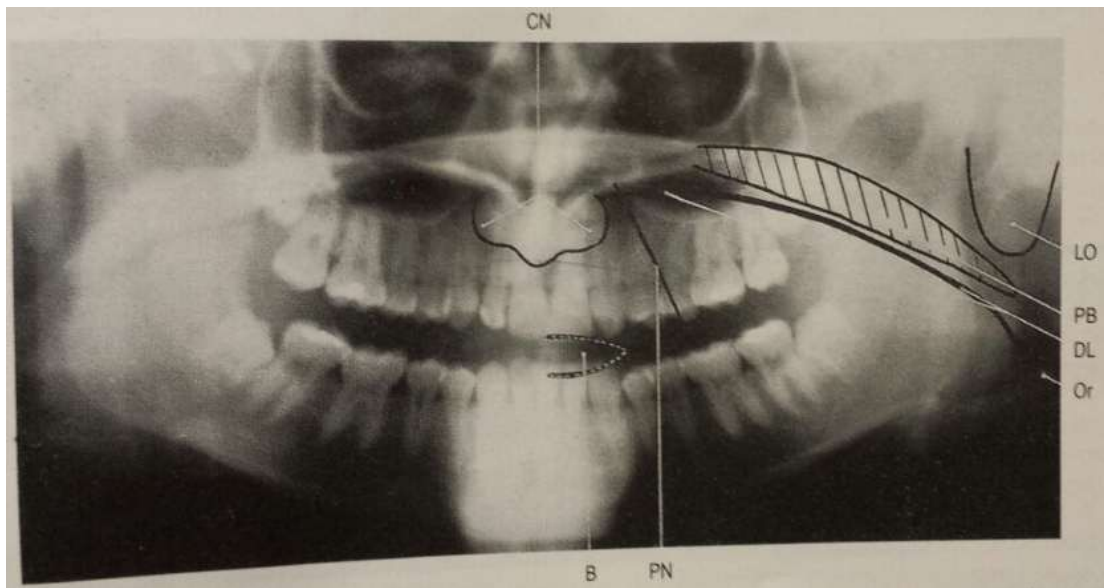
*Sombras aéreas:*

Apertura bucal/ oral

Orofaringe

*Tejidos blandos.*

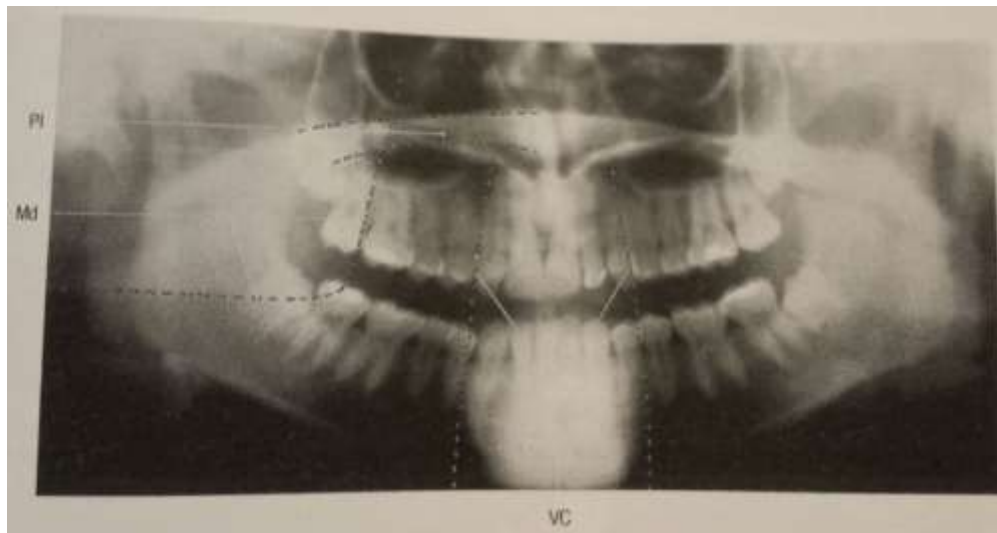
Pabellones auriculares, cartílagos nasales, paladar blando, dorso de la lengua, labios y mejillas, pliegues nasolabiales.



Tejidos blandos y estructuras aéreas. CN: cartílagos nasales. LO: lóbulo de la oreja PB: paladar blando, DL: dorso lingual, OR: orofaringe, PN: pliegue nasolabial. B: boca.

*Sombras fantasmas.*

Vértebrales cervicales, cuerpo, ángulo y rama del contralateral de la mandíbula., paladar.



PI.: paladar, Md: mandíbula, VC: vértebra cervical



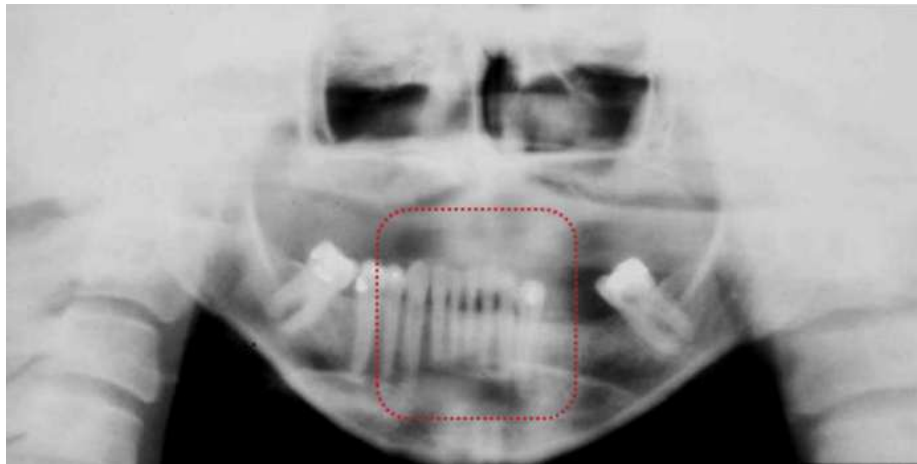

### 3.8 Errores en la interpretación radiológica.

A la hora de realizar ortopantomografía se puede incurrir en una gran cantidad de errores.

- *Dientes anteriores por delante del plano focal.*

Si los dientes anteriores se colocan delante de la muesca del bloque de mordida, se encontraran por delante del pasillo focal, apareciendo más estrechos y borrosos.

Están más cercanos a la película y esto ocasiona una disminución en su diámetro mesiodistal.

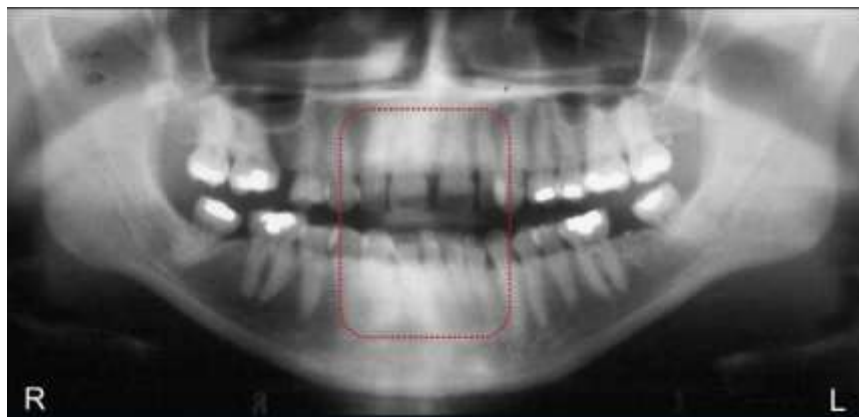

Radiografía panorámica con dientes estrechos en sentido mesiodistal



- *Dientes por detrás del plano focal.*

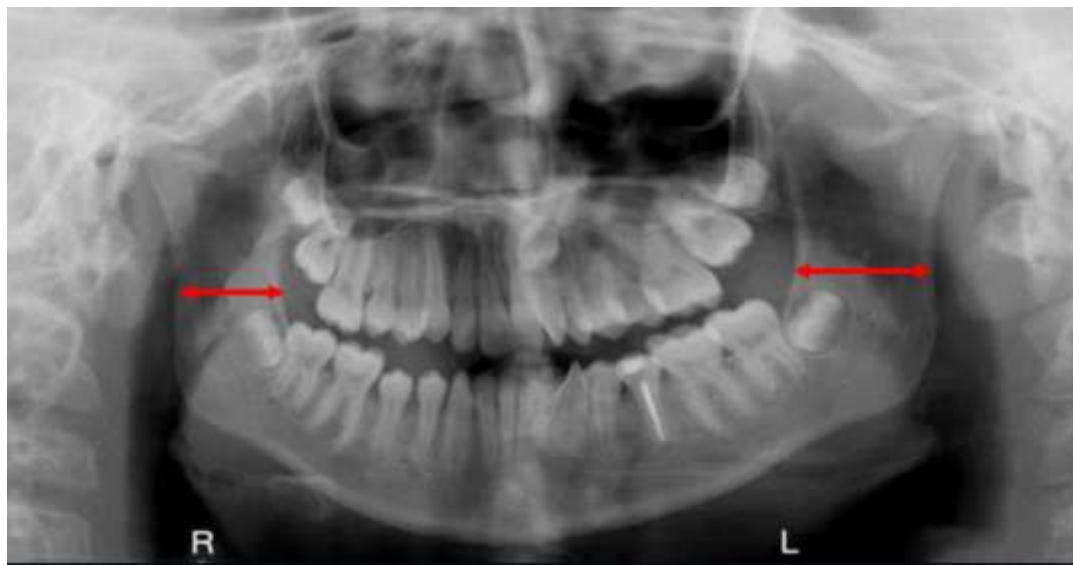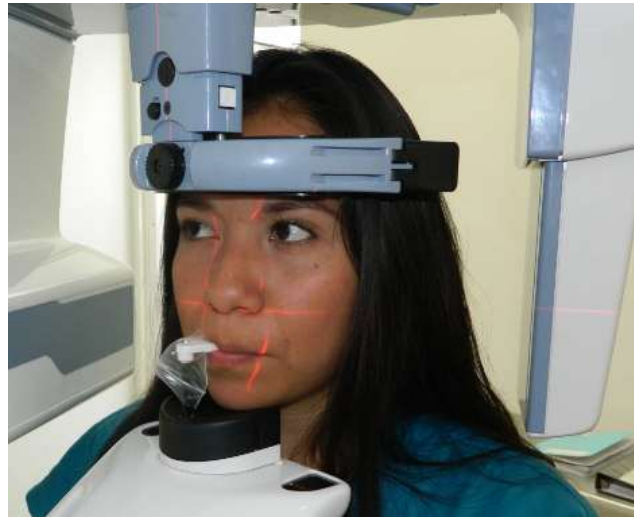Al colocarse los dientes anteriores por detrás de la muesca de mordida, estos aparecerán más anchos y borrosos.



Radiografía distorsionada. Los dientes anteriores han quedado por detrás del plano focal observándose más anchas en sentido mesiodistal.

- *Rotación de la cabeza del paciente*

Si la cabeza rota, las estructuras de un lado estarán más cercanas a la película y las estructuras del otro más alejadas, observándose la imagen más amplia y angosta respectivamente.

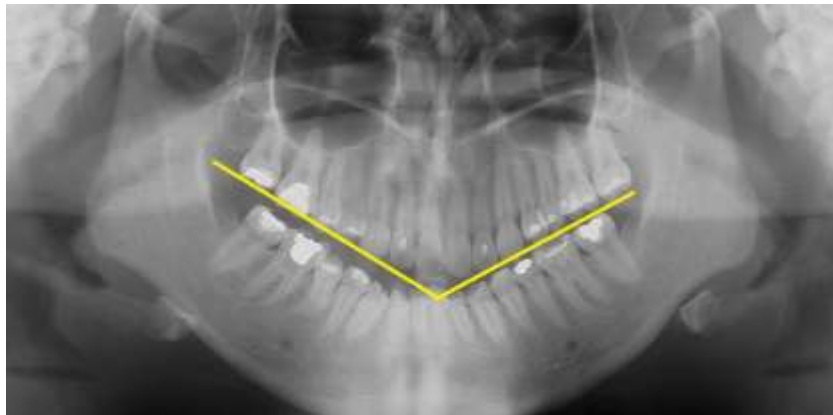
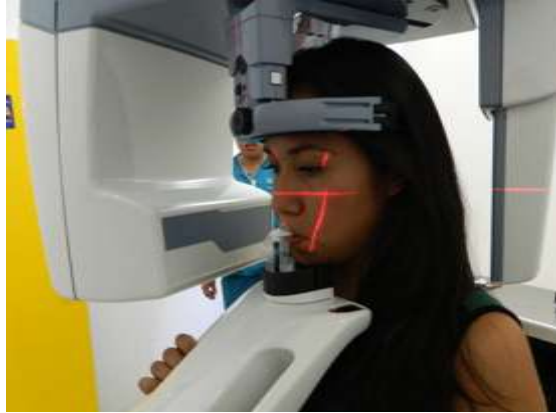

Rotación de la cabeza del paciente hacia lado izquierdo, se deduce por el aumento de la dimensión horizontal de las estructuras del mismo lado.



- *Inclinación de la cabeza hacia abajo.*

Si se coloca la cabeza de modo que el plano de Frankfort se incline hacia abajo, los incisivos inferiores aparecerán acortados y la mandíbula se verá en forma de “V” (Sonrisa exagerada). Además los cóndilos se acercan.



Panorámica donde vemos que la mandíbula tiene una forma semejante a la letra “V”. Los cóndilos se acercan a la línea media, Incisivos inferiores acortados.

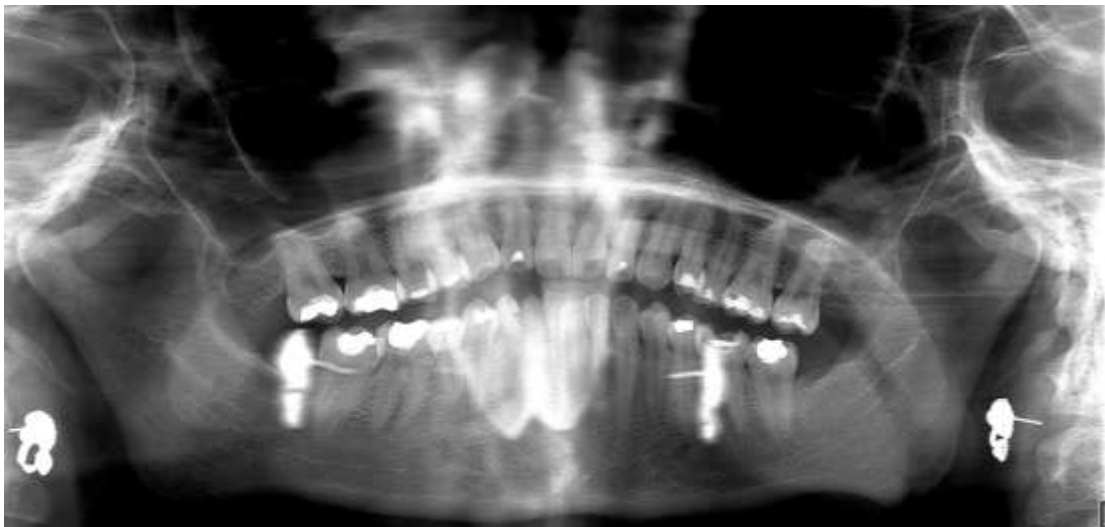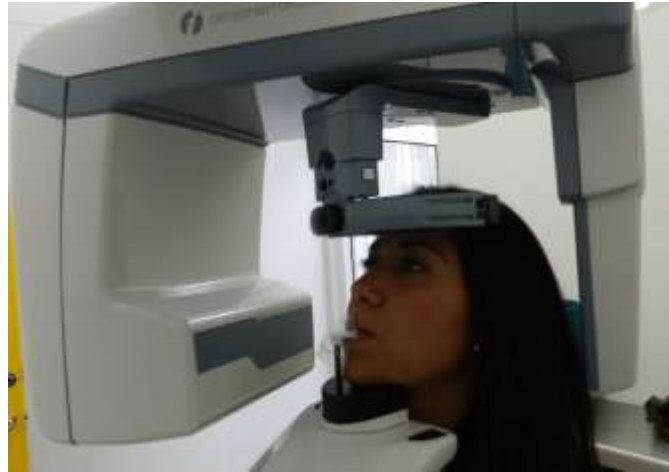- *Inclinación de la cabeza hacia arriba.*

Si el plano de Frankfort se inclina hacia arriba, en la mandíbula aumenta la distancia entre los cóndilos y el paladar duro estará superpuesto sobre las





raíces de los dientes maxilares. Puede tener el aspecto de una sonrisa “reversa”.



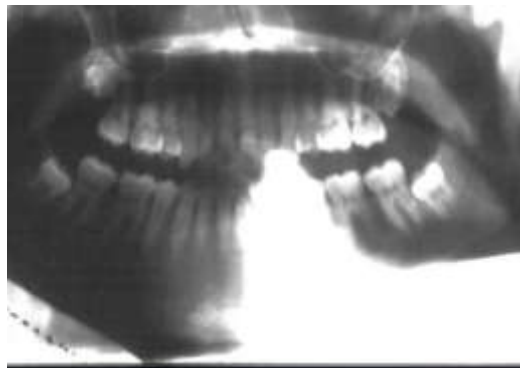En esta panorámica observamos como los cóndilos aparecen alejados de la línea media y como el paladar duro se proyecta sobre los ápices de los dientes maxilares debido de la inclinación hacia arriba del plano de Frankfort. De igual manera no se retiraron los aretes por lo se proyecta en la radiografía y de la misma manera una imagen fantasma





- *Delantal de plomo*

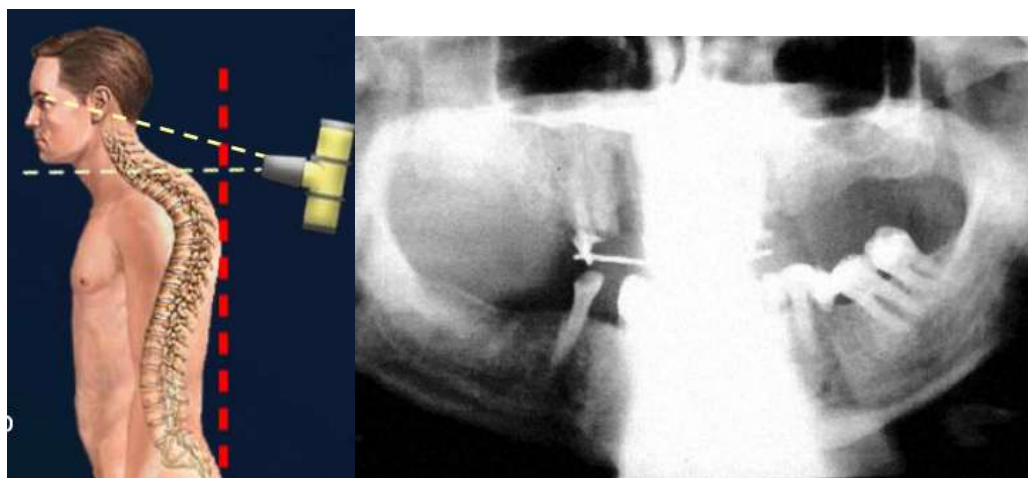
Si el delantal de plomo se coloca incorrectamente en el cuello del paciente, puede bloquear el haz de rayos dando como resultado una zona radiopaca en la película.



Zona radiopaca por la intervención del delantal de plomo.

- *Vértebra Cervicales.*

Si el paciente no se encuentra en posición erguido, las vértebras cervicales pueden bloquear el haz de rayos, mientras el tubo esta por detrás del paciente, esto da lugar a un área radiopaca que se extiende hacia arriba en el centro de la película.

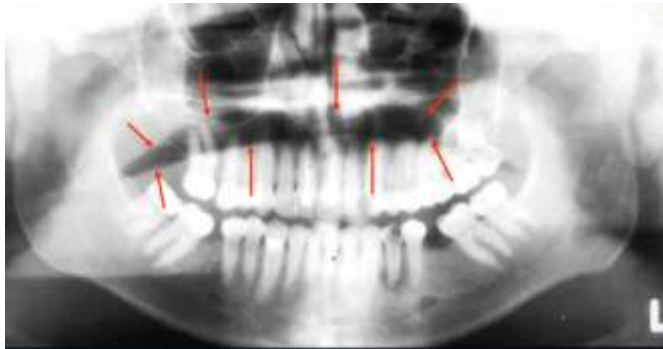


Paciente con exagerada curvatura dorsal. Nótese la gran proyección de la columna cervical, que impide visualizar la zona anterior del maxilar y la mandíbula.



- *Orofaringe:*

Es causado por no colocar la lengua contra el paladar durante la exposición.



Panorámica donde se observa una ancha banda radiolúcida que se proyecta en los tercios medio y/o apicales de los dientes superiores, alcanzando incluso la zona de los senos maxilares y fosas nasales.



## CAPITULO 4

### 4.- USO DE LA ORTOPANTOMOGRFÍA PARA DETERMINAR LA EDAD CRONOLÓGICA A TRAVÉS DEL PROCESO DE ERUPCIÓN DENTAL EN PACIENTES DE LA SEGUNDA DENTICIÓN.

Se seleccionaron 300 ortopantomografía del departamento de Imagenología de la Facultad de Odontología que cumplieran con los parámetros antes mencionados de los cuales 170 pacientes son del género femenino y 130 del género masculino en un rango de edad de 6 a 15 años.

Es un método retrospectivo, observacional y descriptivo que consiste en la interpretación y medición de las imágenes radiográficas, mediante el programa Cliniview, de la corona y raíz de los órganos dentarios destacados en erupción en cada edad de 6 a 15 años, descartándose los 3° molares, quedando de la siguiente manera:

**Cronología de la erupción de dientes deciduos y permanentes**

|                      | Dientes primarios |                  |            |                 |                  |              |               |              |
|----------------------|-------------------|------------------|------------|-----------------|------------------|--------------|---------------|--------------|
|                      | Incisivo central  | Incisivo lateral | Canino     | Primer premolar | Segundo premolar | Primer molar | Segundo molar | Tercer molar |
| Dientes maxilares    | 10 meses          | 11 meses         | 19 meses   |                 |                  | 16 meses     | 29 meses      |              |
| Dientes mandibulares | 8 meses           | 13 meses         | 20 meses   |                 |                  | 16 meses     | 27 meses      |              |
| Dientes permanentes  |                   |                  |            |                 |                  |              |               |              |
|                      | Incisivo central  | Incisivo lateral | Canino     | Primer premolar | Segundo premolar | Primer molar | Segundo molar | Tercer molar |
| Dientes maxilares    | 7-8 años          | 8-9 años         | 11-12 años | 10-11 años      | 10-12 años       | 6-7 años     | 12-13 años    | 17-21 años   |
| Dientes mandibulares | 6-7 años          | 7-8 años         | 9-10 años  | 10-12 años      | 11-12 años       | 6-7 años     | 11-13 años    | 17-21 años   |



Una vez obtenida la medida de los órganos dentarios de acuerdo a la edad se obtiene un promedio y se compara con la medida estándar de corona y raíz según el Dr. Woelfel, de la misma manera se realiza la comparación, de acuerdo a su erupción dental, con las edades establecidas por Logan y Kronfeld. Esta última se compara con la edad cronológica del paciente la cual se obtiene calculando la fecha de nacimiento del individuo con la fecha de la toma radiográfica dando un rango de 6 +/- meses.



## 5.- RESULTADOS

La muestra se integró con 300 pacientes de los cuales 170 (57%) son del género femenino y 130 (43%) del género masculino distribuidos en los siguientes porcentajes:

| edad    | n°        |            |
|---------|-----------|------------|
|         | Pacientes | porcentaje |
| 6 años  | 18        | 6%         |
| 7 años  | 37        | 12%        |
| 8 años  | 38        | 13%        |
| 9 años  | 26        | 9%         |
| 10 años | 27        | 9%         |
| 11 años | 34        | 11%        |
| 12 años | 31        | 10%        |
| 13 años | 31        | 10%        |
| 14 años | 32        | 11%        |
| 15 años | 26        | 9%         |
| total   | 300       | 100%       |

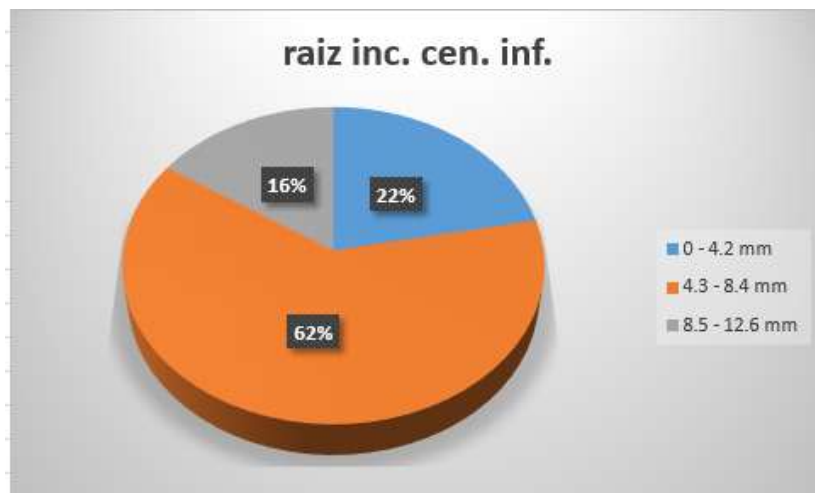
## 6 AÑOS

Dado los resultados de los pacientes de 6 años la media indica que el incisivo central inferior presenta las siguientes longitudes:

|                     | corona | raíz   |
|---------------------|--------|--------|
| PROMEDIO            | 6.4 mm | 5.7 mm |
| DESVIACION ESTANDAR | 1.08   | 2.85   |



Indicando estas que la mayor cantidad de pacientes se encuentran en proceso de erupción, como lo representa la siguiente grafica en cuanto a su tendencia:



Graf. Raíz incisivo central inferior

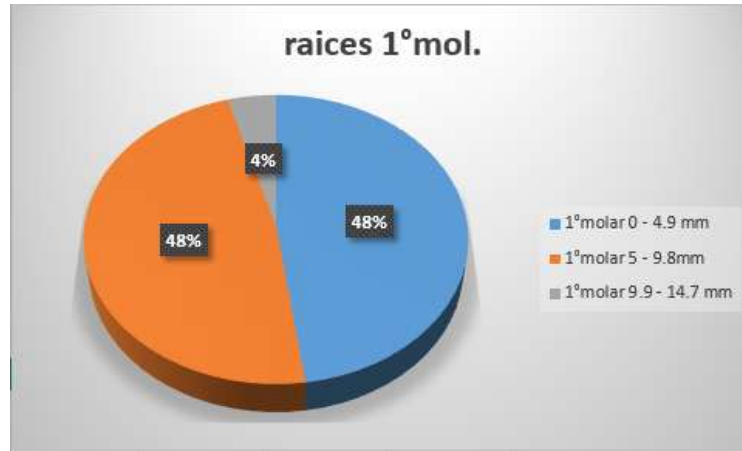
El primer molar presenta las siguientes longitudes:

|                            | corona        | raíz mesial   | raíz distal   |
|----------------------------|---------------|---------------|---------------|
| <b>PROMEDIO</b>            | <b>6.7 mm</b> | <b>5.1 mm</b> | <b>4.4 mm</b> |
| <b>DESVIACION ESTANDAR</b> | <b>0.79</b>   | <b>2.38</b>   | <b>2.68</b>   |

La grafica indica que el mismo porcentaje de molares se encuentran semierupcionados que con el porcentaje que aún se encuentra sin comenzar



su emergencia, lo cual representa un retraso significativo en esta edad, que fue localizado principalmente en pacientes del género masculino.



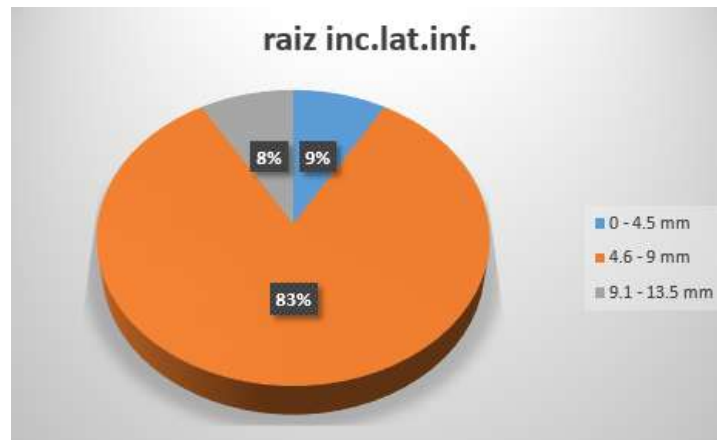Graf. 1º Molar 6 años

### 7 AÑOS:

En los pacientes de 7 años la media indica que el incisivo lateral inferior presenta las siguientes longitudes:

|                            | corona        | raíz          |
|----------------------------|---------------|---------------|
| <b>PROMEDIO</b>            | <b>7.3 mm</b> | <b>6.9 mm</b> |
| <b>DESVIACION ESTANDAR</b> | <b>1.02</b>   | <b>1.78</b>   |

Lo cual indica que se encuentra en semierupción, con un bajo índice de órganos sin erupcionar o erupcionados completamente.



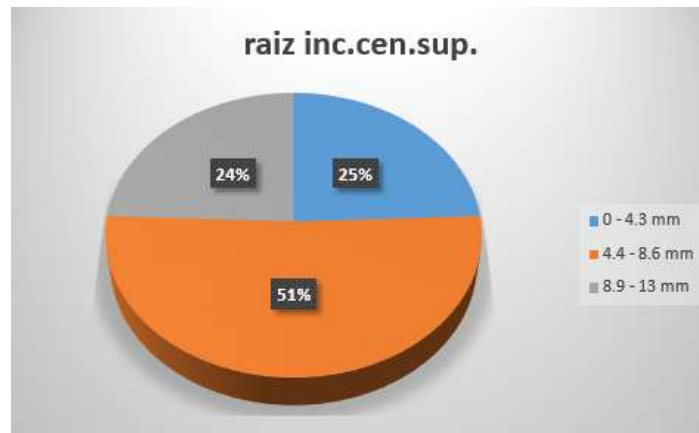
Graf. Incisivo Lateral Inferior 7 años

El incisivo central superior data las siguientes longitudes:

|                            | corona        | raíz        |
|----------------------------|---------------|-------------|
| <b>PROMEDIO</b>            | <b>8.6 mm</b> | <b>6 mm</b> |
| <b>DESVIACION ESTANDAR</b> | <b>1.20</b>   | <b>3.24</b> |

Indicando una erupción en proceso, y de la misma manera una cuarta parte no ha comenzado el proceso.



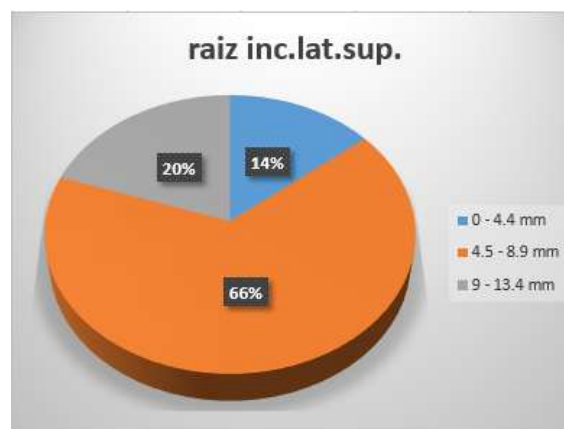


Graf. Incisivo Central Superior 7 años

## 8 AÑOS

Respecto al órgano que confiere a esta edad, que es el Incisivo Central Superior, se obtuvieron las siguientes medidas, y en su grafica podemos observar que data de una semierupcion por encima de la mitad de pacientes:

|                            | Corona        | raíz        |
|----------------------------|---------------|-------------|
| <b>PROMEDIO</b>            | <b>8.4 mm</b> | <b>7 mm</b> |
| <b>DESVIACION ESTANDAR</b> | <b>0.95</b>   | <b>2.29</b> |



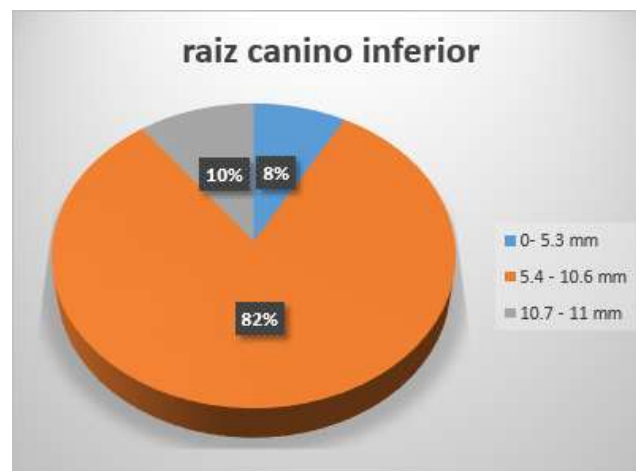raiz incisivo lateral superior 8 años



## 9 AÑOS

El canino inferior es el representativo de esta edad, obteniendo los siguientes resultados, encontrándose de la misma manera semierupcionado.

|                     | Corona | raíz |
|---------------------|--------|------|
| PROMEDIO            | 8.9 mm | 8 mm |
| DESVIACION ESTANDAR | 1.31   | 2.15 |



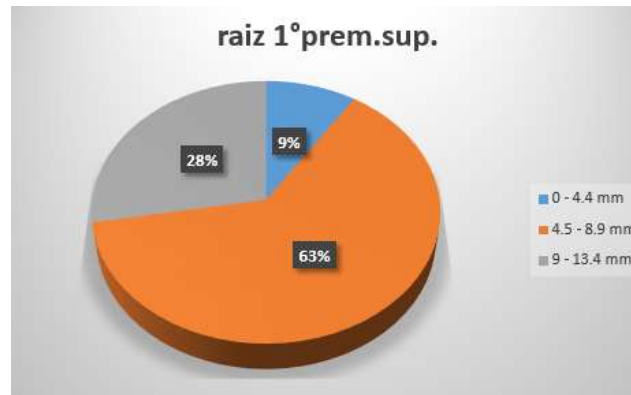
Graf. Canino Inferior 9 años



## 10 AÑOS

Son 3 los órganos dentales involucrados en esta edad el primero es el 1° premolar superior con la longitudes promedio siguientes y su respectiva tabla indica de la misma manera un proceso eruptivo en acción y más de una cuarta parte erupcionado totalmente.

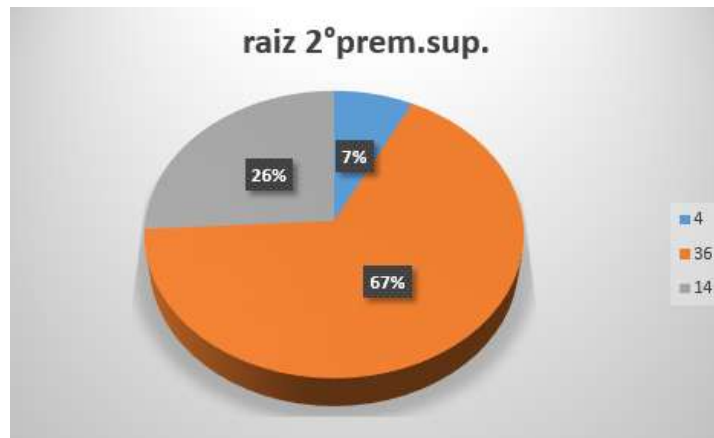
|                            | corona        | raíz          |
|----------------------------|---------------|---------------|
| <b>PROMEDIO</b>            | <b>7.7 mm</b> | <b>7.6 mm</b> |
| <b>DESVIACION ESTANDAR</b> | <b>1.74</b>   | <b>2.96</b>   |



Graf. 1° Premolar Superior 10 años

El siguiente órgano es el segundo premolar superior con los siguientes resultados de longitud y reflejando una semierupcion de dicho órgano, de la misma manera una cuarta parte erupcionado completamente:

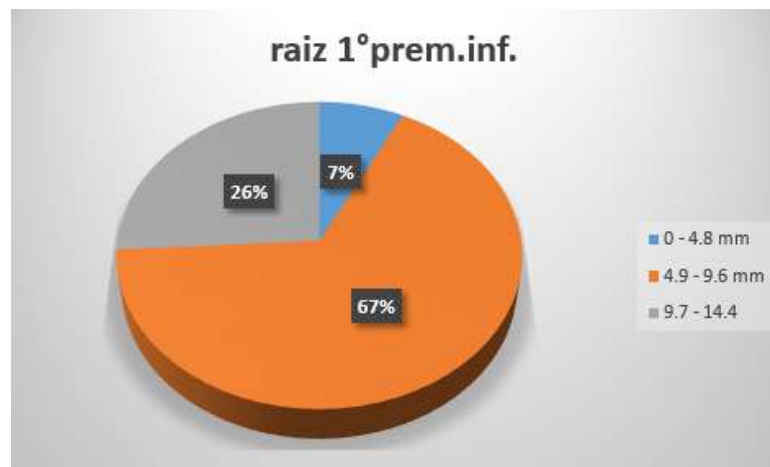
|                            | corona        | raíz          |
|----------------------------|---------------|---------------|
| <b>PROMEDIO</b>            | <b>8.0 mm</b> | <b>7.7 mm</b> |
| <b>DESVIACION ESTANDAR</b> | <b>0.87</b>   | <b>6.31</b>   |



Graf. 2° Premolar Superior 10 años

El tercer órgano dental es el primer premolar inferior, sus longitudes son las siguientes y datan de una semierupción en más de la mitad de los órganos y una cuarta parte de la muestra erupcionada en su totalidad.

|                            | corona | raíz   |
|----------------------------|--------|--------|
| <b>PROMEDIO</b>            | 7.5 mm | 8.1 mm |
| <b>DESVIACION ESTANDAR</b> | 0.82   | 2.23   |



Graf. 1° Premolar Inferior 10 años

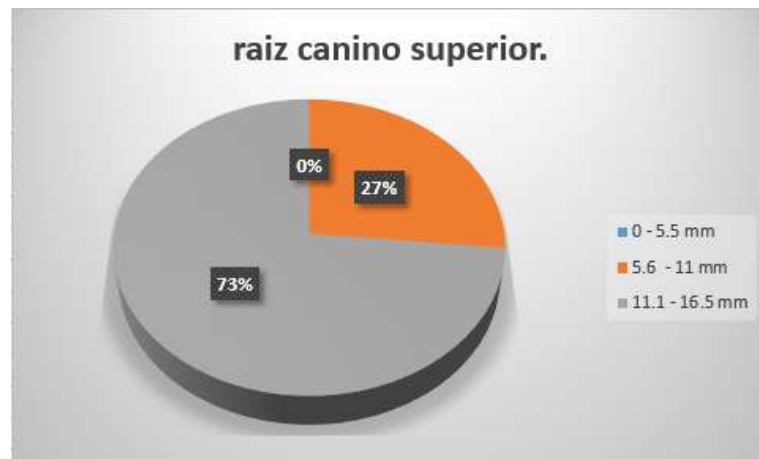

Cabe destacar que en este rango de edad un paciente del género femenino se encontró con la dentición permanente (a excepción del tercer molar) completa lo cual aunque no es tan significativo muestra una gran variación en la erupción dental en el aspecto de género.

### 11 AÑOS:

El canino superior es representativo de esta etapa y las longitudes obtenidas fueron las siguientes. En esta etapa más del 60 % están erupcionados por completo y un poco más de una cuarta parte de ejemplares se encuentran semierupcionados.

|                            | corona        | raíz           |
|----------------------------|---------------|----------------|
| <b>PROMEDIO</b>            | <b>8.9 mm</b> | <b>12.9 mm</b> |
| <b>DESVIACION ESTANDAR</b> | <b>1.04</b>   | <b>2.23</b>    |

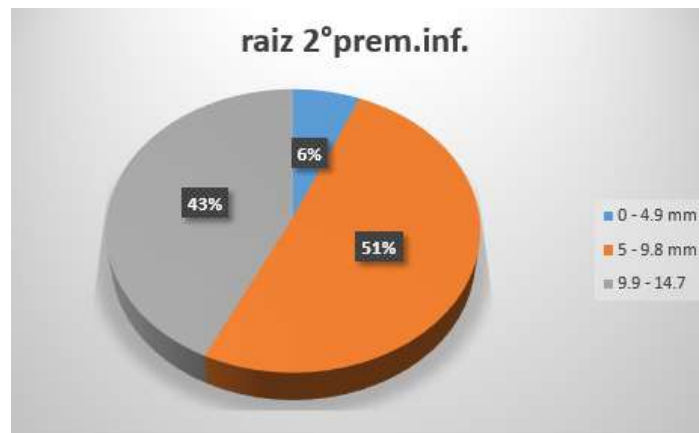

Graf. Canino Superior 11 años

El Segundo premolar Inferior arroja los siguientes valores de longitud por lo que se observa una semierupcion, sin embargo un alto índice de ejemplares de este órgano ya se encuentran totalmente erupcionados.



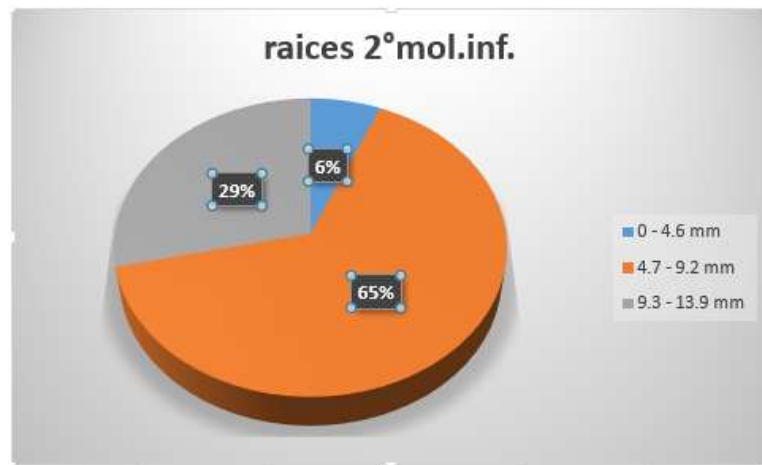
|                            | corona      | raíz          |
|----------------------------|-------------|---------------|
| <b>PROMEDIO</b>            | <b>7 mm</b> | <b>9.7 mm</b> |
| <b>DESVIACION ESTANDAR</b> | <b>0.73</b> | <b>2.80</b>   |



Graf. 2º Premolar Inferior 11 años

El Segundo molar inferior es representativo también de esta edad aquí las longitudes así como interpretación de que a esta edad se encuentra en un gran porcentaje semierupcionando:

| Columna1                   | corona        | raíz          | raiz2         |
|----------------------------|---------------|---------------|---------------|
| <b>PROMEDIO</b>            | <b>7.7 mm</b> | <b>7.7 mm</b> | <b>6.9 mm</b> |
| <b>DESVIACION ESTANDAR</b> | <b>0.73</b>   | <b>2.20</b>   | <b>2.19</b>   |

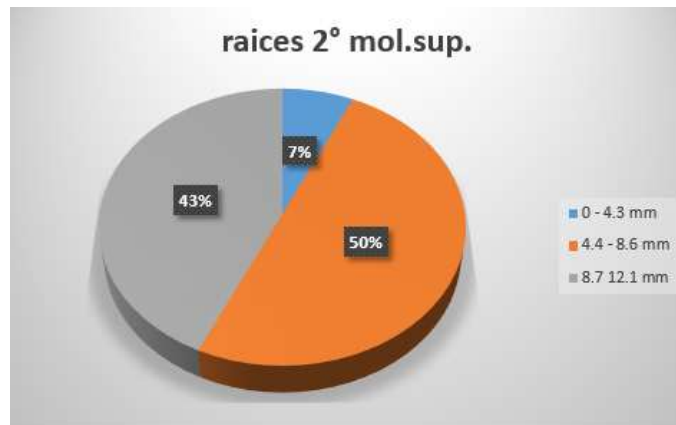


Graf. 2° Molar Inferior 11 años.

## 12 AÑOS

Por último el Segundo Molar Superior es el último órgano analizado en nuestra muestra con las siguientes medidas y la siguiente grafica que nos indica que al menos la mitad de la muestra correspondiente a esta edad se encontraba con este órgano semierupcionado.

| Columna1            | corona | raíz m | raíz d |
|---------------------|--------|--------|--------|
| PROMEDIO            | 7.5 mm | 8.7 mm | 8.0 mm |
| DESVIACION ESTANDAR | 0.68   | 2.37   | 2.46   |



Graf. 2° Molar Superior 12 años

**13, 14 y 15 AÑOS:**

La siguiente grafica solo nos comprueba que a partir de los 13 años de edad hasta los 15 años la mayoría de individuos presentan erupcionado el segundo molar en su totalidad.

| 13 años<br>2° mol. Sup.        | corona | raíz m | raíz d  |
|--------------------------------|--------|--------|---------|
| <b>PROMEDIO</b>                | 7.4 mm | 9.8 mm | 10.3 mm |
| <b>DESVIACION<br/>ESTANDAR</b> | 0.72   | 2.18   | 11.85   |

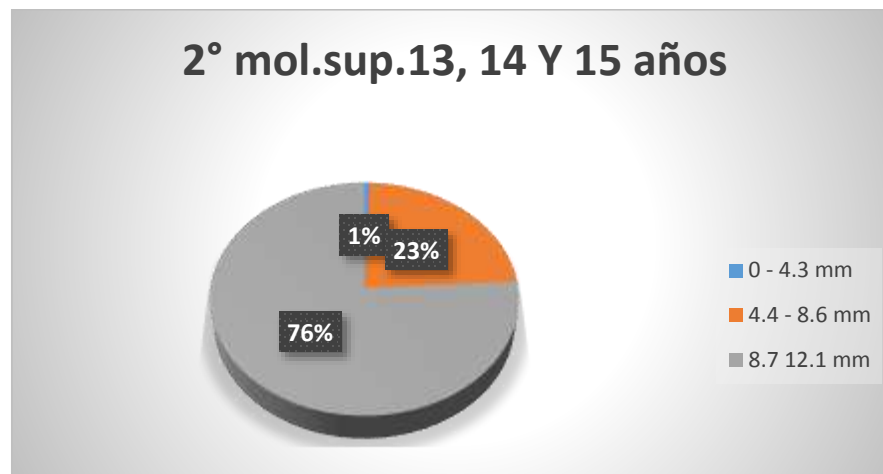
| 13 años 2°<br>mol. Inf.        | corona | raíz m | raíz d |
|--------------------------------|--------|--------|--------|
| <b>PROMEDIO</b>                | 7.1 mm | 9.9 mm | 9.1 mm |
| <b>DESVIACION<br/>ESTANDAR</b> | 0.72   | 1.86   | 1.85   |





| 14 años 2°<br>Mol. Sup. | corona | raíz m  | raíz d  |
|-------------------------|--------|---------|---------|
| PROMEDIO                | 7.2 mm | 10.9 mm | 10.1 mm |
| DESVIACION<br>ESTANDAR  | 0.71   | 1.47    | 1.53    |

| 15 años<br>2°Mol. Sup. | corona | raíz m  | raíz d  |
|------------------------|--------|---------|---------|
| PROMEDIO               | 7.2 mm | 11.8 mm | 11.1 mm |
| DESVIACION<br>ESTANDAR | 0.80   | 1.65    | 1.38    |



Graf. 2° Molar Superior. 13, 14 y 15 años.



## 6.- CONCLUSIONES

1.- La erupción dental se encuentra sujeta a cambios como factores hereditarios, sexo, extracciones prematuras de dientes primarios, anquilosis., etc.

2.- El proceso de erupción no ha sido muy estudiado en nuestro país, por lo que no se cuenta con bases de datos propias que sirvan de referencia lo cual conlleva a la utilización de estándares poblacionales extranjeras, que lógicamente, están basadas en las particularidades específicas de su población

3.- Se observó que la cronología y orden de erupción dental en la población de estudio muestra una variable entre el sexo femenino y el masculino.

4.- Existen grandes diferencias en los parámetros de longitud ya establecidos en la literatura, dentro de los más destacados se encuentra el Incisivo Central Superior, Incisivo Lateral Inferior, el 1º premolar superior y 2º molar Superior.

5.- Tiene una gran importancia el conocimiento de estándares de la cronología de erupción dental para la aplicación oportuna y eficaz de métodos preventivos, de diagnóstico y de tratamiento. Considero que los resultados obtenidos pueden ser de utilidad para estudios posteriores en los cuales lo idóneo es obtener una muestra mayor para mejores resultados, incluso la utilización de otros métodos que nos pueden mostrar mayor precisión.



## 7.- BIBLIOGRAFIA

1. Gómez de F. Campos A. Histología, Embriología e Ingeniería Tisular Bucodental 3 Ed. México, Panamericana 2009.
2. Braskar S. Histología y Embriología bucal, de Orban. Ed. Prado. México, 1993.
3. Bruce M. Embriología Humana y Biología del desarrollo. 4ª. Edición. Pág.: 339 y 340.
- Bloom F. Tratado de Histología. Décimo primera edición Pag.606, 613.
4. Urzúa R. Técnicas Radiográficas Dentales y Maxilofaciales. 3era Ed. México. Editorial Amolca, 2006
5. Haring J.I. Radiología Dental Principio y Técnicas. 2da. Ed. México. Editorial Mc Graw Hill Interamericana, 2002.
6. Sobotta. Atlas de Anatomía Humana. Cabeza y cuello y miembro superior 20a Edición. Tomo 1.
7. Mayoral L., Mayoral G., Mayoral P. Ortodoncia, Principios Fundamentales y Práctica. (1990) Editorial Labor, S.A.
8. Pasler F. Atlas de Radiología odontológica. Ediciones Científicas y Técnicas, S.A.
- 9 Rickne. C, Weiss D. Anatomía Dental. Octava edición. Wolters Kluwer.
11. Gómez M. Radiología Odontológica. Tercera Edición. Editorial Mundi Saic y F. 1979.



12. Barbería L. Erupción dentaria. Prevención y tratamiento de sus alteraciones [tesis]. Madrid: Universidad Complutense; 2001.
13. Aquino I. Bojorge J. Granados M. Ramírez V. Determinación de la edad cronológica en pacientes mexicanos mediante el análisis del cierre apical del segundo molar mandibular para fines medico legales. Odous Científica Vol.12 No. 2, Julio – Diciembre 2011.
14. AS.Panchbhai. Dental radiographic indicators, a key to age estimati3n. Dentomaxillofacial Radiology (2011) 40, 199 – 212. Doi 10.1259/dmfr/19478385.
15. B.Rai. The evaluation of two radiographic methods for age determination of children in an Indian population. J. Forensic Odontostomatol 2008; 27:2:30-33.
- 16..[http://odontopediatria2.bligoo.pe/desarrollo-y-erupcion dentaria#.VBkvO9EtCP8](http://odontopediatria2.bligoo.pe/desarrollo-y-erupcion-dentaria#.VBkvO9EtCP8)
17. <https://sites.google.com/site/portafolionaty/odontograma-y-nomenclatura-dental>
18. Kodak, Radiología directa. Obtenible en: <http://wwwve.kodak.com/global/es/health/productsByType/dr/drProduct.jhtml?pq-path=5463>