



UNIVERSIDAD NACIONAL AUTÓNOMA DE MÉXICO

FACULTAD DE MEDICINA

DIVISIÓN DE ESTUDIOS DE POSGRADO E INVESTIGACIÓN

INSTITUTO NACIONAL DE PEDIATRIA

**NEUROMODULACIÓN SACRA PARA EL MANEJO DE LA INCONTINENCIA
URINARIA SECUNDARIA A VEJIGA HIPERACTIVA EN NIÑOS.**

TESIS

**PARA OBTENER EL TÍTULO DE MÉDICO ESPECIALISTA EN:
CIRUJANO PEDIATRA**

PRESENTA:

DR. BENJAMIN ANTONIO CANTORAL MARINA



TUTOR:

DR. JUAN OSVALDO CUEVAS ALPUCHE



Universidad Nacional
Autónoma de México



UNAM – Dirección General de Bibliotecas
Tesis Digitales
Restricciones de uso

DERECHOS RESERVADOS ©
PROHIBIDA SU REPRODUCCIÓN TOTAL O PARCIAL

Todo el material contenido en esta tesis esta protegido por la Ley Federal del Derecho de Autor (LFDA) de los Estados Unidos Mexicanos (México).

El uso de imágenes, fragmentos de videos, y demás material que sea objeto de protección de los derechos de autor, será exclusivamente para fines educativos e informativos y deberá citar la fuente donde la obtuvo mencionando el autor o autores. Cualquier uso distinto como el lucro, reproducción, edición o modificación, será perseguido y sancionado por el respectivo titular de los Derechos de Autor.

**NEUROMODULACIÓN SACRA PARA EL MANEJO DE LA INCONTINENCIA
URINARIA SECUNDARIA A VEJIGA HIPERACTIVA EN NIÑOS.**

DRA. ROSAURA ROSAS VARGAS.

DIRECTORA DE ENSEÑANZA

DR. LUIS MARTIN GARRIDO GARCIA.

JEFE DEL DEPARTAMENTO DE PRE Y POSGRADO.

DR. JORGE MAZA VALLEJO.

PROFESOR TITULAR DEL CURSO DE CIRUGIA PEDIATRICA

DR. JUAN OSVALDO CUEVAS ALPUCHE

TUTOR DE TESIS.

DEDICATORIA:

A mi familia, quienes con todo su amor, paciencia y empeño han inculcaron en mi la necesidad de servir con profesionalismo , pasión, ética, moral y entrega diaria.

A mis pacientes y sus familias, que dan el sentido de lo que hago.

AGRADECIMIENTOS:

Dra. Rosaura Rosas Vargas.

Dr. Juan Osvaldo Cuevas Alpuche

ÍNDICE

	PAGINA
1. RESUMEN	5
2. ANTECEDENTES	6
3. CASO CLINICO	7
4. TECNICA DE IMPLANTACION	9
5. RESULTADOS	17
6. DISCUSION	14
7. CONCLUSIONES	22
8. BIBLIOGRAFIA	23

TÍTULO: NEUROMODULACIÓN SACRA PARA EL MANEJO DE LA INCONTINENCIA URINARIA SECUNDARIA A VEJIGA HIPERACTIVA EN NIÑOS.

RESUMEN:

Entendemos la incontinencia urinaria como la incapacidad de mantener la orina en la vejiga durante un período prolongado de tiempo, o una falta de control sobre el vaciamiento voluntario de la misma. Las causas pueden ser estructurales, funcionales, o idiopática. Entre las funcionales, las de causa neurógena son comunes en la población pediátrica, secundarias a malformaciones congénitas del tubo neural, tienen un gran impacto adverso en la salud física, social y psicológica del niño. El manejo con anticolinérgicos y cateterismo limpio intermitente, la neuro estimulación externa y el biofeedback, pueden mejorar la incontinencia en algunos casos, pero otro número considerable aún, permanecen refractarios a estos manejos. Existen opciones quirúrgicas que no restituyen las funciones afectadas, mas bien, constituyen opciones alternas para el manejo de la orina mediante la construcción de mecanismos o reservorios urinarios que permiten al paciente mantenerse seco por intervalos de tiempo considerables, pero al no restituir la micción espontanea, se tienen reservados para los casos refractarios a otros tipos de manejo.

El objetivo de esta tesis es presentar un caso con falla los tratamientos convencionales de la incontinencia urinaria, con respuesta favorable a la neuromodulación del plexo sacro.

ANTECEDENTES:

La incontinencia urinaria significa una pérdida de orina involuntaria; que puede ser continua o intermitente. Esta es una condición que acompaña muy frecuentemente a un gran número de alteraciones congénitas y adquiridas del tubo neural, del tracto gastrointestinal y urinario, y generan un enorme impacto en el desarrollo no solo biológico, sino social en los grupos no solo de la edad pediátrica, sino en la vida adulta. El manejo de tal alteración incluye tratamientos quirúrgicos y no quirúrgicos. En estos últimos, existen la terapia farmacológica sola o en asociación con cateterismo intermitente limpio, la corrección de los hábitos miccionales, entrenamiento del piso pélvico mediante biofeedback, y dispositivos externos de estimulación eléctrica, con calor o magnética.

Los dispositivos de estimulación eléctrica periférica pueden dividirse en externos y sistemas implantables internos. Estos últimos estimulan con impulsos eléctricos el tracto urinario inferior a través de las raíces sacras con el objetivo de modificar los procesos de neurotransmisión para cambiar las funciones vesicales durante las fases de almacenamiento, vaciamiento, o ambas funciones en pacientes con afección neurógena (1).

En los modelos mas recientes de estos dispositivos, un electrodo se coloca mediante punción dirigida fluoroscópicamente, en un sitio adyacente a las raíces sacras S2-S3. Este electrodo se conecta a un estimulador intermitente de corriente voltaica, activando las fibras autonómicas sacras involucradas en la fisiología vesico-uretral (2).

Presentamos un caso de incontinencia urinaria continua secundaria a vejiga neurogénica, refractaria a los manejos convencionales y posterior implantación de un neuromodulador de raíces sacras.

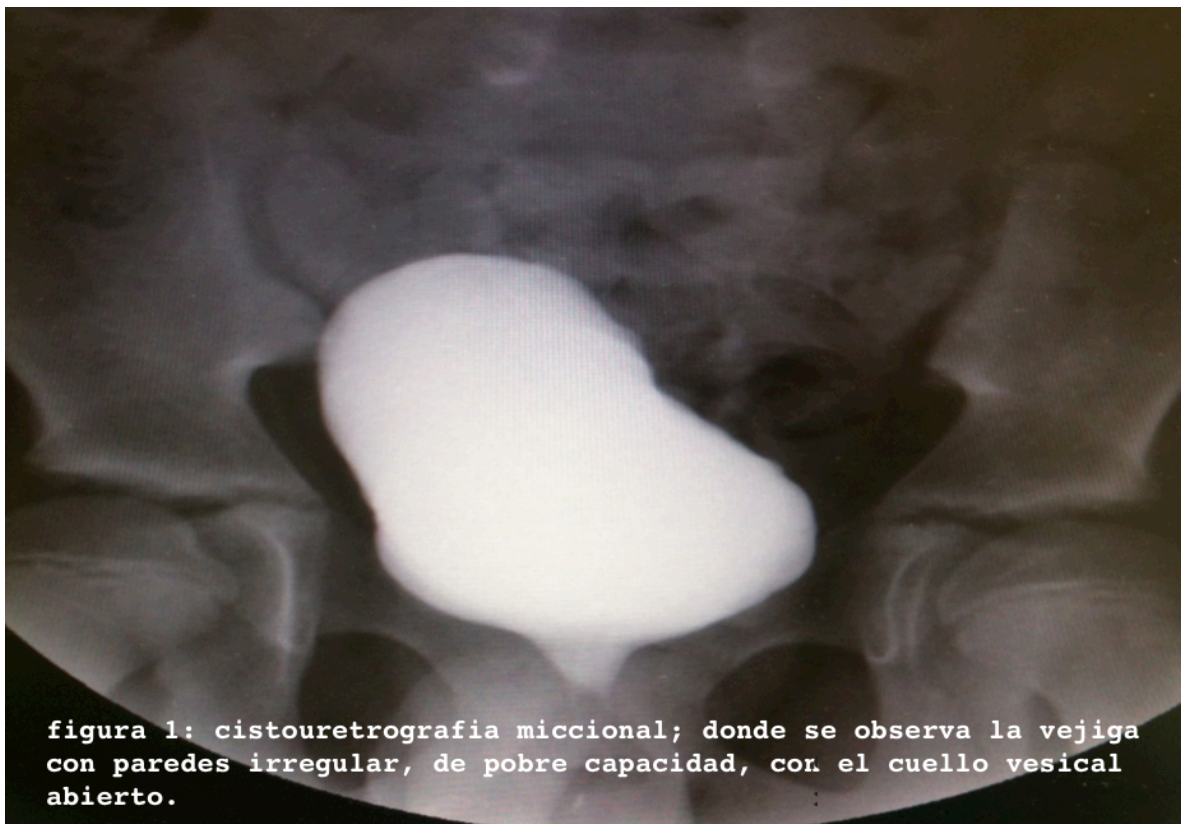CASO CLINICO:

Presentamos un caso de un paciente masculino de 12 años de edad, con antecedente de mielomeningocele lumbosacro, operado de plastia de duramadre al nacimiento, sin secuelas en extremidades inferiores de la afección del tubo neural, con vejiga e intestino neurogénicos secundaria manifestada con incontinencia fecal y urinaria continuas, diurna y nocturna, sin sensación de llenado vesical y con episodios de urgencia urinaria, manejados con pañal las 24 horas del día. Así mismo, estreñimiento, con patrón de encopresis.

Por laboratorio mostró creatinina de 0.5mg/dl, B.H. y electrolitos séricos normales.

El Ultrasonido renal y vesical mostraron parénquima renal normal bilateral, sin hidronefrosis, con vejiga engrosamiento de la pared, con capacidad levemente disminuida para la edad del paciente.

La Cistouretrografía miccional en la fase de llenado mostró la vejiga con pared irregular, sin reflujo vesico-ureteral, con vaciamiento incompleto por orina residual del 30% aproximadamente, con cuello vesical amplio y abierto en forma persistente. (figura 1).



El estudio urodinámico mostró vejiga de 215 ml. de capacidad, con baja compliance por la presencia de contracciones vesicales no inhibidas, esfínter hipo-activo y micción fácil con prensa abdominal, catalogándose como vejiga hiperactiva con cuello vesical incompetente (vejiga hiperactiva neurogénica).

Se indicó inicialmente tratamiento con cateterismo limpio intermitente y oxibutinina, así como dieta laxante, logrando con este manejo un tiempo máximo de continencia de 30 a 40 min, persistiendo con la sintomatología referida previamente, motivando el abandono voluntario del tratamiento un año después.

Se ofreció a la familia y al paciente, la implantación de un neuromodulador sacro, la que se llevó a cabo en 2 etapas de la siguiente manera:

a) 1ª. Fase temporal o de prueba: Con la colocación por punción percutánea de un electrodo tetrapolar de autoanclaje, en un sitio adyacente a las raíces sacras S-2, que se conectó a un estimulador externo que produjeron estímulos intermitentes durante 2 semanas. Se valoró la respuesta clínica en función de la continencia urinaria y fecal.

b) 2ª. Fase, de implantación definitiva: Colocación de neuroestimulador permanente en un lecho subcutáneo.

Técnica de implantación

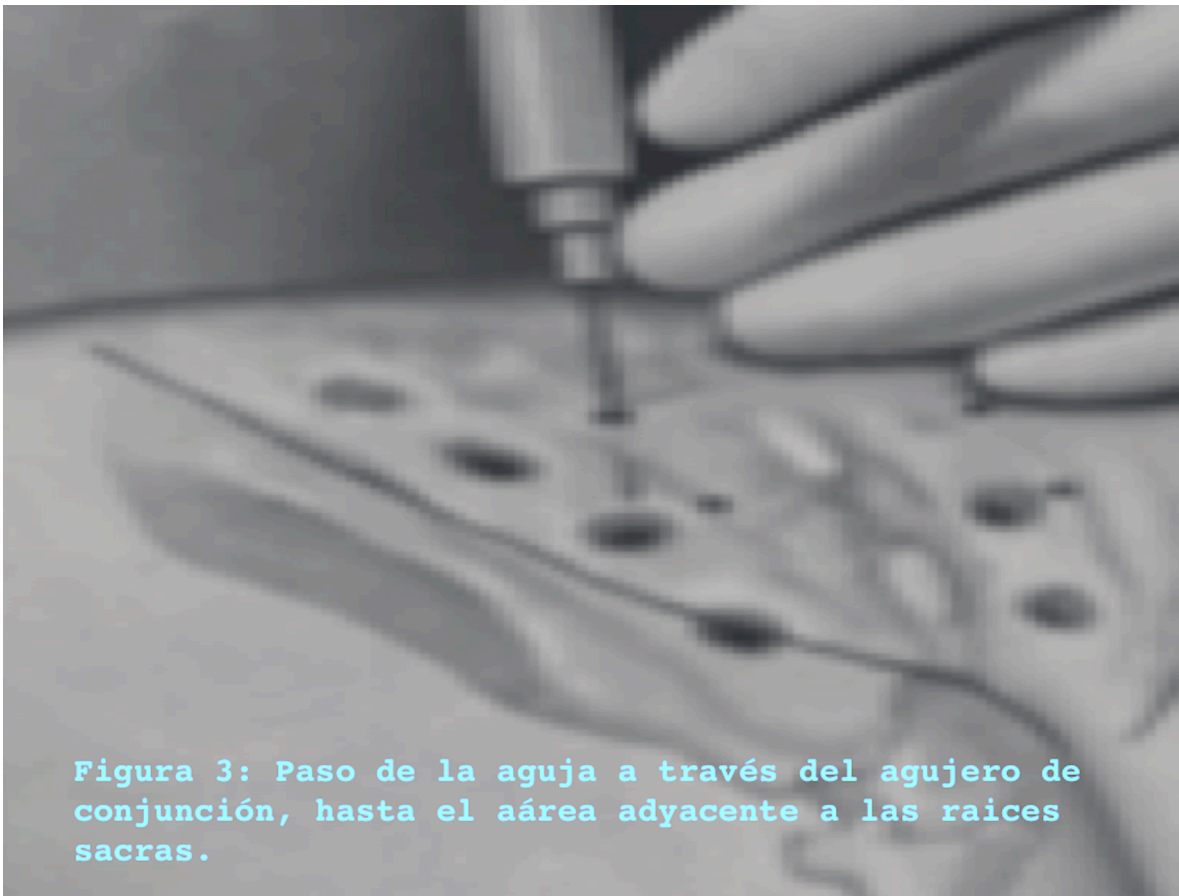
La técnica de implantación es sencilla y estándar. Hoy en día se prefiere el uso de un electrodo tetrapolar de autoanclaje, implantado con técnica de Seldinger el cual no necesita ser sustituido al colocar el generador definitivo.

En un área quirúrgica, con técnica aséptica completa, se coloca al paciente en decúbito ventral, se prepara el área sacra y glútea con asepsia y antisepsia. Se aísla el área estéril con campos permitiendo la visualización del área perianal, y ambos pies (no esterilizados), para visualizar respuesta motora distal a los estímulos eléctricos en el momento de la colocación del electrodo. Se localizan los agujeros sacros mediante fluoroscopia. (Figuras 2).

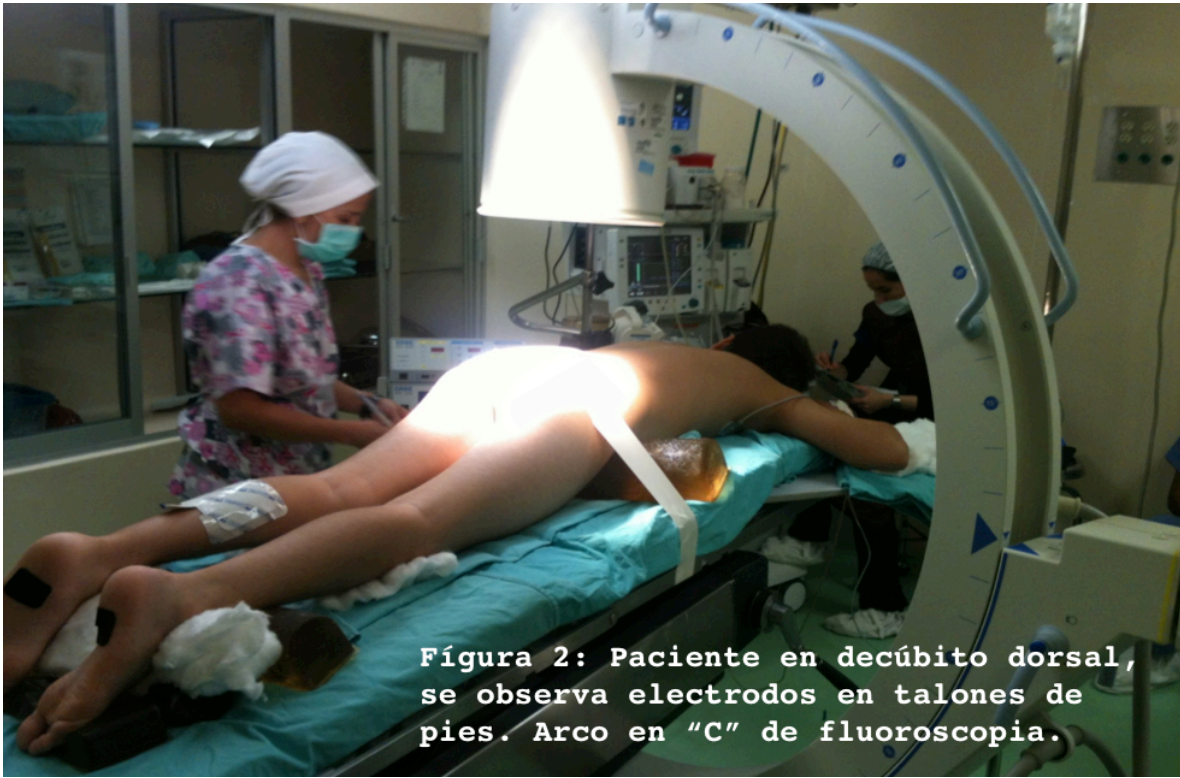

Figura 2: Paciente en decúbito dorsal, se observa electrodos en talones de pies. Arco en "C" de fluoroscopia.

Bajo anestesia local y sedación superficial, se introduce una aguja a través del agujero de conjunción elegido hasta el área adyacente a las raíces sacras S-2 y S-3(Figuras 3).



Se efectúan estímulos eléctricos a través de la aguja, observando la respuesta sensorial y/o motora esperada (contracción del esfínter anal, flexión del antepié, sensación de estímulo perineal o vulvar, etc.) en los dermatomas correspondientes a las raíces mencionadas. (figura 4).

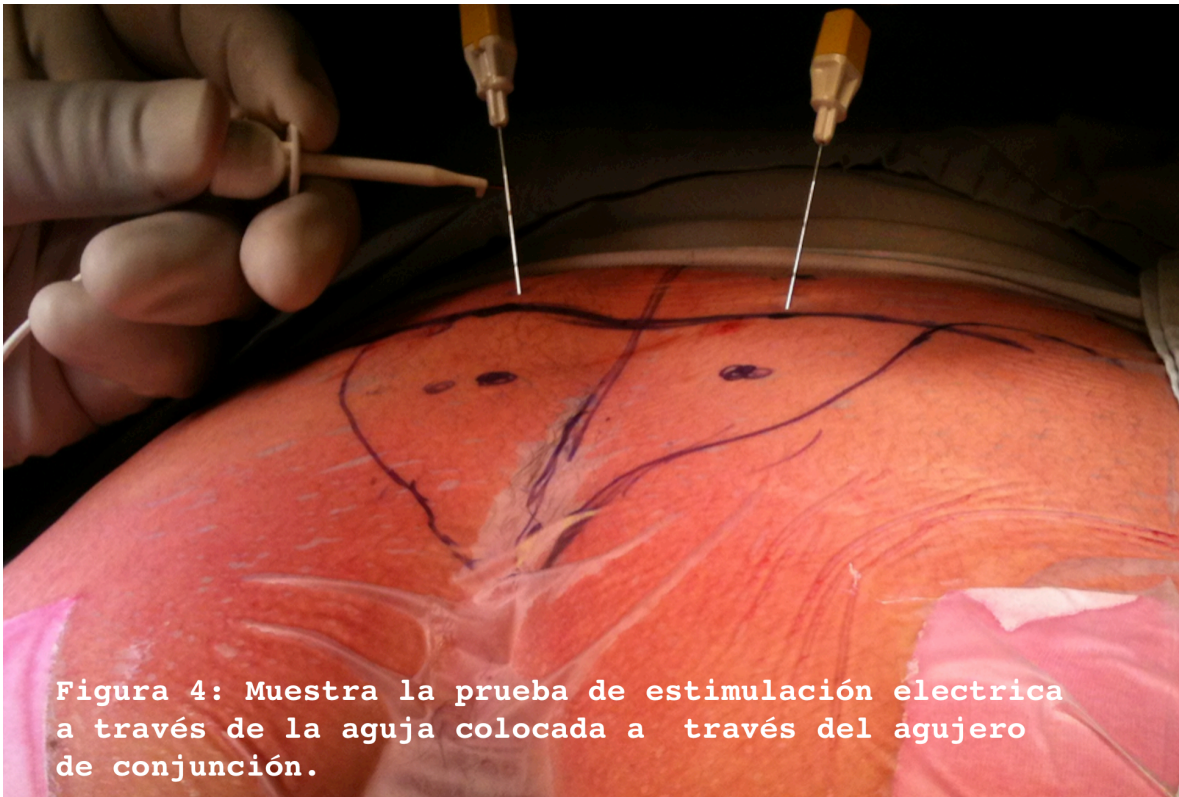


Figura 4: Muestra la prueba de estimulación eléctrica a través de la aguja colocada a través del agujero de conjunción.

Una vez identificado el sitio adecuado, se pasa un electrodo tetrapolar (Quadripolar Lea Kit Medtronic Interstim®, Minneapolis, Minnesota, USA), (figura 5) el cual se pasa con técnica de Seldinger a otro sitio cercano, para su extracción percutánea, y se comprueba su adecuada colocación con fluroscopia, (figura 6), el electrodo se el conecta a una unidad de estimulación externa (Test Stimulator Medtronic Interstim® Minneapolis, Minnesota, USA) (Figura 7). Y durante 2 semanas, se evalúan la frecuencia, pulsos por minuto; amplitud en voltios (rango de 1 a 10 V) y ancho de pulso.

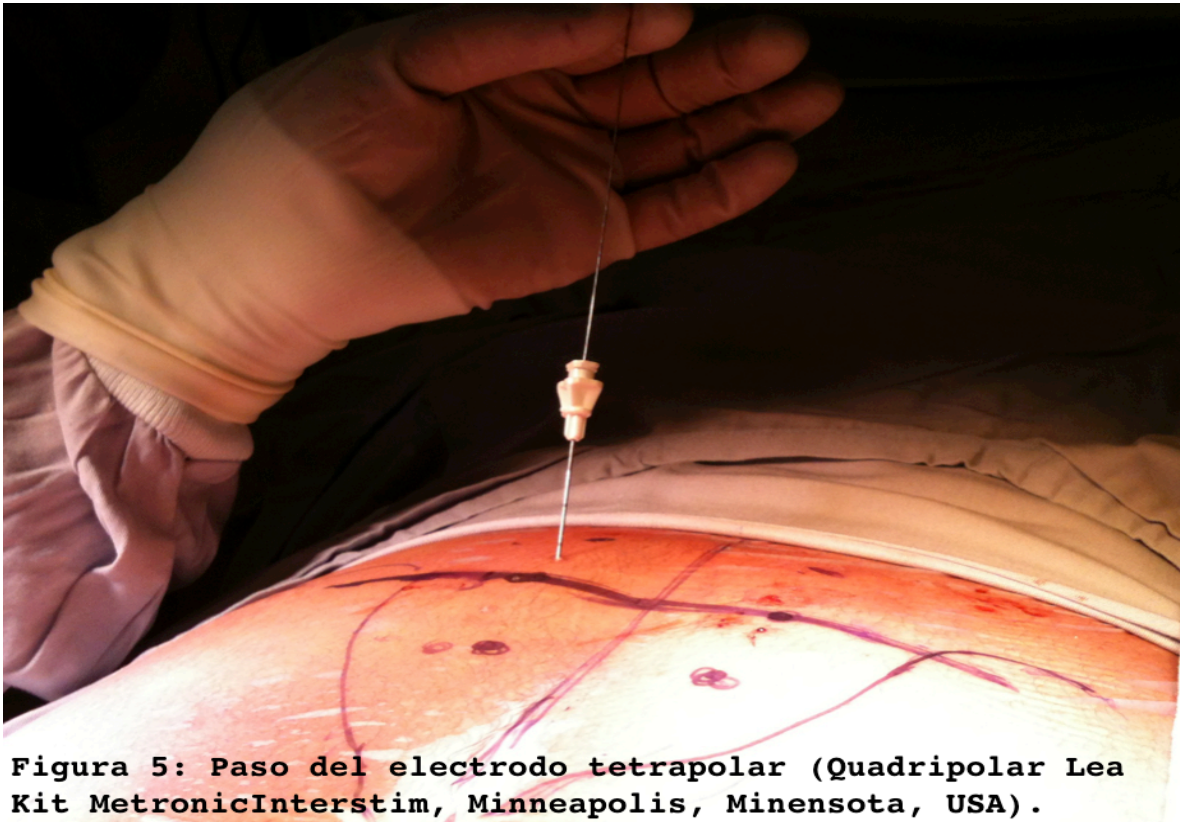


Figura 5: Paso del electrodo tetrapolar (Quadripolar Lea Kit MetronicInterstim, Minneapolis, Minensota, USA).

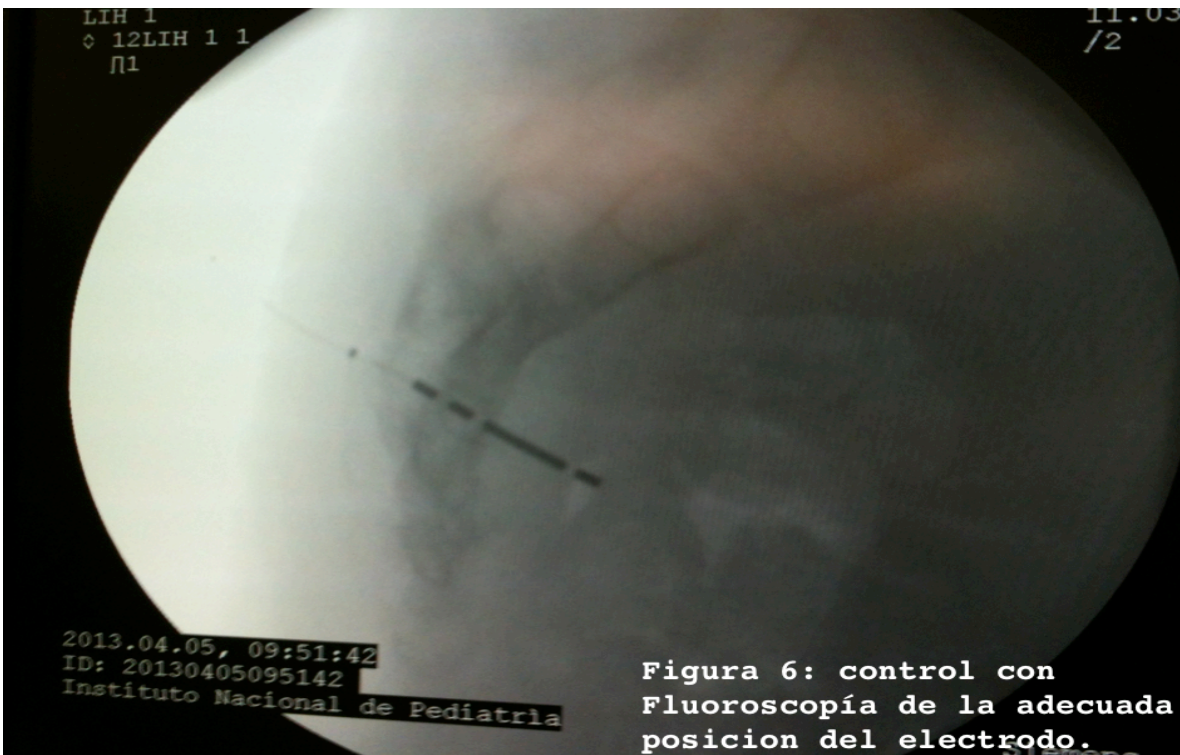
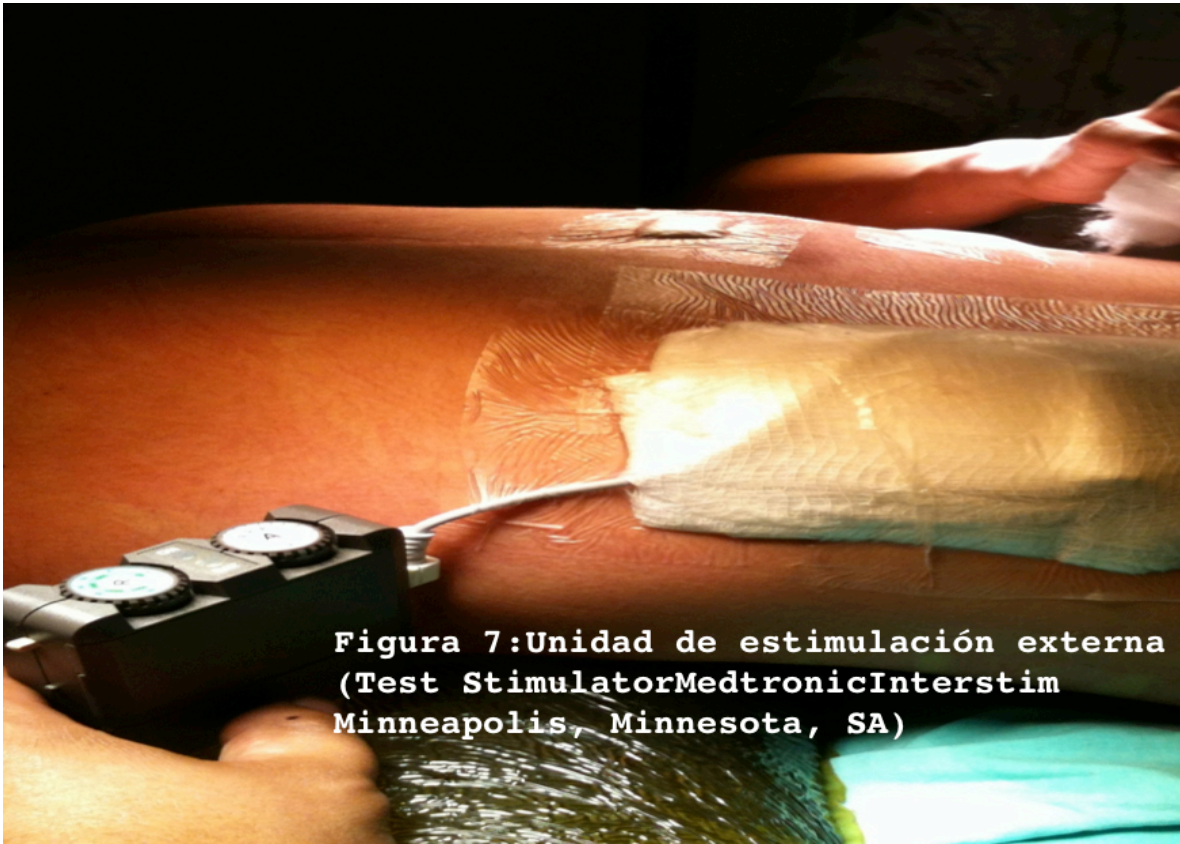
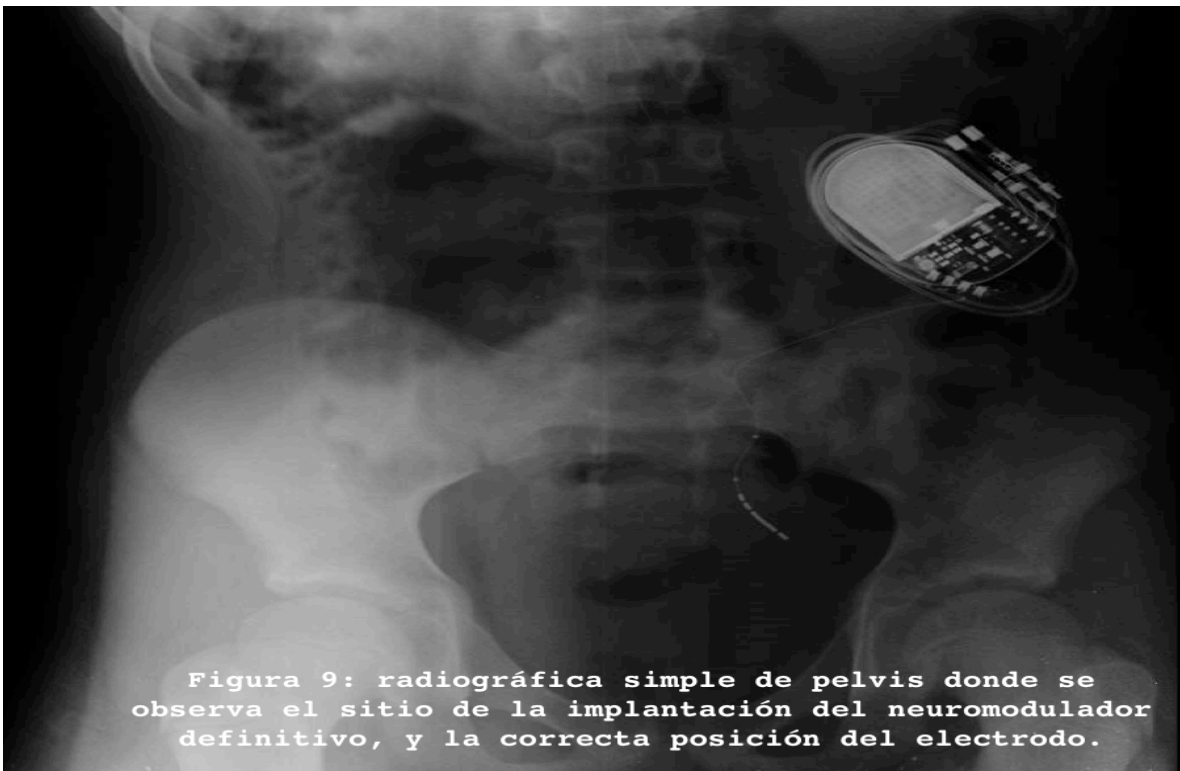
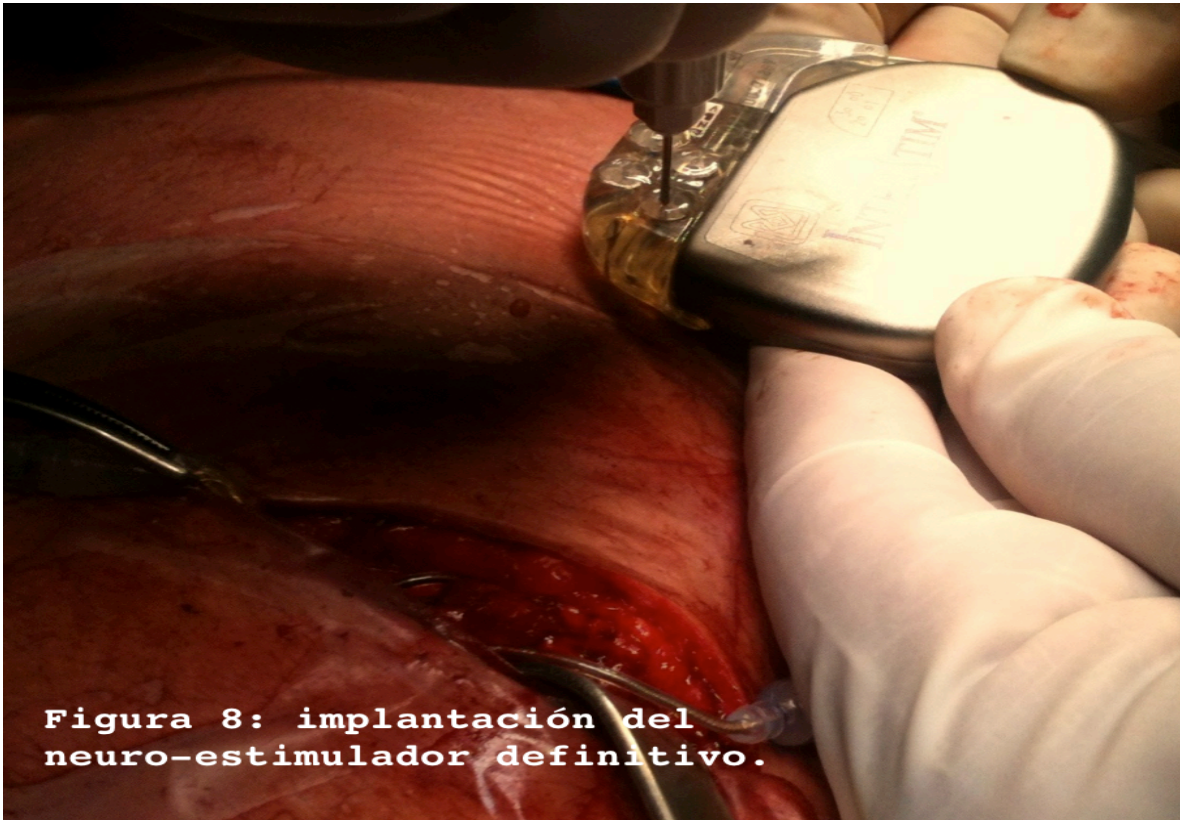Figura 6: control con Fluoroscopia de la adecuada posicion del electrodo.



Si la prueba resulta útil a la respuesta esperada, en un segundo tiempo quirúrgico similar, se conecta e implanta el neuromodulador definitivo en el espacio subcutáneo elegido. (Figura 8 y 9).(3)

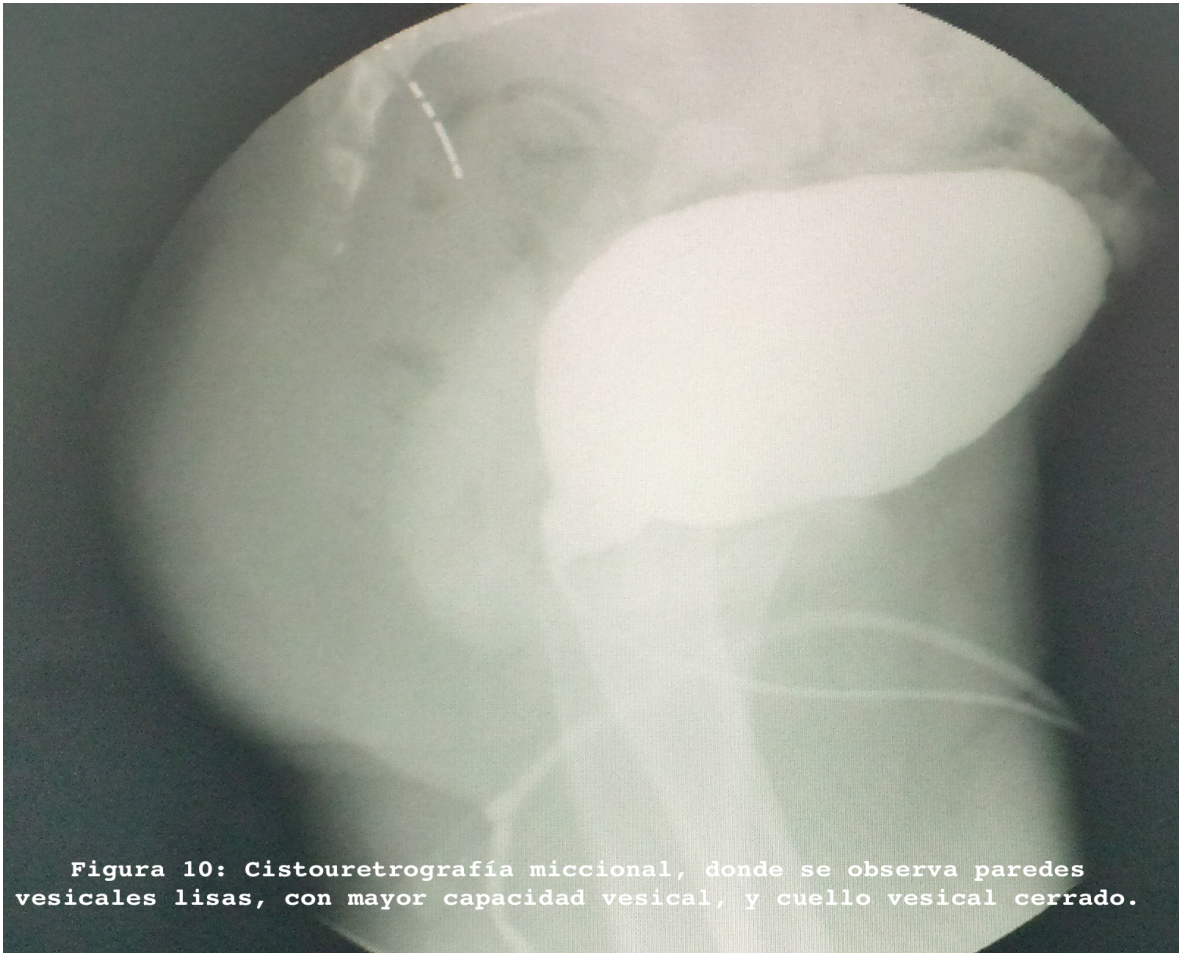


RESULTADOS:

A 6 meses después de la implantación del neuroestimulador, el niño mostró continencia urinaria continua por intervalo de 3 horas, con micción voluntaria mediante Valsalva cada 3 horas, precedidas de deseo miccional, con volúmenes de 180 cc. en promedio por micción. Disminuyeron en forma considerable los escapes urinarios diurnos y nocturnos. Ya no usa pañal a ninguna hora del día. Posterior a esta implantación, no ha presentado infección urinaria.

Por otra parte, el tránsito intestinal no ha mostrado encopresis (sin manchado de la ropa), hay continencia fecal, espaciamiento de las evacuaciones, y constipación leve con respuesta adecuada a manejo dietético.

El ultrasonido renal y vesical post implante, mostró vaciamiento vesical casi completo mediante micciones espontaneas, con orina residual (< 10 ml.) y no hay evidencia de hidronefrosis. En la cistouretrografía miccional, se observa aumento de la capacidad observándose 240ml de orina en promedio. las paredes de la vejiga son mas lisas y regulares y hay cierre del cuello de la vejiga. (Figura 10).



DISCUSIÓN:

La continencia urinaria es el resultado de la integridad anatómica y funcional normal del tracto urinario inferior. A su vez, la funcionalidad vesical es el resultado de un equilibrio neurológico de los sistemas nerviosos somático, simpático y parasimpático.

(4)

Los centros medular parasimpático (S2-S4) y centro medular simpático, reciben fibras

eferentes procedentes del centro mesencefálico coordinador de la micción, y fibras aferentes procedentes de los mecanorreceptores vesicales.

El centro parasimpático emite las fibras eferentes motoras parasimpáticas que inervan el cuerpo vesical estimulando receptores de tipo muscarínico. (5) A su vez, las vías eferentes parasimpáticas ejercen su acción motora a través de receptores adrenérgicos principalmente en el piso y cuello de la vejiga urinaria.

Para el almacenamiento de la orina, las fibras aferentes inducen la acción del SN simpático, que a través del nervio hipogástrico, ejerce un efecto de relajación del músculo detrusor y contracción del esfínter interno uretral.

El reflejo guardian (somático) a su vez, evita la pérdida de orina por el esfuerzo abdominal o físico que podría disparar un episodio miccional. Estos 2 reflejos (guardian y vías aferentes simpáticas) tienen un papel importante en la modulación de la función vesical; Ambas acciones promueven el almacenamiento de orina.

Por otro lado, Las vías aferentes de la vejiga envían información sobre el dolor y sobre la distensión de la vejiga hacia el cerebro que en su momento, iniciará el reflejo de la micción; así, el mecanismo de la micción es activado por la excitación de vías aferentes parasimpáticas, a través del nervio pélvico que generan una respuesta eferente expresada por contracción del detrusor, relajación del esfínter interno e inhibición del SN simpático. Los impulsos suprapontinos desde el cerebro apagan este reflejo guardian durante la micción para permitir un vaciamiento eficiente y completo.

La habilidad para vaciar voluntariamente la vejiga es adquirido, y debido a impulsos de inhibición (feedback negativos) o de inducción al vaciamiento (feedforward positivos), originados en el centro miccional pontino, y que actúan sobre las vías miccionales reflejas sacras.

Cualquier pérdida de estas influencias supraespinales (inhibitorias o inductivas), o de los estímulos aferentes desde la vejiga pueden conducir a un desencadenamiento del vaciamiento involuntario.

La sobreactividad vesical puede estar en parte mediada por la pérdida del control voluntario del reflejo miccional y, por la emergencia de reflejos primitivos no inhibidos del vaciamiento. En ciertos estados neurológicos o de enfermedades inflamatorias de la vejiga, las fibras C, previamente silenciosas, pueden emerger y disparar el reflejo de la micción.

La neuromodulación sacra se ha convertido en una opción terapéutica viable para el tratamiento de casos con incontinencia urinaria de urgencia, vejiga hiperactiva, y algunos casos de disfunción del vaciamiento vesical (neurogénicos o no neurogénicos), refractarios a tratamientos conservadores previos. Un estudio prospectivo multicéntrico del Dr. Van Kerrebroek muestra una eficacia del 68% en incontinencia de urgencia, 56% en frecuencia-urgencia y 71% en casos de retenciones urinarias agudas repetitivas. El bloqueo de estas vías por neuromodulación eléctrica, similar al bloqueo farmacológico con capsaicina (bloqueador de las fibras C) pueden suprimir la sobreactividad del detrusor (Maggi and Meli, 1988; Chen et al, 1993).

En el caso que aquí presentamos, un niño con incontinencia urinaria continua, muy probablemente un efecto parasimpático activado o no inhibido pudo quizás estar presente, dando lugar a deficiente cierre del esfínter urtral y poca capacidad vesical. El efecto causado por el estímulo eléctrico se manifestó por un cierre del cuello vesical y mejor tolerancia vesical a mayores volúmenes urinarios. Es posible que esté presente también una recuperación de fibras sensitivas evidenciado por la “sensación de deseo miccional” manifestada por el paciente, que aunque es difícil de medir este síntoma subjetivo, es evidente que su percepción mejoró o esta presente. Hay aún muchos aspectos no comprendidos del efecto funcional de este tipo de estímulos intermitentes de tipo eléctrico como sin embargo, no hay duda que el impacto clínico en pacientes bien seleccionados, es evidente y ofrece un extenso campo de investigación y aplicación. Con un conocimiento mas profundo de sus acciones se podrán determinar cada vez con mas exactitud sus indicaciones.^{6,7,8}.

CONCLUSIONES: La neuromodulación sacra en pacientes seleccionados con falla al tratamiento convencional para incontinencia urinaria secundaria a vejiga hiperactiva (neurogénica o no neurogénica), incontinencia de urgencia y con episodios de retención urinaria aguda, es un tratamiento prometedor y viable.

BIBLIOGRAFIA:

1. Wallace PA, Lane FL, Noble8 KL. Sacral nerve neuromodulation in patients with underlying neurologic disease. *Am J Obstet Gynecol* 2007;197. p. 96e1–5.
2. Schmidt RA, Jonas U, Oleson KA, et al. Sacral nerve stimulation for treatment of refractory urinary urge incontinence. Sacral Nerve Stimulation Study Group. *J Urol.* Aug 1999;162(2):352- 357.
3. Campbell's urology. Electrical Stimulation and Neuromodulation in Storage and Emptying Failure. 10ª edición 2010. C70, 2026-2046
4. Tryggve Nevéus, Alexander von Gontard, Piet Hoebeke, Kelm Hjälmås †, Stuart Bauer, Wendy Bower, Troels Munch Jørgensen, Søren Rittig, Johan Vande Walle, Chung-Kwong Yeung and Jens Christian Djurhuus.. The Standardization of Terminology of Lower Urinary Tract Function in Children and Adolescents: Report from the Standardization Committee of the International Children's Continence Society. *J Urol.* July 2006. Vol. 176, 314-324
5. Campbell's urology. Physiology and Pharmacology of the Bladder and Urethra. 10ª edición. 2010. C60. 1786-1833
6. Siegel SW, Catanzaro F, Dijkema HE, et al. Long-term results of a multicenter study on sacral nerve stimulation for treatment of urinary urge incontinence, urgency-frequency, and retention. *Urology.* Dec 4 2000;56(6 Suppl 1):87-91.
7. Rawashdeh YF, Austin P, Siggaard C, Bauer SB, Franco I, de Jong TP, Jorgensen

TM; International Children's Continence Society. Recommendations for therapeutic intervention in congenital neuropathic bladder and bowel dysfunction in children. *Neurourol Urodyn.* 2012 Jun;31(5):615-20.

8. Schwalenberg T, Stolzenburg JU, Kriegel C, Gonsior A. Sacral neuromodulation in urology-development and current status. *Aktuelle Urol.* 2012 Jan;43(1):39-48.