



UNIVERSIDAD NACIONAL AUTÓNOMA DE MÉXICO

FACULTAD DE MEDICINA
DIVISIÓN DE ESTUDIOS DE POSGRADO E INVESTIGACIÓN
SECRETARÍA DE SALUD
INSTITUTO NACIONAL DE PEDIATRÍA

**“PERFIL CLÍNICO DE MANIFESTACIONES
NEUROLÓGICAS DE PACIENTES CON ESCLEROSIS
TUBEROSA Y ASTROCITOMA SUBPENDIMARIO DE
CÉLULAS GIGANTES”.**

**TESIS
QUE PRESENTA EL**

DR. RODRIGO MORALES TOQUERO

**PARA OBTENER EL TÍTULO DE
ESPECIALISTA EN NEUROLOGÍA PEDIÁTRICA**

**DRA. MATILDE RUIZ GARCÍA
TUTOR**

México, D.F.

Mayo 2014





Universidad Nacional
Autónoma de México



UNAM – Dirección General de Bibliotecas
Tesis Digitales
Restricciones de uso

DERECHOS RESERVADOS ©
PROHIBIDA SU REPRODUCCIÓN TOTAL O PARCIAL

Todo el material contenido en esta tesis esta protegido por la Ley Federal del Derecho de Autor (LFDA) de los Estados Unidos Mexicanos (México).

El uso de imágenes, fragmentos de videos, y demás material que sea objeto de protección de los derechos de autor, será exclusivamente para fines educativos e informativos y deberá citar la fuente donde la obtuvo mencionando el autor o autores. Cualquier uso distinto como el lucro, reproducción, edición o modificación, será perseguido y sancionado por el respectivo titular de los Derechos de Autor.

**“PERFIL CLÍNICO DE MANIFESTACIONES NEUROLÓGICAS DE PACIENTES CON
ESCLEROSIS TUBEROSA Y ASTROCITOMA SUBPENDIMARIO DE CELULAS
GIGANTES”.**




DRA. ROSAURA ROSAS VARGAS

DIRECTORA DE ENSEÑANZA



DR. LUIS MARTIN GARRIDO GARCÍA

**JEFE DEL DEPARTAMENTO DE PRE Y
POSGRADO**



DRA. MATILDE RUIZ GARCÍA

**PROFESORA TITULAR DEL CURSO DE SUBESPECIALIDAD
EN NEUROLOGÍA PEDIÁTRICA Y TUTOR DE TESIS**

ÍNDICE

RESUMEN.....	3
I. INTRODUCCIÓN.....	4
II. JUSTIFICACIÓN.....	12
III. OBJETIVOS.....	13
IV. MATERIAL Y METODOS.....	13
V. RESULTADOS.....	14
VI. DISCUSIÓN.....	24
VII. CONCLUSIONES.....	26
VIII. BIBLIOGRAFÍA.....	27

PERFIL CLÍNICO DE MANIFESTACIONES NEUROLÓGICAS DE PACIENTES CON ESCLEROSIS TUBEROSA Y ASTROCITOMA SUBPENDIMARIO DE CELULAS GIGANTES.

RESUMEN

Introducción: El complejo esclerosis tuberosa (CET) es una enfermedad genética autosómica dominante con penetrancia variable. El hallazgo más común consiste en el desarrollo de tumoraciones benignas en piel, encéfalo, riñón, pulmón y corazón, las cuales pueden condicionar disfunción orgánica, a medida que el parénquima es reemplazado por una variedad de tipos celulares. Las manifestaciones neurológicas son la principal causa de morbilidad en los pacientes con CET. El Astrocitoma subependimario de células gigantes (SEGA) tiene una incidencia del 5-15% en pacientes con CET. La epilepsia afecta del 79 al 90% de los pacientes con CET.

Justificación: El CET es el segundo síndrome neurocutáneo hereditario más frecuente. De todas las entidades que conforman este síndrome, las manifestaciones neurológicas sin duda alguna, son un determinante importante en la morbimortalidad de los pacientes.

Objetivo: Describir las manifestaciones neurológicas de pacientes con diagnóstico de CET y SEGA.

Material y Métodos: El presente trabajo es un estudio observacional descriptivo transversal, se realizó una revisión de expedientes de pacientes, con el diagnóstico definitivo de CET y SEGA, del año 2000 al 2014, en el Instituto Nacional de Pediatría

Resultados: Se cuenta con 42 pacientes con diagnóstico definitivo de CET, de los cuales 7 (16%) presentan SEGA. Respecto a la epilepsia, la edad inicio promedio es 18 meses (4 – 24 meses), siendo los espasmos infantiles, el tipo de crisis inicial más frecuente. La edad promedio de diagnóstico de SEGA es de 7.5 años (6 meses – 14 años). Todos los pacientes presentaron discapacidad intelectual de grado variable, y uno presentó trastorno del espectro autista.

Conclusión: Existe una relación directa entre el inicio temprano, la severidad de la epilepsia y el déficit neurológico, con la presencia de displasia cortical focal, en pacientes con diagnóstico de CET.

PERFIL CLÍNICO DE MANIFESTACIONES NEUROLÓGICAS DE PACIENTES CON ESCLEROSIS TUBEROSA Y ASTROCITOMA SUBEPENDIMARIO DE CELULAS GIGANTES.

I. INTRODUCCIÓN

El complejo esclerosis tuberosa (CET) es una enfermedad genética autosómica dominante con penetrancia variable, caracterizada por alteraciones en la migración, diferenciación y proliferación celular con formación de múltiples tumores llamados “hamartomas” los cuales afectan riñón, pulmón, ojo, corazón, piel y particularmente sistema nervioso central, lo que produce epilepsia, autismo y trastornos de conducta.. El hallazgo más común consiste en el desarrollo de tumoraciones benignas en piel, encéfalo, riñón, pulmón y corazón, las cuales pueden condicionar disfunción orgánica, a medida que el parénquima es reemplazado por una variedad de tipos celulares. (1).

Estudios recientes estiman una incidencia de 1/6000 a 1/10,000 nacidos vivos y una prevalencia de 1 en 20,000. Aunque el CET, fue reconocido como una enfermedad genética desde hace más de 100 años, la etiología génica no fue revelada hasta el descubrimiento de los 2 genes causales, TSC1 y TSC2 (2). Esta enfermedad es causada por mutaciones en estado heterocigoto en el gen TSC1 que se localiza en 9q34 o en el gen TSC2 localizado en el cromosoma 16p13 (3,4).

En Junio del 2012 se llevó acabo el segundo Consenso Internacional del Complejo de Esclerosis Tuberosa, en donde se realizó una revisión de los criterios clínicos previamente establecidos en 1998. El cambio más significativo en este consenso fue la incorporación del criterio genético (TABLA1) (2).

TABLA 1. CRITERIOS DIAGNÓSTICOS ACTUALIZADOS PARA EL COMPLEJO ESCLEORSIS TUBEROSA 2012

A. Criterios diagnóstico genético
La identificación de una mutación patógena del TSC1 o TSC2, en DNA de una muestra de tejido, es suficiente para hacer el diagnóstico de esclerosis tuberosa. Una mutación patogénica es definida como una mutación que claramente inactiva la función de las proteínas del TSC1 o TSC2, o previene la síntesis de proteínas. Cerca de 10 – 25% de los pacientes con esclerosis tuberosa, no es posible identificar una mutación, por lo que un resultado normal no excluye el diagnóstico, ni afecta el uso de criterios clínicos para el diagnóstico.
B. Criterios diagnóstico clínico
CRITERIOS MAYORES
Maculas hipomelanocítica (≥ 3 , al menos de 5mm de diámetro)
Angiofibroma (≥ 3) o placa cefálica fibrosa
Fibromas ungueales (≥ 2)
Placa de Shagreen
Hamartoma retiniano múltiple
Displasia cortical *
Nódulos subependimarios
Astrocitoma subependimario de células gigantes
Rabdomioma cardíaco
Limfangioleiomiomatosis †
Angiomiolipomas (≥ 2) †
CRITERIOS MENORES
Lesiones cutáneas “en confetti”
Pits dentales (>3)
Fibromas intraorales (≥ 2)
Placa acrómica retiniana
Quistes renales múltiples

Hamartomas no-renales
- Diagnóstico definitivo: Dos criterios mayores o uno mayor + dos criterios menores
- Diagnóstico posible: Un criterio mayor o dos criterios menores
*Incluye tubers y líneas de migración radial en sustancia blanca
¥ La combinación de dos criterios mayores (LAM y angiomiolipomas) sin otra presentación, no cumple criterios para diagnóstico definitivo

ETIOLOGÍA

El CET es una enfermedad de herencia autosómica dominante y es causada por mutaciones en los genes TSC1 y TSC2, ambos genes se consideran supresores de tumor. El gen TSC1 se localiza en el cromosoma 9q34 y el gen TSC2 en 16p13. De los casos familiares con ET se ha observado que el 50% tienen ligamiento al cromosoma 9 y el 50% al cromosoma 16. En dos tercios de la población con ET, la historia familiar de ET es negativa, por lo tanto se consideran casos únicos. En la mayoría de estos pacientes únicos se ha identificado la mutación en alguno de los dos genes, encontrando que el 70% de las mutaciones nuevas se encuentran en el gen TSC2 (3, 4).

La proteína producto del gen TSC1 es llamada hamartina y la proteína codificada por el gen TSC2 es la tuberina. Ambas proteínas forman el complejo Hamartina-Tuberina (CHT), que se considera un sensor de una amplia gama de señales tanto intracelulares como extracelulares (5).

Las mutaciones en TSC1 o TSC2 que interrumpen las funciones del complejo, explican la enfermedad sin tener una clara relación genotipo – fenotipo, aunque los pacientes con mutación en el gen TSC2 tienen un cuadro clínico o signos neurológicos más severos que los casos con mutación en TSC1 (3, 4).

COMPLEJO HAMARTINA – TUBERINA (CHT)

El CHT es un integrador crítico de factores de crecimiento, nutrientes y señales de estrés para el control de síntesis de proteínas, crecimiento celular y otros procesos celulares.

La principal función de complejo es ser antagonista en la vía PI3K–Akt–mTOR–S6K, la cual es importante en la regulación del crecimiento celular en respuesta a factores de crecimiento, energía celular y nivel de nutrientes, donde CHT activa específicamente la proteína mTOR vía Rheb. Este paso se induce por insulina y factores de crecimiento parecidos a insulina (IGFs) Esta activación provoca la fosforilación y el reclutamiento de los sustratos del receptor de insulina (IRSs), generando una señal en la membrana para la fosfatidilinositina–3'–OH cinasa (PI3K). tuberina (6, 7).

EXPRESIVIDAD VARIABLE

Como se ha mencionado el CET es una entidad con expresividad variable, también puede existir la presencia de mosaicismo gonadal y somático, haciendo más complejo el diagnóstico. Para descartar expresión mínima de la enfermedad, incluso un fenotipo muy leve por mosaicismo somático y para la detección de casos de mosaicismo gonadal, es importante la realización de un árbol genealógico completo y de un estudio clínico y de gabinete a los familiares de primer grado de pacientes que aparentemente son casos esporádicos (6).

MANIFESTACIONES DEL SISTEMA NERVIOSO CENTRAL

Las manifestaciones neurológicas son la principal causa de morbilidad en los pacientes con CET. Debido a esto en el Consenso de 2012, se establecieron tres paneles de

discusión: epilepsia, alteraciones estructurales (displasia cortical y tumores) y trastornos neuropsiquiátricos asociados (2).

1. Nódulos subependimarios (SEN) y Astrocitoma subependimario de células gigantes (SEGA).

Tanto SEN como SEGA continúan representando dos manifestaciones separadas, aunque histológicamente relacionados (8). La diferencia radica en que el SEGA, puede incrementar de tamaño, con el paso del tiempo. La velocidad de crecimiento del SEGA es generalmente lenta, estimada en menos de 0.5cm/año, y excepcionalmente se han descritos casos de rápido crecimiento (9). Tanto el SEN como el SEGA son lesiones específicas del CTE, más no exclusivas.

Los SEN comprenden tumoraciones benignas, las cuales se desarrollan en la pared del recubrimiento ependimario de los ventrículos laterales y del tercer ventrículo. Se observa en cerca del 80 % de los pacientes con el CET y ocasionalmente pueden ser detectados en el periodos prenatal (8).

El SEGA tiene una incidencia del 5-15% en pacientes con CET y al igual que los SEN, puede ser detectado en el periodo prenatal o neonatal, no obstante generalmente se presentan a lo largo de la niñez y/o la adolescencia. Es ampliamente aceptado que el SEGA puede originarse de un SEN, especialmente cercano al agujero de Moro. Aunque es una tumoración benigna, debido a sus características histológicas, su lento crecimiento y localización puede asociarse a serias manifestaciones neurológicas tales como descontrol de la epilepsia, e hidrocefalia obstructiva. Tanto los SEN como el SEGA pueden calcificarse con el paso del tiempo (2).

Tradicionalmente el tratamiento del SEGA, había sido limitado a la resección quirúrgica, dentro de las posibles complicaciones encontramos: recurrencia tumoral, hemorragia, infección y daño neurológico secundario. En donde este último se encuentra asociado a la presentación hipertensión endocraneana, secundario a una hidrocefalia obstructiva (10).

No existe una contraindicación específica para la cirugía, pero la decisión dependerá de múltiples factores incluyendo, localización tamaño, evidencia de hidrocefalia y comorbilidad médica, relacionado o no a SEGA (10)

Como una alternativa al tratamiento quirúrgico, ha surgido en años recientes un opción terapéutica médica, para pacientes asintomáticos con SEGA, que consiste en la inhibición de la vía mTOR (everolimus). En septiembre del 2010 la FDA aprobó el uso de everolimus en pacientes con diagnóstico de CET y SEGA, que no eran candidatos a resección quirúrgica (10,11)

El everolimus representa una opción viable para el tratamiento de SEGA, para pacientes con recurrencia tumoral, o en aquellos en que la cirugía está contraindicada, o cuando con la cirugía sea poco probable obtener una resección total (11).

Se ha sugerido que los inhibidores de la vía mTOR, detienen el crecimiento tumoral en la mayoría de los casos, e incluso reduce el tamaño del mismo hasta en un 40-50% (10).

Un beneficio secundario del tratamiento con everolimus, no enfocado al tratamiento del SEGA comprende, la reducción de los angiofibromas, angiomiolipomas renales, el control de la epilepsia (10).

De igual manera, se ha propuesto como una opción terapéutica para pacientes con epilepsia de difícil control que no responde a fármacos antiepilépticos. Los estudios iniciales sobre los inhibidores mTOR en SEGA reportaron resultados variables sobre el control de la epilepsia (10).

2. Displasias corticales

Comprende alteraciones congénitas, debido a una falla en la migración neuronal, en un área específica del encéfalo durante el desarrollo. Embriológicamente se producen entre el 3-5 mes. Los tubers corticales se observa en cerca de un 90% de los pacientes con CET (5).

Las líneas de migración radial de sustancia blanca, surgen de un proceso patológico similar a la formación de los tubers, y es común encontrar tubers corticales, junto con líneas de migración radial de sustancia blanca. Ambos tipos de displasia se ha asociado a epilepsia de difícil control así como a déficit cognitivo (2).

Previamente se consideraba la presencia de tubers corticales y líneas de migración radial de sustancia blanca, acorde al consenso de 1998, como criterio mayor y menor respectivamente. No obstante en el Consenso de 2012 se han unificado ambas presentación con un criterio mayor denominado, “displasia cortical”. Por lo que la presentación de varias zonas de displasia, representa únicamente un criterio mayor (2).

3. Epilepsia (Secundario a displasia cortical)

La epilepsia es una de las causas más frecuentes y significativas de morbilidad en CET, afecta del 79 al 90% de los pacientes (12,13). La epilepsia inicia en el primer año de vida, hasta en el 60% de los casos, y es la presentación inicial más frecuente en el CET, los espasmos infantiles son el tipo más común de crisis en un inicio, ocurriendo en un 36 a 69% de los pacientes. De manera inversa, hasta un 25% de los pacientes con espasmos infantiles, la etiología es el CET. Otro tipo de crisis que presentan los pacientes, incluyen crisis parciales simples, parciales complejas, o parciales con generalización secundaria (14).

La presencia de hamartomas glioneurales corticales, pueden predecir un mayor riesgo de epilepsia en estos pacientes, al igual que la presencia y/o crecimiento de una astrocitoma subependimario de celular gigantes, puede causar múltiples manifestaciones neurológicas, entre las cuales descontrol de la epilepsia (2).

A pesar de la frecuencia elevada de epilepsia en el CET, no es un criterio diagnóstico debido a esta es también la manifestación de otros trastornos (2).

4. Déficit cognitivo

El déficit cognitivo es una de las presentaciones primarias del CET, afecta del 44 – 65% de los pacientes (15). Se ha establecido la asociación entre espasmos infantiles, epilepsia fármaco resistente con el déficit cognitivo y en menor grado una relación con los hamartomas glioneurales corticales (16, 17).

Se establece que la presencia de discapacidad intelectual es mayor en mutaciones del TSC2 que en el TSC1, al igual que la potencial asociación entre TSC2 y epilepsia (15).

La inteligencia, medida por coeficiente intelectual (CI), es altamente variable. Se establece que hasta el 55% de los pacientes presentan intelecto normal, un 14% presenta discapacidad intelectual leve a severa, y un 30% presentan discapacidad intelectual profunda. Todos los pacientes con CET y discapacidad intelectual, tienen antecedente de epilepsia, principalmente espasmos infantiles, con inicio antes del primer año de vida. (13).

5. Trastornos del espectro autista (TEA), Trastorno por déficit de atención e hiperactividad (TDAH) y otros trastornos asociados.

El TEA, TDAH y conductas auto lesivas, son de presentación frecuente en pacientes con CET. En diferentes series de casos se establece una frecuencia de presentación estos trastornos entre un 40 – 50 % en pacientes con CET (18).

El hecho de que el TEA este asociado a una localización específica del hamartoma glioneural, es incierto. No obstante se ha propuesto que la presencia de hamartomas glioneurales en el lóbulo temporal, actividad epileptiforme temporal y presentación temprana de espasmos infantiles (19).

II. JUSTIFICACIÓN

El CET es el segundo síndrome neurocutáneo hereditario más frecuente; es causa frecuente de epilepsia refractaria, en clínicas de tercer nivel de atención. En México no se conoce la frecuencia real de esta entidad, pero se piensa que existe un subdiagnóstico dada la expresividad variable de la enfermedad y a que las manifestaciones van apareciendo con la edad.

De todas las entidades que conforman este síndrome, las manifestaciones neurológicas sin duda alguna, son un determinante importante en la morbimortalidad de los pacientes. La actualización de los criterios diagnósticos, así como las nuevas opciones terapéuticas farmacológicas. Podrían determinar un diagnóstico temprano así como un tratamiento efectivo y oportuno.

III. OBJETIVOS

1. Describir las manifestaciones de pacientes con diagnóstico de esclerosis tuberosa y astrocitoma subependimario de células gigantes, acorde a los criterios diagnóstico actualizados.
2. Revisar las manifestaciones neurológicas de los pacientes con diagnóstico de esclerosis tuberosa y astrocitoma subependimario de células gigantes.

IV. MATERIAL Y METODOS

El presente trabajo es un estudio, observacional, descriptivo, transversal; serie de casos, en donde se realizó una revisión de expedientes de pacientes, con el diagnóstico definitivo de CET y SEGA, del año 2000 al 2014, en el Instituto Nacional de Pediatría.

En base a la actualización de los criterios diagnósticos del consenso internacional de CET realizado en el año 2012, se revisaron los expedientes previamente seleccionados, para determinar los criterios diagnósticos tanto clínicos como genéticos, así como determinar si el paciente era un caso único o familiar.

Con respecto a las manifestaciones neurológicas, se revisó, la edad de inicio, género, la presencia de déficit cognitivo, así como el tipo de epilepsia, su evolución, el tratamiento establecido y la respuesta al mismo. En cuanto al SEGA, se revisó la edad de diagnóstico y el tratamiento establecido.

V. RESULTADOS

Al realizar la revisión de expedientes de pacientes del Instituto Nacional de Pediatría del 200-2014, se cuenta con un total de 42 pacientes con diagnóstico de CET , que acuden a la clínica de epilepsia, de los cuales siete pacientes (16%) presentaron SEGA . Todos tienen el diagnóstico definitivo, y tres de los siete casos cuentan además con diagnóstico genético, con mutación del gen TSC2. En dos no fue posible realizar estudio genético debido a que perdieron seguimiento. Y en dos aún no se obtiene mutación en los estudios genéticos. En la **tabla 2** se muestra las manifestaciones clínicas de los pacientes con diagnóstico de CET y SEGA, acorde a los criterios actualizados del 2012.

La evaluación clínica multidisciplinaria de los padres de los pacientes, de acuerdo a los criterios actualizados y sus recomendaciones, nos permitieron definir que en 3 familias ambos padres eran sanos. En 1 de los 7 casos, solo la madre pudo ser evaluada sin encontrar criterio alguno, en 3 de los 7 casos, ambos padres no pudieron ser evaluados. Por lo que se tiene la certeza de que 3 de los 7 casos son de presentación única o mutaciones de novo.

El perfil neurológico de los pacientes de muestra en la **tabla 3**, los 7 pacientes presentaron epilepsia, la edad media de inicio es de 18 meses (4 – 24 meses), 3 iniciaron con espasmos infantiles, 2 con crisis parciales complejas , 1 con crisis parcial simple y 1 con crisis parcial compleja con generalización secundaria. Respecto al tratamiento uno presento control con monoterapia, mientras que el resto presento una epilepsia de difícil control requiriendo en 4 pacientes el uso de biterapia y en dos politerapia. Todos los pacientes presentaron discapacidad intelectual de grado variable y un paciente presentó trastorno del espectro autista.

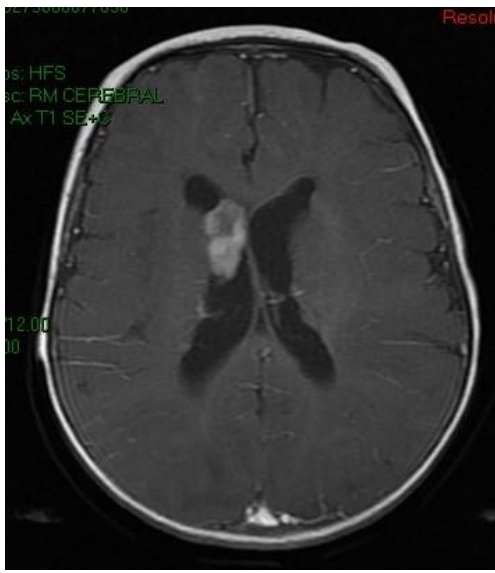
En cuanto a los estudios de imagen en los siete pacientes se realizó resonancia magnética cerebral simple y contrastada (**Figuras 1 – 7**), llevando seguimiento de las dimensiones y el crecimiento del SEGA. La edad media de diagnóstico de SEGA fue de 7.5 años (6 meses – 14 años). En la **tabla 4** se muestran los hallazgos en los estudios de resonancia magnética.

Respecto al tratamiento de SEGA tres de los siete pacientes requirieron resección quirúrgica, el paciente del caso 7, presentó hipertensión endocraneana, requiriendo colocación de sistema de derivación ventrículo peritoneal, el paciente del caso 6 en el estudio de resonancia de seguimiento presentó crecimiento progresivo, sin datos de hipertensión endocraneana, el paciente del caso 4, se realizó resección de la tumoración, además de callosotomía de 2/3 anteriores, así como corticectomía frontal, por una epilepsia farmacoresistente. Por otro lado en dos de los siete pacientes con diagnóstico de SEGA, se inició tratamiento con everolimus, ya que se encontraba disponible el medicamento en ese momento, además de no presentar dato alguno de hipertensión endocraneana. Hasta el momento ambos pacientes han recibido un año de tratamiento con everolimus, refiriendo disminución del tamaño tumoral y como efecto paralelo en ambos pacientes, una reducción >50% en la frecuencia de las crisis.

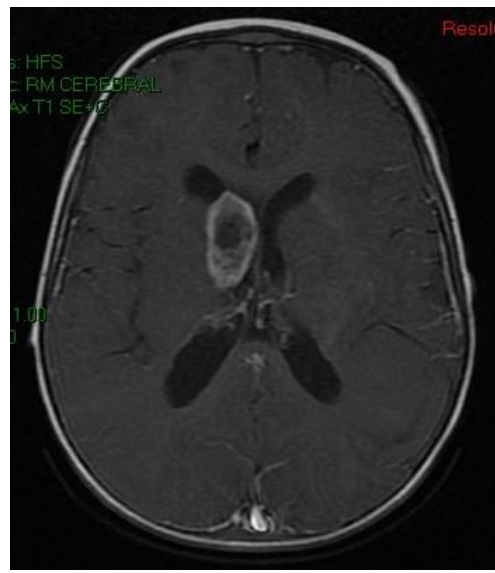
TABLA 2. CRITERIOS DIAGNOSTICOS APLICADOS EN PACIENTES							
	Caso 1	Caso 2	Caso 3	Caso 4	Caso 5	Caso 6	Caso 7
EDAD DX	11m	2ª	1ª8m	5m	2ª 2m	3m	4ª
SEXO	Fem	Masc	Fem	Masc	Fem	Masc	Mas
CRITERIOS MAYORES							
Maculas hipomelanocítica (≥3, al menos de 5mm de diámetro)	+	+	+	+	+	+	+
Angiofibroma (≥3) o placa cefálica fibrosa	-	+	+	+	-	+	+
Fibromas ungueales (≥2)	-	-	-	-	-	-	-
Placa de Shagreen	-	+	+	-	-	-	-
Hamartoma retiniano múltiple	-	-	-	+	-	-	-
Displasia cortical *	+	+	+	+	+	+	+
Nódulos subependimarios	+	+	+	+	+	+	+
Astrocitoma subependimario de células gigantes	+	+	+	+	+	+	+
Rabdomioma cardíaco	+	+	+	+	-	+	-
Limfangioleiomiomatosis ¥	-	-	-	-	-	-	-
Angiomolipomas (≥2)¥	-	+	+	-	-	+	-
CRITERIOS MENORES							
Lesiones cutáneas “en confetti”	-	+	-	-	-	-	-
Pits dentales (>3)	-	-	-	-	-	-	-
Fibromas intraorales (≥2)	-	-	-	-	-	-	-
Placa acrómica retiniana	-	-	-	-	-	-	-
Quistes renales múltiples	-	-	-	-	-	+	-
Hamartomas no-renales	-	+	-	-	-	-	-
MUTACIÓN CARACTERIZADA							
Diagnóstico definitivo	+	+	+	+	+	+	+
CASO UNICO (U) O FAMILIAR(F)	Pendiente	U	U	U	Pendiente	U	NA
*Incluye tubers y líneas de migración radial en sustancia blanca							
¥ La combinación de dos criterios mayores (LAM y angiomolipomas) sin otra presentación, no cumple criterios para diagnóstico definitivo							

TABLA 3. PERFIL NEUROLOGICO DE PACIENTES CON CET Y SEGA							
	CASO 1	CASO 2	CASO 3	CASO 4	CASO 5	CASO 6	CASO 7
EDAD ACTUAL	1 año 8 meses	16 años	16 años	13 años	2 años	10 años	8 años
SEXO	Fem	Masc	Fem	Masc	Fem	Masc	Mas
EDAD DE INICIO EPILEPSIA rango	4 meses	2 años	2 años	2 meses	1 mes	5 meses	1 año 7 meses
EDAD DE DIAGNÓSTICO DE SEGA	6 meses	11 años	14 años	8 años	1 a 10 meses	7 años	7 años
TIPO inicial DE EPILEPSIA INICIAL	Espasmos infantiles (Síndrome de West)	Epilepsia parcial simple	Epilepsia parcial compleja	Espasmos infantiles (Síndrome de West)	Parcial compleja	Epilepsia parcial compleja	Parcial compleja con generalización secundaria
EVOLUCIÓN DE EPILEPSIA	10 crisis al día	2-3 crisis por mes	1 crisis por mes	3 crisis por semana	5 -6 crisis al dia	En control	En control
TRATAMIENTO EPILEPSIA	Biterapia	Biterapia	Biterapia	Politerapia	Biterapia	Monoterapia	Politerapia
TRATAMIENTO SEGA	Pendiente inicio de everolimus	Inicio everolimus en marzo 2013	Inicio everolimus en marzo 2013	Resección quirúrgica, callosotomía y corticectomía 11 años	Perdió seguimiento	Resección quirúrgica a los 7 años	Resección quirurgica y colocación SDVP 6 años
ALTERACIONES COGNITIVAS	Retraso global del neurodesarrollo	Discapacidad intelectual moderada	Discapacidad intelectual severa y espectro autista	Discapacidad intelectual severa	Retraso global del neurodesarrollo	Discapacidad intelectual superficial	Discapacidad intelectual moderada

TABLA 4. HALLAZGOS EN RESONANCIA MAGNÉTICA CEREBRAL							
	CASO 1	CASO 2	CASO 3	CASO 4	CASO 5	CASO 6	CASO 7
Tubers corticales	+	+	+	+	+	+	+
Nódulos subependimarios	+	+	+	+	+	+	+
Líneas de migración radial	-	-	+	-	+	-	-
Hidrocefalia	-	-	-	-	-	-	+
SEGA Diámetro mayor en plano axial	+ 22mm	+ 13mm	+ 15mm	+ 31mm	+ 55mm	+ 26.5	+ 41mm

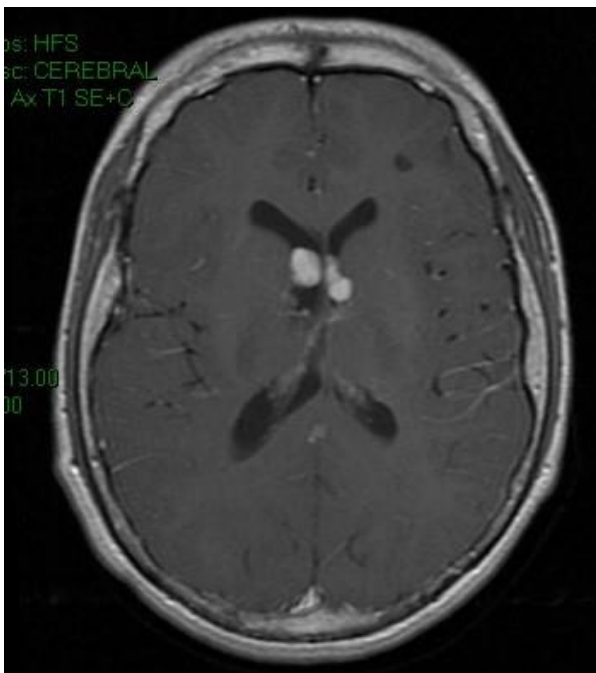


A

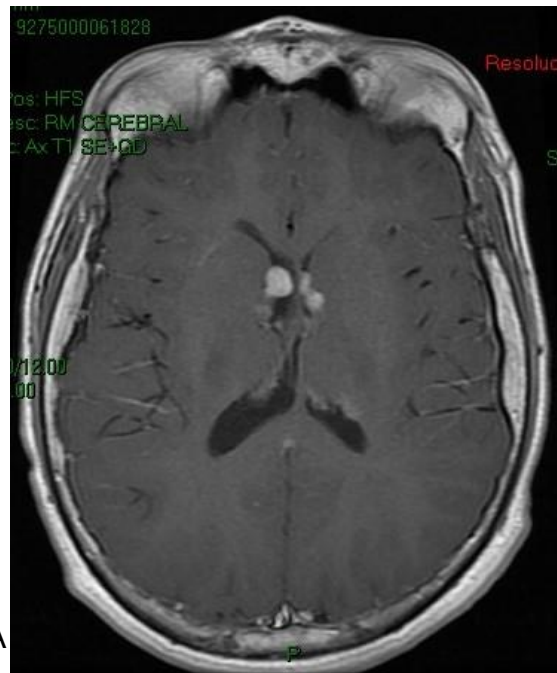


B

Fig 1. (Caso 1) RMN corte axial T1 contrastado, se observa lesión subependimaria en la vecindad del agujero de Monro con un diámetro en un plano axial de 22 mm, con reforzamiento intenso discretamente heterogéneo (A). En el estudio de control, después de 9 meses, se reporta un incremento discreto en el diámetro de 25mm (B)



A



B

Figura 2. (Caso 2) RMN corte axial T1 contrastado, se observa dos lesiones subependimarias en la vecindad del agujero de Monro con un diámetro en un plano axial de 13 mm del lado derecho y 9 mm lado izquierdo, con reforzamiento (A). En el estudio de control, después de 6 meses, se reporta una discreta disminución en el diámetro de la lesión del lado derecho 12.4mm (B)

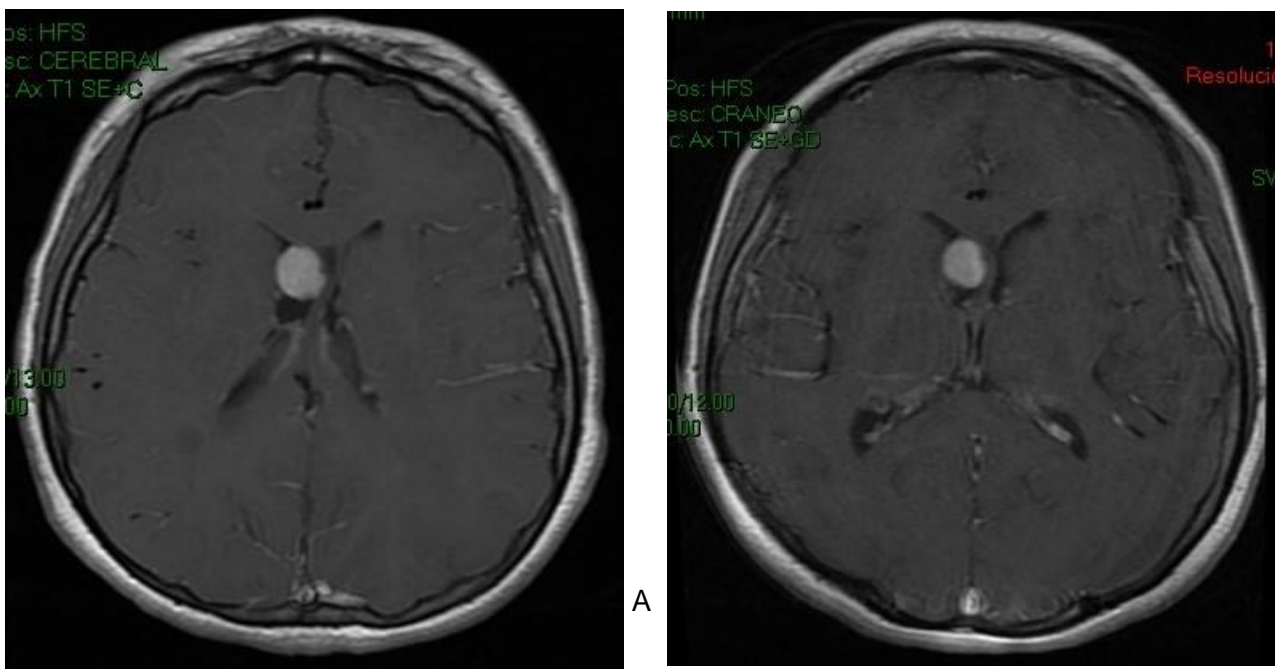


Figura3. (Caso 3). RMN corte axial T1 contrastado, se observa lesión nodular redondeada de 15 mm de diámetro en un plano axial, localizada en la vecindad del agujero de Monro, con reforzamiento intenso(A). En el estudio de control, después de 2 años, se observa disminución de volumen de lesión subependimaria nodular (13 mm) con reforzamiento intenso localizada en la vecindad del agujero de Monro.

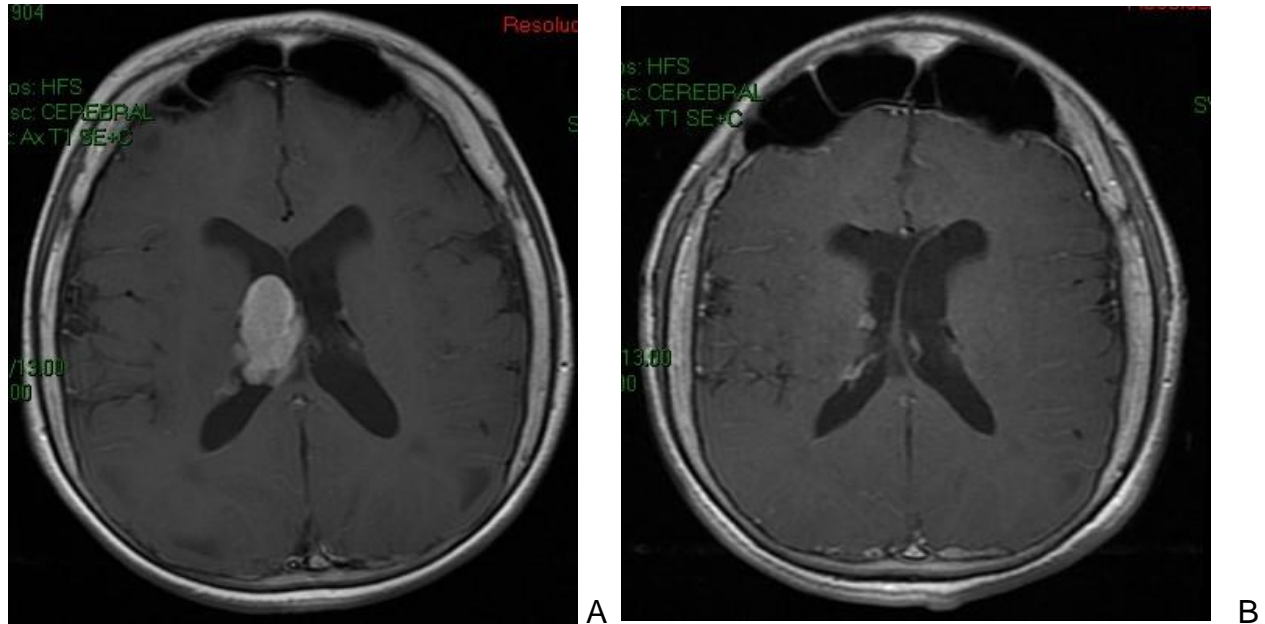


Figura 4. (Caso 4) RMN corte axial T1 contrastado, en donde se identifica lesión nodular redondeada de 31 mm de diámetro en un plano axial, localizada en la vecindad del agujero de Monro, con reforzamiento intenso(A). En el estudio de control postoperatorio, después de 4 meses, se observa cambios quirúrgicos por craneotomía frontoparietal, asimetría con datos de encefalomalasia corticosubcortical frontal ipsilateral, con resección completa de tumoración. Se realizó callosotomía de 2/3 anteriores, corticectomía frontal derecha (B).

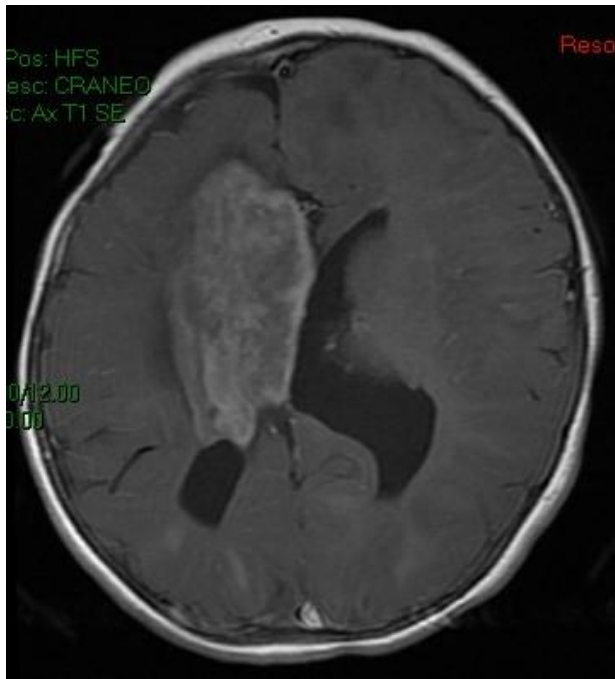
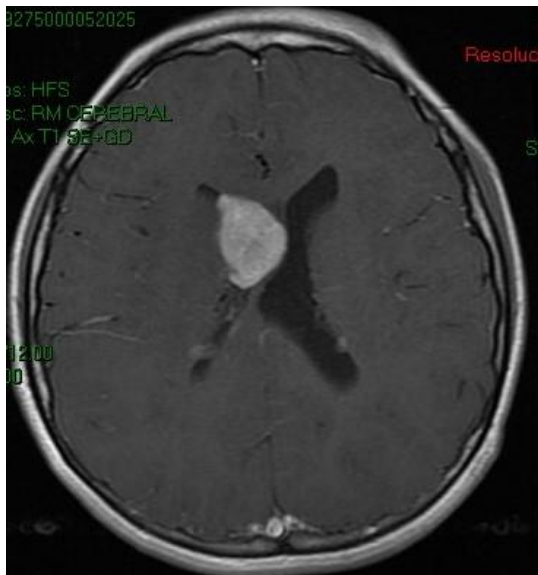
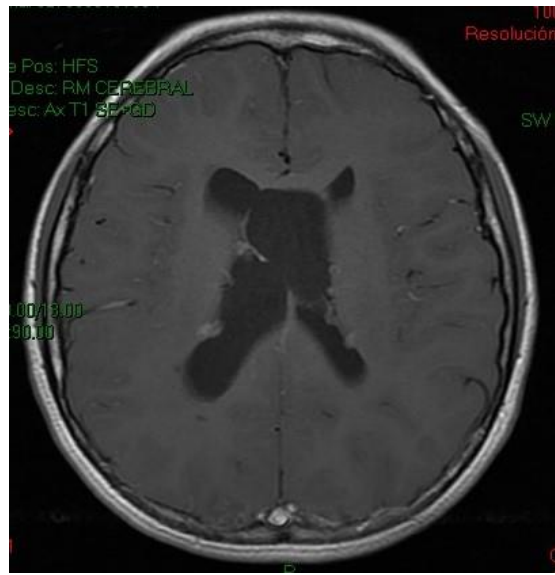


Figura5. (Caso 5) RMN corte axial T1 contrastado se observa lesión nodular subependimaria en la vecindad del agujero de Monro con un diámetro de 55 mm en un plano axial, con reforzamiento intenso tras la administración de gadolinio. Asimetría hemisférica, con menor volumen del hemisferio derecho.



A



B

Figura 6. (Caso 6) RMN cerebral corte axial T1 contrastado, se observa lesión subependimaria en región frontal derecha en la vecindad del agujero de Monro con un diámetro en un plano axial de 26.5mm, reforzamiento intenso a medio de contraste (A). En el estudio posoperatorio, después de 3 meses, se observa cambios quirúrgicos de craneotomía frontoparietal derecha amplia, asociada a zona de encefalomalasia quística, si evidencia de tumoración residual.

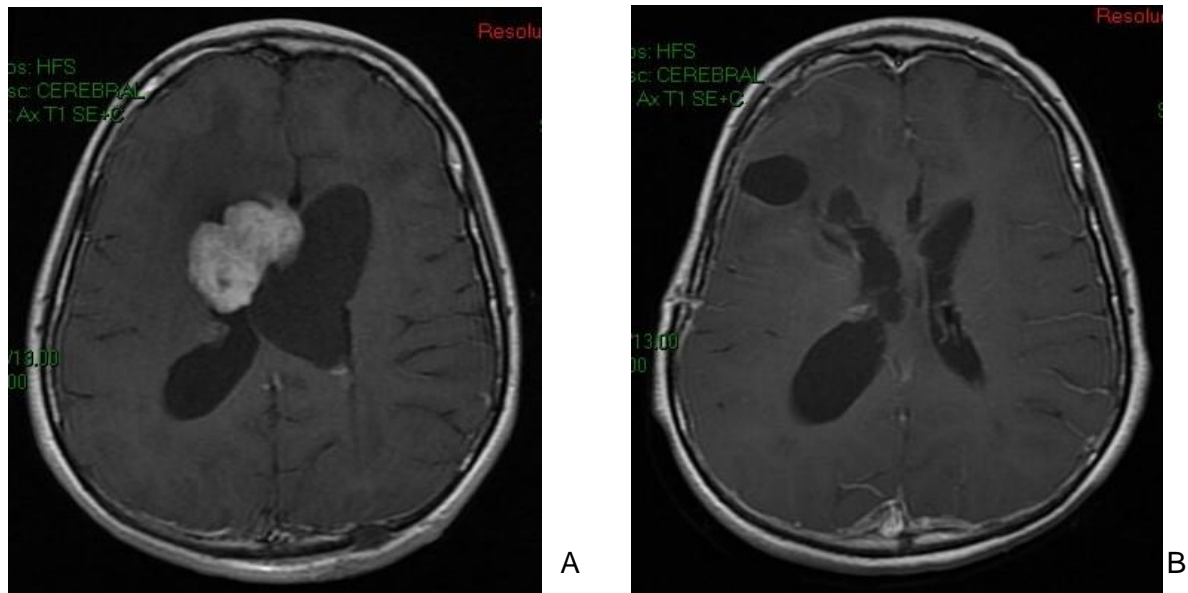


Figura 7. (Caso 7) RMN cerebral corte axial T1 contrastado, se observa lesión subependimaria localizada en la cercanía del agujero de Monro de aspecto multilobulado, con reforzamiento intenso tras la administración de gadolinio, con un diámetro mayor de 41 mm en un plano axial, ocasionando efecto de masa con moldeamiento de las paredes ventriculares y desplazamiento del septum pellucidum a la izquierda (A). Estudio de control posoperatorio, después de 2 meses, con cambios quirúrgicos por craneotomía fronto-parietal temporal derecha asociada a zonas de encefalomalasia quística periventricular y deformidad por retracción del asta frontal del ventrículo lateral derecho, con resección completa de tumoración intraventricular(B).

VI. DISCUSIÓN

El complejo de CET, comprende a la segunda facomatosis hereditaria, más frecuente, la mayoría de los criterios mayores se encuentran determinados por manifestaciones cutáneas y neurológicas, donde las manifestaciones neurológicas determinan en gran medida la morbilidad del paciente. En esta revisión todos los pacientes presentaron epilepsia antes de los 2 años de vida, con una media de 18 meses, lo cual acorde a la literatura es un factor de riesgo para epilepsia de difícil control. El tipo más frecuente de epilepsia inicial fueron los espasmos infantiles, seguido de la epilepsia parcial compleja. Con respecto a la evolución de la epilepsia, un paciente con Síndrome de West evolucionó a Lennox – Gastatut, mientras que el resto presento una epilepsia parcial compleja, únicamente se ha logrado control total de las crisis en dos pacientes. De igual manera es evidente la relación descrita entre la severidad e instalación temprana de la epilepsia con la presentación de discapacidad intelectual, el cual está presente en todos los pacientes, reportando retraso global del neurodesarrollo en el periodo de lactante y preescolar y la evolución hacia discapacidad intelectual en pacientes escolares y adolescentes.

Con respecto al desarrollo de SEGA, este se presentó en 7 de los 42 pacientes con diagnóstico de CET, que llevan seguimiento en la consulta de epilepsia del INP, lo cual representa un 16% del total de paciente con diagnóstico de CET, cifra muy similar a la reportada en literatura internacional, con una frecuencia de presentación del 10 – 15%. Una vez establecido el diagnóstico es de suma importancia el control clínico y paraclínico de los pacientes, debido a la expresividad variable del padecimiento. En esta serie la edad promedio de diagnóstico de CET fue a los 2 años con dos meses, mientras que la media de diagnóstico de SEGA fue a los 7.5 años, ya que como se establece en la literatura el SEGA puede aparecer desde la infancia, no obstante en más frecuencia su aparición en la etapa escolar y adolescencia, presentando una aceleración en su crecimiento hacia los 20 años de edad (2). Actualmente contamos con dos opciones de tratamiento para el SEGA; quirúrgico y farmacológico. Los pacientes de esta serie en quienes se inició el tratamiento con everolimus cumplían

criterios de CET y SEGA, sin datos de hipertensión endocraneana, además de que se tenía disponibilidad de este medicamento. Llama la atención la propuesta actual del uso de everolimus como tratamiento de descontrol de epilepsia en pacientes con SEGA, como efecto paralelo.

Uno de los estudios más recientes, sobre el uso de everolimus para el tratamiento en la epilepsia es el estudio EXIST-1, en el cual se realizó un seguimiento de 35 meses en 8 pacientes, menores de 3 años de edad con diagnóstico definitivo de CET y SEGA,. De los 8 pacientes 5 presentaban una epilepsia de difícil control. Dentro de los resultados del estudio 6 de los 8 pacientes presentaron una reducción en el tamaño del SEGA mayor del 50%. En un paciente con epilepsia de difícil control, presento control absoluto de las crisis, mientras que dos pacientes más presentaron una reducción mayor del 50% en la frecuencia de las crisis. Varios estudios concuerdan en la efectividad del uso del everolimus en la reducción del tamaño del SEGA. Con respecto al efecto del mismo en la epilepsia, los resultados han sido variables, no obstante a la fecha el everolimus es considerado una opción terapéutica en aquellos pacientes con diagnóstico de CET y SEGA, junto con una epilepsia de difícil control a fármacos antiepilépticos (20). En el seguimiento hasta el momento de los pacientes del Instituto Nacional de Pediatría en tratamiento con everolimus de un año, presentan reducción del volumen del SEGA, sin presentar efectos colaterales serios, el curso de la epilepsia en ambos ha sido favorable hasta el momento.

VII. CONCLUSIONES

- Existe una relación directa entre el inicio temprano, la severidad de la epilepsia y el déficit neurológico, con la presencia de displasia cortical focal, en pacientes con diagnóstico de CET.
- Debido a la expresividad variable del CET, es importante una vez realizado el diagnóstico, el seguimiento estrecho tanto clínico como paraclínico del paciente.
- El desarrollo y crecimiento progresivo de un astrocitoma subependimario de células gigantes, pueden manifestarse tanto con datos de hipertensión endocraneana, como el descontrol de la epilepsia en pacientes con esclerosis tuberosa.
- Los inhibidores de mTOR, han demostrado ser un tratamiento efectivo en paciente con diagnóstico de esclerosis tuberosa y astrocitoma subependimario de células gigantes, sin datos o riesgo de hipertensión endocraneana.
- Dentro de los efectos paralelos de los inhibidores de mTOR, el control de la epilepsia es un efecto alentador y prometedor en el tratamiento de CET, ya que la epilepsia puede llegar a ser farmacoresistente, no obstante hasta el momento los resultados han sido variables, por lo que es necesario realizar más estudios para determinar su eficacia.

VIII. BIBLIOGRAFÍA

1. Northrup H, Koenig M, Au K. Tuberous Sclerosis Complex. GeneReviews. 2011; <http://www.genetests.org>.
2. Northrup H, Krueger D.A. Tuberous Sclerosis Complex Diagnostic Criteria Update: Recommendations of the 2012 International Tuberous Sclerosis Complex Consensus Conference. *Pediatric Neurology* 2013; 49: 243-254.
3. Jansen, F., Braams, O., Vincken, K., Algra, A., Anbeek, P., Jennekens-Schinkel, A., y otros. Overlapping neurologic and cognitive phenotypes in patients with *TSC1* or *TSC2* mutations. *Neurology* 2008, 70, 908–915.
4. Rosner, M., Hanneder, M., Siegel, N., Valli, A., & Hengstschläger, M. The tuberous sclerosis gene products hamartin and tuberin are multifunctional proteins with a wide spectrum of interacting partners. *Mutation Research* 2008, 658 (3), 234-246.
5. Jozwiak, J., Jozwiak, S., & Wlodarski, P. (2008). Possible mechanisms of disease development in Tuberous Sclerosis. *Lancet Oncology* , 9, 73-79.
6. Chong-Kopera, H., Inoki, K., Li, Y., Zhu, T., Garcia-Gonzalo, F., Rosa, J., y otros. (2006). *TSC1* stabilizes *TSC2* by inhibiting the interaction between *TSC2* and the HERC1 ubiquitin ligase. *Journal of Biological Chemistry* , 281 (13), 8313-8316.
7. Huang, J., & Manning, B. (2008). The *TSC1-TSC2* complex: a molecular switchboard controlling cell growth. *Journal of Biochemical* , 412, 179-190.
8. Mizuguchi M, Takashima S. Neuropathology of tuberous sclerosis. *Brain Development* 2001; 23(7): 508.
9. Cuccia V, et al. Subependymal giant cell astrocytoma in children with tuberous sclerosis. *Child Nerv Syst.* 2003; 19:232–43.
10. Krager D. Management of CNS-related disease manifestations in patients with tuberous sclerosis complex. *Current Treatment Options in Neurology* (2013) 15:618–633.

11. Turner S, Katherine B. Everolimus tablets for patients with subependymal giant cell astrocytoma. *Expert Opin. Pharmacother.* (2011) 12(14):2265-2269.
12. Yates JR, et al. The Tuberous sclerosis study: presentation, initial assessments and implications for diagnosis and management. *Arch Dis Child.* 2011 Nov; 96(11): 1020-5.
13. Joinson C, et al. Learning disability and epilepsy in an epidemiological sample of individuals with tuberous sclerosis complex. *Psychol Med.* 2003; 33(2):335.
14. Chu-Shore CJ, Major P. The natural history of epilepsy in tuberous sclerosis complex. *Epilepsia.* 2012; 51(7): 1236
15. Winterkorn EB, Pulsifer MB, Thiele EA. Cognitive prognosis of patients with tuberous sclerosis complex. *Neurology* 2007; 68:62.
16. O'Callaghan FJ, Harris T, Joinson C, et al. The relation of infantile spasms, tubers, and intelligence in tuberous sclerosis complex. *Arch Dis Child* 2004; 89:530.
17. Kassiri J, Snyder TJ, Bhargava R, et al. Cortical tubers, cognition, and epilepsy in tuberous sclerosis. *Pediatr Neurol* 2011; 44:328.
18. Kopp CM, Musykewicz DA, Behavior problems in children with tuberous sclerosis complex and parental stress. *Epilepsu Behav.* 2008; 13(3):505.
19. Bolton PF, Park RJ, Higgins JN, Griffiths PD. Neuro-epileptic determinants of autism spectrum disorders in tuberous sclerosis complex. *Brain* 2002; 125(Pt 6):1247.
20. Kotulska K, Chmielewski D, Borkowska J, et al. Long-term effect of everolimus on epilepsy and growth in children under 3 years of age treated for subependymal giant cell astrocytoma associated with tuberous sclerosis complex. *European journal of paediatric neurology* 17 (2013).