



UNIVERSIDAD NACIONAL AUTÓNOMA DE  
MÉXICO

---

---



**FACULTAD DE ODONTOLOGÍA**

**METÁSTASIS DE NEOPLASIAS MALIGNAS MÁS  
FRECUENTES A CAVIDAD BUCAL. METANÁLISIS.**

**T E S I N A**

QUE PARA OBTENER EL TÍTULO DE

***CIRUJANA DENTISTA***

P R E S E N T A:

VELÁZQUEZ CUENCA ADRIANA

TUTORA: Esp. DOLORES CARRASCO ORTÍZ

ASESOR: Esp. BERNARDO CRUZ LEGORRETA



Universidad Nacional  
Autónoma de México



**UNAM – Dirección General de Bibliotecas**  
**Tesis Digitales**  
**Restricciones de uso**

**DERECHOS RESERVADOS ©**  
**PROHIBIDA SU REPRODUCCIÓN TOTAL O PARCIAL**

Todo el material contenido en esta tesis esta protegido por la Ley Federal del Derecho de Autor (LFDA) de los Estados Unidos Mexicanos (México).

El uso de imágenes, fragmentos de videos, y demás material que sea objeto de protección de los derechos de autor, será exclusivamente para fines educativos e informativos y deberá citar la fuente donde la obtuvo mencionando el autor o autores. Cualquier uso distinto como el lucro, reproducción, edición o modificación, será perseguido y sancionado por el respectivo titular de los Derechos de Autor.



## DEDICATORIAS

A Dios por permitirme llegar hasta este punto de mi vida, estar conmigo en los momentos que más lo necesite y porque sé bien que sin Él, no hubiese sido posible.

A mis padres y mis hermanos por que de uno u otro modo me han impulsado a luchar y lograr mis objetivos, y por todo su esfuerzo.

A mis compañeros y amigos, a Samantha González y Elizabeth Ortiz por brindarme su confianza, amistad y apoyo.

A mis profesores y pacientes que han sido parte importante en mi formación.

Y todas aquellas personas que en algún de momento me han aportado grandes enseñanzas y han formado parte importante para lograr este objetivo.



## ÍNDICE

<b>1. INTRODUCCIÓN.....</b>	<b>4</b>
<b>2. ANTECEDENTES .....</b>	<b>6</b>
<b>3. GENERALIDADES .....</b>	<b>8</b>
<b>4. CÁNCER BUCAL.....</b>	<b>12</b>
4.1 Etiología .....	13
<b>5. METÁSTASIS A CAVIDAD BUCAL .....</b>	<b>16</b>
5.1 Epidemiología .....	16
5.2 Biología molecular.....	18
5.3 Sitios más frecuentes de metástasis a cavidad bucal. ....	26
5.4 Manifestaciones clínicas .....	27
5.5 Hallazgos radiográficos.....	29
5.6 Tratamiento y pronóstico .....	30
<b>6. NEOPLASIAS MALIGNAS METASTÁSICAS MÁS FRECUENTES</b>	<b>31</b>
<b>7. OBJETIVO .....</b>	<b>35</b>
<b>8. HIPÓTESIS .....</b>	<b>36</b>
<b>9. METANÁLISIS .....</b>	<b>37</b>
<b>10. DISCUSIÓN.....</b>	<b>41</b>
<b>11. CONCLUSIONES.....</b>	<b>43</b>
<b>INDICE DE TABLAS .....</b>	<b>46</b>
<b>INDICE DE FIGURAS .....</b>	<b>47</b>
<b>12. BIBLIOGRAFÍA.....</b>	<b>48</b>



## **1. INTRODUCCIÓN**

El cáncer es considerado un grupo de entidades clínico-patológicas específicas con etiología, manifestaciones clínicas, formas de tratamiento, y pronóstico muy diferentes entre sí. Las neoplasias malignas pueden invadir tejidos adyacentes, formando uno o múltiples focos a lugares distantes del sitio primario, siendo la invasión y metástasis sus características más importantes.

Alrededor del 20% de todas las muertes en el mundo se relacionan con neoplasias malignas, afectando la vida de miles de personas. Representa la tercera causa más significativa de morbilidad y mortalidad en México, según estadísticas del Instituto Nacional de Estadística, Geografía e Informática (INEGI), ya que la causa frecuente de defunción no es por la neoplasia primaria en sí misma, sino por metástasis a sitios distantes.

Algunas neoplasias malignas pueden producir metástasis en la cavidad bucal y afectar los maxilares, tejidos blandos y glándulas salivales. La metástasis a cavidad bucal es poco común y representan el 1% de todas las neoplasias malignas en boca, principalmente en estructuras óseas, mientras que las metástasis a tejidos blandos son extremadamente raras.

En pacientes con metástasis a cavidad bucal, las neoplasias primarias más comunes se localizan en mama, pulmón y riñón, siendo las más prevalentes en la población. En hombres la mayoría de las neoplasias malignas primarias se originan en pulmón, mientras que en las mujeres, el pulmón y mama son los sitios más comunes.



## **METÁSTASIS DE NEOPLASIAS MALIGNAS MÁS FRECUENTES A CAVIDAD BUCAL. METANÁLISIS.**



El cáncer bucal representa del 2 al 4% de todas las neoplasias diagnosticadas, con un incremento anual de 5.000 nuevos casos. Aun cuando la cavidad bucal es un área accesible y puede ser examinada con frecuencia, es común el diagnóstico tardío.

La detección de las lesiones en cavidad bucal tiene gran relevancia, ya que pueden ser diagnosticadas en estadios tempranos por el cirujano dentista o el patólogo bucal. Por lo que deben ser tomados en cuenta dentro de los diagnósticos diferenciales en la práctica odontológica.



## **2. ANTECEDENTES**

El cáncer no es una enfermedad reciente, se han encontrado evidencias de neoplasias óseas en restos prehistóricos, la enfermedad se menciona en escritos antiguos de la India, Egipto, Babilonia y Grecia. Hipócrates (460-337 a.C.) distinguió las neoplasias benignas y malignas, así también, acuñó el término “carcino”, del cual deriva el término carcinoma.<sup>1</sup>

La palabra cáncer significa “cangrejo”, lo que refleja la principal característica de la neoplasia maligna, que se fija tenazmente al tejido, derivado del término.<sup>1</sup>

El término neoplasia proviene del griego “neo” nuevo y “plasma” que significa un nuevo crecimiento. Se presentan como un crecimiento autónomo con proliferación anormal de tejido nuevo incontrolado, la cual no tiene un final esperado y es agresiva al huésped, ya que persiste después de haber cesado el estímulo inductor. Las neoplasias pueden ser benignas, si son localizadas y no invaden los tejidos adyacentes ni se diseminan por el resto del cuerpo, o malignas, si invaden y destruyen tejidos y son capaces de diseminarse. La descripción primaria de cualquier neoplasia, benigna o maligna, se efectúa sobre la base de su célula o tejido de origen.<sup>2</sup>

Las neoplasias malignas se denominan según su origen y tipo celular en:

- Carcinoma: De origen epitelial
- Sarcoma: De origen mesenquimático
- Neoplasias del sistema hematolinfáticas.<sup>1</sup>

La causa de la proliferación celular descontrolada puede no identificarse. Dado que las neoplasias se originan a partir de mutaciones en los genes que regulan el crecimiento celular, la muerte o reparación de ADN<sup>1</sup>.



## **METÁSTASIS DE NEOPLASIAS MALIGNAS MÁS FRECUENTES A CAVIDAD BUCAL. METANÁLISIS.**



La metástasis a cavidad bucal son consideradas una complicación tardía y se encuentran asociadas con diseminación a diferentes órganos, pueden crecer rápidamente, causando dolor, dificultad en la masticación, disfagia, deformación y sangrado intermitente, provocando una mala calidad de vida.<sup>3</sup>

En la mayoría de los casos de metástasis a cavidad bucal, la neoplasia primaria ya ha sido diagnosticada y a menudo tratada. Sin embargo el descubrimiento de una lesión maligna en cavidad bucal con características que indiquen una metástasis, conduce a la detección de una neoplasia maligna primaria oculta en otras partes del cuerpo<sup>4, 5</sup>.





### **3. GENERALIDADES**

El cáncer es considerado un grupo de entidades clínico-patológicas específicas con etiología, manifestaciones clínicas, formas de tratamiento, y pronóstico muy diferentes entre sí. Implica un complejo multiseccional e irreversible, causado por alteraciones celulares, cromosómicas y genéticas, ya que las células reciben señalización errónea, presentándose como una proliferación anormal y desordenada de células somáticas producto de un cambio irreversible en las mismas.<sup>1,3</sup>

Las neoplasias malignas destacan dentro de los padecimientos en el panorama epidemiológico mundial, cuya tasa de incidencia y mortalidad varía en relación con el área geográfica y las condiciones de vida. En el 2008 se ubicaron como la primer causa de mortalidad en el mundo con 7.6 millones de defunciones.<sup>6</sup>

La Organización Mundial de la Salud (OMS) considera que la incidencia de cáncer en las diferentes áreas geográficas está relacionado con factores de riesgo ocupacionales, conductuales y dietéticos, tales como: exposición a tóxicos ambientales, exposición a radiaciones, infecciones víricas, uso de medicamentos, aspectos nutricionales, consumo de tabaco y alcohol. Según sus estudios en el año 2012, el cáncer causó 8.2 millones muertes, las principales neoplasias fueron:

- a) Pulmonar (1,59 millones de defunciones).
- b) Hepático (745 000 defunciones).
- c) Gástrico (723 000 defunciones).
- d) Color-rectal (694 000 defunciones).
- e) Mamario (521 000 defunciones).
- f) Cáncer de esófago (400 000 defunciones).<sup>7</sup>



## **METÁSTASIS DE NEOPLASIAS MALIGNAS MÁS FRECUENTES A CAVIDAD BUCAL. METANÁLISIS.**



La incidencia de cáncer es mayor en países desarrollados industrialmente.<sup>8</sup> Sin embargo, las tasas de mortalidad por cáncer han aumentado en países como México, no siendo exclusivo de los países desarrollados.<sup>2</sup>

Las regiones de África, Asia, América Central y Sudamérica representan el 70% de las muertes por cáncer en el mundo; y se prevé que la incidencia de cáncer anual aumentará de 14 millones en 2012 a 22 millones de casos en las próximas dos décadas.<sup>7</sup>

La situación de mortalidad por cáncer en México se considera un problema prioritario de salud pública, desde 1990 las neoplasias malignas representan la segunda causa de muerte en la población en general y se ha mantenido su tasa de ascenso.<sup>6</sup>

En la década de los setenta, México era de los países latinoamericanos con tasas de mortalidad por neoplasias más bajas, pero desde 1979 ha aumentado significativamente y a partir del 2006 las neoplasias malignas son las principales causas de morbilidad y mortalidad en nuestro país.<sup>6</sup>

Según el Instituto Nacional de Cancerología (INCAN), se estima que 4 de cada 10 mexicanos en algún momento de su vida tendrá alguna forma de cáncer y 1 de cada 5 morirá por esta causa.<sup>8</sup>

En el año 2010 el INEGI determinó que existen diferencias significativas entre hombres y mujeres, respecto a las principales neoplasias que afectan a la población de más de 20 años. El cáncer de mama representa la primera causa de muerte en mujeres, mientras que en los hombres es el cáncer de próstata (Tabla 1).<sup>9</sup>



**PRINCIPALES CAUSAS DE MUERTE POR CÁNCER EN HOMBRES Y  
MUJERES EN EL AÑO 2010.**

<b>Hombres</b>		<b>Mujeres</b>	
<b>TIPO DE CÁNCER</b>	<b>PORCENTAJE (%)</b>	<b>TIPO DE CÁNCER</b>	<b>PORCENTAJE (%)</b>
<b>PRÓSTATA</b>	15	<b>MAMA</b>	<b>13.3</b>
<b>PULMÓN</b>	12	<b>CaCu</b>	<b>10.4</b>
<b>ESTÓMAGO</b>	8.1	<b>HÍGADO Y VB</b>	<b>7.3</b>
<b>HÍGADO Y VB</b>	7	<b>ESTÓMAGO</b>	<b>6.8</b>
<b>COLORRECTAL</b>	5.8	<b>PULMÓN</b>	<b>5.1</b>

**VB: Vías biliares; CaCu: cervico-uterino**

**Tabla 1. Tomada de estadísticas del INEGI, 2010.**

En 2006, la distribución por sexo en mortalidad en México es mayor en mujeres (50.9%), con una relación mujer-hombre 1.04 a 1.<sup>10</sup>

Las principales neoplasias malignas que causaron defunciones por neoplasias malignas en 2012 en el Distrito Federal, se presentaron en:

- Órganos digestivos (39.1 defunciones por cada 100 mil habitantes).
- Órganos genitales (16.8 defunciones por cada 100 mil habitantes).
- Órganos respiratorios e intratorácicos (11.1 defunciones por cada mil habitantes).
- Mama (10.8 defunciones por cada 100 mil habitantes).<sup>9</sup>

Un incremento considerable en las tasas de mortalidad en personas de edad avanzada, ha determinado que los grupos socioeconómicos menos privilegiados y adultos mayores de 65 años son los más predispuestos, ya que la mortalidad por cáncer en ellos es casi tres veces mayor que en el resto de la población.<sup>8</sup>



## **METÁSTASIS DE NEOPLASIAS MALIGNAS MÁS FRECUENTES A CAVIDAD BUCAL. METANÁLISIS.**



La causa de más del 20% de las muertes en el mundo es por cáncer en general, de estas el 70% son por cáncer de pulmón, siendo el consumo de tabaco el principal factor de riesgo.<sup>7</sup>

Los tipos de cáncer causados por infecciones víricas, tales como las infecciones por virus de las hepatitis B (VHB) y C (VHC) o por virus del papiloma humano (VPH), son responsables de hasta un 20% de las muertes por cáncer en los países de ingresos bajos y medios.<sup>8</sup>



## **4. CÁNCER BUCAL**

El cáncer bucal son todas aquellas neoplasias malignas que se desarrollan a partir de la mucosa bucal, la cual comprende tejidos duros, tejidos blandos y glándulas salivales. La Organización Mundial de la Salud (OMS) refiere que las neoplasias en cavidad bucal pueden ser de origen epitelial, mesenquimátoso o hematolinfáticos.<sup>11</sup>

El carcinoma oral de células escamosas (COCE) o carcinoma epidermoide, es una neoplasia maligna de origen epitelial que se inicia a partir de células escamosas procedentes de los epitelios estratificados de la mucosa bucal y representa al cáncer bucal más frecuente.<sup>12,13</sup>

El diagnóstico diferencial debe ser establecido con otras enfermedades malignas bucales tales como linfomas, sarcomas y metástasis, que tienen altas tasas de crecimiento en sitios típicos de esta neoplasia.<sup>12</sup>

El cáncer de cabeza y cuello es el sexto cáncer humano más común, el cáncer bucal representa el 3% de todos los tipos de cáncer y más del 90% son carcinoma oral de células escamosas (COCE), representando al cáncer bucal más frecuente.<sup>14, 15</sup>

La incidencia mundial varía de una región a otra, en el sureste de Asia, incluyendo India, el cáncer bucal es el tipo más frecuente de neoplasia maligna, mientras que en Europa representa el tercer lugar en frecuencia. Aproximadamente 35.000 nuevos casos se registran anualmente en los E.U., 40.000 en la Unión Europea, y 10.915 en Japón.<sup>16</sup>

En México la situación epidemiológica respecto información de cáncer bucal es escasa. El Laboratorio de Patología Bucal de la Universidad Nacional Autónoma de México (UNAM), cuenta con 40,000 muestras biológicas de cabeza y cuello recopiladas a lo largo de los últimos 40 años, considerada como una referencia nacional patológica.<sup>16</sup>



Los sitios más comunes donde se presenta el COCE son: lengua (27%), encía (17%), glándulas salivales (16%) y piso de boca (13%); el 27% restante son de otros sitios. Sin embargo, la frecuencia y la prevalencia del cáncer bucal varían con respecto a las características geográficas, demográficas y sociales.<sup>10</sup> Se presentan con mayor frecuencia en el borde lateral y posterior de la lengua.<sup>15</sup>

Se presenta más frecuentemente en hombres con relación 2:1. En cuanto a la edad, el 90% de las neoplasias bucales se diagnostican en mayores de 40 años, y más del 50% en individuos de más de 65 años.<sup>14</sup> En la última década se ha reportado un incremento de cáncer bucal en individuos menores de 40 años.<sup>16</sup>

#### **4.1 Etiología**

La etiología es desconocida, sin embargo se ha asociado a numerosos factores de riesgo implicados en el desarrollo de COCE, ya que actúan como agentes carcinogénicos favoreciendo al desarrollo de la enfermedad.<sup>14</sup>

El tabaquismo es el factor predisponente más importante, sobre todo cuando se combina con el consumo excesivo de alcohol. También el Virus del papiloma humano (VPH), especialmente los tipos oncogénicos 16 y 18, se ha implicado en el desarrollo de COCE, pero su papel específico se encuentra todavía bajo investigación.<sup>15, 17</sup>

Como factores de riesgo, el uso de tabaco y alcohol en conjunto representan un 55,1%, sin embargo antecedentes familiares solo representan el 22,45% en el desarrollo de cáncer bucal.<sup>17</sup>



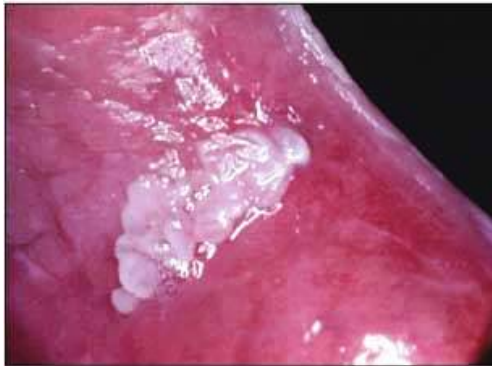En los últimos años la investigación en biología molecular se ha centrado en el desciframiento de las aberraciones genéticas comúnmente identificados en COCE. A pesar de eso hoy en día, la mayoría de los pacientes son diagnosticados cuando la COCE se encuentra en una etapa avanzada, por lo cual está asociado a un mal pronóstico.<sup>17</sup>

Las manifestaciones clínicas de COCE generalmente se presentan en etapas avanzadas, por lo cual su diagnóstico no implica retos, pero en etapas tempranas es más difícil realizar un diagnóstico preciso.

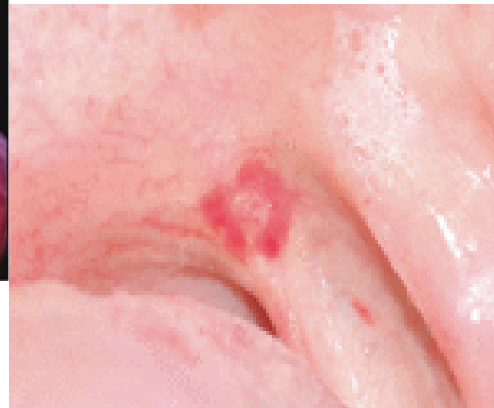Lesiones premalignas.

La OMS define las lesiones premalignas como tejido morfológicamente alterado en el que el cáncer bucal puede aparecer más fácilmente que en tejido de apariencia normal, implicando probabilidad de desarrollo de cáncer, aunque este no sea el fin obligado de todas las lesiones.

La leucoplasia, la eritroplasia, y la leucoeritroplasia conjuntamente con la quielitis actínica y la queratosis del paladar asociada al fumador se consideran lesiones premalignas.<sup>18</sup> ( Figuras 1 y 2).



**Figura 1** . Leucoplasia. Fuente: Escribano-Bermejo M., Bascones-Martínez A. Leucoplasia oral: Conceptos actuales. Av Odontostomatol 2009.



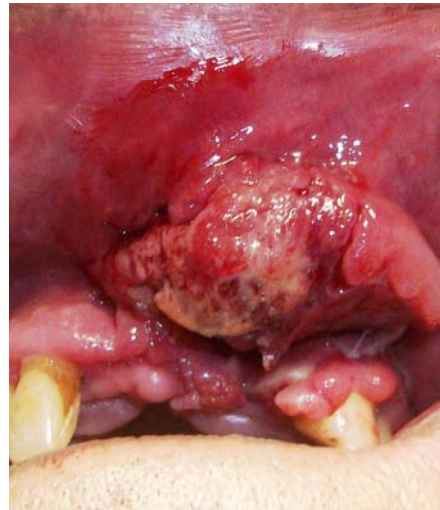**Figura 2**. Eritroplasia. Fuente: A Villa, C Villa, S Abati. Australian Dental Journal 2011.

## 4.2 Manifestaciones clínicas

Las lesiones de COCE inicialmente suelen ser asintomáticas, posteriormente pueden ir de milímetros a centímetros y presentar úlceras, sangrado, necrosis y linfadenopatía (Figura 3).<sup>17, 12</sup>

Los aspectos clínicos más frecuentes del COCE son leucoplasia, eritroplasia o leucoeritroplasia, las cuales presentan las siguientes características:

- Asintomáticas.
- Mantienen su tamaño
- Pueden mostrar cambios en su superficie.
- No responden a los tratamientos locales.
- La lesión puede progresar y desarrollarse como una lesión exofítica, lobulada e irregular, así como adoptar un patrón de crecimiento caracterizado endofítico.<sup>18</sup>



**Figura 3.** Carcinoma Oral de Células Escamosas. Fuente: Tomada de Clínica de Patología Bucal DEPeI, UNAM.

Es necesario realizar una biopsia y estudio histopatológico para establecer un diagnóstico. Aunado a esto la exploración clínica de la mucosa bucal y principalmente de los sitios con predisposición, tales como borde lateral de la lengua y piso de boca, conjuntamente con la palpación de ganglios linfáticos, para descartar aumento de tamaño que puedan representar una metástasis.<sup>19</sup>





## **5. METÁSTASIS A CAVIDAD BUCAL**

Según la OMS, la metástasis es la diseminación de una neoplasia maligna a cabeza y cuello desde otras partes u órganos del cuerpo, casi exclusivamente a través de la vía hematógica.<sup>11</sup>

Las metástasis a cavidad bucal son consideradas una complicación tardía y se encuentran asociadas frecuentemente con múltiples focos a diferentes órganos.<sup>3</sup>

En la mayoría de los casos de metástasis a cavidad bucal, la neoplasia primaria ya ha sido diagnosticada y a menudo tratada. Sin embargo, el descubrimiento de una metástasis a cavidad bucal conduce a la detección de una neoplasia maligna primaria oculta en otras partes del cuerpo. En aproximadamente un tercio de los pacientes la lesión bucal metastásica se diagnostica antes que la neoplasia primaria.<sup>4</sup>

### **5.1 Epidemiología**

Diversos autores refieren que las neoplasias que dan metástasis a cavidad bucal desde sitios distantes son poco comunes y representan solo el 1% de todas las neoplasias malignas en boca<sup>3-5, 20, 21, 22</sup>. Involucra principalmente estructuras óseas, mientras que metástasis primarias a tejidos blandos son extremadamente raras pues representan solo el 0.1 % de neoplasias malignas bucales.<sup>20</sup> También se pueden encontrar en glándulas salivales, involucrando principalmente a la glándula parótida.<sup>21</sup>

Diversos autores difieren respecto a las neoplasias malignas metastásicas más comunes según el género. En hombres, la mayoría de las neoplasias malignas primarias se originan en pulmón. En mujeres, el



**METÁSTASIS DE NEOPLASIAS MALIGNAS MÁS FRECUENTES A CAVIDAD BUCAL. METANÁLISIS.**



pulmón y mama son los sitios más comunes de neoplasias malignas primarias que dan metástasis a cavidad bucal. <sup>22, 23, 24</sup>

**Tabla 2. Metástasis bucales a la mucosa bucal y mandíbula, correlación entre el lugar de origen y género que resume los datos de 673 casos registrados .1916 - 2006.**

SITIO PRIMARIO	Total					Maxilar				Mucosa bucal			
		Total	M	F	D	Total	M	F	D	Total	M	F	D
<b>Pulmones</b>	112	92	14	6	58	50	7	1	54	42	7	5	
<b>Mama</b>	111	3	108		91	1	90		20	2	18		
<b>Riñón</b>	65	39	25	1	36	21	15		29	19	9	1	
<b>Hueso</b>	47	27	20		33	20	13		14	7	7		
<b>Colon-recto</b>	40	17	21	2	28	10	16	2	12	7	5		
<b>Piel</b>	39	23	12	4	15	7	7	1	24	16	5	3	
<b>Suprarrenal</b>	36	19	17		36	19	17						
<b>Hígado</b>	34	31	2	1	23	21	1	1	11	10	1		
<b>OGF</b>	28		28		17		17		11		11		
<b>Próstata</b>	27	27			25	25			2	2			
<b>Tiroides</b>	21	5	16		19	4	15		2	1	1		
<b>Ojos</b>	20	8	10	2	18	7	9	2	2	1	1		
<b>Testículos</b>	16	16			10	10			6	6			
<b>Estómago</b>	15	9	5	1	6	4	2		9	5	3	1	
<b>Esófago</b>	14	13	1		7	7			7	6	1		
<b>Cerebro</b>	13	5	8		11	4	7		2	1	1		
<b>Vejiga</b>	12	9	3		9	7	2		3	2	1		
<b>Otros</b>	23	17	5	1	13	10	2	1	10	7	3		
<b>Total</b>	673	360	295	18	455	227	220	8	218	134	74	10	

**Tabla 2.** Hirshberg A. et al. Metastatic tumours to the oral cavity – Pathogenesis and analysis of 673 cases. Oral Oncology, 2008.

Aproximadamente un tercio de los neoplasias malignas en el momento de su presentación, tienen depósitos metastáticos, mientras que otro 20 % tienen metástasis ocultas. <sup>11</sup>



## **5. 2 Biología molecular**

Las neoplasias malignas se caracterizan por proliferación celular descontrolada, por ello la importancia y funcionamiento del ciclo celular. Las células en un organismo pluricelular, están comprometidas a colaborar, pues emiten, reciben, interpretan y elaboran conjunto de señales comunicándose entre ellas como deben actuar. Las alteraciones moleculares que rompen esta armonía se consideran un problema, ya que cualquier mutación, ciclos repetidos de mutaciones, competición y selección natural dentro de una población de células somáticas origina un comportamiento irregular, que provocará cambios anormales que empeorarán con el tiempo.

El ciclo celular (CC) es un proceso ordenado y repetitivo, a través del cual las células crecen y se dividen dando lugar a dos células hijas, se desarrolla en las siguientes etapas:

- Fase G1 (intervalo 1).
- Fase S (Síntesis: replicación del ADN).
- Fase G2 (intervalo 2)
- Fase M (Mitosis: reparto de material genético nuclear y la Citocinesis: división del citoplasma).

Las células que se encuentran en el ciclo celular se denominan proliferantes, se replican de forma continua transitan desde la mitosis (Fase M) a la fase G1 cuando están en modo de división, que constituye la antesala a la división celular. En contraste, las células que se replican de forma infrecuente se hallan en una fase quiescente G0. Bajo algunos estímulos las células en fase G0 pueden entrar en G1, después de lo cual progresan hacia la división celular. <sup>1,25</sup>

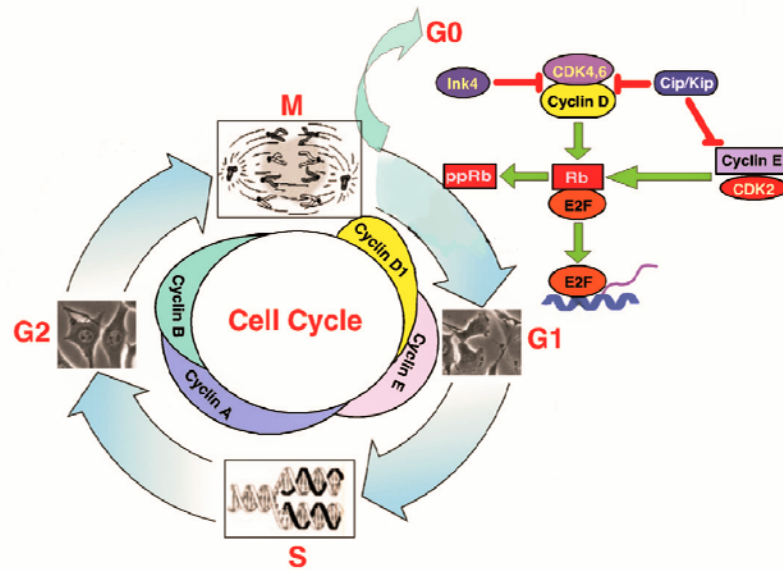


El paso de una fase a otra dentro del ciclo celular está regulado, es decir, determinadas proteínas específicas pueden evitar la progresión del ciclo celular. Durante la fase G1, la afectación para entrar a la fase S, tiene lugar en el punto de restricción R, en este, la célula vigila su ambiente interior y exterior; decide si procede con la replicación.

El punto R está regulado por las ciclinas, éstas activan a las cininas dependientes de la ciclina (CDci) 2, 4 y 6, las cuales fosforilan una familia de retinoblastoma (pRb). La fosforilización de la pRb libera los factores de transcripción de la familia (E2F) factor de transcripción. Después E2F dirige el paso de las células más allá del punto R. Otras CDci regulan las transiciones de fase S a G2, G2 a M.

Los inhibidores de las cininas también regulan las CDci. La expresión de estos factores inhibidores puede ser inducida por senescencia, inhibición por contacto o agentes antimitógenos extracelulares (como el factor de crecimiento transformante TGF- beta y la proteína inhibidora de neoplasias p53).

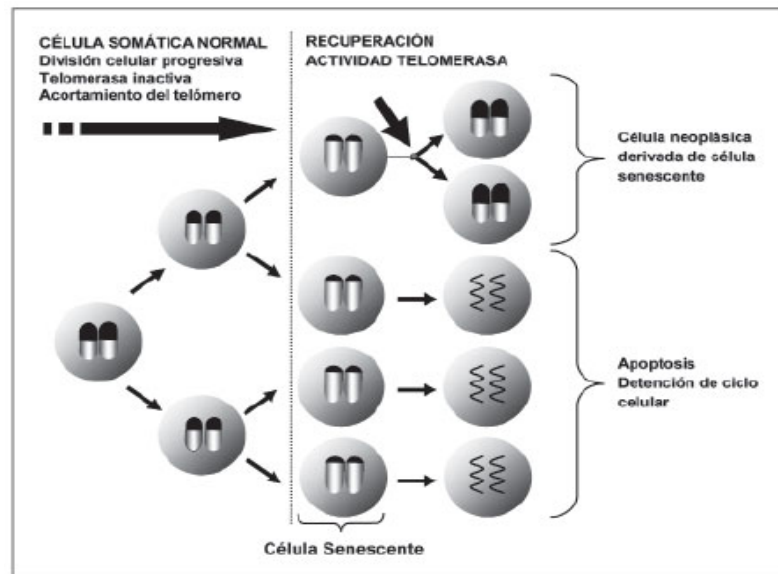
Cuando se pierde el control del punto R se desregula la progresión del ciclo celular. La mayoría de las células neoplásicas pierden los puntos R, evadiendo este aspecto de control del ciclo celular. Cuando existe un daño en el ADN, p53 actúa uniéndose y activando las proteínas, en particular la p21WAF / CIP1, que detienen a la célula en la fase G1 del ciclo celular, dando tiempo a que se repare el daño. También dirige a las enzimas de reparación del ADN hacia el lugar del daño. Si no se puede reparar, p53 activa los mecanismos que conducen a la apoptosis.<sup>1</sup> La pérdida de función de p53 deja a las células sin mecanismo inhibitor del desarrollo de neoplasias, así frente a un daño del DNA que active un oncogén, no puede detener su ciclo proliferativo y corregir el daño o morir por apoptosis.<sup>26</sup>



**Figura 4.** Regulación del ciclo celular. Fuente: tomada y modificada. Gaurisankar Sa and Tanya Das. Anti cancer effects of curcumin: cycle of life and death. 2008

Los telómeros son secuencias repetitivas de ADN de los extremos 3' de los cromosomas y tienden a acortarse con cada mitosis sucesiva. Este proceso conduce a la senescencia celular, es decir, al agotamiento de la capacidad proliferativa celular, llevando a la inestabilidad inespecífica de ADN, en la medida en que el acortamiento del telómero termina por conducir a la muerte celular. Las vías de detención de los puestos de control a través de p53 y pRb también influyen en la senescencia replicativa.

La mayoría de los cambios que puede sufrir los telómeros resultan letales para las células. Sin embargo, pueden emerger raros clones malignos en los cuales la telomerasa se activa, y por lo tanto mantiene la longitud del telómero y evita la senescencia. Esto resulta en la inmortalización celular, que puede conducir a la transformación maligna. ( Figura 5)<sup>1</sup>.



**Figura 5.** Acortamiento del telómero y cáncer. Células normales, sin actividad de telomerasa, sufren progresivo acortamiento del telómero en cada división celular. La actividad de telomerasa es capaz de mantener la longitud del telómero. Fuente: Sánchez R César. Revista médica Chilena. [Revista en Internet]. 2012.

Las neoplasias aparecen por un proceso en el que la población inicial de células ligeramente anormales, descendientes de una sola célula mutante, evoluciona a través de ciclos sucesivos y de selección natural, adquiriendo una mutación adicional, proporcionándole una ventaja selectiva sobre sus vecinas, capacitándola para sobrevivir en su entorno, el cual puede ser duro, con pocos nutrientes, escasos niveles de oxígeno y barreras naturales al crecimiento de los tejidos normales circundantes.

Para que una célula pueda causar una neoplasia, a través de su evolución adquiere propiedades anormales, tales como:

- Ignorar las señales internas y externas que regulan la proliferación celular.
- Evadir la apoptosis.
- Inestabilidad genética.
- Invasión, es decir, salen de sus tejidos de origen.
- Metástasis, pueden sobrevivir y proliferar en entornos ajenos o distantes.<sup>26</sup>



Si una sola célula anormal genera una neoplasia, esta anomalía ha de ser hereditaria a su progenie. Así la mayoría de las neoplasias se inician debido a un cambio genético, pues las células neoplásicas presentan una anomalía en la secuencia de ADN, que las diferencia de las células circundantes a la neoplasia. Así, la carcinogénesis está relacionada con la mutagénesis.<sup>27</sup>

La carcinogénesis se da por la inducción anormal de los ciclos celulares que dan lugar a la transformación anormal o neoplásica de la célula. Esta se presenta a través tres etapas básicas.

- Iniciación: Transformación neoplásica.
- Promoción: Proliferación celular.
- Progresión: Invasión y metástasis.<sup>28</sup>

Estos son los antecedentes básicos en la carcinogénesis, es decir, el cáncer es una enfermedad en la cual los clones de las células mutantes comienzan a proliferar a expensas de las células vecinas, destruyendo finalmente a toda la sociedad celular.

La mutación en el gen p53 (17p13) es la más común, este fue identificado por Lionel Crawford, David P. Lane, Arnold Levine y Lloyd Old en 1979.<sup>25</sup> Se encuentra mutado en la mitad de las neoplasias conocidas en seres humanos (hígado, piel, pulmón, etc.). Cuando un alelo del P53 se encuentra mutado (proveniente del padre o madre) su portador es susceptible a desarrollar algún tipo de neoplasia, esta condición es conocida como síndrome de Li-Fraumeni.<sup>26</sup>

La metástasis es un proceso que conduce a las células de la neoplasia primaria a invadir tejidos vecinos y formar focos neoplásicos secundarios a distancia.



Es consecuencia de la historia natural del cáncer por nuevas potencialidades en las células neoplásicas, confiriéndoles un potencial invasivo y metastásico. Transformando una enfermedad circunscrita, potencialmente curable con un tratamiento local, en una enfermedad generalizada cuyo tratamiento es sistémico.

La adquisición de la capacidad metastásica es seguida de cambios genéticos que hacen posible la adaptación de las células malignas a un nuevo microambiente, ya que la diseminación metastásica esta dada por múltiples factores entre los que destacan:

- Pérdida de cohesión entre las células del tejido tumoral o neoplásico.
- Angiogénesis.
- Resistencia a la anoikis.
- Implantación de células neoplásicas en un sitio distante.

Ocurre esencialmente por dos vías: la sanguínea y la linfática, habiendo preferencias por una u otra vía de acuerdo al órgano y tejido donde se origina la neoplasia primaria.

La alteración de los sistemas celulares de cohesión, síntesis de enzimas proteolíticas, motilidad celular, modificación de señales inducidas por factores de crecimiento, los sustratos de adhesión ambientales y la ausencia de reconocimiento por el sistema inmunológico, contribuyen a la formación de metástasis.

Es necesario un medio ambiente o “ecosistema permisivo” para la implantación de las células neoplásicas en órganos blanco o diana tales como hígado, pulmón y medula ósea, lo cual favorece la metástasis, pues suministra un estroma, sistemas adhesivos, factores de crecimiento y vascularización.<sup>29</sup>

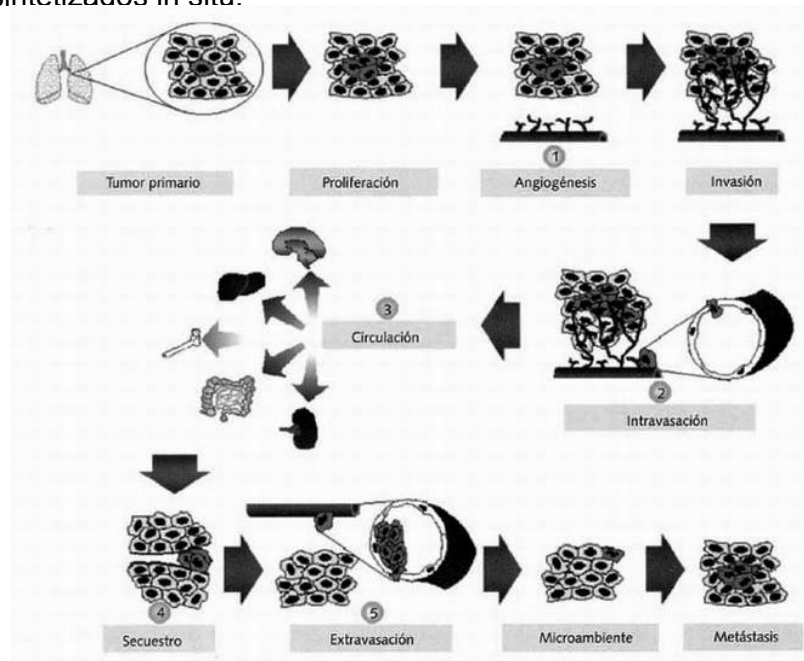




Las células neoplásicas para establecer una metástasis requiere de los siguientes pasos: (Figura 4).<sup>1</sup>

1. Invasión de la membrana basal subyacente de la neoplasia por perdida de adhesión intercelular, permite la migración celular. La liberación de las células neoplásicas está relacionada a síntesis de enzimas líticas, tales como las metaloproteasas MMP, las catepsinas y las glicosilasas que por un efecto de degradación del ambiente celular contribuyen al desprendimiento de las células metastásicas.
2. Movimiento a través de la matriz extracelular, pues la migración de las células es un fenómeno complejo en el cual se necesita la intervención de moléculas de adhesión, factores de degradación, como el activador del plasminógeno, ya que fragmentos de la matriz extracelular, liberados de la degradación enzimática del estroma, estimulan la motilidad celular.
3. Supervivencia y detención dentro de la sangre o linfa circulantes. Las células neoplásicas producen factores angiogénicos que tienen la capacidad de inducir la angiogénesis. Así las células normales, epiteliales y endoteliales, cuando pierden contacto con las proteínas de la matriz extracelular activan una forma de apoptosis denominada anoikis, la sobrevivencia de las células neoplásicas circulantes es debida a una resistencia a este fenómeno.

4. Salida de la circulación hacia una nueva área hística. La adhesión de las células metastásicas en los tejidos de un órgano se lleva a cabo en el momento en que mecánicamente exista una disminución del flujo sanguíneo, específicamente dentro de un capilar, permitiendo así a las células neoplásicas establecer contacto directo con el sustrato.
5. Supervivencia y crecimiento de la metástasis. La proliferación de las células malignas en un órgano invadido ocurre por proliferación espontánea, una vez que llegan las células al nuevo ambiente, su preferencia por ciertos órganos está relacionada con condiciones que brindan un ambiente más propicio para el crecimiento de los focos metastásicos, tales condiciones, pueden ser: vascularización del órgano diana y la presencia de factores de crecimiento tisulares sintetizados in situ.<sup>29</sup>



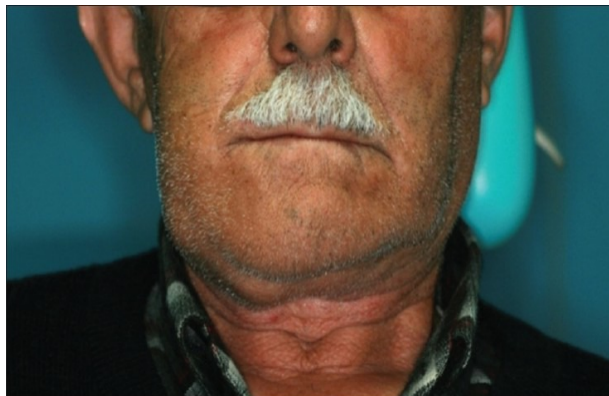**Figura 6.** Cascada metastásica a partir de cáncer de pulmón. las células eoplásicas están representadas en un tono gris más oscuro. Fuente: Mayoral Chávez Miguel Ángel, et al. Perspectiva monográfica del cáncer pulmonar: un enfoque molecular y la metástasis al cerebro. Rev. Inst. Nal. Enf. Resp. Mex. 2004.

### 5.3 Sitios más frecuentes de metástasis a cavidad bucal.

Casi todas las neoplasias pueden dar metástasis a cavidad bucal.<sup>24</sup> La predisposición a que la metástasis se ubique en tejidos blandos o en maxilares depende del género, edad del paciente, así como del lugar donde proviene la metástasis. El sitio de origen de la metástasis y el sitio de su implantación en cavidad bucal pueden ser distintos, aunque la frecuencia en ambos géneros es similar.<sup>4</sup> La mandíbula es la localización predominante para metástasis a tejidos o estructuras óseas, involucrando el área molar más frecuentemente, seguido por la rama mandibular, ángulo de la mandíbula, trígono retromolar y cóndilo.<sup>18, 30,31</sup>

Según la OMS, la mayoría de las metástasis a mandíbula, se desarrollan en el ángulo de la mandíbula por debajo del canal del nervio dentario inferior, una parte menor afecta a los alveolos.<sup>32</sup>

La metástasis en los tejidos blandos de la cavidad bucal es más rara. La encía, es el sitio más común de metástasis a tejidos blandos bucales, seguido por la lengua, amígdalas, paladar, labios, mucosa yugal y piso de boca.<sup>33</sup> Sin embargo, las metástasis a tejidos blandos se reconocen más fácilmente, en contraste con las metástasis a mandíbula.<sup>33</sup> (Figura 7)



**Figura 6.** Aumento de volumen en zona submandibular derecha. Ferhat Misir A, Mercan U, Günhan Ö. Journal Of Oral & Maxillofacial.20110 Pathology, 2013.

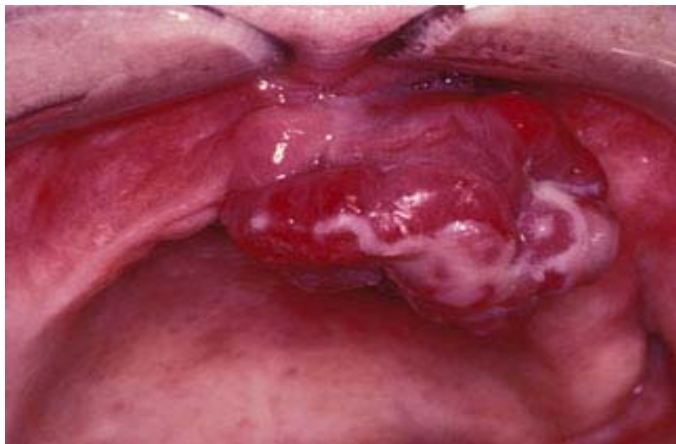Según Seoane J. et al, los tipos histopatológicos más comunes de neoplasias malignas metastásicas a cavidad bucal son adenocarcinomas.

21

## 5.4 Manifestaciones clínicas

Las lesiones metastásicas a cavidad bucal se caracterizan principalmente por su hallazgo clínico, el cual en etapas tempranas se muestra no agresivo, imitando una lesión benigna o reactiva, o infecciones odontogénicas simples, osteomielitis, hiperplasia inflamatoria, lesiones reactivas, condiciones periodontales, granuloma piógeno celular o gigante, entre otros. <sup>4</sup>

En etapas avanzadas, por lo general son únicas, de poco tiempo de evolución, de crecimiento rápido, sintomático, sangrante, ulcerativas, cabe mencionar que interfieren en la masticación y son susceptibles a la infección. <sup>4</sup>

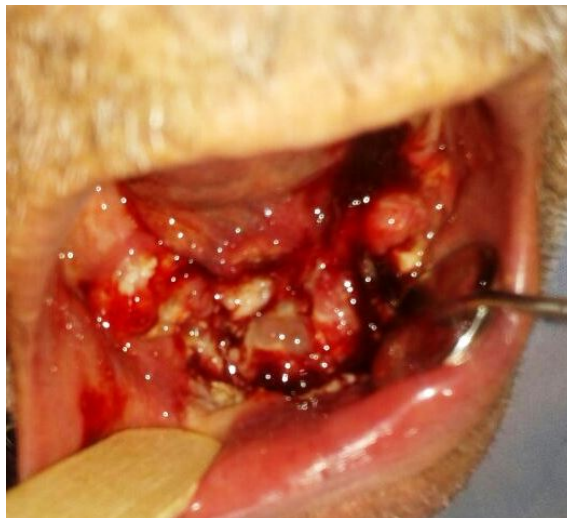

**Figura 7.** Femenino de 65 años, crecimiento rápido de carcinoma nodular metastásico de células renales en mucosa de la cresta alveolar. Daley T, Darling M. Metastases to the Mouth and Jaws: A Contemporary Canadian Experience, 2011.

Los signos clínicos y síntomas más frecuentes asociados con neoplasias metastásicas a cavidad bucal son dolor, siendo el más común, aumento de volumen, halitosis, gingivitis, movilidad dental, aumento de volumen exófiticos de tejidos blandos, trismus. La pérdida de sensibilidad o parestesia del labio inferior y mentón son considerados signos importantes en una enfermedad metastásica.<sup>20</sup>

Aunado al dolor dental, también pueden cursar con dolor de ATM, neuralgia del trigémino, en ocasiones el dolor asociado a fracturas patológicas.<sup>34</sup>

Por su manifestación clínica, comúnmente, el paciente consulta por odontalgia, movilidad o pérdida de órganos dentarios, fracturas, parestesias del nervio alveolar inferior, neuralgia del trigémino y trismus.<sup>35</sup>



**Figura 8.** Hallazgos clínicos de metástasis a cavidad bucal. Fuente: Esp. Carrasco Ortiz Dolores.

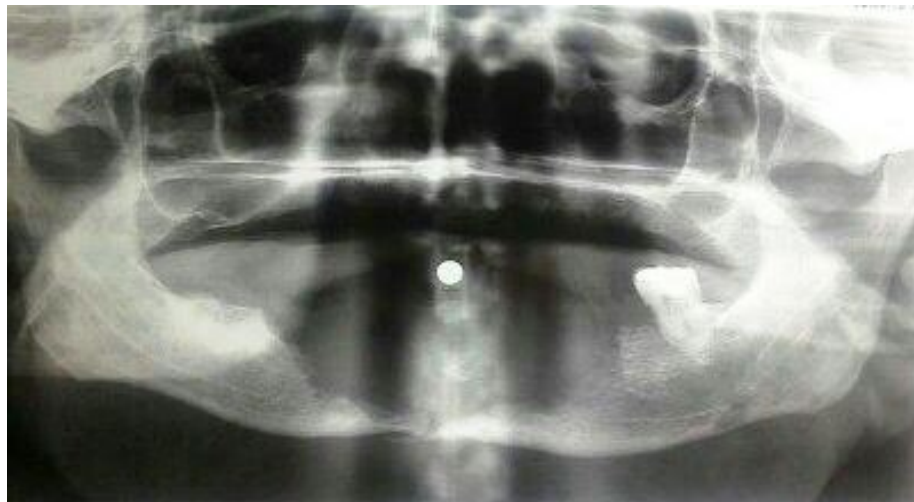
Por lo tanto, es esencial disponer de una biopsia tomada con el fin de obtener un diagnóstico definitivo. Histológicamente, la metástasis se parecen a la neoplasia primaria, aunque en ocasiones son tan anaplásicas que no se puede definir su célula de origen.<sup>9</sup>

## 5.5 Hallazgos radiográficos

En etapas iniciales de metástasis, la lesión no puede producir ningún hallazgo radiográfico apreciable. En las neoplasias metastásicas a cavidad bucal que no presentan un hallazgo patognomónico, el examen radiográfico es raramente considerado diagnóstico importante.<sup>6</sup>

La mayoría de las metástasis a mandíbula radiográficamente se observan como zonas radiolúcidas mal definidas pero ocasionalmente las zonas se circunscriben. Una minoría muestran radiotransparencias osteoescleróticas o mixtos y por lo general son metástasis por carcinomas de mama o de próstata.

Algunos muestran sólo cambios simples, como la aumento en el espacio del ligamento periodontal o puede ser invisible en radiografías simples, ortopantomografías y tomografías.<sup>7</sup>



**Figura 9.** Metástasis por carcinoma de células renales a cavidad bucal. Fuente: Esp. Carrasco Ortiz Dolores.



## 5.6 Tratamiento y pronóstico

El tratamiento de lesiones metastásicas a cavidad bucal depende del sitio de su localización y la respuesta del paciente al tratamiento, tales pueden ser:

- Intervención quirúrgica.
- Radioterapia.
- Quimioterapia
- Terapia hormonal en algunos casos como en cáncer de mama y tiroides.<sup>30, 18</sup>

En metástasis a estructuras óseas, el tratamiento principal consiste en radioterapias con la finalidad de aliviar el dolor y prevenir la pérdida de la función.

A diferencia del tratamiento en tejidos blandos, ya que será menos complejo el abordaje quirúrgico, con resultados similares paliativos para el paciente, teniendo en cuenta que el pronóstico en ambos casos es pobre.<sup>23</sup>

La supervivencia media varía dependiendo del origen de la neoplasia primaria y por la detección de las lesiones. Según Hirsberg et al. en un estudio de 673 pacientes con neoplasias metastásicas a cavidad bucal, determino un pronóstico grave y tiempo promedio de supervivencia de 7 meses.<sup>30, 36, 37</sup>



## **6. NEOPLASIAS MALIGNAS METASTÁSICAS MÁS FRECUENTES**

La mayoría de las neoplasias pueden dar metástasis a cavidad bucal. Las más comunes mencionada en la literatura son: el cáncer de pulmón en ambos géneros, de mamá en mujeres y de próstata en hombres.

### **Cáncer de pulmón**

El cáncer de pulmón es la neoplasia maligna más frecuente en todo el mundo, con 900, 000 nuevos casos al año. Está es la causa de mayor mortalidad en ambos géneros.

La mayoría de los casos se encuentran asociados al consumo de tabaco, aunque existen otros factores de riesgo tales como exposición a radiación ionizante, agentes industriales, anormalidades genéticas, así como la Enfermedad Pulmonar Obstructiva Crónica (EPOC) que también predispone a pacientes a padecer cáncer de pulmón. Es el tipo de cáncer más fácil de prevenir, sin embargo es el más común en producir metástasis, lo cual dificulta su tratamiento.<sup>38</sup>

Según estudio retrospectivo del INEGI, se determinó que en la tasa de mortalidad para todas las neoplasias entre los años 2000 -2010, el cáncer de pulmón, es la principal causa de muerte por neoplasias malignas en México.<sup>39</sup> Siendo la neoplasia más frecuente que puede provocar metástasis a cavidad bucal en hombres. Afecta tanto a los huesos de la mandíbula como la mucosa bucal (22 y 31,3%, respectivamente).<sup>22, 40</sup>

### **Cáncer de mama**

En México el cáncer de mama es la principal causa de mortalidad por cáncer en mujeres, según estudio retrospectivo 2000-2010 del INEGI.<sup>33</sup>





Razón por la cual el cáncer de mama es causa de mayor morbilidad y mortalidad en mujeres de más de 45 años. Esta es una neoplasia altamente heterogénea, tanto patológicamente como clínicamente. El factor de riesgo más común para el desarrollo de esta neoplasia es la edad (más de 50 años).

En mujeres, el cáncer de mama, seguido del cáncer de pulmón, es de los sitios más comunes de neoplasias malignas primarias metastásicas a cavidad bucal.<sup>18</sup>

Otras asociaciones patológicas incluyen: antecedentes familiares de cáncer de mama, antecedentes previos de cáncer de mama y antecedentes menstruales asociados (menarca en edad temprana, fin del primer embarazo a término).<sup>26</sup>

El cáncer de mama puede producir metástasis en cavidad bucal, presentándose como una lesión bucal benigna, puede producir metástasis en los huesos de maxilares y secundariamente afectar la mucosa bucal, la metástasis suele involucrar la encía con preservación del hueso subyacente, lo contrario es poco frecuente. El mecanismo de propagación es posible a través de la vía hematogena por circulación general ó la circulación venosa vertebral.<sup>41</sup>

#### Cancer renal

A pesar de ser notificado en raras ocasiones, el carcinoma de células renales (CCR) es la tercera neoplasia más frecuente de metástasis en la región de cabeza y cuello, después del cáncer de pulmón y mama, aunque es reportado con poca frecuencia, las metástasis en la cabeza y cuello pueden estar vinculadas a CCR en un 8-15% de los casos.



Dentro de la cavidad bucal, la lengua es un blanco frecuente de metástasis de cáncer renal, mientras que en piso de boca rara vez se localiza. Las lesiones en la lengua o en el piso de boca pueden causar dolor intenso, sangrado, dificultad para comer e incluso obstrucción bucal completa.

Por desgracia, la metástasis de CCR a cavidad bucal suele ser manifestación de una enfermedad generalizada. Si se establece un diagnóstico de metástasis de cáncer renal, las opciones terapéuticas incluyen inmunoterapia, inhibidores de la tirosina quinasa, las cuales se deben discutir con el paciente, a pesar del que el pronóstico en general es malo.

#### Cáncer gástrico

Las lesiones metastásicas a cavidad bucal que provienen de un carcinoma gástrico son más infrecuentes, y se presentan generalmente posterior al diagnóstico de la neoplasia primaria.<sup>22</sup> El cáncer de estómago se presenta más frecuente en hombres con un 2.5 %, mientras que en mujeres es menos de 2% y es rara la metástasis a cavidad bucal.<sup>26</sup>

Las metástasis a la cavidad bucal deberán tratarse localmente para evitar una lesión ulcerada y dolorosa, así como facilitar la masticación y evitar una deformación local. El tratamiento será individual en cada caso en particular, teniendo presente que si se retiran estas lesiones quirúrgicas reaparecen en cuestión de días.<sup>22</sup>

#### Cáncer de colon

El cáncer de colon es la neoplasia gastrointestinal maligna más frecuente, y uno de los tipos de cáncer más comunes en la población general. 26 En México ocupa el sexto lugar (con el 5.4% del total de muertes por cáncer) en el año 2010.<sup>27</sup>



La incidencia ha ido disminuyendo, particularmente en mujeres. Muchas hipótesis propuestas sobre su etiología lo asocian a factores dietéticos, tales como dieta pobre en fibra, dieta rica en grasas animales, dieta bacteriana relacionada y su efecto carcinogénico, entre otros.<sup>26</sup>

El cáncer colo-rectal comúnmente dan metástasis a hígado o a pulmones, varios sitios pueden estar involucrados antes de la presentación de metástasis a cavidad bucal.

#### Cáncer de hígado

Las metástasis de carcinoma hepatocelular (HCC) a cavidad bucal se observa ocasionalmente, pero sólo en los pacientes con enfermedad que no recibieron un trasplante de hígado.

La mayoría de casos de carcinoma hepatocelular metastásico a cavidad bucal, involucran mandíbula y encía presentándose como neoplasias exofíticas o lesiones intraóseas. Los síntomas causados por este tipo de lesiones metastásicas son dolor, disfagia, sangrado y aumento de volumen exofítico, entre otros. Estas lesiones representan un pronóstico pobre.



## **7. OBJETIVO**

- En el presente metanálisis se pretende identificar cuáles son las neoplasias malignas metastásicas más frecuentes en cavidad bucal.

### **OBJETIVOS ESPECÍFICOS**

- Determinar la frecuencia de metástasis a cavidad bucal en un periodo de tiempo determinado con una población específica.
- Establecer la epidemiología de metástasis a cavidad bucal, en un periodo de tiempo de 11 años (2003-2014) en una población de 210 casos reportados en la literatura, según su localización, género y edad.
- Identificar las características clínicas más frecuentes de metástasis en cavidad bucal.
- Crear consciencia en la exploración bucal y tomar en cuenta la neoplasias dentro de los diagnósticos diferenciales.



## **8. HIPÓTESIS**

- **H<sup>0</sup>** La metástasis a cavidad bucal es muy frecuente.
- **H<sup>1</sup>** La metástasis a cavidad bucal es poco frecuente.
  
- **H<sup>0</sup>** Las metástasis a cavidad bucal se presentan más frecuente en mujeres.
- **H<sup>1</sup>** Las metástasis a cavidad bucal se presentan más frecuente en hombres.
  
- **H<sup>0</sup>** El cáncer de pulmón es la neoplasia metastásica menos común a cavidad bucal en ambos géneros.
- **H<sup>1</sup>** El cáncer de pulmón no es la neoplasia metastásica más común a cavidad bucal en ambos géneros.
  
- **H<sup>0</sup>** La localización de metástasis a tejidos blandos bucales se presenta con mayor frecuencia.
- **H<sup>1</sup>** La localización de metástasis a tejidos blandos bucales no se presenta con menor frecuencia.
  
- **H<sup>0</sup>** El sitio específico más común de metástasis no es la mandíbula.
- **H<sup>1</sup>** El sitio específico más común de metástasis es la mandíbula.
  
- **H<sup>0</sup>** El tipo histopatológico más común de metástasis no es adenocarcinoma.
- **H<sup>1</sup>** El tipo histopatológico más común de metástasis es adenocarcinoma.



## 9. METANÁLISIS

En el presente metanálisis se realizó una búsqueda de artículos que reportaron metástasis en cavidad bucal de 2003 a 2014, de un total de 210 casos encontramos lo siguiente:

### GÉNERO

La metástasis a cavidad bucal se presenta más frecuente en hombres con 61% y en mujeres 39%.

<b>Tabla 3. RELACIÓN DE FRECUENCIA DE METÁSTASIS A CAVIDAD BUCAL, SEGÚN GÉNERO.</b>		
	<b>Frecuencia</b>	<b>Porcentaje</b>
<b>MASCULINO</b>	128	<b>61%</b>
<b>FEMENINO</b>	82	<b>39%</b>
<b>Total</b>	<b>210</b>	<b>100%</b>

En hombres la neoplasia metastásica más frecuente es el cáncer de pulmón con 28.1%, seguido del cáncer de próstata con 16.4%, riñón y gástrico con 11.7%, cáncer de mama es menos frecuente.

<b>Tabla 4. NEOPLASIAS METASTÁSICAS MÁS FRECUENTES EN GÉNERO MASCULINO.</b>			
	<b>Neoplasia</b>	<b>Frecuencia</b>	<b>Porcentaje</b>
<b>MASCULINO</b>	PULMÓN	36	<b>28,1%</b>
	MAMA	2	<b>1,6%</b>
	RIÑÓN	15	<b>11,75</b>
	HÍGADO	9	<b>7,0%</b>
	GÁSTRICO	15	<b>11,7%</b>
	PRÓSTATA	21	<b>16,4%</b>
	TIROIDES	8	<b>6,3%</b>
	CCE	3	<b>2,3%</b>
	OTROS	9	<b>7,0%</b>
	DESCONOCIDA	10	<b>7,8%</b>
	<b>Total</b>	<b>128</b>	<b>100,0%</b>



A diferencia del género femenino que son el cáncer de mama 42.7%, pulmón 12.2% y riñón 8.5% los más frecuentes y el carcinoma de células escamosa el menos común.

**Tabla 5. NEOPLASIAS METASTÁSICAS MÁS FRECUENTES EN GÉNERO FEMENINO.**

	Neoplasia	Frecuencia	Porcentaje
<b>FEMENINO</b>	PULMÓN	10	12,2%
	MAMA	35	42,7%
	RIÑÓN	7	8,5%
	HÍGADO	3	3,7%
	GÁSTRICO	5	6,1%
	PRÓSTATA	3	3,7%
	TIROIDES	3	3,7%
	CCE	1	1,2%
	OTROS	6	7,3%
	DESCONOCIDA	9	11,0%
	<b>Total</b>	<b>82</b>	<b>100%</b>

### LOCALIZACIÓN

La localización más frecuente es en tejidos duros, involucrando principalmente la mandíbula, en zona de molares. Y generalmente se presenta solo en un maxilar o mandíbula, encontrar metástasis en ambos es poco común, seguido de tejidos blandos, con mayor frecuencia en encía y en glándulas salivales es muy rara su presentación.

**Tabla 6. LOCALIZACIÓN DE METÁSTASIS A CAVIDAD BUCAL.**

	Frecuencia	Porcentaje
<b>TEJIDOS BLANDOS</b>	84	40,0%
<b>TEJIDOS DUROS</b>	125	59,5%
<b>GLÁNDULAS</b>	1	,5%
<b>Total</b>	<b>210</b>	<b>100%</b>



Razón por la cuál observamos el sitio específico de metástasis a cavidad bucal, en mandíbula es más frecuente, seguido de encía, lengua y maxilar superior.

**Tabla 7. FRECUENCIA DE SITIO ESPECÍFICO DE METÁSTASIS A CAVIDAD BUCAL.**

	Frecuencia	Porcentaje
MANDÍBULA	100	47,6%
ENCÍA	46	21,9%
CARRILLO	2	1,0%
CÓNDILO	4	1,9%
LABIO INFERIOR	1	,5%
LENGUA	14	6,7%
MANDIBULA /MAXILAR	6	2,9%
MAXILAR	14	6,7%
REBORDE ALVEOLAR	4	1,9%
MUCOSA BUCAL	5	2,4%
PALADAR BLANDO	4	1,9%
PALADAR DURO	6	2,9%
PISO DE BOCA	2	1,0%
VESTIBULO BUCAL	1	,5%
PARÓTIDA	1	,5%
<b>Total</b>	<b>210</b>	<b>100%</b>

## EDAD

La edad media de presentación de metástasis es entre la quinta y sexta década de la vida en promedio. La edad media de presentación en ambos géneros es de 61, 37 años. Sin embargo, en hombres la edad media es mayor que en mujeres.

**Tabla 8. EDAD DE PRESENTACIÓN DE METÁSTASIS, SEGÚN GÉNERO.**

		Mínima	Máxima	Media
<b>MASCULINO</b>	EDAD	19	92	62,96 años
<b>FEMENINO</b>		8	94	58,88 años
<b>AMBOS</b>				61, 37 años





**METÁSTASIS DE NEOPLASIAS MALIGNAS MÁS  
FRECUENTES A CAVIDAD BUCAL. METANÁLISIS.**



El tipo histopatológico más frecuente es adenocarcinoma, representando el 50% de los casos analizados, seguido por carcinomas con un 44.8 %, otros 2.13% y desconocido con 1.9%.

**Tabla 9. FRECUENCIA DE TIPO HISTOPATOLÓGICO DE METÁSTASIS A CAVIDAD BUCAL.**

	<b>Frecuencia</b>	<b>Porcentaje</b>
<b>CARCINOMA</b>	94	<b>44,8%</b>
<b>ADENOCARCINOMA</b>	105	<b>50,0%</b>
<b>SARCOMA</b>	4	<b>1,9%</b>
<b>BLASTOMA</b>	3	<b>1,4%</b>
<b>DESCONOCIDO</b>	4	<b>1,9%</b>
<b>Total</b>	<b>210</b>	<b>100%</b>



## **10. DISCUSIÓN**

Las metástasis a cavidad bucal son poco frecuentes, representan el 1% de todas las neoplasias malignas bucales<sup>3,-5</sup>, pues estas son consideradas una complicación tardía<sup>3</sup>, sin embargo en ocasiones la metástasis a cavidad bucal se localiza antes de haber sido diagnosticada la neoplasia primaria<sup>4</sup>. El sitio más común de metástasis a cavidad bucal es en estructuras óseas, principalmente en mandíbula en zona de molares,<sup>5, 30, 33, 42</sup>, cuando se presenta en tejidos blandos, la encía es el sitio de mayor frecuencia<sup>23, 30, 37</sup>.

El síntoma más común por metástasis a cavidad bucal es dolor<sup>20, 34, 37</sup>, sin embargo algunas veces pueden ser asintomáticos<sup>43</sup>.

Pueden presentar aumento de volumen, halitosis, gingivitis, movilidad dental, aumento de volumen exófitico de tejidos blandos, trismus, así como la pérdida de sensibilidad o parestesia del labio inferior y mandíbula, este último signo sugiere enfermedad metastásica, denominada en la literatura como neuropatía del nervio mentoniano o Síndrome de mandíbula insensible<sup>4, 20, 34</sup>. Aunado a estos, la presencia de linfadenopatía también es representativa de metástasis y la presencia de dolor de ATM, neuralgia del trigémino y en ocasiones dolor asociado a fracturas patológicas<sup>34</sup>.

Pueden imitar lesiones benignas o entidades patológicas, tales como: hiperplasia, granuloma piogéno, granuloma de células gigantes, dolor dental, osteomielitis, absceso periodontal, entre otros<sup>20, 24, 44</sup>. Según Poulas et al reportó un caso de metástasis de carcinoma de mama a cavidad bucal, dicha lesión imitaba un absceso periodontal<sup>20</sup>.



Los hallazgos radiográficos pueden variar significativamente, por lo cuál no representan un método auxiliar importante en la determinación del diagnóstico<sup>20</sup>, por lo cuál es necesario la toma de una biopsia para determinar el diagnóstico y su eventual estudio histopatológico, para así brindar el tratamiento adecuado<sup>4, 24</sup>. Teniendo en consideración que la metástasis a cavidad bucal es un diagnóstico diferencial<sup>11</sup>.

La razón del metanálisis, se basó en determinar cuáles son las neoplasias metastásicas más frecuentes, según género, edad y localización, considerando diversos casos reportados en la literatura. En éste se analizaron 210 casos reportados de metástasis a cavidad bucal de 2003 a 2014. Determinando que la frecuencia de metástasis a cavidad bucal es poco común representando el 1% de todas las neoplasias bucales. Es más frecuente en hombres que en mujeres, siendo el cáncer de pulmón la neoplasia maligna primaria más común en hombres que da metástasis a cavidad bucal y el cáncer de mama en mujeres, seguido por el cáncer de pulmón.

Se presenta entre la quinta y sexta década de la vida con una edad media en hombres de 62 años y en mujeres de 58 años.

Se presenta con mayor frecuencia en tejidos óseos con 59.5% de los casos, a diferencia de tejidos blandos con 40%, en glándulas salivales casi nula su presentación. El sitio específico de localización de mayor frecuencia es la mandíbula, seguido de encía y poco común en glándulas salivales.

El tipo histopatológico de mayor prevalencia es el adenocarcinoma con una diferencia de 4,7% por arriba de carcinoma y es muy rara su presentación de otros tipos histopatológicos.



## **11. CONCLUSIONES**

- Identificar los factores de riesgo asociados al cáncer bucal y su desarrollo es de gran importancia, ya que nos ayuda tanto a prevenir, como realizar un diagnóstico temprano de lesiones premalignas o malignas a cavidad bucal.
- Es de trascendencia identificar las neoplasias malignas metastásicas más frecuentes, tanto en hombres y mujeres, así como determinar los diagnósticos diferenciales y considerar la posibilidad que una lesión puede representar una metástasis.
- A pesar que la metástasis de neoplasias malignas a cavidad bucal son poco frecuentes, es necesario que el Cirujano Dentista identifique los signos y síntomas, dado que en ocasiones la metástasis a cavidad bucal es la primera manifestación de una neoplasia maligna primaria.
- Los métodos de diagnóstico son esenciales para determinar la metástasis de una neoplasia maligna en cavidad bucal, siendo la biopsia y su eventual estudio histopatológico el método principal, también considerado un estándar de oro.



**Tabla 10. ARTÍCULOS INCLUIDOS EN METANÁLISIS**

	<b>NÚM. DE CASOS</b>
1. COLON ADENOCARCINOMA WITH METASTASIS TO THE GINGIVA. <sup>45</sup>	1
2. AN UNUSUAL PRESENTATION OF METASTATIC COLON ADENOCARCINOMA IN THE ORAL CAVITY. <sup>46</sup>	1
3. ANTERIOR MAXILLARY METASTASIS OF GASTRIC ADENOCARCINOMA: A RARE CASE. <sup>37</sup>	1
4. BREAST CANCER METASTASIS TO A MANDIBULAR EXTRACTION SOCKET: A CASE REPORT AND DISCUSSION ON CLINICAL DETECTION OF METASTASIS TO THE ORAL CAVITY. <sup>47</sup>	1
5. BREAST CANCER METASTASIZING TO THE TONGUE. <sup>48</sup>	1
6. BREAST CANCER METASTATIC TO THE MANDIBLE MISDIAGNOSED AS PAROTITIS: REPORT OF A CASE. <sup>49</sup>	1
7. BREAST METASTATIC AROUND DENTAL IMPLANTS: A CASE REPORT. <sup>43</sup>	1
8. BUCCAL METASTASIS IN A CASE OF CARCINOMA BREAST: A RARE CASE REPORT WITH REVIEW LITERATURE. <sup>4</sup>	1
9. CARCINOMA METASTÁSICO DE CÉLULAS HEPÁTICAS EN LA MANDÍBULA. <sup>50</sup>	1
10. CARCINOMA METASTÁSICO EN LA CAVIDAD ORAL. REPORTE DE DOS CASOS. <sup>35</sup>	2
11. DELAYED METASTASIS TO THE MANDIBLE OF ESOPHAGEAL ADENOCARCINOMA. <sup>42</sup>	1
12. GERM CELL TUMOR METASTATIC TO THE ORAL CAVITY. <sup>51</sup>	1
13. MANDIBULAR METASTASIS OF A SIGNET RING CELL CARCINOMA OF THE PREAST IN A PATIENT WHO UNDERWENT BILATERAL MASTECTOMY MORE THAN 25 YEARS EARLIER. <sup>43</sup>	1
14. MANDIBULAR METASTASIS OF ADENOCARCINOMA FROM PROSTATE CANCER: CASE REPORT ACCORDING TO EPIDEMIOLOGY AND CURRENT THERAPEUTICAL TRENDS OF THE ADVANCED PROSTATE CANCER. <sup>52</sup>	1
15. METASTASES TO THE MOUNTH AND THE JAWS: A CONTEMPORARY CANADIAN EXPERIENCE. <sup>31</sup>	37
16. METASTASIS OF A DUCTAL BREAST CARCINOMA TO THE BUCCAL MUCOSA OF THE MANDIBLE WITH TOOTH INVOLVEMENT. <sup>53</sup>	1



**METÁSTASIS DE NEOPLASIAS MALIGNAS MÁS FRECUENTES A CAVIDAD BUCAL. METANÁLISIS.**



17. METASTASIS OF LUNG ADENOCARCINOMA TO THE MANDIBLE: REPORT OF A CASE. <sup>34</sup>	1
18. METASTASIS OF RENAL CELL CARCINOMA TO THE BUCCAL MUCOSA 19 YEARS AFTER RADICAL NEPHRECTOMY. <sup>54</sup>	1
19. METASTATIC BREAST CARCINOMA IN THE MANDIBLE PRESENTING AS A PERIODONTAL ABSCESS: A CASE REPORT. <sup>20</sup>	1
20. METASTATIC BREAST CARCINOMA INITIALLY DIAGNOSED AS PULPAL/ PERIAPICAL DISEASE: A CASE REPORT. <sup>55</sup>	1
21. METASTATIC FROM BREAST CANCER PRESENTING AS AN EPULIS IN THE UPPER GINGIVA. <sup>41</sup>	1
22. METASTATIC PAPILLARY THYROID CARCINOMA TO THE MAXILLA: CASE REPORT AND LITERATURE REVIEW. <sup>56</sup>	1
23. METASTATIC OF THYROID CARCINOMA TO THE MANDIBLE. <sup>57</sup>	1
24. METASTATIC TUMORS TO THE ORAL AND MAXILLOFACIAL REGION: A RETROSPECTIVE STUDY OF 19 CASES IN WEST CHINA AND REVIEW OF THE CHINESE AND ENGLISH LITERATURE. <sup>58</sup>	17
25. METASTATIC TUMOURS TO THE ORAL CAVITY: A CLINICAL STUDY OF 18 CASES. <sup>22</sup>	18
26. METASTATIC TUMOURS TO THE ORAL CAVITY: A SURVIVAL STUDY WITH A SPECIAL FOCUS ON GINGIVAL METASTASES. <sup>23</sup>	39
27. MULTIPLE METASTATIC TUMORS IN THE ORAL CAVITY. <sup>59</sup>	1
28. ORAL METASTASES: REPORT OF 24 CASES. <sup>5</sup>	24
29. ORAL CAVITY METASTASIS OF HEPATOCELLULAR CARCINOMA FOLLOWING LIVER TRANSPLANTATION. <sup>60</sup>	1
30. ORAL METASTASIS: A REPORT OF 23 CASES. <sup>61</sup>	23
31. PRESENTACIÓN DE DOBLE METÁSTASIS EN TERRITORIO MÁXILO FACIAL - REPORTE DE CASO CLÍNICO. <sup>62</sup>	1
32. REPORT OF SIX CASES OF METASTATIC JAW TUMOURS IN NIGERIANS. <sup>63</sup>	6
33. TONGUE METASTASIS AS AN INITIAL MANIFESTATION OF METASTASIS IN RENAL CELL CARCINOMA: A CASE REPORT. <sup>32</sup>	1
34. TUMOR DE CAVIDAD ORAL COMO PRIMERA MANIFESTACIÓN DE UN ADENOCARCINOMA GÁSTRICO. <sup>24</sup>	1
35. TUMORS METASTASIZING TO THE ORAL CAVITY: A STUDY OF 16 CASES. <sup>64</sup>	16
36. UNUSUAL SOLID TUMORS METASTASIS TO THE ORAL CAVITY. <sup>65</sup>	2
<b>Total</b>	<b>210</b>



## **INDICE DE TABLAS**

Tabla 1. Principales causas de muerte por cáncer en hombres y mujeres en el año 2010.....	<b>12</b>
Tabla 2. Metástasis a la mucosa bucal y mandíbula, correlación entre el lugar de origen y género. Datos registrados de 673 casos. 1916-2006.....	<b>17</b>
Tabla 3. Relación de frecuencia de metástasis a cavidad bucal, según género.....	<b>37</b>
Tabla 4. Neoplasias metastásicas más frecuentes en género masculino.....	<b>37</b>
Tabla 5. Frecuencia de neoplasias metastásicas más frecuentes en género femenino.....	<b>38</b>
Tabla 6. Localización de metástasis a cavidad bucal.....	<b>38</b>
Tabla 7. Frecuencia de sitio específico de metástasis a cavidad bucal.....	<b>39</b>
Tabla 8. Edad de presentación de metástasis, según género.....	<b>39</b>
Tabla 9. Frecuencia de tipo histopatológico de metástasis a cavidad bucal.....	<b>40</b>
Tabla 10. Artículos incluidos en metanálisis.....	<b>44</b>



## **INDICE DE FIGURAS**

Figura 1. Leucoplasia.....	<b>14</b>
Figura 2. Eritroplasia.....	<b>14</b>
Figura 3. Carcinoma Oral de Células Escamosas.....	<b>15</b>
Figura 4. Regulación del ciclo celular.....	<b>20</b>
Figura 5. Acortamiento del telómero y cáncer. Células normales, sin actividad de telomerasa, sufren progresivo acortamiento del telómero en cada división celular. La actividad de telomerasa es capaz de mantener la longitud del telómero.....	<b>21</b>
Figura 6. Cascada metastásica a partir de cáncer pulmonar.....	<b>25</b>
Figura 7. Aumento de volumen en zona submandibular derecha.....	<b>26</b>
Figura 8. Femenino de 65 años, crecimiento rápido de carcinoma nodular metastásico de células renales en mucosa de la cresta alveolar.....	<b>27</b>
Figura 9. Hallazgos clínicos de metástasis a cavidad bucal.....	<b>28</b>
Figura 10. Metástasis por carcinoma de células renales a cavidad bucal.....	<b>29</b>





## 12. BIBLIOGRAFÍA

- 1 Raphael Rubin. David S. Strayer. Patología: Fundamentos Clínico-Patológicos en Medicina. 6ª edición. Editorial Wolters Kluwer Health. Philadelphia. Publicada por Lippincott Williams & Wilkins. 2001.
- 2 Ruy Pérez Tamayo. Principios de Patología. 3a. edición. Ed. Médica Panamericana. México D.F. Julio 1991. Pág. 391- 394.
- 3 Kumar G, Manjunatha B. Metastatic tumors to the jaws and oral cavity. Journal Of Oral & Maxillofacial Pathology (0973029X) [serial on the Internet]. (2013, Jan), [cited February 25, 2014]; 17(1): 71-75. Available from: Dentistry & Oral Sciences Source.
- 4 Jain S, Kadian M, Khandelwal R, Agarwal U, Bhowmik KT. Buccal metastasis in a case of carcinoma breast: A rare case report with review of literature. Int J Surg Case Rep. 2013;4(4):406-8. doi: 10.1016/j.ijscr.2013.02.001. Epub 2013 Feb 8.
- 5 R.I.F van der Waal, MD, J Buter, MD, PhD, I van der Waal. Oral metastases: report of 24 cases. British Journal of Oral and Maxillofacial Surgery Volume 41, Issue 1, February 2003, Pages 3–6
- 6 De la Vara-Salazar E, Suárez-López L, Ángeles-Llerenas A, Torres-Mejía G, Lazcano-Ponce E. Tendencias de la mortalidad por cáncer de mama en México, 1980-2009. (Spanish). Salud Pública De México [serial on the Internet]. (2011, Sep), [cited February 24, 2014]; 53(5): 385-393. Available from: Business Source Complete.
- 7 <http://www.who.int/mediacentre/factsheets/fs297/es/>
- 8 Herrera Gómez Angel; Aguilar Ponce José Luis; G. de la Garza Salazar Jaime; Flores Flores Guillermo; et al. Manual de oncología. Procedimientos médico- quirúrgicos. INCAN. 1ª. Edición. Ed. Mc Graw- Hill Interamericana. 2000
- 9 <http://www.inegi.org.mx/inegi/contenidos/espanol/prensa/Contenidos/estadisticas/2014/cancer13.pdf>
- 10 Sosa-Durán E, García-Rodríguez F. Panorama epidemiológico del cáncer en México. (Spanish). Revista Mexicana De Anestesiología [serial on the Internet]. (2013, Apr 2), [cited February 24, 2014]; 36S130-S132. Available from: MedicLatina.
- 11 Leon Barnes, John W. Eveson, Peter Reichart, David Sidransky. Patology & Genetics. Head and Neck Tumours. World Health Organization Classification of Tumours. NY. 12210 (US) pag 163-175
- 12 José Bagan, Gracia Sarrion, Yolanda Jimenez. Oral Cáncer: Clinical features. Oral Oncology 2010;(46): 414-417.



- 13 Meza G, Muñoz J, Páez C, Cruz B, Aldape B. Carcinoma de células escamosas de cavidad bucal en un centro de tercer nivel de atención social en la ciudad de México. Experiencia de cinco años. Av. Odontoestomatol. 2009; 25 (1): 19-28.
- 14 García-García V., Bascones Martínez A. Cáncer oral: Puesta al día. Av Odontoestomatol. 2009 Oct [citado 2014 Mar 25]; 25(5): 239-248.
- 15 Takuji Tanaka, Mayu Tanaka, and Takahiro Tanaka, "Oral Carcinogenesis and Oral Cancer Chemoprevention: A Review," Pathology Research International, vol. 2011, Article ID 431246, 10 pages, 2011. doi:10.4061/2011/431246.
- 16 Gaitán-Cepeda Luis-Alberto, Peniche-Becerra Adriana-Graciela, Quezada-Rivera Daniel. Trends in frequency and prevalence of oral cancer and oral squamous cell carcinoma in Mexicans. A 20 years retrospective study. Med Oral Patol Oral Cir Bucal. 2011 Jan 1;16 (1):e1-5.
- 17 Papanakou S, Nikitakis N, Sklavounou-Andrikopoulou A. Epidemiology, etiology and prevention of oral cancer. (English). Archives Of Hellenic Medicine / Arheia Ellenikes Iatrikes [serial on the Internet]. (2013, Sep), [cited February 25, 2014]; 30(5): 535-545. Available from: Academic Search Complete.
- 18 Martínez-Sahuquillo Márquez A., Gallardo Castillo I., Cobos Fuentes M.J., Caballero Aguilar J., Bullón Fernández P.. La leucoplasia oral: Su implicación como lesión precancerosa. Av Odontoestomatol [revista en la Internet]. 2008 Feb [citado 2014 Mar 31] ; 24(1): 33-44. Disponible en: [http://scielo.isciii.es/scielo.php?script=sci\\_arttext&pid=S0213-12852008000100003&lng=es](http://scielo.isciii.es/scielo.php?script=sci_arttext&pid=S0213-12852008000100003&lng=es).  
<http://dx.doi.org/10.4321/S0213-12852008000100003>.
- 19 NicolásBolesina, Fabián L. Femopase, Silvia A. López de Blanc, Rosana A. Morelatto and María Alicia Olmos (2012). Oral Squamous Cell Carcinoma Clinical Aspects, Oral Cancer, Dr. Kalu U. E. Ogbureke (Ed.), ISBN: 978-953-51-0228-1, InTech, DOI: 10.5772/32968. Available from: <http://www.intechopen.com/books/oral-cancer/oral-squamous-cell-carcinoma-clinical-aspects>.
- 20 Poulías E., Melakopoulos I., Tosios K. Metastatic breast carcinoma in the mandible presenting as a periodontal abscess: a case report. J Med Case Rep. 2011 Jul 1;5:265. doi: 10.1186/1752-1947-5-265.
- 21 Reinhard E., Friedrich and Mohamed Abadi. Distant Metastases and Malignant Cellular Neoplasms Encountered in the Oral and Maxillofacial Region: Analysis of 92 patients Treated at a Single Institution. Anticancer Research May 2010 vol. 30 no. 51843-1848
- 22 Bruno C. Jham; Andrew R. Salama; Robert A. Ord. Metastatic tumours to the oral cavity: a clinical study of 18 cases. Head and Neck Pathol (2011) 5:355–358 DOI 10.1007/s12105-011-0286-7.



- 23 Seoane J, Van der Waal I, Van der Waal RI, Cameselle-Teijeiro J, Antón I, Tardío A, Alcázar-Otero JJ, Varela-Centelles P, Diz P. Metastatic tumours to the oral cavity: a survival study with a special focus on gingival metastases. *J Clin Periodontol.* 2009 Jun;36(6):488-92. doi: 10.1111/j.1600-051X.2009.01407.x.
- 24 Liuzzi Juan Francisco, Rincón Duran Nilyan, Velásquez Yazmín, Leañez Luis. Tumor de cavidad oral como primera manifestación de un adenocarcinoma gástrico metastásico. *Rev Venez Oncol* 2009; 21(3) : 157-164.
- 25 Gallego-Pinazo R., Pinazo-Durán M.D., Serrano M.. El ciclo celular y el gen p53: Aproximación a la oftalmología molecular. *Arch Soc Esp Oftalmol* [revista en la Internet]. 2010 Jul [citado 2014 Feb 24]; 85(7): 229-231. Disponible en: [http://scielo.isciii.es/scielo.php?script=sci\\_arttext&pid=S0365-66912010000700001&lng=es](http://scielo.isciii.es/scielo.php?script=sci_arttext&pid=S0365-66912010000700001&lng=es). <http://dx.doi.org/10.4321/S0365-66912010000700001>.
- 26 Marco Antonio Quezada Ramírez. El ciclo celular, sus alteraciones en el cáncer y como es regulado en células troncales embrionarias. Licenciatura en Biología Experimental, UAM. Pag 5-12.
- 27 Bruce Alberts, Alexander Johnson Julian Lewis, et al. *Biología Molecular de la Célula*. 4ª edición. Editorial Ediciones OMEGA. Barcelona. 2004. Pag. 1313-1332.
- 28 Stanley L. Robbins, Vina Y Kumar. *Patología Humana* 6ª edición. Editorial Mc Graw, Hill. Interamericana. Philadelphia 1999. Pag 208-228.
- 29 Francisco Arvelo y Marie-France Poupon. Aspectos moleculares y celulares de la metástasis cancerosa. *Acta Científica Venezolana*, 52: 304–312, 2001.
- 30 Hirshberg Abraham , Shnaiderman-Shapiro Anna , Kaplan Ilana , Berger Rannan . Metastatic tumours to the oral cavity – Pathogenesis and analysis of 673 cases. *Oral Oncology*, Volume 44, Issue 8, August 2008, Pages 743-752.
- 31 Daley T, Darling MR. Metastases to the mouth and jaws: a contemporary Canadian experience. *J Can Dent Assoc.* 2011;77:b67.
- 32 Mutahar A.Tunio, Mushabbab Al-Asiri, Shoaib Ahmad, Mohsin Fareed. Tongue metastasis as an initial manifestation of metastasis in renal cell carcinoma: A case report. *Journal of Solid Tumors*;Apr2012, Vol. 2 Issue 2, p39.
- 33 S.-Y. Lim, S.-A. Kim, S.-G. Ahn, H.-K. Kim, et al. Metastatic tumours to the jaws and oral soft tissues: a retrospective analysis of 41 Korean patients. *Int. J. Oral Maxillofac. Surg.* 2006; 35: 412–415.
- 34 Ahmet Ferhat Misir, Uğur Mercan, and Ömer Günhan. Metastatic of lung adencarcinoma to the mandible. Report of a case. *J Oral Maxillofac Pathol.* 2013 May-Aug; 17(2): 253–256. doi: 10.4103/0973-029X.119745.



- 35 Ríos P, Ortiz H, Reyes D, Viveros M, Chávez E, Huarte T. Carcinoma metastásico en la cavidad oral. Reporte de dos casos. (Spanish). *Revista Medica Del Hospital General De Mexico* [serial onthe Internet]. (2010, Jan), [citedFebruary 27, 2014]; 73(1): 43-47. Availablefrom: AcademicSearch Complete.
- 36 Sumairi Bin Ismail, Mannil Thomas Abraham, Zuraiza Binti Zaini, Hashim Bin Yaacob, et al. Metastatic thyroid carcinoma to the mandible. *Cases J.* 2009; 2: 6533. Published online Apr 29, 2009. doi: 10.1186/1757-1626-2-6533
- 37 DN Umashankar, N Srinath, Radhika M Bavle, and Ambika Bhandari. Anterior maxillary metástasis of gastric adenocarcinoma. A rare case. *J Oral Maxillofac Pathol.* 2013 Sep-Dec; 17(3): 467-470. doi: 10.4103/0973-029X.125223.
- 38 Arthur T. Skarin, Kitt Shaffer, Tad Wieczorek, M.D., Janina Longtine, M.D. Atlas of diagnostic oncology. 4ta. Edición. Editorial Mosby Elsevier, 2010.
- 39 Fernando Aldaco-Sarvide, Perla Pérez-Pérez, Guadalupe Cervantes-Sánchez, Mortalidad por cáncer en México 2000-2010: el recuento de los daños. *Cancer mortality in Mexico 2000-2010: the counting of the damages. Gaceta Mexicana de oncología.* Volumen 11, Núm. 6, Noviembre-Diciembre 2012. ISSN: 1665-9201.
- 40 Moharil RB, Khandekar S, Dive A. Metastatic lung malignancy to mandibular gingiva. *Indian J Dent Res* [serial online] 2010 [cited 2014 Mar 4];21:449-51. Available from: <http://www.ijdr.in/text.asp?2010/21/3/449/70795>.
- 41 Mita Y Shah and Ashok R Mehta. Metastasis from breast cancer presenting as an epulis in the upper gingival. *J Oral Maxillofac Pathol.* 2009 Jan-Jun; 13(1): 38-40. doi: 10.4103/0973-029X.48756.
- 42 Lawes KP1, Danford M, Di Palma S. Delayed metastasis to the mandible of esophageal adenocarcinoma. *Head Neck Pathol.* 2013 Dec;7(4):416-20. doi: 10.1007/s12105-013-0450-3. Epub 2013 Jun 6.
- 43 Santaolalla Francisco, Ereño Cosme, Martínez Agustín, Sanchez del Rey Ana et al. Mandibular metastasis of signet ring cell carcinoma of the breast in a patient who underwent bilateral mastectomy more than 25 years old earlier. *breast care (basel).* jun 2009; 4(3): 192-194. published online jun 12, 2009. doi: 10.1159/000220594.
- 44 Dib, L., Soares, A. L., Sandoval, R. L. and Nannmark, U. Breast Metastasis around Dental Implants: A Case Report. *Clinical Implant Dentistry and Related Research*, 9: 112-115. 2007. doi:10.1111/j.1708-8208.2007.00033.x
- 45 Alvarez-Alvarez C, Iglesias-Rodríguez B, Pazo-Irazu S, Delgado-Sánchez-Gracián C. Colonic adenocarcinoma with metastasis to the gingiva. *Medicina Oral, Patología Oral y Cirugía Bucal* [2006, 11(1):E85-7].



46 Abhilash Bhaskaran, Sam Harding, and David Courtney, "An Unusual Presentation of Metastatic Colon Adenocarcinoma in the Oral Cavity," *Case Reports in Dentistry*, vol. 2011, Article ID 357518, 2 pages, 2011. doi:10.1155/2011/357518.

47 Helaman Paul Erickson, Aya Hamao-Sakamoto. Breast cancer metastasis to a mandibular extraction socket: A case report and discussion on clinical detection of metastasis to the oral cavity. *JOMSMP-126*; No. of Pages 6. 2013.

48 Pratap Neelakantan,\* Sean R. McLean,\* Sinead Kenny,\* Myooran Nathan, et al. Breast cancer metastasizing to the tongue. *Can J Surg*. Jun 2008; 51(3): E63–E64. Breast cancer metastasizing to the tongue

49 Panossian M1, Gady J, Natarajan E, Eisenberg E. Breast cancer metastatic to the mandible misdiagnosed as parotitis: report of a case. *J Oral Maxillofac Surg*. 2009 Jun;67(6):1333-7. doi: 10.1016/j.joms.2008.09.035.

50 Chicarelli da Silva Mariliani, Vessoni Iwaki Lilian Cristina, Mitsunari Takeshita Wilton, Bragatto Fernanda Paula, de Araújo Moreira Preis Luisa. Carcinoma metastásico de células hepáticas en la mandíbula. *Rev Cubana Estomatol [revista en la Internet]*. 2012 Mar [citado 2014 Abr 06] ; 49(1): . Disponible en: [http://scielo.sld.cu/scielo.php?script=sci\\_arttext&pid=S0034-75072012000100010&Ing=es](http://scielo.sld.cu/scielo.php?script=sci_arttext&pid=S0034-75072012000100010&Ing=es).

51 Luis Lee, MD; Randy Oppenheimer, MD; Lakshmi Jayaram, MD. Germ cell tumor metastatic to the oral cavity. *ENT-Ear, Nose and Throat Journal*. 2012

52 Juliana Dreyer da Silva de Menezes,<sup>1</sup> Pietro Franchon Marques Cappellari,<sup>2</sup> Marcos Maurício capelari,<sup>3</sup> Paulo Zupelari Gonçalves et al. Mandibular metastasis of adenocarcinoma from prostate cancer: case report according to epidemiology and current therapeutical trends of the advanced prostate cancer. *J. Appl Oral Sci*. 2013 Sep-Oct; 21(5): 490–495. doi: 10.1590/1679-775720130148.

53 Kechagias N., Ntomouchtsis A, Patrikidou A, Christoforidou B, Andreadis C, Vahtsevanos K. Metastasis of a ductal breast carcinoma to the buccal mucosa of the mandible with tooth involvement. *Oral Maxillofac Surg*. 2012 Dec;16(4):377-81. doi: 10.1007/s10006-011-0300-y. Epub 2011 Nov 15.

54 Hernani Gil-Julio, Fernando Vázquez-Alonso, Antonio J. Fernández-Sánchez, Ignacio Puche-Sanz, José F. Flores-Martín, and José M. Cózar, "Metastasis of Renal Cell Carcinoma to the Buccal Mucosa 19 Years after Radical Nephrectomy," *Case Reports in Oncological Medicine*, vol. 2012, Article ID 823042, 3 pages, 2012. doi:10.1155/2012/823042

55 Khalili M1, Mahboobi N, Shams J. Metastatic breast carcinoma initially diagnosed as pulpal/periapical disease: a case report. *J Endod*. 2010 May;36(5):922-5. doi: 10.1016/j.joen.2010.01.010.



## **METÁSTASIS DE NEOPLASIAS MALIGNAS MÁS FRECUENTES A CAVIDAD BUCAL. METANÁLISIS.**



- 57 Anil, S., Lal, P. M., Gill, D. S. and Beena, V. T. (1999), Metastasis of thyroid carcinoma to the mandible: Case Report. Australian Dental Journal, 44: 56–57. doi: 10.1111/j.1834-7819.1999.tb00537.x
- 58 Shen ML1, Kang J, Wen YL, Ying WM, Yi J, Hua CG, Tang XF, Wen YM.  
Metastatic tumors to the oral and maxillofacial region: a retrospective study of 19 cases in West China and review of the Chinese and English literature. J Oral Maxillofac Surg. 2009 Apr;67(4):718-37. doi: 10.1016/j.joms.2008.06.032.
- 59 Beena V1, Panda S, Heera R, Rajeev R. Multiple metastatic tumors in the oral cavity. J Oral Maxillofac Pathol. 2011 May;15(2):214-8. doi: 10.4103/0973-029X.84508.
- 60 Goldaracena N1, Barreto M, Casas G, Anders M, Mastai R, McCormack L.  
Oral Cavity Metastasis of Hepatocellular Carcinoma following Liver Transplantation. Case Rep Transplant. 2012;2012:181242. doi: 10.1155/2012/181242. Epub 2012 Oct 4.
- 61 Maschino F1, Guillet J, Curien R, Dolivet G, Bravetti P. Oral metastasis: a report of 23 cases. Int J Oral Maxillofac Surg. 2013 Feb;42(2):164-8. doi: 10.1016/j.ijom.2012.10.029. Epub 2012 Nov 26.
- 62 Cordero Carrasco Erita, Badilla Monasterio Rodrigo, Ortega Ana. Presentación de doble metástasis en territorio máxilo facial - reporte de caso clínico. Acta odontológica venezolana. Volumen 50, Número 1. 2012
- 63 ET Adebayo, SO Ajike. Report of six cases of metastatic jaw tumours in Nigerians. Nigerian Journal of Surgical Research. Vol 6, No 1-2 (2004)
- 64 Murillo J1, Bagan JV, Hens E, Diaz JM, Leopoldo M. Tumors metastasizing to the oral cavity: a study of 16 cases. J Oral Maxillofac Surg. 2013 Sep;71(9):1545-51. doi: 10.1016/j.joms.2013.03.017. Epub 2013 Jun 22.
- 65 Gobbo M, Ottaviani G, Rupel K, Di Lenarda R, Biasotto M. Unusual solid tumors metastasis to the oral cavity. Ann Stomatol (Roma). 2013 Oct 24;4(Suppl 2):21. Collection 2013.