



UNIVERSIDAD NACIONAL AUTÓNOMA DE MÉXICO



---

---

FACULTAD DE MEDICINA  
DIVISIÓN DE ESTUDIOS DE POSGRADO  
INSTITUTO NACIONAL DE PEDIATRÍA

**COLOCACION DE CATETER VENOSO CENTRAL Y VENODISECCION**

**TESIS**

**PARA OBTENER EL DIPLOMA DE MÉDICO ESPECIALISTA EN PEDIATRÍA**

**P R E S E N T A**

**DR. RODRIGO DIAZ MACHORRO**

**TUTOR**

**DR. EDUARDO CAZARES RAMIREZ**

MÉXICO, D.F.

MARZO , 2014



Universidad Nacional  
Autónoma de México



**UNAM – Dirección General de Bibliotecas**  
**Tesis Digitales**  
**Restricciones de uso**

**DERECHOS RESERVADOS ©**  
**PROHIBIDA SU REPRODUCCIÓN TOTAL O PARCIAL**


Todo el material contenido en esta tesis esta protegido por la Ley Federal del Derecho de Autor (LFDA) de los Estados Unidos Mexicanos (México).

El uso de imágenes, fragmentos de videos, y demás material que sea objeto de protección de los derechos de autor, será exclusivamente para fines educativos e informativos y deberá citar la fuente donde la obtuvo mencionando el autor o autores. Cualquier uso distinto como el lucro, reproducción, edición o modificación, será perseguido y sancionado por el respectivo titular de los Derechos de Autor.

**COLOCACION DE CATETER VENOSO CENTRAL-VENODISECCION**



**DR. ALEJANDRO SERRANO SIERRA**  
PROFESOR TITULAR DEL CURSO



**DRA. ROSAURA ROSAS VARGAS**  
DIRECTORA DE ENSEÑANZA



**DR. LUIS MARTÍN GARRIDO GARCÍA**  
JEFE DEL DEPARTAMENTO DE PRE Y POSGRADO



**DR. EDUARDO CAZARES RAMIREZ**  
TUTOR DE TESIS

---

## COLOCACIÓN DE CATÉTER VENOSO CENTRAL. VENODISECCIÓN.

### **AUTORES:**

**Dr. Rodrigo Díaz Machorro-**

*Exjefe de Residentes Quirúrgicos del Instituto Nacional de Pediatría*

**Dr. Javier Sierra Lara Martínez-**

*ExJefe de Residentes Quirúrgicos del Instituto Nacional de Pediatría*

## **Contenido**

<b>Introducción</b>	<b>1</b>
<b>Realizar punción o venodisección</b>	<b>3</b>
<b>Complicaciones</b>	<b>3</b>
<b>Heparinización</b>	<b>4</b>
<b>Colocación de catéteres por venodisección</b>	<b>5</b>
<b>Colocación de catéteres venosos centrales en vena periférica</b>	<b>8</b>
<b>Técnica de colocación de catéter subclavio</b>	<b>10</b>
<b>Técnica de colocación de catéter yugular</b>	<b>14</b>
<b>Técnica de colocación de catéter femoral</b>	<b>16</b>
<b>Bibliografía</b>	<b>19</b>

## COLOCACIÓN DE CATÉTER VENOSO CENTRAL. VENODISECCIÓN.

### **AUTORES:**

**Dr. Rodrigo Díaz Machorro-**

*Exjefe de Residentes Quirúrgicos del Instituto Nacional de Pediatría*

**Dr. Javier Sierra Lara Martínez-**

*Exjefe de Residentes Quirúrgicos del Instituto Nacional de Pediatría*

### **Introducción**

Los accesos vasculares centrales en pediatría, a diferencia de los adultos, representan un gran reto debido a la talla, peso y edad del paciente, aunado al estado nutricional y comorbilidades asociadas <sup>(1,3)</sup> .

Un acceso central no es una urgencia inmediata, salvo en determinadas situaciones, como imposibilidad de colocar un acceso periférico o la incapacidad para colocar un acceso intraóseo <sup>(4,8)</sup> .

Para la colocación de un acceso venoso central, se debe tener en cuenta lo siguiente: la duración aproximada del acceso vascular, edad del paciente y la indicación. (Investigar catéteres previos)

En cuanto a la duración del catéter, existen diferentes tipos de catéteres centrales:

**-Agudos:** La permanencia oscila entre 3 y 6 semanas.

**-Mediana duración:** los cuales son tunelizados, generalmente tienen un manguillo de dacrón el cual crea una barrera en la entrada del túnel disminuyendo la colonización

bacteriana y optimizando la fijación del mismo. Duración entre 6 meses hasta 9 meses.

**-Larga duración:** También llamados catéteres puerto, estos se implantan debajo de la piel y se usan para tratamientos largos y su uso se puede alargar hasta 2 años. <sup>(6,7)</sup>

En cuanto a la edad del paciente es importante recordar que entre mas pequeño sea el niño, mas difícil es la colocación del catéter. En el caso de neonatos, el catéter de elección es por vía umbilical, pero éste solo puede utilizarse por un máximo de 15 días. En caso de que necesitemos una vía central por más de este tiempo, se debe considerar como segunda opción la vía percutánea, a través de una vena periférica. En estos casos localizar una vena adecuada puede ser muy difícil, ya que usualmente los pacientes que requieren un acceso percutáneo se encuentran gravemente enfermos y con múltiples punciones. En este caso se debe optar por colocar un acceso vascular en una vena central. <sup>(6)</sup>.

La elección de la vena es importante, teniendo en cuenta que el acceso subclavio, es técnicamente sencillo, es el mas cómodo y fácil de manipular para el paciente. Su colocación requiere experiencia y habilidad del médico, así como un amplio conocimiento de las complicaciones y de su tratamiento. El acceso yugular interno, tiene las mismas ventajas que el subclavio, sin embargo, tiene la desventaja que puede ser mas incomodo para el paciente y mas propenso a infecciones. En pacientes menores de 2kg se prefiere la vía yugular por el riesgo de punción arterial al optar por el acceso subclavio. En cuanto a la probabilidad de hemotórax y neumotórax, es prácticamente la misma, alrededor del 1% en manos expertas <sup>(1,2,10,11)</sup>.

Las indicaciones más frecuentes para colocar un acceso vascular son: administración de nutrición parenteral total, administración de medicamentos por mas de 2 semanas, pacientes oncológicos que reciben quimioterapia, monitorización hemodinámica, toma de muestras en pacientes críticamente enfermos y hemodiálisis o la imposibilidad para

obtener un acceso venoso periférico.

### **¿Realizar punción o venodisección?**

Se debe considerar como primera elección la punción, independientemente de la vena que hayamos elegido o la edad de la paciente. Sin embargo, las punciones en pacientes con trastornos de la coagulación y/o trombocitopenia están reservadas para expertos en la colocación de los mismos (cirujanos pediatras). Las ventajas de la punción son que el vaso no se liga por lo que continua permeable al retirar el catéter y tienen un menor índice de infección ya que no se abren la piel ni el tejido celular subcutáneo.

La venodisección constituye la segunda opción, sin embargo, en caso de tener trastornos de coagulación; plaquetopenia, contraindicación o dificultad para colocar un catéter por punción, o cuando se necesita un acceso vascular central, pero no se cuenta con una sedación adecuada o esta se encuentra contraindicada, se puede optar por colocar un catéter por venodisección. Las técnicas para el procedimiento son: por venotomía y ligadura de la vena o punción bajo visión directa de la vena (Seldinger modificada)<sup>(13)</sup>.

### **Complicaciones**

Las complicaciones más frecuentes con el uso de catéteres centrales son los siguientes: fuga, posición inadecuada o salida del catéter por una fijación inadecuada, infección asociada a catéter, oclusión del catéter por medicamentos, trombosis y estenosis del vaso secundaria al catéter<sup>(12,13)</sup>.

Para evitar las mismas, se debe colocar el catéter bajo visión con fluoroscópico y/o guía ultrasonográfica, cerciorándose de la colocación en la unión de la vena cava superior y la aurícula derecha, si es en la vena cava inferior, 1 cm por arriba del diafragma<sup>(14,15)</sup>.

Para evitar las complicaciones en la fijación del catéter, ésta se debe realizar con puntos de sutura y en algunos casos, los catéteres ya cuentan con materiales adhesivos para su



fijación. En cuanto a la limpieza del catéter, la recomendación es que si éste no se encuentra sucio, deberá de realizarse cada 7 días, la cual se debe realizar con guantes estériles y con soluciones con alcohol al 70%, clorhexidina, y apósitos estériles.

Con el fin de evitar las infecciones asociadas a catéter, se debe de manipular el catéter lo menos posible y por el menor número de personas <sup>(16,17)</sup>.

La trombosis del catéter se puede evitar mediante el uso de heparina junto a un adecuado mantenimiento (aseo) antes y después de su manipulación. Esto optimiza la duración y permeabilidad del mismo.

## **HEPARINIZACIÓN**

Se realiza mediante una solución de heparina con una concentración de 100 Unidades de heparina por mililitro. Cada catéter tiene especificaciones del volumen adecuado para cada lumen. Es importante recordar que cuando se va a utilizar el catéter, se debe aspirar el contenido y desecharlo para iniciar la infusión. En catéteres de hemodiálisis se utiliza heparina sin diluir y habitualmente al lumen le corresponde 1 mililitro aproximadamente<sup>(21-24)</sup>.

## **COLOCACIÓN DE CATÉTERES POR VENODISECCIÓN**

En pediatría, la colocación de accesos venosos por medio de la disección de venas periféricas y/o superficiales, es un recurso utilizado con bastante frecuencia. Ya sea por que representa un menor riesgo de complicaciones graves durante la realización del procedimiento, o por la relativa facilidad en la enseñanza del procedimiento.

Los sitios que se utilizan con mayor frecuencia son:

-Vena Yugular externa

-Vena Basílica y/o Cefálica

-Vena Safena Mayor (Proximal / Distal)

### **Técnica quirúrgica:**

Cada sitio tiene sus referencias anatómicas particulares las cuales se deben conocer y respetar, para optimizar y facilitar el procedimiento, minimizando así las complicaciones secundarias. (Imagen 1).

#### **-Técnica quirúrgica :**

1. Se localiza la vena mediante sus referencias anatómicas
- 2.- Realizar asepsia, colocación de campos estériles y se infiltra anestésico local.
- 3.- Se incide piel de manera trasversal a la vena seleccionada, se disecan fascias y tejido celular subcutáneo de manera roma a lo largo de la vena, el segmento necesario para realizar control vascular proximal y distal.
- 4.- Corroborar que el vaso seleccionado sea venoso, mediante el tipo de flujo (centrípeto) y características macroscópicas del mismo.

5.- Dependiendo de la experiencia y habilidad con la que se cuente, se puede realizar venopunción bajo visión directa (Seldinger modificada), o venotomía previa ligadura distal.

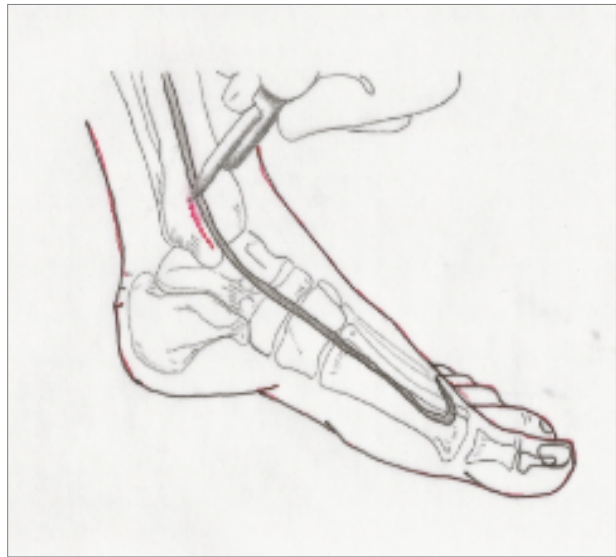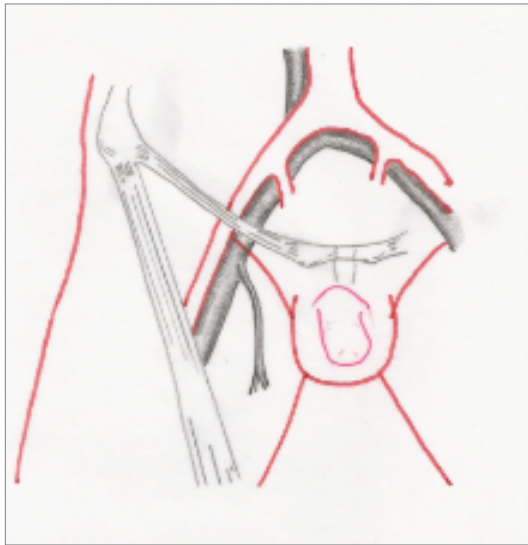
6.- Se introduce el catéter seleccionado de manera directa o mediante un túnel y por contra-abertura con la distancia suficiente para ubicar la punta del catéter en el sitio deseado, corroborando un adecuado flujo y retorno por todas las vías.

7.-Finalmente se debe verificar una adecuada hemostasia y evaluar el trayecto del catéter mediante un control radiográfico.

8.-Se concluye el procedimiento fijando el catéter con puntos simples de una sutura no absorbible preferentemente y de un calibre adecuado para el paciente, afrontando los bordes de la incisión realizada.

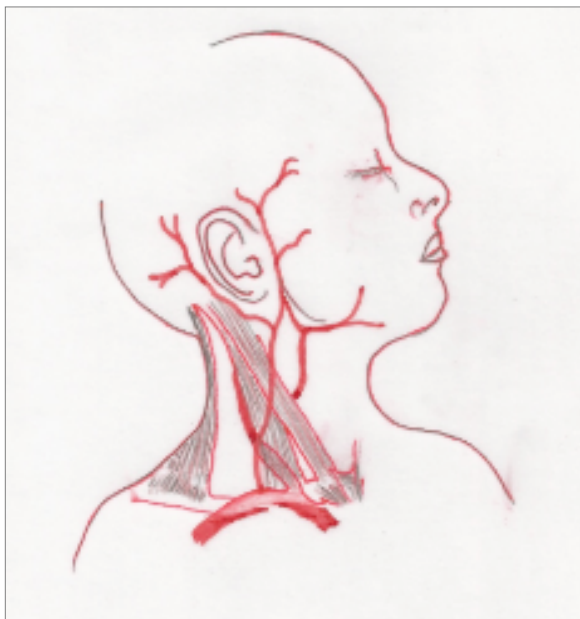
9.- Informar al familiar y personal médico a cargo sobre los hallazgos del procedimiento, así como de los cuidados del mismo.

Imagen 1.- Venodisección.



Safena Mayor abordaje proximal

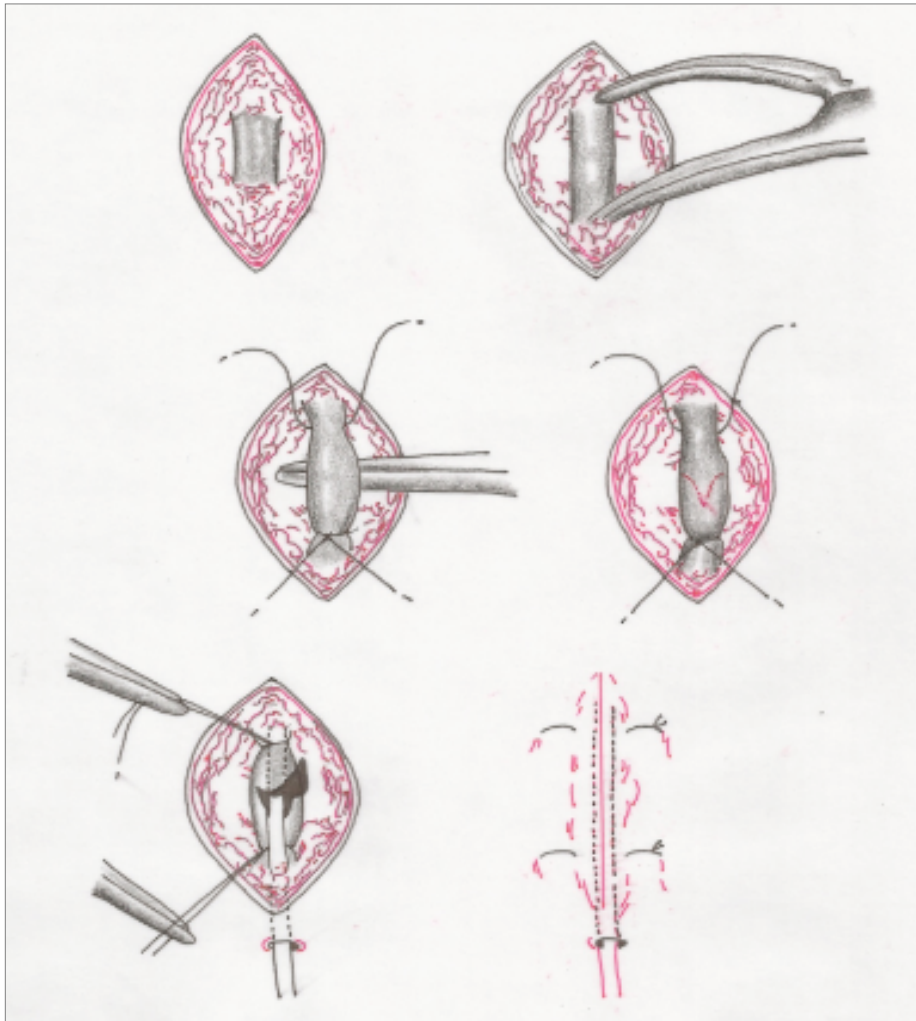
Safena mayor abordaje distal



Yugular Externo y Vena Facial

Modificado de Goodman D, GreeT, Untis S., Powell E. Internal jugular and subclavian catheterization. Current Procedures Pediatrics.

Marzo 2007. McGraw-Hill. I Edicion pag 258-268



## Técnica Venodisección

Modificado de Goodman D, GreeT, Untis S., Powell E. Venous Cutdown. Current Procedures Pediatrics. Marzo 2007. McGraw-Hill. I

Edicion pag 258-268

## COLOCACIÓN DE CATÉTERES PERCUTÁNEOS CENTRALES EN VENA PERIFÉRICA

Los catéteres percutáneos centrales colocados en vena periférica son usados principalmente para la infusión de soluciones, toma de muestras, nutrición parenteral total y administración de medicamentos. Se debe recordar que la velocidad de infusión no puede ser muy alta por el calibre del catéter<sup>(3, 18-20)</sup>.

Diseñados para ser colocados por enfermeras, pediatras, neonatólogos, intensivistas y

cirujanos pediatras. Debemos contar con el consentimiento informados de los padres, o responsables del paciente, informando adecuadamente los beneficios y las complicaciones inherentes al procedimiento.

**Material:**

Se debe contar con todo el material necesario previo al inicio del procedimiento para minimizar retraso y/o probables complicaciones.

Solución antiséptica (clorhexidina con alcohol o iodopovidona con alcohol).

Equipo de venodisección el cual debe incluir dos pinzas de disección finas sin dientes, pinzas de mosco y tijeras, bisturí hoja número 11.

Catéter percutáneo 2 French o 3 French, de acuerdo a la edad del paciente, generalmente en prematuros y neonatos se utiliza un catéter 2 French. Siempre es mejor tener 2 lúmenes si se van administrar NPT y medicamentos, ya que el lumen de la NPT debe mantenerse exclusivo para ésta, esto con el fin de disminuir infecciones asociadas a catéter.

Bomba de infusión, debido al calibre no es posible usar el catéter sin bomba de infusión

Campos estériles, gorro, bata, cubre-boca, suturas (nylon 4-0 opcional)

**COLOCACIÓN DEL CATÉTER PERCUTÁNEO EN UNA VENA PERIFÉRICA:**

Se describen dos técnicas principalmente<sup>(21-23)</sup>.

La técnica debe ser rigurosamente estéril. Realizar todas las medidas de asepsia y anti-sepsia tradicionales.

Una vez seleccionada la vena, la auxiliar o enfermera circulante, desinfectará la zona con

gasas estériles y Povidona yodada o Clorhexidina y lo cubrirá con otra gasa estéril sujetando el miembro para que no toque ninguna superficie contaminante, hasta que lo reciba la persona que está estéril poniendo un campo hendido para aislar la extremidad.

Purgar el sistema y el catéter sobre la aguja con suero heparinizado en busca de fugas o mala conexión.

Medir previamente desde el sitio de inserción hasta el ángulo de Lois para dejar el catéter en la unión cavo atrial. Generalmente se puede cortar a la medida esto evita que se presenten sangrado o fuga en el sitio de inserción debido a la diferencia de calibre entre el catéter sobre la guja introductor y el catéter. No cortar y dejar la totalidad del catéter incrementa la resistencia, con mayor riesgo de tracción, contaminación y más probabilidad de disfuncionar.

Puncionar la vena elegida con el catéter sobre la aguja que incluye el catéter percutáneo con precaución ya que se corre el riesgo de extravasarla debido a las dimensiones del vaso seleccionado. Si es una vena de gran calibre presionar para evitar que el sangrado.

Introducir el catéter a través del catéter con pinzas sin vasculares. Avanzar poco a poco (Aproximadamente de 3 a 4 mm a la vez), hasta llegar a la medida deseada.

Posteriormente se corrobora la permeabilidad y retorno venoso del catéter, se recomienda realizar con una jeringa de 3ml.

Se fija el catéter, la colocación apósitos estériles y/o vendaje no apretada en el sitio de su colocación es muy discutido, ya que se prefiere tener a la vista el sitio de entrada del catéter. La infusión de la solución debe realizarse con bomba ya que debido al calibre y longitud, incrementan la resistencia al flujo. Tomar radiografía de control, corroborando la colocación del catéter.

La otra técnica consiste en que en lugar de colocar un yelco introductor se punciona con

una aguja y a través de esta se coloca una guía vascular y posteriormente se introduce el catéter.(Seldinger)

## **COMPLICACIONES**

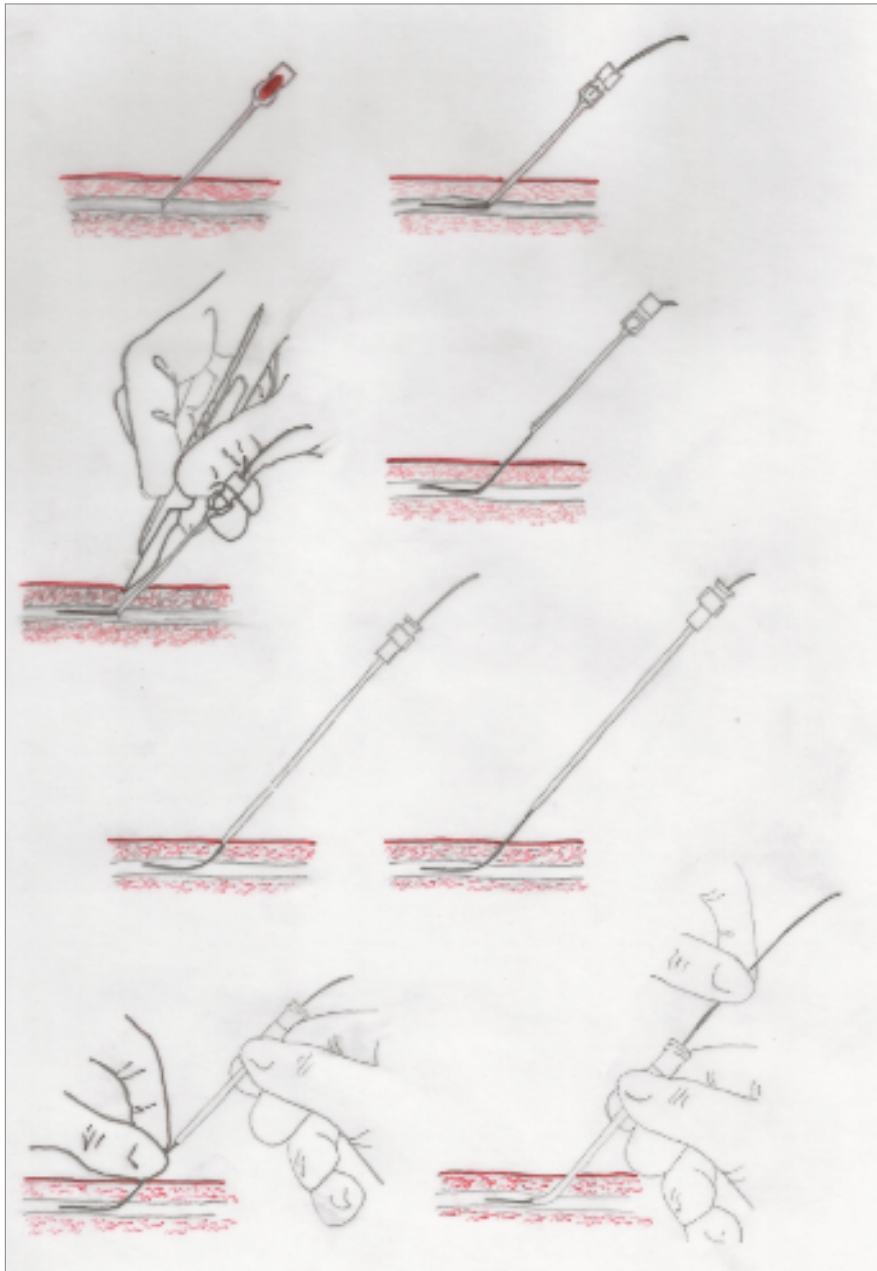
**-Ubicación inadecuada del catéter.-** si se fue hacia el cuello se debe retirar y dejar el catéter intratorácico. Si no se encuentra dentro del tórax se debe recolocar nuevamente<sup>(21-24)</sup>.

**-Fractura o fuga del catéter.-** esto generalmente es debido a ruptura del mismo o cuando se trata de destapar, se debe cambiar el catéter.

**-Obstrucción.-** se puede intentar permeabilizar con jeringa de 3ml sin embargo si no se puede realizar fácilmente se corre el riesgo de fracturarlo por lo que se debe valorar cambiar el catéter <sup>(21-24)</sup>.

**-Infección.-** los catéteres percutáneos generalmente debido a su grosor es muy difícil obtener retorno por lo que no se puede cultivar así que generalmente se toma la decisión en forma conjunta realizando los protocolos de infección asociada a catéter. (21-24)





## Técnica de Seldinger

Modificado de Goodman D, GreeT, Untis S., Powell E. Venous Cutdown. Current Procedures Pediatrics. Marzo 2007. McGraw-Hill. I

Edicion pag 258-268

## **TÉCNICA DE COLOCACIÓN DE CATÉTER SUBCLAVIO**

El abordaje subclavio es el más usado en la mayor parte de los hospitales, así como en el Instituto Nacional de Pediatría, a diferencia de los adultos los pacientes pediátricos generalmente tienen que ser intubados durante la colocación del mismo por lo que generalmente este procedimiento se realiza en áreas críticas o en el quirófano, las ventajas sobre el acceso yugular y femoral es que es más fácil de fijar y mantener estéril. En esta técnica se describe la técnica de Seldinger con la que se colocan todos los catéteres por punción percutánea.(24)

### **Anatomía**

La vena subclavia se localiza en la parte superior y anterior de cada hemitórax y es la continuación directa de la vena axilar. La vena subclavia se origina en el punto en el que la vena axilar alcanza el borde externo de la primera costilla posteriormente pasa por debajo de la clavícula, se dirige hacia adentro separada de la arteria subclavia por el músculo escaleno anterior, y termina detrás de la extremidad esternal de la clavícula, donde se une a la vena yugular interna para formar el confluente yugulo-subclavio, origen de la vena braquiocefálica. Ambas venas subclavias derecha e izquierda presentan de forma inversa, idéntica dirección, igual longitud y las mismas relaciones. El trayecto venoso se puede dividir en dos segmentos: uno por fuera del borde interno del músculo escaleno anterior, y otro por dentro del mismo. En la primera porción del trayecto, la vena pasa por debajo del tercio medio de la clavícula; por debajo, se poya sobre la cara superior de la primera costilla; por detrás se encuentra la inserción costal del músculo escaleno anterior, que la separa de la arteria subclavia; y por delante se corresponde con el músculo subclavio. Por dentro de la inserción costal del escaleno, la vena descansa sobre la cúpula pleural y se relaciona hacia adelante con la porción interna de la clavícula

y el ligamento costo clavicular; la arteria subclavia esta en un plano posterior y superior y entre ambas pasa el nervio Frenito. En cuanto a la preferencia entre la derecha y la izquierda se debe tomar en cuenta que menos del 1% de los pacientes presentan vena cava izquierda persistente y lo pacientes con malformaciones cardiacas presentar hasta 10% de persistencia de vena cava izquierda. A pesar de esto último el ángulo de la vena subclavia en el punto de unión con la yugular interna es mas agudo que el izquierdo lo que en ocasiones puede provocar que la guía se vaya hacia el cuello en lugar del tórax

### **Técnica de colocación**

Se sugiere que el paciente este intubado, monitorizado y oximetría de pulso, en posición supina con Trendelemburg 20-30° para ingurgitar el vaso seleccionado, se coloca un bulto por debajo de los hombro para exponer el sitio donde se va realizar la punción, si se cuenta con ultrasonido y/o fluoroscopia se deben utilizar. Se puede girar la cabeza hacia el lado opuesto del sitio donde se esta colocando el catéter, aunque no es estrictamente necesario.

Se verifican las referencias anatómicas para identificar el sitio de inserción del catéter, generalmente en el tercio medio de la clavícula o bien en la unión del tercio medio con el tercio interno (medial) un cm por debajo de ella. Se realiza asepsia, antisepsia y coloca campos estériles, se infiltra con lidocaína al 1% tratando de infiltrar hasta el periostio de la clavícula y los sitios donde se colocaran los puntos de fijación del catéter.

La guía vascular, se debe colocar cerca de la mano dominante evitando así movimientos innecesarios una vez que se obtiene retorno venoso, se debe purgar el catéter con solución fisiológica para evitar embolia aérea. Se punciona con una jeringa de 10ml con 1ml de solución con el bisel de la aguja hacia arriba, se expelle el tapón de piel y tejido celular subcutáneo y se punciona aspirando. Se sujeta la aguja en posición paralela al

plano frontal, durante la punción si las condiciones del paciente lo permiten, el paciente debe de estar en apnea para minimizar el riesgo de punción de la pleura. Dirigiendo la aguja en dirección medial, cefálica y posterior por detrás de la clavícula hacia el ángulo posterior y superior del extremo esternal de la clavícula ( en dirección del dedo colocado en la horquilla esternal).

Cuando el flujo de sangre aparece en la jeringa , se gira el bisel en dirección caudal, con la mano no dominante se fija la aguja para retirar la jeringa ( en algunos catéteres no es necesario retirar la jeringa ya que esta tiene una mecanismo de inserción de la guía)

Se inserta la guía vigilando la presencia de cambios electrocardiográficos, durante la inserción si se presentan se debe retirar unos centímetros hasta que desaparezcan.

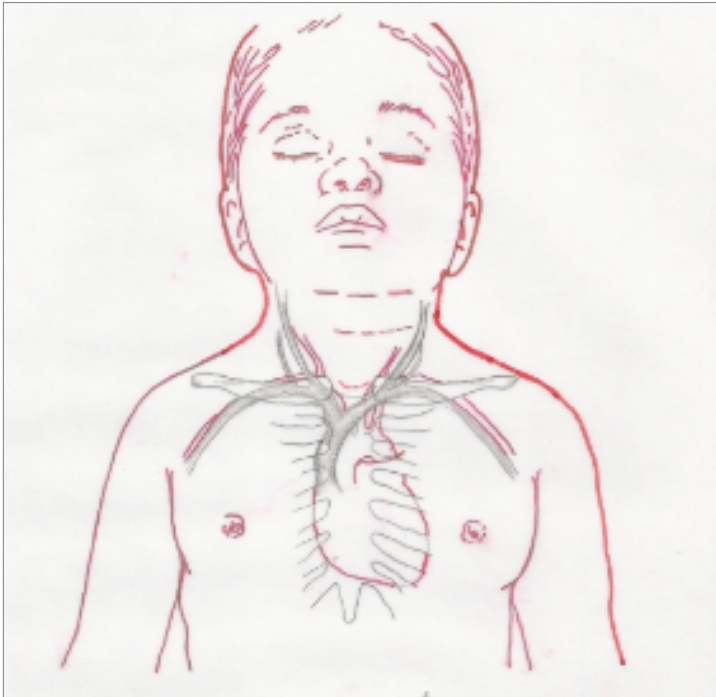Se retira la aguja sin mover la guía vascular de su sitio, en este momento si se cuenta con el recurso se corrobora la colocación de la guía con fluoroscopia. Se realiza un ligero corte en la piel con bisturí y se introduce el dilatador con movimientos circulares suaves y firmes; sosteniendo el extremo distal de la guía en la misma dirección que se realizó la punción. Una vez dilatada la vena, se retira el dilatador sin mover la guía, y realizando compresión gentil, para disminuir el sangrado secundario.

Se introduce el catéter a través de la guía vascular, el catéter no se introduce al cuerpo hasta que el extremo distal de la guía sale por el lumen distal del catéter. El catéter el cual debe pasar sin resistencias hasta la medida previamente calculada o bajo control fluoroscópico en la unión cavo atrial. Se corroboran el retorno por cada lumen y se lava con solución salina.

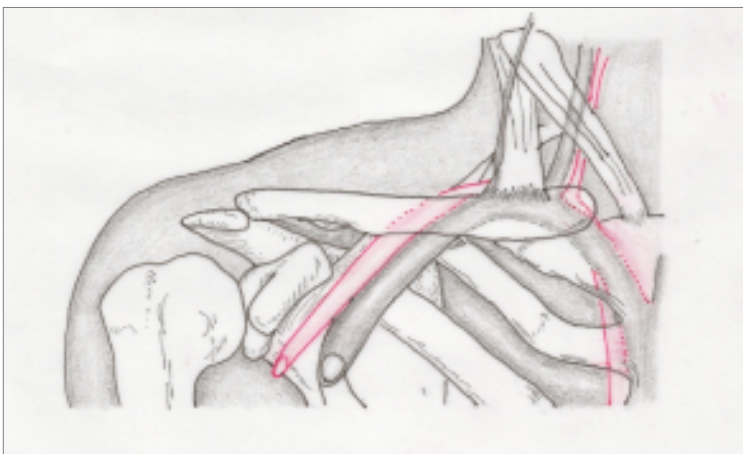
Se hepariniza el catéter se colocan bio-conectores, se coloca biopatch (apósito antibiótico si se cuenta con el) se fija el catéter a piel con sutura no absorbible, se coloca apósito transparente.

Se toma radiografía de tórax para confirmar la colocación del catéter e identificar posibles complicaciones. (24)

Imagen 2.- Punción Subclavia y Yugular Interna



Vasos Centrales



Subclavio

Modificado de Goodman D, GreeT, Untis S., Powell E. Venous Cutdown. Current Procedures Pediatrics. Marzo 2007. McGraw-Hill. I

Edicion pag 258-268

## **TÉCNICA DE PUNCIÓN YUGULAR INTERNA**

La vena yugular interna se encuentra en el cuello y es relativamente fácil de localizar . Tiene las mismas complicaciones que la punción de la subclavia.

Existen tres abordajes para la punción de la yugular interna, los cuales se hacen tomando de referencia al músculo esternocleidomastoideo, en el borde anterior, medio y borde posterior, este último se utiliza mas en adultos. Generalmente estos accesos son colocados del mismo modo que los subclavios bajo intubación, en áreas críticas o en quirófano <sup>(24)</sup>.

### **Anatomía**

La vena yugular interna (VYI) recoge la sangre del cerebro, partes superficiales de la cara y el cuello. Inicia su recorrido en la base del cráneo, en el compartimento posterior del agujero yugular. En su origen está dilatada (bulbo superior) y se sitúa bajo la parte posterior del suelo de la cavidad timpánica, discurre hacia abajo a lo largo del cuello, dentro de la vaina carotidea, y se une con la subclavia por detrás del extremo esternal de la clavícula, para formar el tronco venoso braquiocefálico. También existe un bulbo inferior en la desembocadura . Hacia atrás se relaciona con músculos del cuello, el nervio Frénico, el plexo cervical, venas tiroideas y cervicales y con la primera parte de la arteria subclavia; en el lado izquierdo pasa por delante del conducto torácico. De lateral a medial las relaciones son con las arterias carótidas interna y primitiva y con el nervio vago (en un plano más posterior). Superficialmente se le superpone el esternocleidomastoideo en su parte superior y está cubierta por la parte inferior de éste. Los ganglios linfáticos cervicales profundos acompañan el curso de la vena, sobre todo en su cara superficial. En la raíz del cuello la vena yugular interna derecha se encuentra un poco alejada de la arteria carótida primitiva, mientras que en la izquierda suele superponerse a su arteria.

En su proyección superficial, la VYI está representada por una ancha banda que va desde

el lóbulo de la oreja hasta el extremo interno de la clavícula; su bulbo inferior está situado detrás de la depresión que marca el espacio entre las cabezas esternal y clavicular del esternocleidomastoideo <sup>(24)</sup>.

### **Yugular interna abordaje anterior**

Se deben de tomar todas las precauciones descritas previamente para la colocación de accesos vasculares centrales.

Para realizar una punción en la yugular interna se describirán los puntos de referencia para realizar la punción en el borde anterior del músculo esternocleidomastoideo.

Se coloca al paciente del mismo modo que cuando se realiza una punción subclavia, la cabeza se girar un poco al lado contrario del sitio de la punción.

El médico se coloca detrás de la cabeza del paciente se localiza el pulso carotideo a nivel del cartílago tiroides, se realiza punción justo por afuera del pulso dirigiendo la aguja hacia la tetilla ipsilateral (hacia abajo, atrás y afuera)

Se punciona aspirando y al obtener retorno se retira la jeringa y se introduce la guía vascular, con técnica de Seldinger.

### **Yugular interna abordaje medio**

Para realizar una punción por abordaje medio se debe tener en cuenta que el músculo esternocleidomastoideo tiene dos haces musculares los cuales forman un triangulo con la clavícula (Sedilot) <sup>(24)</sup>

Se coloca al paciente del mismo modo que cuando se realiza una punción subclavia, la cabeza se girar un poco al lado contrario del sitio de la punción.

El médico se coloca detrás de la cabeza del paciente, se localiza el triangulo y se procede a realizar la punción en un ángulo posterior de 30° con el plano frontal ligeramente lateral

dirigido hacia la tetilla ipsilateral (5 a 10°)

Se punciona aspirando y al obtener retorno se retira la jeringa y se introduce la guía vascular

Se repiten los pasos de la técnica de Seldinger.

### **Complicaciones**

Las complicaciones neumotórax y hemotórax, catéteres yugulares e internos son prácticamente las mismas, menos del 1% en manos expertas sin embargo en niños pequeños menores de 2kg no se prefieren usar el acceso subclavio. La punción arterial es otra complicación de presentarse se debe retirar el catéter hacer presión y dejar que alguien más experimentado coloque el acceso y si eso no es posible intentar vía femoral o por venodisección. El médico que realice estos procedimientos debe de estar capacitado para resolver las complicaciones neumotórax a tensión, mal posición del catéter y punciones arteriales. Ver lecturas recomendadas<sup>(24)</sup>.

En los accesos subclavio y yugular interno solo se deben dar 2 a 3 intentos si no es posible colocar el catéter se debe tomar una placa de control e intentar en otro acceso o llamar a alguien más experimentado

### **TÉCNICA DE COLOCACIÓN FEMORAL**

Se trata de una vena de gran calibre y fácil localización incluso en caso de shock por lo que es la vía de elección en caso de urgencia. Presenta como riesgos más frecuentes la tromboflebitis y contaminación bacteriana, lo cual limita su uso cuando se necesita un acceso de larga duración. Es también la primera elección cuando se hacen pruebas diagnósticas o terapéuticas (cateterismo cardíaco, estudios electrofisiológicos,



radiológicos invasivos etc.) Ó en aquellos casos en los que concurren circunstancias que nos impidan el acceso a nivel cervical (traqueostomía, heridas importantes, quemaduras, etc.)<sup>(24)</sup>

## **Anatomía**

Acompañando a la arteria del mismo nombre inicia su curso en el anillo del aductor mayor como continuación de la vena poplítea y finaliza a nivel del ligamento inguinal convirtiéndose en la vena ilíaca externa. En la parte inferior del conducto de Hunter es posterolateral respecto a la arteria femoral, en la parte superior de dicho canal y en la inferior del triángulo femoral se sitúa detrás de la arteria. En la base del triángulo femoral es interna con relación a la arteria, y en dicho lugar ocupa el compartimento interno de la vaina femoral, entre la arteria y el conducto femoral. A unos cuatro o doce centímetros por debajo del ligamento inguinal se le une por su cara posterior la vena femoral profunda y, un poco más arriba, por su cara anterior la safena interna. A lo largo de su recorrido hay cuatro o cinco válvulas.

## **Técnica de acceso femoral**

Se coloca el paciente en posición supina

Se realiza asepsia y antisepsia

Se localiza la vena femoral mediante palpación de la arteria femoral, la vena se halla medial a la arteria ( nervio, arteria vena y espacio vacío), se debe palpar la arteria para evitar la punción arterial sin embargo en niños pequeños si se mantiene el dedo sobre la arteria se puede colapsar la vena complicando el retorno venoso.

Se administra lidocaína al 1% y se procede con la punción con el bisel hacia arriba, la guja se dirige hacia la cicatriz umbilical aspirando previamente liberando el tapón de piel como se describe en la técnica de Seldinger, al obtener retorno venoso mano no

dominante sujeta la aguja y no se mueve, se retira gentilmente y se tiene muy cerca la guía vascular.

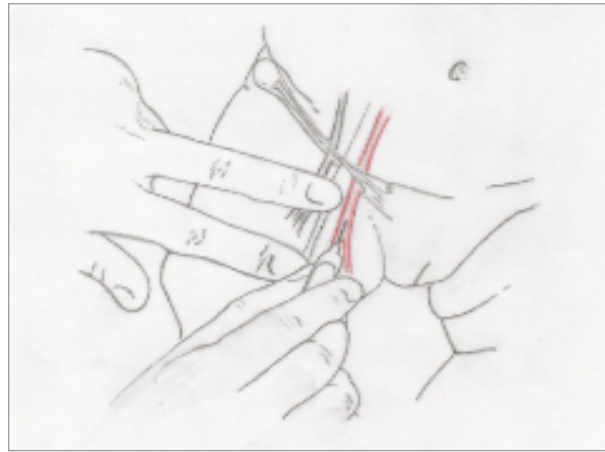
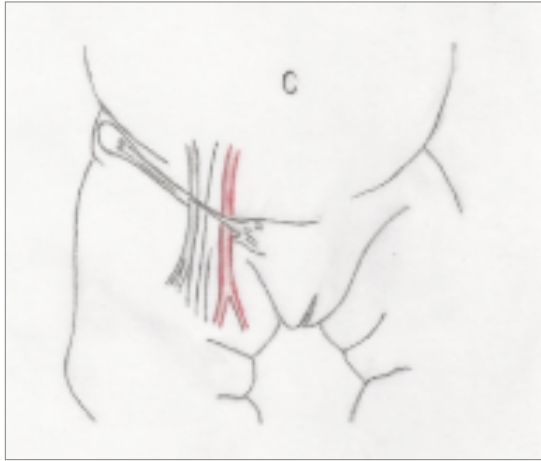
Se introduce la guía vascular la cual tiene que pasar sin ninguna resistencia, de tener alguna resistencia significa que la aguja se salió del vaso esto es muy frecuente en niños pequeños, siendo necesario puncionar nuevamente.

Una vez colocada la guía se continua con la técnica del Seldinger<sup>(24)</sup>

En este acceso se tiene que tener especial cuidado con la contaminación.

### **Complicaciones**

Punción arterial, en la que se tiene que retirar la aguja y hacer presión por 3 a 5 minutos y posteriormente intentar nuevamente. Se puede presentar también alteraciones en el retorno venoso y cambios de coloración en la pierna. Otras complicaciones trombosis venosa profunda, infección y fístula Arterio-venosa<sup>(25-26)</sup>.



## Femoral

Modificado de Goodman D, GreeT, Untis S., Powell E. Venous Cutdown. Current Procedures Pediatrics. Marzo 2007. McGraw-Hill. I

Edicion pag 258-268

1. Stovroff M. TWG. Intravenous access in infants and children. [review]1998.
2. Pybus DA, Poole JL, Crawford MC. Subclavian venous catheterisation in small children using the Seldinger technique. *Anaesthesia*. 1982;37(4):451-3. Epub 1982/04/01.
3. Racadio J.M. DDA, Johnson N.D., et al. Pediatric peripherally inserted central catheters: Complication rates related to catheter tip location. *Pediatrics*. 2001:107-28.
4. N.A.: H. Clinical review: Vascular access for fluid infusion in children. *Crit Care*. 2004;8:478-84.
5. Unnikrishnan KP, Sinha PK, Nalgirkar RS. An alternative and simple technique of guidewire retrieval in a failed Seldinger technique. *Anesth Analg*. 2005;100(3):898-9. Epub 2005/02/25.
6. A. Dc. Venous access in the critically ill child: When the peripheral intravenous fails! *Pediatr Emerg Care* 2007;23:422-4.
7. Earhart A. JC, Kaminski D. Assessing pediatric patients for vascular access and sedation. *J Infus Nurs* 2002;30:226-31.
8. Buck M.L. WBS, Sesler J.M. Intraosseous drug administration in children and adults during cardiopulmonary resuscitation. *Ann Pharmacother*. 2007;41:1679-86.
9. Miyake R.K. ZHD, Duarte F.H., et al Vein imaging: A new method of near infrared imaging, where a processed image is projected onto the skin for the enhancement of vein treatment. *Dermatol Surg*. 2006;32:1031-8.
10. Colvin MP, Curran JP, Jarvis D, O'Shea PJ. Femoral artery pressure monitoring. Use of the Seldinger technique. *Anaesthesia*. 1977;32(5):451-5. Epub 1977/05/01.
11. Singh GP, Rath GP. Pediatric subclavian vein catheterization in lateral position using seldinger technique. *Journal of neurosurgical anesthesiology*. 2010;22(3):266. Epub

2010/05/19.

12. Gupta H. AY, Davidoff A.M., et al. Evaluation of pediatric oncology patients with previous multiple central catheters for vascular access: Is Doppler ultrasound needed? *Pediatr Blood Cancer*. 2007;48:527-31.

13. Nocito A, Wildi S, Rufibach K, Clavien PA, Weber M. Randomized clinical trial comparing venous cutdown with the Seldinger technique for placement of implantable venous access ports. *The British journal of surgery*. 2009;96(10):1129-34. Epub 2009/09/05.

14. Vegunta R.K. LP, Wallace L.J., et al. Differences in the outcome of surgically placed long-term central venous catheters in neonates: Neck vs. Groin placement. *J Pediatr Surg*. 2005;40:47-51.

15. J. R. Complications of vascular catheters in the neonatal intensive care unit. *Clin Perinatol*. 2008;35:199-222.

16. Demetriades D. MA, Gamble H. When does a Centers for Disease Control and Prevention recommendation become standard of care? Perhaps in the courtroom. American College of Surgeons mock trial: Line sepsis liability. *J Am Coll Surg* 2008;206:370-5.

17. National Nosocomial Infections Surveillance (NNIS) system report dsfj-A, issued June 2000. National Nosocomial Infections Surveillance (NNIS) system report, data summary from January 1992-April 2000. *Am J Infect Contro*. 2000;28(June):429-48.

18. J. P. Technological advances for PICC placement and management. *Adv Neonat Care* 2007;7:122-31.

19. Linck D.A. DA, Hamvas A. Neonatal peripherally inserted central catheter team:

Evolution and outcomes of a bedside-nurse-designed program. *Adv Neonat Care* 2007;7:22-9.

20. Ong B. GH, Catchpol I et. Al. Peripherally inserted central catheters and upper extremity deep vein thrombosis. *Australas Radiol.* 2006;50:451-4.

21. Lin M.S. LYJ, Ho N.K.: . A quicker simpler method of pre-determination of the length of umbilical artery catheter insertion in Asian babies. *J Singapore Paediatr Soc* 1989;31:79-81.

22. Conahan TJ, 3rd, Schwartz AJ, Geer RT. Percutaneous catheter introduction: the Seldinger technique. *JAMA : the journal of the American Medical Association.* 1977;237(5):446-7. Epub 1977/01/31.

23. Goodwin ML. The Seldinger method for PICC insertion. *Journal of intravenous nursing : the official publication of the Intravenous Nurses Society.* 1989;12(4):238-43. Epub 1989/07/01.

24. 3 C. "Shock" in ATLS Advanced Trauma Life support for doctors American college of Surgeons. 2008;8th edition

25. Dome JS, Fernandez CV, Mullen EA, Kalapurakal JA, Geller JI, Huff V, et al. Children's Oncology Group's 2013 blueprint for research: renal tumors. *Pediatric blood & cancer.* 2013;60(6):994-1000. Epub 2012/12/21.

26. Onan B, Oz K, Onan IS. Knotted Seldinger guidewire as a complication of Hickman catheter implantation. *The journal of vascular access.* 2010;11(2):171-2. Epub 2010/02/23.