



UNIVERSIDAD NACIONAL AUTÓNOMA DE MÉXICO
ESPECIALIDAD CIRUGÍA GENERAL

HOSPITAL GENERAL "DR MANUEL GEA GONZÁLEZ"
DEPARTAMENTO DE CIRUGÍA GENERAL Y ENDOSCÓPICA

COLECISTITIS XANTOGRANULOMATOSA

TESIS PARA OBTENER EL GRADO DE ESPECIALISTA EN
CIRUGÍA GENERAL

PRESENTA

DRA. LILIA IVETTE GUTIÉRREZ MORENO

TUTOR

DR. EDUARDO CARDENAS LAILSON

México D.F.

Marzo 2014



Universidad Nacional
Autónoma de México



UNAM – Dirección General de Bibliotecas
Tesis Digitales
Restricciones de uso

DERECHOS RESERVADOS ©
PROHIBIDA SU REPRODUCCIÓN TOTAL O PARCIAL

Todo el material contenido en esta tesis esta protegido por la Ley Federal del Derecho de Autor (LFDA) de los Estados Unidos Mexicanos (México).

El uso de imágenes, fragmentos de videos, y demás material que sea objeto de protección de los derechos de autor, será exclusivamente para fines educativos e informativos y deberá citar la fuente donde la obtuvo mencionando el autor o autores. Cualquier uso distinto como el lucro, reproducción, edición o modificación, será perseguido y sancionado por el respectivo titular de los Derechos de Autor.

Este trabajo fue realizado en el Hospital General Dr. Manuel Gea González en el departamento de Cirugía General y Endoscópica bajo la Dirección del Dr. Mucio Moreno Portillo

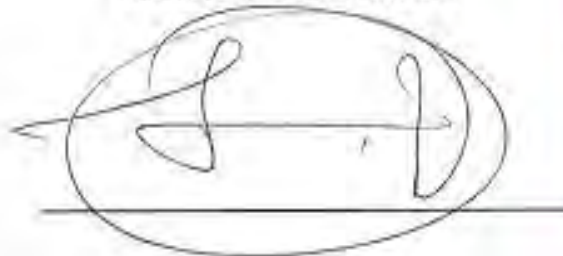
Este trabajo de Tesis con No. 04-83-2013, presentado por la alumna Lilia Ivette Gutiérrez Moreno se presenta en forma con visto bueno por el Tutor principal de la Tesis Dr. Luis Eduardo Cardenas Lailson, con fecha del 02 de Marzo del 2014 para su impresión final.

Tutor Principal: Dr. Luis Eduardo Cárdenas Lailson

AUTORIZACIONES

DR. OCTAVIO SIERRA MARTINEZ

DIRECTOR DE ENSEÑANZA



DRA. MARÍA ELISA DE LA VEGA MEMIJE

SUBDIRECTORA DE INVESTIGACIÓN



HOSPITAL GENERAL
DR. MANUEL GEA GONZALEZ
SUBDIRECCION
DE INVESTIGACION

DR. LUIS EDUARDO CÁRDENAS LAILSON

ASESOR



INDICE

1. Antecedentes
2. Marco de Referencia
3. Planteamiento del problema
4. Justificación
5. Objetivo
6. Diseño
7. Material y métodos
 - 7.1 Universo del estudio
 - 7.2 Muestra
 - 7.3 Definición de variables
8. Descripción de procedimientos
9. Hoja de captura de datos
10. Presentación de resultados
11. Discusión
12. Conclusiones
13. Bibliografía

ANTECEDENTES

La inflamación fibroxantogranulomatosa de la vesícula, el granuloma ceroide o el granuloma histiocítico de aspecto ceroide, son sinónimos de lo que se conoce como colecistitis xantogranulomatosa¹, entidad que fue descrita por primera vez en 1970 por Christensen².

Esta enfermedad inflamatoria es una variedad de la colecistitis crónica y aunque es poco común, cada vez se reconoce con mayor frecuencia por patólogos y clínicos, haciendo que su frecuencia se haya incrementado en los últimos años.

Su presentación es más frecuente que el cáncer de vesícula como se informa en estudios hechos en Japón^{3,4}. Su frecuencia fluctúa desde 0.7 a 1.8% de todos los especímenes de colecistectomía en los Estados Unidos de Norteamérica, 1.2 a 10% en Japón, hasta 10-13.2% en la India⁵, en Chile 3.23%⁶ y en Guatemala 1.2%⁷.

Histológicamente se caracteriza por formaciones nodulares intramurales de color amarillo-café, fibrosis proliferativa secundaria a una inflamación destructiva y crónica, y por la presencia de histiocitos espumosos⁸. Esto produce engrosamiento de la pared vesicular con extensión a otras estructuras adyacentes o formación de fístulas por la ulceración de la mucosa⁹.

La patogénesis es desconocida, pero es probable que la ruptura e infiltración intramural de la bilis y mucina provenientes de la oclusión de los senos de Rokitansky-Ashoff sean la causa principal para que se desarrolle una reacción xantogranulomatosa en la pared de la vesícula¹⁰. También se ha mencionado que la inflamación crónica y la presencia de cálculos asociados con estasis biliar producen degeneración y necrosis de la pared de la vesícula, con la subsiguiente formación de abscesos intramurales, los cuales posteriormente son reemplazados por xantogranulomas con histiocitos exógenos espumosos de células gigantes⁹⁻¹¹

Se desconoce con certeza la incidencia de la coexistencia entre colecistitis y cáncer de vesícula biliar, sin embargo hay estudios que reportan una incidencia de cáncer de vesícula y colecistitis xantogranulomatosa de hasta un 25%.¹²

La metaplasia epitelial y la inflamación de la colecistitis xantogranulomatosa frecuentemente se asocian a cáncer de vesícula biliar pero no a través de la vía del p53. No hay estudios que comprueben el rol de marcadores tumorales para diferenciar entre estas dos patologías. El rol del CA 19-9 no muestra diferencias entre ambas y el antígeno carcinoembrionario y el CA -125 no son marcadores específicos de neoplasias hepatobiliares.¹³

MARCO DE REFERENCIA.

La colecistitis xantogranulomatosa radiológica y macroscópicamente puede confundirse con el cáncer de vesícula biliar e incluso pueden coexistir en algunos de los casos¹⁴⁻¹⁶

No es infrecuente que en estudios de tomografía computada o ecografías se confunda con carcinoma. La clínica, el examen físico y los resultados de laboratorio, no son útiles para diferenciar esta patología con otras enfermedades vesiculares o de la vía biliar más frecuentes.¹⁷⁻¹⁹

Se ha intentado estudiar con gabinete, manifestaciones clínicas, signos y síntomas que permitan diagnosticar y diferenciar la colecistitis xantogranulomatosa y estadios tempranos de cáncer para elegir la mejor opción quirúrgica con poco éxito.

Se reporta que la tomografía multicorte identifica una mayor prevalencia de pared con engrosamiento difuso, presencia de nódulos hipodensos, litos e infiltración en casos de colecistitis xantogranulomatosa que en cáncer sin ser contundente²⁰.

Se ha mencionado que la presencia de un área ocupada por nódulos submucosos en una pared engrosada de la vesícula biliar visibles en tomografía sugiere colecistitis xantogranulomatosa y hay quienes mencionan que son específicos de ésta²¹.

También se ha descrito que el realce continuo de la mucosa en una pared engrosada junto con la presencia de litos en un paciente con patología crónica de vesícula es altamente sugestivo de colecistitis xantogranulomatosa ²².

La combinación de episodios previos de colecistitis, colangitis aguda y coledocolitiasis incrementa la exactitud para diferenciar entre colecistitis granulomatosa y cáncer ²³.

El diagnóstico pre y transquirúrgico de colecistitis xantogranulomatosa aún es un reto particularmente para aquellos pacientes que presentan un involucro de estructuras adyacentes y otros órganos ²⁴.

Si la colecistitis xantogranulomatosa puede diagnosticarse con biopsia con aguja fina es posible evitar una cirugía extensa pero debe realizarse una colecistectomía total ya que la incidencia de cáncer es mayor en esta patología que en la colecistitis litiásica ²⁵.

Hay quienes han propuesto realizar una resección radical por la imposibilidad de descartar una patología maligna. Cuando no se presenta involucro de estructuras adyacentes u otros órganos una biopsia con aguja fina y estudio transquirúrgico de tejido pueden ser útiles herramientas ²⁴.

Pese a ser una lesión benigna, la colecistitis xantogranulomatosa puede tener un comportamiento agresivo por infiltración a otras estructuras, fistulización o perforación de la vesícula²⁶.

La morbilidad por esta enfermedad es de 32%, sin contar con datos en cuanto a la mortalidad²⁶.

La cirugía frecuentemente presenta dificultades por la presencia de adherencias, abscesos e involucro de estructuras subyacentes. La infección de herida quirúrgica o lecho quirúrgico se encuentra también incrementada. La fisiopatología condiciona a mayor posibilidad de fístulas lo que para algunos es considerada una contraindicación para realizar biopsia por aspiración y en ocasiones plantea como única alternativa la confirmación de una patología benigna con biopsia transoperatoria ²⁷.

Hay pocos reportes acerca de los procedimientos quirúrgicos en ésta publicación se registró una conversión de cirugía laparoscópica a abierta en un 46%. Colecistectomías totales fueron posibles en 62% y parciales en un 38%. La cirugía

duró en promedio 96 minutos. 3/24 desarrollaron fuga biliar y requirieron CPRE para colocación de stent. El promedio de días de estancia fue de 6.3²⁸.

Hay controversia del uso de la colecistectomía laparoscópica en pacientes con diagnóstico de colecistitis xantogranulomatosa²¹.

El mejor manejo para la colecistitis xantogranulomatosa es la colecistectomía con la extirpación de todo el tejido xantogranulomatoso por lo que la conversión de la cirugía laparoscópica es esencial para evitar complicaciones cuando hay duda²⁹.

El tipo de cirugía depende de la condición específica pero el estudio transquirúrgico debe realizarse para diferenciar de una neoplasia³⁰.

Se ha demostrado que el análisis transquirúrgico de tejido es un método eficaz para diferenciarlas pero no cien por ciento seguro²¹⁻²³.

De 1991 a 1996 se realizó el estudio de los pacientes con diagnóstico de colecistitis xantogranulomatosa en el hospital Manuel Gea González. Se encontró una frecuencia (2.4%) mayor que la reportada en países desarrollados (0.7-1.8%) con predominio en mujeres. La forma de presentación más común fue la colecistitis crónica y se encontraron un alto porcentaje de pacientes con ictericia obstructiva. Se registró una morbilidad ligeramente menor a otras series, sin registrar mortalidad. No se encontró asociación entre la colecistitis xantogranulomatosa y el cáncer de vesícula³².

PLANTEAMIENTO DEL PROBLEMA

¿Las características clínicas, radiológicas y quirúrgicas de pacientes del Hospital Gea González son similares a las reportadas en la literatura?

JUSTIFICACIÓN

La colecistitis xantogranulomatosa es una patología poco frecuente y de difícil diagnóstico, a menudo confundida con el cáncer de vesícula. No existen hallazgos clínicos ni estudios diagnósticos confiables para abordar esta entidad además de que presenta una morbilidad importante. El procedimiento quirúrgico de elección debe ser la colecistectomía total.

Puede confundirse con el cáncer de vesícula biliar y pueden coexistir en un 10% de los casos¹⁰⁻¹². Pese a ser una lesión benigna, la colecistitis xantogranulomatosa puede tener un comportamiento agresivo por infiltración a otras estructuras, fistulización o perforación de la vesícula⁴. La morbilidad por esta enfermedad es de 32% por lo que es importante tomarla en cuenta para poderla abordar.

OBJETIVO

El objetivo del estudio fue describir los hallazgos clínicos, radiológicos y quirúrgicos, de una serie de pacientes con diagnóstico histopatológico de colecistitis xantogranulomatosa en los últimos 5 años.

DISEÑO

Observacional, Descriptivo, Retrospectivo y Transversal.

MATERIALES Y MÉTODO

A) Universo de Estudio

Pacientes con diagnóstico histopatológico de colecistitis xantogranulomatosa en un periodo de enero 1998 a marzo del 2013

B) Muestra

Se revisaron todos los expedientes clínicos de los pacientes con diagnóstico histopatológico de colecistitis xantogranulomatosa en un periodo de cinco años (enero de 1998 a marzo de 2013).

Se excluyeron aquellos expedientes con información incompleta.

Se registraron las características demográficas de cada paciente, sus antecedentes personales patológicos, síntomas de presentación, estudios radiológicos, exámenes de laboratorio, diagnóstico preoperatorio, cirugía realizada y evolución postoperatoria. (Hoja de captura de datos)

Los resultados son presentados con medidas de tendencia central y dispersión, así como porcentajes.

C) Definición de variables

Variable	Tipo de variable	Indicador
Edad	Cuantitativa continua	años

Sexo	Cualitativa dicotómica	Femenino/masculino
Comorbilidades	Cualitativa dicotómica	Sí/no
Forma de Presentación		
Colecistitis crónica	Cualitativa dicotómica	Sí/no
Ictericia Obstruictiva	Cualitativa dicotómica	Sí/no
Coledocolitiasis	Cualitativa dicotómica	Sí/no
Síndrome de Mirizzi	Cualitativa dicotómica	Sí/no
Causa no documentada	Cualitativa dicotómica	Sí/no
Colecistitis aguda	Cualitativa dicotómica	Sí/no
Cáncer de vesícula	Cualitativa dicotómica	Sí/no
Pancreatitis biliar	Cualitativa dicotómica	Sí/no
Hallazgos Ultrasonido		
Litiasis vesicular	Cualitativa dicotómica	Sí/no
Dilatación de Colédoco	Cuantitativa continua	Milímetros
Engrosamiento de pared	Cuantitativa continua	Milímetros
Lodo biliar	Cualitativa dicotómica	Sí/no
Vesícula escleroatrófica	Cualitativa dicotómica	Sí/no
Masa vesicular	Cualitativa dicotómica	Sí/no
Cáncer de vesícula	Cualitativa dicotómica	Sí/no
Colección subhepática	Cualitativa dicotómica	Sí/no
Pancreatitis	Cualitativa dicotómica	Sí/no
Litiasis renal	Cualitativa dicotómica	Sí/no
Tamaño de Vesícula	Cuantitativa continua	Milímetros
Procedimiento Quirúrgico		
Cirugía de Urgencia	Cualitativa dicotómica	Sí/no
Colecistectomía abierta	Cualitativa dicotómica	Sí/no
Colecistectomía abierta y colangiografía transoperatoria	Cualitativa dicotómica	Sí/no
Revisión de vías biliares	Cualitativa dicotómica	Sí/no

Colecistectomía laparoscópica	Cualitativa dicotómica	Sí/no
Derivación biliodigestiva	Cualitativa dicotómica	Sí/no
Tiempo Quirúrgico	Cuantitativa continua	minutos
Hallazgos Quirúrgicos		
Litiasis vesicular	Cualitativa dicotómica	Sí/no
Adherencias	Cualitativa dicotómica	Sí/no
Vesícula con paredes engrosadas	Cualitativa dicotómica	Sí/no
Vesícula escleroatrófica	Cualitativa dicotómica	Sí/no
Vesícula amarillenta	Cualitativa dicotómica	Sí/no
Coledocolitiasis	Cualitativa dicotómica	Sí/no
Empiema vesicular	Cualitativa dicotómica	Sí/no
Hidropesía vesicular	Cualitativa dicotómica	Sí/no
Hígado granular	Cualitativa dicotómica	Sí/no
Perforación	Cualitativa dicotómica	Sí/no
Síndrome de Mirizzi	Cualitativa dicotómica	Sí/no
Fístula biliar	Cualitativa dicotómica	Sí/no
Sangrado transoperatorio	Cuantitativa continua	ml
Complicaciones Posoperatorias		
Biloma	Cualitativa dicotómica	Sí/no
Fístula biliar	Cualitativa dicotómica	Sí/no
Infección de sitio quirúrgico	Cualitativa dicotómica	Sí/no
Atelectasia	Cualitativa dicotómica	Sí/no
Pancreatitis	Cualitativa dicotómica	Sí/no
Hallazgos Histopatológicos		
Colecistitis aguda	Cualitativa dicotómica	Sí/no
Colecistitis crónica	Cualitativa dicotómica	Sí/no
Colecistitis aguda y crónica	Cualitativa dicotómica	Sí/no
Litiasis vesicular	Cualitativa dicotómica	Sí/no
Senos de Rokitansky-Aschoff	Cualitativa dicotómica	Sí/no

Empiema vesicular	Cualitativa dicotómica	Sí/no
Colesterolosis	Cualitativa dicotómica	Sí/no

DESCRIPCIÓN DE PROCEDIMIENTOS

Se revisó la información obtenida de expedientes de todos los pacientes con diagnóstico histopatológico de colecistitis xantogranulomatosa a los que se les realizó colecistectomía en el Servicio de Cirugía General y Endoscópica en el periodo de enero de 1998 a marzo del 2013.

Se obtuvieron todos los datos demográficos de los pacientes, comorbilidades, manifestaciones clínicas, tipo de cirugía, morbilidad de la misma así como hallazgos quirúrgicos e histopatológicos.

Se recabó toda la información en cuanto a la patología y cirugía. Todos estos datos fueron compilados en la hoja de recolección de datos.

Se utilizó estadística descriptiva, los resultados se presentan con medidas de tendencia central y dispersión, así como porcentajes.

HOJA DE CAPTURA DE DATOS

Hospital Manuel Gea González

Protocolo "Colecistitis Xantogranulomatosa"

1. Nombre _____ 2. Registro _____
 3. Sexo _____ 4. Edad _____ 5. Grupo sanguíneo _____
 6. Fecha de Ingreso: _____ 7. Fecha de egreso: _____

8. Antecedentes

a. Tabaquismo	b. Alcoholismo	c. Toxicmanias
d. Patología biliar	e. Neoplasias	f. Cirugías previas
g. Diabetes	h. Hipertensión	i. Número de embarazos

9. Síntomas

a. Ictericia	b. Coluria	c. Acolia
d. Fiebre	e. Dolor epigástrico	f. Nausea
g. Vómito	h. diarrea	

10. Exploración Física

a. Ictericia	b. Dolor cuadrante superior	c. Murphy positivo
d. Vesícula palpable	e. Hepatomegalia	

11. Tiempo de evolución

a. Más de 12 meses	b. De 6 a 12 meses	c. De 6 meses a 14 días
d. Menos de 15 días	e. Menos de 3 días	

12. Laboratorios

a. Leucocitos	b. Neutrofilia	c. Bilirrubina total
d. Bilirrubina directa	e. Bilirrubina indirecta	f. Fosfatasa alcalina
g. GGT	h. Amilasa	i. Lipasa
j. Hemoglobina	k. Hematocrito	l. plaquetas
m. TP	n. TPT	o. INR

11. Forma de Presentación

j. Colecistitis crónica	k. Colecistitis aguda	l. Síndrome de Mirizzi
m. Ictericia Obstructiva	n. Cáncer de vesícula	o. Causa no documentada
p. Coledocolitiasis	q. Pancreatitis biliar	

12. Hallazgos en Ultrasonido

a. Litiasis vesicular	b. Vesícula escleroatrófica	c. Pancreatitis
d. Dilatación de Colédoco	e. Masa vesicular	f. Litiasis renal
g. Engrosamiento de pared	h. Cáncer de vesícula	i. Tamaño de Vesícula
j. Lodo biliar	k. Colección subhepática	l. otros

13. Procedimiento Quirúrgico

a. Cirugía Electiva	b. Cirugía Urgente	c. Derivación Biliodigestiva
d. Revisión de vías biliares	e. Colectomía laparoscópica	f. Colectomía abierta
g. Colectomía abierta y colangiografía transoperatoria		Tiempo

14. Hallazgos Quirúrgicos

a. Litiasis vesicular	b. Vesícula escleroatrófica	c. Hidropesía vesicular
d. Adherencias	e. Vesícula amarillenta	f. Hígado granular
g. Paredes engrosadas	h. Coledocolitiasis	i. Perforación
j. Vesícula escleroatrófica	k. Empiema vesicular	l. Síndrome de Mirizzi
m. Fístula biliar	n. Sangrado transoperatorio	

15. Complicaciones Posoperatorias

a. Biloma	b. Infección de sitio quirúrgico	c. Pancreatitis
d. Fístula biliar	e. Atelectasia	f. Muerte

16. Hallazgos Histopatológicos

a. Colectitis aguda	b. Litiasis vesicular	c. Colesterosis
d. Colectitis crónica	e. Senos de Rokitansky-Aschoff	
f. Colectitis aguda y crónica	g. Empiema vesicular	

VALIDACION DE DATOS

Se utilizó estadística descriptiva, los resultados son presentados con medidas de tendencia central y dispersión, así como porcentajes.

PRESENTACION DE RESULTADOS

Se utilizaron tablas mostrando los porcentajes de las variables encontradas.

RESULTADOS

De 2796 colecistectomías realizadas entre enero del 2008 y marzo 2013, se registraron 65 casos de colecistitis xantogranulomatosa, con una frecuencia de 2.3 % del total de la muestra. La muestra se formó de veintiséis pacientes mujeres (40%) entre 19 y 89 años de edad y treinta y nueve hombres (60%), entre 30 y 58 años con una media de 35 años. Fueron excluidos dieciocho casos por no tener expediente completo.

Únicamente cuatro (8.5%) tenían antecedentes de neoplasias en diferentes localizaciones. Once tuvieron antecedentes de tabaquismo (23.4%), seis de alcoholismo (12.7%) y tres de ambos (6.3%). El grupo sanguíneo fue O Rh positivo en treinta y cuatro (72%), seguido del grupo A Rh positivo en once (23.4%) y B Rh positivo en 2 (4.2%). Nueve mujeres tenían el antecedente de tres o más embarazos (19%).

Otros antecedentes encontrados fueron: cirugías previas (diecisiete; 36%), diabetes mellitus (seis pacientes; 12.7%), hipertensión (nueve pacientes; 19.1%) y alguna patología biliar previo a cirugía (trece pacientes; 27.6%).

Los síntomas reportados fueron: ictericia en siete pacientes (47%), coluria en cinco (10.6%), acolia en cinco (10.6%), fiebre en cinco pacientes (10.6%), dolor en treinta y nueve pacientes (82%), náusea en veintidós (46%), vómito en dieciocho (38%), otros síntomas fueron diarrea y pérdida de peso en un caso (2.1%).

En el examen físico, veintinueve pacientes (61%) tenían dolor a la palpación del cuadrante superior derecho, once signo de Murphy positivo (23%) y siete tenían ictericia (14.8%), no se detectó ninguna vesícula palpable ni hepatomegalia.

El tiempo de evolución fue mayor a doce meses en veintidós (46%), de 6 meses a 15 días en tres (8.5%), de 4 a 14 días en catorce (29.7%) y de menos de 3 días en siete pacientes (10.8%).

Los hallazgos del ultrasonido hepatobiliar encontrados con mayor frecuencia fueron la litiasis vesicular en un 78%, dilatación del colédoco en un 51%, y engrosamiento de la pared vesicular 27%, lodo biliar 17%, imagen de doble halo en 10.6%, vesícula escleroatrófica y pancreatitis en 4.2% y un solo caso con masa vesicular 2.1%. (Cuadro I).

El diagnóstico preoperatorio más común fue como una colecistitis crónica en 51%, colecistitis aguda en 23%, pancreatitis en 23%, ictericia obstructiva y coledocolitiasis en 14.8%, y cáncer de vesícula en 2.1%. En ningún caso se sospechó el diagnóstico preoperatorio de colecistitis xantogranulomatosa.

A quince pacientes se les realizó colangiopancreatografía retrógrada endoscópica (CPRE). Solo hubo un caso de CPRE posquirúrgica por sospecha de fuga biliar la cual no fue corroborada. Se realizó esfinterotomía en 84% casos y se extrajeron cálculos del colédoco en 76% (una de ellas con realización de litotripsia), a tres pacientes se les diagnosticó de colagitis (23%), a un paciente con Síndrome de Mirizzi y coledocolitiasis no resuelta. En dos pacientes la vesícula estaba excluida (15%), un paciente tuvo estenosis distal y en otra no se observaron defectos de llenado. Como otros estudios se realizó un ultrasonido endoscópico en un paciente.

De las cuarenta y siete colecistectomías realizadas, veintisiete fueron cirugías de urgencia (56%) y veintiún fueron electivas (44%). Los procedimientos realizados fueron en su mayoría colecistectomías laparoscópicas. Se realizó colecistectomía abierta en cuatro pacientes (8.5%) con sólo una conversión de laparoscópica a abierta. Se realizaron dos colecistectomías abiertas con revisión de vía biliar y una derivación biliodigestiva. (Cuadro III). El promedio de tiempo quirúrgico fue de 107 minutos siendo el mínimo 45 min y el máximo 250 min. El promedio de sangrado fue de 63 ml.

Se presentaron tres complicaciones posquirúrgicas, un biloma, una infección de sitio quirúrgico y una pancreatitis. La morbilidad posoperatoria fue de un 6% y no se registró ninguna defunción. (Cuadro V)

Los hallazgos transoperatorios más frecuentes fueron colelitiasis (53%), adherencias (44%), vesícula con paredes engrosadas (48%), vesícula escleroatrófica (14%), empiema vesicular (29%), hidropesía vesicular (4.2%), un síndrome de Mirizzi, una perforación y una fístula biliar. (Cuadro IV)

Además de diagnóstico histopatológico de colecistitis xantogranulomatosa se reportaron litiasis vesicular, colecistitis aguda, colecistitis crónica, empiema y colesteriolosis.

Cuadro I

Datos del Ultrasonido

Hallazgo	No.	Porcentaje (%)
Litiasis vesicular	37	78%
Dilatación de Colédoco	24	51%
Engrosamiento de pared	13	27%
Lodo biliar	8	17%
Vesícula escleroatrófica	2	4.2%
Masa vesicular	1	2.1%
Cáncer de vesícula	0	0%
Colección subhepática	0	0%
Pancreatitis	2	4.2%

Litiasis renal	0	0%
Imagen doble halo	5	10.6%
Vesícula 10cm	5	10.6%

* Algunos pacientes presentaron dos o más hallazgos

Cuadro II
Forma de Presentación

Diagnóstico	No.	Porcentaje
Colecistitis crónica	24	51%
Ictericia obstructiva	7	14.8%
Coledocolitiasis	7	14.8%
Síndrome de Mirizzi	1	2.1%
Causa no documentada		
Colecistitis aguda	11	23%
Cáncer de vesícula	1	2.1%
Pancreatitis biliar	11	23%

* Algunos pacientes presentaron dos o más hallazgos.

Cuadro III
Procedimientos quirúrgicos

Procedimiento	No.	Porcentaje
Electiva	21	44%

Urgente	27	56%
Colecistectomía abierta	4	8.5%
Colecistectomía abierta y colangiografía transoperatoria	0	0
Revisión de vías biliares	2	4.2%
Colecistectomía laparoscópica	43	91%
Derivación biliodigestiva	1	2.1%

Cuadro IV

Hallazgos Transoperatorios

Hallazgo	No	Porcentaje
Litiasis vesicular	25	53%
Adherencias	21	44%
Vesícula con paredes engrosadas	23	48%
Vesícula escleroatrófica	7	14%
Vesícula amarillenta	0	0
Coledocolitiasis	10	21
Empiema vesicular	14	29%
Hidropesía vesicular	2	4.2%

Hígado granular	0	21.2%
Perforación	1	2.1%
Síndrome de Mirizzi	1	2.1%
Fístula biliar	1	2.1%

* Algunos pacientes presentaron dos o más hallazgos.

Cuadro V
Morbilidad Posoperatoria

Complicación	No.	Porcentaje
Biloma	1	2.1%
Fístula biliar	0	0
Infección de sitio quirúrgico	1	2.1%
Atelectasia	0	0
Pancreatitis	1	2.1%

DISCUSIÓN

La colecistitis xantogranulomatosa es una patología con un abordaje complejo ya que se desconoce su etiología y no existe forma de prevenirla y hasta hoy no hay características clínicas o de imagen capaces de diagnosticarla con certeza. Aún cuando se trata de una patología benigna se ha descrito su asociación con cáncer de vesícula por lo que la conducta quirúrgica debe ser la realización de la colecistectomía total. Los marcadores tumorales no son de utilidad y se ha sugerido la realización de un estudio transquirúrgico cuando exista duda o sospecha diagnóstica para normar la

conducta quirúrgica. Es importante considerar que es una patología que presenta un mayor índice de complicaciones y complejidad quirúrgica.

En nuestro estudio se muestra una frecuencia intermedia respecto a lo reportado en la literatura, (4.3%) y la forma de presentación más común fue como colecistitis crónica, con programación de cirugía electiva. No se encontró algún patrón repetitivo en resultados de laboratorios o hallazgos de ultrasonido y el tiempo de evolución y sintomatología fue mayor a un año en muchos casos. El dolor fue el principal síntoma seguido de náusea y vómito. Como hallazgos de ultrasonido en la mayoría de los casos se describió litiasis vesicular en la mayoría en aproximadamente una tercera parte presentaron engrosamiento de pared, otros fueron doble halo y lodo biliar, únicamente hubo reporte de dos vesículas escleroatróficas. Los hallazgos transquirúrgicos más comunes fueron litiasis vesicular, paredes engrosadas y adherencias y otros fueron empiema vesicular, coledocolitiasis, vesícula escleroatrófica e hidropesía vesicular. También es importante tomar en cuenta que a un buen porcentaje de pacientes se les realizó CPRE por cuadros de ictericia obstructiva.

A diferencia del estudio realizado en nuestro hospital años atrás se reportó un menor número de morbilidades y el procedimiento quirúrgico predominante en un 94% de pacientes fue posible resolverlo de forma laparoscópica.

CONCLUSIONES

La colecistitis xantogranulomatosa es una patología rara y de difícil diagnóstico. La cirugía y el estudio histológico se transforman en la única arma de confirmación diagnóstica. Es de valor contar con un estudio en nuestro medio que la considere como diagnóstico.

BIBLIOGRAFIA

1. Goodman, Z.D., Ishak, K.G. Xanthogranulomatous cholecystitis. *Am. J. Surg. Pathol.*, 1981, 5: 653-659.
2. Christensen, A.H., Ishak, K.G.. Benign tumors and pseudotumors of the gallbladder. *Arch. Pathol. Lab. Med.*, 1970, 90: 423-432.
3. Yoshida J., Chijiwa, K., Shimura, H., Yamaguchi, K., Kinukawa, N., Honda, H., Tanaka, M. Xanthogranulomatous cholecystitis versus gallbladder cancer: clinical differentiating factors. *Am. Surg.*, 1997, 63: 367-371.
4. Houston, J.P., Collins, M.C., Cameron, I., Reed, M.W., Parsons, M.A., Roberts, K.M. Xanthogranulomatous cholecystitis. *Br. J. Surg.*, 1994, 81: 1030-1032.
5. Shukla, S., Krishnani, N., Jain, M., Pandey, R., Gupta, R.K. Xanthogranulomatous cholecystitis. Fine needle aspiration cytology in 17 cases. *Acta Cytol.*, 1997, 41: 413-418.
6. Laime P., Martínez C., Martínez D., Características clínicas y epidemiológicas de la colecistitis crónica xanthogranulomatosa *Rev. Chilena de Cirugía*. Vol 59 - Nº 2, Abril 2007; págs. 122-126
7. García Pérez, C B., Morales Linares, J.C., Marroquín, Miriam; G. R., Clecistitis xanthogranulomatosa *Rev Guatemalteca Cir.* 12(1):3-7 2003
8. Yamaguchi, K., Masazumi, T. Subclinical gallbladder carcinoma. *Am. J. Surg.*, 1992, 163: 382-386.
9. Benbow, E.W., Taylor, P.M.. Simultaneous xanthogranulomatous cholecystitis and primary adenocarcinoma of gallbladder. *Histopathology* 1988, 12: 672-675.
10. Dao, A.H., Wong, S.W., Adkins, R.B. Xanthogranulomatous cholecystitis: a clinical and pathologic study of twelve patients. *Am. Surg.*, 1989, 55: 32-35.
11. Hales, M.S., Miller, T.R. Diagnoses of xanthogranulomatous cholecystitis by fine needle aspiration biopsy: a case report. *Acta Cytol.*, 1987, 31: 493-496
12. Benbow. E.W., Xanthogranulomatous cholecystitis associated with carcinoma of the gallbladder. *UK Postgraduate Medical Journal* (1989) 65, 528 – 531
13. Agrawal V., Goel A., Krishnani S., Pandey R., Agrawal S., Kapoor V.K.. p53, carcinoembryonic antigen and carbohydrate antigen 19.9 expression in gall bladder cancer, precursor epithelial lesions and xanthogranulomatous cholecystitis. *J Postgrad Med* 2010;56:262-6
14. Roberts, K.M., Parsons, M.A. Xanthogranulomatous cholecystitis: clinicopathological study of 13 cases. *J. Clin. Pathol.*, 1987, 40: 412-417.
15. Guzmán – Valdivia G. Xanthogranulomatous cholecystitis: 15 years experience. *World J Surg.* 2004 Mar; 28(3): 254-7.
16. Koh T., Taniguchi H., Yamaguchi A. Differential diagnosis of gallbladder cancer using positron emission tomography with fluorine-18-labeled fluoro-deoxyglucose (FDG-PET). *J Surg Oncol.* 2003 Oct; 84(2): 74-8

17. Parra J, Acinas O, Bueno J et al: Xanthogranulomatous cholecystitis: clinical sonographic and CT findings in 26 patients. *AJR* 2000; 174: 979-73.
18. Roberts KM, Parsons MA: Xanthogranulomatous cholecystitis: Clinicopathological of 13 cases. *J Clin Pathol* 1987; 40: 412-7.
19. Silva V., Arístides F., Órdenes V., Moya P., Cassalino R. Colecistitis xantogranulomatosa. *Revista Chilena de cirugía* Vol 56 Num 2 Abril 2004 176-181.
20. Chang J.V., Hyun K., Yong P., Woo S.L. Distinguishing Xanthogranulomatous Cholecystitis from the Wall-Thickening Type of Early-Stage Gallbladder Cancer. *Gut and Liver*, Vol. 4, No. 4, December 2010, pp. 518-523.
21. Wang ML, Zhang T, Zang L, Lu AG, Mao ZH, Li JW, et al. Surgical treatment for xanthogranulomatous cholecystitis: A report of 74 cases. *Surg Laparosc Endosc Percutan Tech* 2009; 19: 231-233.
22. Guzman VG. Xanthogranulomatous cholecystitis: 15 years' experience. *World J Surg* 2004; 28: 254-257.
23. Kwon AH, Matsui Y, Uemura Y. Surgical procedures and histopathologic findings for patients with xanthogranulomatous cholecystitis. *J Am Coll Surg* 2004; 199: 204-210.
24. Spinelli A., Schumacher G., Pascher A, Extended surgical resection for xanthogranulomatous cholecystitis mimicking advanced gallbladder carcinoma: A case report and review of literature. *World J Gastroenterol* 2006 April 14; 12(14): 2293-2296
25. Shukla S, Krishnani N, Jamn M, Pandey R, and Gupta RK. Xanthogranulomatous cholecystitis: fine needle aspiration. *Kurume Medical Journal*, 48, 219-221, 2001
26. Fligial, S., Lewin, K.J. Xanthogranulomatous cholecystitis. *Arch. Pathol. Lab. Med.*, 1982, 106: 302-304.
27. Roberts K.M., Parsons M.A., Xanthogranulomatous cholecystitis: clinico-pathological study of 13 cases. *J Clin Pathol* 1987;40:412-417
28. Gandrapu N.S., Surajit Sinha , N.R., Paul W.J., Perfidious gallbladders – a diagnostic dilemma with xanthogranulomatous cholecystitis. *Ann R Coll Surg Engl* 2007; 89: 168–172
29. Kolesistektomi C. Z., Xanthogranulomatöz kolesistit *Turk J Gastroenterol* 2007; 18 (2): 131-13
30. Yang T., Zhang B-H., Zhang J., Zhang J-Y., Jiang X-Q. and Shanghai M.C.W, Surgical treatment of xanthogranulomatous cholecystitis: experience in 33 cases China, *Hepatobiliary Pancreat Dis Int* 2007; 6: 504-508
31. Cardenas L.L.E., Torres-Gómez B., Medina-Sánchez S., Mijares-García J.M., Hernández-Callegos J., Epidemiología de la colecistitis xantogranulomatosa. *Cirugía y Cirujanos*, vol. 73, núm. 1, enero-febrero, 2005, pp. 19-25.