



UNIVERSIDAD NACIONAL AUTÓNOMA DE MÉXICO
FACULTAD DE ESTUDIOS SUPERIORES CUAUTITLÁN

PRINCIPALES ALTERACIONES DE ORIGEN GENÉTICO QUE
AFECTAN AL PASTOR ALEMÁN. REVISIÓN BIBLIOGRÁFICA.

TESIS

QUE PARA OBTENER EL TÍTULO DE:
MÉDICA VETERINARIA ZOOTECNISTA

PRESENTA:

CLAUDIA JIMÉNEZ SILVA

ASESOR DE LA TESIS: MVZ JOSÉ FERNANDO ALTAMIRANO ABARCA
COASESOR DE LA TESIS: M. Sc. GERMÁN VICENTE GÓNZALEZ LÓPEZ

CUAUTITLÁN IZCALLI, ESTADO DE MEXICO 2014.



Universidad Nacional
Autónoma de México



UNAM – Dirección General de Bibliotecas
Tesis Digitales
Restricciones de uso

DERECHOS RESERVADOS ©
PROHIBIDA SU REPRODUCCIÓN TOTAL O PARCIAL

Todo el material contenido en esta tesis esta protegido por la Ley Federal del Derecho de Autor (LFDA) de los Estados Unidos Mexicanos (México).

El uso de imágenes, fragmentos de videos, y demás material que sea objeto de protección de los derechos de autor, será exclusivamente para fines educativos e informativos y deberá citar la fuente donde la obtuvo mencionando el autor o autores. Cualquier uso distinto como el lucro, reproducción, edición o modificación, será perseguido y sancionado por el respectivo titular de los Derechos de Autor.

CONTENIDO

INTRODUCCIÓN	5
OBJETIVOS.....	8
METODOLOGÍA	9
REVISIÓN DE LA INFORMACIÓN BIBLIOGRÁFICA.....	10
I. EL PASTOR ALEMÁN.....	10
II. FUNDAMENTOS DE GENÉTICA CANINA.....	12
III. FUNDAMENTOS DE LA HERENCIA	13
IV. PRINCIPALES ALTERACIONES DE ORIGEN GENÉTICO QUE AFECTAN AL PASTOR ALEMÁN.....	16
1. DESÓRDENES CARDIOVASCULARES.....	17
1.1. Anomalías del Anillo Vascular	17
1.2. Displasia de la Válvula Tricúspide.....	20
1.3. Ectopia Ventricular.....	23
1.4. Enfermedad Valvular Mitral.....	26
1.5. Estenosis Subaórtica.....	29
2. DESÓRDENES DENTALES.....	32
2.1. Braquignatismo.....	32
2.2. Caninos de Base Angosta.....	34
2.3. Mordida Abyecta.....	37
2.4. Oligodontia.....	39
3. DESÓRDENES DERMATOLÓGICOS.....	42
3.1. Astenia Cutánea.....	42
3.2. Calcinosis Circumscripta.....	44
3.3. Demodicosis.....	46
3.4. Dermatitis Acral Por Lamido.....	50
3.5. Dermatitis Alérgica por Inhalación.....	51
3.6. Dermatofibrosis Nodular.....	53
3.7. Dermatomiositis.....	55
3.8. Displasia Ectodérmica.....	57

3.9. Fístula Perianal.....	59
3.10. Onicopatía Lupoide.....	61
3.11. Panniculitis Podal Estéril.....	63
3.12. Pioderma Del Pastor Alemán.....	64
3.13. Síndrome Uveodermatologico.....	66
3.14. Vasculopatía Familiar.....	68
3.15. Vitíligo.....	69
4. DESÓRDENES ENDÓCRINOS.....	72
4.1. Diabetes Mellitus.....	72
4.2. Enanismo Hipofisiario.....	73
4.3. Hiperparatiroidismo.....	76
5. DESÓRDENES GASTROINTESTINALES.....	78
5.1. Cheilostitis/Palatosquisis.....	78
5.2. Dilatación Vólvulo Gástrica.....	79
5.3. Insuficiencia Pancreática Exócrina / Exocrine Pancreatic Insufficiency.....	81
5.4. Megaesófago.....	83
5.5. Sobrecrecimiento Bacteriano en Intestino Delgado.....	85
6. DESÓRDENES HEMOLINFÁTICOS.....	86
6.1. Anomalía de Pelger Huët.....	86
6.2. Deficiencia del Factor IX / Factor IX Deficiency.....	87
6.3. Deficiencia Del Factor VIII.....	88
6.4. Enfermedad De Von Willebrand.....	90
6.5. Linfedema.....	91
7. DESÓRDENES INMUNOLÓGICOS.....	94
7.1. Deficiencia de IgA.....	94
7.2. Lupus Eritematoso.....	95
7.3. Pénfigo Eritematoso / Pemphigus Erythematosus.....	97
8. DESÓRDENES METABÓLICOS.....	98
8.1. Glucogenosis III / Glycogen Storage Disease III.....	98
9. DESÓRDENES MUSCULOESQUELÉTICOS.....	100
9.1. Displasia De Cadera.....	100
9.2. Fragmentación del Proceso Coronoides.....	102
9.3. Hemivértebra.....	104
9.4. Miopatía de Músculo Gracilis y Semimebranoso.....	107

9.5. Miositis Masticatoria Canina.	109
9.6. Falta de Unión del Proceso Ancóneo.	111
9.7. Osteocondritis Disecante.	115
9.8. Osteodistrofia Hipertrófica.	117
9.9. Osteocondrodisplasia.	120
9.10. Panosteítis.	121
10. DESÓRDENES OFTALMOLÓGICOS.	123
10.1. Atrofia Retinal Progresiva.	123
10.2. Cataratas.	125
10.3. Displasia Retinal.	127
10.4. Distrofia Corneal.	129
10.5. Hipoplasia Del Nervio Óptico y Micropapila.	131
10.6. Pannus.	133
10.7. Quiste Dermoide.	134
11. DESÓRDENES DEL SISTEMA NERVIOSO.	137
11.1. Abiotrofia Cerebelosa.	137
11.2. Enfermedad Vestibular Periférica.	139
11.3. Epilepsia.	140
11.4. Inestabilidad Vertebral Cervical Caudal.	142
11.5. Mielopatía Degenerativa.	145
11.6. Neuropatía Axonal Gigante.	147
11.7. Estenosis Vertebral Asociada A Síndrome De Cauda Equina.	148
11.8. Sordera.	150
12. DESÓRDENES URINARIOS.	153
12.1. Urolitiasis Por Sílice.	153
12.2. Cistoadenocarcinoma Renal (y Dermatofibrosis Nodular).	155
CONCLUSIONES	158
BIBLIOGRAFÍA	159

INTRODUCCIÓN

La Genética es una rama de la ciencia dedicada al estudio de los mecanismos de la herencia, en otras palabras, los mecanismos por medio de los cuales las características se transmiten de una generación a la siguiente. (Gardner et al, 2002) La Genética es una ciencia bastante nueva, ya que prácticamente todos nuestros conocimientos de la materia se han adquirido a partir del Siglo XX, cuando Hugo de Vries, Carl Correns y Erich von Tschermak comprobaron las teorías mendelianas. Sin embargo, si buscamos a través de la historia, encontramos datos que indican que el hombre reconoció la influencia de la herencia desde los tiempos antiguos. (Winchester, 1976)

En cierto sentido, la genética se podría considerar una ciencia de potencialidades, ya que trata acerca de la información que se transfiere de padres a hijos así como también entre generaciones. Los genetistas están interesados en saber el cómo y el porqué de estas transmisiones que constituyen la causa de ciertas diferencias y similitudes, las cuales se pueden observar en grupos de organismo vivos. (Gardner , Simmons, & Snustad, 2000)

La mayoría de las observaciones en las que se basan las primeras leyes genéticas surgieron de diferencias obvias en el aspecto general de los fenotipos, tales como las encontradas entre plantas altas y bajas, semillas verdes y amarillas, etc. Estas diferencias cualitativas en el color, en el tamaño y en otros atributos parecieron al principio constituir la función principal de la actividad génica (Strickberger, 1978), sin embargo con el avance de los conocimientos en la herencia y selección, los genetistas fueron ampliando sus conocimientos, descubriendo que la herencia de los caracteres de producción, de gran interés en medicina veterinaria, son en su mayoría variables cuantitativas, el resultado de la interacción entre factores ambientales y la acción de un elevado número de genes, de tal manera que su distribución estadística se ajusta a una variable continua. (Nicholas, 1987) Existen también caracteres de interés en veterinaria que a pesar de manifestarse como una variable estadística discreta se consideran cuantitativos al seguir un modelo de herencia compleja, con múltiples genes actuando simultáneamente modulados por factores ambientales, este sería el caso de la incidencia de enfermedades, el tamaño de camada, la fiebre, o la mortalidad. (Klug & Cummings, 1999)

En general estos caracteres manifiestan un nivel de heredabilidad suficiente como para poder ser modificados mediante herramientas clásicas de selección genética en el contexto de esquemas de mejora. (Ayala & Kiger, 1984) Dos son los elementos fundamentales que condicionan en un esquema de mejoramiento las posibilidades de progreso genético: la eficiencia y magnitud del almacenamiento de datos y el registro genealógico que permite la conexión genética de toda la información fenotípica recogida en el esquema de mejora. (Ruvinsky & Sampson, 2001)

Muchas de las características presentes en cualquier ejemplar son comunes a individuos de la misma población. El genotipo es propio de un individuo, determina su constitución y le identifica de los demás, y parte lo transmitirá a la descendencia pero también, puede dar lugar a enfermedades de tipo hereditario, que se transmiten de padres a hijos. (Willis, 1989)

El éxito de la supervivencia de los embriones de cualquier especie animal depende de que posean la información genética adecuada y un ambiente óptimo donde desarrollarse. (Robinson, 2001) Se define, alteración congénita, a aquellos defectos estructurales y/o funcionales presentes en el momento del nacimiento. Algunas de ellas provocan la muerte embrionaria, otras no son diagnosticadas sino hasta el nacimiento y muchas otras no se descubren sino en etapas posteriores de la vida. Estos defectos se originan en la falla de algunos de los diferentes niveles de organización del cuerpo, durante el desarrollo embrionario, abarcando desde el molecular hasta el orgánico; (Padgett, 1998) cuando el origen del defecto se encuentra en los genes o en los cromosomas como resultado del proceso de mutación, se trata de una anomalía genética. Una mutación es un cambio en la secuencia de bases de ácido desoxirribonucleico (ADN) que altera la cantidad, calidad y ordenamiento de los aminoácidos que constituyen una proteína. Este cambio puede ser espontáneo o bien ser inducido. (Isabell, 2002) En algunos casos la alteración genética puede estar limitada a un grupo celular en particular y afectar a un determinado tejido u órgano. En otros casos la alteración puede afectar al genoma de las células germinales, determinando que la patología no sólo sea genética, sino también hereditaria, ya que se "trasladará" a los óvulos y espermatozoides que ellas originen. Una patología será entonces hereditaria cuando puede ser transmitida a la descendencia del individuo. Los defectos de origen genético se deben básicamente a: 1) alteraciones en la estructura y en el número de los cromosomas y 2) como resultado de errores en la expresión de uno o más genes presentes en el genotipo del individuo. (Ayala & Kiger, 1984)

La selección y cría de perros de raza en el mundo actual es realizada de forma rutinaria y se encuentra aún en nuestros días en evolución constante; en varios países del mundo la cría y selección de razas de perros se encuentra regulada mediante reglamentos y asociaciones canófilas que se encargan de su cumplimiento y de que la selección sea realizada por personal especializado con conocimientos de selección y genética. (Rossi, 2002) Si bien es cierto que la búsqueda de factores físicos específicos propios de una raza en particular ha desencadenado en ciertas ocasiones un aumento en el número de problemas genéticos asociados o no a una característica física deseable, (Padgett, 1998) también es cierto que en países como México la mayor parte de las enfermedades con factor hereditario (confirmadas o sugerentes), carecen de reglamentación obligatoria para criadores y propietarios. (Valdés, 2011)

El perro Pastor Alemán es una raza seleccionada a fines del siglo XIX, relativamente reciente por lo tanto, que actualmente es la más extendida en todo el mundo. (Blank Hamer, 2008) Los perros pastores siempre han existido en Alemania, y aunque presentaban ciertas diferencias en su color, aspecto o por la textura de

su pelaje, tenían una serie de características comunes, especialmente la fortaleza, la rusticidad y una cierta forma de inteligencia. (Grandjean, 2003) Para mejorar sus ejemplares, los usuarios, pastores todos ellos, practicaron una forma de selección regional relativamente empírica, basada esencialmente en las cualidades utilitarias, desconociendo todavía las bases de la genética y partiendo del único principio de que los niños suelen parecerse a sus padres, emplearon como reproductores aquellos sujetos que presentaban las aptitudes inherentes a su función, comprensión, obediencia, vigilancia. (Teich, 2007)

Al igual que cualquier otra raza canina seleccionada, el Pastor Alemán puede sufrir enfermedades genéticas. Las enfermedades hereditarias son objeto de planes de lucha y de erradicación por parte de las estructuras oficiales que gestionan esta raza en el mundo. (Blank Hamer, 1994) En México, La Federación Canofica Mexicana, pone a disposición de los propietarios y criadores una clínica de diagnóstico, control y tratamiento de enfermedades congénitas y hereditarias, donde se realizan estudios para el control de displasia coxofemoral, displasia de codo, luxación patelar, así como la emisión certificados para libertad de patologías oculares y cardíacas y enfermedad poliquística renal (PKD. (Villalobos, 2011)

Existe un listado bastante impresionante de las enfermedades que afectan al Pastor Alemán y que se sabe o sospecha que son hereditarias. (Willis, 1992) Para que la afección sea inscrita en el repertorio de una raza requiere una publicación científica relacionada con la misma raza en cuestión, con un número consecuente de sujetos afectados, para poder destacar los caracteres hereditarios de la anomalía. (Grandjean, 2003)

El desconocimiento de la población en general y de la poca información disponible para los profesionales de la salud animal, genera un círculo vicioso donde los dueños reproducen de forma empírica a sus ejemplares, obteniendo en muchas ocasiones descendencia con graves y diversos problemas clínicos cuyo tratamiento y prevención a futuro recae en las manos de los Médicos Veterinarios, así pues, se pretende generar un material de consulta que permita tanto a los profesionales de la salud animal, como a las personas interesadas, conocer los principales problemas genéticos de esta raza y otorgar las herramientas para disminuir los problemas generados por una selección desinformada.

Se ha especulado la posible base genética de trastornos en perros Pastor Alemán, incluso cierta perdilección racial, se han seleccionado las enfermedades con más alta incidencia dentro de la raza, omitiendo desórdenes de los aparatos reproductivos y respiratorio, ya que no existe suficiente evidencia que ya incidencia es menor y no sugiere base genética alguna, sin embargo, esto no significa que los individuos de esta raza en particular no padezcan trastornos en tales sistemas.

OBJETIVOS

- ✿ Investigar información acerca de las alteraciones genéticas que se presentan en los perros de raza Pastor Alemán.
- ✿ Describir las principales alteraciones genéticas en los perros de raza Pastor Alemán, su diagnóstico diferencial y tratamiento sintomático.
- ✿ Generar un material de consulta para clínicos, criadores y propietarios de la raza, que les permita conocer, tratar y/o prevenir alteraciones de origen genético en el Pastor Alemán.
- ✿ Recabar información acerca del origen genético de los padecimientos, si han sido descritos.
- ✿ Sugerir acciones para reducir la transmisión de estas alteraciones.

METODOLOGÍA

Revisión de libros de Genética canina, de artículos relacionados con el tema, libros de especialidades médicas, libros especializados en otros idiomas, atlas de imágenes de enfermedades, artículos de revistas científicas, así como artículos de investigación.

La información es revisada y dividida en primer lugar por aparatos y /o sistemas afectados, entendiéndose que todas las enfermedades aquí expuestas se relacionan de forma directa o indirecta con posibles factores genéticos, en segundo lugar, la información se revisó y ordenó en forma alfabética con el fin de facilitar su consulta.

Revisión de la información bibliográfica.

I. El Pastor Alemán.

Se cree que el perro doméstico es la especie de la familia de los cánidos con una evolución más reciente, dentro de esta familia existen tres grupos filogenéticos diferenciados; el perro doméstico comparte un antepasado común con el lobo, el coyote y los chacales. Los perros surgieron hace unos 40.000 años; las primeras domesticaciones se produjeron en Asia. Sin embargo, es probable que la mayoría de las razas domésticas que se conocen hoy sean el resultado de la selección realizada por el hombre a lo largo de los últimos dos o tres siglos. Muchas de las razas modernas más corrientes se desarrollaron en Europa en el siglo XIX. (Ostrander, 2008)

Durante la temprana civilización europea, los perros eran criados por su utilidad, sin pensar en la conformación u otras características físicas uniformes que no fueran las de carácter utilitario. El instinto, la inteligencia y el valor eran prioritarios, y los pastores seleccionaban sólo a los animales que desde su punto de vista les servirían para el trabajo de campo. (Taragano de Azar, 1993)

En Alemania, así como en otros países europeos, se desarrollaron tipos específicos de perros de pastoreo, en 1899, un oficial de caballería alemán, Max von Stephanitz, constituyó un programa para estandarizar y promover la raza. Von Stephanitz adquirió a Hekt von Linksbein al que consideraba un destacado ejemplar con verdadero tipo pastor. Este perro que fue renombrado como Horand von Grafrath se convirtió en el fundador de la raza Pastor Alemán. (Teich, 2007)

Stephanitz fundó el *Verein für Deutsche Schäferhunde* (SV), el club alemán de la raza, que llegó a ser el mayor club especializado del mundo, con 1600 clubes locales y cerca de 80,000 miembros, a través del SV, Von Stephanitz ejerció una marcada influencia en los programas de cría alemanes. Asimismo, impulsó la adaptación del Pastor a la policía y el ejército alemanes y finalmente como perro lazarillo para ciegos. (Loaiza, 2001)

Los primeros perros pastores alemanes fuera de su original Alemania, fueron introducidos a los Estados Unidos de América alrededor de 1906 por coleccionistas y criadores adinerados. La raza ganó pronto admiradores influyentes, pero el estallido de la primera guerra mundial interrumpió bruscamente su creciente popularidad, debido a la estrecha identificación del perro con su país de origen. La popularidad de la raza declinó por segunda vez cuando resurgió el sentimiento antigermánico en los Estados Unidos y la Europa aliada durante la segunda guerra mundial. Tan profundo fue el prejuicio contra el origen nacional del perro, que sus partidarios intentaron, con poco éxito, disfrazar a la raza con el nombre de perro lobo alsaciano, ya que se trataba de una zona europea menos problemática. (Taragano de Azar, 1993)

Al término de la segunda guerra mundial, la raza comenzó a ganar popularidad por historias contadas por soldados, acerca de hazañas heroicas de estos animales. La demanda de esta raza llegó a ser tan intensa que la cría incontrolada produjo un aumento de problemas médicos y conductuales. (Samms, 2012) Estas enfermedades, al igual que en muchas otras razas de perros, se fueron presentando debido a la fijación de caracteres asociados o no a características físicas deseables, dado que las selecciones se basaban únicamente en características fenotípicas y no genotípicas, lo que provocó un aumento en la incidencia de las anomalías, por lo que, hasta la fecha se siguen presentando patologías congénitas y/o hereditarias, por lo que, las asociaciones dedicadas al estudio de estas enfermedades y los miles de criadores han comenzado ya desde hace algunas décadas, programas de erradicación de este tipo de enfermedades que mediante selección adecuada y pruebas diagnósticas buscan disminuir hasta su desaparición, patologías que en ocasiones ponen en riesgo la vida, o bien, la calidad de vida de los pacientes. (Reyes, 2001)

En México, como en muchas otras partes del mundo, la raza esta considerablemente extendida, y es utilizada ampliamente, por la policía, el ejército, asociaciones médicas y rescatistas, por lo que sus dueños, ya sea que pertenezcan a dichas dependencias o a particulares, desarrollan por lo general alta estima por sus pastores alemanes, así que, es común encontrar esta raza en la práctica clínica, y por ello es cada vez más necesario que el Médico Veterinario esté a la vanguardia de los avances médicos, a fin de brindar un diagnóstico correcto, tratamiento y prevención de estas patologías. (Mijangos, 1980)

II. Fundamentos de genética canina.

La mayoría de las razas caninas existen desde hace escasos siglos. Exhiben una diversidad genética limitada, ya que suelen descender de un número reducido de fundadores, obtenidos mediante el cruzamiento de individuos estrechamente emparentados entre sí. Además, las razas experimentan a menudo aumento y disminución de su popularidad, por lo que en determinados momentos la cría se ve exacerbada o bien restringida. Debido a esta estructura poblacional, las enfermedades genéticas afectan con mayor frecuencia a los perros de raza pura que a los de raza mixta. (Hernández, 2006)

En los años recientes la investigación genética en mamíferos ha tenido un progreso considerable, lo que ha ocasionado una revolución en cuanto a investigación genómica y biotecnológica. Los nuevos conocimientos generados son realmente importantes en muchos puntos que incluyen la crianza, la selección, la salud, la diferenciación de las razas caninas y el mejor entendimiento de la historia del perro doméstico y su domesticación. (Ruvinsky & Sampson, 2001)

La primera secuencia del genoma canino se publicó en 2003, tarea liderada por Ewen Kirkness, del Instituto Estadounidense de Investigación Genómica. Los genomas se secuencian en miles de segmentos. Para asegurarse de que se registra el genoma entero por lo menos una vez, deben realizarse siete u ocho lecturas de todo el genoma. El genoma de 2003, procedente de un caniche estándar, correspondía a una secuencia “de sondeo”; se secuenció sólo 1,5 veces, de modo que los datos finales comprendían cerca del 80 por ciento del genoma. A ese trabajo le siguió la publicación del borrador del genoma del bóxer, el proyecto lo dirigieron Kerstin Lindblad-Toh y sus colaboradores, del Instituto Broad. Tras millones de lecturas exitosas, la versión final incluye casi el 99 por ciento del genoma. (Ostrander, 2008)

Un marcador genético es una posición en el genoma que presenta variabilidad en la secuencia y que se hereda según una pauta mendeliana. Recientemente la investigación ha empezado a aplicar marcadores y otras herramientas genéticas a la definición del concepto de raza canina. Dos tipos frecuentes de marcadores son los microsatélites y los polimorfismos de un solo nucleótido (PNS). En los primeros, la variación proviene del número de veces que un elemento de repetición se reitera en una posición determinada dentro de un cromosoma; en los segundos, la secuencia de ADN es distinta en un solo nucleótido (denotado A, C, T o G) entre los cromosomas emparejados de un individuo. (Rubinsky, 2001)

No cabe la menor duda de que, en los próximos años, asistiremos a un desarrollo acelerado de la cartografía genética de las enfermedades. En perros, la base genética del cáncer, la cardiopatía, la displasia de cadera y las alteraciones de la visión y oído ha sido objeto de un análisis profundo. Los estudios de asociación del genoma completo sustituirán con toda probabilidad a los estudios de ligamiento, basados en familias, como enfoque para descubrir los genes asociados no sólo con el desarrollo y progresión de la enfermedad, sino también con la morfología y su comportamiento. (Ostrander, 2008)

III. Fundamentos de la herencia

El paso de genes de una generación a la siguiente se denomina herencia. Una de las mayores revoluciones de la ciencia fué el descubrimiento de que los resultados de la herencia pueden predecirse. La primera persona en formular acertadamente estas predicciones fue el monje agustino Gregor Mendel, que llevó a cabo sus investigaciones en el monasterio de Brün (actualmente Brno en la República Checa) a mediados del siglo XIX. (Nicholas, 1996)

Las patologías hereditarias con base génica son el producto de la acción de distintas mutaciones en el genoma eucariótico a nivel del ADN. Estas patologías siguen dos formas de herencia: pueden ser debidas a un único gen (herencia monogénica), determinando diferentes clases fenotípicas identificables, o ser el resultado de la acción combinada de muchos genes y de factores no genéticos (herencia poligénica y multifactorial). En el caso de la herencia monogénica, la manifestación de la patología depende del mecanismo de acción génica entre los alelos involucrados (dominancia completa, incompleta, codominancia) y del grado de letalidad de la mutación responsable. (Conte et al, 2003)

Si un defecto o enfermedad sigue siendo familiar incluso después de eliminar o tener en cuenta todos los factores ambientales posibles, el siguiente paso es determinar si los datos disponibles corresponden en términos generales a algunos de los cuatro modelos de herencia mendeliana simple: autosómica dominante, autosómica recesiva, dominante ligada a X y recesiva ligada a X. (Robinson, 2001)

- Herencia autosómica dominante: el defecto o enfermedad se transmite de generación en generación sin desaparecer en ninguna de ellas. Cada descendiente tiene al menos un progenitor afectado, excepto en el caso de un nuevo mutante. La descendencia normal de padres con el defecto produce solamente descendencia normal cuando se aparea con individuos normales, y lo mismo sucede a todos sus descendientes. Aparece por igual número en hembras como en machos. Si el defecto o enfermedad es raro pero no es letal, la mayoría de los apareamientos que producen individuos afectados serán afectados \times normal ($Aa \times aa$), en cuyo caso se espera que la mitad de los descendientes de cada sexo estarán afectados. Por lo tanto, la frecuencia de segregación es $\frac{1}{2}$. Si el defecto o enfermedad es letal, será muy raro y se presentará esporádicamente con una incidencia igual a dos veces la tasa de mutación. (Nicholas, 1996)
- Herencia autosómica recesiva: el defecto o enfermedad puede saltarse generaciones, todos los descendientes de dos padres afectados tendrán la anomalía. Si el defecto o enfermedad es raro entonces la mayoría de los individuos afectados tendrán ambos padres anormales, la mayoría de los cruzamientos que producen descendencia afectada serán $Bb \times Bb$ por lo que la frecuencia de segregación será $\frac{1}{4}$, los portadores (Bb) se unirán normalmente con homocigotos normales (BB), produciendo un 50% de individuos portadores en su descendencia, los cruzamientos entre un animal afectado y otro normal no emparentado, producen en general solo descendencia normal.

Los cruzamientos “afectado \times normal” que sí producen descendencia afectada deben ser $bb \times Bb$, en cuyo caso la frecuencia de segregación es $\frac{1}{2}$. El parentesco promedio entre padres normales de individuos afectados es mayor que entre padres normales que no han producido descendientes afectados. (Nicholas, 1987)

- Herencia dominante ligada al cromosoma X: cuando se unen machos afectados con hembras normales, aquellos transmiten el defecto o enfermedad a todas sus hijas pero no a sus hijos, a menos que el defecto o enfermedad sea muy común, cuando se cruzan hembras afectadas con machos normales, transmiten el defecto o enfermedad a la mitad de sus hijos y a la mitad de sus hijas como promedio. Si el defecto o enfermedad es raro, su incidencia en las hembras es aproximadamente el doble de la de los machos, en la población en general. Cada descendiente afectado tiene al menos un progenitor afectado, excepto en el caso de un nuevo mutante. (Nicholas, 1996)
- Herencia recesiva ligada al cromosoma X: aplican los mismos principios que en el modo de herencia autosómica recesiva, salvo que la incidencia es menor en hembras que en machos siendo la incidencia del defecto o enfermedad en las hembras aproximadamente igual al cuadrado de la incidencia en machos, en la población en general. Si el defecto o enfermedad es raro, entonces: la mayoría de los individuos afectados son machos, y provienen de cruzamientos entre padres normales; en los cuales la frecuencia de segregación es 0 en hembras y $\frac{1}{2}$ en machos; cuando se cruzan machos afectados con hembras normales no emparentadas, aquellos no transmiten el defecto o enfermedad a ninguno de sus descendientes, pero todas sus hijas son portadoras; cuando se cruzan hembras afectadas con machos normales, aquellas transmiten el defecto o enfermedad a todos sus descendientes machos pero no a las hembras. Sin embargo, todas las hembras descendientes son portadoras. (Nicholas, 1987)

Se deduce que hay una contribución genética a la etiología de un defecto o enfermedad si su incidencia es más alta en una familia que en otras dentro de una raza, y también cuando su incidencia es mayor en unas razas que en otras, pero solo si todos los posibles efectos ambientales han sido tomados en consideración. La existencia de una contribución genética a la etiología dentro de cada una de varias razas no necesariamente indica que existe una diferencia genética entre razas. (CIDD, 2013)

Es necesario también incluir el término penetrancia, que es la proporción de individuos con un genotipo dado que muestran el fenotipo normalmente asociado con dicho genotipo. Si la penetrancia es menor a 100%, se dice que es incompleta. En relación con la propensión, la existencia de penetrancia incompleta significa que individuos con un mismo genotipo (aa) pueden tener distinta propensión. Las posibles causas de estas diferencias incluyen factores no genéticos (ambientales) diversos, que incluso pueden incluir la pericia de los operarios que realicen las pruebas, y la edad de los pacientes al momento de la

prueba. También hay evidencia de que alelos de otros loci afectan a las probabilidades de positivos en las pruebas. (Nicholas, 1996)

Basándonos en el conocimiento de la herencia mendeliana y de la genética de poblaciones, es posible elaborar una lista de los criterios generales para cada uno de los cuatro modelos de herencia mendeliana simple a saber, autosómica dominante, autosómica recesiva, dominante ligada al cromosoma X y recesiva ligada al cromosoma X. Si los datos disponibles concuerdan en términos generales con uno de estos modelos, se puede utilizar el método de análisis de segregación simple conocido como “single method” para poner a prueba el ajuste entre los datos y el modelo. Si los datos no concuerdan con ninguno de los modelos mendelianos simples, puede ser necesario un análisis de segregación complejo. (Nicholas, 1987)

Si la enfermedad es monogénica seguirá un patrón mendeliano básico, si no lo es entonces definimos que es una enfermedad multifactorial, determinada por la acción combinada de factores genéticos y ambientales. En éstas, el genotipo del individuo está determinado por los efectos individuales de un gran número de loci independientes entre sí, que interactuando con el ambiente, son responsables de la expresión fenotípica de la patología. Generalmente estas alteraciones afectan a varios genes (poligénicas), (Conte et al, 2003)

IV. Principales alteraciones de origen genético que afectan al Pastor Alemán.

Los perros tienen múltiples funciones en la vida humana, desde animales de compañía, hasta el desarrollo de trabajos especializados. Los perros de trabajo pueden clasificarse en varios campos distintos: perros para trabajos militares detectando explosivos, armas y droga, perros de servicio, e incluso como herramienta en el diagnóstico de algunas enfermedades en medicina humana. Ciertas razas de perros, han mostrado mayor aptitud para ser perros de trabajo, entre los que destaca el Pastor Alemán. (Wahl, Herbst, Clark, Tsai, & Murphy, 2008) Tan sólo en México, la Secretaria de la Defensa Nacional (SEDENA), cuenta con un total de 1,994 perros con adiestramiento militar, y medio centenar de animales destinados para la cría, de los cuales alrededor de un 85% son de la raza Pastor Alemán. (Secretaria de la Defensa Nacional, 2003) Debido a la amplia formación, el costo y la valiosa función que desempeñan estos perros, la atención médica debe estar enfocada a lograr que estos canes logren brindar con calidad el mayor tiempo posible de servicio. (Hernández, 2006)

Aunado a esto, el Pastor Alemán como animal de compañía, guardia y protección goza de gran popularidad y aceptación en la población, el asegurar su salud y calidad de vida recae en muchos casos en manos del clínico veterinario, que debe brindar información y asesorar a los propietarios a fin de lograr ese objetivo. (Teich, 2011)

Existen más de 400 razas reconocidas de perro doméstico (*Canis familiaris*), de las cuales, aproximadamente la mitad se estima, padecen enfermedades hereditarias. El Pastor Alemán no es la excepción, los trastornos que se producen más comúnmente en esta raza en comparación con otras razas, o para la población general del perro, son aquellos en los que se cree que tienen base hereditaria o predisposición racial, pero para muchas razas y muchos trastornos, los estudios para determinar el modo de herencia o la incidencia aun no se han llevado a cabo, o no son concluyentes. (CIDDD, 2011)

1. Desórdenes cardiovasculares.

1.1. Anomalías del Anillo Vascular

Sinonimias.

Arco aórtico derecho persistente, AADP, PAAD, Persistent right aortic arch, PRAA, reminiscencia del conducto arterioso, subclavia izquierda aberrante, doble arco aórtico, subclavia derecha aberrante, persistencia del ligamento arterioso derecho con arco aórtico izquierdo, persistencia de vana cava craneal izquierda.

Descripción.

Los anillos vasculares aparecen cuando una o más anomalías de arco aórtico con o sin persistencia del conducto o del ligamento arterioso, producen un anillo que envuelve completamente la tráquea y/o el esófago constriñéndolos. (Kittleson et al, 2000) Son malformaciones congénitas del sistema de arcos aórticos los cuales interfieren con la función del esófago. Estas anomalías producen una estenosis esofágica a nivel de la base del corazón y raramente afecta a la tráquea o al sistema cardiovascular. (González, 2008) Varios patrones de anomalías de anillo vascular han sido reportadas en perros y gatos, entre éstos tenemos: persistencia del cuarto arco aórtico derecho (PAAD) –la anomalía más común en caninos con un 95% de los casos reportados de anomalía de anillo vascular- (Ackerman, 2011) con ligamento arterioso izquierdo (reminiscencia del conducto arterioso), subclavia izquierda aberrante, doble arco aórtico, subclavia derecha aberrante, persistencia del ligamento arterioso derecho con una aorta izquierda normal, arterias intercostales aberrantes, persistencia del conducto arterioso derecho patente con arco aórtico izquierdo, y persistencia de la vena cava craneal izquierda. (De Sousa et al, 2009) (Figura 1.1-1)

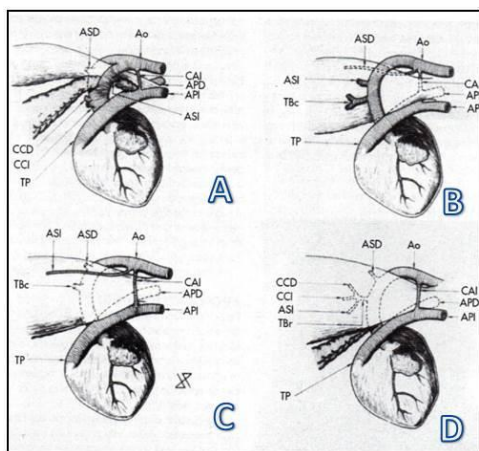


Figura 1.1-1. Tipos de arcos aórtico anómalos. A. Arco aórtico doble. B. arco aórtico izquierdo con conducto arterioso derecho. C. arco aórtico derecho con conducto arterioso izquierdo y arteria subclavia izquierda. D. arco aórtico derecho con conducto arterioso izquierdo y arteria subclavia izquierda que parte del tronco braquiocefálico. (Kittleson et al, 2006)

Etiología.

Los anillos vasculares más comunes son causados por la presencia del cuarto arco aórtico, el cual forma la aorta. Una variación de esta anomalía ocurre con la persistencia de ambos arcos, quedando el arco derecho como aórtico funcional y el izquierdo formando un remanente. (De Sousa et al, 2009) (Figura 1.1-2 y 3)

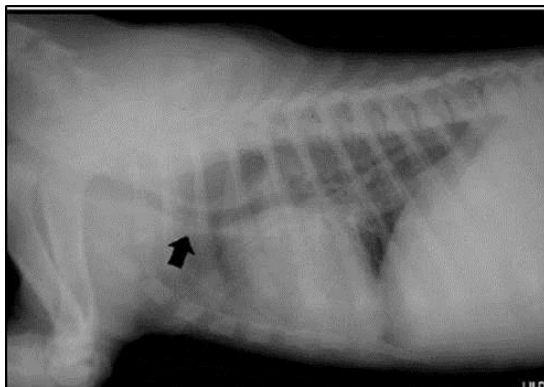


Figura. 1.1-2. Vista radiográfica lateral del tórax. Se observa el desplazamiento ventral de la tráquea torácica (flecha) y la dilatación esofágica craneal a la base del corazón. (Sousa-Coehlo et al, 2009)

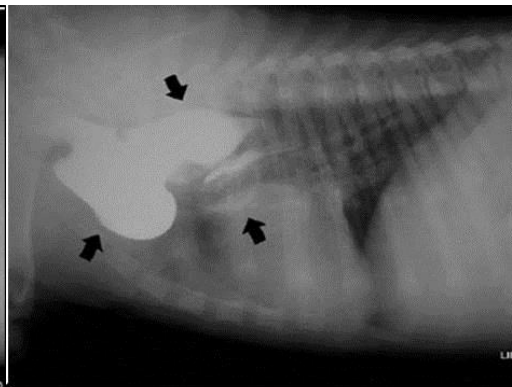


Figura. 1.1-3. Esofagograma con sulfato de bario. Vista radiográfica lateral del tórax. Se ve la gran dilatación esofágica craneal a la base del corazón, conformada por tres saculaciones ventrales (flechas). (Sousa-Coehlo et al, 2009)

Manifestaciones Clínicas.

Comienzan después del destete, siendo la primera manifestación la regurgitación postprandial de alimento sólido. Los cachorros afectados por lo regular son capaces de mantener una nutrición adecuada durante el periodo lactante, pero en forma gradual comienzan a quedar por detrás de sus hermanos con respecto al peso cuando reciben dieta sólida. A menudo llegan a consulta en estado de emaciación, caquexia y crecimiento reducido. Además del estado obvio de subnutrición, la neumonía por aspiración es una posible secuela de la condición. (González, 2008)

Diagnóstico diferencial.

Cuerpos extraños esofágicos, estrechamientos esofágicos, divertículos esofágicos, acalasia cricofaríngea. (Shires, 1981)

Tratamiento.

Tratamiento quirúrgico: se divide el ligamento arterioso, se libera el esófago de adherencias circundantes, durante el acto quirúrgico puede descubrirse accidentalmente una vena cava craneal izquierda persistente. La disfunción esofágica persistente da lugar con frecuencia a síntomas que se mantienen después de la operación. (Shires & Liu, 1981). (Figura 1.1-4,1.1-5, 1.1-6).

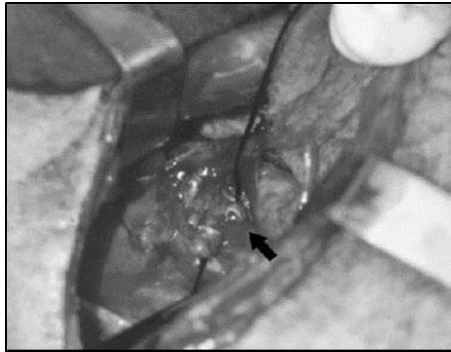


Figura. 1.1-4. Vista del conducto arterioso luego de ser seccionado durante el procedimiento quirúrgico (flecha). (Sousa-Coehlo et al, 2009)

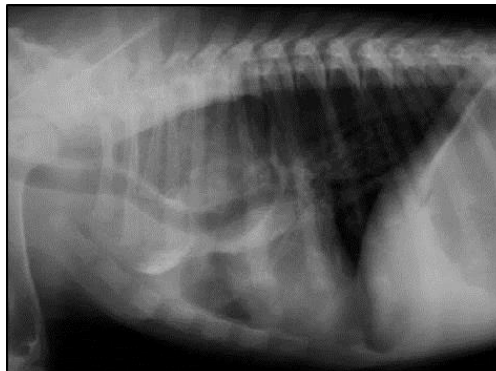


Figura. 1.1-5. Vista radiográfica del tórax. Tres semanas pos-cirugía. Se observa la persistencia de las saculaciones esofágicas craneal a la base del corazón. (Sousa-Coehlo et al, 2009)

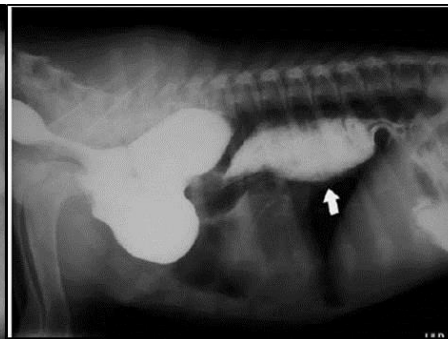


Figura. 1.1-6. Esófagograma con sulfato de bario. Vista radiográfica lateral del tórax. Tres semanas post-cirugía. Se observa persistencia de las saculaciones esofágicas craneal a la base del corazón y mega esófago caudal (flecha). (Sousa-Coehlo et al, 2009)

Durante las 8 semanas siguientes a la cirugía, administrar comidas poco abundantes y frecuentes manteniendo la cabeza del animal elevada. Puede ser necesario modificar los regímenes de alimentación durante toda la vida del animal. (Figura 1.1-7). Si se presenta un cuadro de neumonía se ha de instaurar tratamiento antibiótico. (Lehmkuhl & Bonagura, 2003).



Figura. 1.1-7. Método de alimentación en un plano elevado. (Lehmkuhl et al, 2003)

Otras razas afectadas.

Se ha reportado PAAD con arterias subclavia izquierda y braquiocefálica aberrantes, en el Bulldog Inglés; PAAD con ligamento arterioso izquierdo extendiéndose desde la arteria pulmonar principal a una arteria subclavia izquierda retroesofágica aberrante, en Gran Danés y Pastor Alemán. (De Sousa-Coelho & Alvarez-Hernández, 2009) También se han reportado casos en Cocker Spaniel Americano, Boston Terrier, y Setter Irlandés. (Ackerman, 2011)

Modo de herencia.

Se desconoce aún el modo de herencia, sin embargo, aunque esta anomalía no se encuentra reconocida por la OFA (Registro de enfermedades cardiovasculares), los animales afectados no deben ser cruzados. (Ackerman, 2011)

1.2. Displasia de la Válvula Tricúspide

Sinonimias.

Displasia de la válvula auriculoventricular derecha, DAV, Displasia tricúspide, DT, Displasia de la válvula tricúspide (DVT). Puede coincidir con malformación de Ebstein (más estudiada en humanos).

Descripción.

Se define como la malformación congénita de las hojas de la válvula tricúspide, las cuerdas tendinosas o los músculos papilares que suele producir la regurgitación tricúspide. Se trata de una alteración cardíaca congénita poco habitual. La malformación de las válvulas auriculoventriculares se caracteriza por el amplio espectro de cambios morfológicos que afectan a las valvas, las cuerdas tendinosas y los músculos papilares. (Lehmkuhl & Bonagura, 2003) (Figura 1.2-1)

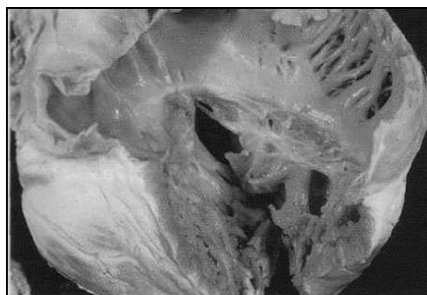
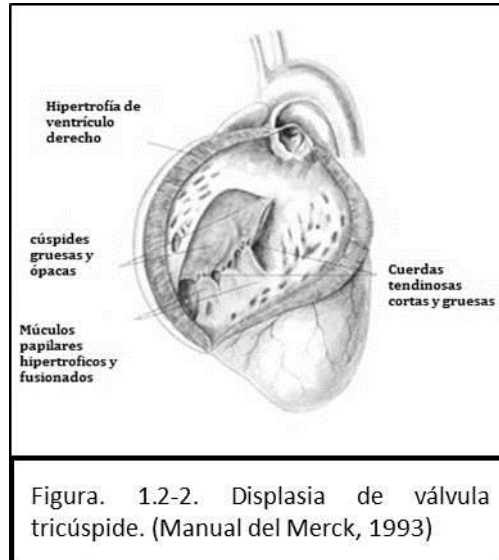


Figura. 1.2-1. Muestra de necropsia de un perro con displasia de la válvula tricúspide. Los músculos papilares se unen directamente a las hojas valvulares, que son defectuosas. (Kittleson et al, 1998)

Esta condición puede resultar en que las válvulas no se cierran lo suficiente como para detener el flujo sanguíneo cuando se supone, o en una obstrucción de la salida de la sangre debido a un estrechamiento de las válvulas. El resultado de la malformación depende del tamaño y la ubicación de la anomalía anatómica que está presente. (Manual Merck , 1993) (Figura 1.2-2)



La insuficiencia valvular hace que el atrio del lado derecho se dilate y que el ventrículo se agrande. Con el tiempo, esta sobrecarga de volumen crónica aumenta la presión auricular y hace que la sangre se “estanche” en el cuerpo. (VenFido LLC, 2011) En anomalía de Ebstein, una variante en humanos, displasia tricúspide, la válvula tricúspide se encuentra desplazada hacia la punta del corazón. (Manual Merck , 1993) (Figura 1.2-3, 1.2-4)

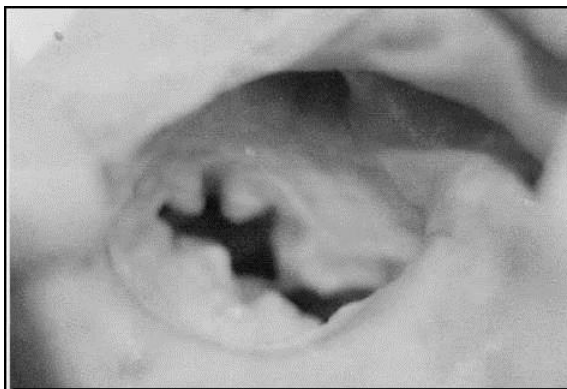


Figura. 1.2-3. Apertura del atrio derecho en un canino mostrando una válvula tricúspide displásica. (LLC, 2012)

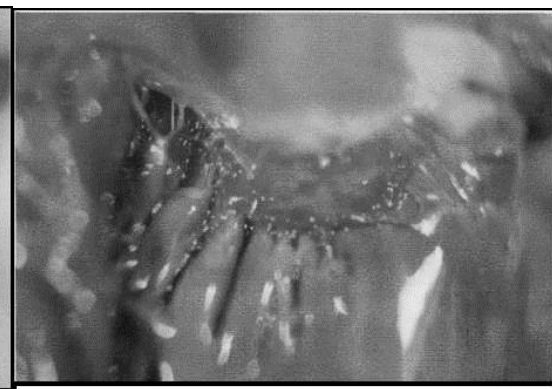


Figura. 1.2-4. Válvula septal tricúspide displásica y con fusión de los bordes a la pared del tabique. (Manual de Merck, 1993)

Etiología.

Se desconoce la causa de las displasias de las válvulas auriculoventriculares en perros y gatos. La mayor incidencia en determinadas sugiere una posible aunque no probada transmisión genética. (Lehmkuhl & Bonagura, 2003)

Manifestaciones Clínicas.

Los signos de la displasia de la válvula tricúspide pueden variar dependiendo de la gravedad de la afección. Algunos de los signos que se pueden considerar son la retención de líquidos (por lo general se observa como un aumento de peso inexplicable), extremidades frías, e intolerancia al ejercicio. Muchos perros sin embargo, no muestran signos hasta que se produce la insuficiencia cardíaca congestiva. (American Kennel Club, 1995) La anomalía congénita puede descubrirse inicialmente por la identificación de un soplo. El soplo es sistólico y suele ser más intenso en la zona apical derecha. La mayoría de animales afectados son jóvenes, pero los autores han diagnosticado DVT en perros de hasta 5 años. (Kittleson & Kienle, 2000)

Diagnóstico diferencial.

En base a la manifestación clínica se debe hacer el diferencial con otras patologías cardíacas que cursan con similitud de signos, esto es displasia bilateral auriculoventricular, y displasia de la válvula mitral. (Mucha et al, 2005) El ECG puede reflejar signos de agrandamiento, arritmias auriculares (fibrilación auricular principalmente, debida a la dilatación auricular) y trastornos de la conducción intraventricular (característico de displasia tricúspide). El diagnóstico definitivo se efectúa mediante ecocardiografía. (Sousa et al, 2006) (Figura 1.2-5)

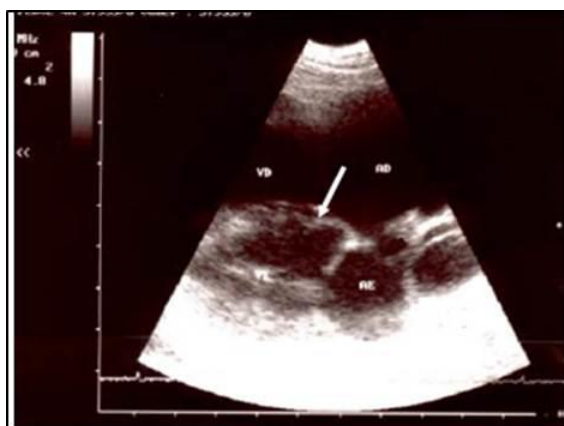

Figura. 1.2-5. Se observa desplazada ventralmente el septo ventricular de la válvula tricúspide (flecha) en una ecografía. (Sousa et al, 2006)

Tratamiento.

El tratamiento médico es paliativo y tiene como fin mejorar la calidad de vida mediante la reducción de la cantidad de ascitis. El tratamiento habitual consiste en administración de furosemida y de un inhibidor de

la enzima convertasa de angiotensina (captopril, enlamil, lisonopril y ramipril). Si el animal muestra molestias en la primera exploración debe extraerse el líquido ascítico. (Kittleson & Kienle, 2000) La sustitución quirúrgica de la válvula displásica se ha efectuado satisfactoriamente en algunos perros en España, también la valvulopatía con balón se ha practicado en algunos casos con estenosis tricúspide. (Abreu et al, 2003) (Figura 1.2-9)

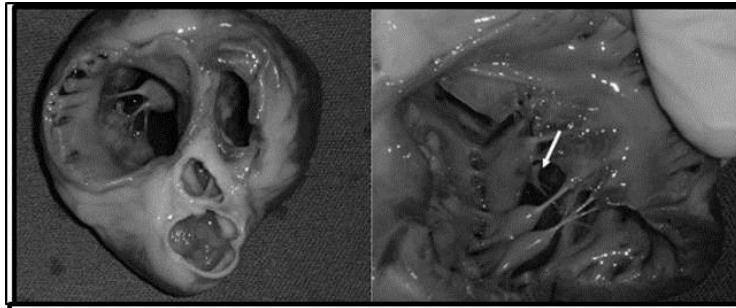


Figura. 1.2-6. Se observa la dilatación marcada en el lado derecho del corazón, se observa la implantación anormal del músculo papilar sin la intervención de las cuerdas tendinosas.(Abreu et al, 2003)

Razas afectadas.

Se ha visto esta anomalía más comúnmente en el Borzoi, Bóxer, Gran Danés, Gigante de los Pirineos, Setter Irlandés, Labrador Retriever (en esta raza la evidencia de herencia es más convincente), Terranova, Antiguo Pastor Inglés, ShihTzu, y Weimaraner. (Ackerman, 2011)

Modo de herencia.

El modo de herencia aún no ha sido descrito en el Pastor Alemán, en un estudio reciente en la raza Labrador Retriever se comprobó que se trata de un factor hereditario, sin embargo, los resultados arrojados no son contundentes, y aunque, parecen indicar la presencia de un locus recesivo, no es un resultado concluyente posiblemente el resultado se ve afectado por la clasificación de perros diagnosticados con la condición, sin embargo, se ha recomendado evitar la reproducción de individuos afectados. (Farmula, et al, 2002)

1.3. Ectopia Ventricular.

Sinonimias.

Ectopia ventricular hereditaria en el Pastor Alemán, Arritmia ventricular, muerte súbita cardíaca hereditaria en los pastores alemanes.

Descripción.

Las arritmias ventriculares (ectopias) son las arritmias cardíacas observadas con más frecuencia en los perros y gatos. Las ectopias ventriculares comprenden los complejos ventriculares bigéminos o trigéminos, los dobletes y salvos o serie ventriculares y las taquicardias ventriculares. Los animales con ectopia ventricular frecuentemente presentan algunas anomalías estructurales cardíacas. (Kirk & Bonagura, 1994)

Etiología.

Congénita, la causa más común es una enfermedad coronaria seguida de miocardiopatía y enfermedad valvular. (Ackerman, 2011)

Manifestaciones Clínicas.

Los perros afectados suelen ser detectados en exámenes de rutina realizados con otro fin (vacunaciones, desparasitaciones, castraciones). La mayoría de ellos tiene de 4 a 12 meses de edad. Las arritmias se diagnostican por electrocardiografía si en la auscultación previa se detecta ritmo irregular. Aparte del ritmo irregular y de las deficiencias del pulso asociadas, el resultado de las pruebas físicas, la química sanguínea, los electrolitos, las radiografías torácicas y los ecocardiogramas son normales. (Kirk & Bonagura, 1994) (Figura 1.3-1)

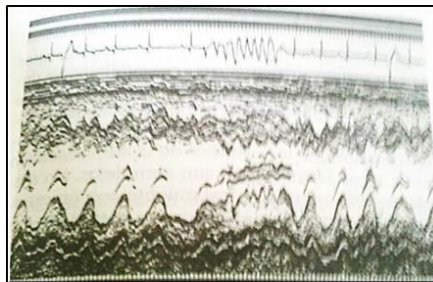


Figura. 1.3-1. Ecocardiograma de modo M y electrocardiograma simultáneo de un Pastor Alemán con una taquicardia ventricular acelerada y no sostenida. El electrocardiograma era normal. El perro murió mientras dormía a la edad de un año. (Kirk et al, 1994)

Los perros no sufren síncope, no muestran intolerancia al ejercicio y aparentemente son sanos, enérgicos y robustos. (Kirk & Bonagura, 1994) La frecuencia de presentación en machos y hembras es igual. (Ackerman, 2011) Los propietarios pueden indicar la muerte de hermanos de camada por causa desconocida, las muertes presentan la máxima incidencia en el intervalo de edad de 4 a 8 meses, produciéndose preferentemente durante el sueño o el reposo tras el ejercicio, no existiendo pródromos antes de la muerte súbita. (Figura. 1.3-2) Estudios familiares demuestran que el problema es hereditario. (Kirk & Bonagura, 1994)



Figura. 1.3-2. Pastor Alemán de 5 meses con su padre. El perro lleva un ECG de Holter sujeto al cuerpo. Este perro estaba aparentemente sano y activo, pero murió mientras dormía en su jaula dos horas después de tomar esta fotografía. (Kirk et al, 1994)

Diagnóstico diferencial.

Se debe realizar con otras enfermedades cardiacas que alteren el ritmo cardiaco, y, en el caso de muerte súbita, la necropsia debe descartar causas no cardiacas, como falla respiratoria, hepática o renal. El diagnóstico definitivo se realiza mediante un electrocardiograma, el cual junto con la monitorización Holter durante 24 horas (un monitor diseñado para seguirse por tiempo prolongado, denominado así por su precursor Norman Holter) demuestran variaciones en la frecuencia y tipos de ectopias ventriculares. (Kirk et al, 1994)

Tratamiento.

Estudios preliminares sugieren que la administración intravenosa de lidocaína y procaínamida puede tener efectos antiarrítmicos, aunque los estudios de la administración oral de estos fármacos no son contundentes. No obstante, se recomienda el tratamiento con procaínamida oral normal o de liberación retardada y la monitorización directa, con electrocardiografía de Holter, para evaluar la eficacia del tratamiento. (Kirk et al, 1994) Los datos preliminares sugieren que los perros que sobreviven más de dos años presentan una disminución de la frecuencia de la ectopia. Cuando se compruebe esto no es necesario proseguir con la terapia antiarrítmica. (MacDonald, 2006)

Otras razas afectadas.

Aunque se han presentado casos en varias razas, la evidencia indica una predisposición específica para la raza Pastor Alemán, sin preferencia definitiva hacia ninguna otra raza. (Ackerman, 2011)

Modo de herencia.

Estudios sugieren que el desorden no está ligado al sexo, y que se no se trata de un gen simple dominante, lo cual sugiere un modo de herencia poligenético, sin embargo hacen falta estudios al respecto, aunque se recomienda no reproducir a los animales afectados. (Ackerman, 2011)

1.4. Enfermedad Valvular Mitral.

Sinonimias.

Endocardiosis, enfermedad valvular mitral crónica, enfermedad mitral crónica, fibrosis valvular crónica, endocardiosis mitral valvulopatía mitral adquirida crónica en el perro, regurgitación mitral, insuficiencia mitral, prolapso de la válvula mitral, VMAC, CMVD.

Descripción.

Consiste en el paso de sangre del ventrículo a la aurícula izquierda a través de la válvula mitral durante la sístole ventricular. (Ettinger & Feldman, 2007) Se trata de la cardiomiopatía adquirida de mayor prevalencia en el perro, constituyendo aproximadamente el 70-80% de todas las cardiopatías. Afecta principalmente a perros de edad avanzada, machos con mayor frecuencia que las hembras y de pequeño tamaño. Se trata de una afección degenerativa y progresiva de la válvula mitral. (Figura 1.4-1) Las lesiones características varían desde nódulos discretos en las comisuras de las valvas hasta placas y deformaciones que provocan acortamiento y distorsión de las hojas valvulares y de sus cuerdas tendinosas, pudiendo provocar la ruptura de éstas e incluso llegar a propiciar el prolapso de todo el aparato mitral en el interior del atrio izquierdo. (Kittleson et al, 2000)

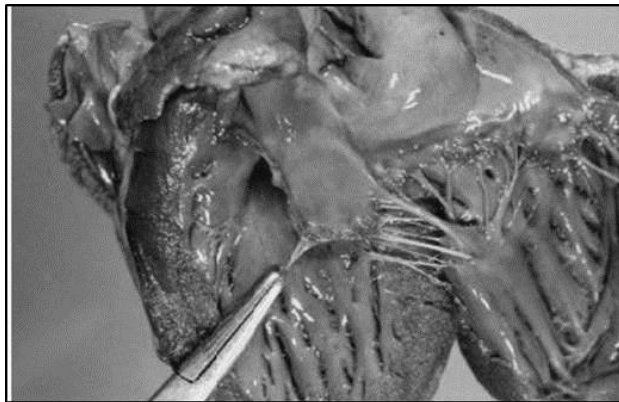


Figura. 1.4-1. Aspecto macroscópico de una válvula mitral normal en un canino. (Mucha et al, 2011)

Se activan también una serie de mecanismos compensadores, tales como la estimulación del sistema nervioso simpático, sistema renina-angiotensina-aldosterona y liberación de hormona antidiurética, principalmente. Ello implica la adaptación del corazón a la nueva situación mediante la dilatación del atrio izquierdo y la hipertrofia excéntrica del ventrículo izquierdo. Los mecanismos compensadores de adaptación cardiaca condicionan en muchos casos la evolución de la valvulopatía y el estadio clínico de la enfermedad. (Talavera et al, 1999) (Figura. 1.4-2, 1.4-3)

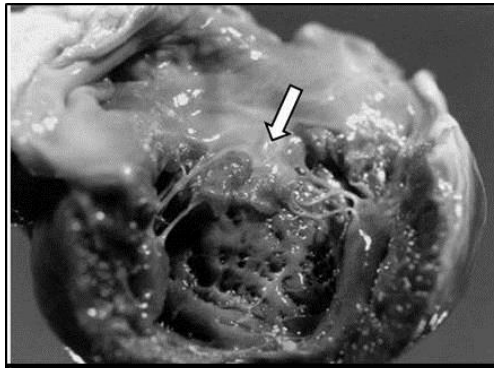


Figura. 1.4-2. La lesión en la DVM., se trata de un engrosamiento afectando principalmente el borde de coaptación. (Talavera et al 1999)

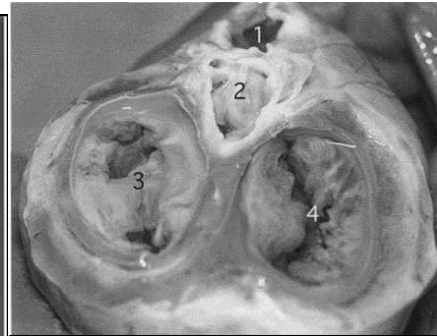


Figura. 1.4-3. DVM en un canino. Vista dorsal del corazón una vez retirados los atrios. Obsérvese la retracción de las valvas de la válvula mitral. 1: arteria pulmonar; 2: aorta; 3: válvula mitral; 4: válvula tricúspide. (Mucha et al, 2011)

Etiología.

La insuficiencia valvular mitral, puede obedecer a distintas causas. Las causas pueden ser primarias, donde la válvula es anormal (degeneración valvular mixomatosa, endocarditis bacteriana, displasia mitral, valvular con tumores, etc.), o secundarias esto es, insuficiencia con válvulas mitrales morfológicamente normales (cardiomiopatía dilatada, cardiomiopatía hipertrófica, ruptura de músculos papilares o cuerdas tendinosas, etc.). (Mucha, 2007) (Figura 1.4-4,-5)

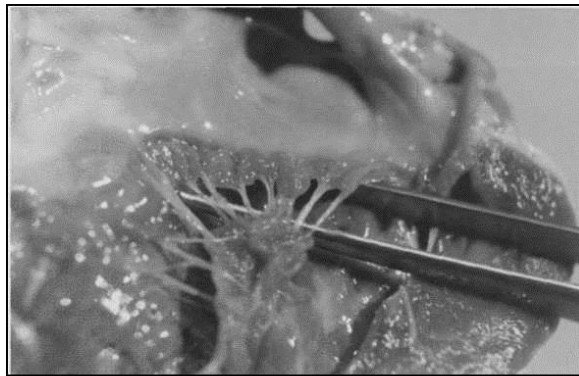


Figura. 1.4-4. DVM en un canino. Valva posterior mostrando una degeneración grave. (Mucha et al, 2011)

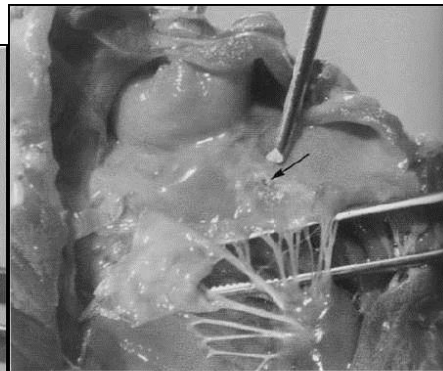
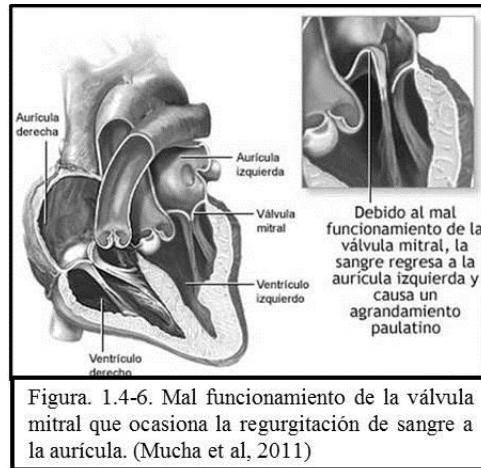


Figura. 1.4-5. Otro ejemplo del DVM en un canino, mostrando la lesión por regurgitación (*lesión en jet*). (Mucha et al, 2007)

La etiología de la degeneración valvular, hasta el momento se encuentra poco clara, existen varias teorías al respecto, algunos autores sugieren como causa, un factor poligénico hereditario, basándose principalmente en estudios realizados en la raza Cavalier King Charles Spaniel y Dachshund. Otros sugieren una anomalía bioquímica básica en la composición del colágeno. Para otros la posible causa sería una “discolagenosis”, es decir un desorden en la síntesis, contenido u organización del colágeno. (Mucha, 2007) La presencia común de endocardiosis en razas condrodistróficas, que son animales que también están predispuestos a alteraciones como traqueobroncomalacia, afecciones de discos

intervertebrales, de ligamentos en rodilla, o ligamentos periodontales, haría sospechar en un defecto de la matriz extracelular. (Mucha, 2011)



Manifestaciones Clínicas.

A la auscultación, los pacientes con endocardiosis mitral, presentan un soplo holosistólico, más audible a nivel del área mitral, con irradiación dorsal, caudal y craneal. En las etapas avanzadas, el soplo también se ausculta en el hemitórax derecho. Es producido, por el brusco pasaje de sangre desde el ventrículo a la aurícula. La intensidad se puede correlacionar con el grado de insuficiencia mitral. (Talavera et al, 1999) (Figura 1.4-7)



En las primeras etapas de la entidad, el grado de insuficiencia es leve y el organismo responde a la falla en la válvula mitral, con una serie de mecanismos compensadores. (Mucha, 2011) Los cuadros clínicos se clasifican en tres etapas clínicas según las normas del International Small Cardiac Health Council (ISACHC):

- a) Etapa I: animales asintomáticos.
- b) Etapa II: animales con algún grado de intolerancia al ejercicio.

- c) Etapa III: animales con intolerancia al ejercicio y fatiga en reposo. (Talavera et al, 1999)

Diagnóstico diferencial.

Deben descartarse otras causas de regurgitación mitral, tales como dilatación del anillo valvular por cardiomiopatía dilatada o malformaciones cardíacas congénitas (conducto arterioso persistente, displasia mitral, etc.). (Talavera et al, 1999)

Tratamiento.

El tratamiento dependerá de la severidad del caso, en las primeras etapas (Etapa I y II), o sea un animal asintomático, sin agrandamiento cardíaco, pero con soplo, el tratamiento con IECA (Inhibidor de la enzima convertidora de angiotensina - captopril, enalapril, lisinopril y ramipril-) despierta controversias, para algunos autores este es el momento de iniciar la terapia y otros tienen la postura de esperar, debido a que aún no está comprobado que el inicio de la terapia en esta fase aumente la supervivencia. En los pacientes con regurgitación mitral y falla cardíaca leve a moderada, la terapéutica incluye la restricción de sodio en la dieta, el uso de diuréticos e IECA. Finalmente en los que es necesaria la hospitalización, el tratamiento incluye la oxigenoterapia, furosemida endovenosa, reducir la precarga (nitroglicerina), reducir la poscarga (hidralazina, nitroprusiato de sodio), si es necesario brindar un soporte inotrópico adecuado (dobutamina, dopamina, amrinona), reducir el estrés (morfina), suprimir las arritmias y en algunos casos el uso de broncodilatadores. (Mucha, 2011)

Otras razas afectadas.

Esta condición canina es más comúnmente reportada en las siguientes razas: Afgano, Cocker Spaniel Americano, Beagle, Boston Terrier, Bull Terrier, Chihuahua, Dachshund, Fox Terrier, Pastor Alemán, Gran Danés, Japanese Chin, Maltés, Poodle miniatura, Schnauzer miniatura, y Yorkshire Terrier. En el Cavalier King Charles Spaniel, entre un 30-50% de los ejemplares se ven afectados a los 5 años de edad. (Ackerman, 2011)

Modo de herencia.

Se trata de un rasgo poligénico con predisposición a los machos. (Ackerman, 2011)

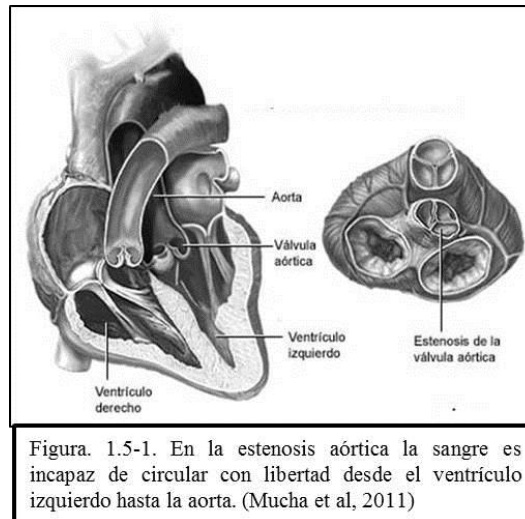
1.5. Estenosis Subaórtica.

Sinonimias

Estenosis aórtica, ESA, SAS.

Descripción

Existen tres tipos de estenosis aórtica: estenosis aórtica sub-valvular (estenosis subaórtica), estenosis aórtica valvular y estenosis aórtica supra-valvular. El tipo de estenosis más frecuente es la estenosis subaórtica. La estenosis subaórtica es la segunda patología congénita en el perro más común en la clínica. La incidencia estimada está entre el 22 y el 34% de las patologías congénitas descritas en el perro. (Peddle, 2012) (Figura. 1.5-1)



Es un estrechamiento y/o obstrucción del flujo en el tracto de salida del ventrículo izquierdo. Puede presentarse al nacimiento o evolucionar en el periodo posnatal temprano. En perros afectados por este tipo de estenosis se ha observado hipertrofia septal o global del ventrículo izquierdo, un ligero estrechamiento del TSVI (tracto de salida del ventrículo izquierdo) y la presencia de una placa fibrosa en el septo interventricular al otro lado de la hoja anterior de la válvula mitral. (Kittleson & Kienle, 2000) (Figura 1.5-2, 3)

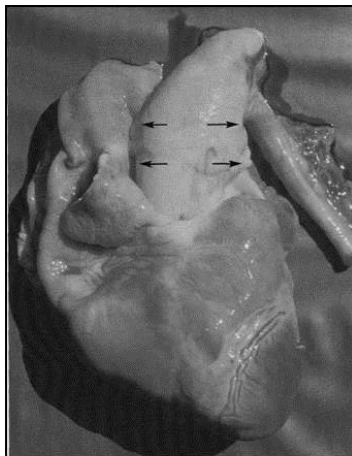


Figura. 1.5-2. Estenosis subaórtica (ESA) canina. Dilatación posestenótica aórtica (flechas). (Mucha et al 2005)

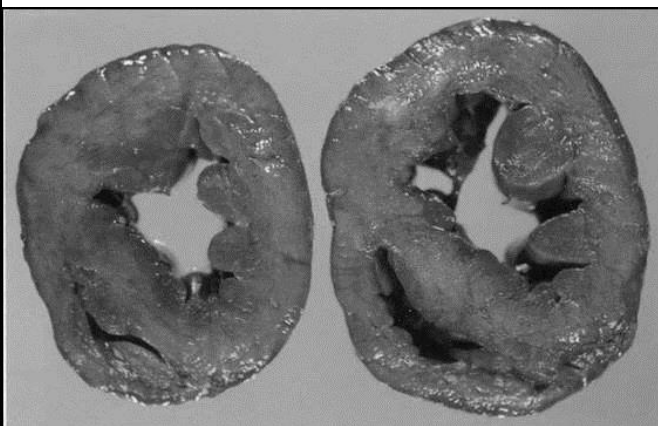


Figura. 1.5-3. ESA en un canino. Corte transversal del corazón que muestra hipertrofia ventricular izquierda concéntrica moderada. (Mucha et al, 2011)

Etiología.

Si bien la etiología exacta de la enfermedad se desconoce, en algunas razas se demostró un patrón hereditario con un modo de transmisión debido a un mecanismo poligénico. (Belerenian, Mucha, & Camacho, 2001) También se sospecha que el modelo de transmisión es en general compatible con un rasgo autosómico dominante ligado a un solo gen, de expresión variable. (Lehmkuhl et al, 2003)

Manifestaciones Clínicas.

Los signos clínicos más comunes son la intolerancia al ejercicio y el síncope durante la actividad física, la muerte súbita puede ocurrir como la primera manifestación clínica de la enfermedad. La insuficiencia cardíaca congestiva suele observarse en animales viejos con una severa lesión subaórtica o en animales más jóvenes cuando la estenosis subaórtica esta asociada a una displasia mitral congénita. (Paredes, 2009)

🐾 Diagnóstico diferencial.

Soplos funcionales y estenosis pulmonar (EP). (Lehmkuhl et al, 2003)

🐾 Tratamiento.

No cruzar a los animales afectados, establecer profilaxis de endocarditis bacteriana en la medida que sea necesaria, en casos de enfermedad moderada a grave, las opciones terapéuticas son desafortunadamente limitadas y han sido poco estudiadas, es posible la recuperación con cirugía, con dilatación mediante catéter de balón, (Lehmkuhl et al, 2003). y mediante tratamiento médico con uso de fármacos beta bloqueadores. (Domenech, 2006)

🐾 Otras razas afectadas.

La estenosis subaórtica es observada con más frecuencia como una enfermedad hereditaria en Bouvier des Flandes, Bóxer, Bull Terrier, Bulldog Inglés, Braco Alemán, Golden Retriever, Gran Danés, Rottweiler y Samoyedo. (Ackerman, 2011)

🐾 Modo de herencia.

En la raza Terranova se ha demostrado un modo de herencia autosómico dominante con expresión variable, aunque no se ha estudiado específicamente el modo de herencia en Pastor Alemán se recomienda no reproducir a los animales afectados, aunque en casos leves la anomalía es difícil de diagnosticar. (CIDD, 2011)

2. Desórdenes dentales.

2.1. Braquignatismo.

...

Sinonimias.

Overshot jaw, mandíbula salida, distoclusión mandibular, shark mounth, pig jaw, mordida de tiburón, mandíbula de cerdo.

Descripción.

Se trata de una maloclusión de clase II, según el sistema de clasificación Angle, y se define como la posición distal del molar inferior en relación al molar superior. Ésta es una diferencia de longitud en la mandíbula en la que es más corta que el maxilar, con los premolares inferiores distales al maxilar. (Niemic, 2011) (Figura 2.1-1)

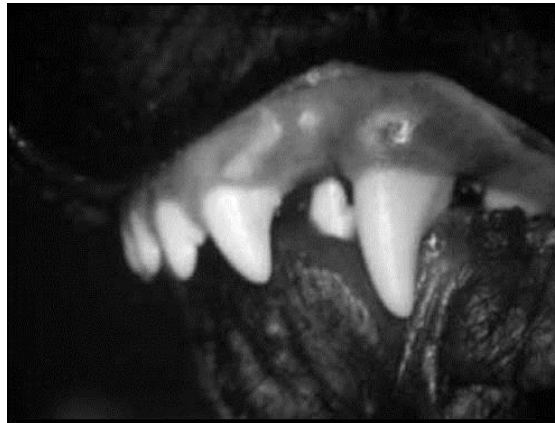

Figura. 2.1.1. Braquignatismo, alteración de la relación maxilo-mandibular, donde el maxilar es más largo o la mandíbula corta, o ambos a la vez. (Eisenmenger et al, 1985)

Es una condición en donde la mandíbula es significativamente más corta que el maxilar. Se trata de un defecto heredable por lo que los animales afectados no deben ser utilizados para cría. (Ackerman, 2011)

Etiología.

Se considera una afección de tipo genética, puede ocurrir por una discrepancia de las proporciones dento-faciales, generalmente surge por a reproducción lineal para obtener animales de un tamaño específico y forma de cabeza. Otros factores que contribuyen a la incidencia incluyen; la variedad en el tamaño y la estructura del maxilar superior y la mandíbula, así como la variación de las cruas realizadas. Además se ha demostrado que este tipo de maloclusión sea secundaria a la manifestación de acondroplasia. Un trauma temprano que produzca un cierre en la fisis puede resultar en esta condición, algún otro trauma o condiciones que resulten en alguna contractura, cicatrización o pérdida pueden perturbar el equilibrio de la ortodoncia y dar por resultado esta maloclusión (o alguna otra). Otras causas no genéticas, tales como

infecciones graves o enfermedades nutricionales, pueden afectar también la mandíbula y su relación con el maxilar. (Niemiec, 2011)

Manifestaciones Clínicas.

El motivo de la consulta tiene que ver con que la mandíbula es más corta que el maxilar y los dientes caninos rozan al paladar. En general esto se producirá medial a los caninos superiores, pero en casos graves los caninos mandibulares pueden descansar distales al maxilar. Los incisivos inferiores se colocan de forma ligera o muy por detrás del maxilar. Un problema adicional que puede ser secundario al trauma oclusal es la pulpitis traumática del canino mandibular, lo que puede resultar en enfermedad periodontal y abscesos. (Eisenmenger & Zetner, 1985) (Figura. 2.1-2)

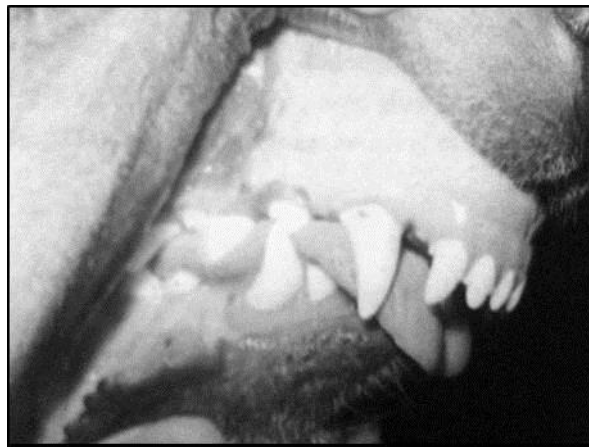


Figura. 2.1-2. Pastor alemán con maloclusión tipo II (Braquignatismo). (Niemiec, 2011)

Diagnóstico diferencial.

Se debe realizar un diagnóstico diferencial con una fractura doble mandibular así como con el resto de las maloclusiones que lesionen en el paladar. (Niemiec, 2011)

Tratamiento.

La forma más común de la terapia es la amputación coronal y la terapia de la pulpa de uno de los dos caninos inferiores. Esto es debido al hecho de que es menos traumático y desfigurante que las extracciones. La segunda opción terapéutica si la maloclusión es leve, es la terapia de ortodoncia. El aparato típico creado en estos casos es un dispositivo de “plano inclinado”. (Collado, 2010) El último método de corrección consiste en la extracción del diente o de los dientes causando un trauma oclusal. Si los dientes involucrados son incisivos, esta es la terapia preferida. Sin embargo, debido al tamaño de los dientes caninos mandibulares, así como su importancia en la retención de la lengua y la estética este no es generalmente el tratamiento de elección con estos dientes. Finalmente, el canino superior puede extraerse y hueso cortical vestibular es eliminado para permitir que los caninos inferiores puedan ser movidos labialmente en el espacio previamente ocupado por el maxilar. (Niemiec, 2011)

Si se corrige mediante aparatos, se deben utilizar productos para higiene oral (gel oral de ascorbato de zinc, soluciones orales de dióxido clórico, enjuague oral de clorhexidina 0.2%, etc.) durante el tratamiento, en la mayoría de los casos, se deben usar antiinflamatorios y medicamentos para el dolor. (Lobprise, 2009)

Otras razas afectadas.

Afgano, Akita, Antiguo Pastor Inglés, Bassethound, Beagle, Bichon Frisse, Bloodhound, Border collie, Bouvier de Flandres, Brittany Spaniel, Cavalier King Charles Spaniel, Cazador de Alces Noruego, Chesapeake Bay Retriever, Chihuahueño, Cocker Spaniel Americano, Cocker Spaniel Inglés, Corgi Galés de Pembroke, Dachshund, Dálmata, Doberman Pinsher, Fox Terrier, Foxhound Inglés, Galgo Inglés, Galgo Italiano, Gigante de los Pirineos, Gran Danés, Jack Russel Terrier, Maltese, Norkfolk Terrier, Otterhound, Pastor Australiano, Pastor de Shetland, Podenco Ibicenco, Pointer alemán de pelo corto, Pointer Alemán de Pelo Duro, Poodle (estándar), Pug, Rottweiler, Saluki, Schnauzer Gigante, Schnauzer Miniatura, Sealyham Terrier, Setter Inglés, Sharpei, Silky terrier, Soft Coated Wheaten Terrier, Spaniel Tibetano, Terrier de Norwich, Terrier Escocés , Terrier Irlandés, Terrier Tibetano, Whippet. (Ackerman, 2011)

Modo de herencia.

El modo de herencia en el Pointer alemán de pelo corto es autosómico recesivo, en el Pastor Alemán no ha sido determinado, sin embargo se recomienda evitar la reproducción de individuos afectados, al existir suficiente evidencia de su transmisión genética. (Ackerman, 2011)

2.2. Caninos de Base Angosta.

Sinonimias.

Desplazamiento lingual de los caninos, caninos mandibulares con crecimiento lingual, linguallly displaced mandibular canine teeth, MAL, BN.

Descripción.

En esta condición los dientes caninos inferiores están en ángulo recto hacia arriba, en lugar de que se vuelquen hacia el exterior. (Holmstrom, 1992) (Figura 2.2-1)

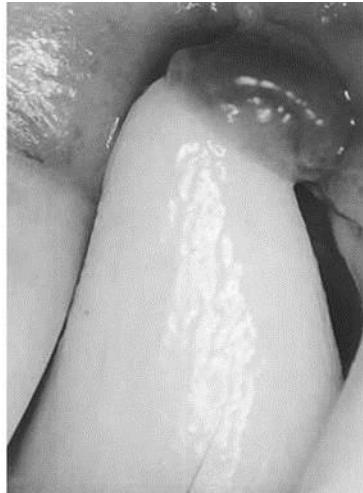

Figura. 2.2-1. Dientes caninos inferiores están en ángulo recto hacia arriba, en lugar de que se vuelque hacia el exterior. (Imagine center, 2011).

Etiología.

Se especula acerca de una posible etiología multifactorial, donde un factor genético hereditario se encuentra involucrado. (Steven, 1992)

Manifestaciones Clínicas.

Algunos pacientes pueden mostrar sólo el contacto suave de los caninos afectados con las encías superiores, lo que requiere una intervención mínima. (Steven, 1992)(Figura. 2.2-2) Otros pueden mostrar contacto traumático directo con el tejido de la parte superior del paladar duro y pueden ocurrir defectos secundarios. Los puntos de contacto son dolorosos y requieren corrección lo antes posible, incluso si aún no se han observado signos evidentes de dolor. (Apex dog & cat dentistry, 2011). (Figura. 2.2-3)

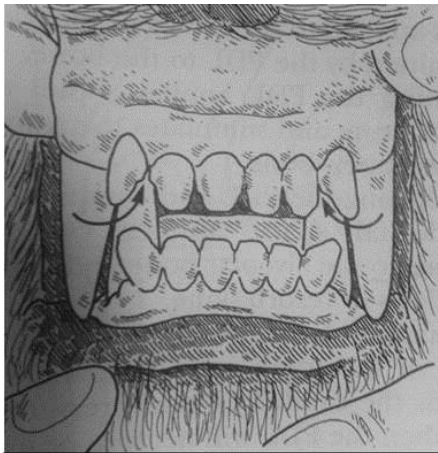


Figura. 2.2-2. Desplazamiento lingual de los caninos inferiores. (Steven et al, 2009)

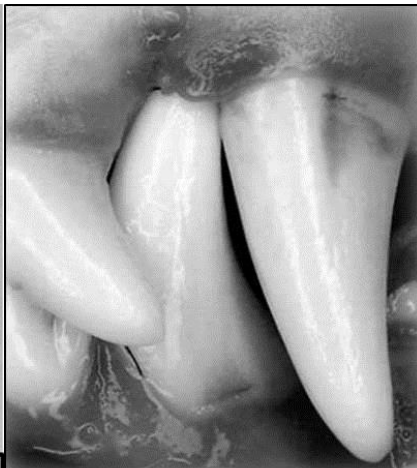

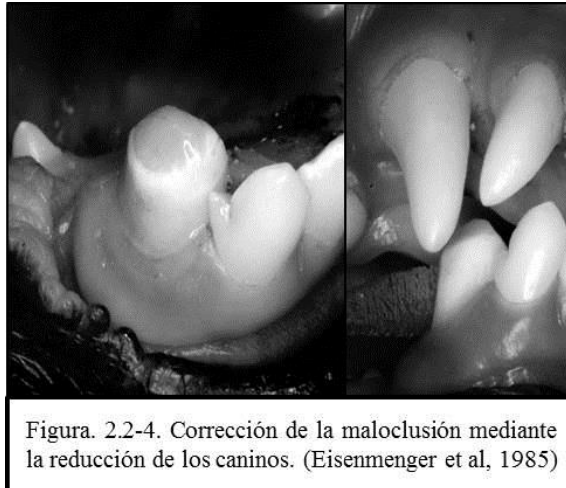
Figura. 2.2-3. Lesión producida por un canino de crecimiento anormal. (Imagine center 2011)

Diagnóstico diferencial.

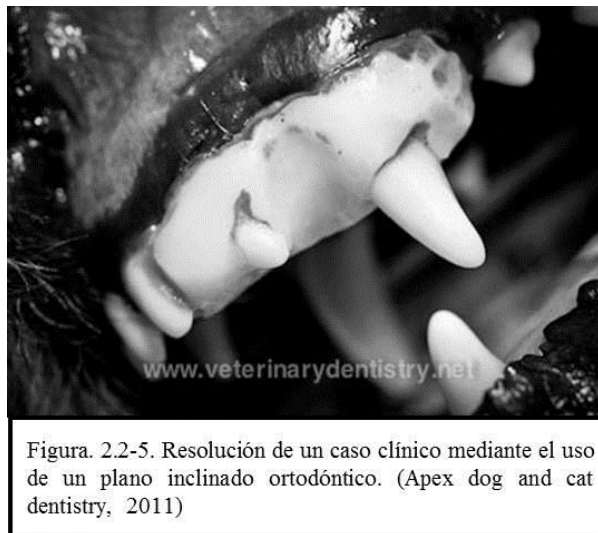Al tratarse de un trastorno de la oclusión (maloclusión) es importante realizar el diagnóstico de algunas otras afecciones de este tipo, entre las que destacan: oclusión de borde a borde, oclusión cruzada anterior, oclusión con incisivos desalineados. (Apex dog & cat dentistry, 2011)

Tratamiento.

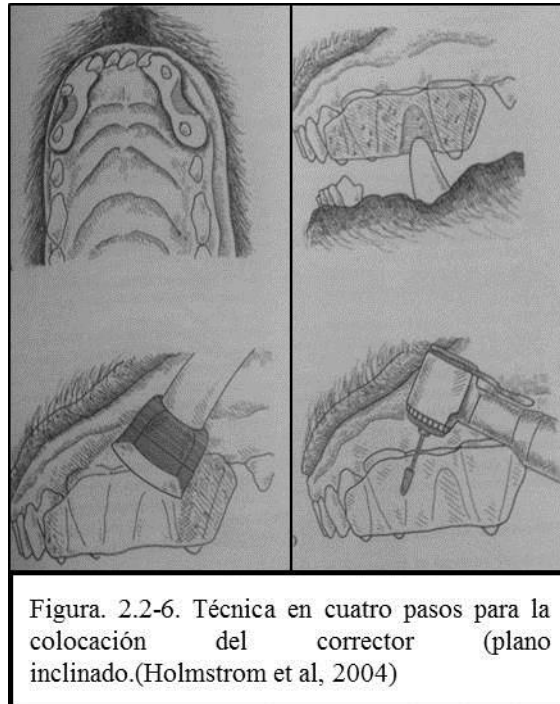
Eliminar la interferencia producida por el canino inferior (o ambos), la reducción de la altura de los dientes mediante el corte, o el limado (reducción) de los extremos distales es una opción viable. (Eisenmenger & Zetner, 1985) (Figura. 2.2-4)



En casos donde la posición de los caninos obstruye al resto o lesiona tejidos se puede intentar la corrección de la posición de los dientes a posiciones funcionales, mediante correctores ortodónticos y elásticos o un plano inclinado en la mordida, que evita el choque y lesión entre el canino y el paladar o la encía afectada. (Figura. 2.2-5) La eliminación de los caninos que producen interferencia o lesiones, es otra opción. (Holmstrom, 1992)



Esta técnica consiste en el uso de acrílico moldeado rodeando los incisivos maxilares y los caninos a cada lado de la boca para formar un plano inclinado para corregir los caninos inferiores desplazados. (Holmstrom et al, 2004) (Figura 2.2-6)



Otras razas afectadas.

Las razas dolicocefalas presentan este problema con mayor frecuencia que las braquicefalas, sin embargo las razas Collie, Bobtail, Pastor Belga, presentan cierta predisposición. (Ackerman, 2011)

Modo de herencia.

Actualmente se desconoce el mecanismo de herencia de esta patología. (CIDD, 2011)

2.3. Mordida Abyecta.

Sinonimias.

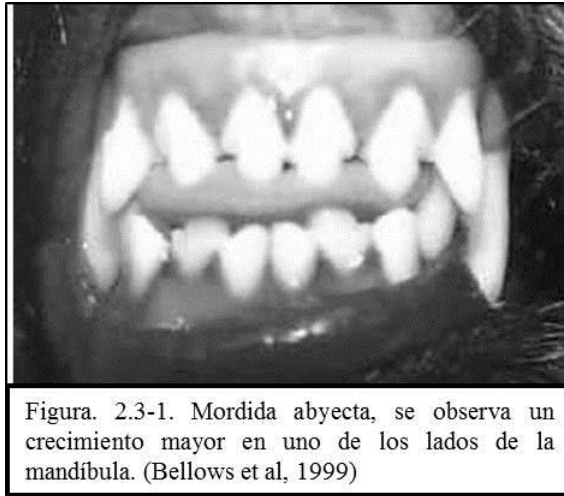
Mordida torcida, Boca retorcida.

Descripción.

Se trata de una maloclusión clase IV (esquelética) que implica un maxilar largo y uno corto. (Lobprise, 2009) Puede tratarse de braquignatismo o prognatismo que afecta solo un lado de la cabeza. (Ackerman, 2011)

En este tipo de maloclusión, uno de los lados de la mandíbula crece más rápido que el otro haciendo que la boca parezca “torcida” y aparente una forma triangular en el área de los incisivos. Esto puede causar

problemas graves en la capacidad de los perros para prensar, mantener o masticar. Además, los dientes mal alineados pueden dañar tejidos blandos. (Bellows, 1999) (Figura 2.3.1)

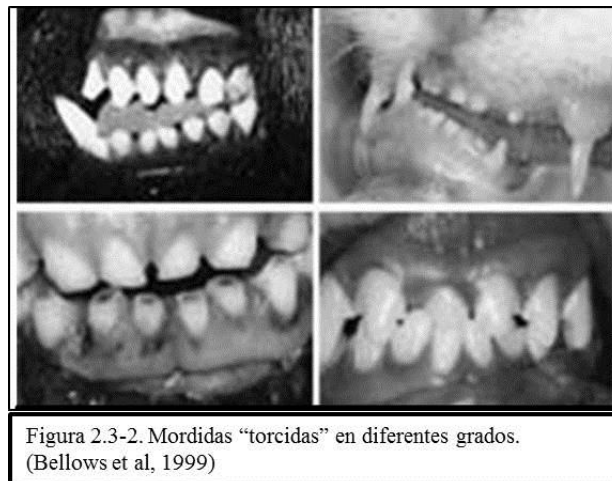

Etiología.

Se trata de una enfermedad de tipo hereditario, por lo que los ejemplares que la padecen no deben ser utilizados para la reproducción. (Johnson, 2006)

Manifestaciones Clínicas.

La manifestación más evidente es la apariencia, ya que la bocatiende a verse “retorcida”, se observa una forma triangular alrededor de los incisivos, se dificulta la prensión y masticación del alimento y diversos objetos. (Bellows, 1999) (Figura 2.3-2)



Diagnóstico diferencial.

Se debe realizar una exploración dental que permita diferenciar o bien identificar una o más maloclusiones dentales. (Holmstrom, 1992)

Tratamiento.

El tratamiento implica diferentes procedimientos de ortodoncia. La elección dependerá de la gravedad y de si hay o no hacinamiento o desprendimiento de los dientes permanentes, si es factible el uso de procedimientos que impliquen el uso de separadores o reducción de altura de una o varias piezas dentales. Sin embargo, en la mayoría de los casos el tratamiento no será necesario. (Bellows, 1999)

Otras razas afectadas.

Border Terrier, Brittany, Bull Dog Inglés, Bull Terrier, Cairn Terrier, Cavalier King Charles Spaniel, Chesapeake Bay Retriever, Chihuahua, Clumber Spaniel, Dálmata, Doberman Pinscher, Gran Danés, Maltese, Pastor Belga Mallinois, Pastor Belga Tervuren, Pekinese, Poodle Estándar, Poodle, Rottweiler, Schnauzer Estándar. Schnauzer Miniatura, Setter Inglés, Shiba Inu. (Ackerman, 2011)

Modo de herencia.

Aún no se ha identificado el modo de herencia (Ackerman, 2011) se recomienda evitar la reproducción de individuos afectados, ya que el factor hereditario ha sido documentado. (Johnson, 2006)

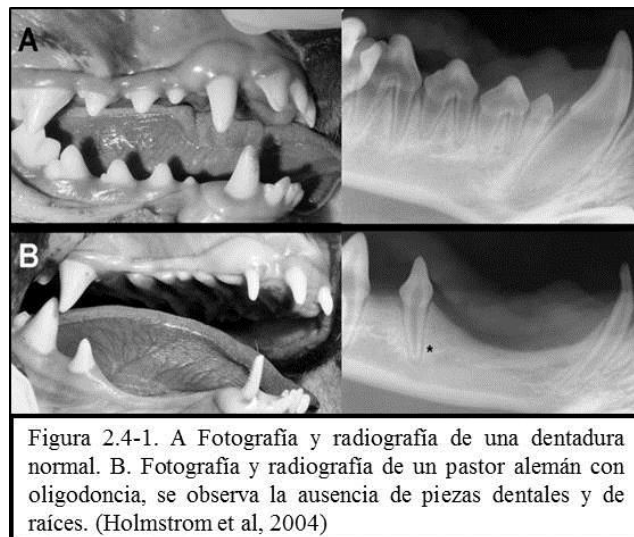
2.4. Oligodontia.

Sinonimias.

Disminución de dientes, Falta de dientes, hipodoncia, anodoncia parcial o total.

Descripción.

Ausencia de diente o dientes debido a condiciones de desarrollo, no a traumas o extracción. (Lobprise, 2009) En los perros se ven afectados con frecuencia el premolar I del maxilar superior e inferior, así como el molar 3 inferior pequeño. Durante el cambio de los dientes puede parecer que existe una oligodontia por causa de una dentición retardada, así como la pérdida traumática de dientes, incluida la extracción. (Bellows, 1999) (Figura 2.4-1)



Algunos espacios interdientales son mayores que el borde alveolar de la mandíbula donde falta el diente, que a menudo es más estrecho e incluso muestra una depresión algo cóncava. En la radiografía pueden aparecer restos o raíces o a partir del tercer mes de edad, los esbozos dentales que no han salido, pero el alveolo vacío de un diente perdido solo se aprecia con toda seguridad hasta la cuarta semana después de haberse perdido el diente. Esto es muy importante para la confirmación que a menudo solicitan los criadores de que no existe oligodoncia, sino que un diente, que en principio existía, se ha perdido por causa de trauma. (Holmstrom, 2004) (Figura 2.4-2)

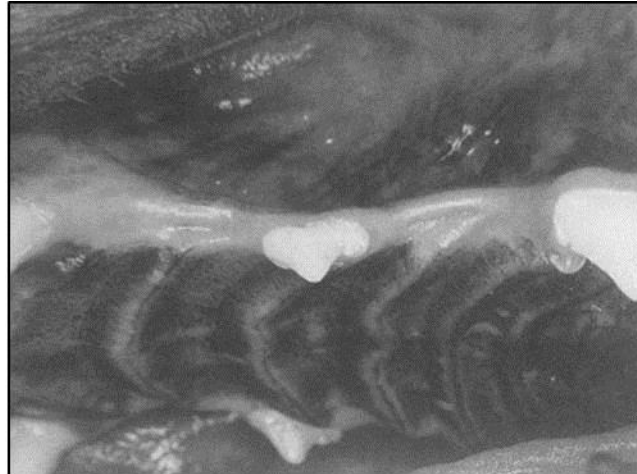

Figura 2.4-2. Piezas dentales faltantes, se observa la falta de piezas en el maxilar. (Bellows et al, 1999)

Etiología.

La oligodoncia total o parcial puede ser hereditaria y puede estar asociada a la displasia ectodérmica (ésta última es rara). Un patrón bilateral en los dientes ausentes puede indicar tendencia genética o familiar, lo que no ocurre cuando el faltante es un único diente. (Lobprise, 2009)

Manifestaciones Clínicas.

Se observa la ausencia del diente (corona y raíz), la apariencia del hueso alveolar y el margen gingival del lugar es regular y lisa, incluso ligeramente “ondulada”; no se observa ninguna estructura dental en la radiografía. (Holmstrom, 2004) (Figura 2.4-3)

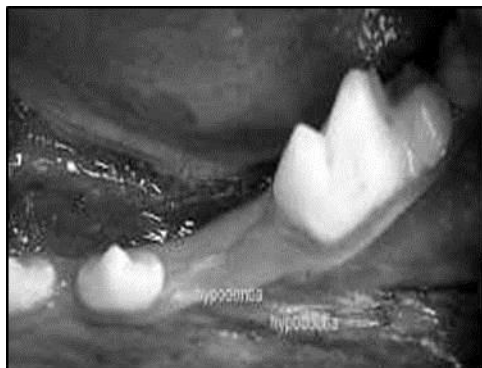

Figura 2.4-3. Ausencia de uno de los dientes, se observa el espacio en la mandíbula, (Hoskins et al, 2003)

Diagnóstico diferencial.

Erupción retardada, dientes no erupcionados, diente extraído, extracción o pérdida debidas a enfermedad periodontal o trauma, dientes fusionados (si los dientes se fusionaron, habrá una reducción en la cantidad de piezas). (Lobprise, 2009)

Tratamiento.

El uso de antimicrobianos y analgésicos apropiados cuando sa necesario. No se indica otra acción, a menos que la radiografía muestre un diente no erupcionado o implicado. (Lobprise, 2009)

Otras razas afectadas.

Affenpinsher, Afgano, Bedlington Terrier, Border Terrier, Borzoi, Clumber Spaniel, Dandie Dinmont Terrier, Doberman Pinscher, Fox Terrier (Pelo Duro y Pelo de Alambre), Gran Danés, Havens Toy, Pastor Belga Tervuren, Perro Crestado Chino. (Ackerman, 2011)

Modo de herencia.

Se desconoce el mecanismo de herencia, sin embargo se recomienda evitar a los animales afectados para reproducción. (Ackerman, 2011) En humanos se ha determinado un modo de herencia autosómico recesivo, asociado a displasia ectodérmica, (Bergendal, 2010) hacen falta estudios en perros para la identificación del modo de herencia en caninos.

3. Desórdenes dermatológicos.

3.1. Astenia Cutánea.

Sinonimias.

Síndrome de Ehlers-Danlos, Dermatosparaxis.

Descripción.

Se trata de un grupo de enfermedades hereditarias del tejido conectivo, caracterizadas por excesiva fragilidad e hiperextensibilidad de la piel. (Scott et al, 2002) En los perros la resistencia de la piel es solamente 1/27 parte que la de los compañeros de camada no afectados. En los humanos existen al menos 11 subgrupos diferentes, pero estas condiciones no han sido extensamente estudiadas en las mascotas. (Nesbitt & Ackerman , 2001). (Figura 3.1-1)

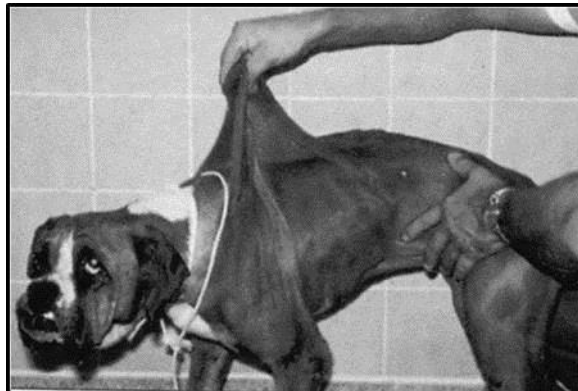

Figura. 3.1-1. Astenia cutánea: Hiperextensibilidad marcada de la piel de un bóxer. (Nesbitt et al, 2001)

Etiología.

La actividad de la enzima pro-colágeno peptidasa es deficiente en este síndrome, resultando en la producción de moléculas de colágeno anormales y de tejido conectivo débil en la piel. (Nesbitt & Ackerman , 2001) Existen varios genes que codifican enzimas que remueven el exceso de aminoácidos de cada porción final de moléculas de procolágeno, creando colágeno maduro. Las mutaciones en cualquiera de estos genes pueden dar lugar a la manifestación del síndrome. (Nicholas, 2005)

Manifestaciones Clínicas.

Debido a los defectos del colágeno, la piel de los animales afectados con frecuencia se lacera con facilidad produciendo heridas grandes. Estos desgarros curan con rapidez, pero dejan cicatrices delgadas muy visibles en lo que se denomina “papel de cigarrillo”. (Figura 3.1-2) (Scott et al, 2002)

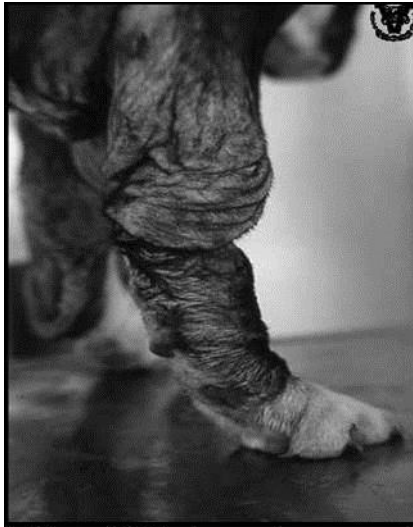

Figura. 3.1-2. Acercamiento a una extremidad, note los colgajos de la piel y las úlceras. (UAT, Facultad de Veterinaria 2003)

Los propietarios al principio pueden observar múltiples laceraciones sobre el animal sin conocimiento de un trauma. El comienzo de la hiperextensión es gradual y puede no ser reconocido por el propietario en un animal joven. Es común observar un perro con áreas alopecicas múltiples y formación de cicatrices en el dorso y los miembros. La marcada hiperextensibilidad de la piel es el signo clínico más impactante. (Figura 3.1-3) El exceso de piel cuelga laxamente en las partes pendientes del cuerpo. Múltiples laceraciones con heridas abiertas son habituales, aunque existe mínima hemorragia en la superficie. Los hematomas subcutáneos pueden desarrollarse en sitios de trauma. (Nesbitt & Ackerman , 2001)

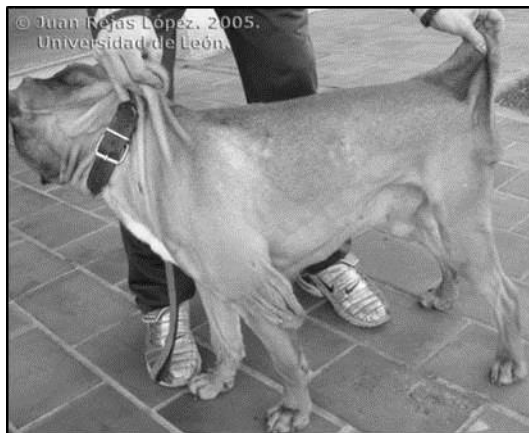

Figura. 3.1-3. Se observan pliegues colgantes permanentes en los codos de este Bull Terrier con astenia cutánea. (Rojas L, J, 2005)

La piel es blanda, elástica y delgada. Tiene menor elasticidad y aspecto blanquecino, húmedo. La piel se puede estirar hasta alcanzar dimensiones extremas. (Nesbitt & Ackerman , 2001)

Diagnóstico diferencial.

Se debe realizar la diferenciación con otros desórdenes metabólicos. La historia y los signos clínicos son usualmente suficientes para hacer un diagnóstico de astenia cutánea. (Nesbitt & Ackerman , 2001)

Tratamiento.

No existe un tratamiento específico para la astenia cutánea. Las laceraciones deben ser tratadas con suturas empleando patrones de tensión. (Nesbitt & Ackerman, 2001) El clínico debe informar al propietario sobre la naturaleza, la heredabilidad y curso crónico incurable de la enfermedad. El animal no debe emplearse en reproducción. Con un estilo de vida y modificaciones adecuadas hogareñas adecuadas, más la rápida atención de heridas y dermatosis recurrentes, las mascotas sin laxitud articular pueden gozar de vidas extensas. (Scott et al, 2002)

Otras razas afectadas.

Beagle, Boxer, Dachshund, Greyhound, Keeshound, Manchester Terrier, Pastor Garafiano, Setter Inglés, Springer Spaniel Ingles, Irish Terrier, Welsh Corgi. (Ackerman, 2011)

Modo de herencia.

En general, las mutaciones en los genes de colágeno estructura resultan en un modo de herencia dominante, en contraste, las mutaciones en los genes de las enzimas de proceso de formación de procolágeno generalmente resulta en formas recesivas del desorden, ya que un individuo portador de 50% de enzimas normales puede desarrollar de forma normal el proceso de síntesis de colágeno. (Nicholas, 2005)

3.2. Calcinosis Circumscripta.

Sinonimias.

Calcinosis tumoral, gota cálcica, calcinosis quística apócrifa o granuloma multiloculado subcutáneo.

Descripción.

Es un subgrupo de calcinosis cutánea, una enfermedad caracterizada por la mineralización distrófica de tejido no asociada a desórdenes sistémicos o enfermedad renal. (Ackerman, 2011) La calcinosis circumscripta es más común en perros jóvenes (menores de 2 años) de ambos sexos. Más del 50% de los casos reportados corresponden a pastores alemanes. (Scott et al, 2002) (Figura 3.2.1)

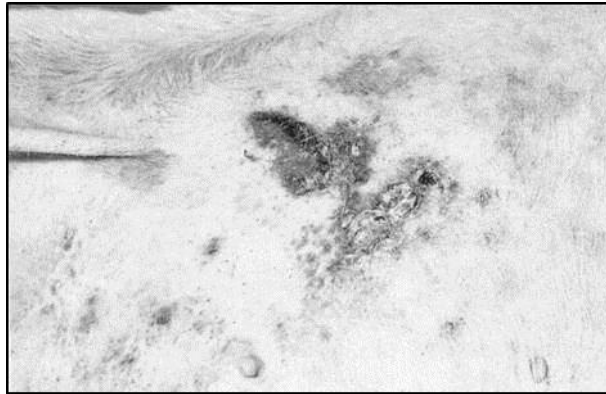

Figura. 3.2-1. Calcinosis circunscrita con depósitos de calcio en la piel y pioderma secundaria. (Scott et al, 2002)

Etiología.

La mayoría de los casos es de causa desconocida, aunque se sabe que se trata de la mineralización distrófica no asociada con enfermedad sistémica, patogénesis aún no comprendida en su totalidad. (Nesbitt & Ackerman , 2001)


Manifestaciones Clínicas.

Las lesiones suelen tener forma de cúpula, son fluctuantes o firmes y tienen un diámetro de 0.5-7cm. Las lesiones suelen ser solitarias, pero también pueden ser múltiples o bilaterales simétricas. Se observan con mayor frecuencia sobre o cerca de puntos de presión y prominencias óseas, en especial en las áreas laterales metatarsiana y falángica de los miembros pelvianos y el codo, así como en la cara dorsal de la cuarta a sexta vértebras cervicales o en la lengua (Figura 3.2-2). Un tipo asociado al uso de suturas de polidioxanona se observan en sitios de incisión quirúrgicas y todos los casos informados corresponden a perros Pastor Alemán. (Scott et al, 2002)

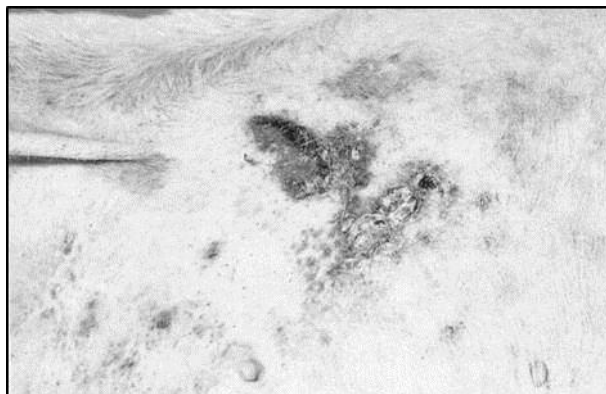

Figura. 3.2-1. Calcinosis circunscrita con depósitos de calcio en la piel y pioderma secundaria. (Scott et al, 2002)

Generalmente se observan protuberancias firme o fluctuantes, casi siempre multinodulares de hasta 10 cm de diámetro con un material granular harinoso en su interior. (Willemse, 1992) (Figura 3.2-3)



🐾 Diagnóstico diferencial.

Se debe realizar diagnóstico diferencial con procesos granulomatosos y neoplásicos. El diagnóstico se confirma por los hallazgos histopatológicos que consisten en mineralización distrófica de la dermis profunda y del pánículo en ausencia de enfermedad sistémica. (Nesbitt & Ackerman , 2001)

🐾 Tratamiento.

El tratamiento de elección es la escisión quirúrgica. No se informaron recurrencias ni desarrollo de nuevas lesiones después de la cirugía. Los perros con lesiones simétricas (escápulas y caderas) vinculadas con osteodistrofia hipertrófica o poliartitis idiopática exhiben resolución espontánea de la calcinosis circunscripta a medida que la enfermedad asociada se inactiva. (Nesbitt & Ackerman , 2001)

🐾 Otras razas afectadas.

Boston Terrier, Bóxer, Dachshund, siempre asociado a enfermedad sistémica. (Ackerman, 2011)

🐾 Modo de herencia.

No se ha determinado el modo de herencia de ésta patología, es posible que se trate de una enfermedad poligénica. (Nicholas, 2005)

3.3. Demodicosis.

🐾 Sinonimias.

Sarna demodética canina, sarna roja, sarna folicular.

🐾 Descripción.

Es una enfermedad parasitaria inflamatoria canina, caracterizada por un número de ácaros demodéticos mayor de lo habitual. (Scott et al, 2002)

Etiología.

Demódex canis, es un ácaro que se encuentra normalmente en la piel (entre un 30 y un 80% de la población canina normal es un portador asintomático de los ácaros) (Nesbitt & Ackerman , 2001), y aparentemente existe una predisposición genética en algunas razas para las manifestaciones de la demodicosis generalizada. (Figura 3.3-1) Los factores inmunológicos desempeñan un papel en la demodicosis. Un factor serológico está presente y causa inmunosupresión de los linfocitos T. Las investigaciones recientes sugieren que el defecto en el sistema inmune está ligado a una disminución en la respuesta de interleucina 2 (IL-2) (Scott et al, 2002)

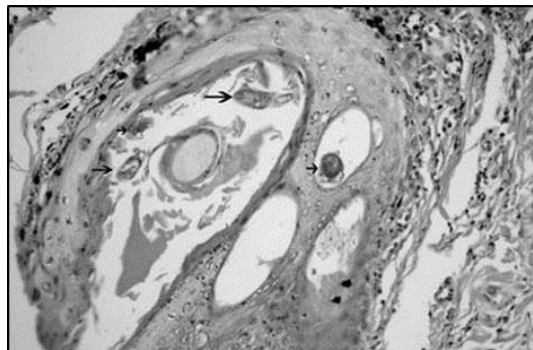


Figura. 3.3-1. Dentro del folículo piloso se observan varios cortes de *Demódex sp.*, ver flechas. (Nesbitt et al, 2001)

Manifestaciones Clínicas.

Se reconocen 3 formas de demodicosis basándose en la presentación clínica. Todas estas designaciones son arbitrarias y su entrecruzamiento es habitual. (Scott, Miller, & Griffin, 2002) La forma local o escamosa se caracteriza por unas pocas máculas o parches (1 a 6) pequeñas y circunscriptas que resultan eritematosas o hiperpigmentadas, escamosas, no pruríticas, alopécicas, y se ubican habitualmente en la zona periorbitaria, en la cara o en los miembros anteriores. En algunas ocasiones hay inflamación, y puede haber una pápula o pústula ocasional. La alopecia varía de parcial a completa. (Willemse, 1992) (Figura 3.3.-2)



Figura. 3.3-2. Demodicosis localizada en la cara de un Pastor Alemán, obsérvense las lesiones en zona periorbital. (Scott el al, 2002)

La forma generalizada se caracteriza por áreas extensas, multifocales de alopecia, eritema, hiperpigmentación, edema y descamación. La parte ventral del mentón, la cara y los pies son los sitios usuales para la pioderma. La linfadenomegalia periférica es común. (Scott et al, 2002) (Figura 3.3-3)

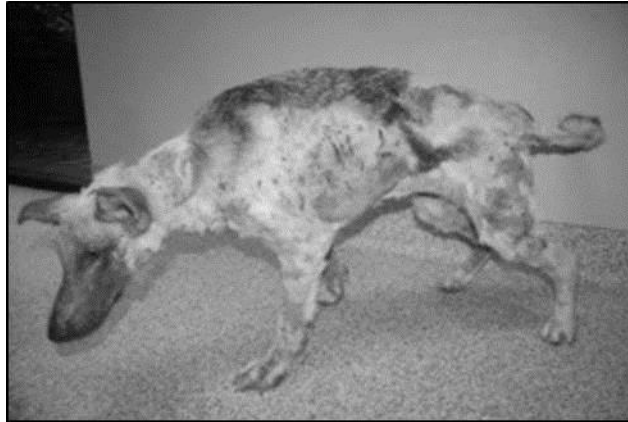


Figura. 3.3-3. Demodicosis generalizada, se observan áreas extensas multifocales de alopecia. (Scott et al, 2002)

La pododemodicosis puede estar asociada a una enfermedad generalizada o puede ocurrir como única manifestación. Se presenta de manera típica como una dermatitis interdigital papulonodular con asociación de eritema, edema y dolor. Las almohadillas plantares pueden estar hiperqueratósicas. (Figura 3.3-4) (Willemse, 1992)



Figura. 3.3-4. Pododermatitis desarrollada en la base de una demodicosis. (Nesbitt et al, 2001)

Diagnóstico diferencial.

Pioderma, dermatofitosis, enfermedades inmunomediadas de la piel. (Nesbitt & Ackerman , 2001)

Tratamiento.

En el caso de la demodicosis localizada (o escamosa) algunos animales sufren una remisión espontánea en la madurez, por lo que debe considerarse un tratamiento de sostén hasta el año de edad. (Figura 3.3-5) Se pueden utilizar localmente champús antiseborréicos para remover las escamas, incluidos los productos con peróxido de benzoilo, sulfuro de selenio y alquitrán. Del mismo modo, si la pioderma está presente,

deberán utilizarse antibióticos, según sea el caso. (Scott et al, 2002) El uso de interferón ha sido empleado, sin embargo, los resultados no son concluyentes. (Akilov et al, 2004)



Figura. 3.3-5. Se observa un perro Pastor Alemán con demodicosis generalizada al lado de un ejemplar sano. (Wilkinson et al 1998)

Baños de amitraz en dilución del 0.025% es el tratamiento de elección para demodicosis generalizada, con una frecuencia de una vez cada dos semanas, aunque se ha tratado en perros con una vez por semana y se ha observado un progreso más rápido. Se ha utilizado también Milbemicina oxima, pero se reserva su uso para casos de demodicosis generalizada de resolución juvenil que no se resuelven con amitraz, el uso de este tratamiento aún se considera experimental. . Del mismo modo la utilización de Ivermectina se ha aprobado como tratamiento alternativo a demodicosis generalizadas que no responden al amitraz, de manera anecdótica la ivermectina es administrada vía oral a 100 mcg/kg, la dosis diaria se administra de 30 a 60 días después de un resultado negativo en raspado cutáneo. (Nesbitt & Ackerman , 2001) Se han descrito protocolos tendientes a la mejora de la inmunidad mediante la utilización de interferón, u otros inmunoestimulantes, aunque su uso aún no ha sido evaluado de forma independiente en terapias generalizadas, la utilización combinada con la terapia multifactorial parece tener resultados efectivos de forma anecdótica. (Akilov et al, 2004)

Otras razas afectadas.

Antiguo Pastor Ingles, Beagle, Bóxer, Bulldog Inglés, Caniche Miniatura, Chihuahua, Cocker Spaniel, Collie, Dachshund, Dálmata, Doberman Pinsher, Gran Danés, Hound Afgano, Lhasa Apso, Malamute de Alaska, Pointer, Pug, Rottweiler, Shar Pei, Shitzu, Terrier de Airdale, Terrier de Boston, Weimaraner, West Highland White Terrier. (Ackerman, 2011)

Modo de herencia.

Aún no se ha determinado un modo de herencia, posiblemente se trate de una enfermedad de tipo multifactorial en donde se ven involucrados varios genes, (Nicholas, 2005) sin embargo se ha documentado

predisposición en las razas mencionadas, por lo que se recomienda evitar la reproducción de animales afectados. (Ackerman, 2011)

3.4. Dermatitis Acral Por Lamido.

Sinonimias.

Dermatitis acral por lamido, acral lick dermatitis, granuloma acral, dermatitis por lamido, dermatitis acral, dermatitis psicogénica, dermatitis neurogénica, neurodermatosis, psicodermatosis, automutilación, síndrome de mutación acral.

Descripción.

Se trata de un trastorno en el que los perros lamen sus extremidades, lo que provoca lesiones en la piel y la creación de úlceras en las zonas expuestas. (Wilkinson et al, 1998) (Figura 3.4-1)

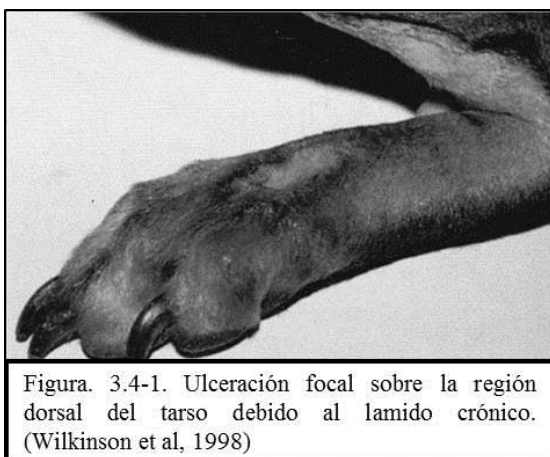

Figura. 3.4-1. Ulceración focal sobre la región dorsal del tarso debido al lamido crónico. (Wilkinson et al, 1998)

Etiología.

Se ha especulado con numerosas causas, tanto de carácter psicógeno, como no psicógenas. (Rejas López, 2012) Se han postulado etiologías genéticas, del comportamiento y neurológicas. Mientras que ciertas razas parecen tener una predisposición, una tendencia familiar no ha sido demostrada de manera convincente. (Nesbitt & Ackerman , 2001)

Manifestaciones Clínicas.

La manifestación del problema son lameduras constantes por parte del perro en una zona específica de su cuerpo, casi siempre las patas. Se lamen con tanta intensidad que se extraen el pelo y la piel dejando una herida grave. (Nesbitt & Ackerman , 2001)

Diagnóstico diferencial.

Traumatismos, dermatitis parasitarias varias, dermatitis fúngicas, dermatitis bacterianas, alergia alimentaria, atopía. (Willemse, 1992)

Tratamiento.

A pesar de que la infección bacteriana no es la causa principal de la condición, el tratamiento de pioderma profundo es un componente importante del tratamiento. En cuanto al comportamiento estereotípico del lamido en la zona afectada, algunos perros responden a los corticosteroides tópicos, algunos a los fármacos antidepresivos, algunos a medicamentos anti-obsesivos, algunos a los narcóticos, y de otro tipo de fármacos que inhiben el efecto de los narcóticos. (Scott et al, 2002) Se han realizado un gran número de estudios pero no hay evidencias suficientes que concluyan sobre la eficacia de los antihistamínicos en el tratamiento de este trastorno.(Carlotti et al, 2003)

Otras razas afectadas.

Doberman Pinsher, Pastor Alemán, Gran Danés, Setter Irlandés y el Labrador Retriever. (Ackerman, 2011)

Modo de herencia.

El modo de herencia no se conoce, sin embargo es mejor no reproducir animales afectados, pero la información disponible no es suficiente para probar que el trastorno se transmite a las generaciones futuras. (Willemse, 1992)

3.5. Dermatitis Alérgica por Inhalación.

Sinonimias.

Atopia, dermatitis atópica canina, DAC, AID, alérgic inhalant dermatitis, dermatitis atópica, dermatitis de los alérgenos inhalados.

Descripción.

La atopia canina es una reacción de hipersensibilidad a antígenos del entorno, inhalados o absorbidos por la piel en individuos con predisposición genética. Es común en los perros y aparece a una edad que varía entre los 6 meses y los 6 años. Sin embargo, en la mayoría de los perros con los síntomas aparecen por primera vez cuando tienen entre 1 y 3 años de edad. (Medleau, 2007) (Figura 3.5-1)

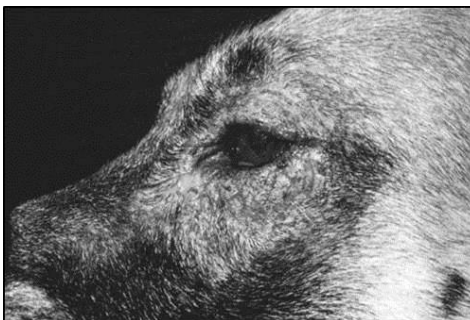

Figura. 3.5-1. Dermatitis periocular atópica con eritema y liquenificación en un perro Pastor Alemán. (Willemse 1992)

Etiología.

Es causada por reacciones alérgicas a sustancias del entorno. Estas sustancias, pueden incluir partículas de polvo, mohos, fibras de plantas, polen de plantas, partículas animales y otras partículas del ambiente. (Manual de Merck, 1993) Los animales afectados desarrollan anticuerpos (IgE) al alérgeno y, con la exposición muestran signos de prurito. Los más comunes son el polvo de la casa y los ácaros de los alimento (sobre todo *Tyrophagus putrescentiae*, *Dermatophagoides pteronnyssinus*, *Dermatophagoides farinae*, *Acarus siru*), caspa humana, pólenes (sobre todo los pólenes de gramíneas y de ambrosía), moho, otros alérgenos ambientales como el kapok (pochote en México), lana, plumas y caspa canina. (Willemse, 1992)

Manifestaciones Clínicas.

Los síntomas empiezan como eritema cutáneo y prurito que puede ser estacional o no estacional, dependiendo del alérgeno que lo causa. (Figura 3.5-2) Normalmente, la distribución del prurito afecta a los pies, los flancos, las ingles, las axilas, la cara y las orejas. (Scott et al, 2002)

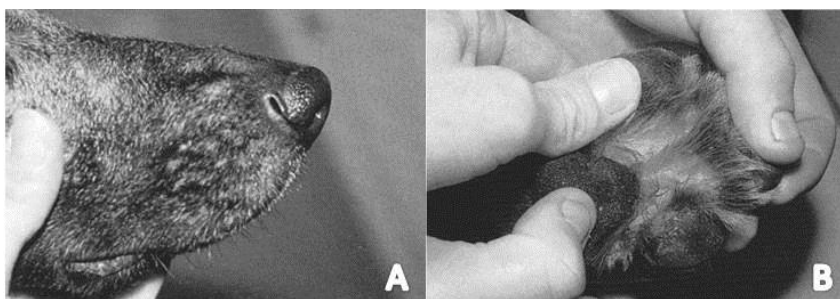


Figura. 3.5-2. A. Eritema facial. B. Eritema interdigital. (Schaer, 2006)

Los autotraumatismos suelen producir lesiones cutáneas secundarias, como manchas de saliva, alopecia, excoriaciones, escamas, costras, hiperpigmentación, y liquenificación. (Figura 3.5-3) Puede observarse dermatitis acral por lamido, dermatitis piodtraumática recurrente, conjuntivitis, hiperhidrosis (sudoración) y, en raras ocasiones, bronquitis o rinitis alérgica. (Medleau, 2007)

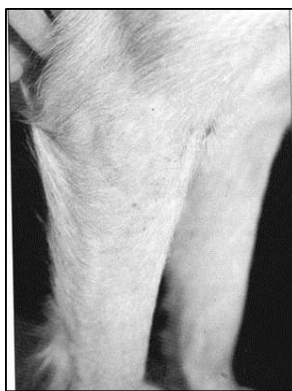


Figura. 3.5-3. Folliculitis superficial de la zona de las patas delanteras. (Schaer, 2006)

Diagnóstico diferencial.

Incluye otras reacciones de hipersensibilidad (alimentos, picaduras de pulgas, por contacto), parásitos (ácaros, cheiletielosis, pediculosis), foliculosis (bacterias, dermatofitos, Demódex) y dermatitis por Malassezia. (Schaer, 2006)

Tratamiento.

Cuando no es posible evitar el alérgeno, el tratamiento de elección para animales con una alergia estacional prolongada es la hiposensibilización. La hiposensibilización basada en las pruebas de alergia in vivo o in vitro es eficaz, disminuyendo el prurito y reduciendo la necesidad de administrar otra medicación en un 60-80% de los perros. El éxito de la hiposensibilización puede tardar en apreciarse entre 3 a 12 meses. (Manual de Merck, 1993) El tratamiento sintomático incluye la administración de antihistamínicos y ácidos grasos esenciales, tratamiento anti pruriginoso tópico, corticoterapia oral en días alternos y evitar (en la medida de lo posible) el alérgeno, así como tratar los problemas secundarios. (Schaer, 2006)

Otras razas afectadas.

En general, todas las razas de perros pueden ser afectadas. Algunas razas sin embargo parecen estar especialmente predispuestas, como por ejemplo varias razas de Terrier, Labrador y Golden Retriever, Shiba, Dálmata, Lhasa Apso entre otros (Padgett, 1998)

Modo de herencia.

Actualmente se desconoce el modo de herencia dadas las variables que se presentan, ya que suelen ser diferentes según cada individuo. Existen trabajos tendientes a la búsqueda del modo de herencia, que apuntan a un desorden de tipo multifactorial en el que se encuentran involucrados varios genes. (Ackerman, 2011)

3.6. Dermatófibrosis Nodular.

Sinonimias.

Dermatófibrosis nodular del Pastor Alemán, nevo colagenoso hereditario de los pastores alemanes.

Descripción.

Es un síndrome que consiste en la formación de múltiples nódulos de crecimiento lento, originados en la dermis a partir de la proliferación de fibras de colágeno denso, fue descrito en perros por primera vez en 1983, en 6 perros de raza Pastor Alemán que presentaban múltiples nódulos en la piel de cabeza, tronco y miembros locomotores, dos de ellos con neoplasias renales quísticas (adenocarcinoma quístico) bilaterales coexistentes. (Aburto, et al, 1994) (Figura 3.6-1) Se trata de una forma rara familiar de nevo colagenoso

en los pastores alemanes. (Scott et al, 2002) Este es un tumor inusual, debido a la base familiar de los tumores cutáneos asociados a malignidades internas. En el Pastor Alemán el 20% de lo perros afectados desarrolla tumores renales metastásicosLa aparición de las lesiones se produce entre los 5 y 12 años de edad. (Aburto et al, 1994)

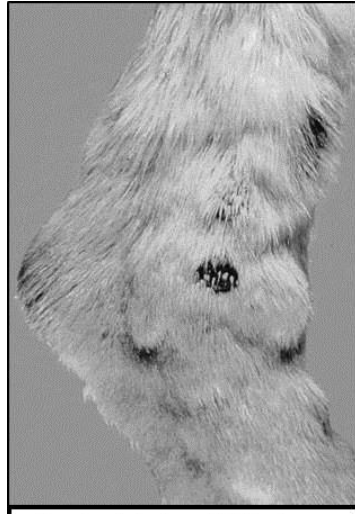


Figura. 3.6-1. Obsérvese la presencia de múltiples nódulos alrededor del corvejón de este perro Pastor Alemán.(Noli et al, 2009)

Etiología.

Se sabe que es una afección hereditaria de origen genético, la patogenia no está clara, sin embargo se sospecha de algún factor desencadenante que permite la proliferación de fibras de colágeno denso. (Padgett, 1998)

Manifestaciones Clínicas.

Nódulos bien circunscriptos dérmicos o subcutáneos, firmes. Su tamaño es variable desde varios milímetros hasta 5 cm de diámetro. (Wilkinson, et al, 1998) (Figura 3.6-2)

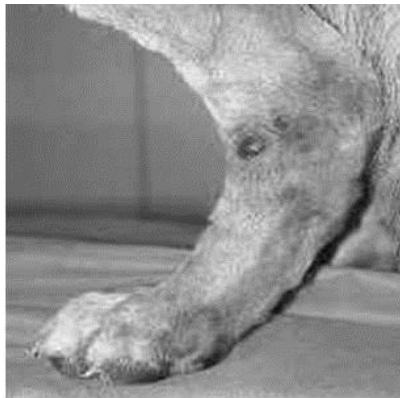
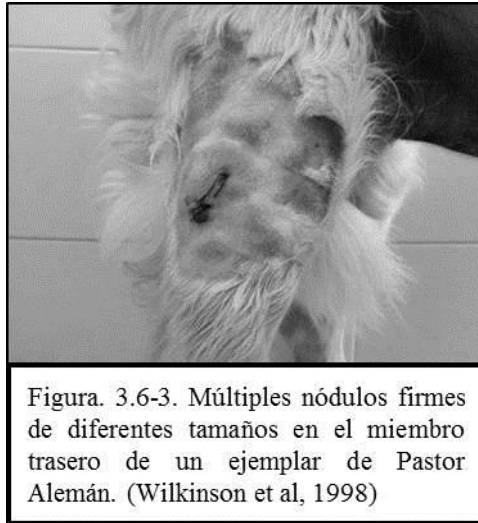


Figura. 3.6-2. Nódulos ulcerados en la extremidad posterior. (Medleau, 2007)

La superficie de las lesiones está con frecuencia hiperpigmentada, alopecica y ulcerada. Las lesiones son más comunes en los miembros, cabeza y orejas. (Figura 3.6-3) Los perros con lesiones renales manifiestan

anorexia, pérdida de peso, poliuria, polidipsia y deshidratación. (Nesbitt & Ackerman , 2001) En hembras se han reportado también leiomiomas uterinos. (Noli & Ghibaud, 2009)



Diagnóstico diferencial.

Nevos colagenosos y fibroma. (Willemse, 1992)

Tratamiento.

El tratamiento es a menudo innecesario. Las lesiones pueden ser eliminadas quirúrgicamente, en general por motivos cosméticos o diagnósticos (si están ulcerados). (Schaer, 2006)

Otras razas afectadas.

La enfermedad se considera casi exclusiva del Pastor Alemán y sus cruzamientos, (Noli & Ghibaud, 2009) aunque se han reportado casos también en Golden Retriever, Bóxer y perros criollos. (Ackerman, 2011)

Modo de herencia.

Autosómico dominante.. (Aburto, et al, 1994) Se trata específicamente de una mutación en el cromosoma 5, gen (FLCN.folliculin). (Nicholas et al, 2005)

3.7. Dermatomiositis.

Sinonimias.

Dermatomiositis canina familiar.

Descripción.

Es una enfermedad inflamatoria de la piel, músculos, grasa y en algunas ocasiones vasos sanguíneos. (Willemse, 1992)

Etiología.

Se ha propuesto un origen genético complicado con un agente infeccioso (probablemente un virus) que podría iniciar la enfermedad clínica. (Ettinger & Feldman, 1997) Se ha propuesto también que la naturaleza multisistémica de la dermatiomiositis sugiere un proceso inmunomediado que resulta en una dermatopatía isquémica. (Scott, et al, 2002)

Manifestaciones Clínicas.

Se presentan signos de la enfermedad alrededor de las 12 semanas de edad. Las lesiones incluyen vesículas, descamación, erosiones y formación de cicatrices que resultan más evidentes en la cara, orejas, codos y tarsos. (Figura 3.7-1) Existe pérdida de pelo asociada. En las etapas siguientes puede hacerse evidente la atrofia muscular. El primer signo de miositis en general es la pérdida de masa del músculo temporal en la frente. (Nesbitt & Ackerman , 2001)

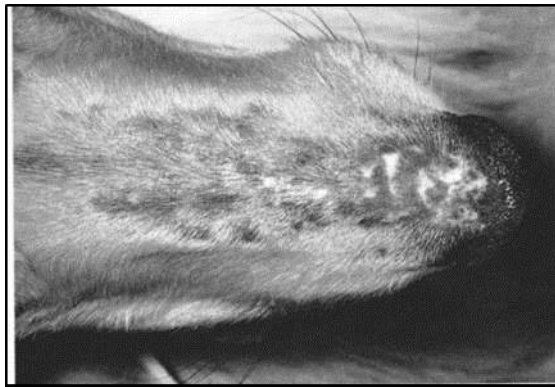


Figura. 3.7-1. Alopecia, pápulas y cicatrices en la nariz. (Willemse, 1992)

Los perros más gravemente afectados pueden tener dificultad para beber, comer y tragar, se puede presentar megaesófago que puede resultar en una neumonía por aspiración, pueden experimentar también crecimiento atrofiado e infertilidad. (Scott et al, 2002) La enfermedad puede presentarse en la adultez precipitada por eventos estresantes, que al mismo tiempo pueden exacerbar las lesiones , que empiezan en forma de pequeñas pústulas, vesículas o pápulas, y rápidamente evolucionan a erosiones, úlceras y costras con alopecia y cicatrices. (Willemse, 1992) (Figura 3.7-2)

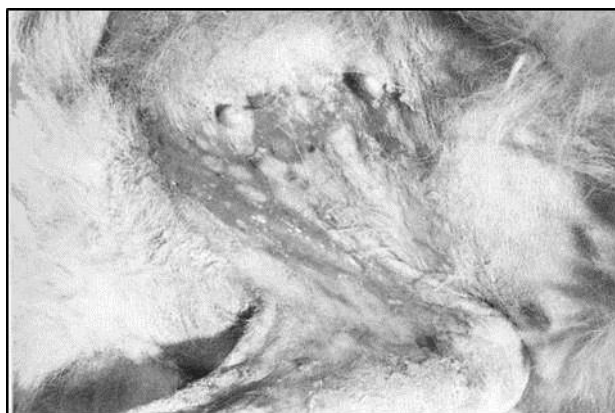

Figura. 3.7-2. Vesículas y erosiones en la piel axilar.
(Willemse, 1992)

Diagnóstico diferencial.

Lupus eritematoso, dermatosis ulcerativa, (Harvey & McKeever, 1998) dermatosis sensible al zinc, otras causas de miopatía. (Ettinger & Feldman, 2007)

Tratamiento.

La terapia es solamente sintomática y puede incluir vitamina E (200-800 UI por día), corticosteroides (0.5 mg/kg por día o en días alternados), Pentoxifilina (de 5 a 10mg/kg 3 veces al día, y emolientes tópicos y/o astringentes. Algunos animales parecen entrar en remisión espontánea cerca de la pubertad, mientras que otros se pondrán peor en forma progresiva. (Willemse, 1992)

Otras razas afectadas.

Collies, Boyero Australiano, Basset Hound, Chow Chow, Kuvasz, Pastor de Beauce y Corgi Galés. (Ackerman, 2011)

Modo de herencia.

Gen autosómico dominante con expresividad variable únicamente comprobado en las razas Collie y productos de sus cruzamientos. En el resto aún no se ha determinado un modo de herencia, y es hoy considerada únicamente como una dermatopatía isquémica. (Padgett, 1998)

3.8. Displasia Ectodérmica.

Sinonimias.

La enfermedad es descrita únicamente como displasia ectodérmica.

Descripción.

Es un tipo de alopecia congénita, asociada al cromosoma X, recesiva y que ocurre predominantemente en machos desde el momento del nacimiento. (Harvey & McKeever, 1998)

Etiología.

De origen genético ligado al cromosoma X. La alopecia es causada por ausencia de folículos y de glándulas apócrinas. (Casal et al, 2005)

Manifestaciones Clínicas.

Los animales presentan un grado variable de alopecia que afecta a la cabeza, tronco y miembros proximales. (Figura 3.8-1) La extensión puede ser parcial o casi completa. Algunos perros muestran sólo pérdidas focales de pelo, generalmente en la línea media dorsal. (Harvey & Mckeever, 1998)

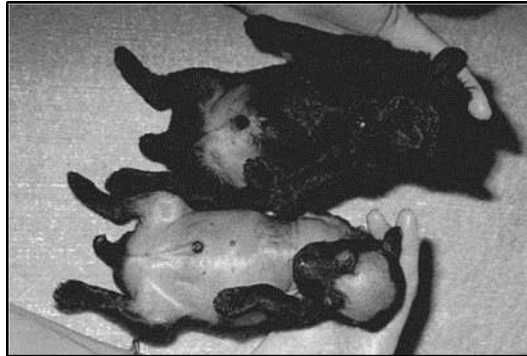

Figura. 3.8-1. Alopecia causada por ausencia de folículos y de glándulas apócrinas. (Casal et al, 2012)

La región temporal, el pabellón auricular, la zona ventral y la parte caudal del dorso están generalmente afectados. En los animales más afectados, el pelo remanente está localizado en la línea media dorsal de la cabeza y del tórax, asemejándose al patrón que se observa en las razas alopecicas. (Figura 3.8-2) (Ríos, 2010)

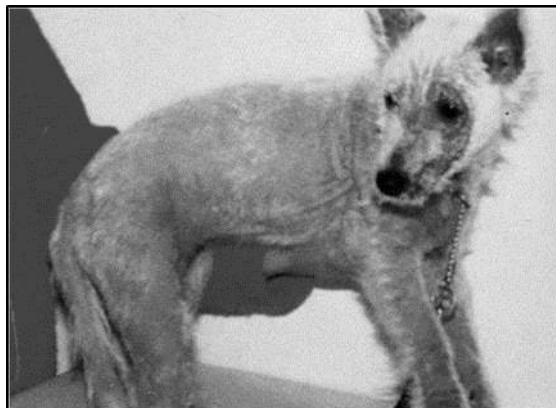

Figura. 3.8-2. Alopecia generalizada, exfoliación y eritema. (Casal et al, 2012)

Este defecto puede coincidir con otros defectos ectodérmicos como alteraciones de la dentición y de la producción de lágrimas. (Casal et al, 2012)

🐾 Diagnóstico diferencial.

Dermatofitosis, (Ríos, 2010) demodicosis, enfermedades inmunomediadas que cursen con alopecia temprana. (Casal et al, 2012)

Tratamiento.

La enfermedad no tiene un tratamiento, sin embargo deben tratarse problemas secundarios asociados a la alopecia. De modo experimental se ha utilizado una proteína recombinante de normalización (Fc: EDA1). Dicho tratamiento no corrige la alopecia, sin embargo logra una producción normal de lágrima, mejora la resistencia a infecciones oculares y las vías respiratorias y mejora la calidad de la sudoración. (Casal et al, 2007)

Otras razas afectadas.

Beagle, Pastor Belga, Lhasa Apso, Poodle Miniatura, Cocker Spaniel y Whippet. (Ackerman, 2011)

Modo de herencia.

Se ha demostrado herencia ligada al cromosoma X, donde los individuos afectados (sea cual sea el sexo) no deberán ser utilizados en la reproducción. (Padgett, 1998) En la raza Chesapeake se ha demostrado recietemente un modo de herencia distinto, autosómico recesivo asociado al gen PKP1, una mutación (C-T) , lo cual ocasiona la irregularidad proteica por disminución de aminoácidos. (Olivry et al, 2012)

3.9. Fístula Perianal.

Sinonimias.

Pioderma perianal, Furunculosis anal, Anusistis, Absceso anorectal.

Descripción.

Se trata de lesiones inflamatorias crónicas del tejido perianal, anal y perirectal caracterizados por trayectos fistulosos ulcerados y supuración de las zonas. (Figura 3.9-1) (Harvey & Mckeever, 1998)

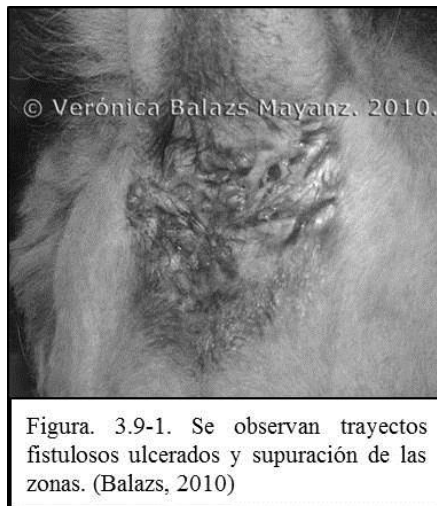

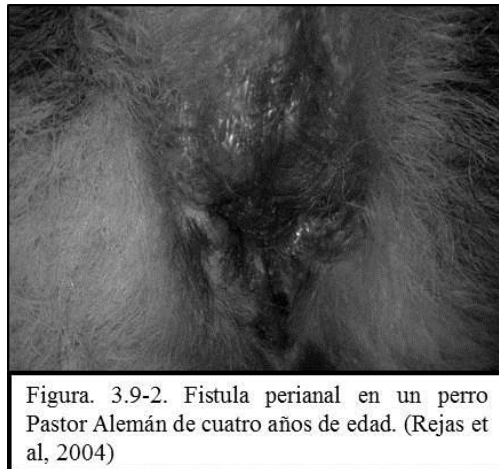
Figura. 3.9-1. Se observan trayectos fistulosos ulcerados y supuración de las zonas. (Balazs, 2010)

Etiología.

La fístula perianal se considera de causa idiopática, pero según algunos autores, puede tener causa de tipo tiroidea (por disminución) (Balazi, 2010), mientras que otros sugieren que se debe a alteraciones genéticas que alteran la inmunidad celular que dan lugar a una deficiencia de la Inmunoglobulina A (IgA). (Carlotti et al, 1993). Recientemente se ha asociado esta patología a una disfunción en el complejo mayor de histocompatibilidad (MHC), que al ser observada como enfermedad primaria genera un aumento en células T, aumentando la producción de citoquinas. (Barner et al, 2009)

Manifestaciones Clínicas.

Numerosos tractos drenan y ulceran alrededor del recto. La mayoría de los animales afectados tienen entre 3 y 6 años de edad; es raro ver la enfermedad en cachorros o animales más viejos. (Scott et al, 2002) La sintomatología clínica corresponde tanto de estreñimiento como de diarrea, tenesmo, disquiecia, hematoquecia, descarga mucopurulenta de mal olor, lamido o rascado de la zona perianal, persecución de la cola, postura de lordosis, “scooting”¹, y apatía. Otros signos que pueden ocurrir como progreso de la enfermedad son leve incontinencia fecal, diarrea intermitente y pérdida de peso. (Osses et al, 2011) (Figura 3.9-2)



Diagnóstico diferencial.

Adenocarcinoma de glándulas perianales (se presenta especialmente en machos de edad avanzada), (Scott et al, 2002) saco anal crónico o saculitis, absceso perianal, impactación de los sáculos anales. (Nesbitt & Ackerman, 2001)

Tratamiento.

El manejo de estos casos incluye el rasurado del pelo del área afectada y el lavado con antiséptico adecuado, tal como clorhexidina o povidona yodada, que mantendrán el área limpia pero no producirán curación. (Scott et al, 2002) La cura de las fístulas perianales puede ser difícil, pero el uso de la

¹Término inglés que se refiere a la acción que ejecutan muchos animales de arrastrar el tren posterior por el suelo donde estén

ciclosporina es alentador aunque costoso. (Nesbitt & Ackerman , 2001) El tratamiento con ciclosporina surgió como una consecuencia de los escasos resultados obtenidos con diferentes técnicas quirúrgicas y los tratamientos médicos recomendados. (Carloti et al, 1993) En los casos más graves, donde se afectan áreas de 360° alrededor del ano, es preciso aplicar un tratamiento quirúrgico.(Machocote Goth, 2004)

Otras razas afectadas.

En el Pastor Alemán, constituye el 84% de los casos, también se encuentra en otras razas como: Labrador, Setter Irlandés, Border Collie, Bulldog, Cocker Spaniel, Samoyedo y en mestizos. (Osses et al, 2011)

Modo de herencia.

Se requieren más investigaciones para determinar el modo de herencia de esta patología. (Padgett, 1998), sin embargo, se ha asociado a una disfunción en el complejo mayor de histocompatibilidad (MHC), específicamente en el gen EAG, lo cual permite mediante una prueba de ADN detectar esta disfunción en MHC y detectar posible portadores de la patología. (Barnes et al, 2009)

3.10. Onicopatía Lupoide.

Sinonimias.

Onicodistrofia lupoide, Onicodistrofia lupoide simétrica. Simetrical lupoid onychodystrophy (SLO).

Descripción.

Es un desorden de las garras caracterizado por onicomadesis y onicodistrofia (onicorrexis, onicomalacia, onicólisis) de múltiples dedos (a menudo las 18 garras). (Nesbitt & Ackerman , 2001) (Figura 3.10-1)

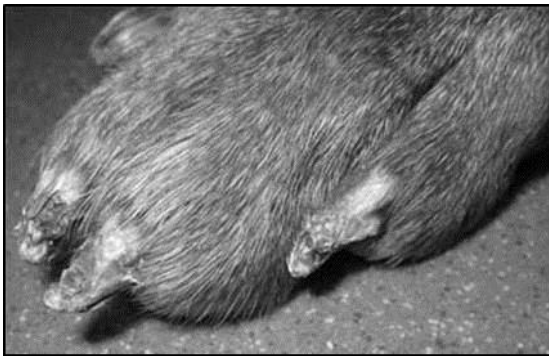

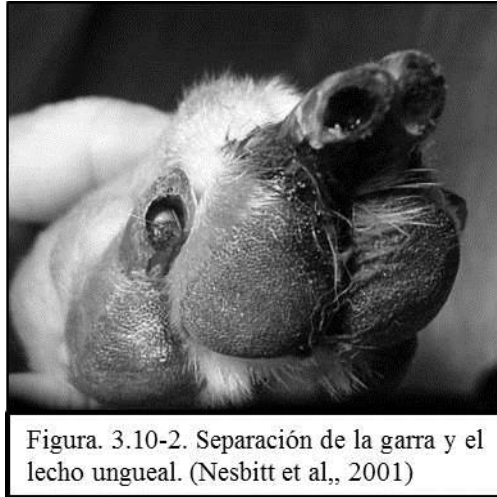Figura. 3.10-1. Se observan alteraciones (onicomadesis y onicodistrofia) en todas las uñas de uno de los miembros (Nesbitt et al, 2001)

Etiología.

Se considera una enfermedad idiopática, se han considerado factores inmunes y genéticos que no están del todo claros. (Nesbitt et al, 2001)

Manifestaciones Clínicas.

Desprendimiento de la garra córnea (onicomadesis) y la formación anormal de la garra que puede incluir: uñas quebradizas, ablandamiento de la garra, separación de la garra del corión; de múltiples dedos, a menudo todas las garras. (Nesbitt & Ackerman , 2001) (Figura 3.10-2)



Diagnóstico diferencial.

Infecciones fúngicas y bacterianas, desórdenes autoinmunes, erupción medicamentosa, vasculitis. (Harvey & Mckeever, 1998)

Tratamiento.

Implementar un protocolo antibiótico para infecciones bacterianas secundarias, si las hay. La suplementación oral diaria con ácidos grasos suele resultar eficaz, así mismo, la terapia con Vitamina E suele coadyuvar el tratamiento. Un notable crecimiento de la uña puede ser notado después de 3 meses después de iniciado el tratamiento. (Wilkinson et al, 1998) Alternativamente se puede emplear la combinación de Tetraciclina y Niacinamida (Scott et al, 2002) En casos refractarios la terapia con prednisolona puede ser efectiva. (Schaer, 2006) El pronóstico es favorable, aunque en algunos casos la uña puede ser deforme o friable, en casos graves se puede llegar a considerar la amputación. (Wilkinson et al, 1998)

Otras razas afectadas.

Doberman Pinscher, Greyhound, Irish Terrier, Rottweiler y Weimaraner. (American Kennel Club, 1995)

Modo de herencia.

La información sobre el mecanismo de herencia es aún insuficiente, por lo pronto, se recomienda no utilizar a los animales afectados para la reproducción. (Ackerman, 2011)

3.11. Panniculitis Podal Estéril.

Sinonimias.

Panniculitis podal estéril del Pastor Alemán.

Descripción.

Es una enfermedad inflamatoria de la grasa subcutánea del perro. (Ackerman, 2011)

Etiología.

Las causas específicas son muchas y variadas, pero está claro que algunas panniculitis son inmunomediadas, mientras que otras pueden resultar de causas microbianas, nutricionales, metabólicas, traumáticas, neoplásicas o no determinadas. (Ettinger & Feldman , 1997) Las potenciales causas subyacentes incluyen pancreatitis, neoplasia pancreática, lupus eritematoso, esclerodermia, dermatomiositis, eritema nodoso, infecciones microbianas profundas, reacciones en el sitio de inyección y esteatitis. (Nesbitt & Ackerman , 2001)

Manifestaciones Clínicas.

Se presenta en forma de tractos fistulosos bien delimitados con bordes eritematosos ligeramente inflamados. Se encuentran con mayor frecuencia en posición dorsal respecto de la línea media de la almohadilla tarsiana o carpiana, aunque las lesiones también se han asociado a otras almohadillas. (Harvey & Mckeever, 1998) (Figura 3.11-1)

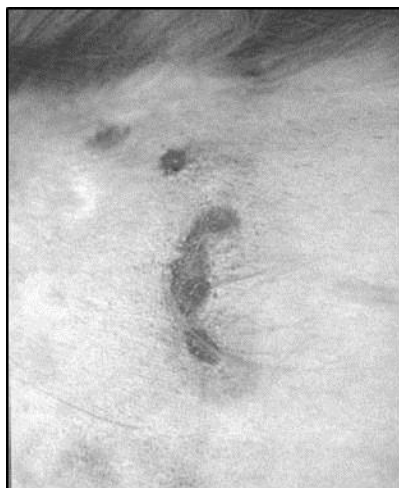

Figura. 3.11-1. Fistula causada por una panniculitis podal estéril. (Rejas, 2012)

Diagnóstico diferencial.

Absceso, granuloma cutáneo bacteriano o fúngico, foliculitis y furunculosis bacterianas profundas, infección cutánea microbacteriana, infecciones micóticas profundas, quistes cutáneos, infestación por *Cuterebra* sp, neoplasia cutánea, reacciones por cuerpo extraño. (Harvey & Mckeever, 1998)

Tratamiento.

Dosis antiinflamatoria de Prednisolona, combinada con Vitamina E. (Nesbitt & Ackerman , 2001)

Otras razas afectadas.

Se ha reportado en Dachshund, Collie, y Poodle Miniatura. (Ackerman, 2011)

Modo de herencia.

No se ha demostrado el modo de herencia, sin embargo la presentación en el Pastor Alemán sugiere un patrón hereditario, los casos sin embargo, son escasamente reportados.(Padgett, 1998)

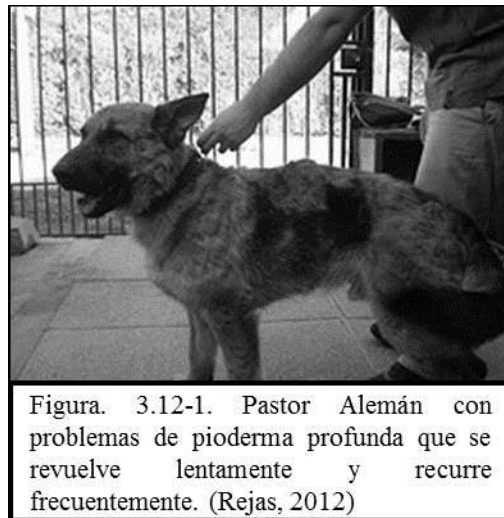3.12. Pioderma Del Pastor Alemán.

Sinonimias.

Foliculitis, furunculosis y celulitis del Pastor Alemán, pioderma profunda del Pastor Alemán (PPA).

Descripción.

Es una pioderma profunda agresiva observada en esta raza o sus mestizos. (Rejas López, 2012) (Figura 3.12-1)



Etiología.

Es considerada en general como una enfermedad idiopática sin una causa específica. (Ettinger & Feldman, 1997) Se ha identificado una inmunodeficiencia celulomediada en pruebas de estimulación de linfocitos utilizando varios mitógenos. La atopia canina, la alergia alimentaria y la dermatitis alérgica por pulgas han sido identificadas como factores predisponentes o concurrentes. (Nesbitt & Ackerman , 2001)

Manifestaciones Clínicas.

Se reporta prurito moderado a grave y dolor. Las lesiones aparecen de manera predominante en la zona lateral de los muslos, sobre el lomo, la grupa y sección ventral del abdomen. En ocasiones las lesiones progresen hacia una distribución más generalizada. (Harvey & McKeever, 1998) Los hallazgos clínicos comprenden pápulas y pústulas eritematosas asociadas a los folículos pilosos, que progresan con rapidez a furúnculos con tractos fistulosos. A continuación aparecen erosión, ulceración y costras (Nesbitt & Ackerman , 2001) (Figura 3.12-2)

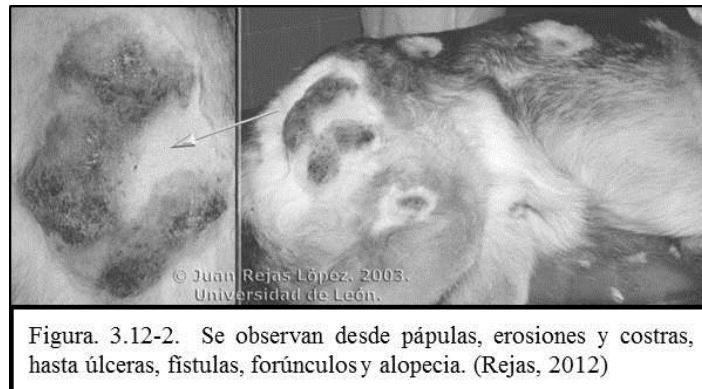


Figura. 3.12-2. Se observan desde pápulas, erosiones y costras, hasta úlceras, fistulas, forúnculos y alopecia. (Rejas, 2012)

Es común la formación de placas confluentes. También se presentan casos de celulitis. En las lesiones crónicas puede observarse hiperpigmentación, alopecia y formación de tejido cicatrizal. (Nesbitt & Ackerman , 2001) (Figura 3.12.3) La linfadenopatía periférica es común. La mayoría de los perros no manifiestan signos sistémicos de la enfermedad. En ocasiones se ha reportado pirexia y anorexia. (Willemse, 1992)

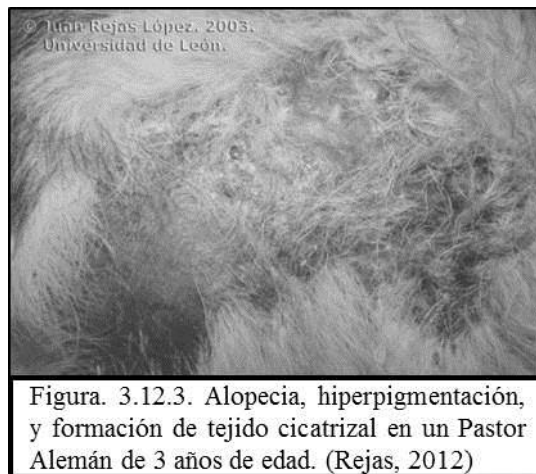


Figura. 3.12.3. Alopecia, hiperpigmentación, y formación de tejido cicatrizal en un Pastor Alemán de 3 años de edad. (Rejas, 2012)

Diagnóstico diferencial.

Demodicosis, micosis subcutáneas y profundas, hongos oportunistas. (Harvey & McKeever, 1998)

Tratamiento.

Los antibióticos a largo plazo son necesarios. Las dosis altas pueden ser beneficiosas debido a que los focos de infección están secuestrados dentro del tejido cicatrizal (piogranuloma). (Nesbitt & Ackerman ,

2001) El curso del tratamiento antibiótico es a menudo 10 a 12 semanas. El tratamiento tópico incluye el rasurado y la higiene diaria con un champú antibacteriano/anti seborreico. Los inmunoestimulantes (Imuthiol, Avridina y la Isoprinosina por ejemplo) pueden ser empleados en conjunto con la terapia antibiótica. (Harvey & McKeever, 1998) Algunos casos nunca se resuelven por completo, aun con tratamiento agresivo a largo plazo. (Scott et al, 2002)

Otras razas afectadas.

Lesiones similares se han descrito en Dálmata y Bull terrier. (Ackerman, 2011)

Modo de herencia.

Autosómico recesivo, (Ackerman, 2011) pero como en muchas piodermas se ven involucrado múltiples factores. (CIDD, 2011)

3.13. Síndrome Uveodermatológico.

Sinonimias.

Síndrome canino similar al Vogt-Koyanagi-Harada (CVKH)

Descripción.

El síndrome uveodermatológico canino es un cuadro raro que se cree es una enfermedad inmunomediada con anti-melanocitos, que provoca anomalías oculares, dérmicas y del pelo. (Harvey et al, 1988) (Figura 3.13-1)

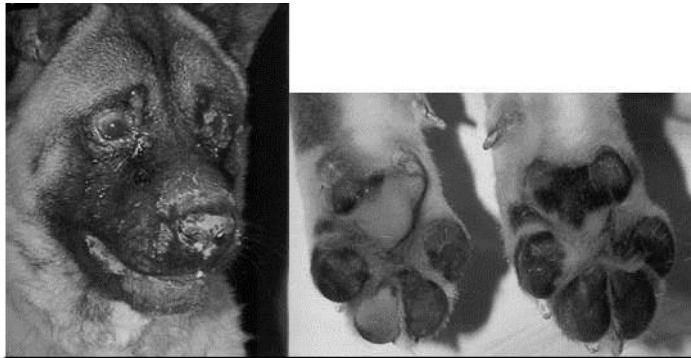

Figura 3.13-1. Síndrome uveodermatológico canino. Pérdida de pigmentación del plano nasal, la nariz y las almohadillas plantares (Harvey et al, 1988)

Etiología.

La causa es desconocida en la actualidad, pero puede representar un ataque inmunológico contra los melanocitos. En los seres humanos, se ha demostrado una reacción de la hipersensibilidad mediada por células contra la melanina. (Nesbitt & Ackerman, 2001)

Manifestaciones Clínicas.

Genera una panuveitis granulomatosa y la concurrente pérdida del pigmento de la nariz, labios, párpados y ocasionalmente todo el cuerpo. El prurito es variable pero la linfadenopatía regional es habitual. Si el curso no es controlado, puede sobrevenir la ceguera aguda como resultado del proceso inflamatorio, (Escobedo & Pineda, 2012) e incluso se han presentado casos de encefalitis. (Harvey et al., 1998) (Figura 3.13-2)

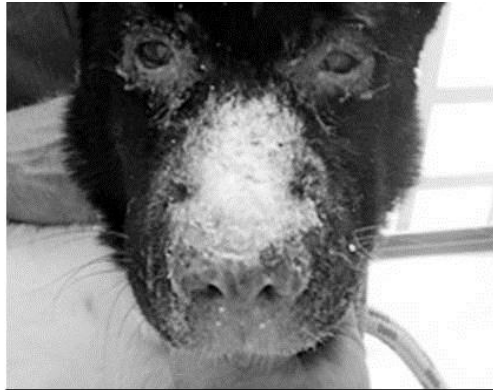

Figura. 3.13-2. Lesión en puente nasal con despigmentación. (Escobedo et al, 2012)

🐾 Diagnóstico diferencial.

Vitiligo, leucotriquia, morfea, lupus eritematoso. (Harvey et al, 1998)

🐾 Tratamiento.

El empleo de corticosteroides tópicos y/o sistémicos así como de azatioprina ha sido empleado como tratamiento. Una vez que la ceguera ha ocurrido, el retorno de la visión es improbable, sin embargo, la intervención terapéutica tempranamente es exitosa. La repigmentación puede ser completa, parcial o inconsistente. (Esteban, 2009) La enfermedad desarrolla un curso prolongado y debe de esperarse recurrencia. Debido a esto, la terapia de inmunosupresión continúa meses o años para prevenir recidivas. (Escobedo et al, 2012)

🐾 Otras razas afectadas.

Se ha comprobado una tendencia en las razas de perros nórdicas tales como; el Akita, el Chow-Chow, el Siberian Husky y el Samoyedo, aunque es posible que afecte a cualquier raza, (hay reportes en el San Bernardo, el Dachshund, el Pastor Australiano y el Golden Retriever, Fila brasileiro, entre otros). Se ha documentado mayor incidencia en la variedad blanca de Pastor Alemán. (Escobedo & Pineda, 2012)

🐾 Modo de herencia.

Se ha asociado a la variedad blanca del Pastor Alemán, donde se sospecha que una mutación en un gen (c-kit), el alelo dominante blanco produce una proteína defectuosa que produce una deficiencia de melanocitos y por lo tanto el color de pelaje blanco. (Nicholas, 2005)

3.14. Vasculopatía Familiar.

Sinonimias.

Vasculopatía cutánea y glomerular.

Descripción.

Se trata de una genodermatosis que afecta generalmente a cachorros de la raza Pastor Alemán, de entre 6 a 8 semanas de edad. (Weir et al, 1994)

Etiología.

Según investigaciones recientes, la enfermedad tiene un componente genético básico, sin embargo, la causa subyacente y patogenia son aun desconocidas. (Weir, y otros, 1994) No se ha documentado etiología infecciosa, tampoco se ha podido verificar la hipótesis de una causa inmunomediada. Los signos clínicos son el resultado de una vasculopatía de las arteriolas profundas de la dermis y el tejido subcutáneo. (Nesbitt & Ackerman , 2001)

Manifestaciones Clínicas.

Los cachorros afectados se muestran letárgicos y desarrollan fiebre y dolor en articulaciones. Las lesiones cutáneas principales son la inflamación de los cojinetes plantares así como despigmentación focal del plano nasal, costras y úlceras en los márgenes de los oídos, y la parte superior de la cola. (Ackerman, 2011) (Figura 3.14-1)

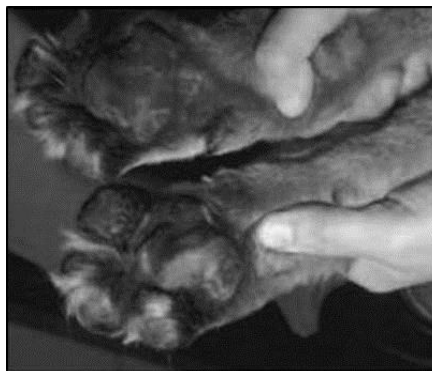

Figura. 3.14-1. Ulceración generalizada en los cojinetes de la patas afectadas. (Lowell et al, 1999).

En algunas ocasiones se pueden presentar conjuntamente otras infecciones, siendo la más común, la demodicosis. (Fondati et al, 1998) (Figuras 3.14-2 y 3)

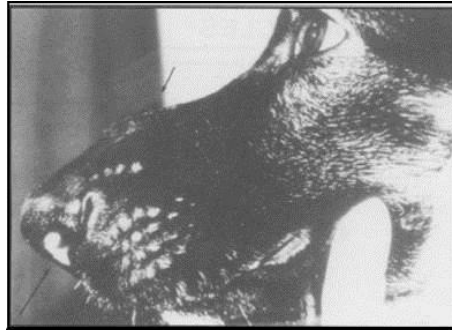


Figura. 3.14-2. Hinchazón y despigmentación en el tabique nasal en un varón afectado de 5 meses de edad. (Weir et al 1994)

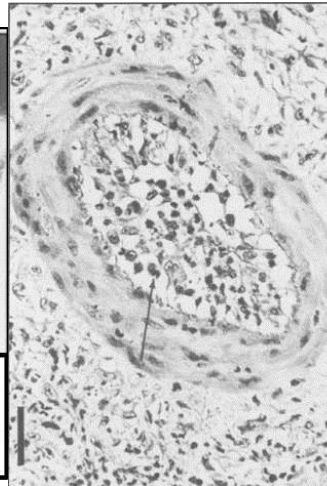


Figura. 3.14.3. Vasculitis que afecta vasos de tamaño medio en la dermis. (Weir et al, 1994)

🐾 Diagnóstico diferencial.

Dermatitis ulcerativas, (Harvey & Mckeever, 1998) dermatitis estreptocócica, lupus eritematoso, enfermedades cutáneas medioambientales. (Scott et al, 2002)

🐾 Tratamiento.

No hay un tratamiento específico. Las lesiones suelen curarse con la atención habitual de la herida. (Weir et al, 1994)

🐾 Otras razas afectadas.

Greyhound, Scottish terrier. (Ackerman, 2011)

🐾 Modo de herencia.

El análisis de pedigrí indica un patrón de herencia autosómico recesivo. (Weir et al., 1994)

3.15. Vitíligo.

🐾 Sinonimias.

Leucodermia,

🐾 Descripción.

Es una pérdida adquirida de pigmento de la piel. El vitíligo puede ser también un marcador para varias otras enfermedades subyacentes tales como la diabetes y quizá hipotiroidismo. (Nesbitt & Ackerman, 2001)

Etiología.

Puede ser de origen hereditario, inmunológico o por otras causas. En la variedad Tervuren del Pastor Belga, el vitíligo parece transmitirse por un gen autosómico dominante con expresividad variable, sin embargo esto no se ha comprobado en el Pastor Alemán. (Wilkinson et al, 1998)

Manifestaciones Clínicas.

Se presenta en forma de máculas y parches, con más prominencia en las uniones mucocutáneas, almohadillas plantares y cara, pero puede ocurrir en cualquier ubicación. (Scott et al, 2002) (Figura 3.15-1)

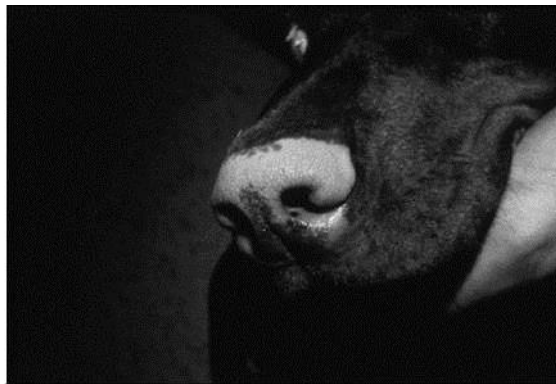

Figura. 3.15-1. Despigmntación nasal “nariz de Dudley”. (Nesbitt et al., 2001)

La enfermedad parece ser completamente asintomática y puede progresar, permanecer sin cambios, repigmentarse, aparecer y desaparecer. La mayoría de los perros afectados comienzan a presentar síntomas a los 3 años de edad. (Nesbitt & Ackerman , 2001) (Figura 3.15-2)

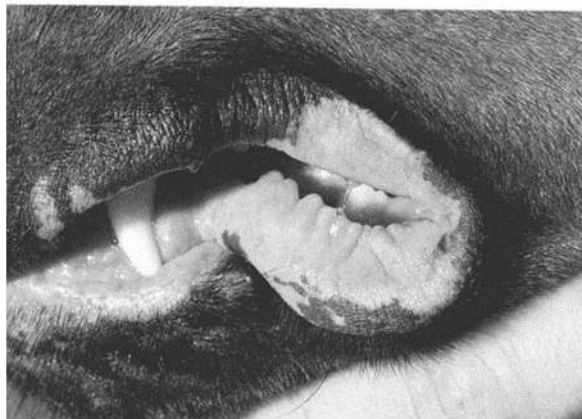

Figura. 3.15-2. Obsérvese la despigmntación de los labios en este ejemplar de 3 años de edad. (Nesbitt et al, 2001)

Diagnóstico diferencial.

Síndrome uveodermatológico, leucotriquia, morfea, lupus eritematoso. (Harvey & Mckeever, 1998)

Tratamiento.

No existe tratamiento específico para el vitíligo. Cuando está presente como una manifestación de un síndrome, tal como síndrome uveodermatológico –veáse Síndrome uveoermatológico en este trabajo-, se inicia el tratamiento para la enfermedad oftálmica. De todas maneras, el vitíligo, sin compromiso sistémico, es una enfermedad cosmética que no merece la intervención terapéutica. (Nesbitt & Ackerman , 2001)

Otras razas afectadas.

Pastor Belga variedad Tervuren, Terranova, Doberman Pinscher, Rottweiler, Dachshund, Collie y Bobtail. (Ackerman, 2011)

Modo de herencia.

Aunque existe evidencia de que pueda tratarse de un gen autosómico de expresividad variable, esto ha sido demostrado únicamente en el Pastor Belga Tervuren, por lo que se requieren más estudios para demostrar el modo de herencia específico para Pastor Alemán. (Wahl et al, 2008)

4. Desórdenes endócrinos.

4.1. Diabetes Mellitus.

Sinonimias.

DM, Diabetes sacarina.

Descripción.

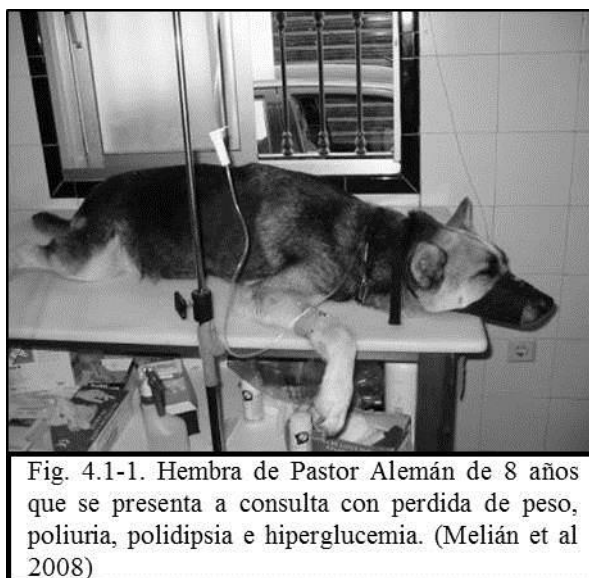Enfermedad endócrina que se caracteriza principalmente por una hiperglucemia persistente, que aparece como consecuencia de una producción deficiente de insulina o de un impedimento a la acción de la insulina en los tejidos periféricos. (Melián et al, 2008)

Etiología.

Puede derivar de cualquier proceso que afecte la producción de insulina, su transporte y la sensibilidad de los tejidos a la misma. (Torrance & Mooney, 2000)

Manifestaciones Clínicas.

La historia clínica arroja por lo general uno o varios de los siguientes signos clínicos: poliuria, polidipsia, polifagia, pérdida de peso, intolerancia al ejercicio/reducción de la actividad, aliento cetónico, infecciones recurrentes (tracto urinario, conjuntivitis), cataratas, hepatomegalia. La mayoría de los perros diabéticos están alerta y parecen razonablemente sanos aparte de una historia de polidipsia y poliuria y en ocasiones micción inadecuada. (Torrance & Mooney, 2000) (Figura. 4.1-1)



Diagnóstico diferencial.

Cualquier causa de hiperglucemia: hiperadrenocorticismo, acromegalia, feocromocitoma, Iatrogénicas: administración de fluidos intravenosos con glucosa, glucocorticoides, progestágenos, sedantes $\alpha 2$

agonistas como xilacina o medetomidina; estrés. Cualquier padecimiento que pueda causar glucosuria; estrés, disfunción de los túbulos renales (toxicidad, insuficiencia renal, glucosuria renal primaria, síndrome de Fanconi). (Torrance & Mooney, 2000) Al mismo tiempo es importante realizar diagnóstico diferencial con trastornos que incluyen poliuria y polidipsia, de hiperglucemia, y de hiperlipemia. (Melian et al, 2008)

Tratamiento.

Si el propietario está dispuesto a colaborar en el manejo de la diabetes, el control de la enfermedad será satisfactorio en la mayoría de los casos. La mayoría de los perros se estabiliza con dosis de 1-1.5 UI/kg de insulina de duración intermedia al día. Cuando los perros necesitan más de 2UI/Kg o muestran síntomas clínicos por debajo de esta dosis, deben investigarse las causas de insensibilidad a la insulina. (Torrance & Mooney, 2000) El manejo a largo plazo de la diabetes mellitus en el perro se basa en la administración de insulina y en una dieta y ejercicio adecuados. Para obtener una respuesta satisfactoria al tratamiento es necesario identificar y corregir los factores que puedan interferir en la acción de la insulina como enfermedades concurrentes, o niveles elevados de progesterona y hormona del crecimiento relacionados con el diestro. (Melián & Pérez Alenza, 2008)

Otras razas afectadas.

Alaska Malamute, Antiguo Pastor Inglés, Chow Chow, Doberman Pinscher, English Springer Spaniel, Golden Retriever, Labrador Retriever, Poodle, Schipperke, Schnauzer miniatura, Spitz Finlandés, West Highland White Terrier, (Ackerman, 2011)

Modo de herencia.

Se ha demostrado en una línea de herencia en la raza Keeshond, siendo responsable un gen autosómico recesivo (*dm dm*), causante de una hipoplasia en las células de los islotes. (Ackerman, 2011)

4.2. Enanismo Hipofisiario.

Sinonimias.

Es una patología bien identificada con esta nomenclatura.

Descripción.

El enanismo pituitario es una endocrinopatía ocasionada por la deficiencia de hormona del crecimiento. (Corrada et al, 2003) (Figura 4.2-1)

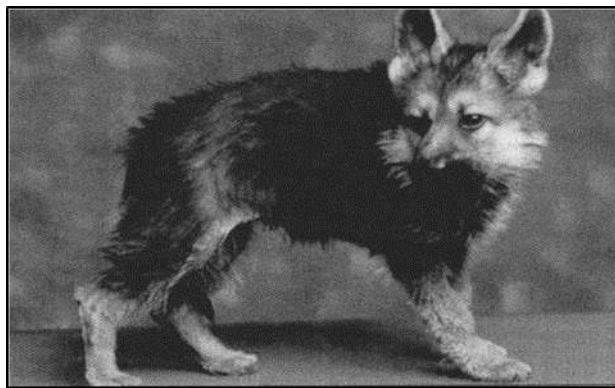


Fig. 4.2-1. Pastor Alemán de 7 meses con enanismo hipofisiario. El animal presentaba baja estatura, alopecia difusa en la zona caudal del tronco y retención del pelaje de cachorro. Pesaba 4.7 kg. (Torrance et al, 2000)).

Etiología.

Deficiencia de la hormona del crecimiento (GH), descrita inicialmente en el Pastor Alemán. (Corrada et al, 2003) El enanismo hipofisiario aparece cuando hay un fallo en la secreción de GH en el animal joven en crecimiento. Una de las causas propuestas es la atrofia por presión de la adenohipófisis por la distensión quística del conducto embriológico craneo-faríngeo (hendidura de Rathke). Los resultados de estudios inmunohistoquímicos ofrecen otra explicación alternativa ya que indican un fracaso de la diferenciación de las células embrionarias orofaríngeas en células adenohipofisiarias funcionales, y que sus secreciones inactivas forman estructuras quísticas anormales que comprimen el tejido adyacente, aumentando así la disfunción. (Torrance & Mooney, 2000)

Manifestaciones Clínicas.

El enanismo hipofisiario se caracteriza por anomalías dermatológicas y del crecimiento, aunque el cuadro clínico puede verse complicado por otras deficiencias hormonales secundarias. El fracaso en el crecimiento suele apreciarse sin dificultad cuando el animal tiene 2-3 meses de edad pero conserva la forma proporcional. Los cachorros con esta endocrinopatía comienzan a manifestar languidez, falta de vivacidad y diversas dermatopatías, (Corrada et al, 2003) manteniendo la capa de pelos secundarios suaves y lamidos y no hay pelos primarios. El pelo se depila con facilidad y aparece progresivamente una alopecia del tronco que empieza en los puntos de presión y se extiende hacia la cabeza y extremidades. Con el tiempo la piel se hiperpigmenta y puede haber descamación y arrugas. En muchos casos se observa un retraso en la erupción de los dientes y en el cierre de las placas de crecimiento. (Torrance & Mooney, 2000) (Figura 4.2-2)

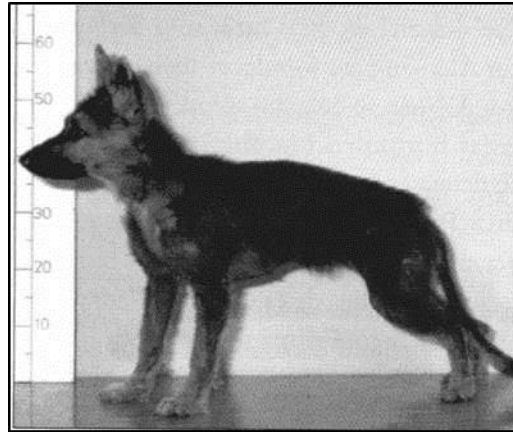


Fig. 4.2-2. Pastor Alemán de 6 meses de edad con retraso en el crecimiento, retención de pelaje secundario y ausencia de pelo primario debido a una deficiencia congénita de GH. (Melián et al. 2008)

Aunque la función reproductora normal puede mantenerse, es típica la ausencia de ciclos estrales en las hembras, y la atrofia testicular y la azoospermia en los machos. (Feldman & Nelson, 1996) La aparición de retraso mental, enanismo desproporcionado y disgenesia epifisaria sugiere un hipotiroidismo secundario, que también puede explicar la apatía y reducción de la actividad que se observan pasado algún tiempo. Un mal desarrollo de los glomérulos debido a la falta de GH puede alterar la función renal y junto con la baja presión de filtración debido a la deficiencia de glucocorticoides y tiroxina (T4) lo que puede llegar a la instauración de azotemia, También es posible que aparezcan síntomas neurológicos debido a la presión del quiste. (Torrance & Mooney, 2000)

Diagnóstico diferencial.

Los síntomas clínicos de enanismo hipofisario son muy indicativos del diagnóstico pero deben descartarse otras causas de retraso en el crecimiento: nutricionales, fisiológicas, endócrinas (hipotiroidismo, diabetes mellitus, hipoadrenocorticism), gastrointestinales, cardíacas, renales, infecciosas/inflamatorias, iatrogénica (administración inadecuada de glucocorticoides). (Melián et al, 2008)

Tratamiento.

El tratamiento del enanismo hipofisario es caro y poco satisfactorio. No se dispone de GH canina, pero se puede administrar GH humana recombinante por vía subcutánea a dosis de 0.1 UI/kg tres veces por semana durante 4-6 semanas, el tratamiento puede producir hipersensibilidad y diabetes mellitus, por lo que, es necesario monitorear la presencia de hiperglucemia. (Torrance & Mooney, 2000) Los signos dermatológicos suelen mejorar a las 6-8 semanas de tratamiento con GH pero muchos animales llegan a la consulta demasiado tarde como para ganar altura, ya que las placas de crecimiento pueden estar ya

cerradas. La respuesta al tratamiento con GH disminuye en algunos casos. Esto puede deberse al desarrollo de anticuerpos contra la GH inyectada. (Feldman & Nelson, 1996)

Otras razas afectadas.

Se han reportado casos en Schnauzer gigante (Crrada et al, 2003), y Perro de Osos de Carelia (Ackerman, 2011), sin embargo se presenta con mayor incidencia en Pastor Alemán y sus cruza.

Modo de herencia.

Se trata de un gen autosómico recesivo, (Ackerman, 2011) específicamente el gen LHX3, en el cromosoma CFA9, esencial en la formación de la glandula pituitaria. (Nicholas, 2005)

4.3. Hiperparatiroidismo.

Sinonimias.

Hiperparatiroidismo primario, hiperparatiroidismo verdadero, juvenil hyperparathyroidism.

Descripción.

Se habla de hiperparatiroidismo cuando un animal presenta niveles elevados de paratohormona (PTH) en sangre. El hiperparatiroidismo primario es una enfermedad poco habitual que se relaciona con procesos hiperplásicos o neoplásicos de las glándulas paratiroides. (Marca, 2008) La consecuencia principal del hiperparatiroidismo es la hipercalcemia, que a su vez, es la responsable del cuadro clínico. (mlián et al, 2008)

Etiología.

En el hiperparatiroidismo el exceso de PTH procede de un adenoma de las glándulas paratiroides y menos frecuentemente de una hiperplasia o un carcinoma. La secreción de PTH es autónoma y no depende de los niveles de calcio, es decir, la secreción de PTH no se inhibe a pesar de la hipercalcemia. (Melián & Pérez Alenza, 2008) (Figura 4.3-1)

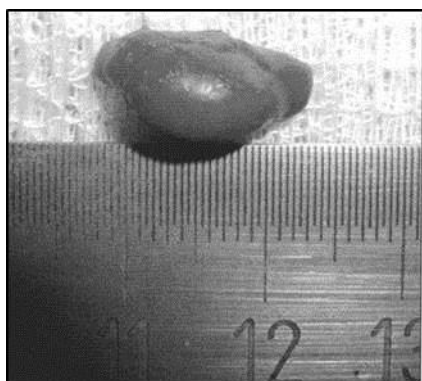


Fig. 4.3-1. Adenoma de la glándula paratiroides en un perro con hiperparatiroidismo primario. (Melián et al 2008)

Manifestaciones Clínicas.

Los signos más frecuentes son polidipsia, poliuria y alteraciones del tracto urinario inferior (incontinencia urinaria, disuria, estranguria, hematuria). Puede haber debilidad, intolerancia al ejercicio, disminución del

apetito, incluso anorexia, vómitos, constipación y alteraciones neurológicas secundarias a la hipercalcemia como disminución de la conciencia, obnubilación, e incluso coma. (Melián et al, 2008)

Diagnóstico diferencial.

Hiperparatiroidismo secundario (renal o metabólico, hiperparatiroidismo nutricional, hipercalcemia tumoral (linfoma, carcinomas, mieloma, timoma) hipervitaminosis D, enfermedades granulomatosas, hiperdrenocorticismo, hipertiroidismo, artefactos. (Marca, 2003) Además de descartar hemoconcentración, lipemia y hemólisis por factores externos que afecten los resultados de los exámenes de laboratorio. (Torrance et al, 2000)

Tratamiento.

El tratamiento de elección es la cirugía exploratoria del cuello y la extirpación de la(s) masa(s) paratiroides. En la mayoría de los casos, la causa es uno o dos adenomas paratiroides, que pueden visualizarse y palpase tras una cuidadosa exploración. (Torrance et al, 2000) De forma alternativa al tratamiento quirúrgico, se ha descrito la ablación por calor o por etanol de los lóbulos paratiroides hiperfuncionales bajo guía ecográfica. (Melián et al, 2008)

Otras razas afectadas.

Keeshond, Labrador Retriever, Golden Retriever. (Ackerman, 2011)

Modo de herencia.

Se ha estudiado únicamente en el Pastor Alemán, se trata de un gen autosómico recesivo. (Ackerman, 2011)

5. Desórdenes gastrointestinales.

5.1. Cheilostisis/Palatosquisis.

Sinonimias.

Labio leporino, paladar hendido, hendidura del paladar primario, hendidura del paladar secundario.

Descripción.

Las anomalías de la cavidad oral y sus anexos que presentan los cachorros al nacer más comúnmente son el labio leporino y el paladar hendido. Ambos están en íntima relación ya que los dos provienen del mismo origen embrionario. También es frecuente que se presenten a la vez hendidura del paladar primario y del secundario. (García et al, 1991) (Figura 5.1-1)

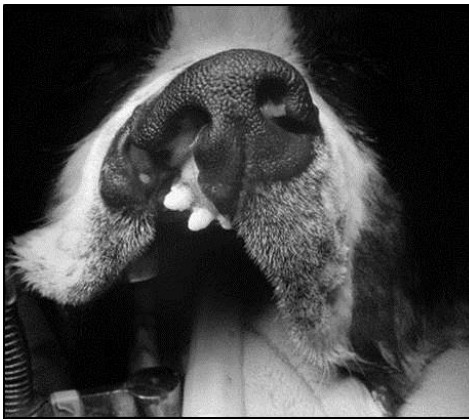


Figura. 5.1-1, Cheilostisis y palatosquisis en un perro criollo con cruce de Pastor Alemán, el animal fue sometido a cirugía correctiva con excelentes resultados. (García et al, 1991)

Etiología.

Estos defectos tienen principalmente una base hereditaria pero no se conoce aún su mecanismo etiopatogénico. Se piensa que existen numerosos factores ambientales que pueden influir y que los mecanismos también variarán según la raza. Entre las causas que producen esta anomalía se encuentran: defectos de minerales y vitamina A, exposición de la madre a rayos X, causas tóxicas, corticoides, influencias hormonales y causas mecánicas. (Jurkiewicz & Bryant, 1966)

Manifestaciones Clínicas.

Una gran parte de los animales que presentan estos defectos mueren o son sacrificados por el criador. No obstante si esto no ocurre y el animal presenta un buen estado físico se puede aconsejar la plastia palatina. En la primera visita del animal deberemos aconsejar que se alimente al cachorro artificialmente ya que el animal no podrá succionar la leche materna al serle imposible realizar el vacío en su cavidad oral. Habrá

que administrarle leche artificial maternizada con sumo cuidado para evitar una neumonía por aspiración. (García et al, 1991)

🐾 Diagnóstico diferencial.

El diagnóstico es claro y no requiere más que un examen visual que determinará el grado de la anomalía. (Jurkiewicz & Bryant, 1966)

🐾 Tratamiento.

Si el problema es leve no requiere de ningún tratamiento, defectos mayores requieren corrección quirúrgica. El uso de ácido fólico en las perras gestantes demostró reducir el problema en un estudio realizado en Boston terrier. Los animales afectados no deben ser utilizados para reproducción. (Cargía et al, 1991) (Figura 5.1-2)

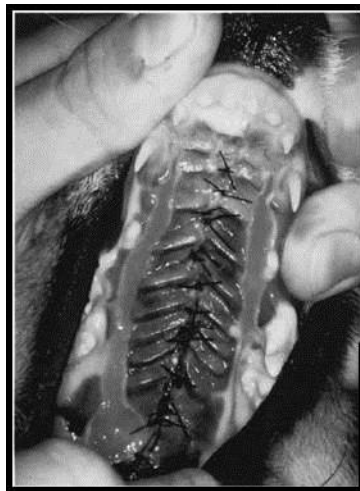

Figura. 5.1-2. Imagen de un paladar intervenido, con diez días de pos operatorio, momento el que se retiran los puntos. (Jurkiewicks et al, 1966)

🐾 Otras razas afectadas.

Boston Terrier, Cairn Terrier, Cocker Inglés, Cocker Spaniel Americano, Dachshund, King Charles Spaniel, Labrador Retriever, Pequinés, Schnauzer Miniatura. (Ackerman, 2011)

🐾 Modo de herencia.

Autosómico recesivo. (Jurkiewicz, 1965)

5.2. Dilatación Vólvulo Gástrica.

🐾 Sinonimias.

Síndrome de dilatación vólvulo estomacal. DVE. DVG. GD, GDV-

🐾 Descripción.

La dilatación vólculo estomacal aguda se presenta con mayor frecuencia en perros de razas grandes, desde los dos meses hasta los 15 años, con un promedio cercano a los 6 años. (DeNovo, 2004) Se caracteriza por la dramática distensión del estómago con aire, provocando giros del estómago alrededor de su eje en un movimiento dorsal y a la izquierda, pudiendo ocasionar la obstrucción de la vena cava caudal y perjudicar el retorno venoso al corazón. Esto resulta en un choque hipovolémico que puede ser exacerbado por la debilitación de la pared gástrica, torsión esplénica o avulsión, congestión de algún otro órgano en cavidad abdominal, choque endotóxico y CID. (Simpson, 2005)

Etiología.

Las razas de tórax profundo parecen tener mayor potencial para la inestabilidad rotacional del estómago, en parte debido a la laxitud de los ligamentos hepatoduodenal y hepatogástrico. La ingesta de un gran volumen de alimento y agua ocasiona distensión crónica. La actividad física con un estómago distendido, en particular en perros de tórax profundo, podría producir desplazamiento estomacal con vólculo. La aerofagia por un consumo rápido, hiperventilación y anomalías motoras esofágicas se asocian también con DVE recurrente. El deterioro de la eructación puede relacionarse con anomalía anatómica o funcional de la unión gastroesofágica (UGE) en perros de tórax profundo. El ángulo oblicuo de la UGE puede volverse exagerado, sobre todo si el estómago está distendido luego de una comida abundante, impidiendo eructación normal. (Ettinger & Feldman, 2007)

Manifestaciones Clínicas.

Los signos clínicos más característicos son el comienzo agudo de arcadas, pero sin vómito, rápido desarrollo de distensión, timpanismo abdominal, y depresión. Los pulsos rápidos y débiles, prolongación del tiempo de llenado capilar y mucosas pálidas, congestivas o cianóticas son indicativos de la insuficiencia cardiovascular. La arritmia cardíaca por lo usual se manifiesta poco después de la presentación. (DeNovo, 2004) (Figura 5.2-1)

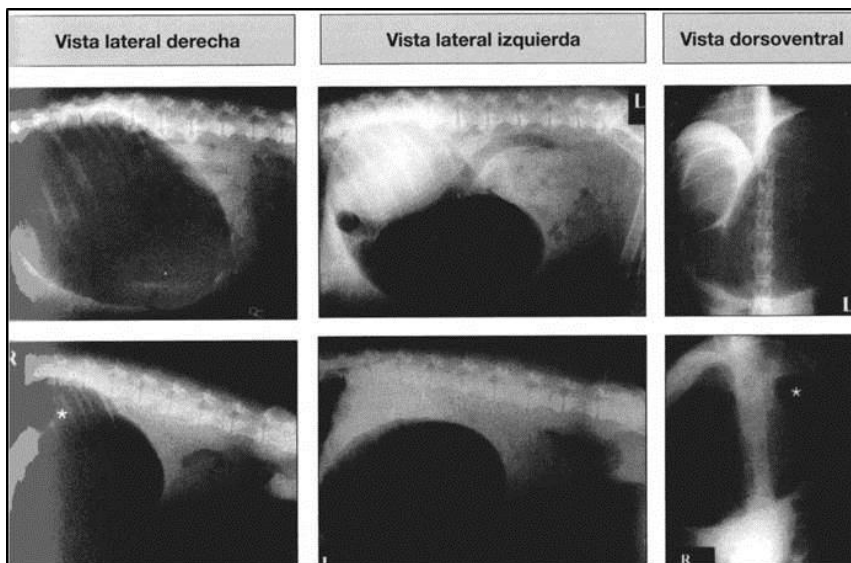


Figura. 5. 2-1. Diagnóstico radiográfico de dilatación gástrica (fila de arriba) y de dilatación y torsión (fila de abajo). Radiografías laterales derecha e izquierda y dorso ventrales mostrando compartimentalización gástrica con el píloro (*) separado del *fundus* por una densidad de tejido blando en la fila de abajo.. (DeNovo et al, 2004)

🐾 Diagnóstico diferencial.

Intoxicación, sepsis, acidosis metabólica, neoplasia gástrica, obstrucción intestinal, vólvulo intestinal. (DeNovo, 2004)

🐾 Tratamiento.

El tratamiento satisfactorio comienza con fluidoterapia rápida y descompresión gástrica, seguido por la reubicación quirúrgica del estómago y gastropexia. Se requiere la terapia concurrente para los desequilibrios electrolíticos, arritmias y CID. (DeNovo, 2004)

🐾 Otras razas afectadas.

Basset Hound, Bulldog, Caniche Miniatura, Dachshund, Doberman, Gran Danés, Pequinés, San Bernardo, Setter Irlandés. (Ackerman, 2011)

🐾 Modo de herencia.

Se trata de un modo de herencia multifactorial. (Nicholas, 2005)

5.3. Insuficiencia Pancreática Exócrina / Exocrine Pancreatic Insufficiency

🐾 Sinonimias.

IPE, EPI

🐾 Descripción.

Se trata de una disminución o una ausencia de la secreción de enzimas pancreáticas, lo cual conduce a una mala digestión y malabsorción secundaria con la consecuente alteración del estado nutricional del paciente. (Ettinger & Feldman , 1997) (Figura 5.3-1)



Figura. 5.3-1. Pastor Alemán blanco con insuficiencia pancreática exocrina, presenta un estado famélico derivado de diarrea crónica y la mala asimilación de nutrientes. (Universidad de León, 2003)

Etiología.

Muchas veces es una consecuencia de la reducción marcada de la masa pancreática ocasionada por la atrofia acinar o pancreatitis crónica, pero puede ser secundaria a la hipersecreción del ácido gástrico o

desnutrición proteica pronunciada. La hipoplasia pancreática y diabetes mellitus concomitante también rara vez fueron documentadas en pacientes caninos. Se ha comunicado predisposición familiar en Pastor Alemán, Collie y Setter Inglés. (Simpson , 2005) (Figura 5.3-2)

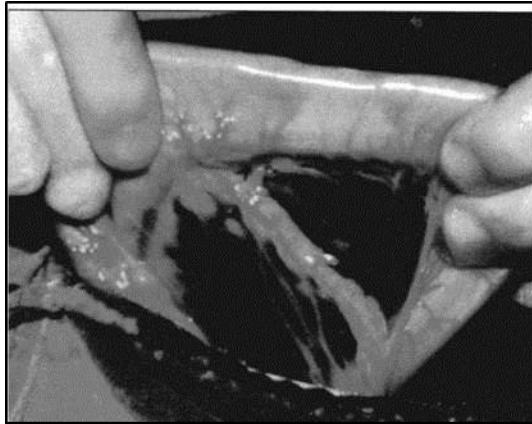


Figura. 5.3-2. Rama duodenal del páncreas de un perro con atrofia acinar pancreática. El tejido residual contiene células de los islotes (endocrinas) y vasos sanguíneos. (Williams et al, 1992)

Manifestaciones Clínicas.

Los perros y gatos con IPE por lo común tienen antecedentes de diarrea crónica del intestino delgado (heces voluminosas y pastosas) y pérdida ponderal (de leve a extrema), que a menudo se acompaña de un apetito famélico. En algunos pacientes se aprecia un pelaje de mala calidad y depleción muscular pronunciada, que puede llevar a un estado caquéctico extremo, coprofagia, pica, borborigmos y flatulencias. (Hall et al, 2012) (Figura 5.3-3)

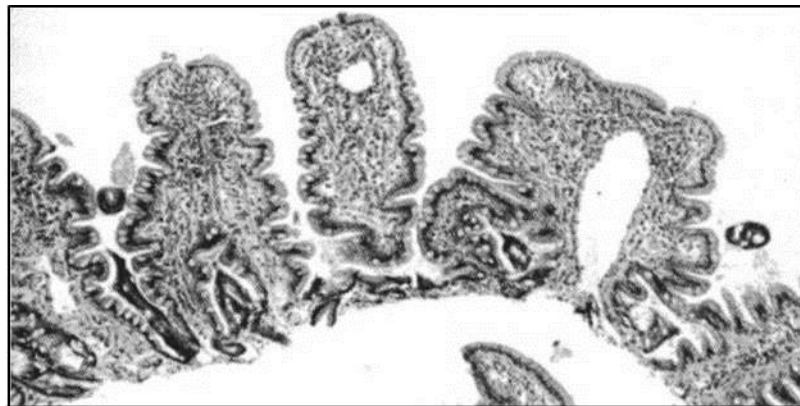

Figura. 5.3-3. Atrofia parcial de vellosidades en un espécimen de biopsia de yeyuno de un perro con IPE debido a atrofia acinar pancreática. (Williams et al 1987.)

🐾 Diagnóstico diferencial.

Debe realizarse con otras causas de mala absorción como las parasitosis (principalmente Giardias), enfermedad inflamatoria intestinal y diarrea con respuesta a los antibióticos. (Wahl et al, 2008)

🐾 Tratamiento.

El tratamiento debe abarcar 3 aspectos fundamentales: enzimas pancreáticas exógenas (la dosis del extracto pancreático o páncreas se puede reducir en forma gradual hasta la mínima cantidad que mantenga la remisión), (Hall et al, 2012) dieta (dietas de alta digestibilidad), y suplementación de vitaminas (Cobalamina y vitamina E).(German, 2012)

Otras razas afectadas.

Collie y Setter Inglés. (Ackerman, 2011)

Modo de herencia.

Se ha estudiado la predisposición genética en el Pastor Alemán, estudios prematuros sugieren que se trata de un gen autosómico recesivo, (Ackerman, 2011) aunque estudios recientes sugieren un modo de herencia multifactorial. (German, 2012)

5.4. Megaesófago.

Sinonimias.

Megaesófago idiopático congénito.

Descripción.

El megaesófago idiopático congénito incluye la dilatación generalizada del esófago, con signos que incluyen regurgitación poco después del destete. (Tams, 2003) (Figura 5.4-1)

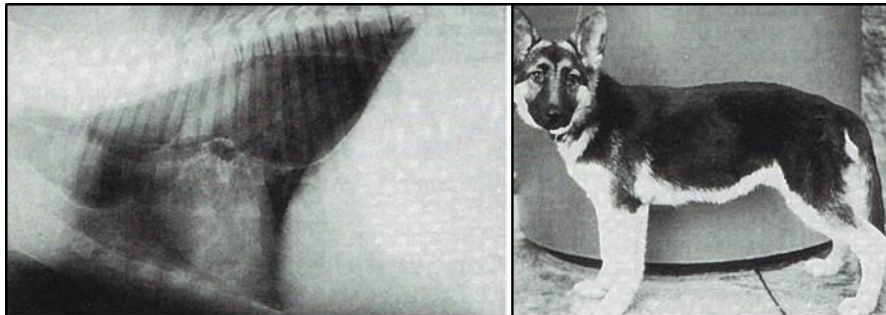


Figura. 5.4-1. Megaesófago congénito en un Pastor Alemán de 3 meses.. (Tams et al, 1996)

Etiología.

La patogénesis de esta forma de megaesófago no se comprende del todo, aunque varios estudios han apuntado hacia un defecto en la inervación vagal aferente del esófago. (Hall et al, 2012) (Figura 5.4-2)

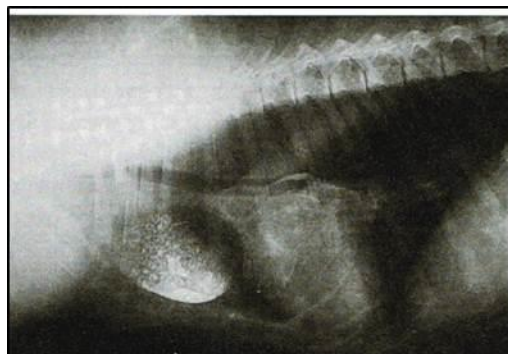
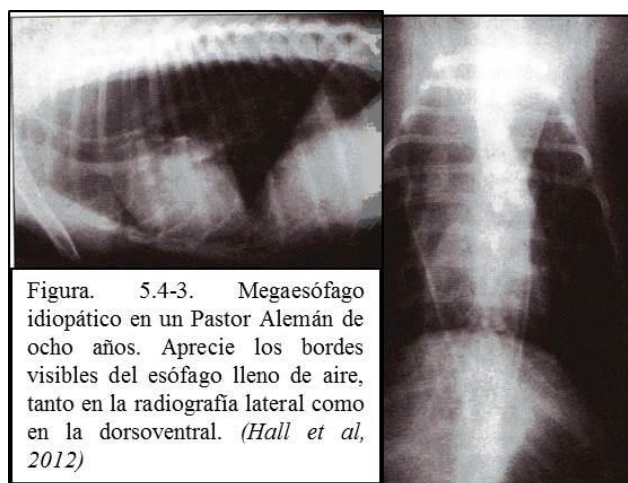


Figura. 5.4-2. Megaesófago congénito severo en un Pastor Alemán de 6 meses de edad, puede observarse la marcada desviación ventral del esófago. (Tams et al, 1997)

Manifestaciones Clínicas.

La regurgitación es el signo clínico más frecuente asociado con el megaesófago. La frecuencia de la regurgitación puede variar desde poca, como un episodio cada varios días, hasta varios episodios por día. Como en muchos otros trastornos esofágicos, los animales pueden sufrir malnutrición y neumonía por aspiración. El examen físico revela a menudo salivación excesiva, caquexia leve o moderada, tos, crepitaciones y silbidos pulmonares. (Tams, 2003) (Figura 5.4-3)



Diagnóstico diferencial.

Miastenia gravis (focal y generalizada), polimiositis, lupus sistémico eritematoso, neuropatía de las células axonales, poliradiculoneuritis, dermatomiositis, botulismo, trauma o neoplasia. Se deben también descartar causas tóxicas de megaesófago (plomo, talio, organofosforados), causas endócrinas (hipoadrenocorticismo, hipotiroidismo), así como anomalías cardíacas varias, anomalía del anillo vascular. (Hall et al, 2012)

Tratamiento.

Se requiere manejo nutricional y el tratamiento de la neumonía por aspiración, (Tams, 2003) además de una dieta altamente calórica en pequeñas ingestiones frecuentes, desde una posición elevada para atravesar el esófago con motilidad disminuida. (Hall et al, 2012)

Otras razas afectadas.

Fox Terrier, Gran Danés, Labrador Retriever, Schnauzer Miniatura, Setter Irlandés, Sharpei, Terranova. (Ackerman, 2011)

Modo de herencia.

Se ha reportado un modo de herencia autosómico dominante únicamente en el caso del Schnauzer Miniatura y el Fox Terrier. (Tsai et al, 2012)

5.5. Sobrecrecimiento Bacteriano en Intestino Delgado.

Sinonimias.

SBID, SIBO.

Descripción.

Es un signo de una enfermedad intestinal subyacente, más que un diagnóstico, y puede surgir por anomalías en cualquiera de los mecanismos que se supone modulan la flora (Hall et al, 2012). Se considera excesivo el número de bacterias en intestino delgado cuando es superior a 10^5 organismos por mililitro de contenido intestinal, en ayunas en duodeno y yeyuno. (Tams, 2003)

Etiología.

Depende de varios factores, desde una predisposición del sistema inmune del hospedero, interacciones bacterianas, composición de la dieta, y el desequilibrio de los mecanismos reguladores del límite bacteriano (secreción de ácido gástrico, alteraciones en la motilidad intestinal, incluida la ingesta continua, así como problemas pancreáticos). En el Pastor Alemán se ha documentado una incidencia de IgA, generalmente cursan con infecciones recurrentes y dermatitis atópica. (Hall et al, 2012)

Manifestaciones Clínicas.

Los signos clínicos más evidentes son diarrea y pérdida de peso. Se pueden presentar vómitos, flatulencias y anorexia. La diarrea suele ser acuosa y maloliente, las heces suelen ser más claras de lo habitual, sin embargo, este no es un signo específico. Usualmente no se observa moco o sangre en las heces, y si lo hay debe sospecharse un problema aun más severo. (Tams, 2003)

Diagnóstico diferencial.

Insuficiencia pancreática exócrina, SBID idiopática, enfermedades infecciosas, trastornos de la motilidad (hipotiroidismo, cirugía intestinal, sepsis, peritonitis). (Wahl et al, 2008)

Tratamiento.

EL tratamiento involucra la selección de antibióticos, y el tiempo de tratamiento varía dependiendo el grado de severidad desde semanas a incluso meses. Algunos pacientes requieren tratamientos intermitentes. Se recomienda el uso de antibióticos de amplio espectro (amoxicilina, metronidazol tetraciclina son buenas elecciones). Si se observa una buena respuesta al tratamiento, éste puede ser retirado a las 2 o 3 semanas. (Tams, 2003)

Otras razas afectadas.

Beagle (Ackerman, 2011) y Sharpei (Tams, 2003)

Modo de herencia.

No se ha identificado un modo de herencia, sin embargo, es posible que se trate de un modo de herencia multifactorial. (Nicholas, 2005)

6. Desórdenes hemolinfáticos.

6.1. Anomalía de Pelger Huët.

Sinonimias.

Anomalía familiar congénita, anomalía Pelger Huët heterocigótica (P-H).

Descripción.

Es un trastorno congénito hereditario del desarrollo leucocítico, (Brockus, 2007) que se caracteriza por hiposegmentación nuclear de los neutrófilos, basófilos y eosinófilos. La anomalía suele ser un hallazgo incidental cuando se identifica una desviación a la izquierda persistente con recuento normal de leucocitos en un animal sano. (Latimer et al, 1989)

Etiología.

Se cree que se transmite por un mecanismo autosómico dominante en los perros y gatos, con penetrancia incompleta en el Pastor Australiano. La forma heterocigota se presenta en perros y gatos, porque la homocigota resulta mortal dentro del útero. (Brockus, 2007)

Manifestaciones Clínicas.

No existe una manifestación clínica en perros con anomalía Pelger Huët, En humanos esta anomalía se asocia con depresión en la actividad quimiotaxica de los neutrófilos, disminuyendo la migración de los neutrófilos a sitios de inflamación, por lo que, en humanos, la anomalía se relaciona con mayor incidencia de algunas enfermedades, sin embargo, en los perros no se ha demostrado susceptibilidad alguna, por lo que, se trata de un trastorno congénito benigno. (Latimer et al, 1989) (Figura 6.1-1)

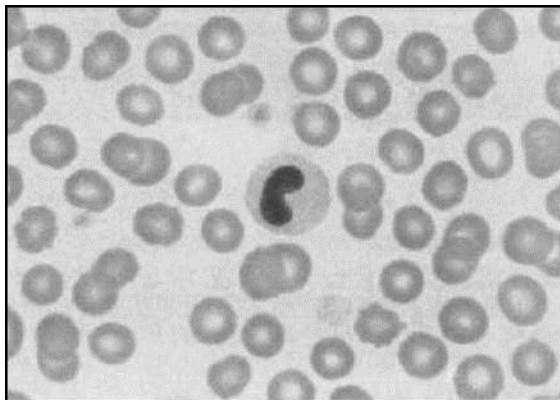


Figura. 6.1-1. Anomalía de Pelger-Huët. El neutrófilo hiposegmentado con un tipo de cromatina muy densa es típico de la anomalía de Pelger-Huët. Frotis de sangre canina; objetivo 100x. (Reagan et al, 1999)

Las manifestaciones hematológicas de la P-H se suelen describir como una desviación hacia la izquierda degenerativa permanente sin cambios tóxicos. Estos hallazgos surgen de forma inesperada en un hemograma sistemático de un animal clínicamente normal. (Brockus, 2007)

Diagnóstico diferencial.

Alteraciones infecciosas que se manifiesten en un hemograma como una desviación hacia la izquierda, pseudo P-H que es un trastorno adquirido y transitorio asociado a diversas formas de leucemia y pre leucemia, tratamientos farmacológicos como antineoplásicos e ibuprofeno. (Brockus, 2007)

Tratamiento

No es necesario tratar la PH porque la función de los neutrófilos no se altera. (Reagan et al, 1999)

Otras razas afectadas.

Border Collie, Boston Terrier, Cocker Spaniel, Coonhound negro y bronce, Foxhound, Pastor Australiano, Pastor australiano de pelaje azul, Samoyedo, y cruza. (Ackerman, 2011)

Modo de herencia.

Gen autosómico dominante. (Nicholas, 2005)

6.2. Deficiencia del Factor IX / Factor IX Deficiency

Sinonimias.

Hemofilia B, Enfermedad de Christmas

Descripción.

Le enfermedad se debe a una deficiencia ligada al sexo del factor IX, que es dependiente de la vitamina K y responsable de la activación del factor X. la tendencia a la hemorragia en esta enfermedad es variable, aunque puede ser grave. (Brockus, 2007) El trastorno afecta por lo general a los machos excepto en familias endogámicas en las cuales las hembras también pueden estar afectadas. (Clinkenbeard et al, 2003)

Etiología.

Hereditario o derivado de una mutación genética que ocasiona una deficiencia del factor IX. (Reagan et al, 1999)

Manifestaciones Clínicas.

La única manifestación de un defecto homeostático es la aparición periódica de claudicación asociada con hemorragia articular. Estos episodios de sangrado son por lo general auto limitados y no requieren transfusiones. Los cachorros con deficiencia grave de factor IX pueden morir al nacer o inmediatamente después. El sangrado excesivo desde el cordón umbilical o el rabo durante procedimientos de caudectomía es un signo común. La hemartrosis, el sangrado gingival durante la erupción dental y la formación espontánea de un hematoma son otras manifestaciones típicas. (Clinkenbear et al, 2003) (Figura 6.2-1)

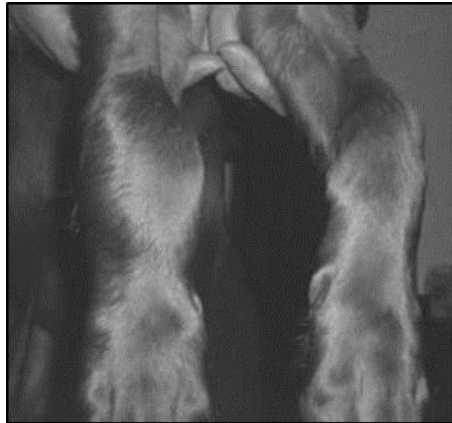

Figura. 6.2-1.
Hemartrosis en un
cachorro de Labrador
retriever.. (Latimer et
al, 1989)

Diagnóstico diferencial.

Deficiencias de otros factores de la coagulación (XII, X, IX, VIII, VII, II, I), así como la enfermedad de Von Willebrand, deficiencias de precalicreína, astenia cutánea. Intoxicación con cumarina. Fiebre de las Montañas Rocosas, infección por herpesvirus canino, hepatopatías, Coagulación Intravascular Diseminada (CID). (Clinkenbeard et al, 2003)

Tratamiento.

La transfusión de plasma fresco o fresco congelado homólogo en dosis de 6 a 10 ml/kg/12 horas es el tratamiento recomendado para los episodios hemorrágicos agudos. (Latimer et al, 1989)

Otras razas afectadas.

Airedale Terrier, Alaska Malamute, Bichon Frise, Braco Alemán de pelo duro, Bulldog Francés, Cairn Terrier, Cocker Spaniel Americano, Coohound negro y bronce, Labrador Retriever, Lhasa Apso, Pastor de Shetland, San Bernardo, Terrier Escocés, Viejo Pastor Ingles. (Ackerman, 2011)

Modo de herencia.

Herencia ligada al cromosoma X. (Wahl et al, 2008).

6.3. Deficiencia Del Factor VIII.

Sinonimias.

Hemofilia A.

Descripción.

Es uno de los defectos hemostáticos hereditarios más comunes en perros y gatos. La tendencia a la hemorragia asociada a esta enfermedad es consecuencia de la deficiencia del factor VIII funcional. Cuando falta la actividad del factor VII se forma menos fibrina, lo que explica los signos típicos de la coagulopatía. (Reagan et al, 1999)

Etiología.

La hemofilia A se hereda como un rasgo recesivo ligado al cromosoma X, de forma que la mayor parte de los pacientes afectados son machos. (Ettinger & Feldman, 2007) La otra posibilidad es el desarrollo espontaneo de hemofilia A como consecuencia de una mutación genética. (Clinkenbear et al, 2003)

Manifestaciones Clínicas.

Los cachorros con deficiencia del factor VIII suelen presentar sangrado umbilical prolongado en el nacimiento, gingival durante la erupción dental y luego de procedimientos quirúrgicos comunes como caudectomía y recorte del margen auricular. La formación de hematomas, hemartrosis y los derrames hemorrágicos en cavidades corporales son manifestaciones comunes. (Johnstone & Norris, 1984) (Figura 6.3-1).

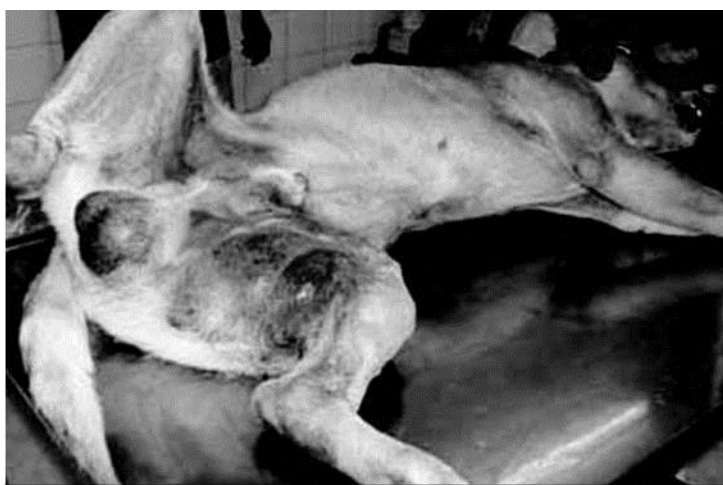

Figura. 6.3-1. El paciente acude a consulta por la continua formación espontanea de hematomas. (Johnstone et al, 1984)

Los individuos con actividad del factor VIII inferior al 5% de la normalidad suelen presentar la diátesis hemorrágica mas grave. (Clinkenbeard et al, 2003) Una claudicación alternante y recurrente puede ser la única manifestación observada. (Johnstone & Norris, 1984)

🐾 Diagnóstico diferencial.

Deficiencias de otros factores de la coagulación (XII, XI, X, IX, VII, II, I), así como la enfermedad de Von Willebrand, deficiencias de precalicreína, astenia cutánea, intoxicación con cumarina, fiebre de las Montañas Rocosas, infección por herpesvirus canino, hepatopatías, Coagulación Intravascular Diseminada (CID) (Clinkenbear et al, 2003).

🐾 Tratamiento.

El tratamiento requiere transfusiones repetidas de sangre fresca entera, plasma o concentrados de plasma congelado en dosis de 6 a 10ml/kg de peso corporal 2 o 3 veces por día hasta lograr el control de la

hemorragia. Las transfusiones de plasma son preferidas debido a la posible sensibilización del animal frente a los antígenos eritrocitarios. (Johnstone & Norris, 1984)

Otras razas afectadas.

Braco Alemán De Pelo Corto, Husky Siberiano, con menos frecuencia en Beagle, Cairn Terrier, Chihuahueño, Collie, Setter Ingles, Bulldog Francés, Greyhound, Setter Irlandés, Labrador Retriever, Poodle, San Bernardo, Samoyedo, Pastor de Shetland, Vizla, Weimaraner. (Ackerman, 2011)

Modo de herencia.

Herencia ligada al cromosoma X. (Wahl et al, 2008)

6.4. Enfermedad De Von Willebrand.

Sinonimias.

EvW

Descripción.

Es la alteración de la hemostasia hereditaria más frecuente en los perros. El factor de Von Willebrand circula formando un complejo con el factor VIII. En la mayor parte de las pruebas de coagulación los resultados son normales, aunque esto puede variar si al mismo tiempo se presenta una deficiencia del factor VIII. (Clinkenbeard et al, 2003) (Clinkenbeard, y otros, 2003)

Etiología.

Esta enfermedad se transmite mediante dos patrones: autosómico recesivo, y autosómico con expresión dominante incompleta. (Reagan et al, 1999)

Manifestaciones Clínicas.

Los signos consisten en sangrado de las mucosas manifestado en especial por sangrado gingival, epistaxis y hematuria, este trastorno también se manifiesta por mortinatos, muertes neonatales y sangrado prolongado luego de procedimientos como caudectomía y recorte de márgenes auriculares. (Brooks & Catalfamo, 2007) (Figura 6.4-1)

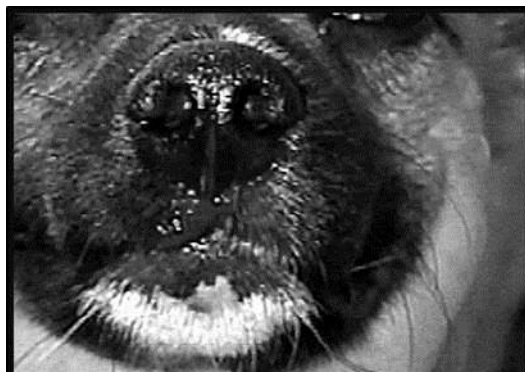

Figura. 6.4-1. Epistaxis en un individuo diagnosticado con enfermedad von Willebrand. (Seleccionesveterinarias., 2013)

Diagnóstico diferencial.

Deficiencias de otros factores de la coagulación (XII, XI, X, IX, VIII, VII, II, I), deficiencias de precalicreína, astenia cutánea. Intoxicación con cumarina, fiebre de las Montañas Rocosas, infección por herpesvirus canino, Hepatopatías, Coagulación Intravascular Diseminada (CID). (Clinkenbear et al, 2003)

Tratamiento.

Las crisis hemorrágicas se pueden detener mediante la transfusión de sangre fresca entera o plasma análogos en dosis de 6 a 10ml/kg. El acetato de desmopresina (DDAVP), un análogo sintético de la vasopresina, se ha administrado en Doberman, aunque no elevan los valores del FvW si normaliza los tiempos de coagulación luego de dos horas (0.3 µ/kg). EL DDAVP podría proporcionar un alivio transitorio de un episodio hemorrágico en algunos perros. (Clinkenbear et al, 2003)

Otras razas afectadas.

Doberman Pinscher y Terrier Escocés. (Wahl et al, 2008)

Modo de herencia.

La expresión de la EvW tipo I es compleja, con evidencia de herencia dominante con penetrancia incompleta y recesiva. (Brooks et al, 2007)

6.5. Linfedema.

Sinonimias.

Linfedema congénito, linfedema primario.

Descripción.

Linfedema se refiere a la acumulación de líquido en el espacio intersticial como consecuencia de un drenaje linfático anómalo. (Clinkenbeard et al, 2003)

Etiología.

El linfedema primario se deba a una anomalía o a una patología de los elementos de conducción de los vasos o ganglios linfáticos. (Clinkenbeard et al, 2003) Las categorías etiológicas utilizadas con más frecuencia para clasificar el linfedema comprenden: sobrecarga, acumulación inadecuada en los capilares linfáticos, contractilidad linfática anómala, linfocitos insuficientes, obstrucción de los ganglios linfáticos, y defectos en el conducto linfático principal. (Ettinger & Feldman, 2007)

Manifestaciones Clínicas.

En linfedema suele tener un inicio insidioso, al comienzo es depresible, indoloro, afecta en primer lugar a la región distal del miembro y exhibe progresión proximal. La claudicación y el dolor son poco comunes a

menos que exista agrandamiento masivo de los vasos linfáticos o celulitis. (Clinkenbear et al, 2003) El edema puede ser pasajero observado durante el periodo juvenil, o permanente. Los casos leves están restringidos a las extremidades posteriores, mientras que los graves pueden progresar a un edema en la totalidad del cuerpo. Aunque la enfermedad suele ser bilateral, a menudo una extremidad está más inflamada que la otra. (Ettinger & Feldman, 2007) (Figura 6.5-1)

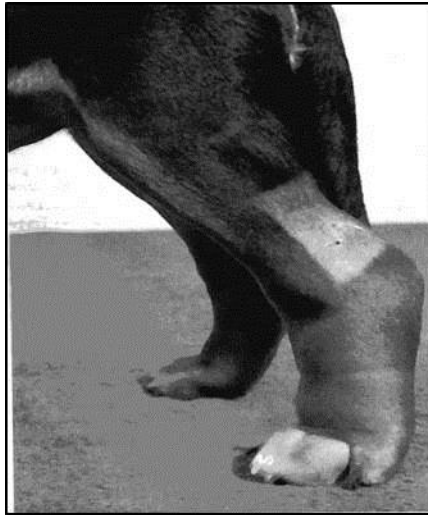

Figura. 6.5-1. Edema marcado, no doloroso, en la extremidad posterior izquierda de un perro joven con displasia linfática congénita. (Clinkenbear et al, 2003)

Diagnóstico diferencial.

Alguna anomalía en el sistema venoso, como estasis venosa o fístula arteriovenosa. Si el edema es bilateral, se deben descartar las causas sistémicas de edema como hipoproteinemia o insuficiencia cardiaca. (Clinkenbear et al, 2003) (Figura 6.5.2)

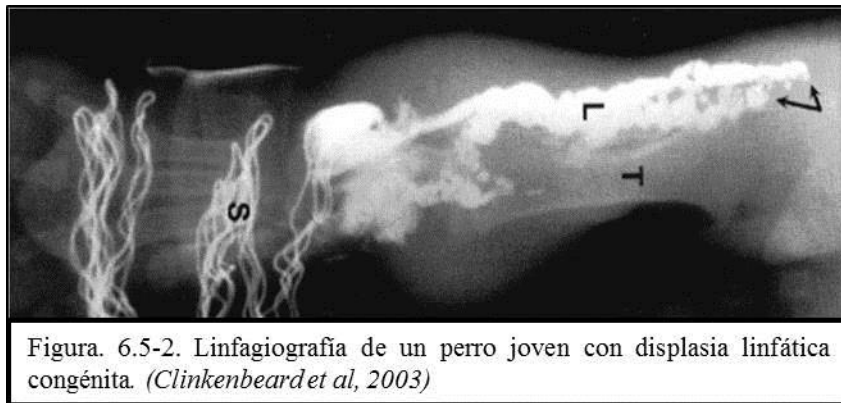


Figura. 6.5-2. Linfagiografía de un perro joven con displasia linfática congénita. (Clinkenbear et al, 2003)

Tratamiento.

Ocasionalmente, los perros que desarrollan edema de las extremidades posteriores durante el periodo neonatal pueden mejorar espontáneamente. Con más frecuencia los perros con edema grave de las extremidades y tronco mueren durante las primeras semanas tras el nacimiento. (Ettinger & Feldman, 2007) La cirugía puede ser una opción, aunque poco frecuente dada la frecuente resolución espontánea en casos leves. (Ackerman, 2011)

 **Otras razas afectadas.**

Antiguo Pastor Inglés, Borzoi, Braco Alemán de Pelo Corto, Bulldog Inglés, Gran Danés, Labrador Retriever, Pastor Belga Tervuren, Poodle, Rottweiler. (Ackerman, 2011)

 **Modo de herencia.**

Las pruebas de apareamiento de los perros con linfedema congénito apoyan la hipótesis de un patrón de herencia autosómico dominante con expresión variable. (Ettinger & Feldman, 2007)

7. Desórdenes inmunológicos.

7.1. Deficiencia de IgA.

Sinonimias.

Deficiencia selectiva de IgA, Selective IgA Deficiency (SIgAD).

Descripción.

La Deficiencia Selectiva de IgA es la deficiencia severa o ausencia total de la clase IgA de inmunoglobulinas en el suero sanguíneo y secreciones. (Martínez et al, 2010) El examen de los tejidos linfoides de los animales afectados muestra un número normal de células productoras de IgA, lo cual sugiere que la deficiencia puede deberse a una síntesis o secreción defectuosa. (Tizard, 1996)

Etiología.

Es probable que existan varias causas y que puedan diferir de un paciente a otro. Los individuos con deficiencia selectiva de IgA tienen linfocitos B aparentemente normales, pero que no maduran en IgA produciendo células plasmáticas. (Martínez et al, 2010) Se sugiere que la raza Pastor Alemán puede tener una susceptibilidad inusitada a la enfermedad crónica del intestino delgado y a la proliferación bacteriana en el mismo. (Tizard, 1996)

Manifestaciones Clínicas.

Los animales que promovieron la investigación inicial padecían infecciones recurrentes del aparato respiratorio, además de una elevada incidencia de dermatitis, particularmente foliculitis estafilocócica recurrente y demodicosis. Sin embargo, no se ha demostrado que la deficiencia relativa de IgA tenga asociación con cualquier proceso de enfermedad. (Halliwell & Gorman, 1989)

Diagnóstico diferencial.

Atopía, enfermedades inmunosupresoras, deficiencia de células T, hipogammaglobulinemia transitoria. (Martínez et al, 2010)

Tratamiento.

Las preparaciones de gamma globulina que se encuentran disponibles en este momento no contienen cantidades significativas de IgA. Aún cuando dichos productos pudieran ser preparados, no existe la forma de hacer que el IgA administrado por inyección encuentre su camino a las membranas mucosas a las que les falta esta inmunoglobulina. Por lo tanto, actualmente no es posible reemplazar el IgA en pacientes con esta deficiencia. (Martínez et al, 2010)

Otras razas afectadas.

Akita, Beagle, Chow Chow, Cocker Spaniel Americano, Dachshund, Dálmata, Schnauzer Miniatura, Shar Pei, West Highland White Terrier. (Ackerman, 2011)

Modo de herencia.

Se desconoce el mecanismo de herencia. (Nicholas, 2005)

7.2. Lupus Eritematoso.

Sinonimias.

Lupus eritematoso sistémico. LES.

Descripción.

La enfermedad auto inmunitaria se puede definir como un síndrome clínico producido por la activación de los linfocitos T, B o de ambos tipos en ausencia de una infección en evolución u otra causa reconocible. En el LES, la alteración de la regulación de sistema inmunitario que ocasiona la formación de inmunocomplejos se considera responsable de las lesiones tisulares (hipersensibilidad de tipo III); sin embargo también se produce una citotoxicidad directa mediada por anticuerpos (hipersensibilidad de tipo II) y una autoinmunidad mediada por células (hipersensibilidad tipo IV). (Ettinger & Feldman, 2007)

Etiología.

La causa exacta de la enfermedad es desconocida, y no hay consenso en si es una sola circunstancia o un grupo de enfermedades relacionadas. Sin embargo, al tratarse de una enfermedad autoinmune hay distintos factores que pueden influir en el sistema inmunitario y provocarla. Se han supuesto varias hipótesis, entre ellas la genética y la ambiental. (Halliwell & Gorman, 1989) Los fármacos pueden inducir síndromes similares al lupus en la especie humana, los mas destacables son la procaínamida y el fármaco antihipertensivo hidralazina. (Lewis et al, 1965)

Manifestaciones Clínicas.

Esta enfermedad multisistémica presenta en el perro signos variables, provocando un diagnóstico clínico más complicado, la artritis normalmente es multiarticular pero puede ser aguda o crónica y por lo general no es erosiva, mientras que la enfermedad cutánea parece ser el segundo signo que se presenta más frecuentemente. El aspecto es muy variable pero normalmente es simétrico, escamoso y alopecico. Algunas veces los cambios son bastantes sutiles y pueden no ser la razón de su presentación pero ocasionalmente son bastante graves. (Halliwell & Gorman, 1989) (Figura. 7.2-1)

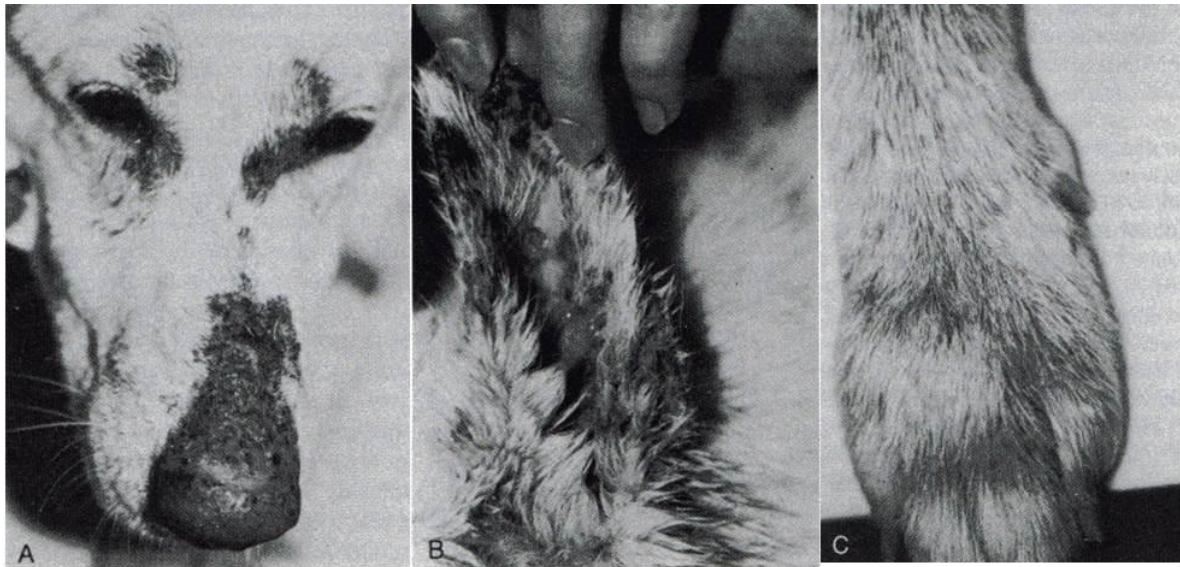


Figura 7.2-1. Signos cutáneos graves del lupus eritematoso sistémico. Hay lesiones ulcerativas y costras simétricas que afectan a la cara (A), orejas (B), y pies ©. (Halliwell *et al*, 1989)

Además se observa una fiebre constante o intermitente de origen desconocido que está presente en más del 50% de los casos, anemia, trombocitopenia, glomerulonefritis, neutropenia, pleuritis y miositis. Los signos referentes a sistema nervioso central se observan con frecuencia en humanos pero son infrecuentes en el lupus canino. En el humano se presentan alteraciones psiquiátricas que son difíciles de reconocer en el perro. (Tizard, 1996)

🐾 Diagnóstico diferencial.

Lupus inducido por fármacos, vasculitis, endocarditis, enfermedad de Lyme, artritis reumatoide, escleroderma, poliartritis crónica. (Tizard, 1996)

🐾 Tratamiento.

Cada caso de LES es diferente y afirmaciones dogmáticas sobre la terapia son inapropiadas. (Halliwell & Gorman, 1989) Esta enfermedad suele reaccionar bien a los corticosteroides (prednisolona -2 a 4mg/kg-dosis inicial), y cuando es necesario se añade ciclofosfamida, azatioprina (Imuran) o clorambucil; también se ha utilizado levamisol con buenos resultados. En casos más complicados se puede utilizar plasmaféresis. (Tizard, 1996)

🐾 Otras razas afectadas.

En el caso del Pastor Alemán es más frecuente en los ejemplares blancos, se ha reportado también en Collie, Poodle, Pastor De Shetland, Spitz, con menor frecuencia en Spaniel Bretón, Braco Alemán de Pelo Corto, y Husky Siberiano. (Ackerman, 2011)

🐾 Modo de herencia.

Modo de herencia multifactorial, presuntivamente poligenético. (Nicholas, 2005)

7.3. Pénfigo Eritematoso / Pemphigus Erythematosus

Sinonimias.

Sin sinónimos conocidos.

Descripción.

El complejo pénfigo surge por una serie de procesos autoinmunes caracterizados por la presencia de auto anticuerpos contra elementos de los componentes proteicos de los desmosomas que unen entre sí los queratinocitos. Los anticuerpos causan, por un lado, la pérdida de cohesión entre los queratinocitos, y por otro el reclutamiento de neutrófilos, lo que provoca la formación de vesículas, pústulas estériles y posteriormente erosiones, úlceras y costras. (Medleau, 2007)

Etiología.

Se supone que tiene un origen fotosensible, ya que la enfermedad surge tras la exposición a la luz solar, la que actuaría sobre las células epidérmicas lesionándolas y favoreciendo la exposición de autoantígenos. (Tizard, 1996)

Manifestaciones Clínicas.

La enfermedad es exacerbada por la luz solar y por tanto la distribución afecta a las áreas expuestas al sol. Las costras y las lesiones exudativas afectan principalmente a la nariz, orejas y área peri orbital, pueden diseminarse afectando a gran parte de la cara en los casos graves y de larga duración. Las lesiones primarias son difíciles de encontrar dado que la irritación normalmente provoca que el perro se roce el área afectada y acabe provocando una erosión y ulceración. Clínicamente la enfermedad se parece mucho a la vieja descripción de nariz de collie (dermatitis solar). (Halliwell & Gorman, 1989)

Diagnóstico diferencial.

Lupus eritematoso discoide, clínicamente indistinguible del pénfigo eritematoso. (Padgett, 1998)

Tratamiento.

Las consideraciones terapéuticas pueden dividirse en dos partes: lograr la remisión y mantenerla. Los corticosteroides son la piedra angular de la terapia. Es preferible utilizar productos de acción corta, como la prednisolona, inicialmente en dosis divididas de 2 a 4 mg/kg BID. (Halliwell & Gorman, 1989)

Otras razas afectadas.

Collie, Pastor de Shetland. (Ackerman, 2011)

Modo de herencia.

No se ha descrito aun un modo de herencia. (Wahl et al, 2008)

8. Desórdenes metabólicos.

Existe una gran cantidad de desórdenes metabólicos en los perros, sin embargo el Pastor Alemán parece sólo tener predisposición a uno de ellos (Ackerman, 2011), que se cita enseguida.

8.1. Glucogenosis III / Glycogen Storage Disease III

Sinonimias.

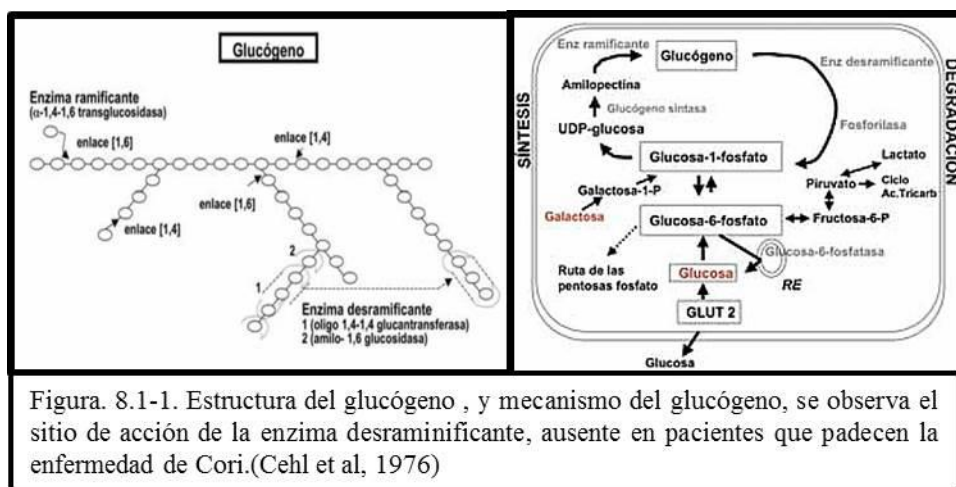
Enfermedad de Cori, Miopatía metabólica, enfermedad de almacenamiento de glucógeno.

Descripción.

Las glucogenosis son enfermedades de depósito causadas por una deficiencia enzimática del metabolismo glucolítico que provoca la acumulación de glucógeno en las células. Se han identificado 7 tipos pero solo 3 se han documentado en perros. (Houlton et al, 2010) En un perro normal la liberación de glucagón estimula la degradación del glucógeno, este desglose se lleva a cabo gracias al trabajo de la enzima fosforilasa y la enzima desramificante del glucógeno, los perros con GSD III son deficientes en la enzima desramificante del glucógeno, por lo que en lugar de metabolizar el glucógeno a glucosa, se acumulan partículas anormales de glucógeno. (Cehl et al, 1976)

Etiología.

Se debe a una deficiencia en amilo-1,6-glucosidasa, que dificulta la liberación de glucosa a partir del glucógeno, pero no afecta a la liberación de la glucosa en la gluconeogénesis. (Figura 8.1-1) (Moreno et al, 2000) Es causada por una deficiencia de la enzima desramificante del glucógeno (GDE por sus siglas en inglés), en el hígado y el músculo. (Yi et al, 2012)



Manifestaciones Clínicas.

En el Pastor Alemán los signos aparecen durante el segundo mes y la enfermedad es rápidamente mortal. La mayor parte de la signología es inespecífica, los signos más comunes son debilidad muscular, fatiga, síncope, rabdomiolisis y convulsiones causadas por la hipoglucemia después de un periodo de ayuno o ejercicio moderado. En los pastores alemanes de las 6 a las 12 semanas los cachorros afectados presentan severos episodios de hipoglucemia, temores musculares, incoordinación y convulsiones, a las 8 semanas los animales afectados suelen morir. (Cehl et al, 1976)

Diagnóstico diferencial.

Otras alteraciones metabólicas musculares: Glucogenosis II, IV y VII, (Yi et al, 2012) deficiencia de piruvato deshidrogenasa (PDH), miopatía mitocondrial, miopatía de almacenamiento de lípidos. (Cehl et al, 1976)

Tratamiento.

Se puede requerir la administración intravenosa (IV) de dextrosa para manejar inmediatamente una crisis de hipoglucemia, la gestión a largo plazo de esta condición es inútil, la hipoglucemia relacionada también puede ser regulada con la dieta, por la alimentación con porciones frecuentes de una dieta alta en carbohidratos, (Ackerman, 2011) sin embargo, la mayoría de los animales afectados no se recuperan y pueden morir. (Cehl, 1976)

Otras razas afectadas.

Akita, (Ackerman, 2011) Retriever de pelo rizado. (Nicholas, 2005)

Modo de herencia.

Autosómico recesivo. La mutación causante es una eliminación de adenosina provocando la terminación prematura de la traducción de AGL. (Gregory et al, 2007)

9. Desórdenes musculoesqueléticos.

9.1. Displasia De Cadera.

Sinonimias.

DC, Displasia coxofemoral

Descripción.

Es una enfermedad ósea hereditaria del desarrollo en donde hay un grado variable de laxitud de la articulación coxofemoral que permite una subluxación durante la vida temprana, la cual da lugar a grados variables de profundidad acetabular y aplanamiento de la cabeza femoral, todo lo cual conduce de manera inevitable a la osteoartritis (Santoscoy, 2008) (Figura 9.1-1)

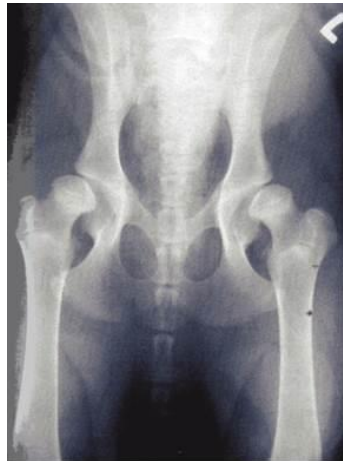

Figura. 9.1-1. Proyección VD en extensión de un perro con displasia grave de cadera. Se observa desplazamiento lateral de las cabezas femorales y poca cobertura acetabular. (Santoscoy 2008)

Etiología.

Se piensa que la displasia de cadera en perros tiene una base genética, poligénica y multifactorial donde intervienen factores no genéticos. Algunos de los que se han estudiado incluyen: tamaño del perro, índice de crecimiento, hipernutrición, grado de falta de aniones en la dieta, influencias endocrinas en útero y masa muscular.. (Santoscoy, 2008) (Figura 9.1-2)

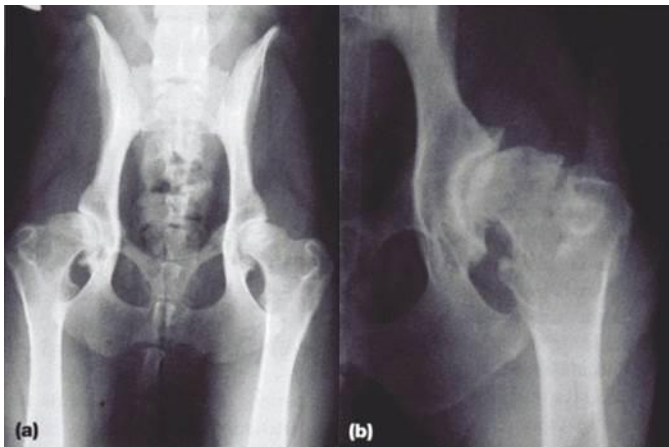


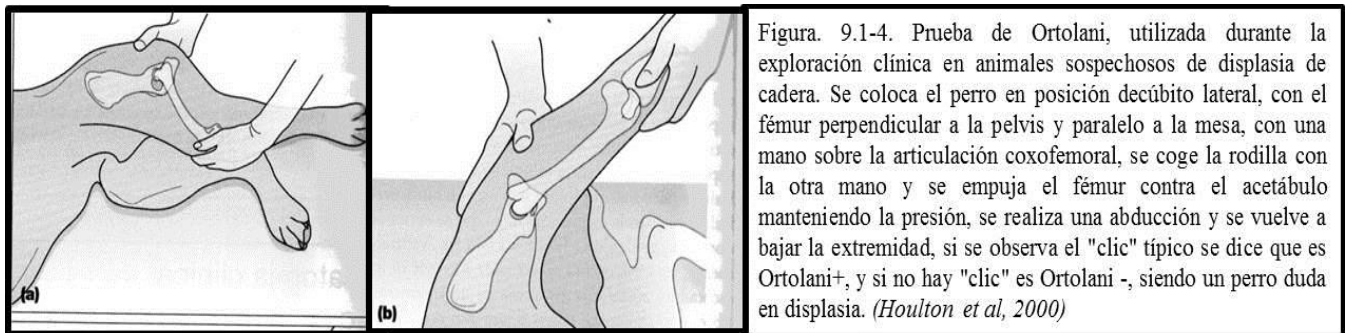Figura. 9.1-2. Proyecciones VD en extensión de dos perros con cambios osteoartroticos moderados (a), y (b, detalle) secundarios a displasia de cadera. (Santoscoy 2008)

Manifestaciones Clínicas.

En la presentación clínica de la displasia de cadera (DC) pueden distinguirse dos formas: una grave, que aparece de manera característica entre los cinco y doce meses de edad, y una forma más crónica más leve con signos más sutiles, a menudo variables, que se presenta a cualquier edad, pero suelen aparecer tarde en la vida. La forma grave se acompaña de una marcha anormal, dolor, poca tolerancia al ejercicio, renuencia a subir escaleras, atrofia muscular de la extremidad, en ocasiones un chasquido audible al caminar y a veces, si es muy grave, un ensanchamiento intertrocanterico mayor (ancas). (Santoscoy, 2008) De manera característica, el trastorno crónico se torna obvio en los años geriátricos y se caracteriza por dolor leve, rigidez y lentitud o rechazo al levantarse. (López, 2012) (Figuras 9.1-3)

Diagnóstico diferencial.

A través de un examen de cadera -Prueba de Ortolani, (Figura 9.1-4) Prueba de Barlow y Prueba de Barden. (Goulton et al, 2010) se puede llegar al diagnóstico definitivo. Existen algunos diagnósticos que deben tomar en cuenta aspectos tales como: enfermedad de disco, espondilosis, inestabilidad lumbosacra y la enfermedad sacro iliaca. (González, 1992) .



Tratamiento.

El tratamiento se divide en tres grupos principales: conservador, médico y quirúrgico.

Tratamiento conservador.

Se concentra en el mantenimiento del perro por medio de un cuidadoso control de las actividades del animal, el ambiente y la dieta.

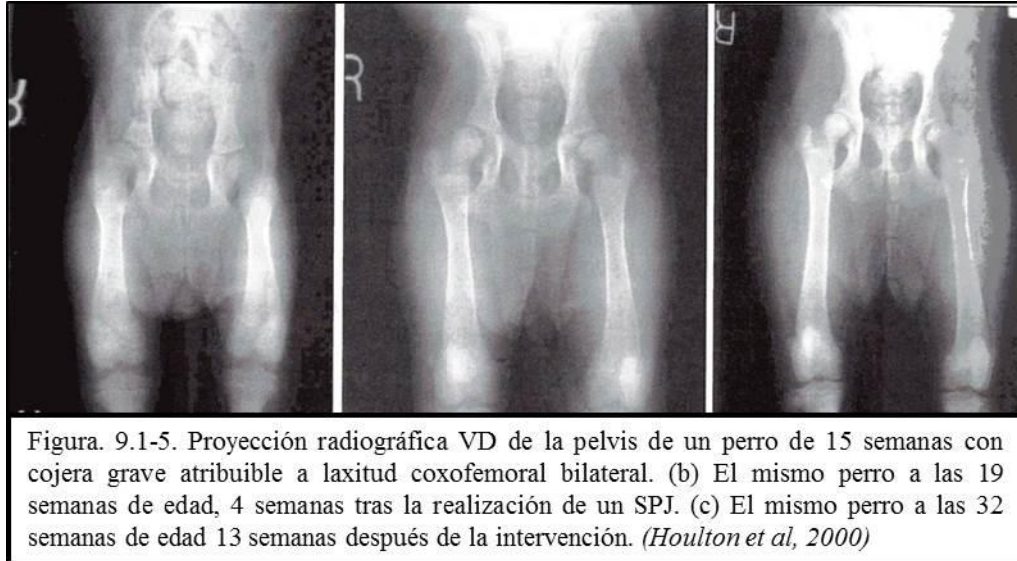Tratamiento médico.

Se recomienda una variedad de analgésicos y antiinflamatorios no esteroideos (AINE), para su uso en el control del dolor de la claudicación en perros con displasia de cadera, (González, 1992) el uso de glicaminoglicanos protegiendo el cartílago contra la degeneración, disminuye la inflamación dentro de la articulación y mantiene el volumen normal del líquido sinovial (López, 2012).

Procedimientos Quirúrgicos.

Tienen varios objetivos y su uso depende de la edad. (Santoscoy, 2008) Las técnicas quirúrgicas se pueden dividir en preventivas, paliativas y de conservación. El cirujano debe ayudar al propietario a tomar

decisiones informadas sobre el tratamiento de cada paciente. El tratamiento quirúrgico se basa en: sinfiodesis púbica juvenil (SPJ), (Figura 9.1-5) osteotomía triple de pelvis (OTP), denervación, escisión de la cabeza y cuello femorales, atropatía completa de cadera, prótesis de cadera, y pectinectomía. (Houlton et al, 2010)



Otras razas afectadas.

La DC ha sido diagnosticada en la mayoría de las razas de perros. Sin embargo, tiende a ocurrir con mayor frecuencia en razas de talla grande y con crecimiento rápido. El San Bernardo es la raza que presenta mayor riesgo de displasia. (Ackerman, 2011)

Modo de herencia.

Se transmite probablemente de una forma multifactorial poligénica. Aún hay autores que discrepan al respecto, dada las condiciones propias de la enfermedad. (THibaut et al, 2005)

9.2. Fragmentación del Proceso Coronoides.

Sinonimias.

FPC, proceso coronoides afectado. Fragmentación de la apófisis coronoides medial.

Descripción.

Es una forma de artrosis en el codo, causado por el desarrollo anormal del cartílago, puede presentarse en solitario o bien combinada con la falta de unión del proceso coronoides y osteocondrosis disecante dando lugar al complejo conodio como displasia de codo. Es una forma de osteocondrosis en la cual la osificación endocondral no ocurre de forma normal. Se presenta por lo regular entre los cuatro y seis

meses de edad, etapa en la cual el cachorro está en una fase rápida de crecimiento. (Figura 9.2-1) (Santoscoy, 2008)

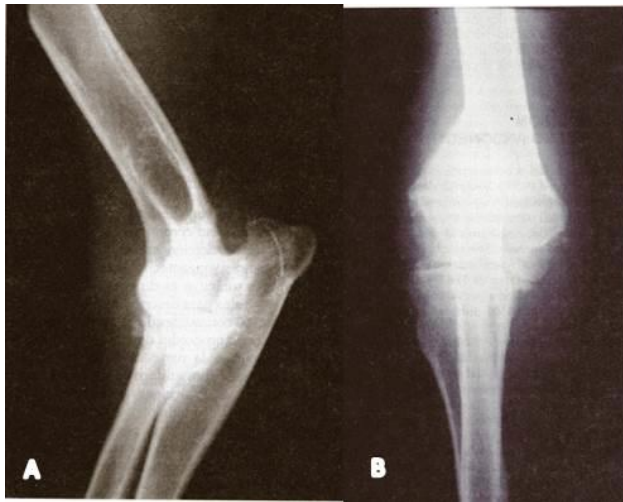

Figura. 9.2-1. A. Radiografía de codo en proyección medio lateral. En este caso se aprecian cambios proliferativos sugerentes de enfermedad articular. B. Proyección cráneo-caudal del codo (A), se confirman los cambios degenerativos en ambos aspectos del cóndilo humeral y se observa el proceso coronoides fragmentado. (Santoscoy 2008)

Etiología.

La etiología de la FPC no está clara, pero parece ser una manifestación de osteocondrosis. La debilidad ósea y cartilaginosa, combinada con el estrés por apoyo, determinan la FPC. Se ha demostrado que tiene factor heredable alto por lo que las investigaciones recientes recomiendan la eliminación para la reproducción de los individuos afectados, sus hermanos y sus padres. (Santoscoy, 2008)

Manifestaciones Clínicas.

La exploración clínica revela claudicación de uno o ambos miembros torácicos, atrofia muscular, dolor a la extensión completa y en ocasiones la flexión así como la palpación profunda sobre la cara medial de la articulación, rigidez articular y locomoción dolorosa. (Houlton et al, 2010) (Figura 9.2-2)

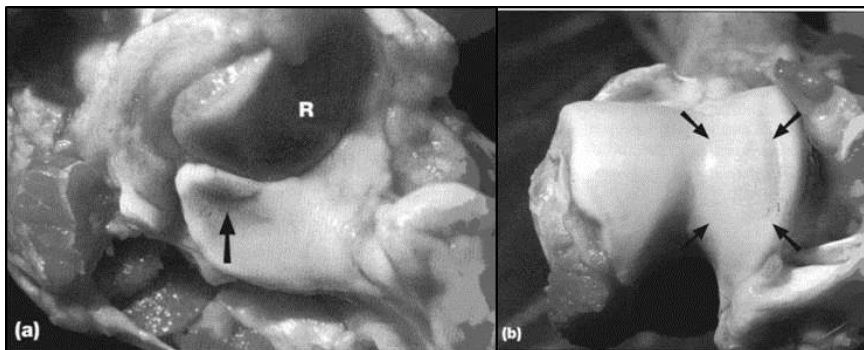


Figura. 9.2-2. Muestras de necropsia de la patología asociada a la fragmentación del proceso coronoides. A) Vista de las superficies articulares radial (R) y cubital; se aprecia un fragmento marcado con una flecha. B) Vista de la superficie articular humeral. Obsérvese la zona de erosión del cartilago articular en el cóndilo humeral medial -flechas-. (Houlton y col., 2000)

Diagnóstico diferencial.

Osteocondrosis disecante, falta de unión del proceso anconeal (en el caso de afectación del miembro anterior), además de cualquier alteración de origen traumático. (Santoscoy, 2008)

Tratamiento.

El tratamiento es controvertido. Se pueden utilizar tanto técnicas médicas como quirúrgicas: Tratamiento médico: los perros afectados tempranamente pueden ser candidatos a ser tratados por medio de glucosaminoglicanos polisulfatados sintéticos (Adequan®, 1mg/kg). Los efectos benéficos (antiinflamatorios, condroprotectores y regenerativos) de este fármaco mejoran la regeneración del cartílago. Tratamiento quirúrgico: existen varias técnicas para el manejo quirúrgico pero todas al final coinciden, al retirar fragmentos del cartílago coronoides afectado. Esto en apariencia resulta ser lo más eficaz, siempre y cuando la cirugía se realice antes de que se presenten cambios degenerativos graves. El progreso y desarrollo de la artrosis se ve reducido cuando la cirugía se realiza en tiempo adecuado. El proceso quirúrgico se basa en abordar la articulación medialmente y retirar la FPC. (Santoscoy, 2008) (Figura 9.2-3)

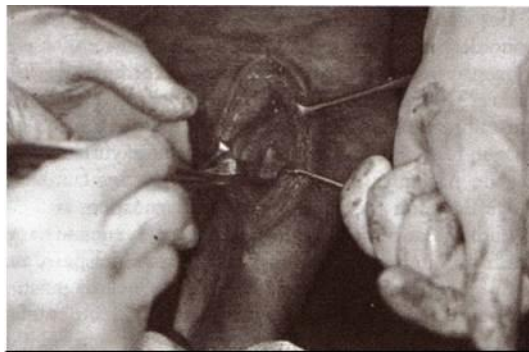


Figura. 9.2.3. El proceso coronoides fragmentado puede ser retirado con la ayuda de un elevador de periostio. (Santoscoy, 2008)

Otras razas afectadas.

Generalmente en razas de perros grandes, entra las que se mencionan: Bernés de la Montaña, Chow Chow, Golden Retriever, Labrador Retriever, Rottweiler y Terranova. (Ackerman, 2011)

Modo de herencia.

No se ha establecido un modo de herencia, sin embargo los estudios para la detección de gen o genes afectados se siguen desarrollando. (Temwichitr et al, 2010)

9.3. Hemivértebra.

Sinonimias.

Desarrollo incompleto del cuerpo vertebral.

Descripción.

La hemivértebra es un defecto congénito con base genética (heredable), que consiste en el desarrollo incompleto de un cuerpo vertebral, se forma cuando los dos extremos derecho e izquierdo de una vértebra no se desarrollan correctamente, produciendo un cuerpo vertebral en forma de mariposa. (Figura 9.3-1) Al deformarse el hueso, alterará el canal medular generando compresión de la médula espinal o de su aporte sanguíneo. (Rivas et al, 2007)

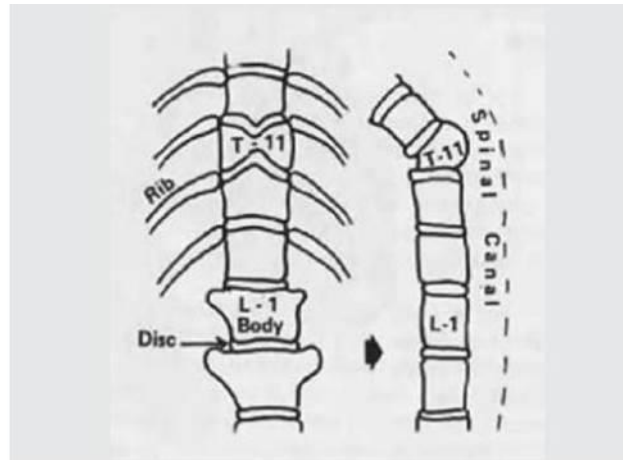


Figura. 9.3-1. Cuerpos vertebrales. Vista dorsal y lateral, en caso de hemivértebra. (Rivas, Martínez 2007)

Etiología.

Su origen es probablemente hereditario. La hemivértebra resulta de un desarrollo embrionario inadecuado o incompleto de una vértebra, o bien, de trastornos en la vascularización y osificación de la misma. (Santoscoy, 2008)

Manifestaciones Clínicas.

Frecuentemente los síntomas comienzan a la edad de tres a cuatro meses, se inicia con debilidad en los miembros posteriores, puede haber dolor a la palpación de la espalda al nivel de la hemivértebra. (Rivas et al, 2007) (Figura 9.3-2)

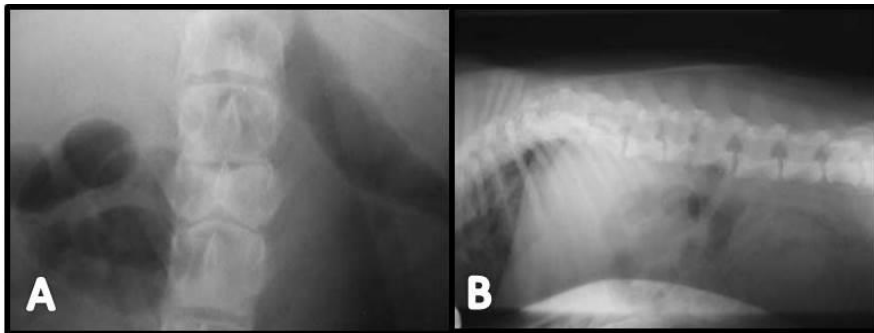


Figura. 9.3-2. A. Vista VD donde se evidencia la presencia de hemivértebra en el cuerpo vertebral L3 con la forma característica de mariposa para esta vista radiográfica. B. Vista LL de 1 paciente de la toma anterior. (Rivas, Martínez 2007)

En cachorros que muestran tales síntomas, la parálisis de los miembros traseros puede empeorar, los músculos se atrofian y el control de la vejiga y los intestinos se puede perder, aunque también, la

hemivértebra puede ser un hallazgo radiográfico accidental, en el que el paciente no muestre signología clínica. (Santoscoy, 2008) (Figura 9.3-3)



Figura. 9.3-3. La hemivértebra en ocasiones puede ser un hallazgo radiográfico; puede o no haber manifestaciones neurológicas, sin embargo es evidente las anomalías de alineación vertebral como en este caso que se observa sifosis vertebral. (Santoscoy, 2008)

Si la compresión directa de la médula espinal o un problema vascular producen daño de la médula espinal, el paciente puede mostrar dolor o pérdida de sensibilidad debido a la interrupción de los circuitos sensoriales. (Bailey et al, 1992) Si el nervio de los circuitos motores de la médula está afectado, el paciente podrá presentar debilidad o parálisis, sobre todo de los miembros posteriores. Cualquier parte del cuerpo que sea inervada por el nervio lesionado puede ser afectada a partir de donde esté el daño en la médula espinal. (Rivas et al, 2007)

Diagnóstico diferencial.

Otras anomalías que afectan la columna vertebral: el bloque vertebral (fusión de dos o más vértebras), la vértebra en alas de mariposa (vértebra hendida en el plano sagital), y vértebra transicional y displasia de cadera. (Santoscoy, 2008)

Tratamiento.

El tratamiento comprende de forma básica la descompresión medular en los casos en que ésta se pueda demostrar. (Santoscoy, 2008) (Figura 9.3-4)

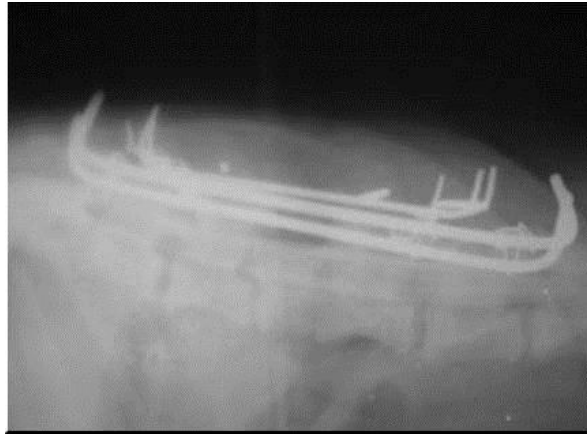

Figura. 9.3-4. Placa Rx vista LL post-operatoria con los implantes de estabilización de la columna vertebral. (Rivas, Martínez 2007)

Otras razas afectadas.

Es más frecuente en razas braquicéfalas y de cola “atornillada” (Boston Terrier, Bulldog inglés, Bulldog francés y Pug), aunque en estas razas la hemivértebra se presenta por las características de la raza, se ha demostrado que en el caso de pastores alemanes y Pointer alemán de pelo corto el padecimiento se deriva de un desorden genético comprobado. Se considera afección hereditaria en Bulldog inglés y Yorkshire Terrier. Se han reportado casos aislados también en el Doberman. (Ackerman, 2011)

Modo de herencia.

Gen autosómico recesivo. (Ackerman, 2011)

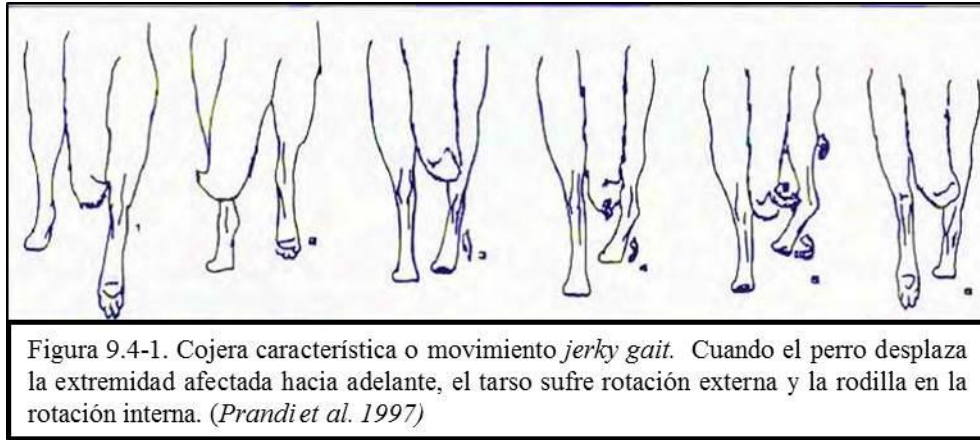
9.4. Miopatía de Músculo Gracilis y Semimebranoso.

Sinonimias.

Contractura del gracilis o el semitendinoso, miopatía fibrótica.

Descripción.

La contractura del gracilis o el semitendinoso (menos frecuente) tienen como consecuencia una anomalía de la marcha muy característica, que se ha descrito con mayor frecuencia en pastores alemanes de edad media. (Houlton et al, 2010) Se reconoce fácilmente explorando la marcha del animal y también mediante la palpación de la cara medial del muslo afectado. (Prandi et al, 1997) (Figura 9.4-1)



Etiología.

La etiología y la patogenia de esta lesión muscular aún no han sido descifradas, pero se ha manejado que los traumatismos, microtraumas, inyecciones intramusculares repetidas, inflamación crónica, lesiones neurálgicas primarias, fracturas o mal manejo de problemas ortopédicos, tienen cierta repercusión en la presentación de la enfermedad. (Prandi et al, 1997)

Manifestaciones Clínicas.

Cuando el perro mueve su pierna hacia adelante se aprecia un rápido movimiento de hiperflexión del corvejón y una rotación externa de la pierna, mientras que el pie rota hacia adentro. (Figura 9.4-2) Este típico movimiento se denomina *jerky gait* (avanzar a tirones) y se hace más evidente si el animal se desplaza rápidamente o la lesión es bilateral. (Ettinger & Feldman, 2007)



Figura. 9.4-2. Cojera característica en la extremidad posterior izquierda. (Prandi et al. 1997))

El músculo gracilis está marcadamente anormal, presentando un apariencia estrecha, firme y en tensión; el tendón de inserción está muy incrementado de tamaño. Además, la contractura reduce notablemente el grado de abducción de la pierna. (Prandi et al, 1997)

Diagnóstico diferencial.

Lesiones óseas, displasia de cadera, lesiones del extensor de la fascia lata, lesión del iliopsoas, contractura del cuádriceps, lesión del gracilis, amputación del origen de las cabeza medial o lateral del músculo gastrocnemio. (Houlton et al, 2010)

Tratamiento.

Aunque la cojera puede resolverse de inmediato con cirugía (tenotomía, tendinectomía o microtomía), siempre recurre en 3-5 meses. Todas las formas de tratamiento médico coadyuvante que se han aprobado no han sido eficaces. (Prandi et al, 1997) (Figura 9.4-3)

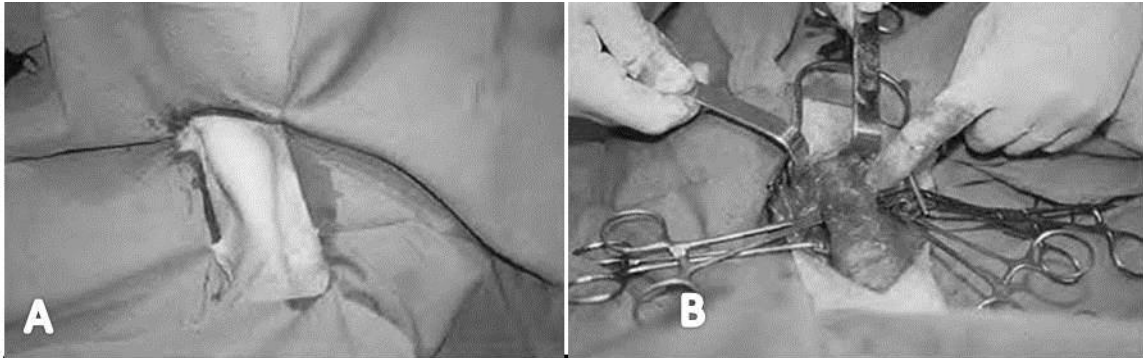


Figura. 9.4-3. A. Preparación de un paciente con miopatía del . *M. gracilis*, Se aprecian los límites del músculo contracturado. B. El procedimiento quirúrgico de corrección donde se diseca el músculo afectado y se libera de adherencias. (Prandi et al 1997)

Otras razas afectadas.

Pastor Belga Malinois. (Willis, 1992)

Modo de herencia.

Se desconoce el mecanismo de herencia. (Ackerman, 2011)

9.5. Miositis Masticatoria Canina.

Sinonimias.

Miositis eosinofílica canina, miositis de los músculos masticadores, miositis idiopática, miositis atrófica.

Descripción.

La miositis eosinofílica es una enfermedad inflamatoria idiopática que afecta al perro y que cursa principalmente con inflamación o atrofia de los músculos masticadores (maseteros temporales y pterigoideos), *trismus* y eosinofilia. (San Román et al, 1988) (Figura 9.5-1)

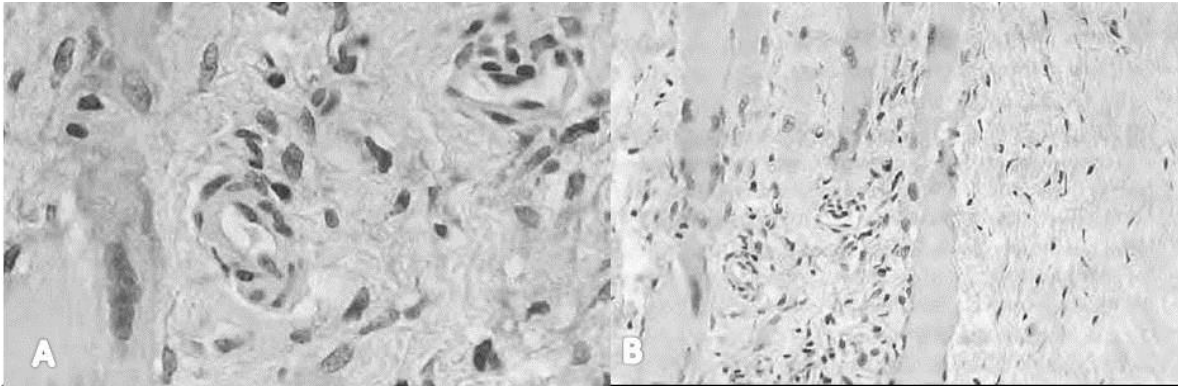


Figura. 9.5-1. A. Infiltrados inflamatorios mononucleares, fibrosis y presencia de mioblastos. HEx500. B. Infiltrados inflamatorios mononucleares entre las células musculares HEx500 (*San Román et al 1988*)

Etiología.

La etiología no está totalmente establecida, pero se sospecha de un carácter inmunomediado, debido a la respuesta favorable a la corticoterapia y a los inmunosupresores. La patología sugiere bases autoinmunes, debido a que este proceso actúa predominantemente contra los músculos masticadores” que tienen diferentes superficies antigénicas, como resultado de su diferente origen embrionario (arco braquial). (Lucena et al, 2002)

Manifestaciones Clínicas.

Se describe una forma de enfermedad aguda con semiología principalmente de origen inflamatorio: dolor y en ocasiones fiebre, y una forma crónica, con atrofia muscular. La mayoría de los propietarios de perros que presentan esta enfermedad, acuden a la consulta por un problema de pérdida de la masa muscular en los músculos masticadores. (San Román et al, 1988) (Figura 9.5-2, 3)



Figura. 9.5-2. La apertura máxima de la boca es la que aparece en esta imagen, que como puede verse, permite únicamente que el perro pueda sacar la lengua. (*San Román et al 1988*)

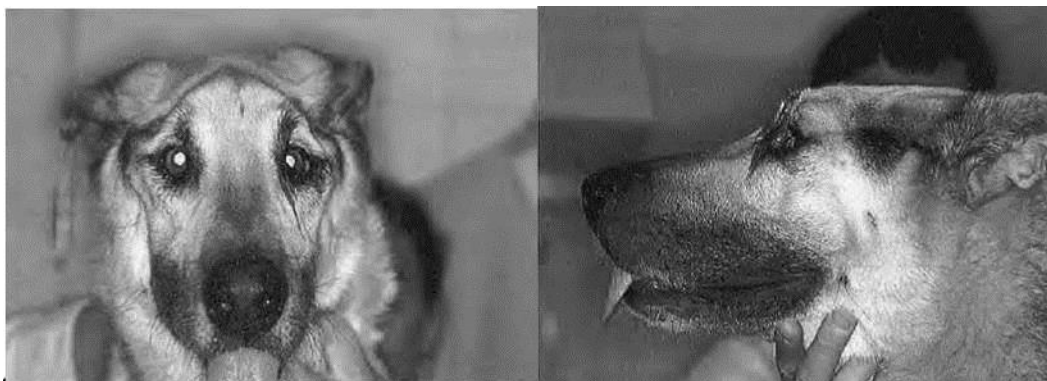


Figura. 9.5-3. Fotografía frontal y lateral donde se aprecia la atrofia de los músculos masticadores y se visualiza la prominencia de los salientes óseos, tanto en la visión frontal como en la lateral. (San Román et al 1988)

🐾 Diagnóstico diferencial.

Patologías de la articulación temporo-mandibular, patología del paladar, cavidad bucal, parálisis nerviosas, miastenia gravis, síndrome de malabsorción, leishmaniosis, parasitosis internas importantes, leptospirosis, toxoplasmosis, lupus eritematoso sistémico, otras polimiositis. (San Román Ascaso, Llorens Pena, Prandi Chevalier, García Arnas, & Franch Serracanta, 1988)

🐾 Tratamiento.

El tratamiento adecuado son los corticosteroides a dosis elevadas hasta el control del proceso, pasando luego a dosis menores, días alternos y por último la eliminación de la medicación. (Lucena et al, 2002) Si la respuesta a la terapia con corticosteroides no resulta favorable, puede emplearse Azatioprina. (San Román et al, 1988)

🐾 Otras razas afectadas.

Vizla, Bóxer, Dálmata, Dachshund, animales de edad avanzada. (Lucena et al, 2002)

🐾 Modo de herencia.

No se ha establecido el modo de herencia aun. (Ackerman, 2011)

9.6. Falta de Unión del Proceso Ancóneo.

🐾 Sinonimias.

UAP. Falta de unión del proceso ancóneo (FUPA), fragmentación congénita del proceso ancóneo, no-unión del proceso ancóneo, displasia de codo⁵, proceso ancóneo no-unido, no unión de la apófisis ancónea (NAA).

⁵ La FUPA se considera la patología de menor presentación en el codo de las tres que componen la displasia de esta articulación.

Descripción.

La apófisis ancónea se desarrolla como parte de la diáfisis del cúbito, pero en determinadas razas, lo hace a partir de un centro de osificación separado. Este cuarto centro de osificación aparece alrededor de las 10-13 semanas de vida y se fusiona con el cúbito alrededor de las 18-20 semanas. (Houlton et al, 2010) (Figura 9.6-1)

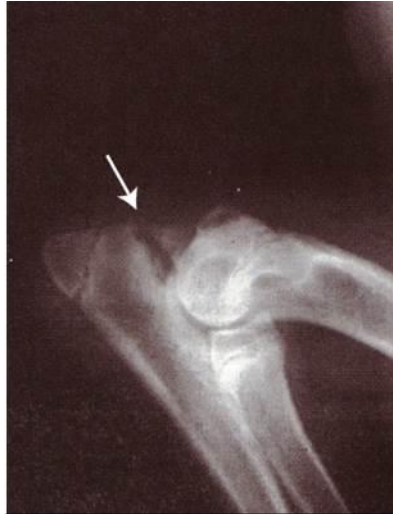

Figura. 9.6-1. La línea radio lúcida en el proceso ancóneo determina la falta de unión. (Santoscoy, et al 2008)

Etiología.

La FUPA se presenta como resultado de una falla en el cuarto centro de osificación en su intento por fusionarse con la ulna. Las comunicaciones iniciales que describen a la FUPA señalan que los animales en su totalidad eran de la raza Pastor Alemán y muchos de ellos con estrecha relación genética, por lo que se asumió que el factor genético hereditario era el factor etiológico de mayor importancia. Otros estudios han implicado factores hormonales, defectos metabólicos, deficiencias nutricionales y traumatismo agudo o crónico como posibles etiologías. (Santoscoy, 2008)

Manifestaciones Clínicas.

Existen tres tipos de manifestación clínica. La primera se encuentra en perros con una edad entre los seis y doce meses que presentan claudicación, la cual aumenta de forma gradual. (Santoscoy, 2008) (Figura 9.6-2)

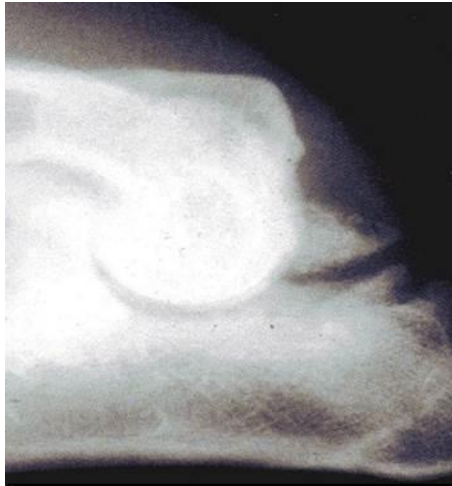


Figura. 9.6-2 Proyección medio lateral en flexión completa del codo de un Pastor Alemán de 5 meses de edad con no-unión del proceso ancóneo. (Santoscoy et al 2008)

El segundo tipo ocurre entre los tres y los seis años de edad, donde se presenta un cuadro de claudicación aguda que puede estar asociado con traumatismo o el ejercicio vigoroso. El tercer tipo ocurre en perros condrodistróficos con síndrome de acortamiento ulnar. (Santoscoy, 2008) (Figura 9.6-3)

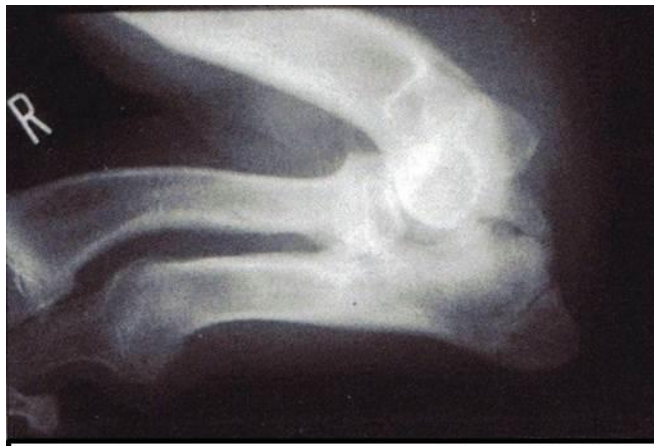

Figura. 9.6-3 Proyección medio lateral de una apófisis ancónea no unida en un basset hound. Se observa desplazamiento proximal de la apófisis ancónea, asociado a un cúbito relativamente corto. (Santoscoy et al, 2008)

El examen en dinámica revela la claudicación de apoyo, con frecuencia, abducción del codo y rotación externa de la extremidad. La efusión articular se presenta temprano en el curso de la enfermedad, y el engrosamiento de la cápsula articular se hace dominante con el tiempo. La extensión y flexión del codo producen dolor y crepitación. (Houlton et al, 2010) (Figura 9.6-4)

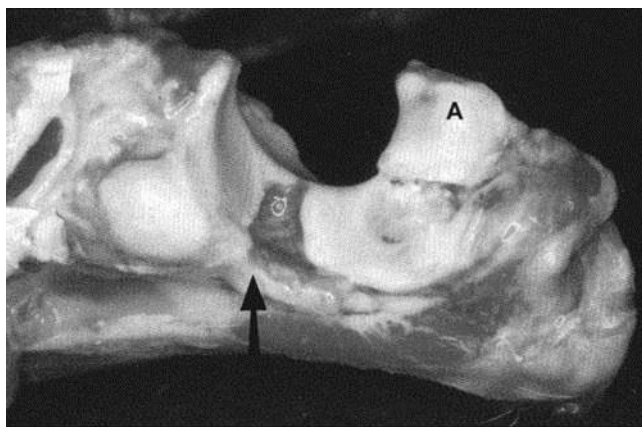


Figura. 9.6-4. Fotografía *postmortem* de una no unión de la apófisis ancónea (A). El aspecto de la fosa sinovial (flecha) es una variante normal en algunos perros. (Houlton et al 2000)

Diagnóstico diferencial.

Proceso coronoides afectado⁶, osteochondrosis disecante, incongruencia articular, (Santoscoy, 2008)

Tratamiento.

El tratamiento puede ser médico o quirúrgico. Suele recomendarse el tratamiento quirúrgico más que el conservador, aunque no hay evidencias clínicas concluyentes de que una técnica sea superior a la otra. En ocasiones se puede aplicar tratamiento médico, cuando la cirugía no es una opción, (por ejemplo, enfermedad crónica, limitaciones económicas). (Houlton et al, 2010) En el tratamiento médico los perros afectados tempranamente pueden ser candidatos a ser tratados por medio de glucosaminoglicanos polisulfatados sintéticos. Los efectos benéficos (antiinflamatorios, condroprotectores y regenerativos) este fármaco mejoran la regeneración del cartílago. El uso de los tratamientos quirúrgicos depende de la raza y edad del paciente, la presencia de la incongruencia y la estabilidad relativa de la apófisis ancónea, no obstante, todos los perros desarrollan osteoartritis con distintos grados de limitación funcional tras la cirugía. (Santoscoy, 2008), la extracción de la apófisis ancónea, se reserva para casos crónicos, (Barner, 2000) la osteotomía del cúbito proximal se emplea si hay una luxación e incongruencia articular, mientras que la combinación de fijación interna y osteotomía del cúbito da mejores resultado al combinar la fijación interna con un tornillo de tracción, agujas de Kirschner o una combinación de ambos, con un osteotomía dinámica del cubito realizada a través de un abordaje caudolateral. (Houlton et al, 2010)

Otras razas afectadas.

⁶ Presencia de signos clínicos y radiológicos compartidos en muchos de los casos de displasia de codo.

San Bernardo, Lobero Irlandés, Basset Hound, Terranova, Labrador Retriever, Gran Danés, Bulldog Francés, Perdigero, Gigante de los Pirineos, Perro de San Humberto, Weimaraner y Dachshund. (Ackerman, 2011)

Modo de herencia.

Gen autosómico dominante. (Santoscoy, 2008)

9.7. Osteocondritis Disecante.⁷

Sinonimias.

Osteocondrosis, OCD

Descripción.

Es una enfermedad que se caracteriza por la osteogénesis endocondral anormal, así como por la separación de un colgajo de cartílago articular del hueso subcondral, claudicación, inflamación y degeneración de la articulación. (Houlton et al, 2010) (Figura 9.7-1)

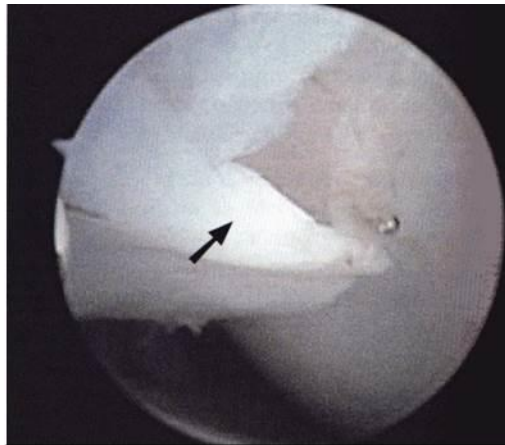

Figura. 9.7-1. Imagen artroscópica del colgado del cartílago (flecha) tal como se ve a través de un portal medial en un perro con OCD de la porción medial del cóndilo humeral. (Houlton et al 2000)

Los sitios afectados con mayor frecuencia son el hombro, el codo, la rodilla y el tarso. El lugar donde se presenta un mayor número de casos es la cabeza humeral. Otros lugares afectados incluyen la cara medial del cóndilo humeral (codo), la cara lateral del cóndilo femoral (rodilla) y la cara medial del puente del

⁷ La osteocondritis disecante cuando se presenta en el codo puede presentarse en solitario o bien junto a la falta de unión del proceso ancoéneo y la fragmentación de proceso coronoides produciendo displasia de codo.

hueso tarso tibial (tarso). La OCD en la cara medial del cóndilo humeral por lo común se observa asociada con la falta de unión del proceso ancóneo. (Figura 9.7-2) (Houlton, Cook, Innes, & Langley-Hobbs, 2010)

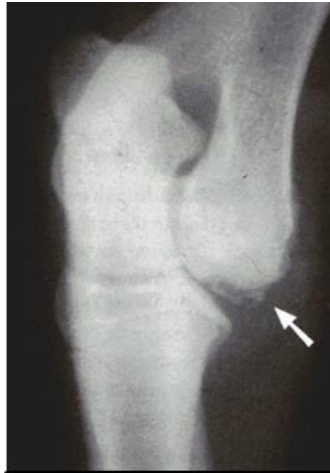

Figura. 9.7-2. Proyección craneo caudal oblicua a 15 grados de un codo con una lesión de OCD. (Santoscoy et al 2008)

Etiología.

Se desconoce la causa específica, los hallazgos más consistentes que se observan en los estudios clínicos y experimentales son el crecimiento y la ganancia de peso en forma acelerada. (Santoscoy, 2008) Se ha comunicado la ocurrencia familiar de la OCD, pero no existen estudios serios que concluyan que la OCD sea hereditaria. Los factores genéticos que determinan la velocidad de crecimiento, la ganancia de peso, del desarrollo sexual, el crecimiento y la conformación desempeñan un papel muy importante en la etiología. (Houlton et al, 2010)

Manifestaciones Clínicas.

Claudicación que puede asociarse con episodios traumáticos. Rigidez articular posterior con etapas de reposo, o la claudicación exagerada después de la actividad física (Figura 9.7-3) (Houlton et al, 2010)

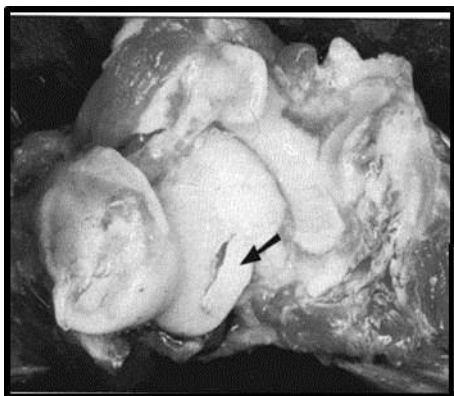


Figura. 9.7-3. Especimen *postmortem* de una lesión de OCD en la porción medial del cóndilo humeral. Se observa un colgajo de cartilago separado. (Houlton et al 2000)

Diagnóstico diferencial.

Fragmentación del proceso coronoides, falta de unión del proceso uncóneo (en el caso de afectación del miembro anterior), además de cualquier alteración de origen traumático.

Tratamiento.

Puede utilizarse tratamiento médico que se recomienda en casos de OCD con mínima signología y tienen una lesión pequeña, se deben considerar pacientes con menos de 6 meses de edad, el reposo y la actividad restringida son piezas clave; o bien tratamiento quirúrgico, encaminado a retirar el colgajo articular y a la estimulación de la lesión por medio de la perforación de orificios hasta el hueso subcondral para promover la cicatrización (Santoscoy, 2008)

Otras razas afectadas.

Labrador Retriever, Terranova y Rottweiler. (Ackerman, 2011)

Modo de herencia.

No se ha establecido un modo de herencia. (Nicholas, 2005)

9.8. Osteodistrofia Hipertrófica.

Sinonimias.

Osteopatía metafisiaria (OM), enfermedad de Möller Barlow, escorbuto esquelético, escorbuto infantil, osteodistrofia II, y displasia metafisiaria.

Descripción.

Es una enfermedad que afecta a perros inmaduros de razas medianas y grandes y que se caracteriza por cojera grave, fiebre, depresión y cambios óseos simétricos en las metafisis distales. La enfermedad afecta a perros jóvenes con crecimiento rápido, los cachorros se ven afectados entre los 2 y los 6 meses, y los machos parecen estar ligeramente predispuestos. (Houlton, Cook, Innes, & Langley-Hobbs, 2010) (Figura 9.8-1)

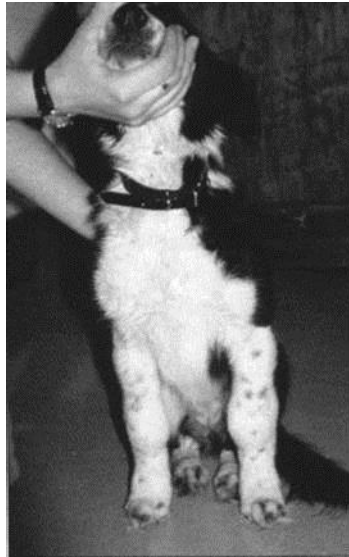

Figura. 9.8-1. Cachorro con osteodistrofia hipertrófica en el que se observa una inflamación marcada de las áreas metafisiarias de los antebrazos proximales y distales. (Houlton et al 2000)

Etiología.

La causa de la osteopatía metafisiaria es desconocida, pero existen muchas hipótesis. Se ha descrito que los niveles de vitamina C son bajos en los perros afectados, aunque también se sabe que estos niveles dependen del ejercicio, la ingestión de alimentos y el estrés. (Borín et al, 2011) Se ha contemplado la posibilidad de una causa infecciosa, y en muchos casos se ha relacionado la patología con el virus causante del distemper canino, sin embargo no existen pruebas que relacionen la patología con la osteodistrofia hipertrófica. (Houlton et al, 2010) La presencia de un factor genético hereditario, inmunocompetencia, una disfunción de los neutrófilos y que la infección viral de distemper canino puede precipitar la condición en perros. (Ackerman, 2011)

Manifestaciones Clínicas.

Los signos van desde una cojera leve hasta animales gravemente afectados que no pueden mantenerse de pie. Estos últimos presentan con frecuencia manifestaciones sistémicas de la enfermedad, como fiebre, anorexia, depresión y colapso, más que cojera. (Borín, 2011) Los animales afectados muestran inflamación de las áreas metafisiarias que puede distinguirse de un derrame articular mediante palpación y manipulación, se ha descrito secreción nasal y ocular, tonsilitis e hiperqueratosis de los cojinetes plantares en los perros afectados. (Houlton et al, 2010) (Figura 9.8-2)

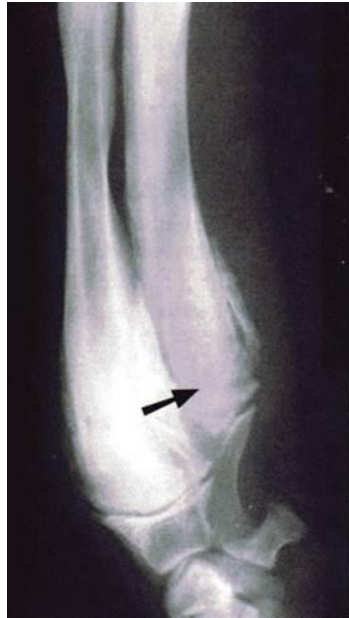

Figura. 9.8-2. Radiografía del radio y el cúbito distales de un wolfhound irlandés con osteodistrofia hipertrófica. Se observa formación de hueso nuevo perióstico en las regiones metafisiarias. La clásica zona radio opaca puede apreciarse en el cúbito distal. (Houlton *et al* 2000)

Diagnóstico diferencial.

Distemper canino, infecciones bacterianas que produzcan osteomielitis, traumatismos, displasia de cadera, osteocondrosis del hombro, displasia de codo, rotura del ligamento cruzado craneal, panosteitis, osteopatía metafisiaria, osteomielitis, hiperparatiroidismo nutricional secundario. (Houlton, Cook, Innes, & Langley-Hobbs, 2010)

Tratamiento.

El tratamiento puede no alterar el progreso, aunque hay varios aspectos de manejo que pueden mejorar el bienestar del animal. La respuesta a corticosteroides es prometedora, pero antes hay que hacer un examen exhaustivo para descartar infecciones bacterianas. Se pueden utilizar analgésicos, antibióticos de amplio espectro, fluidos intravenosos (si el paciente cursa con deshidratación), fisioterapia e hidroterapia, dietas palatables de excelente calidad y compresas frías para reducir el calor de en las metafisis, aliviar el dolor y estimular el movimiento. (Houlton *et al*, 2010)

Otras razas afectadas.

Boxer, Doberman Pinscher, Gran Danés, Setter Irlandés, Labrador Retriever, Rottweiler y Weimaraner. (Ackerman, 2011)

Modo de herencia.

Se cree que se trata de una condición familiar, pero el modo de herencia aún no ha sido determinado. (Nicholas, 2005)

9.9. Osteocondrodisplasia.

Sinonimias.

Enanismo osteocondrodisplásico, enanismo esquelético, enanismo no-hipofisario.

Descripción.

Las osteocondrodisplasias son anomalías hereditarias del desarrollo del cartílago y el hueso. La deformidad no siempre es evidente de nacimiento, y en ocasiones se observa a medida que el animal crece. (Houlton et al, 2010)

Etiología.

En la mayor parte de las razas afectadas se ha demostrado que se trata de un trastorno de origen genético, debido gen autosómico recesivo. (Ettinger & Feldman, 2007)

Manifestaciones Clínicas.

Los enanos osteocondrodistróficos presentan extremidades torácicas cortas y curvadas con el carpo desviado lateralmente y rotación externa de las manos. Las características radiográficas consisten en subluxación húmero-cubital y subluxación caudo-lateral de la cabeza del radio. El problema no suele identificarse hasta que los cachorros tienen entre 4 y 5 meses de edad. (Riser et al, 1980) (Figura 9.9-1)

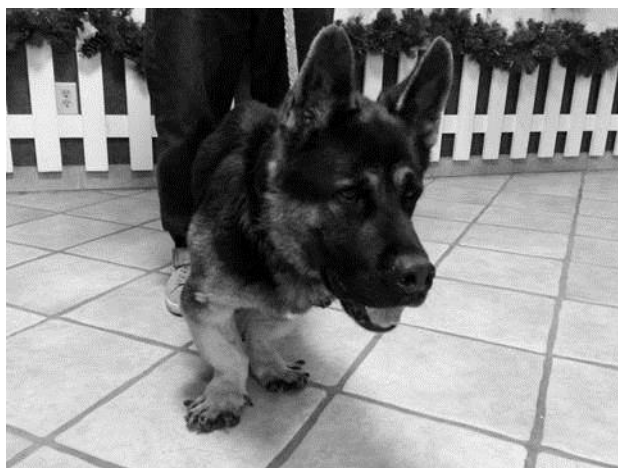

Figura. 9.9.1. Pastor alemán con osteocondrodisplasia se puede observar que presenta extremidades torácicas cortas y curvadas con el carpo desviado lateralmente y rotación externa de las manos. (Houlton et al 2000)

Diagnóstico diferencial.

Enanismo hipofisario, condrodisplasia punocrata, acondrodisplasia, hipocondrodisplasia, condrodisplasia metafisiaria. Pseudocondrodisplasia, encondrodisplasia. (Houlton et al, 2010)

Tratamiento.

La cirugía es de poca utilidad para corregir un paciente condrodisplásico, pero la osteotomía correctora parece alinear más adecuadamente las extremidades. (Ackerman, 2011)

Otras razas afectadas.

Alaskan Malamute, Caniche miniatura, (Riser et al, 1980) Gigante de los Pirineos, Setter Irlandés, Labrador Retriever, Spitz Noruego, Samoyedo, Lebrél Escocés. Pastor de Shetland. (Ackerman, 2011)

Modo de herencia.

Autósomico recesivo, (Nicholas, 2005) específicamente se debe a una mutación en el gen SLC13A1. (Jacskon, 2012)

9.10. Panosteítis.

Sinonimias.

Osteomielitis juvenil, panosteítis eosinofílica, exostosis, cojera del cachorro.

Descripción.

Es una enfermedad episódica auto limitante de los huesos largos (Houlton et al, 2010) que afecta a la medula ósea adiposa, se caracteriza por la degeneración de los adipocitos medulares, (Santoscoy, 2008) se presenta áreas focales de proliferación ósea endóstica, afecta esencialmente a perros jóvenes (6-18 meses) de razas grandes, ocasionalmente se ven afectados perros de edad media y suelen ser pastores alemanes, la relación macho: hembra es de 4:1. Cuando se ven afectadas las hembras, el primer episodio suele ir asociado al primer estro. (Houlton et al, 2010) (Figura 9.10-1)

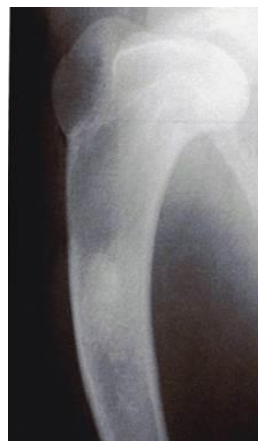


Figura. 9.10.1. Lesión de panosteítis temprana y bastante sutil en la diáfisis proximal del húmero. (Houlton et al 2008)

Etiología.

La etiología precisa de la panosteítis no está clara, pero existen muchas hipótesis. Inicialmente se pensaba que la osteomielitis bacteriana era la causa subyacente, pero los hemocultivos suelen ser negativos y los perros afectados tienen recuentos leucocíticos normales. En un estudio de necropsia de 18 perros afectados no se encontró ninguna bacteria. (Houlton et al, 2010)

Manifestaciones Clínicas.

Los signos se caracterizan por una cojera de aparición brusca, de curso crónico (desde una semana hasta 8 meses), y que suele adoptar, a medida que evoluciona, un carácter intermitente y migratorio. (santoscoy, 2008) Los signos generales no están presentes o son inespecíficos y durante la exploración existe de forma constante dolor a la palpación profunda del miembro afectado, que por otra parte parece normal, sin hipertermia local, deformación o atrofia muscular. (Novales et al, 1991) (Figura 9.10-2 y 3)

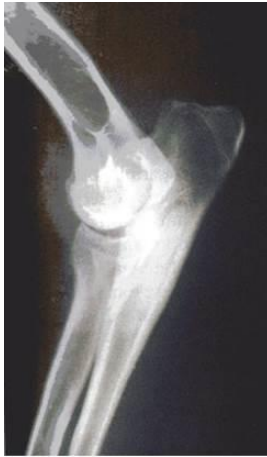

Figura. 9.10-2. Radiografía del codo de un Pastor Alemán de 10 meses con una zona de densidad ósea medular aumentada, característica de panosteitis en el cúbito proximal. (Houlton et al, 2008)

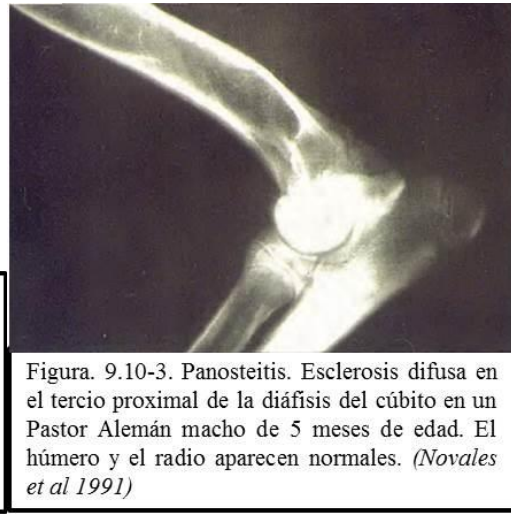


Figura. 9.10-3. Panosteitis. Esclerosis difusa en el tercio proximal de la diáfisis del cúbito en un Pastor Alemán macho de 5 meses de edad. El húmero y el radio aparecen normales. (Novales et al 1991)

Diagnóstico diferencial.

Displasia de cadera, osteocondrosis del hombro, displasia de codo, rotura del ligamento cruzado craneal, osteopatía metafisiaria, osteomielitis, hiperparatiroidismo nutricional secundario. (Houlton et al, 2010)

Tratamiento.

El tratamiento es paliativo, con restricción de la actividad y medicación antiinflamatoria. Los corticosteroides pueden ser eficaces, pero no suelen utilizarse como primera elección. (Novales et al, 1991)

Otras razas afectadas.

Basset hound, Doberman pinscher, Labrador retriever y Rottweiler, así como a todas las razas gigantes. (Ackerman, 2011)

Modo de herencia.

No se ha establecido con claridad el modo de herencia de esta patología. (Nicholas, 2005)

10. Desórdenes oftalmológicos.

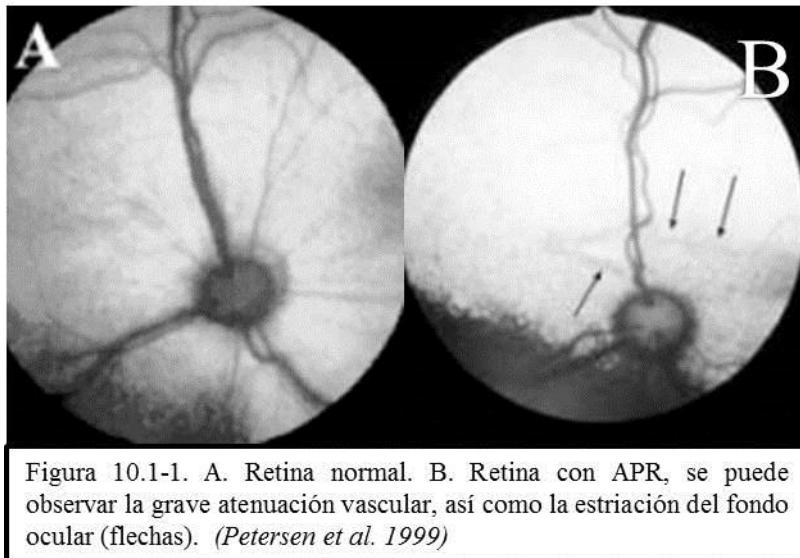
10.1. Atrofia Retinal Progresiva.

Sinonimias.

Atrofia progresiva retinal. APR, atrofia retinal progresiva central, atrofia retinal.

Descripción.

Es un desorden del epitelio pigmentado retiniano que resulta en la progresiva degeneración retinal y la degeneración de fotorreceptores. (Ackerman, 2011) La APR generalizada implica una hiperreflectividad de retina generalizada en las fases finales de la enfermedad, que indica la presencia de una atrofia generalizada de las estructuras de la neurorretina y una ceguera clínica. (Abreu et al, 2003) (Figura 10.1-1)



Etiología.

La afección es hereditaria, de modo autosómica recesivo y consiste en un déficit en la síntesis de una enzima, la fosfodiesterasa, que es imprescindible en el metabolismo retiniano. (Villagrasa M. , 1992)

Manifestaciones Clínicas.

Las manifestaciones clínicas suelen ser muy similares, independientemente del tipo específico de alteración celular que se presente. Sin excepción, la APR es bilateral y conduce a la ceguera. (Figura 10.1-2)

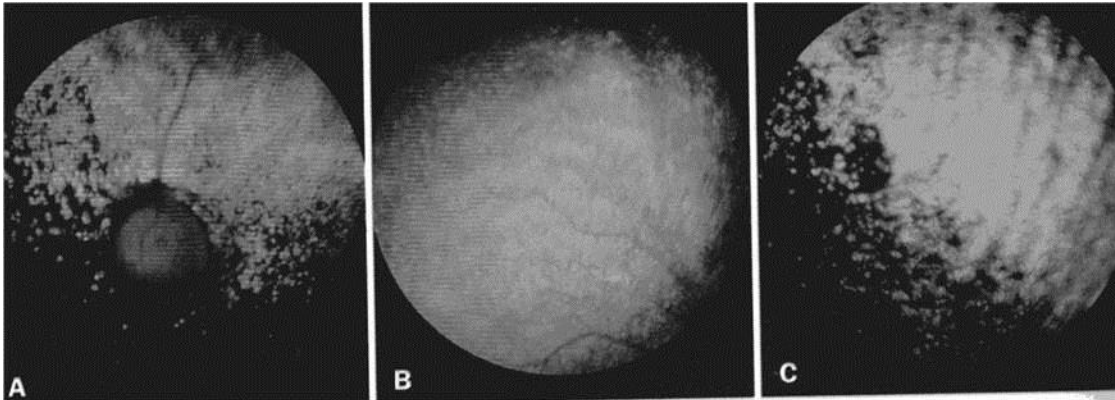


Figura 10.1-2. Degeneración progresiva avanzada de los conos y bastones en un canino de 7 años de edad. (Gelatt et al. 2002).

El primer signo relacionado con la conducta es la ceguera nocturna (nictalopía), que puede hacer que los animales afectados tropiecen con objetos en condiciones de luz débil o que se pongan nerviosos cuando se les deja solos a oscuras. (Petersen et al, 1999) Es importante conocer que existe una catarata asociada a la atrofia retinal progresiva. Esta catarata secundaria a la degeneración retinal, se debe a la acción de productos tóxicos de la retina enferma sobre el cristalino. (Villagrasa M. , 1992) (Figura 10.1-3)

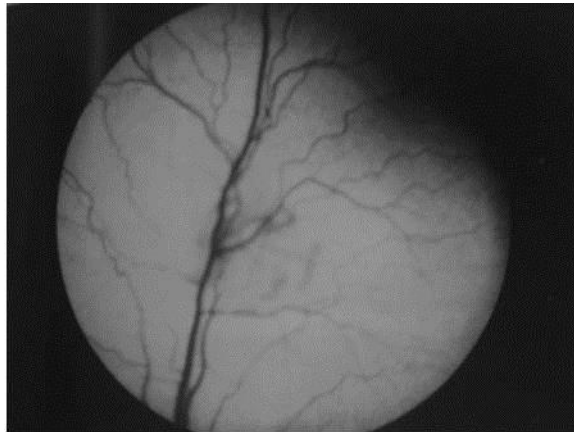

Figura 10.1-3. Atrofia de retina en un perro de 3 meses de edad. (Esteban et al. 2009)

Diagnóstico diferencial.

Cualquier patología vascular retiniana y coronoides inflamatoria o degenerativa. (Gelatt, 2003)

Tratamiento.

No existe tratamiento para la atrofia retinal progresiva, por fortuna esta enfermedad no es dolorosa y la pérdida visual suele ser tan lenta que las mascotas tienen tiempo de adaptarse sorprendentemente bien, es necesario platicar con el propietario a fin de que facilite a su mascota las condiciones de vida, los animales pueden incluso adaptarse a paseos, juegos y llevar una vida tranquila. (Esteban, 2009)

Otras razas afectadas.

Se ha reportado con mayor frecuencia en: Akita, Cairn terrier, Collie, Cocker spaniel, Dachshund, Golden retriever, Setter irlandés, Labrador retriever, Poodle miniatura, Schnauzer miniatura, Cazador de alces noruego y Samoyedo, sin embargo la enfermedad puede presentarse en cualquier raza. (Ackerman, 2011)

Modo de herencia.

Autosómico recesivo. (Ackerman, 2011)

10.2. Cataratas.

Sinonimias.

Opacidad del cristalino.

Descripción.

La catarata es una modificación o pérdida de la transparencia, de forma localizada o generalizada en la estructura del cristalino, lo que conlleva a una dificultad e incluso pérdida de la función visual. (Petersen et al, 1999) (Figura 10.2-1)

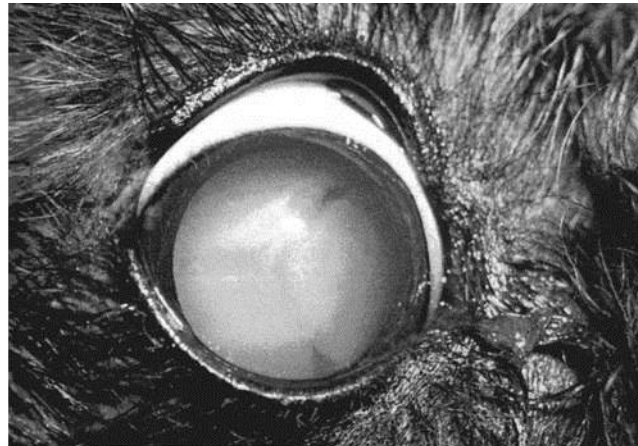


Figura 10.2-1. Apariencia típica de una catarata madura o completa, vista con iluminación difusa.. *Pettersen et al. 1999*

Etiología.

Puede deberse al envejecimiento, por causas metabólicas, infecciosas, traumatismos, o bien causas congénitas. (Koch et al, 1967)

Manifestaciones Clínicas.

La mayoría de las cataratas hereditarias sigue un patrón característico en la edad de aparición, la zona del cristalino afectada y la evolución. (Roberts, 1973) (Figura 10.2-3)

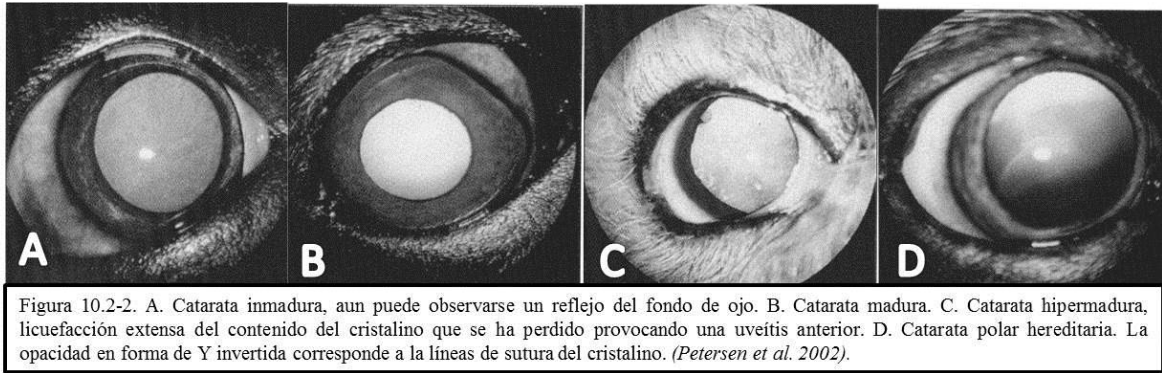


Figura 10.2-2. A. Catarata inmadura, aun puede observarse un reflejo del fondo de ojo. B. Catarata madura. C. Catarata hipermadura, licuefacción extensa del contenido del cristalino que se ha perdido provocando una uveítis anterior. D. Catarata polar hereditaria. La opacidad en forma de Y invertida corresponde a la líneas de sutura del cristalino. (Petersen et al. 2002).

Dada la función que cumple el cristalino, cualquier opacidad en la misma producirá un detrimento en la calidad de la visión, llegando en casos extremos a la ceguera. (Roberts, 1973) (Figuras 10.2-3 y 4)

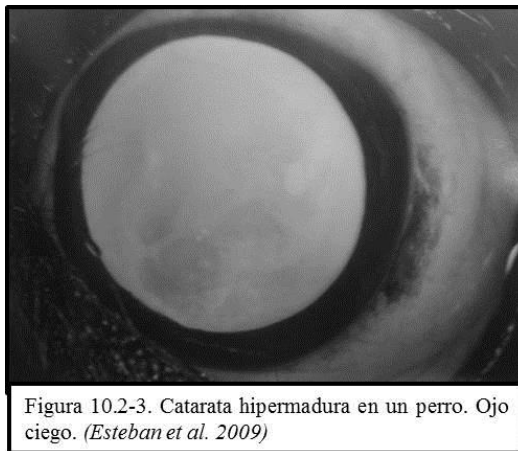

Figura 10.2-3. Catarata hipermadura en un perro. Ojo ciego. (Esteban et al. 2009)

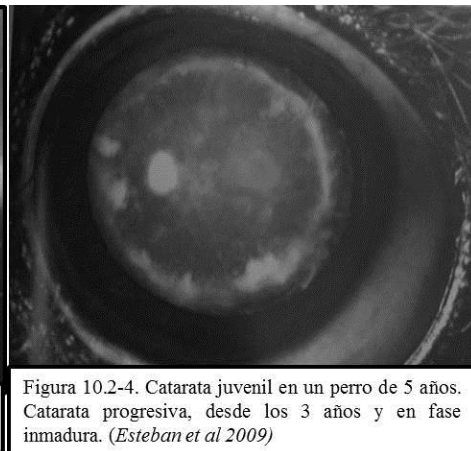


Figura 10.2-4. Catarata juvenil en un perro de 5 años. Catarata progresiva, desde los 3 años y en fase inmadura. (Esteban et al 2009)

Diagnóstico diferencial.

Cualquier opacidad de otra estructura ocular transparente como la córnea, el humor acuoso o el vítreo, y esclerosis nuclear. (Koch et al, 1967)

Tratamiento.

El único tratamiento para las cataratas es la extracción quirúrgica, que se lleva a cabo cuando la lesión dificulta seriamente la visión. El procedimiento consiste en crear una ventana en la cápsula anterior del cristalino y sacar su contenido del interior del saco capsular. La cápsula posterior permanece intacta (a menos que tenga opacidades), dejando el vítreo en su posición normal y reduciendo así el riesgo de prolapso de vítreo y desprendimiento de retina. (Gelatt et al, 1984) El tratamiento con antioxidantes es una nueva alternativa para detener la progresión en las etapas iniciales del proceso, los antiinflamatorios corticoides, AINE's y midriáticos, deben ser incluidos en el tratamiento. (Villagrasa M. , 2008)

Otras razas afectadas.

Schnauzer miniatura, Galgo afgano, Boston terrier, Cavalier king charles spaniel, Antiguo pastor inglés, Staffordshire bullterrier, Caniche mediano, Welsh springer spaniel. (Nicholas, 2005)

Modo de herencia.

No se ha determinado un único patrón de herencia para esta afección, se ha detectado un modo de herencia autosómico recesivo en varias razas, (Gelatt et al, 1984), mientras que en nuevos estudios se ha establecido un modo de herencia autosómico dominante, predominantemente en razas pequeñas y autosómico recesivo en el caso de razas grandes. (Urfer et al, 2010) No existen resultados contundentes al respecto, pero se sabe, que se trata de una anomalía en el cromosoma CFA1. (Müller et al, 2008)

10.3. Displasia Retinal.

Sinonimias.

DR.

Descripción.

El término displasia de retina abarca varias alteraciones congénitas que son resultado de una diferenciación retiniana defectuosa. La lesión básica en la displasia de retina es la “roseta”, formada por una luz central alrededor de la cual se sitúan una o más capas de células neurales retinianas diferenciadas o parcialmente diferenciadas. (Gelatt et al, 2010) Puede variar en complejidad desde una sola capa de células neuroblásticas indiferenciadas hasta estructuras de tres capas en las que toda la retina aparece formando pliegues. La lesión displásica puede consistir en una no-unión de retina que puede llevar a una separación parcial o total de la retina (desprendimiento). (Petersen et al, 1999) (Figura 10.3-1)

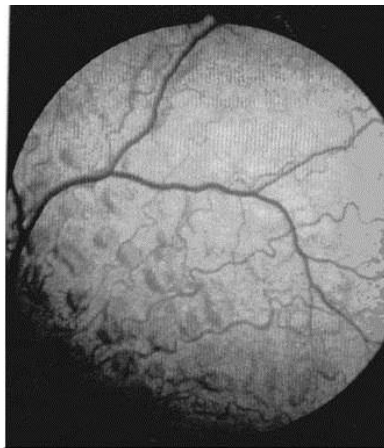


Figura 10.3-1. Fondo tapetal medioperiférico en un canino de 4 años de edad con displasia de retina multifocal grave. (Gelatt et al. 2002)

Etiología.

Las causas de displasia de la retina incluyen Herpesvirus canino, deficiencia de vitamina A, radiación por rayos X, ciertos fármacos, traumatismo intrauterino y causas hereditarias. (Esteban, 2009)

Manifestaciones Clínicas.

La manifestación clínica puede variar desde unos pocos pliegues en la retina hasta un desprendimiento completo, debe tenerse en cuenta la posible displasia retiniana en cualquier cachorro ciego, se puede presentar esotropía, leucocoria y ceguera. Las respuesta pupilares inducidas por la luz son variables y los perros más afectados presentan desprendimientos de retina infundibulares (completos). (Pettersen et al, 2009) En el Pastor Alemán y Labrador retriever, se ha asociado esta patología con una anomalía esquelética condrodisplásica. (Gelatt, 2003) (Figura 10.3-2)

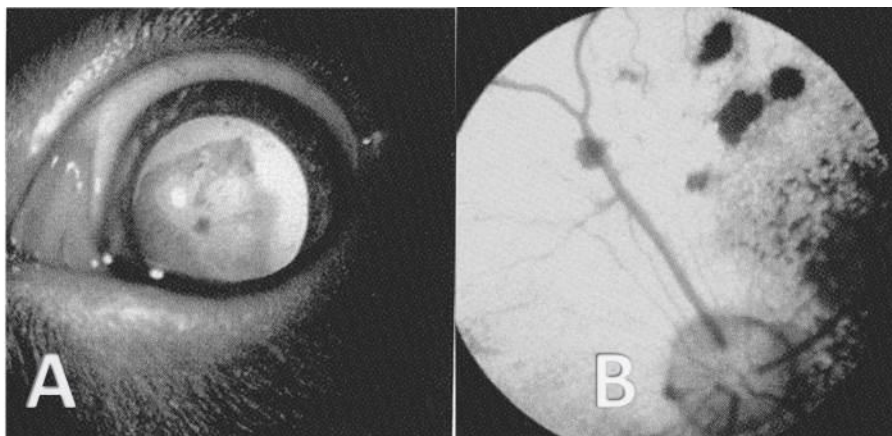


Figura 10.3-2. A. Displasia total de retina. B Displasia multifocal de retina. (Pettersen et al. 2009)

Diagnóstico diferencial.

Cualquier patología vascular retiniana y coronoides inflamatoria o degenerativa. (Esteban, 2009)

Tratamiento.

No existe un tratamiento para la displasia de retina. (Pettersen, 1999)

Otras razas afectadas.

Afgano, Airdale Terrier, Akita, Basenji, Beagle, Bedlington Terrier, Bichon Fries, Border Collie, Border Terrier, Borzoi, Braco Aleman De Pelo Duro, Bull Mastiff, Bulldog Inglés, Cairn Terrier, Cardigan Welsh Corgi, Cavalier King Charles Spaniel, Cazador De Alces Noruego, Clumber Spaniel, Cocker Spaniel Americano, Cocker Spaniel Inglés, Collie Barbudo, Collie, Dachshund, Doberman Pinscher, Golden Retriever, Gordon Setter, Gran Danés, Grifón Vandeano, Basset Pequeño, Havanese, Husky Siberiano, Irish Soft Coated Wheaten Terrier, Labrador Retriever, Lobero Irlandés, Maltese, Mastiff, Pastor Australiano, Pastor Belga, Pastor De Shetland, Pembroke Welsh Corgi, Perro de Aguas Americano, Poodle (Miniatura, Estándar, y Toy), Puli, Retriever de Chesapeake, Rottweiler, Samoyedo, San Bernardo, Schnauzer Gigante, Schnauzer Miniatura, Schnauzer Standard, Sealyham Terrier, Shih Tzu, Spaniel Bretón, Spaniel De Campo, Springer Spaniel Inglés, Sussex Spaniel, Terranova, Terrier

Tibetano, Toy Spaniel Inglés, Viejo Pastor Inglés, West Highland White Terrier, Whippet, Yorkshire Terrier. (Ackerman, 2011)

Modo de herencia.

En muchas razas se ha identificado la presencia de un gen autosómico recesivo, sin embargo en el caso específico del Pastor Alemán, el modo de herencia no ha sido suficientemente documentado. (Ackerman, 2011)

10.4. Distrofia Corneal.

Sinonimias.

Distrofia de la membrana basal epitelial (erosión epitelial recurrente, úlcera indolente y úlcera del Bóxer); distrofia epitelial; distrofia cristalina del estroma (distrofia cristalina central), lipidosis corneal; distrofia del endotelio corneal, distrofia posterior polimórfica.

Descripción.

Se denomina atrofia corneal a los cambios funcionales y morfológicos bilaterales aunque no necesariamente simétricos, en una córnea previamente normal y que no estén provocados por ninguna otra enfermedad ya sea del ojo o de otra área. Para justificar el término distrofia debe haberse demostrado la heredabilidad de la alteración. (Pettersen et al, 1999) La mayor parte de las distrofias del estroma corneal del perro aparecen clínicamente como opacidades blanco-grisáceas, o plateadas y cristalinas o metálicas, en el centro de la córnea. (Gelatt, 2003) (Figura 10.4-1)

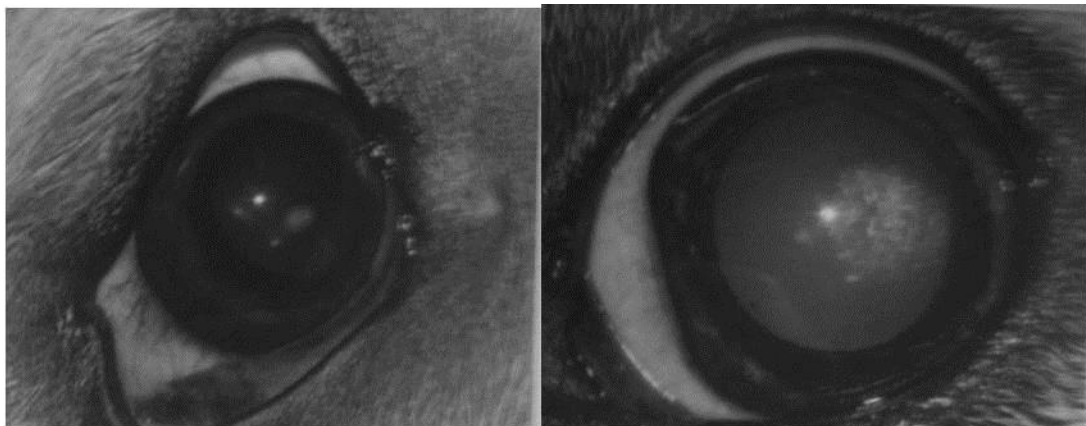


Figura 10.4-1. La distrofia corneal es una enfermedad de la córnea, no inflamatoria, habitualmente bilateral y progresiva, caracterizada por la presencia de depósitos blanquecinos. (Esteban et al. 2009)

Etiología.

Epitelial: Anomalías innatas o degenerativas de la córnea; estromal: anormalidad innata de la córnea; endotelial: la degeneración del revestimiento de la córnea.(Pettersen et al, 1999)

Manifestaciones Clínicas.

La distrofia de la membrana basal de la córnea (epitelio): es más frecuente en animales de edad avanzada (5-7 años) y no existe predisposición sexual, un dolor moderado acompañado de blefaroespasmos y lagrimeo es típico de la presentación clínica. (Cooley et al, 1990) El aspecto de la úlcera es muy característico (siempre es superficial), tiene poca o ninguna tendencia a curar y suele estar rodeada por un reborde de epitelio corneal no adherido. La zona afectada es fluoresceína positiva. (Pettersen et al, 1999) La distrofia cristalina del estroma es la forma más comúnmente observada en el Pastor Alemán, la opacidad suele estar situada en la región central o paracentral de la córnea y tiene un aspecto típicamente cristalino, no hay inflamación asociada, y la opacidad una vez formada, puede permanecer estable. (Cooley et al, 1990) (Figura 10.4-2)

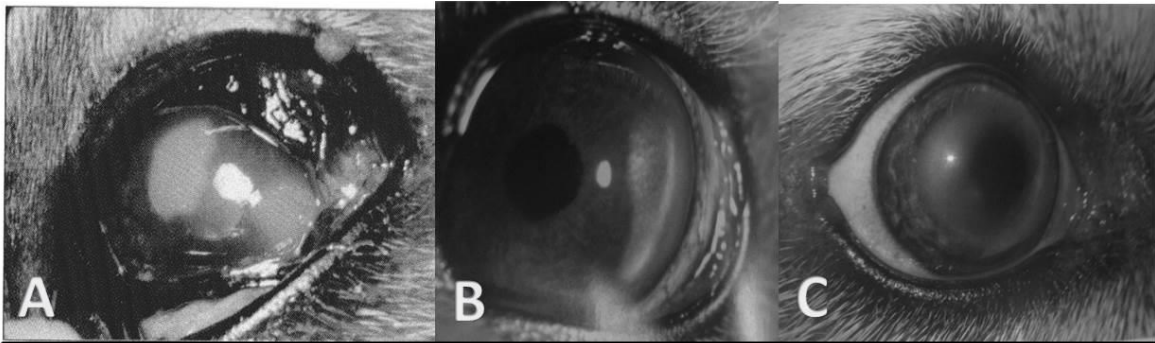


Figura 10.4-2. A. Distrofia corneal epitelial. B. Distrofia corneal endotelial. C. Distrofia corneal estromal. (Esteban et al. 2009)

Diagnóstico diferencial.

Queratitis ulcerativa, lesiones corneales por sustancias químicas, cuerpos extraños corneales, queratoconjuntivitis, depósito lipídico en córnea. (Gelatt, 2003)

Tratamiento.

En las distrofias corneales asociadas con la raza, es importante impedir la reproducción de los animales afectados. En general las distrofias corneales no responden al tratamiento médico tópico, pero habitualmente las lesiones pueden eliminarse mediante queratectomía. (Cooley et al, 1990)

Otras razas afectadas.

Afgano, Airdale Terrier, Alaskan Malamute, Beagle, Beraded Collie, Bochon Frise, Boston Terrier, Bóxer, Chihuahua, Cocker Spaniel Americano, Collie de Pelo Largo, Teckel, Spaniel Ingles Toy, Golden Retriever, Galgo Italiano, Lhasa Apso, Mastiff, Pinsher Miniatura, Pug, Terrier de Norwich, Welsh Corgi Pembroke, Pointer, Caniche Miniatura, Samoyedo, Pastor de Shetland, Husky Siberiano, Weimaraner, Whippet, Cavalier King Charles Spaniel. (Gelatt, 2003)

Modo de herencia.

La enfermedad ha sido estudiada ampliamente en muchas razas, en algunas se ha determinado un modo de herencia autosómico dominante o bien multifactorial. (Ackerman, 2011)

10.5. Hipoplasia Del Nervio Óptico y Micropapila.

Sinonimias.

Micropapila óptica asociada a hipoplasia del nervio óptico.

Descripción.

En la micropapila óptica la papila tiene tamaño inferior a lo normal pero el ojo afectado sigue conservando la función visual, ocasionalmente se observa una mayor mielinización. El proceso aparece esporádicamente, pudiendo ser uni o bilateral. El tamaño considerablemente menor de la papila se acompaña de una disfunción (de mayor o menor grado) en la transmisión nerviosa a lo largo del nervio óptico. (Esteban, 2009) (Figura 10.5-1)

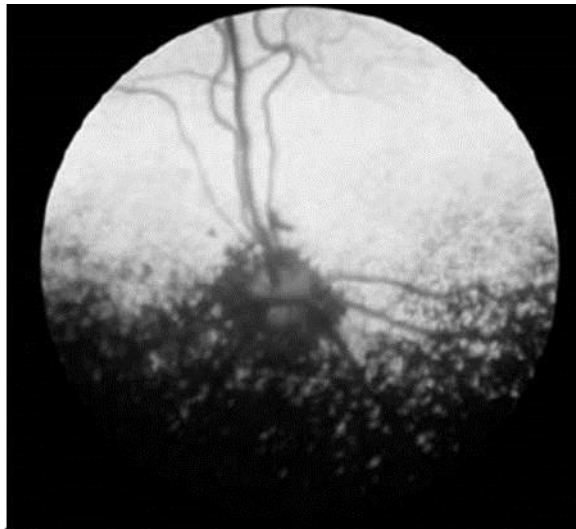

Figura 10.5-1. Micropapila óptica. (Pettersen et al. 2009).

La hipoplasia del nervio óptico implica escasez de axones, el disco afectado además de ser muy pequeño es grisáceo, debido a la falta de fibras mielinizadas y puede tener el borde pigmentado. Puede ser uni o bilateral. (Gelatt et al, 1971) (Figura 10.5-2).

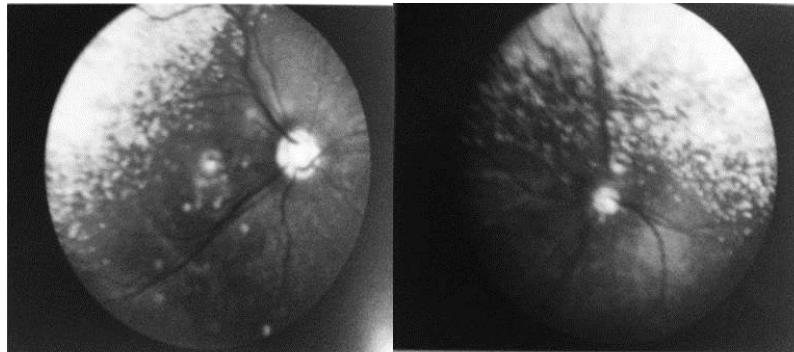


Figura 10.5-2. A. Ojo derecho normal. Disco óptico de tamaño normal. B. Ojo izquierdo del mismo paciente de la figura A, se observa hipoplasia del nervio óptico. Nótese el tamaño pequeño de la cabeza del nervio óptico. (Esteban et al. 2009).

Etiología.

Congénita hereditaria. (Ackerman, 2011)

Manifestaciones Clínicas.

En casos leves, los únicos signos oculares pueden ser dilatación de la pupila y reflejo pupilar dificultado, asimismo, en casos graves unilaterales, pueden ser éstos los únicos síntomas, y la pupila del ojo afectado puede todavía mostrar cierta respuesta consensuada. En casos muy graves bilaterales, las pupilas aparecen muy dilatadas, no existe reflejo pupilar y el paciente está completamente ciego. También puede observarse nistagmo ocular. (Pettersen et al, 1999) La micropapila no está asociada a la ceguera, el disco óptico es más pequeño, pero en la mayoría de los casos es funcional. (Gelatt, 2003) (Figura 10.5-3)



Figura 10.5-3. Pastor Alemán de 5 meses, presenta hipoplasia del nervio óptico unilateral, la visión en el ojo afectado es nula. (Esteban et al. 2009).

🐾 Diagnóstico diferencial.

Coloboma del nervio óptico. (Esteban Martín, 2009)

🐾 Tratamiento.

No hay un tratamiento para estos dos padecimientos, pero ninguno es progresivo. (Gelatt et al, 1971)

🐾 Otras razas afectadas.

Hipoplasia del nervio óptico: Cocker Spaniel, Beagle, Dachshund, Setter Irlandés, Schnauzer Miniatura, Caniche Toy y Miniatura, Collie de Pelo Largo, Pastor de Shetland, San Bernardo y Caniche Mediano. Micropapila: Pastor Belga Tervuren, Teckel, Irish Wolfhound, Spaniel Tibetano, Schnauzer Miniatura, Terrier de Norfolk, Bobtail, Shtzu, Setter Gordon, Gigante de los Pirineos, Setter Irlandés, Labrador

Retriever, Puli, Sheltie, Beagle, Collie, Caniche Miniatura y Wheaten Terrier de Pelo Suave. (Ackerman, 2011)

Modo de herencia.

Se ha descrito como un trastorno sin duda hereditario sin embargo aun se considera desconocido el modo de herencia. (Nicholas, 2005)

10.6. Pannus.

Sinonimias.

Queratoconjuntivitis superficial crónica, síndrome Überreiter.

Descripción.

Corresponde a la vascularización subepitelial del tejido corneal, asociado con un infiltrado de tejido conectivo (tejido de granulación). (Esteban, 2009) (Figura 10.6-1)

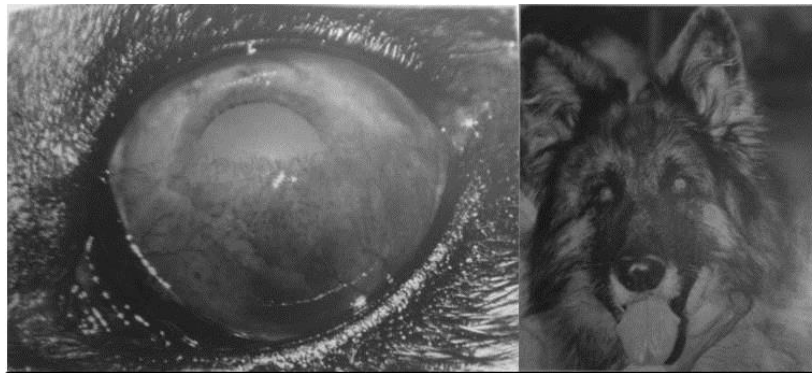


Figura 10.6-1. A. Queratitis superficial crónica (QSC) con presencia de neovascularización, infiltrado celular y pigmento. Evolución: 3 meses. Ojo izquierdo correspondiente a la imagen B. B. Pastor Alemán con QSC bilateral. (Esteban et al. 2009)

Etiología.

Se desconoce, pero es probable que sea inmunomediado en algunas razas. Existen factores predisponentes como la luz ultravioleta, la altitud y el humo. (Gelatt, 2003)

Manifestaciones Clínicas.

Se presenta generalmente entre los 3 y 5 años de edad, cursa con malestar ocular, enrojecimiento e hiperplasia folicular, pueden estar afectados el limbo, la córnea y el tercer párpado individualmente o en conjunto. (Pettersen et al, 1999) (Figuras 10.6-2)

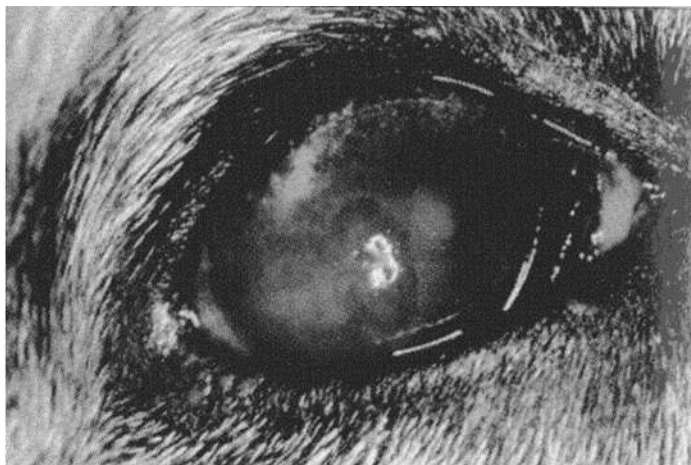


Figura 10.6-2. Queratoconjuntivitis superficial crónica (pannus) en un Pastor Alemán. Nótese la afectación del tercer párpado además de la opacidad corneal. (Gellat et al. 2002).

Diagnóstico diferencial.

Queratitis pigmentada, irritación crónica, queratoconjuntivitis seca y tejido de granulación corneal (cicatriz corneal). (Esteban Martín, 2009)

Tratamiento.

Mediante la aplicación de corticosteroides tópicos puede solucionarse casi completamente la apariencia clínica, se ha utilizado fosfato sódico de betametasona, de prednisolona, y dexametasona con buenos resultados. La ciclosporina oftálmica es una alternativa de tratamiento. (Pettersen et al, 1999) Sin embargo y pese a la mejora clínica el desorden no podrá ser curado. (Esteban, 2009)

Otras razas afectadas.

Pastor Belga Tervuren, Dachshund, Greyhound, Pastor Australiano, Pastor Belga, Border Collie, Dálmata, Pointer Inglés, Pinscher Enano y Husky Siberiano. (Ackerman, 2011)

Modo de herencia.

Se considera desconocido el modo de herencia. (Ackerman, 2011)

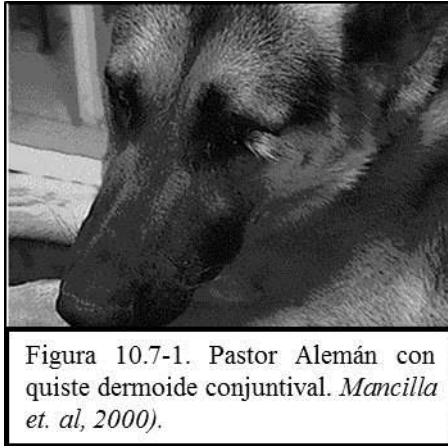10.7. Quiste Dermoide.

Sinonimias.

Teratoma dermoide quístico (TDQ), Dermoide epibulbar.

Descripción.

Es una neoplasia proveniente de células totipotenciales, puede generar un organismo completo debido a su capacidad proliferativa, dando origen a tejidos ectópicos semejantes a la piel, músculo, tejido adiposo, glándulas, etc. Es un tumor formado por estructuras ectodérmicas desplazadas a lo largo de las líneas de fusión embrionarias; su pared consiste en tejido conjuntivo tapizado de epitelio, incluso anexos cutáneos; contiene queratina, sebo y pelos. Su localización es variada, es poco frecuente en ojo.⁹ Este tipo de neoplasia puede causar conjuntivitis crónica, queratitis e incluso úlceras corneales perforadas. (Petersen-Jones & Crispin, 1999) (Figura 10.7-1)



Etiología.

Es formado por el mal cierre de las hendiduras faciales embrionarias, es de crecimiento lento e indoloro. (Gelatt, 2003)

Manifestaciones Clínicas.

El tumor de localización ocular, se sitúa en el limbo, la conjuntiva y frecuentemente, en la córnea, situación que se detecta fácilmente poco después del nacimiento. En el perro pueden ser uni o bilaterales, aunque lo primero es más frecuente. (Pettersen et al, 1999)

🐾 Diagnóstico diferencial.


Procesos infecciosos, lipomas. (Mancilla et al, 2000)

🐾 Tratamiento.

La escisión quirúrgica es el tratamiento de elección. Puede ser necesario practicar una cantotomía lateral para conseguir una buena exposición. La masa se extirpa mediante una conjuntivectomía superficial y también mediante una queratectomía si hay afección corneal. (Mancilla et al, 2000) Se administran corticosteroides tópicos de acción superficial para minimizar la formación de cicatriz, en ausencia de lesión corneal. (Pettersen et al, 1999) Si existiera lesión corneal, esta deberá tratarse en forma separada,

⁹ Aunque el quiste epidermoide puede presentarse en cualquier parte del cuerpo y es poco usual en el ojo, en el caso del Pastor Alemán, esta es la zona mas común de presentación y por ello se describe en este apartado.

utilizar desinflamatorios no esteroideos y terapia antibiótica si fuera necesario. (Gelatt et al, 2003)
(Figura 10.7-2)



Otras razas afectadas.

Dachshund, Dálmata y San Bernardo. (CIDD, 2011)

Modo de herencia.

Se desconoce hasta hoy el mecanismo de herencia de esta alteración. (Ackerman, 2011)

11. Desórdenes del sistema nervioso.

11.1. Abiotrofia Cerebelosa.

Sinonimias.

AC, Abiotrofia pura, abiodistrofia cerebelosa, atrofia cerebelosa, ataxia cerebelosa.

Descripción.

Las abiotrofias son enfermedades que se caracterizan por muerte prematura de neuronas del córtex cerebelar debido a alteraciones metabólicas en dichas células. Las células de Purkinje se ven particularmente afectadas (degeneraciones cerebelosas corticales –DCC–), aunque pueden afectar selectivamente a las células granulosas, o ambos tipos celulares. En otros casos puede haber compromiso adicional de los tractos de sustancia blanca asociados al cerebelo, por degeneración axonal secundaria. (Borrás, 2012) (Figura 11.1-1)

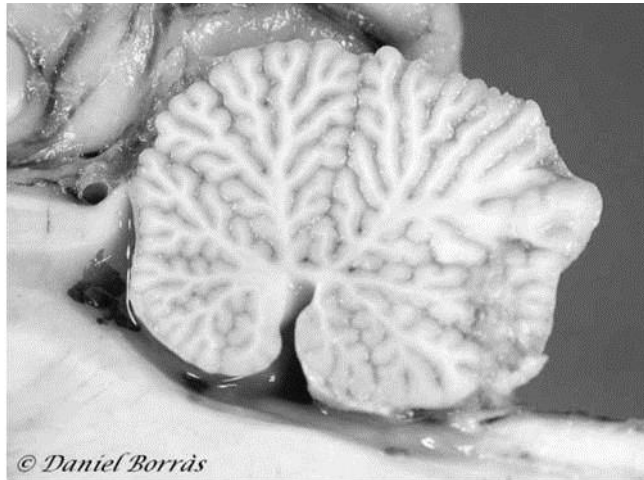
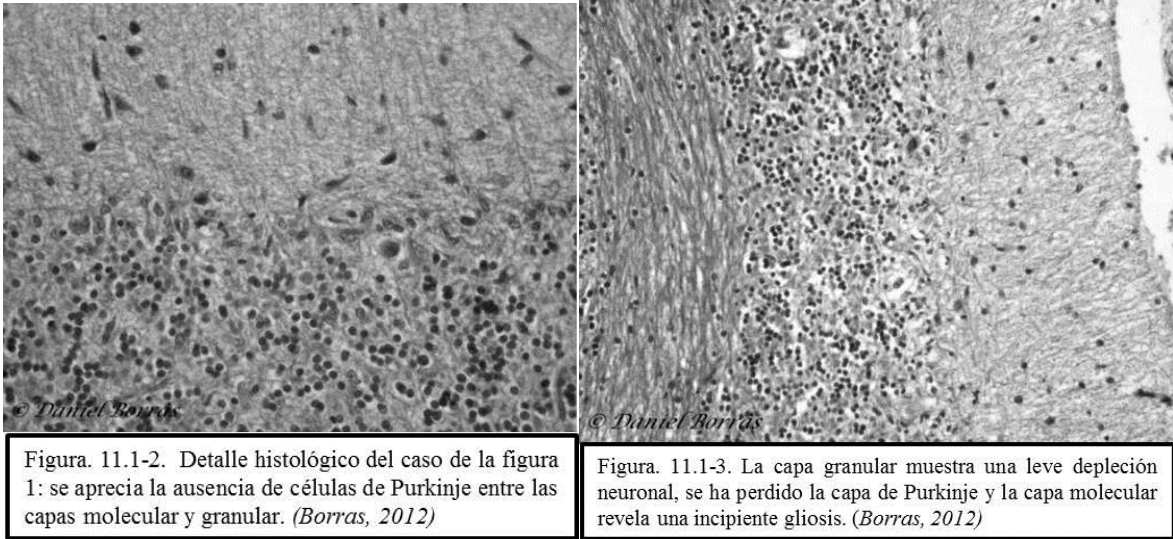


Figura. 11.1-1. Detalle de cerebelo con AC. Leves cambios degenerativos en forma de atenuación de las arborescencias, surcos más acentuados y difuminación de la separación entre sustancia gris y blanca. (Borrás, 2012)

Etiología.

La etiología que conduce a la degeneración del cuerpo neuronal es desconocida, aunque de acuerdo a la corta edad de los sujetos, posiblemente sea de naturaleza hereditaria. (Shearman et al, 2011) (Figura 11.1-2,3)



Manifestaciones Clínicas.

Son enfermedades crónicas y lentamente progresivas, los propietarios de estos animales comentan durante la anamnesis que cada vez tropiezan más a menudo, además presentan ligero balanceo del tronco. (Borras, 2012) Los animales afectados muestran hiperextensión de las extremidades y exacerbación de los signos cerebelares cuando se les levanta la cabeza o cuando bajan escaleras. Cuando la enfermedad avanza, en el tiempo los signos cerebelares se hacen más evidentes y entonces muestran marcada ataxia, hipermetría y nistagmo. (Lorenzo et al, 2007)

Diagnóstico diferencial.

Hipoplasia cerebelar, abiotrofia multisistémica, enfermedades de la motoneurona, atrofia muscular espinal, intoxicación, así como deficiencias nutricionales que cursen con ataxia e incoordinación. (Lorenzo et al, 2007)

Tratamiento.

No existe tratamiento para esta patología, aunque los perros que la presentan pueden mantener una buena calidad de vida como animales de compañía. (Ettinger & Feldman, 2007)

Otras razas afectadas.

Airedale, Kelpie Australiano, Beagle, Bernese de la Montaña, Border Collie, Brittany Spaniel, Bullmastiff, Springer Spaniel Ingles, Bull Terrier, Spitz Finlandés, Gordon Setter, Labrador Retriever, Poodle Miniatura, Collie de Pelo Largo. (Ackerman, 2011)

Modo de herencia.

Se trata de un modo de herencia autósomico recesivo, (Nicholas, 2005) en kelpies australianos se sabe que existe una afectación en el cromosoma CFA3, (Shearman et al, 2011) mientras que en los beagles se ha determinado una mutación en el cromosoma CFA18. (Forman et al, 2012)

11.2. Enfermedad Vestibular Periférica.

Sinonimias.

Síndrome vestibular periférico.

Descripción

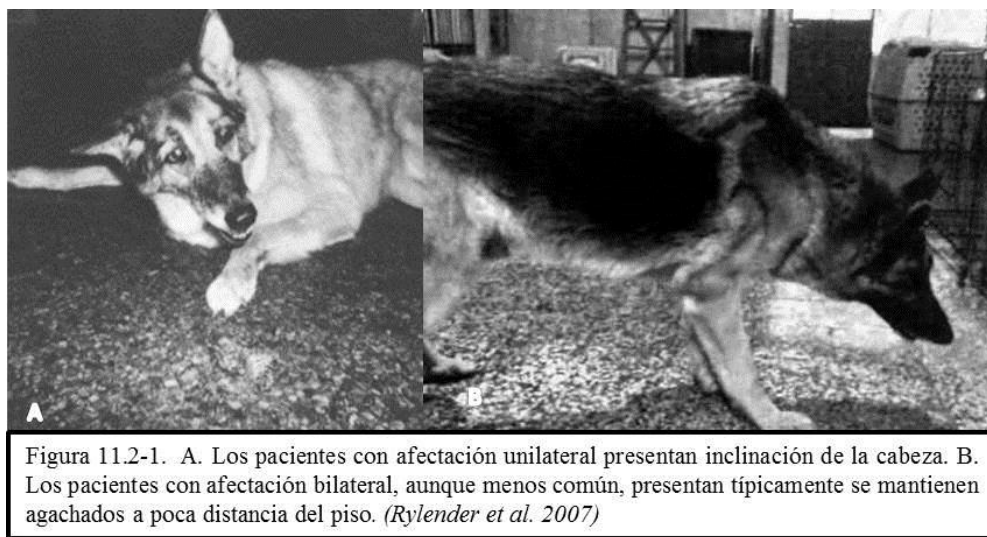
Se trata de un conjunto de signos neurológicos debidos a una disfunción en el sistema vestibular. (Santoscoy, 2008)

Etiología.

La otitis es la causa más frecuente de alteración vestibular periférica, en el caso del Pastor Alemán, esta enfermedad puede ser congénita. Puede estar asociado a sordera y, puede manifestarse varias semanas después del nacimiento. (Rylender et al, 2012)

Manifestaciones Clínicas.

La mayoría de las afecciones que afectan al sistema vestibular se presentan de manera unilateral, pero ocasionalmente puede presentarse una alteración bilateral. La inclinación de la cabeza es el signo más consistente de alteración vestibular unilateral, mientras que los pacientes afectados bilateralmente típicamente se mantienen agachados a poca distancia del piso, con frecuencia presentan ataxia y bamboleo del tronco y de la cabeza. (Figura 11.2-1) (Santoscoy, 2008) El nistagmo que consiste en un movimiento rítmico involuntario de los ojos puede presentarse, (Rylender et al, 2012) la localización del nistagmo es muchas veces la de una mera indicación de la existencia de un transtorno en algún lugar de la fosa posterior, es decir, en el órgano vestibular periférico, en el tronco del encéfalo o en el cerebelo. (Glaser et al, 1993) (Figura 11.2-1)



Diagnóstico diferencial.

Hemorragia, infarto, neuritis, otitis media interna, traumatismo de la bulla timpánica y del hueso petroso, antibióticos, amino glucósidos, detergentes para el oído externo, intoxicaciones por metales pesados, fármacos antineoplásicos, hipotiroidismo, tumores de vaina nerviosa, linfomas. (Rylender, 2012)

Tratamiento.

Existe una gran cantidad de fármacos que incluyen a los anticolinérgicos, antihistamínicos (por ejemplo Meclizina y Dimenhidrato –Brontol- ®) y las benzodiazepinas que han sido empleados en el tratamiento de las alteraciones vestibulares en los humanos, el diazepam disminuye la actividad en reposo de las neuronas del núcleo vestibular. Estos agentes trabajan al suprimir el tono del aparato vestibular contralateral que está normal, por lo que disminuyen el desbalance de las señales vestibulares que se envían al cerebro. (Lorenzo et al, 2007)

Otras razas afectadas.

Se han reportado casos de síndrome vestibular congénito en el Cocker Spaniel, y Husky Siberiano. Aunque en teoría el síndrome vestibular periférico puede afectar cualquier raza a cualquier edad. (Willis, 1992)

Modo de herencia.

Aun se considera desconocido el modo de herencia. (Nicholas, 2005)

11.3. Epilepsia.

Sinonimias.

Epilepsia idiopática.

Descripción.

Se define como una condición neurológica crónica caracterizada por convulsiones epilépticas recurrentes. Una crisis epiléptica es una crisis cerebral que resulta de una descarga neuronal excesivas. (Goiz et al, 2008) Es la enfermedad neurológica más común entre los perros. (Ekenstedt et al, 2013) Pueden dividirse en crisis focales, focales simétricas o generalizadas, (Goiz et al, 2008) (Figura 11.3-1)

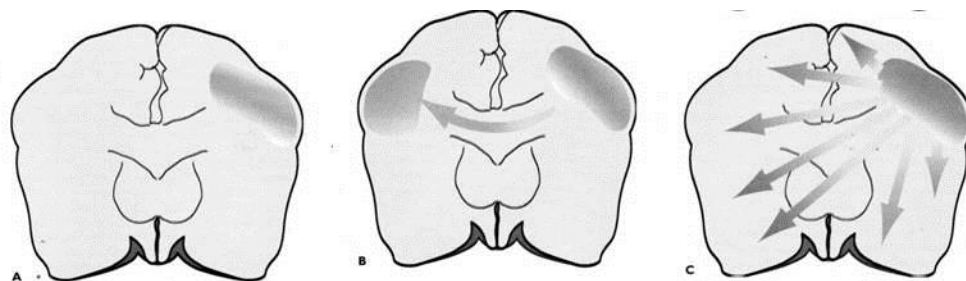


Figura 11.3.1 A Crisis focal. B. Crisis focal simétrica. C. Crisis focal con generalización secundaria. (Lorenzo et al. 2007)

Etiología.

Uno de los aspectos importantes de la epilepsia consiste en que son pocos los casos en que se conoce su etiología. (Goiz et al, 2008) Cualquier estímulo físico, químico o enzimático puede producir en un paciente susceptible una descarga convulsiva. (Santoscoy, 2008) Las crisis epilépticas se originan por una descarga paroxística excesiva de una población neuronal; sin embargo, se desconoce el mecanismo interno de producción de esta descarga. (Ekenstedt et al, 2013)

Manifestaciones Clínicas.

Las convulsiones constan de cuatro fases: a) la fase prodrómica (que precede a la convulsión por horas o incluso días), que es una indicación a largo plazo de una convulsión cercana y que en perros puede presentarse como agitación o ladridos sin control; b) el aura o fase pre-ictal (que dura entre unos minutos y pocas horas y también se define como la sensación inicial de la convulsión antes de que haya signos observables y que son causadas por la actividad eléctrica anormal inicial en el cerebro); c) ictus (la convulsión como tal) –en las típicas crisis tónico-clónicas con pérdida de conocimiento, el perro puede presentar una breve fase de rigidez de la musculatura de las extremidades. Finalmente el animal cae sobre un costado- (Lorenzo et al, 2007); y d) fase pos-ictal (que dura de minutos a horas), que se caracteriza por anomalías clínicas transitorias en la función cerebral que son causadas por la severidad del ictus. Los períodos sin convulsiones pueden durar días o meses. (Goiz et al, 2008)

Diagnóstico diferencial.

Infartos, hemorragias cerebrales, distemper, rabia, pseudorrabia, bacterias, toxoplasmosis, neosporosis, criptococosis, meningoencefalitis granulomatosa (MEG), y otras encefalitis de causa desconocida, migración aberrante de parásitos, traumatismos recientes y remotos, hidrocefalia, lisencefalia, porencefalia, paquirigiria, hipoglucemia, hipocalcemia, encefalopatía hepática, hipotiroidismo, intoxicaciones (plomo, organofosforados, etilenglicol y otros), meningioma, glioma, ependimoma, papilomas de plexos coroideos, linfomas, metástasis, enfermedades del acúmulo lisosomal. (Ekenstedt et al, 2013)

Tratamiento.

A la fecha no existe cura ni tratamiento preventivo ni tratamiento ideal para la epilepsia, pero es necesario controlar las convulsiones para evitar los cambios plásticos permanentes ya descritos. (Purves et al, 2004) El tratamiento reduce los signos clínicos de la enfermedad, pero no cura la causa. (Bollinger et al, 2000) A la fecha no existe cura ni tratamiento preventivo ni tratamiento ideal para la epilepsia, pero es necesario controlar las convulsiones para evitar los cambios plásticos permanentes ya descritos. (Purves et al, 2004) El tratamiento reduce los signos clínicos de la enfermedad, pero no cura la causa. (Bollinger et al, 2000) Comúnmente el tratamiento consiste en farmacoterapia, pero no todos los tratamientos permiten un control absoluto de las convulsiones. (Janssens, 1989) Para la terapia anticonvulsiva debemos tomar en cuenta: la elección adecuada, interacción clínico-propietario y la dosis adecuada. Es importante iniciar con un fármaco, cambiar o adicionar solo cuando el fármaco demuestre incapacidad de acción a dosis máxima o por toxicidad. Se utiliza con frecuencia fenobarbital (15 a 45 mcg/ml); primidona (5-15mg/kg c/8-12hrs); bromuro de potasio (250 mg/ml); cloracepato más como segunda droga (0.5-1.0 mg/kg c/8 hrs); gabapentina, (100-300 mg/kg cada 8 horas). (Santoscoy, 2008)

Otras razas afectadas.

Beagle, Border Collie, Cocker Spaniel, Golden Retriever, Fox Terrier de Pelo Duro, Husky Siberiano, Keeshond, Labrador Retriever, Poodle Miniature y Standard, San Bernardo, Setter Irlandés, (CIDD, 2011)

Modo de herencia.

La epilepsia idiopática se ejecuta en ciertas familias o líneas de animales, por lo que su modo de herencia es familiar. (CIDD, 2011) En pastores australianos se ha reportado un modo de herencia autósomico recesivo. (Nicholas, 2005)

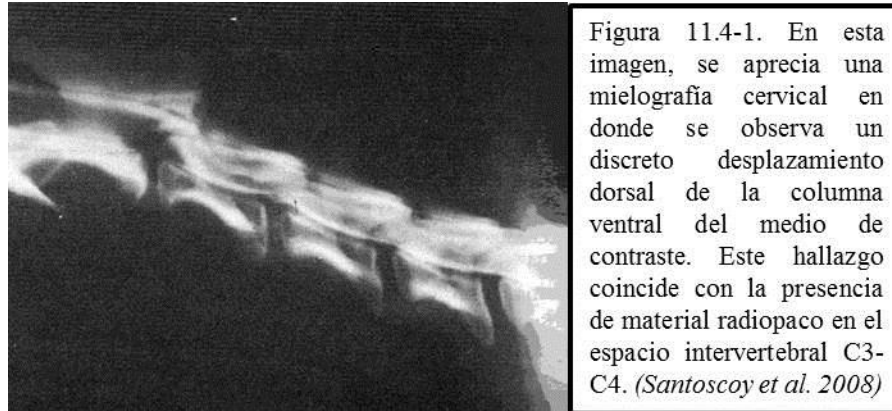
11.4. Inestabilidad Vertebral Cervical Caudal.

Sinonimias.

Espondilomielopatía cervical caudal (EMCC), síndrome de Wobbler, malformación o mala articulación cervical caudal, espondilomielopatía cervical caudal (SMCC), inestabilidad vertebral cervical, síndrome de tambaleo, estenosis vertebral cervical.

Descripción.

Esta patología se caracteriza por la compresión de la médula espinal como consecuencia de alteraciones óseas y del tejido blando propio de la columna vertebral cervical. El rango de edad en que los animales afectados presentan los signos de enfermedad es entre 3 y 9 años. Los machos presentan la patología de cuatro a cinco veces más que las hembras. (Santoscoy, 2008) (Figura 11.4-1)



Etiología.

Aunque no se ha descrito una causa específica, se trata de un síndrome multifactorial, que incluye, el crecimiento rápido, el trauma, la desproporción entre el tamaño de la cabeza y cuello en razas gigantes, además de factores nutricionales, mecánicos y genéticos. (Mascort et al, 1988) La alta incidencia observada en ciertas razas sugiere que existe un fuerte factor hereditario. Se ha observado que al someter a perros de razas grandes a dietas hipoproteicas e hipocalóricas, por un tiempo prolongado puede desencadenar la patología. (Santoscoy, 2008)

Manifestaciones Clínicas.

Los signos reflejan la compresión crónica de la médula espinal cervical. En algunos animales también está presente la compresión de las raíces nerviosas (radiculopatía). (Lorenzo et al, 2007) La evolución es insidiosa y gradualmente progresiva tomando de meses a años, posiblemente como evento posterior a un traumatismo. La ataxia ligera y lentamente progresiva es evidente, y en forma posterior empeora apreciándose una postura de base amplia (miembros abiertos). (Figura 11.4-2) La ambulación demuestra que los miembros pélvicos se entrecruzan (paso de tijera) y tienen un movimiento de circunducción, en especial cuando el animal está dando la vuelta, la mayoría de los pacientes manifiestan pérdida de la propiocepción consciente en los cuatro miembros, en casos terminales, se puede encontrar tetraparesia no ambulatoria e incontinencia urinaria y fecal. (Santoscoy, 2008)

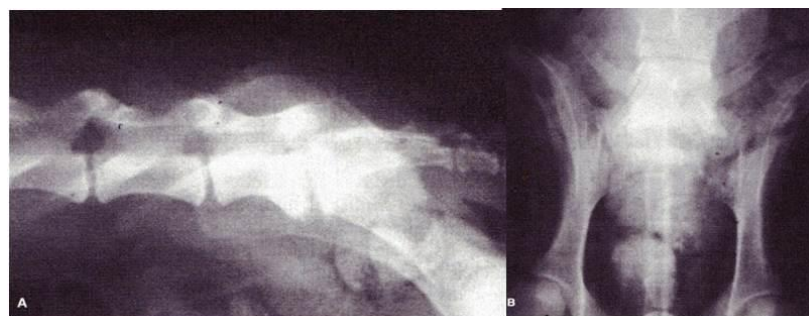

Figura. 11.7-1. A. Proyección lateral y B. Vista ventro-dorsal de estudio radiográfico de la articulación lumbosacra. Se puede observar el incremento de la densidad en la vértebra L7 y S1, además de los cambios líticos y proliferativos en las mismas estructuras. (Santoscoy 2008)

Diagnóstico diferencial.

Discoespondilitis, neoplasias, y enfermedades inflamatorias de la médula espinal. (Figura 11.4-3)

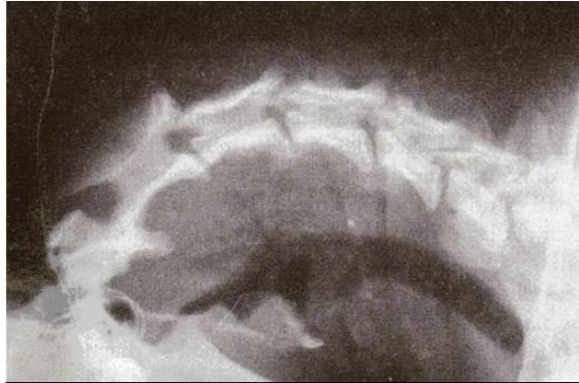

Figura 11.4-3. En esta radiografía se puede apreciar la inestabilidad de las vertebrae C4 y C5 por el desplazamiento dorsal de sus cuerpos vertebrales, así como el colapso de los espacios intervertebrales. (Santoscoy et al. 2008)

Tratamiento

Los perros con signos clínicos leves mejoran con reposo y analgésicos, pero empeoran de nuevo cuando retornan a la actividad normal; en el caso de patologías estáticas para estabilizar los segmentos vertebrales, se recurre a cirugía. Se han descrito numerosas técnicas, según el tipo de lesión (estática o dinámica), de la localización de la compresión (dorsal o ventral) y de su extensión (uno o más espacios). Entre las diversas técnicas se incluyen: descompresión directa –descompresión ventral mediante hendidura (“slot”) y descompresión indirecta –mediante distracción y fusión con agujas o tornillos. (Lorenzo et al, 2007) Después de la cirugía el estado neurológico de algunos animales puede empeorar y la mejoría puede requerir de algunas semanas. El pronóstico está determinado por el número y la gravedad de los signos neurológicos, el número y la gravedad de las lesiones observadas en la mielografía y la edad del paciente. (Santoscoy, 2008)

Otras razas afectadas

Antiguo Pastor Inglés, Bassethound, Beagle, Bóxer, Borzoi, Bullmastiff, Chow Chow, Fox Terrier, Golden Retriever, Gigante de los Pirineos, Lobero Irlandés, Rhodesian Ridgeback, Rottweiler, Setter Irlandés. (Ackerman, 2011)

Modo de herencia.

No se conoce el mecanismo de herencia, pero los autores sugieren evitar la cría de animales afectados ya que se sospecha de una condición familiar. (CIDDD, 2011)

11.5. Mielopatía Degenerativa.

Sinonimias.

Radiculopatía degenerativa, parálisis posterior del Pastor Alemán,

Descripción.

La mielopatía degenerativa es un estado degenerativo, lentamente progresivo, de la médula espinal de perros de razas grandes y que afecta de manera especial al Pastor Alemán. Los cambios degenerativos se presentan a todo lo largo de la médula espinal y en las raíces nerviosas, siendo más graves en la zona toracolumbar. Se aprecia pérdida de la mielina, de los axones y astrocitosis de las zonas afectadas. (Santoscoy, 2008) Por ser una enfermedad degenerativa, los animales de mayor riesgo se hallan en un rango etáreo de 6 a 11 años de edad, aunque se han descrito cuadros de MDC en caninos de 6 y 7 meses. (Suraniti et al, 2011) (Figura 11.5-1)

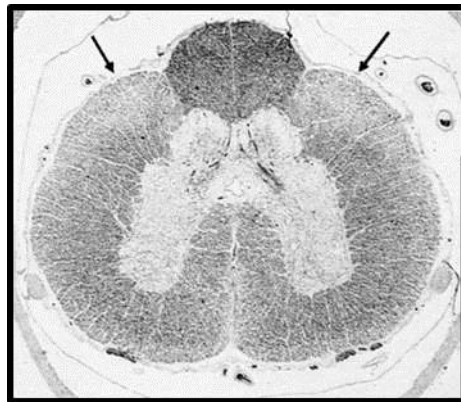


Figura 11.5-1 Perro. Mielopatía degenerativa. Tinción para mielina, que evidencia las zonas en las que ésta se encuentra disminuida (flechas). (Lorenzo et al. 2007)

Etiología.

Si bien hasta el presente se desconoce la real etiología de la enfermedad, se sospecha de una disfunción inmunológica del tipo autoinmune, frente al sistema neurológico que produce un daño progresivo del mismo. (Suraniti et al, 2011)

Manifestaciones Clínicas.

En los inicios de la enfermedad se observa alteración de la propiocepción, dato indicativo de daño medular, hiperreflexia espinal, presencia del reflejo extensor cruzado y del reflejo de Babinsky. La sensibilidad superficial y profunda están normales y hay ausencia de hiperalgesia. (Suraniti et al, 2011) La signología es insidiosa, caracterizándose por ataxia, alteración de la propiocepción consciente y paraparesia. Se aprecia un desgaste anormal de las uñas, la alteración de la ambulaciones resulta más evidente al desplazarse sobre superficies irregulares o dar vueltas cerradas. (Coates et al, 2010) No hay evidencia de hiperestesia y están evidentes el dolor superficial y profundo. En casos más avanzados, el

reflejo patelar está deprimido o ausente. La evolución tarda meses y eventualmente los miembros torácicos se ven afectados. (Santoscoy, 2008) (Figuras 11.5-2 y 3)

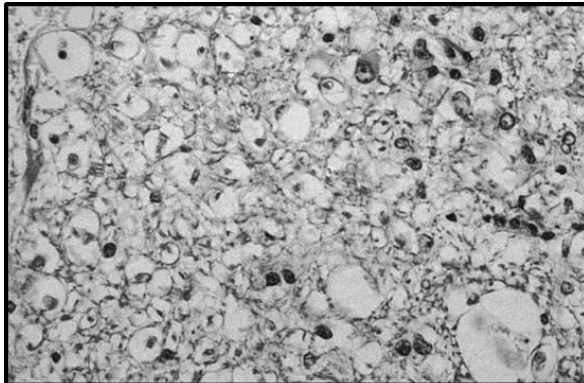


Figura 11.5-2. Perro. Pastor alemán. Mielopatía degenerativa. Degeneración walleriana. Axones dilatados, vacíos o con detritus celulares, asociados a astrocitosis. –HE- (Santoscoy et al. 2008)

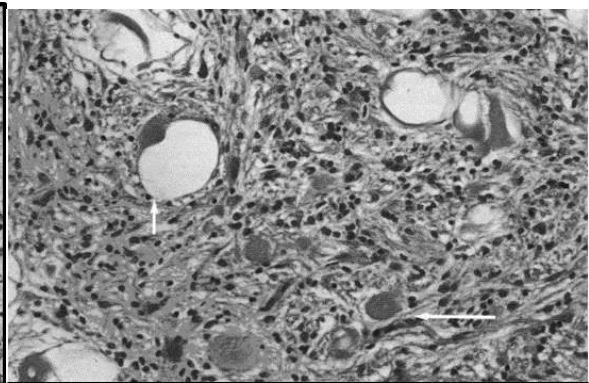


Figura 11.5-3. Distrofia neuroaxonal. Núcleo cuneatus lateral. Vacuolización neuronal (flecha corta) y “cuerpos esferoides” (flecha larga) asociados a intensa astrocitosis. –HE- (Lorenzo et al. 2008)

Diagnóstico diferencial.

Alteraciones de la próstata, displasia de cadera, neoplasia, inestabilidad vertebral (lumbosacra), discoespondilosis, discopatía de tipo II, linfadenopatía sublumbar. (Santoscoy, 2008)

Tratamiento.

No existe un tratamiento eficaz para la mielopatía degenerativa. Se han sugerido diferentes fármacos como el agente antiproteasa, ácido E-aminocaproico, el cual se piensa que retarda la evolución de la semiología con una dosis de 500 mg (3 veces al día). Se ha propuesto el uso de mega dosis de vitaminas del complejo B, ya que podrían favorecer la regeneración neurológica, así como el uso de vitamina E que tiene acción antioxidante. (Santoscoy, 2008) Otra medicación posible de adicionar al tratamiento es la acetilcisteína a dosis de 70 mg/Kg. dividido en 3 dosis diarias durante 2 semanas, y luego en días alternos manteniendo las 3 dosis diarias. La N-Acetilcisteína se administra en una concentración de 5% en caldo de pollo u otro sustituto para que sea palatable y disminuir las posibles molestias gástricas. (Suraniti, y otros, 2011) Por otro lado la actividad física es útil para retardar la progresión de la enfermedad. Se recomienda la caminata y la natación por lo menos durante por lo menos 20 minutos diarios. El pronóstico es grave funcional y malo en cuanto al aspecto vital, ya que la mayoría de los animales afectados son incapaces de caminar a los 12 meses de iniciado el tratamiento. Algunos tienen problemas de arritmia cardíaca y paro respiratorio. (Coates et al, 2010)

Otras razas afectadas.

Bóxer, Chesapeake, Collie De Pelo Duro, Dutch Kooiker Dog, Golden Retriever, Kerry Blue Terrier, Labrador Retriever, Pastor Belga, Pug, Retriever De Chesapeake, Rhodesian Ridgeback, Setter Irlandés, Viejo Pastor Inglés, Weimaraner, Welsh Corgi Pembroke. (Ackerman, 2011)

Modo de herencia.

Autosómico recesivo. (Nicholas, 2005) La afectación se ubica en el cromosoma CFA31, (Coates et al, 2010) específicamente se trata de una mutación en el gen SOD1. (Awano et al, 2009)

11.6. Neuropatía Axonal Gigante.

Sinonimias.

Neuropatía axonal gigante del Pastor Alemán, distrofia neuroaxonal, neuropatía hipertrófica,

Descripción.

Se trata de una alteración de los nervios espinales periféricos, aunque puede verse involucrado el sistema nervioso central, es un problema que afecta con frecuencia razas puras por lo que se supone asociación genética. Es de escasa presentación o poco comunicada, por ello no se conoce del todo la etiología o el tratamiento. (Santoscoy, 2008)

Etiología.

Se desconoce la etiología. (Lorenzo et al, 2007)

Manifestaciones Clínicas.

Se observa debilidad muscular, hiporreflexía e hipotonía de los miembros pelvianos. Esto puede evolucionar lentamente hasta causar deficiencias sensitivas e incontinencia fecal, así como megaesófago, por lo común todo comienza a manifestarse al año de edad. (Duncan et al, 1981) En relación a la histopatología, se aprecian daños tanto a nivel central como periférico, las lesiones incluyen tumefacción de neurofilamentos, tanto en axones mielinizados como amielínicos. La biopsia revela desmielinización, remielinización y formación de bulbos de cebolla. (Santoscoy, 2008) (Figura 11.6-1)

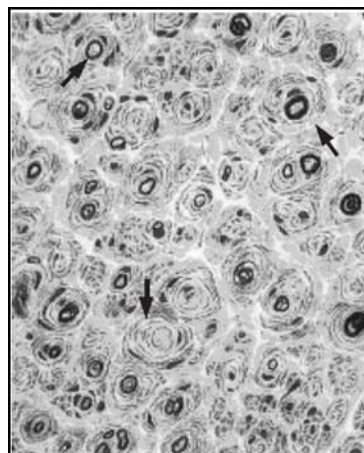


Figura 11.6-1 Formaciones en bulbo de cebolla alrededor de una fibra mielinizada normal (flecha derecha), axón desnudo (flecha inferior) y una fibra poco mielinizada (flecha superior). (Carrillo et al. 2002)

🐾 Diagnóstico diferencial.

Existen anomalías de los nervios espinales periféricos en otras razas muy específicas: Rottweiler (atrofia muscular espinal del Rottweiler), Alaskan Malamute (pelineuropatía hereditaria del Alaskan Malamute), Bóxer (axonopatía progresiva), Husky Siberiano (parálisis laríngea del Husky Siberiano), además de, compresión radicular, isquemia, neoplasia, distemper, botulismo y parálisis por garrapatas. (Lorenzo et al, 2007)

🐾 Tratamiento.

No existe tratamiento. (Duncan et al, 1981)

🐾 Otras razas afectadas.

Se reportan anomalías de los nervios espinales periféricos en otras razas muy específicas: Rottweiler, Alaskan Malamute, Bóxer, Husky Siberiano. (Ackerman, 2011)

🐾 Modo de herencia.

Autosómico recesiva. (Ackerman, 2011)

11.7. Estenosis Vertebral Asociada A Síndrome De Cauda Equina.

🐾 Sinonimias.

Estenosis vertebral lumbosacra, mal articulación, malformación lumbosacra, espondilopatía lumbosacra y espondilolistesis lumbosacra.

🐾 Descripción.

La estenosis vertebral comprende una serie de alteraciones que tienen como resultado la disminución en el radio del canal medular a nivel lumbosacro (L/S); con la subsiguiente compresión, desplazamiento, inflamación, compromiso vascular o destrucción de los nervios espinales y raíces nerviosas que conforman la cauda equina. (Santoscoy, 2008) (Figura 11.7-1)

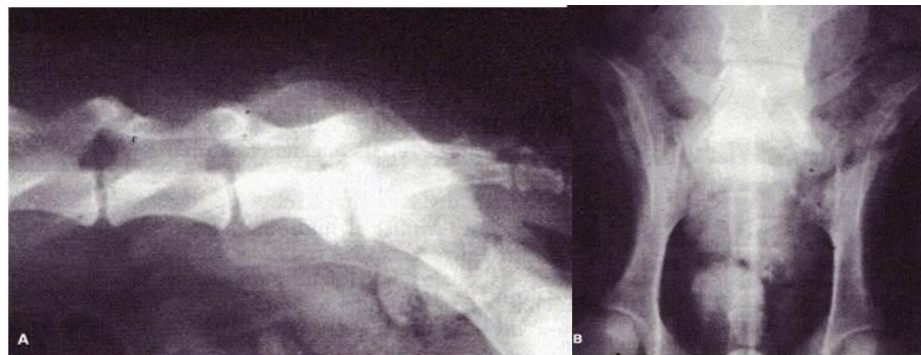

Figura. 11.7-1. A. Proyección lateral y B. Vista ventro-dorsal de estudio radiográfico de la articulación lumbosacra. Se puede observar el incremento de la densidad en la vértebra L7 y S1, además de los cambios líticos y proliferativos en las mismas estructuras. (Santoscoy 2008)

Etiología.

Las alteraciones que dan origen a la estenosis pueden ser congénitas y adquiridas o, en su caso, combinación de ambas. La predisposición genética, la conformación, la actividad física y las malformaciones vertebrales incrementan el estrés mecánico del espacio lumbosacro. (Santoscoy, 2008)

Manifestaciones Clínicas.

Los machos se ven afectados con mayor frecuencia que las hembras y se ubican en un rango de edad entre tres y siete años. El signo clínico más consistente es el dolor en la zona lumbosacra, lo que origina que los animales mantengan una posición encorvada. (Figura 11.7-2). En algunos casos el paciente aparenta padecer un dolor constante (disco espondilitis, neoplasias), mientras que en otros se requiere de palpación de la región lumbosacra para obtener una respuesta dolorosa. (Ettinger & Feldman , 1997)



Figura. 11.7-2. Hembra Rottweiler de seis años de edad con síndrome lumbosacro. Obsérvese la tensión muscular de los miembros torácicos y la evidente lordosis. (Santoscoy., 2000)

Se puede observar dificultad para incorporarse al estar echado o sentado, claudicación durante o después del ejercicio, renuencia a subir o bajar escaleras, dificultad para trepar a los vehículos y manifestación de dolor a la manipulación de la cadera, sobre todo a la extensión. (Santoscoy, 2008)

Diagnóstico diferencial.

Miopatía, enfermedad esquelética, prostatopatía, ruptura de ligamento craneal cruzado, neuropatía periférica, artrosis coxofemoral, alteraciones metabólicas, distemper, reticulosis, atrofia de cadera, displasia de cadera, traumatismos, discoespondilitis, neoplasias (adenocarcinomas de la próstata y de glándula perineales). (Lorenzo et al, 2007)

Tratamiento.

En los animales afectados en forma ligera, el dolor lumbosacro es el único signo aparente, en cuyo caso, el confinamiento durante tres semanas y la administración de antiinflamatorios esteroides o no esteroides ayudan a aliviar el cuadro. Los perros con dolor recurrente y en los que aprecie semiología neurológica deben ser considerados para el tratamiento quirúrgico. (Lorenzo et al, 2007) El tratamiento quirúrgico consiste en la descompresión del canal medular por medio de laminectomía. El propósito de la

laminectomía es la descompresión del *conus medullaris* y de la cauda equina; la laminectomía permite la remisión del material discal protruido, así como liberar a los nervios de las posibles adhesiones fibrosas presentes. No se ha demostrado que el uso de condroprotectores mejore la condición (Santoscoy, 2008) (Figura 11.7-3).

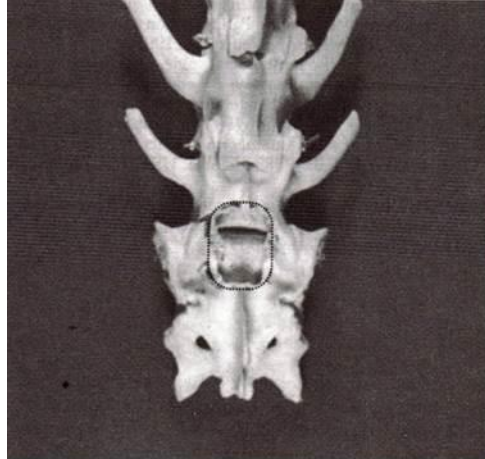


Figura. 11.7-3. Laminectomía (zona punteada) del sacro y del tercio caudal de L7 tiene como finalidad el descomprimir las raíces nerviosas y ganar acceso al espacio intervertebral lumbosacro. (Houltony col., 2000)

Otras razas afectadas.

Razas grandes en general, se han visto más casos en Doberman y Beagle (siendo el principal el Pastor Alemán). (Ackerman, 2011)

Modo de herencia.

Se considera aun desconocido el modo de herencia. (Nicholas, 2005)

11.8. Sordera.

Sinonimias.

Pérdida de la audición.

Descripción.

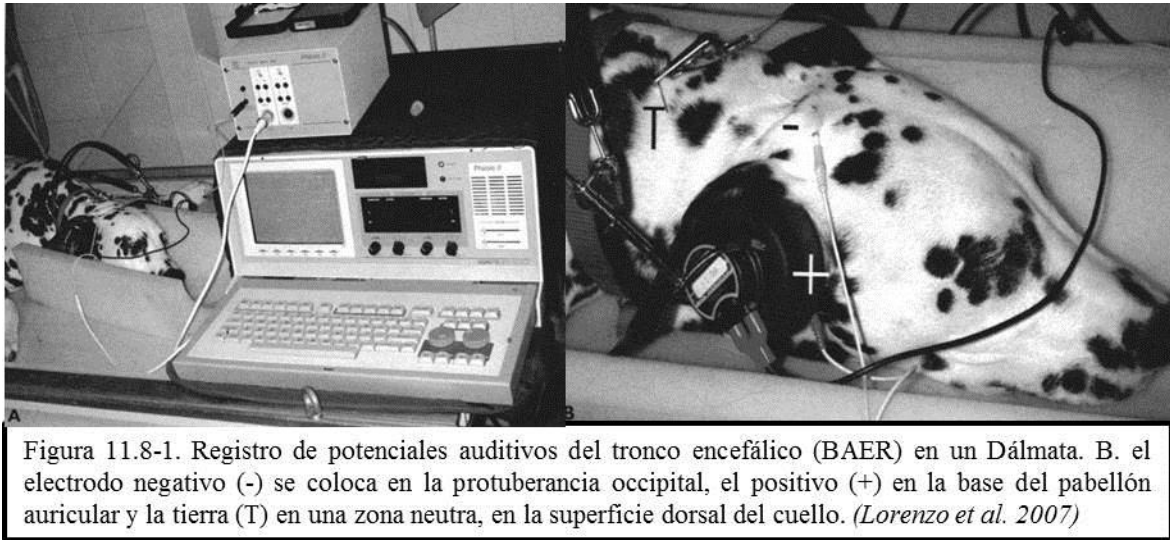
La sordera es la pérdida de la audición, puede ser completa o parcial. (Ettinger & Feldman , 1997)

Etiología.

La sordera hereditaria se debe a la degeneración de las estructuras del oído interno y las neuronas del ganglio espiral. Este proceso tiene lugar durante la maduración posnatal del sistema auditivo. (Strain, 2012) Tiene un origen neurosensorial asociado a los genes de la pigmentación blanca, aparentemente debido a alteraciones en el aporte sanguíneo normal a la región coclear a la edad de 3 a 4 semanas, probablemente por la supresión de los melanocitos operada por algunos genes. (Santoscoy, 2008)

Manifestaciones Clínicas.

Los pacientes con sordera total monolateral pueden compensar bien el déficit con el otro oído, con lo cual el problema no se identifica fácilmente. Generalmente, la sordera se sospecha por alteraciones del comportamiento en la vida diaria, más que por claros déficits auditivos, esto puede hacer que algunos perros se vuelvan agresivos, incluso contra personas conocidas. El diagnóstico es sumamente difícil y la única manera objetiva para detectar la capacidad auditiva del perro consiste en efectuar un examen por BAER, un registro de potenciales auditivos del tronco encefálico. (Lorenzo et al, 2007) (Figura 11.8-1)



Diagnóstico diferencial.

Se debe efectuar una diferenciación con sorderas adquiridas: de conducción (ligadas a patologías de oído externo y medio, las ondas sonoras no pueden ser amplificadas ni alcanzar los receptores acústicos del oído interno); sordera neurosensorial, y sordera central (casi inexistente en medicina veterinaria). (Strain, 2012)

Tratamiento.

Desafortunadamente, congénita es irreversible. (Santoscoy, 2008)

Otras razas afectadas.

Afecta predominantemente al Dálmata, y se ha reportado también en Foxhound Americano, Border Collie, Collie, Dachshund (dapple), Gran Danés Arlequín, Perro de Alces Noruego (pardo), Antiguo Pastor Inglés, Pastor de Shetland, Ovejero Australiano. Además se ha demostrado la presencia en varias razas con variaciones de pelaje blanco, o sus combinaciones: Beagle, Bulldog, Bull Terrier, Dálmata, Setter Inglés, Gigante de los Pirineos, Galgo Inglés, Samoyedo, Sealyham Terrier. También se ha documentado aunque en menor proporción, sordera congénita en las siguientes razas (aumentando en proporción si la

variación de la raza proporciona pelaje blanco o sus variantes) Akita, American Leopard Dog, Boston Terrier, Bóxer, Bulldog Inglés, Cocker Spaniel Americano, Doberman Pinscher, Dogo Argentino, Foxhound Americano (walker), Fox Terrier, Ganadero Australiano, Husky Siberiano, Jack Russell Terrier, Kuvasz, Maltés, Pabilon, Pastor Australiano, Podenco Ibicenco, Pointer, Poodle Miniatura, Ridgeback Noruego, Rottweiler, San Bernardo, Schnauzer, Springer Spaniel Inglés, Staffordshire Terrier Americano, Shropshire Terrier, Terrier Escocés, West Highland White Terrier, Whippet. (Ackerman, 2011)



Modo de herencia.

Autosómico recesivo, en el Dálmata se atribuye a un modo de herencia autosómico recesivo multifactorial con penetrancia incompleta. (Ackerman, 2011)

12. Desórdenes urinarios.

12.1. Urolitiasis Por Sílice.

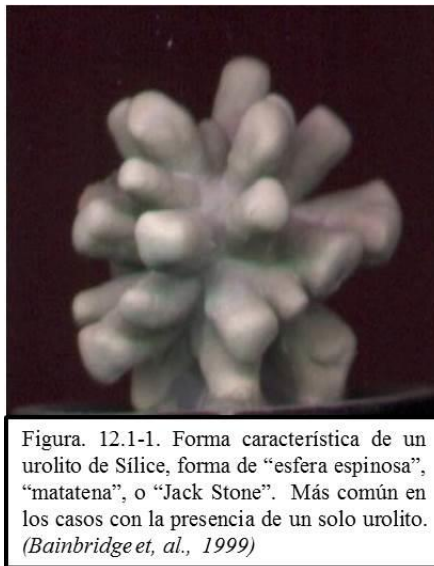
Sinonimias.

Urolitiasis por silicatos, calculosis por sílice, litiasis urinaria por sílice.

Descripción.

La urolitiasis se define como la formación en las vías urinarias de sedimentos compuestos por uno o más cristaloides poco solubles. Los sedimentos microscópicos se denominan cristales y los precipitados macroscópicamente se llaman urolitos. El Pastor Alemán tiene cierta predisposición, siendo más común en machos (>90%) que en hembras, y suele presentarse entre los 4 y 9 años de edad. (Stevenson et al, 2007)

La forma física de este tipo de cálculo, una vez formado en la vejiga, es la de una esfera con proyecciones radiales como ficha de juego de matatena (Jack Stone). (Díaz, 2008) (Figura 12.1-1)



Etiología.

La etiología aún no es determinada del todo, se puede adquirir por ingestión de suelos arenosos; por alta concentración de sílice, (Ackerman, 2011) o por la ingestión de agua con altas concentraciones de este elemento, así como en animales que han sido medicados para úlceras pépticas por largo tiempo con antiácidos a base de Trisilicato de Magnesio. (Díaz, 2008)

Manifestaciones Clínicas.

Se observa disuria, estranguria, polaquiuria, lamido frecuente de pene o vulva, hematuria, disminución en la cantidad de orina, orina turbia o con mal olor, cistitis, infección de vías urinarias y azotemia. (Díaz, 2008) (Figura 12.1-2)

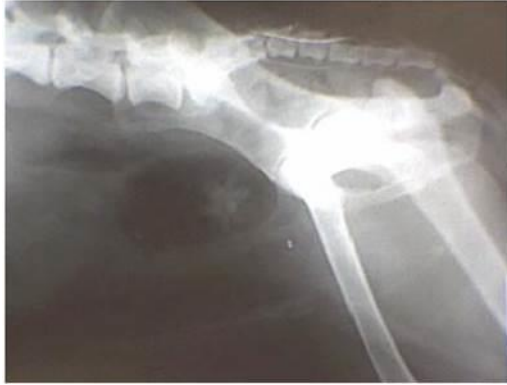

Figura. 12.1-2. Placa radiográfica de un paciente Pastor Alemán de 7 años de edad, se puede observar la presencia de un cálculo a la altura de la vejiga urinaria con la forma característica de “esfera espinosa”, típica de urolitiasis por Sílice. (Díaz, 2012)

Diagnóstico diferencial.

Otras urolitiasis (estruvita, oxalato cálcico, urato, fosfato cálcico, cistina, etc.). Infecciones del trato urinario (ITU), los pólipos y las neoplasia. (García, 2012) (Figura 12.1-3)

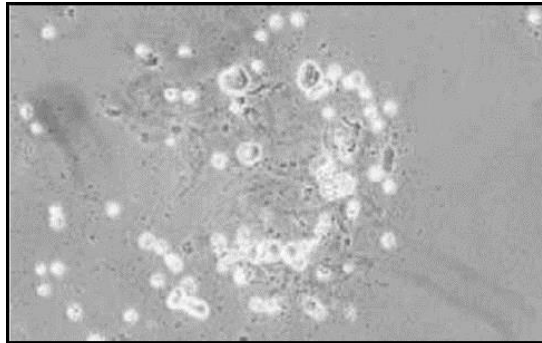


Figura. 12.1-3. Cristales de Sílice, aun cuando existe uno o más urolitos de Sílice en vejiga, puede no observarse ningún cristal en el examen. (García 2012)

Tratamiento.

Ninguna disolución a través de medicamentos está disponible. El principal método para tratar los urolitos por sílice es su extracción quirúrgica, mediante la técnica de laparocistotomía. Es virtualmente imposible curar la infección antes de retirar el cálculo, por lo que es recomendable realizar primeramente la cirugía y después medicar con antibióticos (de preferencia específicos), aunque se puede comenzar la terapia antibiótica previamente a la cirugía. (Díaz, 2008)

Otras razas afectadas.

Antiguo Pastor Inglés, Golden Retriever, Labrador Retriever. (Ackerman, 2011)

Modo de herencia.

El modo de herencia aún no ha sido establecido. (Ackerman, 2011)

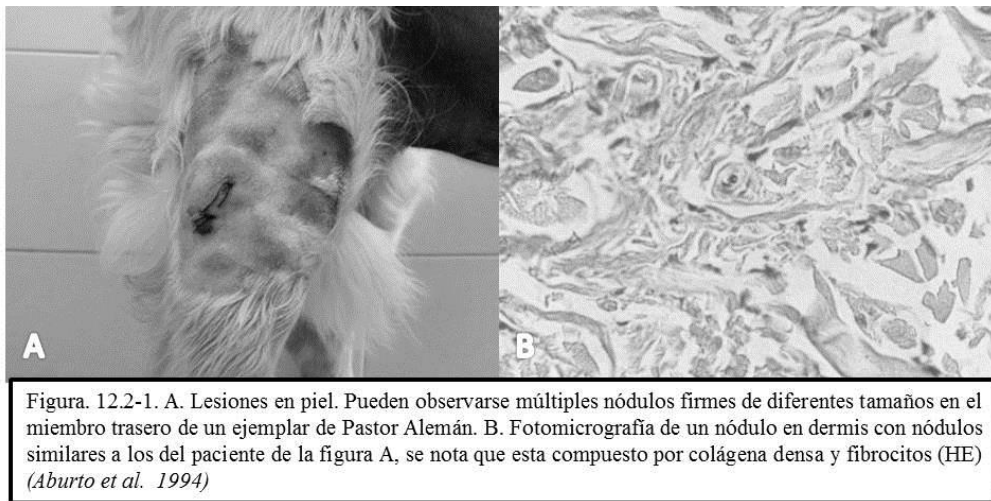12.2. Cistoadenocarcinoma Renal (y Dermatofibrosis Nodular).

Sinonimias.

Cistoadenocarcinoma multifocal renal asociado con dermatofibrosis nodular.

Descripción.

La dermatofibrosis nodular es un síndrome que consiste en la formación de múltiples nódulos de crecimiento lento, originados en la dermis a partir de la proliferación de colágeno denso, descrito en perros por primera vez en 1983, en 6 animales de raza Pastor Alemán que presentaban múltiples nódulos en el piel de cabeza, tronco y miembros locomotores, dos de ellos con neoplasias renales quísticas (adenocarcinoma quístico) bilaterales coexistentes. (Aburto et al, 1994) (Figura 12.2-1)



Etiología.

Se sabe que es una afección hereditaria de origen genético, la patogenía no esta clara, sin embargo se sospecha de algún factor desencadenante que permite la proliferación de fibras de colágeno denso. (Scott et al, 2002)

Manifestaciones Clínicas.

Además de las lesiones en la piel asociadas a dermatofibrosis nodular, los signos que pueden evidenciar el daño renal incluyen poliuria y polidipsia, anorexia, pérdida de peso, ascitis, depresión, e incluso vómito. En las hembras es más común la formación de leiomiomas uterinos y se pueden presentar signos reproductivos poco apreciables. (Lingaas et al, 2003) (Figura 12.2-2)

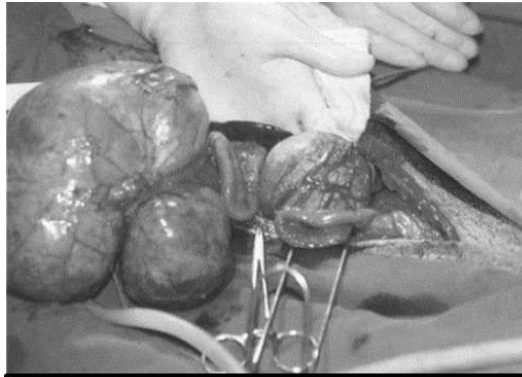


Figura. 12.2-2. Tumores renales quísticos hallados durante la cirugía. Nótense los quistes cubiertos por una capsula de tejido fibroso en ambos riñones. (Aburto et al. 1994)

Diagnóstico diferencial.

En general, la presentación de cistoadenocarcinoma multifocal renal está asociada con dermatofibrosis nodular, por lo que es importante al sospechar de esta enfermedad la realización de biopsias de las lesiones cutáneas para descartar nevos de colágeno y fibroma. La patología renal debe ser diferenciada de otras neoplasias renales y disfunciones inflamatorias y degenerativas. (Lium & Moe, 1985)

Tratamiento.

La confirmación de cistoadenocarcinoma renal a menudo bilateral, no tiene un tratamiento como tal y dada la malignidad del proceso es posible que durante el examen clínico y diagnóstico se observe metástasis principalmente en el parénquima pulmonar y hepático, aunque se han reportado metástasis en otros órganos. La utilización de quimioterapéuticos no ha arrojado resultados favorecedores hasta el momento. Se recomienda realizar necropsia a ejemplares afectados por dermatofibrosis nodular y se aconseja evitar la reproducción de los congéneres de los ejemplares afectados. (Zanatta et al, 2013) (Figura 12.2-4)

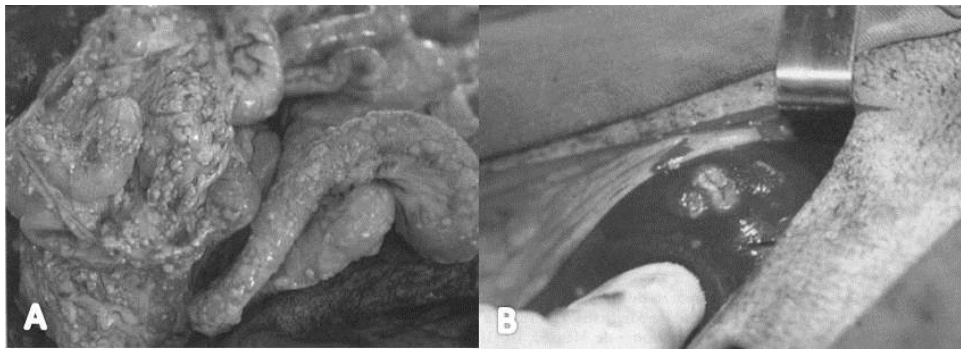


Figura. 12.2-3. A. Carcinoma peritoneal. B. Nódulo metastásico en hígado, originado de la neoplasia renal hallado durante la laparotomía exploratoria. (Aburto et al. 1999)

Otras razas afectadas.

La enfermedad se considera casi exclusiva del Pastor Alemán y sus cruzamientos, (Noli & Ghibaud, 2009) aunque se han reportado casos también en Golden Retriever, Bóxer y perros criollos. (Ackerman, 2011)

Modo de herencia.

Autosómico dominante.. (Aburto, et al, 1994) Se trata específicamente de una mutación en el cromosoma 5, gen (FLCN.folliculin). (Nicholas et al, 2005)

CONCLUSIONES

Los avances en el estudio de la Genética y del papel que juegan los factores genéticos en una enfermedad son cada vez mayores, proporcionando al clínico herramientas valiosas que le permitirán mejor atención a sus pacientes y encaminar sus acciones hacia la profilaxia. Si bien en México no se dispone de una base de datos con estadísticas locales, la información disponible recabada y analizada por universidades e institutos alrededor del mundo, permiten una visión clara de la situación. Cabe aclarar que si bien, no todos los trastornos mencionados en este trabajo tienen un origen genético comprobable, la sospecha de dicha transmisión permitirá al clínico indagar más a fondo sobre nuevos y futuros descubrimientos que se generen a corto plazo.

La importancia de que el clínico conozca las enfermedades con factor genético comprobado, o sospechoso, contribuye también a la mejora de la raza, si bien es cierto que la mayoría de los criadores y/o propietarios carecen de formación clínica, también es cierto que la tendencia actual es la de buscar la asesoría de Médicos Veterinarios que les guíen en la cría, elección de reproductores y por ende, eliminación de enfermedades con origen genético, que mantendrán la pureza racial, exacerbando características deseables pero, con acciones adecuadas que permitan el control, en medida de lo posible, de individuos afectados o portadores de un defecto genético, ya sea por medio de la selección de ejemplares sanos y no portadores de algún problema en particular para reproducción, la esterilización de individuos afectados y/o portadores si el trastorno en cuestión no pone en riesgo su calidad de vida, o bien la eutanasia en casos donde el defecto impida una calidad de vida adecuada. Al mismo tiempo medidas tales como la utilización de métodos de diagnóstico temprano que le permitan al criador, propietario o médico veterinario, conocer si un ejemplar padece un problema de carácter genético hereditario.

La creación de estadísticas nacionales, de organismos que se encarguen de la regulación de enfermedades de origen genético, o de la mejora de las instancias que hoy se encargan de esta regulación, permitirá un control adecuado y facilitará el acceso a la información de los clínicos de pequeñas especies a fin de detectar, diagnosticar, y prevenir la transmisión de características indeseables a futuras generaciones, permitiendo que las razas, en este caso, el Pastor Alemán, conserve las particularidades que lo hacen un excelente perro de trabajo, guardia y compañía.

BIBLIOGRAFÍA

1. **Abreu, M., Zaira, R., Fidalgo, A.** *Patología Médica Veterinaria: Libro de texto para los docentes.* Salamanca : KADMOS, 2003.
2. **Aburto, F. E., Gómez D. E., Paredes, P. J., Sánchez, L. R. Noli, C., Ghibaudo, G.** 4, México : Vet Méx, 1994, Vol. 25. *Dermatofibrosis nodular generalizada y adenocarcinoma quístico renal bilateral. Informe de un caso. Dermatología clínica y microscópica del perro y el gato.* Madrid : Poletto Editores, 2009.
3. **Ackerman, L.** *The genetics connection aguide to health problems in puvebred dogs.* Colorado : Ahapress, 2011.
4. **Aguirre-Hernández, J., Sargan, D. R.** *Multifocal retinal dysplasia in the German Spitz (Klein and Mittel) is not caused by mutations in BEST1.* Anim Genet. 41. 2010.
5. **Akilov, O. E., Mumcuoglut, K. Y.** *Immune responde in demodicosis.* Israel: JEADV, 2004.
6. **American Kennel Club.** Canine Health Foundation Prevent treat & cure. *Tricuspid Valve Dysplasia.* American Kennel Club, 1 de January de 1995. [Citado el: 8 de Septiembre de 2012.] <http://www.akcchf.org/canine-health/your-dogs-health/disease-information/tricuspid-valve-dysplasia.html>.
7. **Akilov, O. E., Mumcuoglu, K. Y.** *Immune response in demodicosis.* JEADV, 18:440. 2004
8. **Ayala, F. J., Kiger, J. A.** *Genética Moderna.* Barcelona : Fondo Educativo Interamericano, 1984.
9. **Awano, T., Johnson, GS., Wade, CM., Katz, ML., Johnson, GC., Taylor, JF., Perloski, M., Biagi, T., Baranowska, I., Long, S., March, PA., Olby, NJ., Shelton, GD., Khan, S., O'Brien, DP., Lindblad-Toh, K., Coates, JR.** *Genome-wide association analysis reveals a SOD1 mutation in canine degenerative myelopathy that resembles amyotrophic lateral sclerosis.* Proc Natl Acad Sci U S A 106:2794, 2009.
10. **Bainbridge, J., Elliott, J.** *Manual de nefrología y urología en pequeños animales.* Barcelona : Ediciones S, 1999.
11. **Barder, J. F.** *Proceedings of the 10th Congress of the European Society of Veterinary Orthopaedics and traumatology.* Munich : ESVOT, 2000.
12. **Barnes, A., O'Neill, T., Kennedy, LJ., Short, AD., Catchpole, B., House, A., Binns, M., Fretwell, N., Day, MJ., Ollier, WE.** *Association of canine anal furunculosis with TNFA is secondary to linkage disequilibrium with DLA-DRB1*.* Tissue Antigens 73:218-24. PubMed. 2009
13. **Bailey, C. S., Morgan, J. P.** *Congenital spinal malformations.* Vet Clin North Am Samll Anim Pract. 22. 1992.
14. **Belerenian, G. C., Mucha, C. J., Camacho, A.** *Afecciones cardiovasculares en pequeños animales.* Santa Fé de Bogotá Colombia : Intermedica, 2001.
15. **Bellows, J.** *The practice of Veterinary Dentistry A team Effort.* Iowa : Iowa States Press, 1999.
16. **Bellumori, T. P., Famula, T. R., Bannasch, D. L., Belanger, J. M., Oberbauer, A. M.** *Prevalence of inherited disorders among mied-breed and purebred dogs:* J Am VetMed Assoc 242, 2013.
17. **Bergendal, B.** *Oligodontia and ectodermall displasia.* Urneá: Department of Odontology. 2010
18. **Blank H, Irene J.** *El maravilloso mundo de los perros.* 2da. México : Trillas, 1994.
19. **Blank H., Irene J.** *Enciclopedia de los perros de raza.* México : Trillas, 2008.
20. **Borin, S., Zuccolotto, C. L., Gómez, O. E., Ferreira, F. A.** *Osteopatía hipertrófica canina: relato de caso.* Revista de investigaciones veterinaria del Perú. Lima. 22. 2011.
21. **Bollinger-Schmitz K., Kline K.** *An overview of canine idiopathic epilepsy for the small animal practitioner.* Iowa:Iowa State Univers Vet 62. 2000.

22. **Borrás, M. D.** Citología y Patología Veterinaria. *Blog de citología y anatomía patológica de Daniel Borrás*. [En línea] WordPress, 10 de Diciembre de 2012. [Citado el: 13 de Abril de 2013.] <http://patolvet.wordpress.com/2012/12/10/abiotrofia-cerebelar/>.
23. **Brockus, C. W.** Trastornos de los Leucocitos. [aut. libro] Stephen J Ettinger y Edward C Feldman. *Tratado de Medicina Interna Veterinaria*. Madrid : s.n., 2007.
24. **Brooks, M. B., Catalfamo, J. L.** Trastornos plaquetarios y enfermedad de von Willebrand. [aut. libro] Stephen J Ettinger y Edward C Feldman . *Tratado de Medicina interna veterinaria. Enfermedades del perro y del gato*. Madrid : Elsevier, 2007.
25. **Carlotti, D. N., López Lapeyrere, C.** *Las dermatosis anales y perianales en el perro*. 3, Barcelona : Clinica Veterinaria de Pequeños Animales, 1993, Vol. 13.
26. **Carrillo, S.** Neuropatías hereditarias. [aut. libro] Sandra Carrillo Villa. *Guía Neurológica*. Bogotá : Asociación colombiana de Nerulogía, 2005.
27. **Casal, M. L., Jezyk P. F., Goldschmidt M. H., Pattersen D. F.** *X-Linked Ectodermal Dysplasia in the Dog.* 88, USA : The Journal of Herency, 2012, Vol. 6. *Significant Correction of Disease after Postnatal Administration of Recombinant Ectodysplasin A in Canine X-Linked Ectodermal Dysplasia* 1050, USA : American Journal of Human Genetics, 2007, Vol. 81.
28. **Casal, M. L., Schldt J. L., Rhodes J. L., Henthorn, P. S.** *Mutation identification in a canine model of X-linked ectodermal dysplasia*. Philadelphia : Mammalian Genome: Genes and Phenotypes, 2005, Vol. 16.
29. **Cehl, L., Hauge, J. G., Svenkerud, R., Strande, A.** *Glycogenosis type III in the dog*. Acta Vet Scand. 17. 1976
30. **Clinkenbeard, K. D, Cowell R: L, Meinkoth J. H, Decker, L. S, Boudreaux, M. K, Rogers K. S.** Sistemas hematopoyético y linfoide. [aut. libro] Johnny D Hoskins. *Pediatría Veterinaria: Perros y gatos desde el nacimiento hasta los seis meses*. Buenos Aires : Intermedica, 2003.
31. **Coates, J. R., Wininger, F. A.** *Canine degenerative myelopathy*. Vet Clin North Am Small Anim Pract. 40:929. 2010.
32. **Collados, J.** *Atlas visual de patología dentales y orales. Volumen I: Perros*. España, 2010.
33. **Conte, A., Marrube, G., Pinto, G., Robledo, G., Rozen, F.** *Bases para el diagnóstico de las enfermedades hereditaria en los animales domésticos*. Facultad de Veterinaria UBA. Buenos Aires, 2003.
34. **Cooley, P. L., Dice, P. F.** *Corneal Dystrophy in the Dog and Cat*. Veterinary Clinics of North America-Small Animal Practice. 20. 1990.
35. **Corrada, Y., Dragonetti, A., Goya R, Lan, A. H., Goya R., Gobello, C.** 6. *Canine Pituitary Dwarfism: A Report of Two Cases*. La Plata : Revista científica FCV-LUZ, 2003, Vol. XIII.
36. **DeNovo, R. C.** Enfermedades del Estómago. [aut. libro] Todd R Tams. *Manual de Gastroenterología en animales pequeños*. Buenos Aires : Intermedica, 2004.
37. **Dentistvet.** *Apex dog & cat dentistry*. [En línea] VRCC Imagine Center, 1 de January de 2011. [Citado el: 19 de Agosto de 2012.] <http://www.dentistvet.com/base-narrow-canines.html>. ISSN.
38. **Devlin, T. M.** *Bioquímica: Libro de texto con aplicaciones clínicas Vol. 1*. Philadelphia : Reverté, 1999.
39. **Díaz, O. R.** Veterinarios en web. *Urolitiasis por Silicatos, presentación de dos casos clínicos*. [En línea] 2008 de 15 de Abril. [Citado el: 17 de Abril de 2013.] http://www.veterinariosenweb.com/campus/cdvl/memorias/material/132_Urolitiasis.pdf.
40. **Duncan, I. D., Griffiths, I. R., Carmichael, S., Henderson, S.** *Inherited canine giant axonal neuropathy*. Muscle Nerve. 4:223, 1981.
41. **Domenech, O.** *Diagnóstico y Tratamiento de la Estenosis Aórtica*. Barcelona : The North American Veterinary Conference, 2006.
42. **Eisenmenger, E., Zetner, K.** *Odontología Veterinaria*. Barcelona : Ediciones Marzo 80, 1985.
43. **Ekenstedt, K. J., Oberbauer, A. M.** *Inherited epilepsy in dogs*. Top Companion Anim Med. 28:51. 2013.

44. **Escobedo, S., Pineda, F. 1.** *Síndrome Uveo-Dermatológico similar a Voght-Koyanagi-Harada en un akita.*, México : Vanguardia Veterinaria, 2012, Vol. 50.
45. **Esteban, M. J.** *Guía rápida de oftalmología canina y felina.* Navarra : Servet, 2009.
46. **Ettinger, S. J., Feldman, E. C.** *Tratado de Medicina Interna Veterinaria. Enfermedades del perro y el gato.* Madrid : Elsevier, 2007.
47. **Farmula, T. R., Slemens, L. M., Davidson, A. P., Pakard, M.** *Evaluation of the genetic basic of tricuspid valve dysplasia in Labrador Retriever.* California: Department of Animal Science, College of Agricultural and Environmental Sciences, University of California, American journal of veterinary research. 2002, Vol. 63 (6)
48. **Feldman, E. C., Nelson, R. W.** Disorders of growth hormone. *Canine y Feline Endocrinology and Reproduction.* Filadelfia : Saunders, 1996.
49. **Fondati, A., Fondevile, M. D., Minghelli, A., Romano, E., Varazzani, B. 3.** *Familial cutaneous vasculopathy and demodicosis in a German Shepherd Dog.* Roma: The Journal of Small Animal Practice, 1998, Vol. 39.
50. **Forman, O. P., Risio, L., Stewart, J., Mellersh, C. S., Beltran, E.** *Genome-wide mRNA sequencing of a single canine cerebellar cortical degeneration case leads to the identification of a disease associated SPTBN2 mutation.* BMC Genet. 13:55. 2012.
51. **Fragio, C., Daza, M. A., García, E.** *Transfusiones sanguínea en perros y gatos.* Clin. Vet. Peq. Anim. 29: 229. 2009.
52. **García, A. E., Llorens, M. P., Prandi, D., San Román, E., Peña, T. 1.** *Palatosquisis en la especie canina.*, Barcelona : Clinica Veterinaria de Pequeños Animales, 1991, Vol. 11.
53. **García, Y.** *Caracterización de urolitis en clínicas veterinarias de la ciudad de Morelia en periodo de septiembre 2008-Junio 2010.* Morelia : Facultad de Medicina Veterinaria y Zootecnia UMSNH, 2012.
54. **Gardner, E. J., Simmons, Michael, J., Snustad, D. P.** *Principios de Genética.* México : Limusa Wiley, 2000.
55. **Gellat, K. N.** *Fundamentos de oftalmología veterinaria.* Florida : Masson , 2003.
56. **Gellat, K. N., Leipold, H. W.** *Case report. Bilateral optic nerve hypoplasia in two dogs.* Can Vet J. 12. 1971.
57. **Gellat, K. N., Das, N. D.** *Animal models for inherited cataracts: a review.* Curr Eye Res. 3. 1984.
58. **German, A. J.** *Exocrine pancreatic insufficiency in the dog: breed associations, nutritional considerations, and long-term outcome.* Top Companion Anim Med. 27. 2012
59. **Glaser, J. S., Robert, B., Daroff, B., Todd, T., Louis, F. D.** *Neurooftalmología: Nistagmus y oscilaciones oculares relacionadas.* Salvat. 1993.
60. **Goiz-Másquez, G., Caballero, C. S., Solis, O. H., Sumano, L. H. 3.** *Artículo de revisión: Epilepsia canina (Canine Epilepsy).*, México D. F. : Vet. Méx., 2008, Vol. 39.
61. **González M. R.** *Revisión bibliográfica del diagnóstico y tratamiento de persistencia del cuarto arco aórtico en perros.* Michoacan : Universidad Michoacan de San Nicolás de Hidalgo, 2008.
62. **González, R.** *Reflexiones sobre la displasia de cadera en el Pastor Alemán,* Madrid : Real club del perro de Pastor Alemán, 1992, Vol. 14.
63. **Grandjean, D.** *Enciclopedia del Pastor Alemán.* Italia : Aniwa Publishing, 2003.
64. **Gregory, B. L., Shelton, G. D., Bali, D. S., Chen, Y. T., Fyfe, J. C.** *Glycogen storage disease type IIIa in curly-coated retrievers.* J Vet Intern Med. 21. 2007.
65. **Hall, E. J., Simpson, J. W., Williams, D. A.** *Manual de gastroenterología en pequeños animales.* Barcelona : Ediciones S, 2012.
66. **Halliwell, R. W., Gorman, N. T.** *Inmunología Clínica Veterinaria.* Philadelphia : Acribia, 1989.
67. **Harvey, R. G., McKeever, P. J.** *Manual ilustrado de Enfermedades de la piel en perro y gato.* Minnesota : Grass, 1998.
68. **Hartman, M., Steidl, T., Thiel, W.** *Bilateral calcinosis circumscripta in a german shepherd dog with additional incidence of a metastasising osteosarcoma and bilateral acropachy of the forelimbs.* Kleintierpraxis 41:421. Berlín. 1996

69. **Hernández, I.** *La consanguinidad ¿La Gloria o el ocaso?* 11. Pastor Alemán en México. D. F. Dilgo. 2006- Vol. 2.
70. **Holmstrom, S., Frost, P., Gammon, R.** *Veterinary Dental Techniques.* USA : W.B. Saunders Company, 1992.
71. **Holmstrom, S. E., Fitch, P., Eisnes, E. R.** *Veterinary Dental Techniques for the small animal practitioner.* USA : Saunders-Elsevier, 2004.
72. **Houlton, J., Cook, J., Innes, J., Langley-Hobbs, S.** *Manual de alteraciones musculoesqueléticas en pequeños animales.* Barcelona : Ediciones S, 2010.
73. **Isabell, J.** *Genetics: An introduction for dog breeders.* Colorado : Alpine Publications, 2002.
74. **Jackson, G.C., Mittaz-Crettol, L., Taylor, J.A., Mortier, G.R., Spranger, J., Zabel, B., Le Merrer, M., Cormier-Daire, V., Hall, C.M., Offiah, A., Wright, M.J., Savarirayan, R., Nishimura, G., Ramsden, S.C., Elles, R., Bonafe, L., Superti-Furga, A., Unger, S., Zankl, A., Briggs, M.D.** *Pseudoachondroplasia and multiple epiphyseal dysplasia: a 7-year comprehensive analysis of the known disease genes identify novel and recurrent mutations and provides an accurate assessment of their relative contribution.* Hum Mutat. 33. 2012.
75. **Janssens L. A.** *Ear acupuncture for treatment of epilepsy in the dog.* Prog Vet Neurol 1:89. 1989.
76. **Johnson, N.** *Crunch time: approaches to bite abnormalities and malocclusions.* Londres: Veterinary times. 2006.
77. **Johnstone, I, B., Norris, A. M.** 5. *A Moderately Severe Expression of Classical Hemophilia in a Family of German Shepherd Dogs.* Ontario : The Canadian Veterinary Journal, 1984, Vol. 25.
78. **Jurkiewicz, M. J.** A genetic study of cleft lip and palate in dogs. Florida: Sourg forum, 16, 1965
79. **Jurkiewicz, J., Bryant, L.** *Cleft lip and Palate lip in Dogs: A Progress Report.* Florida : Division of Plastic Reconstructive Surgery of Florida University, 1966.
80. **Kirk, R. W., Bonagura, J. D.** *Terapéutica Veterinaria de pequeños animales.* Madrid : Interamericana Mc-Graw Hill, 1994.
81. **Kittleson, M. D., Kienle, R. D.** *Small Animal Cardiovascular Medicine.* USA : Mosby, 1998.
82. **Kittleson, M. D., Kienle, R. D.** *Medicina Cadiovascular de Pequeños Animales.* Barcelona : Multimédica, 2000.
83. **Klug, W., Cummings, M.R.** *Conceptos de Genética.* Madrid : Prentice Hall, 1999.
84. **Koch, S. A., Rubin, L. F.** *Probably nonhereditary congenital cataracts in dogs.* Journal of the American Veterinary Medical Association. 150. 1967.
85. **Larsson, C. E.** *Pénfigo.* México : Simposio Bayer 8°, 2008.
86. **Latimer, K. S., Kircker I. M., Lindi, P. A., Dawe, D. L., Brown J.** 301, *Leukocyte Function in Pelger-Huët Anomaly of Dogs.* Georgia : Journal of Leukocyte Biology , 1989, Vol. 45.
87. **Lehmkuhl, L. B., Bonagura, J. D.** Enfermedades congénitas . [aut. libro] Rhea V Morgan, Ronald M Bright y Margaret S Swartout. *Clinica de pequeños animales.* Madrid : Elsevier, 2003.
88. **Lewis, R. M., Schwartz, R., Henry Jr, W. B.** 2. *Canine Systemic Lupus Erythematosus.* Boston : The Journay of Hematology, 1965, Vol. 25.
89. **Lingaas, F., Comstock, K.E., Kirkness, E.F., Sørensen, A., Aarskaug, T., Hitte, C., Nickerson, M.L., Moe, L., Schmidt, L.S., Thomas, R., Breen, M., Galibert, F., Zbar, B., Ostrander, E.A.** *A mutation in the canine BHD gene is associated with hereditary multifocal renal cystadenocarcinoma and nodular dermatofibrosis in the German Shepherd dog.* Hum Mol Genet 12:3043, 2003.
90. **Lium, B.** *Hereditary Multifocal Renal Cystadenocarcinomas and Nodular Dermatofibrosis in the German Shepherd Dog: Macroscopic and Histopathologic Changes.* 447, Oslo : Vet. Pathol., 1985, Vol. 22.
91. **Loaiza, M. L.** *Breve historia del Pastor Alemán.* 18. Perros Pura Sangre: Pastor Alemán, México D. F. 2001. Vol. 9.
92. **Lobprise, H. B.** *Odontología de pequeños animales: Manual clínico.* Buenos Aires : Inter-Médica, 2009.
93. **López, M. J.** *Advances in hip dysplasia.* Vet Surg. 41. 2012

94. **Lorenzo, F. V., Bernardini, M.** *Neurología del perro y el gato*. Buenos Aires : Inter-medica, 2007.
95. **Lucena, J. F., Romano, A. R., Camazzano, M. J., Salatin, M., Schaer, U. L., Marín, M., Turbay, S. I.** *Miositis Eosinofílica Canina*. Tucuman : Facultad de Medicina Veterinaria y Zootecnia UNT, 2002.
96. **MacDonald, K. A.** *Congenital Heart Diseases of Puppies and Kittens*. 503, California : Elsevier Saunders, 2006, Vol. 36.
97. **Machocote, G. G.** 3, *Uso de la ciclosporina en el tratamiento de las fístula perianales canina a propósito de cuatro casos clínicos*. Pontevedra : AVEPA, 2004, Vol. 24.
98. **Manual Merck .** *Manual Merck de Veterinaria*. España : Oceano, 1993.
99. **Marca A. M.** Sistema Endocrino. [aut. libro] Zaira Ruth Abrey Morales y Alvarez Eusebio Fidalgo. *Patología Médica Veterinaria: Libro de Texto para la Docencia de la Asignatura*. Santiago de Compostela : Universidad de León, 2003.
100. **Martínez G. I., Ferreira, F. O., Mouriz, O. N., Gómez, A. M.** 2. *Déficit selectivo de IgA e Inmunodeficiencia común variable: Reporte de cinco casos.*, La Habana : Inmunología, 2010, Vol. 29.
101. **Mascort, J., Closa, J., Font, A.** *Síndrome de inestabilidad/malformación vertebral cervical caudal.*, Balrcelona : AVEPA, 1988, Vol. 8.
102. **Medleau, L.** *Dermatología en Pequeños Animales: Atlas en color y guía terapéutica*. España : Elsevier, 2007.
103. **Melián, C., Pérez, A. M.** *Manual de Endocrinología de Pequeños Animales*. Barcelona : Multimédica Ediciones Veterinarias, 2008.
104. **Mijango, P. R.** *Recopilación bibliográfica sobre la raza Pastor Alemán en México*. México. 1980.
105. **Moreno V. J., Manzanares, L. M., Díaz, F. M., Benilloch, M. T.** *Protocolo de diagnóstico y seguimiento de pacientes con glucogenosis de afectación fundamentalmente hepática*. Madrid : Hospital 12 de Octubre, 2000.
106. **Mucha, C. J., Camacho, A., Bellerenian, G., Ynaraja, E.** *Atlas de Cardiología en Pequeños Animales*. Buenos Aires : Inter-Médica, 2005.
107. **Mucha, C. J.** *Degeneración Valvular Mixomatosa.*, Buenos Aires : REDVET, 2007, Vol. VIII.
108. **Mucha, C. J.** Campus Veterinarios en Web. *Degeneración Valvular Mixomatosa*. [En línea] 1 de Enero de 2011. [Citado el: 12 de Septiembre de 2012.] http://www.campusveterinariosenweb.com/file.php/1/moddata/forum/14/16805/Degeneracion_mixomatosa.doc
109. **Müller, C., Distl, O.** *Linkage and association analyses of intragenic SNPs in the canine beta-crystallin genes CRYBB1, CRYBB2, CRYBB3, CRYBA1 and CRYBA4 with primary cataracts in wire-haired Dachshunds*. Anim Genet. 29. 2008.
110. **Naughton, G. K., Mahaffrey, M., Bystry, J.** *Antibodies to Surface Antigens of Pigmented Cells in Animals with vitiligo.*, California : The Royall Society Medicine Journals , 2004, Vol. 2.
111. **Nesbitt, G. H., Ackerman, L. J.** *Dermatología Canina y Felina: Diagnóstico y tratamiento*. Buenos Aires : Inter-Médica, 2001.
112. **Nicholas, F. W** *Genética Veterinaria*. Zaragoza : Acribia, 1987.
113. **Nicholas, F. W.** *Introducción a la genética veterinaria*. Zaragoza : Acribia, 1996.
114. **Nicholas, F.** OMIA. *Online Mendelian Inheritance in animals*. [En línea] Faculty of Veterinary Science, University of Sidney. 2005. [Citado el 12 de Septiembre de 2013] Recuperado de: <http://omia.angis.org.au>.
115. **Niemiec, B. A.** *Small Animal, dental, oral & maxillofacial disease*. London : Manson publishing, 2011.

116. **Novalés, M., López, R., Griel, P. J., Molleda, J. M.** . *Canine Panosteitis: analysis of 18 cases.*, Córdoba : Clínica Veterinaria de Pequeños Animales, 1991, Vol. 11.
117. **Olivry, T., Linder, K.E., Wang, P., Bizikova, P., Bernstein, J.A., Dunston, S.M., Paps, J.S., Casal, M.L.** *Deficient plakophilin-1 expression due to a mutation in PKP1 causes ectodermal dysplasia-skin fragility syndrome in Chesapeake Bay retriever dogs.* *PLoS One* 7:e32072, 2012. [10.1371/journal.pone.0032072](https://doi.org/10.1371/journal.pone.0032072).
118. **Osses E. S., Reyes E. S., Varel, P. J., Vergar R. K.** *Fistulas perianales en caninos.* Chillan : Universidad de Concepción. Facultad de Ciencias Veterinarias, 2011.
119. **Ostrander, E. A.** *Base genética de la morfología canina* 26-34, Maryland : Investigación y ciencia, 2008, Vol. 376.
120. **Padgett, G.A.** *Control of canine genetic diseases.* New York : Howell Book House, 1998.
121. **Paredes, J.** Estenosis Subaortica. *Estenosis Subaortica.* [En línea] VetPraxis, 21 de Mayo de 2009. [Citado el: 12 de Septiembre de 2012.] <http://www.vetpraxis.net/2009/05/21/estenosis-subaortica/>.
122. **Peddle, G. D.** *Subaortic stenosis in dogs.* [En línea] Animal Emergency & Referency associates. 2012. [Citado el 13 de Septiembre de 2013] http://www.animalerc.com/patients/specialties/pdf/cardiology/AERACardio_Client-Brochure_SAS.pdf
123. **Petersen-Jones, S. M., Crispin, S. M.** *Manual de oftalmología en pequeños animales.* Barcelona : Ediciones S, 1999.
124. **Prandi, C. D., Eros, R. R., García, G. L., García, A. F.** 3. *Miopatía del complejo muscular Gracilis-Semitendinoso.*, Barcelona : Avepal, 1997, Vol. 17.
125. **Purves, D., Augustine, G., Fitzpatrick, D., Hall, W., LaMantia, A., McNamara J.** *Neuroscience.* 3rd ed. Massachusetts: Sinauer Associates Inc., 2004.
126. **Bautista, G.** *Inmunoestimulantes inespecíficos como profilaxis en infecciones parasitarias.* *Ciencia veterinaria.* 6: 245. 1994.
127. **Reagan, W., Sanders, T., DeNicofa, D.** *Hematología: Atlas de Especies Domésticas Comunes.* Madrid : Hardcort Brace, 1999.
128. **Rejas L. Juan.** Universidad de León. *Universidad de León.* [En línea] UniLeón, 1 de Enero de 2012. [Citado el: 12 de Enero de 2013.] www.unileon.com/MedicinaVeterinaria/CasosClinicos.html.
129. **Reyes, D. F.** *Displasia de la cadera ¿Qué se ha hecho en los últimos 5 años por parte de la Federación Canofila Mexicana.* A. C. P. Perros Pura Sangre; El Pastor Alemán. México. D. F. Antaratida. 2001. Vol. 9.
130. **Ríos, A.** *Alopecias en el perro asociadas a trastornos de la estructura y del ciclo folicular.* 2, Madrid : FIAVAC Clínica Práctica on line, 2010, Vols. 4-11.
131. **Riser, W.H., Haskins, M.E., Jesyk, P.F., Patterson, D.F.** *Pseudoachondroplastic dysplasia in Miniature Poodles: clinical, radiologic, and pathologic features.* *Journal of the American veterinary medical.* 176. 1980.
132. **Rivas, G. J., Martínez, M. P.** 13. *Clinical_surgical case: Hemivertebra in a Bulldog.*, Bogotá : Revista de Medicina Veterinaria, 2007, Vol. 122.
133. **Robert, F., Gilmour, Jr., Sidney, M.** *Triggered activity as a mechanism for inherited ventricular arrhythmias in German shepherd dog.* Ithaca: Journal of the American College of Cardiology. 1996. Vol. 27 (6)
134. **Roberts, S. R.** *Hereditary cataracts.* *Vet. Clin. North Am.* 3. 1973
135. **Robinson, R.** *Genetics for dog breeders.* Great Britain : Butterworth Heinemann, 2001.
136. **Rossi, V.** *El gran libro de los perros de raza.* Barcelona : De Vecchi, 2002.
137. **Ruvinsky, A., Sampson, J.** *The Genetics of the dog.* Londres : Cabi Publishing, 2001.
138. **Rylender, H.** *Síndrome vestibular* Distrito Federal : Veterinary Medicine, 2012, Vol. 7.
139. **Samms, S.** *Pastor Alemán.* Barcelona : Hispano Europea, 2012.

140. **San Román A. F., Llorens, P. M., García, A. F., Franch, S. J.** 1. *Miostis eosinofílica: Caso Clínico*. Barcelona : AVEPA, 1988, Vol. 8.
141. **Santoscoy, M. E.** *Ortopedía, neurología y rehabilitación en pequeñas especies. Perros y gatos*. México : Manual Moderno, 2008.
142. **Schaer, M.** *Medicina clínica del perro y el gato*. España : Elsevier, 2006.
143. **Scott, D.W., Miller, W. H., Griffin, C. E.** *Dermatología en Pequeños Animales*. Buenos Aires : Inter-Medica, 2002.
144. **Secretaría de la Defensa Nacional.** Secretaria de la Defensa Nacional Ley de Transparencia. [En línea] 1 de Junio de 2003. [Citado el: 6 de Mayo de 2013.] www.sedena.gob.mx.
145. **Shearman, J. R., Cook, R. W., McCowan, C., Fletcher, J. L., Taylos, R. M., Wilton, A. N.** *Mapping cerebellar abiotrophy in Australian Kelpies*. Anim Genet. 42. 2011.
146. **Shires, P. K., Liu, W.** *Persistent right aortic arch in dogs a long term follow-up after surgical correction*. 773, USA : J Am Anim Hosp Assoc, 1981, Vol. 17.
147. **Simpson, K. W.** Diseases of the stomach. [aut. libro] Edward J Hall, James W Simpson y David A Williams. *BSAVA Manual of Canine and Feline Gastroenterology*. UK : s.n., 2005.
148. **Simpson, K. W.** Enfermedades del Páncreas. [aut. libro] Todd R Tams. *Manual de Gastroenterología en animales pequeños*. Buenos Aires : s.n., 2005.
149. **Sir James Dunn Animal Welfare Center at the Atlantic Veterinary College, University of Prince Edward Island and the Canadian Veterinay Medical Association.** Canine Inherited Disorders Database. *Canine Inherited Disorders Database*. [En línea] Crook A et al , 1 de January de 2011. [Citado el: 4 de Abril de 2013.] ic.upei.ca/cidd/.
150. **Sousa, M., Gerard D. G., Alavas R. O., Camacho A. A.** *Tricuspid valve dysplasia and Ebstein's anomaly in dogs: case report*. Sao Paulo : Arq. Bras. Med. Vet. Zootec., 2006, Vol. 58.
151. **Sousa-Coelho, J. C., Alvarez, H. G.** *Megaesófago por persistencia del cuarto arco aórtico derecho en un perro pastor alemán*. 1, Maracay : Revista de la Facultad de Ciencias Veterinarias, 2009, Vol. 50.
152. **Stevenson, A., Rutgers, C.** Manejo nutricional de la urolitiasis canina. [aut. libro] Pibot Pascale, Vincent Boiurge y Denisse Elliot. *Enciclopedia de Nutrición clínica canina*. Philadelphia : Royal Canin, 2007.
153. **Strain, G. M.** *Canine deafness*. Vet Clin North Am Small Anim Pract. 42:1209, 2012.
154. **Strickberger, M.** *Genética*. 2da . Barcelona : Ediciones Omega, 1978.
155. **Suraniti, A. P., Gilardoni, L. R., Mira, G., idanza, M., Guerrero, J., Marina, M. L., Mundo, J., Mercado, M.** *Canine degenerative myelopathy: clinical signs, diagnosis and therapy*. Buenos Aires : REDVET, 2011, Vol. 12.
156. **SVMST.** Dermatitis atopica canina. *Dermatitis atopica canina*. [En línea] Shared, 1 de Enero de 2003. [Citado el: 30 de Julio de 2012.] <http://dc127.4shared.com/doc/NwvQ3Z29/preview.html>.
157. **Talavera, J., Fernández del Palacio, M. J., Bayón, A.** 15. *Valvulopatía mitral adquirida crónica en el perro: correlación entre estadio clínico funcional y parametros ecocardiograficos*, Murcia : AN VET, 1999, Vol. 15.
158. **Tams, T. R.** *Handbook of Samall Animal Gastroenterology*. Los Angeles : Saunders, 2003.
159. **Taragano de Azar, R.** *Ovejero Alemán: su estructura*. Buenos Aires : Albatros, 1993.
160. **Teich, A. G.** *El Pastor Alemán*. México: De Vecchi. 2007.
161. **Temwichitr, J., Leegwater, P. A., Hazewinkel, H. A.** *Fragmented coronoid process in the dog a heritable disease*. Vet J. 185. 2010.
162. **Thibaut, J., Gotschilch, E., Mansilla, M., Campillo, C., Vargas, L.** *Clinical-Radiographic Diagnosis of Hip Dysplasia in German Shepherd Dogs From Valdivia City, Chile.*, Valdivia : FCV-LUZ, 2005, Vol. XV.
163. **Tizard, I. R.** *Inmunología Veterinaria*. Philadelphia : McGrawHill, 1996.

164. **Torrance, A. G., Mooney, C. T.** *Manual de endocrinología en pequeños animales.* UK : Ediciones S, 2000.
165. **Tsai, T. L., Noorai, R. E., StarrMoss, A. N., Quignon, P., Rinz, C. J., Ostrander, E. A., Steiner, J. M., Murphy, K. E., Clark, L. A.** *Genome-wide association studies for multiple diseases of the German Shepherd Dog.* Mamm Genome. 23. 2012.
166. **Urfer, S. R., Greer, K., Wolf, N. S.** *Age-related cataract in dogs: a biomarker for life span and its relation to body size.* Age (Dordr). 33. 2010
167. **Valdés C. G.** *Sinergia: el éxito de la crianza.* 27. Pastor Alemán en México. México, D. F. Dilgo, 2011. Vol. 7.
168. **VenFido LLC.** *Displasia de la valvula auriculoventricular en perros y gatos. Displasia de la valvula auriculoventricular en perros y gatos.* [En línea] Ven Fido LLC, 1 de Enero de 2011. [Citado el: 8 de Septiembre de 2012.] <http://www.venfido.com.mx/enfermedad.php?n=displasia-de-la-valvula-auriculoventricular-en-perros>.
169. **Villagrasa, M.** *Cirugía de Catarata ¿Que hacer, cómo, cuándo?.* México : Simposio Bayer, 2008.
170. **Villagrasa, M.** 1. *Atrofia progresiva retinal.*, Madrid : Clinica Veterinaria de Pequeños Animales, 1992, Vol. 12.
171. **Wahl, J. M., Herbst S. M., Clark L. A., Tsai K. L., Murphy K. E.** *A review of hereditary disease of the German shepherd dog.*, Vol. 3. Texas : Elsevier (Journal of Veterinary Behavior), 2008.
172. **Weir, J. A., Yager J. A., Caswell, J., Parker, W. M., Johnstone, J. B., Basrur, P. K., Emms, C.** 12. *Familial cutaneous vasculopathy of German shepherds: Clinical, genetic and preliminary pathological and immunological studies.*, Ontario : The Canadian Veterinary Journal , 1994, Vol. 35.
173. **Wilkinson, G. T., Harvey, R. G., Rodriguez, M.** *Atlas en color de Dermatología de pequeños animales.* Madrid : Harcourt Brace, 1998.
174. **Willemse, T.** *Dermatología clínica de perros y gatos: Guía de diagnóstico y terapéutica.* Barcelona : Masson-Salvta, 1992.
175. **Willis, M. B.** *Genetics of the dog.* New York : Howell Book House, 1989.
176. **Willis, M. B.** *Practical genetics for dog breeders.* New York : Howell Book House, 1992.
177. **Winchester, A.** *Genética: Un estudio de los principios de la herencia.* México : CIA Editorial Continental, 1976.
178. **Yi, H., Thurberg, B. L., Curtis, S., Austin, S., Fyfe, J., Koeberl, D. D., Kishnani, P. S., Sun, B.** *Characterization of a canine model of glycogen storage disease tipo IIIa.* Dis Model Mech. 5. 2012
179. **Zanatta, M., Bettini, G., Scarpa, F., Fiorelli, F., Rubini, G., Mininni, A. N., Capitani, O.** *Nodular dermatofibrosis in a dog without a renal tumor or a mutation in the folliculin gene.* J Comp Pathol. 148:248. 2013.