



UNIVERSIDAD NACIONAL
AUTÓNOMA DE
MÉXICO

UNIVERSIDAD NACIONAL AUTÓNOMA DE MÉXICO

FACULTAD DE ESTUDIOS SUPERIORES
ZARAGOZA

TESIS

***“Sistema de Control de Imagen Medico Interactivo aplicado al
Síndrome de Atrofia Alveolar Mandibular”
Caso Clínico***

QUE PARA OBTENER EL TÍTULO DE
CIRUJANO DENTISTA

P R E S E N T A
GUILLERMO LINAS LEDESMA

DIRECTOR DE TESIS
CMF SERGIO SOTO GÒNGORA

MEXICO D. F.

ABRIL 2012





Universidad Nacional
Autónoma de México



UNAM – Dirección General de Bibliotecas
Tesis Digitales
Restricciones de uso

DERECHOS RESERVADOS ©
PROHIBIDA SU REPRODUCCIÓN TOTAL O PARCIAL

Todo el material contenido en esta tesis esta protegido por la Ley Federal del Derecho de Autor (LFDA) de los Estados Unidos Mexicanos (México).

El uso de imágenes, fragmentos de videos, y demás material que sea objeto de protección de los derechos de autor, será exclusivamente para fines educativos e informativos y deberá citar la fuente donde la obtuvo mencionando el autor o autores. Cualquier uso distinto como el lucro, reproducción, edición o modificación, será perseguido y sancionado por el respectivo titular de los Derechos de Autor.

A Dios por permitirme cumplir este objetivo

A Fany y Sophia por ser mi inspiración para culminar todo
lo que empiezo

A mis padres por apoyarme bajo cualquier circunstancia
en todo momento incondicionalmente

Al Dr. Sergio Soto Gòngora por darle una nueva dirección a mi
vida académica y a mi manera de dirigirme en la vida

A mi familia por sus palabras de aliento

A mis amigos y amigas que durante 5 años formaron parte importante
y fundamental de mi desarrollo académico, así como su constante apoyo
y fidelidad hacia mí

A todos aquellos que de una u otra manera me han apoyado
en todos mis proyectos

CASO CLÍNICO
***“Sistema de Control de Imagen Medico Interactivo aplicado al Síndrome de
Atrofia Alveolar Mandibular”***

INDICE

INTRODUCCION.....	1
JUSTIFICACION	2
PLANTEAMIENTO DEL PROBLEMA.....	3
MARCO TEORICO.....	4
OBJETIVOS	38
PRESENTACION DEL CASO CLINICO	39
TIPO DE ESTUDIO	48
RECURSOS.....	49
RESULTADO	54
CONCLUSION	56
CRONOGRAMA DE ACTIVIDADES.....	57
REFERENCIAS BIBLIOGRAFICAS	58

INTRODUCCION

A lo largo del tiempo el principal problema de salud bucal en nuestra sociedad es la pérdida de los órganos dentarios, que trae como consecuencia no solo un problema estético sino la destrucción de tejidos bucales. Esto se potencializa con la mala educación de higiene bucal característica de la sociedad mexicana.

Uno de los problemas más frecuentes con los que se enfrenta el cirujano dentista es el manejo de la atrofia alveolar, que complica cualquier tipo de tratamiento protésico, esto repercute en el aspecto físico, biológico y psicosocial del paciente.

La reconstrucción ósea tiene como finalidad devolver las estructuras perdidas de sostén del órgano dental lo cual se ha logrado gracias al desarrollo de biomateriales que en conjunto garantizan la aceptación en los tejidos receptores. El empleo de biomateriales como alternativa de reconstrucción de defectos óseos intenta restablecer la integridad anatómica y funcional de una estructura alterada o perdida.

Diversos estudios se desarrollan actualmente con el objetivo de encontrar biomateriales que respondan a las necesidades de reconstrucción que cumplan con la aceptación biológica de los tejidos.

A pesar del éxito logrado en ocasiones la reconstrucción no cumple con las dimensiones deseadas o excede las mismas, es por ello que la técnica del MIMICS debido a su gran exactitud en el desarrollo de estructuras idénticas a la original, ofrece mayor exactitud en el proceso de la regeneración ósea guiada con base en la reproducción exacta de la estructura perdida que se desea reconstruir.

JUSTIFICACION

La adaptación al medio es un signo patognomónico del ser humano, en la vida actual la tecnología esta innovando técnicas y realizando nuevos tratamientos que en tiempos pasados eran impensables. Como estudiantes en desarrollo tenemos la obligación de aprovechar todos los recursos biotecnológicos que están a nuestro alcance.

La presencia de patologías de los maxilares tal es el caso de ameloblastomas, quistes, odontomas, e incluso enfermedad periodontal dejan secuelas que requieren de la reconstrucción^{1, 2,3}.

Este tipo de problema ha sido resuelto con diferentes líneas utilizando biomateriales, desde 1668, cuando Van Meekren⁴ trasplantó hueso heterólogo de un perro a un hombre para restaurar un defecto en el cráneo, hasta la actualidad con la amplia variedad en materiales heterólogos, isogénicos y homólogos⁴.

En el área macro-industrial con la intención de mejorar la calidad y rapidez en la reproducción de objetos similares a un modelo original se ha venido utilizando un programa computacional, (MIMICS), que reproduce fielmente una estructura a reconstruir o sustituir^{5, 6}.

Lamentablemente hoy en día no existe literatura científica que apoye el uso del MIMICS en el diseño de la reconstrucción ósea.

Es por ello que el presente caso pretende describir la aplicación de un xenoinjerto bovino prediseñado y la colocación de implantes oseointegrados en un mismo tiempo quirúrgico, debido a que el paciente de sexo masculino, de 19 años de edad es un candidato altamente viable para este tratamiento ya que presenta un defecto óseo de 2 cm de longitud y 1 cm de grosor, posterior a una reconstrucción hemimandibular derecha.

El tratamiento se realizó en febrero del año 2011 y actualmente es posible describir no solo la aplicación, sino que también la evolución hasta el momento.

Dicho tratamiento fue financiado en su totalidad por el grupo quirúrgico de trabajo del servicio social en cirugía bucal de nuestra facultad. (Auto gestión universitaria)

PLANTEAMIENTO DEL PROBLEMA

¿Con la ayuda de la tecnología “MIMICS” resulta más efectiva la reconstrucción ósea en el manejo del Síndrome de atrofia alveolar?

El principal problema de salud a nivel bucal es la pérdida de las dimensiones óseas, lo que se ha venido manejando de diferentes maneras, utilizando e innovando nuevas y mejores técnicas que garanticen la sustitución de tejidos ausentes o perdidos y la tridimensión alveolar necesaria para una correcta rehabilitación en forma y función.

Varios investigadores se han dado a la tarea de seleccionar biomateriales que respondan a las necesidades de reconstrucción estomatológica siendo la aceptación biológica y el poco volumen obtenida los principales problemas, lo que obliga a estudiar y comparar diferentes técnicas.

La tecnología MIMICS reduce esta probabilidad ya que nos ofrece un medio más seguro y exacto para lograr las adecuadas dimensiones óseas que favorecen al momento de colocar prótesis muco o implanto-soportadas. Además de que el manejo de este es a través de un software que permite prediseñar en imágenes 2D las estructuras a sustituir, lo que lo hace aun más exacto que técnicas descritas anteriormente.

La poca bibliografía en general acerca de este tema y nula en el ámbito buco-maxilofacial representa el reto.

MARCO TEORICO

- **Síndrome de Atrofia Alveolar**

La reducción progresiva y constante de los rebordes óseos alveolares mandibulares y maxilares que ocurre después de que se han perdido órganos dentarios, es un fenómeno bien conocido por el odontólogo clínico de práctica general, el prostodoncista y el cirujano maxilofacial⁷.

Según el Dr. Carbajal Bello⁸ la pérdida de los dientes desencadena un proceso de atrofia alveolar progresiva y remodelación ósea que puede llegar hasta el hueso basal y aún más allá. Este fenómeno representa un gran desafío en aquellos casos en los que la pérdida ósea es de tal magnitud, que ya no existe un pliegue mucoperiostico vestibular (insuficiencia vestibular) y la encía insertada es mínima. En estos casos las inserciones musculares, principalmente mandibulares constituyen un problema que compromete la retención y estabilidad de las prótesis mucosoportadas, con malos resultados a corto y mediano plazo⁹.

El Síndrome de Atrofia Alveolar Mandibular y/o Maxilar (SAAM) es un problema de etiología multifactorial, continuo e irreversible de atrofia del hueso alveolar que se inicia en el momento en que se pierden los órganos dentarios⁹.

Clasificación

En 1986 Kent da la clasificación de atrofia del reborde alveolar que en términos generales se orienta a:

- Clase I

Adecuado en altura, pero inadecuado en grosor

- Clase II

Deficiente en altura y grosor

- Clase III

Resorción alveolar hasta hueso basal

- Clase IV

Resorción del hueso basal ¹⁰

Epidemiología

El síndrome de atrofia alveolar afecta principalmente a pacientes geriátricos, más común en mujeres que en hombres, en una porción de 3 a 1.

En la población estudiada por el Dr. Carbajal Bello ⁸ el problema también resulto ser más común y grave en la mandíbula que en el maxilar y en los casos de atrofia grave mandibular, esta fue mucho más prevalente en la mujer que en el hombre, en una porción de 8 a 1.

El mayor índice de reabsorción ósea se manifiesta en los primeros seis meses posterior a la extracción de los órganos dentarios^{9, 10}.

Etiología

Como lo menciona en Dr. Carbajal B. ⁹ en su definición, es un problema multifactorial, dentro de las principales causas encontramos:

- Procedimientos exodónticos.
- Enfermedad Periodontal.
- Enfermedad Periodontal Severa.
- Trauma maxilofacial.
- Alteraciones congénitas.

Labio y Paladar Hendido.

Displasia Ectodérmica Anhidrótica.

- Senectud
- Uso de prótesis dentales.
- Patología maxilofacial.

Aspectos sistémicos

Osteoporosis.

Hiperparatiroidismo.

Alteraciones

- Sistémicas: Masticación deficiente y alteraciones en el aparato digestivo.
- Psicológicas: Desarrollo psicosocial deficiente.
- Locales: Desarrollo de displasias benignas y malignas en cavidad oral por prótesis desajustadas, (Cáncer oral por irritación protésica).
- Económicas

Tratamiento

Se basa desde la perspectiva que se observe, desde el punto de vista quirúrgico o protésico. Ya que se tendrá que reconstruir el reborde alveolar para recibir una prótesis muco o implantosoportada y se tendrá que rehabilitar funcional y estéticamente. El Dr. Carbajal Bello cita que en el área quirúrgica los primeros en realizar tratamientos fueron Breine y Branemark en 1980 y 1985 respectivamente¹⁰.

Cirugía Pre-Protésica pre-implantar

La cirugía pre-protésica es la rama de la cirugía oral encargada de preparar adecuadamente el proceso alveolar y la mucosa de recubrimiento y sostén, para

recibir una rehabilitación protésica mucodentosoportada, mucosoportada o implantosoportada.

Los antecedentes de la cirugía pre-protésica se ubican desde 1853 cuando Willard realizó la preparación correcta de la boca para recibir dentaduras completas, posteriormente Beers en el año de 1876 recomendó hacer excisiones del alveolo tras la extracción dentaria (Alveoloplastías). Dean en 1936, y Mackay en 1964, hicieron alveoloplastia intercortical.

En 1940 Shlossery y Lisowski realizaron alveoloplastías extensas buenas a corto plazo, pero que aumentan grado de resorción. Crandell y Trueblood recomendaron en 1960, tratar todos los estados patológicos de la boca. Trauner en 1952 y Obwgeeser en 1963 con descenso de piso de boca más resección de la línea milohioides⁸⁻¹⁰.

Criterios del reborde edentulo ideal:

- Soporte óseo adecuado para la prótesis.
- Hueso cubierto con tejido blando adecuado.
- Ausencia de socavados o protuberancias.
- Ausencia de reborde agudo.
- Surco vestibular, lingual adecuado.
- Ausencias de bandas cicatrizales.
- Ausencia de inserciones musculares, frenillos, pliegues e hipertrofias.
- Ausencia de focos sépticos.
- Relación maxilomandibular adecuada.
- Ausencia de neoplasias. (Goodsell, 1958)

Objetivos de la Cirugía Pre-Protésica:

- Mejorar la cresta ósea alveolar.

- Mejorar los tejidos blandos alveolares.
- Lograr adecuada profundidad de los surcos.

Además de todo esto se debe de tener en consideración no alterar la integridad de estructuras anatómicas adyacentes tanto en mandíbula como en maxilar, se debe proveer una adecuada superficie de contacto, eliminando tejido hipermóvil y regularizando el proceso alveolar.

Se han desarrollado diversas técnicas quirúrgicas tanto de tejidos blandos como de tejido óseo para afrontar y dar solución a este problema ^{3, 7-10}.

Técnicas quirúrgicas en tejidos blandos:

- Reducción o reinserción del tubérculo geniano
- Vestibuloplastías (surcoplastías, extensión del surco, extensión crestal).
- Vestibuloplastías submucosas.
- Vestibuloplastías con injerto de tejido.
- Depresión del piso de la boca.
- Reacomodo del nervio mentoniano.
- Retiro de tejido hipermóvil.
- Retiro de hiperplasia fibrosa inflamatoria (Epulis Fissuratum).
- Retiro de hiperplasias fibrosas de la tuberosidad del maxilar.
- Retiro de hiperplasia fibrosa de la almohadilla retromolar mandibular.
- Retiro de mucosa palatina hiperplásica.

Técnicas quirúrgicas en tejidos duros:

- Alveoloplastías.

- Reducción de la tuberosidad del maxilar.
- Reducción de la cresta milohioidea.
- Escisión de exostosis (Torus Mandibular, Torus Palatino).
- Aumento directo del borde superior de la mandíbula.
- Aumento directo del maxilar superior atrófico.
- Aumento del borde inferior de la mandíbula.
- Aumento de la cresta mandibular atrófica con injertos óseos pediculados e interposicionales.
- Osteotomías vertical y horizontal combinadas para aumento mandibular.
- Osteotomía lefort 1 con injerto de cresta iliaca.
- Aumento de la cresta maxilar atrófica con injertos óseos pediculados e interposicionales.
- Aumento de rebordes con materiales de injerto sintéticos.
- Cigomaticoplastía, tuberoplastía.

La Estomatología actual debe evitar ser mutilatoria y ofrecer al paciente nuevas alternativas de tratamientos para conservar el órgano dentario en la cavidad bucal. El enorme desarrollo de la bioingeniería aplicada en nuestros días, nos ofrece varias opciones de tratamientos^{8,9}.

A continuación se mencionan brevemente algunas de las técnicas quirúrgicas y biomateriales más utilizados en el manejo del SAAM, mismos que fueron útiles en el desarrollo del procedimiento quirúrgico del presente caso.

- **Injertos óseos**

Los grandes defectos mandibulares y maxilares dejan secuelas importantes desde el punto de vista estético y funcional.

Producen grandes alteraciones estéticas a nivel del tercio medio inferior facial, acompañado de trastornos de la masticación, deglución, incompetencia labial y dificultad en la pronunciación.

El empleo de injertos óseos como alternativa en reconstrucción de defectos óseos, ya sean congénitos u ocasionados como traumatismos, secuelas oncológicas e infecciosas, tienen como finalidad restablecer la integridad anatómica y funcional de una estructura ósea alterada.

Durante décadas, los investigadores se han dado a la tarea de encontrar en los injertos ciertas características que respondan a cada una de las necesidades de reconstrucción; este hecho a llevado a estudiar y comparar los beneficios de algunas estructuras óseas potencialmente donadoras, que incrementen las probabilidades de éxito del tratamiento y disminuyan considerablemente los posibles riesgos y complicaciones durante la toma del injerto.

De igual manera, se han estudiado diversos materiales implantológicos, sin embargo, estos no poseen la capacidad natural de inducir el proceso de regeneración ósea, haciendo de ellos materiales inertes biocompatibles de "relleno", que no sustituyen las características de los injertos, pero utilizados conjuntamente si así se requiere, pueden mejorar los resultados.

El primer indicio del empleo de injertos óseos para la reconstrucción de defectos óseos data de 1668, cuando *Van Meekren*⁴ trasplantó hueso heterólogo de un perro al hombre para restaurar un defecto en el cráneo. En 1809 *Merrem* realizó el primer trasplante de injerto autólogo óseo con éxito. En 1878 *Macewen*,⁶ trasplantó con éxito un hueso alogénico en humanos. En 1891 *Bardenheur* fue el primero en realizar un injerto de hueso autólogo a la mandíbula. En 1908, *Payr* describió el uso de trasplantes libres de tibia y costilla. En 1938 *Orell* produjo un material de injerto de hueso bovino por medio del uso de álcalis fuerte, y en 1942 *Wilson*, creó un banco de huesos usando técnicas de congelación.

De acuerdo a estos resultados se realizo la clasificación actual.

•Autólogos (autoinjertos):

Se compone por tejido tomado del mismo individuo, y proporciona mejores resultados, ya que es el único que cumple con los 3 mecanismos de regeneración ósea, además evita la transmisión de enfermedades y el rechazo inmunológico.

•Homólogos (aloinjertos):

Se componen de tejido tomado de un individuo de la misma especie, no relacionado genéticamente con el receptor; cuenta con capacidad osteoinductiva y osteoconductora, y según Betts. "Se comporta como una estructura que permitirá la neoformación ósea a partir del remplazo gradual que sufre el injerto por el hueso del huésped, haciendo este proceso lento y con considerable pérdida de volumen". Existen 3 tipos de aloinjertos óseos: congelados, desecados (liofilizados) y desmineralizados.

•Isogénicos (isoinjertos):

Se componen por tejido tomado de un individuo genéticamente relacionado con el individuo receptor.

•Heterólogos (xenoinjertos):

Se componen de tejido tomado de un donador de otra especie, además clínicamente no son aceptables debido a su gran antigenicidad.

En cuanto a su estructura, los injertos óseos pueden ser: corticales y esponjosos; cada uno posee determinadas características y cualidades.

La estructura cortical produce un buen relleno mecánico debido a su composición, ya que se puede adaptar y contornear fácilmente.

Para su óptima función debe ser correctamente fijado al lecho receptor, por medio de placas o tornillos a presión; la estructura esponjosa se fusiona más rápidamente al lecho receptor debido a que los grandes espacios abiertos que presenta, permiten una rápida revascularización propiciando la neoformación ósea; sin embargo, tiene ciertas limitantes, ya que no tiene suficiente resistencia mecánica para tolerar tensiones en defectos de gran tamaño. Es por ello que la unión natural de una lámina cortical y esponjosa proporciona mejores resultados colocando la porción trabecular contra el huésped y la cortical hacia la superficie

externa. Sin embargo, se han considerado otras variedades de injertos óseos, tales como: médula, partículas, y pasta de hueso, entre otros⁴.

Los injertos óseos son los únicos que tienen la particularidad de inducir de manera natural el proceso de regeneración ósea, que ocurre a partir de 3 mecanismos básicos²⁻⁴:

•Osteogénesis:

Depende exclusivamente de la supervivencia de las células trasplantadas, principalmente de los preosteoblastos y osteoblastos. Se origina principalmente en hueso esponjoso, debido a su rápida revascularización, que puede ser completa a las 2 semanas, mientras que en el cortical puede llevar varios meses.

•Osteoinducción:

Se inicia por medio de la transformación de células mesenquimales indiferenciadas perivasculares de la zona receptora, a células osteoformadoras en presencia de moléculas reguladoras del metabolismo óseo. Dentro de estas moléculas cabe destacar el grupo de las proteínas morfogenéticas, pero también se encuentran otra serie de proteínas implicadas en el metabolismo óseo, como son el PDGF16, 17, FGF18, 19, IGF20, 21, 22, 23, 24, 25, EGF26, 27, TGF14, 15 y VEGF15. La fuente de estas proteínas son los injertos autólogos, el plasma rico en factores de crecimiento y las proteínas morfogenéticas obtenidas mediante técnicas de ingeniería genética.

La proteína morfogenética, que se deriva de la matriz mineral del injerto, es reabsorbida por los osteoclastos y actúa como mediador de la osteoinducción; esta y otras proteínas deben ser removidas antes del inicio de esta fase, que comienza 2 semanas después de la cirugía y alcanza un pico entre las 6 semanas y los 6 meses, para decrecer progresivamente.

•Osteoconducción:

Es un proceso lento y prolongado, donde el injerto tiene la función de esqueleto. Este tipo de reparación predomina sobre todo en los injertos corticales, donde el injerto es progresivamente colonizado por vasos

sanguíneos y células osteoprogenitoras de la zona receptora, que van lentamente reabsorbiéndolo y depositando nuevo hueso⁴.

Las 3 fases (osteogénesis, osteoinducción y osteoconducción), ocurren simultáneamente siempre y cuando se trate de un injerto autólogo trabecular, cortico-trabecular o cortical. El hueso trabecular induce el proceso de osteogénesis. El cortico-trabecular además de ser útil para la reconstrucción anatómica, provee la mayor parte de la proteína osteogénica, de gran importancia en la segunda fase de la cicatrización ósea. La cortical sola como injerto provee una estructura muy resistente, para su cicatrización se da únicamente la fase de osteoconducción, además puede actuar como barrera de invasión del tejido blando, comportándose de manera similar a una membrana microporosa utilizada para la regeneración ósea guiada.

El rechazo inmunológico, representa un problema común y latente principalmente con aloinjertos y xenoinjertos; es el resultado de la reacción celular del huésped a los antígenos trasplantados. Los antígenos responsables de este rechazo son los pertenecientes al sistema del antígeno de histocompatibilidad mayor. Sin embargo, el empleo de algunos métodos pueden prolongar la supervivencia del injerto, como el tratamiento con inmunosupresores, que se ha convertido en una necesidad práctica en todas las combinaciones donante-receptor.

En la actualidad se utilizan como agentes inmunosupresores la azatioprina, los corticosteroides, la ciclosporina, las globulinas antilinfocitarias y los anticuerpos mononucleares anti-células T.

A pesar de que la inmunosupresión ha permitido lograr grandes avances en la supervivencia de los injertos, también tiene grandes contratiempos, ya que aumenta la sensibilidad a las infecciones oportunistas provocadas por hongos, virus y otros microorganismos. Es por ello que la similitud genética entre el receptor y el donador de un tejido trasplantado, parece ser el principal factor responsable del éxito del injerto. Tal es el caso del isoinjerto, pero principalmente del autoinjerto, por ello este último es considerado como el injerto idóneo de reconstrucción de primera elección, ya que cumple con los siguientes criterios:

- Son biológicamente aceptables, es decir, no provocan ningún tipo de respuesta inmunológica adversa.
- Inducen de forma activa el proceso osteogénico.

- Se puede obtener estructura cortical, esponjosa o cortico-esponjosa, que sea capaz de soportar las fuerzas mecánicas producidas en el sitio quirúrgico, además de contribuir al soporte interno de la zona.

Además, con el objetivo de incrementar las probabilidades de éxito del injerto, es necesario realizar un manejo adecuado durante la toma del injerto, así como una cuidadosa manipulación extracorpórea del mismo.

- **Membrana de colágeno reabsorbible**

El colágeno ha sido una de los materiales más utilizados en medicina para reparar daños o defectos tisulares ya sea en piel o mucosas, debido a su biocompatibilidad y su capacidad para promover la cicatrización de las heridas.

Esta proteína estructural representa, en los mamíferos, 30 % de las proteínas totales del organismo. Su función es mecánica y de soporte, siendo un componente importante de la matriz extracelular. Cuando el procolágeno intracelular se secreta al medio extracelular, las moléculas liberadas bajo la forma de un precursor tropocolágeno se reúnen en fibras responsables de la integridad funcional y estructural de tejidos como hueso, cartílago, mucosas, dermis, dentina, y otros.

En los tejidos humanos se conocen alrededor de 16 tipos de colágeno diferentes, siendo los más abundantes y por lo tanto los más estudiados los de tipo I, presente en hueso, los de tipo II, presente en cartílago hialino y los de tipo III, presente en piel¹¹.

La naturaleza común de todos estos tipos de colágenos es la configuración espacial de triple hélice de su estructura molecular, cada una formada por el enrollamiento de 3 cadenas unidas entre sí. Estas cadenas presentan uniones intramoleculares y extramoleculares, las cuales mantienen el entrecruzamiento molecular, requisito necesario para que las fibras de colágeno puedan resistir el impacto al que son sometidas.

Cabe mencionar que estas fibras dejan lugar a sustancias cemento, como los proteoglucanos y glucosaminoglucanos, que estabilizan la estructura helicoidal a temperaturas de entre 36 y 48 °C, además de las glu coproteínas, que hacen a las propiedades biomecánicas y a la función de cada tejido. Asimismo, las fibras se disponen espacialmente de diferentes maneras, de acuerdo con la función que

habrá de cumplir cada tejido: en paralelo (tendones), como placas en distintas direcciones (piel), en forma de fibras continuas (dientes), dependiendo de las diferentes direcciones de las fuerzas que deban soportar.

La terapia periodontal reconstructiva tuvo como objetivo, desde sus orígenes, reparar en forma predecible el aparato de inserción de aquellas piezas dentarias que mostraban pérdida de tejido conectivo de soporte y hueso alveolar, a causa del padecimiento de periodontitis en alguna de sus manifestaciones agresivas.

Actualmente se propone el uso de membranas absorbibles prefabricadas a base de colágeno que favorecen a la regeneración tisular, y que en conjunto con otros biomateriales han arrojado buenos resultados.

El primero que presento los principios biológicos que sirvieron para estudios posteriores fue Melcher en 1976. Melcher concluyó, que el ligamento periodontal es la principal fuente de células progenitoras, por tanto, con la colocación de una membrana como barrera se intenta excluir componentes tisulares (epitelio y tejido conectivo) incapaces de inducir la regeneración, a la vez se da preferencia y se promueve a la proliferación de células con potencial regenerativo.

Regeneración Tisular Guiada

Desde principios de la década de los años 80, se han investigado diversos biomateriales que han ampliado el espectro de posibilidades a la hora de tratar una lesión periodontal. Esta técnica no se conforma con mejorar las condiciones biológicas y restablecer la salud mediante la reinserción o la nueva inserción de fibras sobre la superficie radicular tratada, sino que avanza hacia la recuperación de los tejidos perdidos.

La RTG consiste en la colocación de barreras sobre el coágulo que se forma en la lesión periodontal, luego del tratamiento quirúrgico del aparato de inserción de las piezas dentarias y la remoción del material patológico. A su vez, dichas barreras deben ser posicionadas por debajo de los colgajos mucoperiosticos, favoreciendo de esta manera la generación de un espacio que deriva en la proliferación tisular.

Cabe aclarar que otro de los principios fundamentales de la RTG es la exclusión de las células provenientes del epitelio gingival y el tejido conectivo en el proceso de cicatrización.

Este tratamiento selectivo determina qué tipo de células pobla el espacio generado, induciendo de este modo la formación por parte del organismo de

nuevo hueso alveolar, nuevo cemento y nuevas fibras de inserción dentoalveolares a expensas de células pluripotenciales existentes en el ligamento periodontal.

El material más utilizado para la confección de barreras no reabsorbibles ha sido el politetrafluoroetileno expandido. Los resultados satisfactorios han sido una característica común e incuestionable de la innumerable cantidad de trabajos de experimentación y casos clínicos publicados al respecto. No obstante esto, algunos autores sugieren la utilización de membranas reabsorbibles, argumentando la obtención de resultados igualmente predecibles sin requerir segundas cirugías de remoción.

Materiales sintéticos como el ácido poliláctico, entre otros, son utilizados para la confección de membranas reabsorbibles. Sin embargo, son los distintos tipos de membranas de colágeno los que en la actualidad cuentan con la mayor casuística exitosa reportada.

En la actualidad los implantes endoóseos se han convertido en una alternativa predecible para tratar el edentulismo, siendo la disposición de hueso el mayor condicionante de esta técnica, tal es el caso tratado en este trabajo.

Regeneración Ósea Guiada

La regeneración ósea guiada es el nombre con el cual se denomina aquellos procedimientos quirúrgicos que se efectúan con la intención de recuperar hueso alveolar atrofiado o mantener brechas edentulas, mediante la utilización de barreras.

La Regeneración Ósea Guiada (ROG) tiene como finalidad favorecer la recuperación del hueso alveolar atrofiado o perdido, misma que consiste en colocar barreras sobre el coágulo formado en una zona atrófica preparada, dichas barreras deben ser posicionadas por debajo de los colgajos mucoperiosticos, favoreciendo a la generación de un espacio que deriva en la proliferación tisular^{11, 12}.

Para realizar ROG es necesario contar con materiales que cumplan con los mismos requisitos de los que se exigen a los utilizados para RTG- Además, es necesario que permanezcan el tiempo suficiente como para permitir la proliferación de los tejidos buscados.

Trabajos de laboratorio en los que se efectuaron defectos críticos en mandíbula de conejos, han demostrado que las membranas de colágeno son efectivas para evitar la invasión de tejido fibroso cuando se pretende ROG. Sin embargo, ante determinadas situaciones clínicas, estas membranas no resisten la presión que le ejercen los tejidos durante la cicatrización. Esto induce al colapso de la herida y por lo tanto al fracaso de la técnica.

Es por esta razón que se aconseja su utilización en combinación con distintos tipos de injertos, con la intención de mantener dicho espacio.

La mayoría de las membranas de colágeno actualmente disponibles para RTG y ROG se obtienen del tejido cadavérico humano o animal.

Funciones:

- Inhiben la migración de células no osteogénicas
- Propiedades estimuladoras de la membrana en sí misma

Propiedades:

- Biocompatibilidad
- Mantenimiento de espacio
- Integración en el tejido
- Manejable clínicamente^{17, 18}

- **Plasma Rico en Factores de Crecimiento**

En el último decenio se ha podido identificar diversas proteínas que intervienen y regulan la función celular, la estrategia se basa en la utilización de las plaquetas que funcionan como vehículo portador de factores de crecimiento y de otras proteínas que desempeñan un papel importante en la biología ósea^{2, 22}.

Los investigadores han identificado estas sustancias biológicamente activas, que promueven la reparación de un tejido afectado. Estos agentes han sido denominados factores de crecimiento.

Diversas investigaciones demuestran que un aumento en la disponibilidad de los factores de crecimiento reduce los tiempos de cicatrización mejorando los resultados. Acorta los tiempos de epitelización de los colgajos, disminuye las posibilidades de infección y minimiza las molestias del paciente.

Además de estimular la proliferación celular, los factores de crecimiento también pueden tener efectos sobre la locomoción, contractilidad, diferenciación y angiogenesis celulares, actividades que pueden ser tan importantes como sus efectos promotores de crecimiento.

Los factores de crecimiento ejercen múltiples efectos en los fenómenos de remodelado del hueso, como moléculas de señalización, actuando como mitógenos de células mesenquimatosas no diferenciadas y de células preosteoblasticas, induciendo la expresión del fenotipo osteoblastico y actuando como sustancias quimiotácticas para las células preosteoblasticas y para los monocitos.

La epitelización y restauración de la superficie de la herida tiene lugar simultáneamente a las otras etapas descritas y son mucho más eficaces y rápidas cuando se utiliza PRFC.

Su estrategia consiste en actuar en la primera etapa de la reparación y sustituir el coagulo de sangre que se formaría, y en su lugar rellenar el alveolo con un coagulo de PRFC. Al mismo tiempo se sella el alveolo evitando así la contaminación, y se proporciona una gran concentración de factores de crecimiento y otras proteínas adhesivas que aceleran y optimizan las primeras etapas de la reparación.

Los componentes críticos de este coagulo de PRFC son las plaquetas que se desgranulan en el propio alveolo y proporcionan moléculas señalizadoras como FCDP, TCT-B, FCVE, FCI-I, FFC que inician los acontecimientos moleculares de la reparación.

Es muy importante el papel de las células en la reparación de la herida; la medula ósea contiene células madre para el tejido óseo.

Estas células son atraídas a la herida por los FC que proporcionan señales, es decir, son sustancias quimiotácticas para distintos tipos de células.

A nivel de hueso los factores de crecimiento juegan un papel muy importante en el control de los dos mayores procesos de remodelación ósea, es decir la formación

y la absorción. Pueden ser sintetizados por células esqueléticas, por la matriz orgánica y por células de los tejidos adyacentes.

Se ha visto que el tejido óseo contiene numerosas proteínas de señalización que juegan un papel muy importante en la remodelación y en la reparación ósea debido a que tienen un efecto muy potente en la actividad de dicha célula ósea. A los factores de crecimiento también los denominan factores de diferenciación y de crecimiento, pero se refieren a las mismas proteínas solubles.

Además de estos factores de crecimiento existe una familia de proteínas también implicadas en la señalización celular del tejido óseo, denominadas proteínas Morfogenéticas (PMGs).

Su existencia se descubrió al observar que ciertos tejidos parecían tener una sustancia osteogénica que inducía la formación del hueso nuevo.

Urist (1965) mostro que el hueso desmineralizado en ácido clorhídrico, liofilizado e implantado en lugares ectópicos, inducía la formación ósea. Este fenómeno se ha denominado principio de inducción ósea. La matriz desmineralizada del hueso implantado se sustituye por una nueva matriz ósea y se mineraliza, produciéndose hueso reticulado que evoluciona a hueso cortical.

Se identificaron un grupo de proteínas no colágenas en la matriz desmineralizada que eran responsables de este fenómeno; se denominaron PMGs y fueron consideradas las responsables del principio de inducción ósea. Muchos FC se han añadido a la súper familia de las PMGs basándose en la homología de su secuencia de aminoácidos, como es el caso de la familia de proteínas de factores de crecimiento TGFBI hasta B5.

Los factores de crecimiento son considerados como hormonas que no se liberan al torrente sanguíneo y que solamente tienen acción local.²³⁻²⁵

Son secretados fundamentalmente por los macrófagos, las células endoteliales, las plaquetas y los fibroblastos y entre ellos se encuentran:

Factor de crecimiento derivado de las plaquetas (FCDP)

Se denomino así porque se encontró por primera vez en las plaquetas, aunque también lo producen otro tipo de células como macrófagos y células endoteliales. Es un polipéptido que ha sido aislado de tejidos normales y de tejidos neoplásicos,

incluyendo la matriz ósea de células de osteosarcoma.

Se trata de una proteína que se almacena en los gránulos alfa de las plaquetas y se libera en sitios lesionados cuando las plaquetas se agregan y se inicia la cascada de coagulación.

Fue Antoniades en 1981 quien lo purificó partiendo de las plaquetas, y lo aisló mediante electroforesis de poliacrilamida. Esta técnica separa las proteínas en función de su tamaño; identificó dos formas que denominó factor de crecimiento derivado de plaquetas tipo 1 y 2 (FCDO-1 y FCDO-2) ambos están formados por dos cadenas de aminoácidos de pesos moleculares diferentes. No pudo determinar la concentración en plasma, pero sí en suero.

El FCDO fue el primer factor de crecimiento que se demostró que era quimiotáctico. Se dice que una sustancia es quimiotáctica cuando tiene la propiedad de atraer a distintos tipos de células que circulan en el torrente sanguíneo o se encuentran en los tejidos próximos. Dichas células migran hacia el tejido dañado y tienen un papel activo en la regeneración. FCDO es quimiotáctico para monocitos y macrófagos.

El principal blanco del FCDO es el osteoblasto, que cuenta con receptores de membrana altamente diferenciados, semejantes a los de los fibroblastos, por medio de los cuales es activado por este factor de crecimiento.

El FCDO estimula la síntesis de ADN y de proteínas en el tejido óseo, pudiendo comportarse como un factor local o sistémico de crecimiento esquelético. Estudios recientes reportan un efecto de engrosamiento del periostio cuando actúa en sinergismo con el IGF. También puede estimular la reabsorción de hueso, esta acción parece estar medida por la liberación de prostaglandinas.

Otras actividades de FCDO son estimulación de la liberación de los gránulos por los Neutrófilos y monocitos, estimulación de la fagocitosis de los Neutrófilos, estimulación de la síntesis de colágeno, estimulación de la actividad y secreción de la colagenasa.

Factor de crecimiento semejante a la insulina (FCI)

Llamado también Somatomedina-C, fue aislada por primera vez en plasma humano, en donde cumple funciones de crecimiento corporal. Esta sustancia está

implicada en la medición de la acción de la hormona de crecimiento sobre el organismo. Sus acciones sobre el hueso son diversas, a nivel de huesos largos, FCI estimula el crecimiento longitudinal, este factor mejora la supervivencia de injertos óseos.

Ambos se encuentran en el hueso en gran cantidad. El FCI-I es el factor de crecimiento más abundante en la matriz ósea. El FCI-I lo producen los osteoblastos y estimula la formación de hueso induciendo la proliferación celular, la diferenciación y la biosíntesis de colágeno tipo 1.

En el hueso se sintetizan altos niveles de FCI-I y es secretado por los osteoblastos, FCI-I regula por tanto la formación de hueso de forma autocrina. FCI-I también aumenta el número de células multinucleadas osteoclasticas.

Factor de crecimiento básico fibroblástico (FCBF)

Son proteínas de cadena sencilla que se originan a partir de precursores diferentes. Tienen un papel importante en los mecanismos de regeneración tisular. Estimulan la proliferación de la mayoría de las células implicadas en la reparación; células capilares endoteliales, células vasculares endoteliales, fibroblastos, queratinocitos y a demás células especializadas como condrocitos y mioblastos.

Se trata de un factor de crecimiento peptidicoaislado originalmente de la glándula hipófisis que estimula la multiplicación celular en diferentes tejidos mesodérmicos. A nivel de hueso el FCBF aumenta la producción de ADN e inhibe la síntesis de colágeno en células de cultivo óseo.

El FCBF inhibe la migración celular. Los experimentos de cultivos celulares indican que gran variedad de las células sintetizan FCBF, incluidos fibroblastos y osteoblastos. Además se han identificado cuatro tipos diferentes de receptores para FCBF cuya especificidad e importancia fisiológica están aún sin determinar.

Factor de crecimiento transformador B (FCTB)

Los TGFs son polipéptidos aislados de tejidos neoplasicos o normales que alteran el crecimiento celular normal, la primera vez que se identifico se trataba de un factor que promovía la transformación de los fibroblastos en cultivo celular, la

acción del FCT sobre estas células alteraba su fenotipo y la transformaba en células tumorales.

Resulto ser una mezcla de dos proteínas FCT y FCT-B, pertenecen a la súper familia de proteínas Oseas Morfogénéticas, actinas e inhibinas.

Los primeros no han sido aislados de células óseas y por lo tanto se desconoce su importancia en el remodelado óseo. Sin embargo, se sabe que estos compuestos se comportan como mitógenos, estimulando la reabsorción ósea. Los segundos son polipéptidos mas grandes son sintetizados por muchos tejidos pero fundamentalmente por las células óseas y las plaquetas. Se ha demostrado que los FCT-B se encuentran en matriz ósea.

El FCT-B1 se secreta de forma inactiva o latente. Puede formar dos tipos de complejos latentes, uno de ellos denominado LAP (Latency Associated Peptide) se forma al asociarse FCT-B1 con una proteína.

Estas proteínas parece que facilitan su secreción y también contribuyen a su estabilización.

El FCT-B libre tiene una vida media de unos dos minutos, mientras que en forma latente tiene una vida media de 90 minutos. Pero para que exista actividad biológica se debe estar en forma libre.

Para que el FCT-B ejerza su acción deberá interactuar con los receptores correspondientes. Por otra parte los factores de crecimiento FCT-B1 estimulan la formación de osteoclastos, mediante el aumento de la capacidad de sus precursores para llegar al sitio de absorción diferenciarse y de fusionarse.

Prácticamente todas las células sintetizan FCT-B1 y todas las células expresan receptores para los FCT, este hecho indica que FCT-B1 afecta de alguna forma a todos los procesos fisiológicos.

Tiene tres papeles fundamentales:

1. Modula la proliferación celular, generalmente como supresor
2. Mejora la deposición de matriz extracelular aumentando la síntesis e inhibiendo la degradación.
3. Tiene efecto inmunosupresor a través de varios mecanismos.

Estudios previos en lesiones agudas de piel han mostrado como los FC promueven la reparación e influyen en parámetros tales como la reepitelización, angiogénesis y la síntesis de matriz extracelular.

Muchos de estos factores de crecimiento los sintetizan las células óseas y se almacenan en la matriz ósea. Una vez liberados por la célula, o quizás liberados de la matriz durante la remodelación o la reparación, son mitogénicos para los osteoblastos y aumentan la producción de matriz.

Factor de crecimiento epidérmico (EGF)

La molécula precursora de este factor de crecimiento es una glucoproteína de membrana de gran tamaño que por proteólisis origina un fragmento de 53 aminoácidos, el factor de crecimiento epidérmico.

Su estructura es similar a la del factor de crecimiento transformado de tipo alfa, su acción biológica es similar pero no idéntica. Ambos estimulan la mitosis de fibroblastos y queratinocitos y aceleran el cierre de las heridas.

Proveniente principalmente de las glándulas submaxilares. Tienen una actividad de estimulación del crecimiento de varias células de origen ectodérmico, endodérmico y mesodérmico, incluyendo a los condrocitos.

A nivel hueso, este factor estimula la absorción ósea en cultivo de tejidos. Se sintetiza en diversos tejidos: riñones, glándula submandibular, glándula lacrimal, en saliva, lagrime y orina.

Favorece la reparación de las heridas estimulando la migración y división de las células epiteliales y aumentando la síntesis de proteínas como la fibronectina. Aunque el factor de crecimiento epidérmico no aumenta la síntesis de ARN mensajero para proteínas de la matriz extracelular como el colágeno, los trabajos recientes apuntan a que lo hace por un mecanismo indirecto, atrayendo fibroblastos por quimiotaxis, estos a su vez sintetizan colágeno produciéndose un aumento del colágeno total.

Factor de crecimiento vascular endotelial (VEGF)

Se trata de una proteína homodimétrica cuya secuencia de aminoácidos tiene similitud del 24 % con FCDP-B, pero se une a distintos receptores de PDGF e induce distintos efectos biológicos. Es un mitógeno potente y selectivo para las

células endoteliales, su importancia queda manifiesta por su acción angiogénica in vitro.

Siendo estos factores una concentración de 6 proteínas fundamentales que son activamente secretados por las plaquetas para iniciar la curación completa de la herida.

Comparten una serie de características que son comunes:

- Son glucoproteínas que afectan el comportamiento celular uniéndose a receptores de membrana plasmática de alta definición.
- Actúan en su mayoría en forma localizada y pueden ser clasificados como factores paracrinicos cuando son producidos por una célula para estimular a otra, autocrinos cuando son producidos por una célula para ser autoestimulada y endocrinos cuando tienen acción sistémica.
- Los factores de crecimiento, afectan varios eventos celulares, además de tener actividades mitogénicas, de diferenciación y de migración celular.
- El efecto de los factores de crecimiento en el proceso regenerativo, probablemente sea una acción combinada con otros factores de crecimiento.

En los trabajos del Anitua¹⁹ (Un enfoque en la Regeneración Ósea) y de Marx²⁰ se observó que el plasma rico en plaquetas aumentaba la concentración de las plaquetas en los injertos, mediante la presencia de tres factores de crecimiento: PDGF, TGF-B1 Y 2.

Estos factores controlan el crecimiento celular y regulan el número de células disponibles para la síntesis de un tejido además de controlar la producción de un componente de la matriz extracelular como el colágeno por parte de los fibroblastos.

Varios estudios documentan el mejoramiento en la regeneración ósea, así como la recuperación de tejidos blandos cuando se aplica PRFC a los materiales de reconstrucción e injertos:

- Oyama en pacientes con labio y paladar hendido²

- Man con el uso de compuestos de hueso autógeno y sustituidos de hueso en aumento de piso de seno maxilar^{2, 8}
- Anitua al realizar extracciones dentales y colocarlo en alveolo¹⁹
- Wiltfang en injertos y colocación de implantes²
- Marx en defectos de continuidad en la mandíbula²⁰
- Soto Góngora con técnica tridimensional de Reconstrucción Alveolar y Reconstrucción Implantobiológica Morfofuncional²

Técnica de obtención de PRFC

Extracción y manejo de muestra sanguíneas

Se toma una muestra de sangre de aproximadamente 20 cc, esto minutos antes de comenzar el procedimiento quirúrgico. Para la selección de la vena es necesario considerar algunos factores importantes:

- Localización adecuada
- Condición de la vena
- Propósito de la infusión
- Duración de la terapéutica

La cantidad depende del defecto a tratar.

Para el procedimiento descrito en el presente trabajo fueron necesarios 20 cc de sangre.

Se utilizan tubos estériles con citrato sódico al 3.8 % como anticoagulante. Se centrifuga el plasma a una velocidad de 1800 RPM a temperatura ambiente durante 8 minutos. El plasma se separa en fracciones mediante pipeteado meticuloso para no crear turbulencias.

Los primeros 0.5 cc (fracción 1) es un plasma pobre en plaquetas y por lo tanto pobre en factores de crecimiento.

Los siguientes 0.5 cc (fracción 2) corresponderán a un plasma con numero de plaquetas similar al que tiene la sangre periférica.

La fracción de plasma rica en plaquetas y rico en factores de crecimiento (PRFC) son los 0.5 cc (fracción 3) inmediatamente después de la serie roja.

Pipeteado de las muestras

Con una pipeta de 0.5 cc se aspira la fracción 1 y se traslada a un tubo de cristal estéril, así mismo con la fracción 2.

La tercera fracción del plasma es la más importante por su alto contenido en plaquetas, por lo que se debe hacer un pipeteado más minucioso y así llevarlo a un tercer tubo de cristal estéril, este será el PRFC o fracción 3.

Mientras se lleva a cabo el procedimiento quirúrgico se debe conservar a temperatura ambiente en movimiento.

Activación y agregación de las plaquetas.

Una vez seleccionada la fracción de plasma que se va a utilizar, se realiza la activación del coagulo utilizando cloruro de calcio al 10 % para proporcionar el calcio que neutralizo el citrato de sodio.

Cuando se activa comienza la transformación de las plaquetas liberando los factores de crecimiento, por eso se debe hacer unos 10 minutos antes de su utilización, pudiéndose acortar el tiempo aumentando la temperatura a 37° C.

Los factores de crecimiento, utilizados en combinación con otros biomateriales, activan y producen el crecimiento de todos los componentes del periodonto²⁵.

- **Osteointegración**

Para la mayor parte de los pacientes la pérdida de algunos o todos los dientes representa una mutilación y una serie de alteraciones estéticas, físicas y psicológicas que con los implantes osteointegrados se han solucionado en gran parte.

Dentro de las técnicas restauradoras y cuando ninguna de las ciencias de la medicina bucal han podido conservar el diente, se ha ido utilizando en los últimos años la Osteointegración como base biológica de la reposición de dientes perdidos. La técnica se basa en el comportamiento biológico del hueso frente a la pureza de un material como el titanio que lo hace totalmente biocompatible.

Osteointegración se define como la conexión firme, directa y duradera entre el hueso vivo con la capacidad de remodelación y la superficie del implante sometido a carga sin interposición de tejido fibroso entre ambas partes^{17, 27}.

Para que el implante soporte cargas masticatorias favorables a la remodelación ósea y al mantenimiento, el material debe ser biocompatible y con un diseño adecuado.

Los principios de la Osteointegración tienen como base un conocimiento de la capacidad de cicatrización y reparación de los tejidos blandos y duros, con el fin de que los tejidos puedan organizarse de acuerdo a las demandas funcionales.

La unión dentogingival consta de un epitelio queratinizado, un epitelio del surco no queratinizado y un epitelio de unión, se ha observado que los hemidesmosomas y la lamina basal se unen al titanio del implante de la misma manera que acontece entre el diente y este mecanismo biológico. La presencia de hemidesmosomas en células gingivales en contacto con el biomaterial fue descrita por Listgarten y Lai (1975) y por Swope y James (1981)^{28, 29}.

Cuando el hueso esta en aposición directa con el implante, el fenómeno se describe como Osteointegración. Algunos autores han utilizado términos como soporte rígido o anquilosis que no han tenido tanta extensión como el primero. A las secciones a través del hueso y diente revelaran un hueso parecido (cortical o trabecular) relacionado con el diente de la misma forma que el hueso relacionado con el implante.

Historia

Desde 1930 en adelante han aparecido una serie de técnicas para implantar los dientes perdidos, pero todos estos sistemas han adolecido fundamentalmente de estudios científicos a largo plazo.

Desde 1965 que se colocaron las primeras prótesis osteointegradas bajo los relevantes e influyentes principios de Branemark¹⁷.

Branemark haciendo experimentos in vitro utilizó cámaras de titanio realizando estudios microscópicos mediante los cuales demostró la microbiocompatibilidad del metal con el hueso, viendo también que no había contaminación de la superficie de titanio no presentándose reacciones adversas alrededor del mismo. Diez años seguidos realizo estudios de seguimiento sin encontrar adversidades. Demostró la necesidad de utilizar 100 kg de peso en la mandíbula y entre 30-50 kg en el maxilar para liberarlos del hueso. A veces se produjo antes una fractura ósea en el tejido maxilar que en la interface titanio-hueso.

Los primeros estudios de la Osteointegración iniciaron en 1952.

Hace ya más de 40 años que Branemark acuñó el término de Osteointegración para describir la conexión firme, directa y duradera, entre hueso vivo con capacidad de remodelación y la superficie de implantes sometidos a carga, sin interposición de tejido fibroso.

El primer paciente en Suecia data de 1965 y en 1981 se publico el estudio clínico longitudinal de 15 años de evolución (1965-1980).

El éxito de la Osteointegración se debe a la unión perfecta hueso-titanio, si se forma un capsula fibrosa interpuesta entre el hueso y el titanio se van a producir pequeños movimientos del implante en su lecho.

El problema de la Osteointegración tiene varios aspectos importantes.

1. Biocompatibilidad del material del implante
2. Naturaleza macro y microscópica de la superficie del implante
3. Estado del lecho del implante en un contexto a la vez sano y morfológico.
4. Técnica quirúrgica adecuada
5. La fase de curación sin alteraciones ni demandas excesivas
6. El diseño protésico posterior
7. Mantenimiento del implante

El titanio es un metal y por ello el organismo lo reconoce como extraño. Pero la buena aceptación de este metal por el hueso se basa en el hecho de que se crea una capa de óxido de titanio en la superficie a solo algunas fracciones de segundo de colocado el implante y esta capa de óxido acaba cubriendo toda la superficie metálica. Si se eliminara se formaría en cuestión de segundos. Por ello las células vivas del organismo van a tener contacto con el óxido, pero no con el titanio puro.

La superficie del implante es rugosa, áspera, con una serie de microsurcos con lo que el tejido vivo se aproxima a estos surcos y se adhiere mejor a su superficie y así el implante transfiere mejor las fuerzas que se le aplican.

Los procesos químicos que pueden ocurrir en la interface del implante son el transporte iónico, la corrosión de óxido, la absorción y fragmentación de biomoléculas, la incorporación de iones minerales en el óxido, la desnaturalización de proteínas, los procesos catalíticos, etc.

Requisitos para lograr la Osteointegración

La Osteointegración debe ser total. Cualquier capsula de tejido fibroso que se interponga en la interface entre el titanio y el hueso hace que el implante tenga mal pronóstico.

1. Material del implante

Debe ser biocompatible, con capacidad de transmitir y distribuir las cargas al sitio implantado, deberá ser resistente a la corrosión.

Los tres materiales aceptados in vitro son: el titanio puro, la hidroxiapatita y el óxido de aluminio.

2. Diseño del implante

Los más aceptados hoy en día son cilíndricos, de superficie roscada, ya que proporcionan mayor estabilidad y retención. El diseño de tornillo disminuye los movimientos tempranos del implante.

El titanio posee un módulo de elasticidad diez veces superior al del hueso, por lo que pueden aparecer fuerzas deslizantes.

En cuanto a la microestructura es importante la textura superficial (rugosa, porosa) del implante, lo que favorece un adecuado anclaje óseo, una mayor fijación y estabilidad, además de acelerar el proceso de aposición ósea.

3. Estado del hueso

El hueso debe tener dimensiones adecuadas.

Para que se produzca la Osteointegración es importante la preparación del hueso, la cual debe producir el mínimo daño en este. Una mínima cantidad de hueso debe ser eliminada. El hueso óptimo es aquel sano, libre de infecciones y de suficientes dimensiones para incorporar el implante.

4. Cirugía atraumática

Es esencial una cuidadosa técnica quirúrgica para asegurar la Osteointegración. Como resultado de una cirugía ósea, se formara una zona necrótica periférica debido a la ruptura de de vasos, el calor friccional desarrollado, y el trauma por la vibración.

La temperatura crítica que causa un daño irreversible al hueso es alrededor de los 56° C, porque a esta temperatura, la fosfatasa alcalina se desnaturaliza. La generación del calor tiene una importante función en la manipulación del tejido, sobre la diferenciación de las células mesenquimatosas primarias a tejido cicatrizal u ósea. Esto quiere decir que el calor influye en la naturaleza de los tejidos de la interface, pudiéndose producir una fibroencapsulación del implante. Por eso se realiza la cirugía evitando que la temperatura del hueso sobrepase los 47° C evitándola destrucción de osteocitos y la sustitución de ellos por fibroblastos.

Diferencias de los diversos tipos de implantes

- Los implantes cilíndricos de superficie roscada aportan mayor estabilidad primaria
- No parece existir diferencias en cuanto a la adaptación ósea entre los implantes sumergidos y los no sumergidos
- Los implantes roscados tipo raíz tiene un porcentaje de éxito mayor que de los de lamina
- Los implantes de superficie rugosa consiguen mayor área de adaptación ósea, favoreciendo la fijación y estabilidad.

La Osteointegración se basa en la comprensión de la capacidad de curación y reparación de los tejidos blandos y duros.

En humanos la Osteointegración se lleva a cabo entre tres y cuatro meses después de la inserción del implante, y la remodelación en hueso activo ocurre en un periodo de un año aproximado.

Con los factores de crecimiento se acelera el fenómeno de la cicatrización y remodelación consiguiendo la neoformación ósea a las dos semanas de colocados, con una completa Osteointegración del implante a las cuatro semanas aproximadamente^{17, 30}.

- **Implantes Unitarios Osteointegrados**

En el caso de la rehabilitación por la pérdida dental, la utilización de implantes es cada vez más común y debido a que su costo ha disminuido, su uso se ha hecho cada vez más accesible para el paciente, una ventaja de su uso es que la rehabilitación se lleva a cabo sin causar daños a tejidos adyacentes y se puede realizar desde la colocación de implantes unitarios^{17, 26}.

Un implante osteointegrado es un dispositivo de titanio que una vez colocado en la boca reemplaza anatómica, funcional y estéticamente al diente perdido.

Tipos de Implante:

- Intraóseos: Son implantes que van dentro del hueso.
- Óseo integrados: Luego de colocarlo, es necesario evaluar durante seis meses para colocar la prótesis fija.
- Fibro Óseo Integrado: Se produce una óseo integración por medio de fibras y en una sola sesión se coloca el implante y la prótesis fija provisional.
- Endodónticos: Permite conservar el diente o raíz presente; ya que va a inmovilizarla al momento de colocar el dispositivo.
- Sub-periosteos: Son implantes que van sobre el hueso y que se realizan en dos etapas; pueden ser totales o parciales.

Fue Jemt en 1986, el primer autor que introdujo el concepto de implante unitario en la literatura, obteniendo un grado de supervivencia de 96 %.

A comparación de técnicas protésicas de rehabilitación dental, el implante unitario no es tan invasivo, considerando que en algunas técnicas es necesario el sacrificio de órganos dentario adyacentes o estructura alveolares.

Indicaciones

1. El paciente debe conservar intactos sus dientes adyacentes, tanto funcional como estéticamente. En el caso de llevar restauraciones o prótesis, no deben interferir en la colocación y funcionamiento del implante.
2. Negativa del paciente a que sus dientes adyacentes sean preparados como pilares
3. Pacientes con malas experiencias o reticencias a llevar prótesis parcial removible.
4. Cuando en la dentición existen espacios o diastemas imposibles de solucionar con prótesis fija.
5. Cuando el volumen óseo residual permita la inserción de una fijación de 10mm. De longitud y 3,75 mm de diámetro, donde se espera que todas las espiras del implante sean cubiertas por hueso.

Contraindicaciones

1. El paciente es incapaz de soportar procedimientos de cirugía menor.
2. Antecedentes de toxicomanías, alteraciones sistémicas, patología ósea local.
3. Pacientes con malas expectativas acerca de los resultados estéticos
4. Estructuras anatómicas vitales, cerca del lugar propuesto para la inserción del implante.

5. Falta de espacio entre dientes
6. Insuficiente volumen óseo para permitir la inserción de una fijación estándar de 3,75 x 10 mm.
7. Distancia vertical interarcada inadecuada para acomodar la restauración protésica
8. Pacientes en periodo de crecimiento, con erupción incompleta

Implantes unitarios en sector posterior

La predictibilidad de la osteointegración del implantes en el sector posterior no es tan buena como en la parte anterior, debido al aumento de las fuerzas oclusales, la cantidad limitada de hueso y la mala calidad del mismo en dicha zona, indican que exista una fuerza considerablemente mayor generada en la parte posterior en comparación con la parte anterior de la mandíbula.

Las fuerzas oclusales pueden ser 3 o 4 veces mayor en la región posterior que la anterior.

La cantidad de hueso disponible para la colocación del implante en la parte posterior, se halla limitada por la concavidad lingual y el nervio dentario inferior.

Las restauraciones molares sobre un implante unitario estándar de 3,75 mm de diámetro, puede presentar problemas estéticos, funcionales y biomecánicos.

Los problemas más comunes registrados con las primeras restauraciones de implantes de un solo molar fueron el aflojamiento de los tornillos, además de la absorción ósea inducida por la sobrecarga y que parece preceder a la fractura del implante en un número significativo de restauraciones.

El implante de 4 mm está recomendado para las restauraciones posteriores. Posee una fuerza de fatiga de aproximadamente 30 por 100 más elevada que los implantes de 3,75 mm de diámetro y establece una relación mas favorable entre la articulación del tornillo y la fuerza del implante.

Implantes inmediatos

La descripción original de los implantes osteointegrados utilizados y tras una extracción recomienda un periodo de cicatrización entre 9 y 12 meses desde la extracción hasta el emplazamiento del implante.

Durante el periodo de cicatrización del alveolo, la remodelación fisiológica del proceso alveolar se acompaña de la cresta, disminuyendo sus dimensiones en anchura y altura, que pueden hacerlo inadecuado para colocación de implantes.

En orden de preservar el máximo hueso alveolar posible tras la extracción dental, durante los últimos años se vienen utilizando técnicas de implantes inmediatos postextracción combinadas con el principio de ROG.

El primer caso presentado sobre implantes inmediatos en alveolos postextracción fue llevado a cabo por Lazzara en 1989; más tarde Becker. En 1990 describieron la técnica presentando varios casos llevados con éxito.

Los implantes inmediatos se definen como aquellos insertados al mismo tiempo y en el mismo lugar donde se realizó la extracción y cuyo objetivo junto con los principios de ROG es prever un espacio para el coágulo y su organización, excluyendo tejido conectivo.

Ventajas

1. La relación entre la extracción y el implantes reduce tiempos quirúrgicos y de la rehabilitación protésica.
2. Evita las consecuencias de la remodelación que sigue a la cicatrización del alveolo y que producen una disminución del espesor vestibulo-lingual y vertical del reborde óseo residual
3. Posicionar un implante más largo buscando retención primaria
4. Excluir la colonización por parte del tejido conectivo y epitelial de los espacios entre el implante y el hueso mejorando la unión ósea a la superficie del implante.

Desventajas

El principal problema es el de obtener y mantener una adecuada cantidad ósea en el alveolo, ya que existe una gran diversidad de dimensiones entre el implante y la pared del hueso alveolar.

La estabilización de la fijación requiere una mínima cantidad de hueso viable, más allá del ápice lo que podría comprometer estructuras anatómicas adyacentes importantes.

Las condiciones mucogigivales al rededor del lugar de la extracción pueden ser desfavorables para la realización de un cierre primario.

No todos los alveolos postextracción son viables para la colocación de implantes inmediatos, se necesita una evaluación clínica cuidadosa sobre la viabilidad del alveolo y los procedimientos a seguir.

Existen cuatro factores importantes a tener en cuenta en el manejo de los tejidos blandos cuando utilizamos la técnica de implantes inmediatos:

- La anchura y posición de la encía insertada.
- El contorno del proceso alveolar.
- El nivel de configuración del margen gingival.
- El tamaño y forma de la papila.

Por último, en lo que respecta a implantes, el PRFC utilizado en conjunto con implantes inmediatos destaca las propiedades osteoinductivas de estos materiales, de tal manera que aceleran los fenómenos de cicatrización y remodelación consiguiendo la neoformación ósea a las dos semanas de cirugía, con una completa Osteointegración del implantes a las cuatro semanas.

Todos estos materiales pueden utilizarse solos o en conjunto con membranas de ROG, ya que existen evidencias histológicas que confirman que la completa regeneración ósea del espacio entre el implante y la parte coronal del alveolo solo se consigue si se utilizan membranas de barrera.

- **MIMICS (*Sistema de Control de Imagen Medico Interactivo*)**

La evolución de la tecnología en las últimas décadas ha sido excepcional, especialmente en el desarrollo de nuevos y mejores sistemas de computación, éstos han impactado todos los campos de la medicina. El campo de la cirugía maxilofacial, así como la reconstrucción tridimensional de defectos en esta área, donde diferencias de unos cuantos milímetros pueden hacer una gran diferencia, no son excepción.

Por primera vez los sistemas de navegación permiten al cirujano saber con exactitud la posición de los instrumentos quirúrgicos durante el acto operatorio en una imagen tridimensional. El uso de técnicas de cirugía asistida por computadora (CAC) puede de esta manera reducir los riesgos quirúrgicos y la morbilidad operatoria.

La tecnología MIMICS no ha sido utilizada y mucho menos registrada en el manejo del SAAM, sin embargo su uso puede ser benéfico ya que ha sido, probada en otras aéreas, principalmente industrial, con resultados efectivos y exactos^{5, 6}.

Como se ha ido mencionando, la reconstrucción tiene como finalidad devolver las características morfofuncionales de una estructura perdida, esto se vuelve más trascendente cuando se decide rehabilitar funcionalmente aun 100 % dicha estructura; la técnica MIMICS nos da pauta para lograr esto, ya que nos permite prediseñar, mediante un software según las necesidades biológicas y de función, la estructura a reconstruir⁵.

En nuestro país los primeros esbozos del uso de la tecnología computada en regeneración ósea, queda representada por la cirugía plástica sin datos teóricos registrados, el área maxilofacial también ha hecho presencia, nuestro grupo de trabajo ha retomado la tecnología MIMICS con la intención de obtener resultados más exactos en el proceso de remodelación ósea, este programa de segmentación con valores de gris procesa imágenes 2D (rectangulares)⁵. Por ello, en el campo médico puede usarse para la planificación, diagnóstico apartados operacionales o fines de investigación. Se incluye una interface muy flexible para sistemas de rapid prototyping que permite la segmentación distintiva de los objetos⁶.

MIMICS cuenta con un software desarrollado por Materialise que permite procesar y corregir datos de imagen (CT, μ CT, MRI, etc.) para construir los modelos 3D con la exactitud, la flexibilidad y la facilidad de manejo extremas genera y modifica los modelos de superficie 3D a partir de datos de imágenes apiladas, como la

tomografía computarizada (CT), Microscopía Confocal, CT Micro y la resonancia magnética (MRI) a través de la imagen de segmentación.

Las herramientas de gran alcance de la segmentación permite dividir imágenes médicas de CT/MRI en segmentos, tomando medidas directa en un modelo 3D. Allí se pueden exportar sus datos a una amplia gama de los formatos de la salida y múltiples usos en ingeniería. MIMICS es adoptada principalmente por ingenieros biomédicos y fabricantes de dispositivos en áreas tales como, medicina ortopédica, cirugía maxilofacial, craneal y sistema cardiovascular.^{5, 6}

OBJETIVOS

Objetivo General

Rehabilitar morfo-funcionalmente a un paciente con síndrome de atrofia alveolar mandibular mediante la aplicación una nueva tecnología (MIMICS).

Objetivos específicos

1. Describir la aplicación de un xenoinjerto bovino prediseñado mediante la tecnología MIMICS.
2. Rehabilitar la oclusión mediante implantes oseointegrados en un mismo tiempo quirúrgico en un área atrófica severa previamente bio-reconstruida.
3. Realizar una profunda investigación sobre el uso de MIMICS.

PRESENTACION DEL CASO CLINICO

➤ **Ficha de identificación**

- NOMBRE: A G R
- RESIDENCIA: Puebla México
- SEXO: Masculino
- ESTADO CIVIL: Soltero
- EDAD: 19 años
- ESCOLARIDAD: Bachillerato
- PESO: 72 KG
- TALLA: 1. 70 m



Foto 1. Pop Reconstrucción hemimandibular derecha hace 4 años

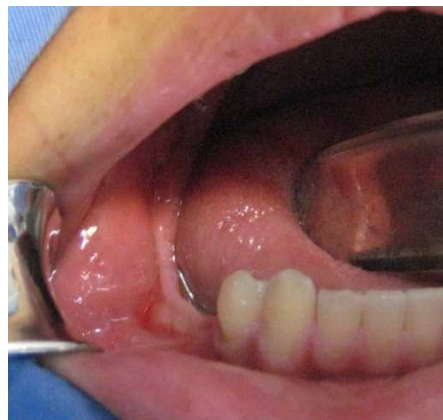

Foto 2. Aspecto clínico preoperatorio

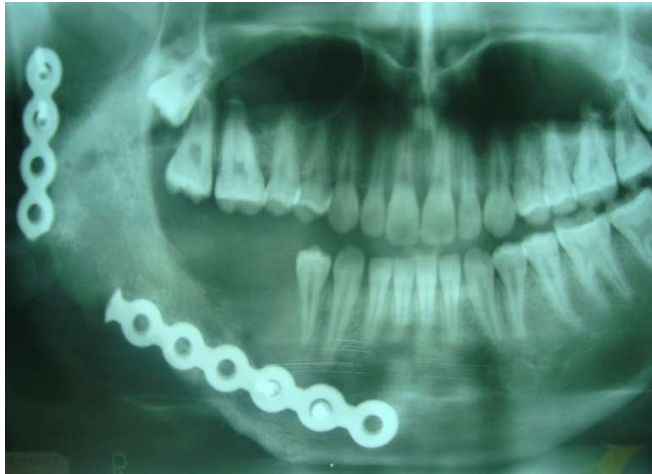

Imagen 1. Radiografía preoperatoria pre-implantar

➤ **Antecedentes Heredo-Familiares**

- Abuelo paterno diabético bajo control médico, abuela materna hipertensa bajo control médico, tía materna con compromiso mental.

➤ **Antecedentes personales no patológicos**

- Originario y residente de Puebla, habita casa propia con todos los servicios intradomiciliarios, cursa el bachillerato, convive con 4 elementos familiares, con hábitos higiénicos adecuados, alimentación buena en cantidad y calidad.
- Alcoholismo (-), Tabaquismo (-), Toxicomanías (-), Zoonosis (-)

➤ **Antecedentes personales patológicos**

- Producto de 1er embarazo ectópico, obtenido por parto mediante atención médica, enfermedades exantémicas propias de la infancia, cuadro de inmunización completo, postoperado de hernia testicular a los 6 años mediante anestesia general sin alteraciones, cuadros faringoamigdalinos de repetición una o dos veces por año.

- Ameloblastoma Uniquístico Intraluminal y Mural, hemimandibulectomía a los 14 años.

➤ **Interrogatorio por aparatos y Sistemas**

- Nervioso: Interrogado y negado
- Cardiovascular: Interrogado y negado
- Hematopoyético: Interrogado y negado
- Respiratorio: Interrogado y negado
- Digestivo: Interrogado y negado
- Endocrino: Interrogado y negado
- Genitourinario: Postoperado de hernia testicular a los 6 años de edad.
- Musculoesqueletico: Interrogado y negado
- Piel y Faneras: Interrogado y negado

➤ **Padecimiento actual**

No refiere sintomatología dolorosa.

Se observa atrofia en el reborde alveolar que abarca los órganos dentarios ausentes 45, 46, 47, 48, en una hemimandibula reconstruida previamente a base de biomateriales.

➤ **Exploración física**

- Masculino de edad aparente a la cronológica, consciente y orientado en las tres esferas, integro, normocéfalo con implantación de cabello acorde a edad y sexo, cráneo sin hundimientos ni exostosis, con globos oculares simétricos, pupilas isocóricas, normoreflexicas, asimetría facial, zona ciliar simétrica, pabellones auriculares con inserción adecuada, capacidad auditiva conservada, pirámide nasal central con adecuada ventilación, fascias a expensas de tercio inferior asimétrico de predominio mandibular derecho, integridad labial, apertura bucal adecuada, órganos dentarios ausentes del 45 al 48, sin apartados patológicos, lengua integra con movilidad conservada, carúnculas y mucosas intrabucales sin compromiso, orofaringe sin alteraciones con cuello cilíndrico, tráquea central desplazable asintomática, linfadenopatias negadas, tórax con adecuados movimientos

de amplexión y amplexación, extremidades torácicas y pélvicas con movimientos normales, adecuado llenado capilar.

- Clínicamente se observa ausencia de los órganos dentarios 45, 46, 47, 48 acompañado de pérdida de la tridimensión alveolar de esta zona.

➤ **Diagnostico**

- Síndrome de Atrofia Alveolar Mandibular, (SAAM), postreconstrucción hemimandibular derecha hace 5 años.

En ortopantomografía se observa hemimandibula derecha reconstruida con placa de reconstrucción de titanio seccionada y atrofia alveolar ósea que abarca la zona ausente de órganos dentarios 45, 46, 47, 48.

El paciente refiere haber sido intervenido quirúrgicamente de hemimandibulectomía derecha como consecuencia de una lesión de tipo benigno, (Ameloblastoma Uniquístico Intraluminal y Mural), a la edad de 14 años.

➤ **Pronóstico**

- Reservado a evolución

➤ **Plan de tratamiento**

- Reconstrucción Alveolar a base de xenoinjerto bovino prediseñado utilizando la tecnología MIMICS en combinación con PRFC y membrana de ROG, mas colocación inmediata de implantes oseointegrados.

➤ **Técnica quirúrgica**

Al completar el protocolo quirúrgico y valoración médica, se toman modelos de estudio y trabajo los cuales se articulan en aparatología semiajustable. Con la utilización de la tecnología MIMCS se conforma el xenoinjerto bovino en forma matemática para posteriormente la conformación de guía quirúrgica, posteriormente completara los requerimientos de esterilización.

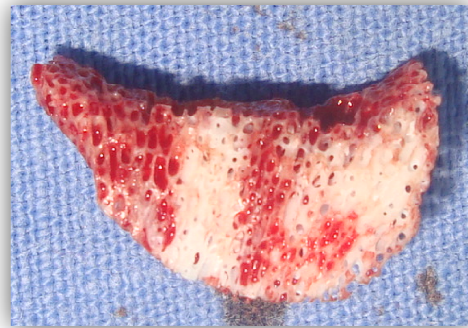
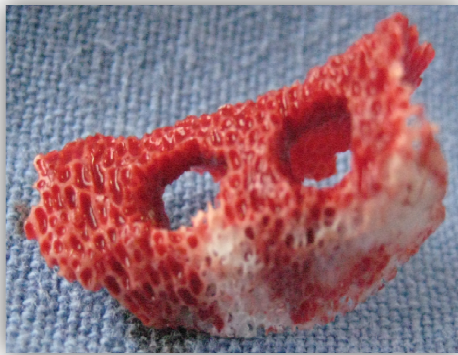
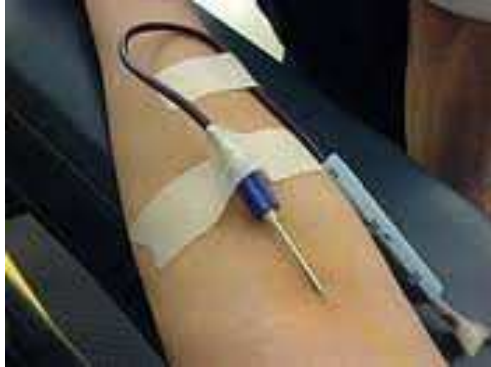

Foto 3, 4. Xenoinjerto bovino prediseñado

Previo al acto quirúrgico y siguiendo el protocolo de Anitua para elaboración de PRFC, se obtienen 20 centímetros cúbicos de sangre del paciente, colocándose en tubos estériles con citrato sódico al 3.8 % como anticoagulante, mismos que se centrifugan a una velocidad de 1800 RPM.

El plasma se separa en fracciones mediante pipeteado muy meticuloso para no crear turbulencias en las fracciones obtenidas.

Una vez que tenemos la fracción de plasma rico en factores de crecimiento se realiza la activación del coagulo utilizando cloruro de calcio al 10 %, esto como última acción aproximadamente 10 minutos antes de su aplicación



PPP
PFG
PRGF



Foto 5, 6, 7. Extracción y manejo de las muestras sanguíneas para obtención de PRFC

Procedimiento quirúrgico programado en forma ambulatoria en las instalaciones de quirófano de nuestra facultad.

Previa asepsia y antisepsia mas la colocación de campos estériles, mediante infiltración anestésica troncular y local se bloquea Nervio Dentario Inferior, Bucal y Lingual, se colocan puntos locales periféricos a la zona quirúrgica, Lidocaína con Epinefrina al 2%, calculando dosis/kilogramo

$$72\text{kg} \times 7 = 504$$

$$\frac{504}{36} = 14 \text{ cartuchos}$$

Se procede a realizar abordaje quirúrgico mediante incisión sobre la encía adherida vestibular mandibular derecha, con descarga a nivel del 44 y descarga lineal transversal al trígono retromolar para obtener dos hojas de mucosa de espesor total.

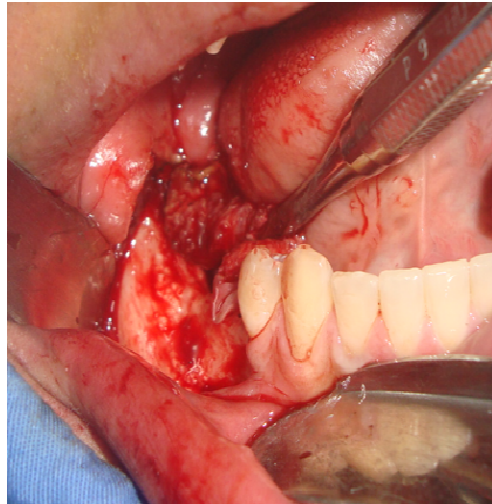


Foto 8. Exposición del defecto óseo

Mediante guía quirúrgica basada en los alveolos prefabricados del MIMICS, se aplicaron 2 implantes oseointegrados, de diámetros de 4.5 por 12 mm, 5 mm dentro de la estructura ósea mandibular.

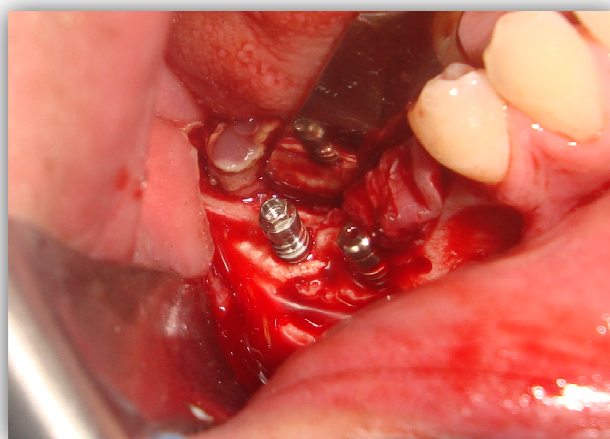


Foto 9. Colocación de implantes osteointegrados

A continuación se coloca el MIMICS sobre los implantes ya colocados y se sutura la membrana de regeneración guiada al colgajo lingual con puntos simples mediante material absorbible 3-0, esto para evitar que el conglomerado de biomateriales salga del lecho quirúrgico, y facilitar el reposicionamiento de los tejidos.

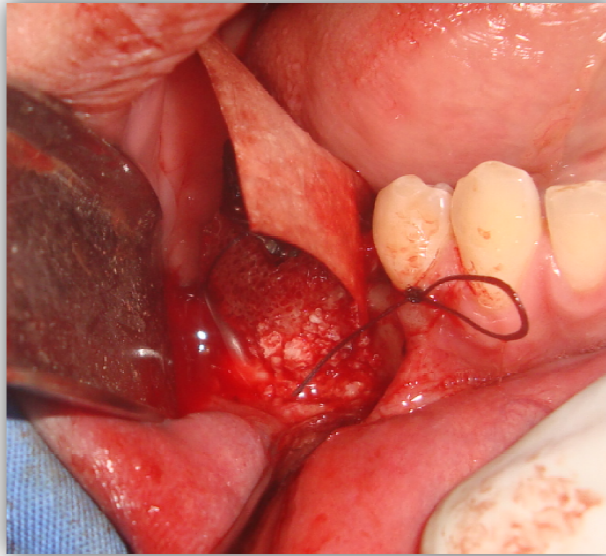


Foto 10. Colocacion del MIMICS y membrana de ROG

Se aplica el conglomerado de biomateriales, compuesto de PRFC con xenoinjerto bovino particulado, al lecho quirúrgico.

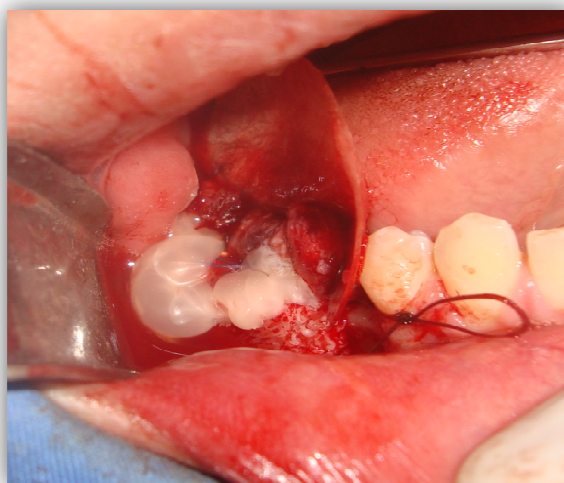


Foto 11. Aplicación de conglomerado de biomateriales y deslizamiento de membrana

Finalizando con deslizamiento y sutura de la membrana al colgajo vestibular.

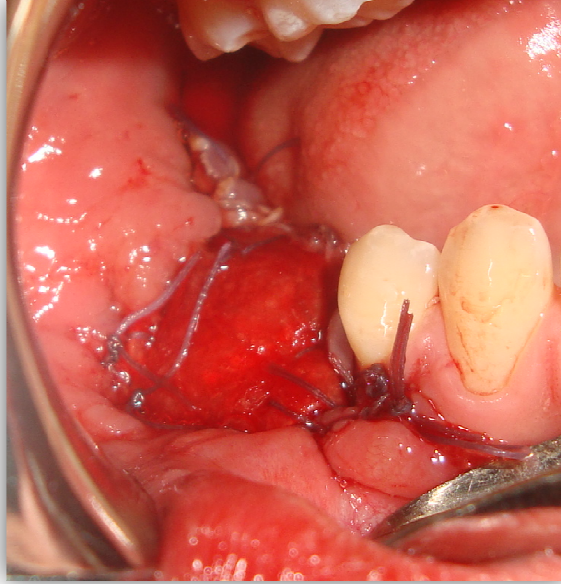


Foto 12. Reposicionamiento de los tejidos.

Se Implementaron cuidados de la herida convencional por escrito, antibioticoterapia y analgesia a dosis calculada. Así como citas evaluativas a corto, mediano y largo plazo.

TIPO DE ESTUDIO

Descriptivo

N=1 (Caso Clínico)

RECURSOS

- Humanos:

Director de Tesis

Cirujano Maxilofacial adscrito al servicio de Cirugía Maxilofacial del HGR La Perla ISEM. Profesor de Cirugía Bucal en la Facultad de Estudios Superiores Zaragoza

Pasante de Servicio Social

Pasante de Servicio Social en el área de Cirugía Bucal en la Facultad de Estudios Superiores Zaragoza. Tareas y actividades realizadas; investigación en el área de Cirugía Bucal así como atención a la población general de las clínicas periféricas de la FES Zaragoza enfocado a las necesidades quirúrgicas odontológicas.

Servicio Social en el HGR La Perla en el servicio de Cirugía Maxilofacial

- Físicos

Facultad de Estudios Suprioeres Zaragoza

Biblioteca Central Campus I: utilización de instalaciones y material para búsqueda de información con respecto al proyecto a desarrollar.

Consultorio Privado

- Materiales:

Software (MIMICS)

Computadora

Memoria USB

Copias de artículos de investigación

Copias de libros y atlas de investigación

Cámara fotográfica digital y lápices
Hueso

- Recursos propios

Transporte

Copias

Tinta impresión

Telefónico

- Material quirúrgico

Gasas, Guantes (5pares)

Sol. Fisiológica (2), Sol. Benzal (1)

20 Anestésicos (lidocaína con epinerfrina al 2%, Marca FD (verdes)), 10

Agujas largas.

2 Abrebocas grandes, medianos.

3 Hojas de bisturí (15)

3 Sutura seda (000) o material reabsorbible (vicryl 000) (3 de cada una)

3 Jeringas hipodérmicas de 20ml, 3 Punzocats.

1 Encendedor.

2 Micromotores con pedal.

Sol. Antiséptica. (Clorexidina, isodine)

1 Godete de vidrio, Cloro

Cepillo para lavado quirúrgico (estéril) Jabón para lavado quirúrgico, Cepillo para lavado de instrumental.

5 Cubre bocas

5 Pares de botas

Lentes de protección o careta.

Manguera de caucho (1mt1/2)

1 Eyector de plástico.

1 Masking

1 Bolsa de plástico transparente

2 Cuadros de papel aluminio de 20x20

Pijama quirúrgico.

Batas quirúrgicas.

Campos

Estoquinetes

1 gr. De xenoinjerto bovino particulado

3 tubos de ensaye con cloruro de sodio

3 tubos de ensaye

Citrato de calcio

Centrifuga

Caja de Petri

1 membrana de colágeno absorbible

- Instrumental

2 Riñoneras metálicas

1 Separador Minnesota

1 Básico

2 Mangos de Bisturí (No. 3)

Pinzas mosco, curvas, recta, de campo (2 de cada una)

2 Jeringas carpule

2 abre bocas de Makinson (plástico)

2 Disectores para periostio (legras)

1 Alveolotomo o pinzas gubias (múltiples)

2 Limas para hueso

2 Curetas de Lucas

Pinzas Adson (con dientes, sin dientes) (una de cada una)

Tijeras para encía (curva, recta) (1 de cada 1)

1 Tijeras para cortar material

1 Porta agujas

Fresa bola y fisura para pieza de baja (8, 701, 702, delgada, gruesa (3 de cada una)

1 Cánula de Frezier con mandril (No. 12)

1 Retractor de carrillos (ortodoncia)

Kit de implantes

Motor para implantes

2 implantes osteointegrados

RESULTADO

La evolución fue notablemente favorable en cada cita.

Al mes de evolución, tanto clínica como radiográficamente, se comenzó a observar actividad celular reparativa.

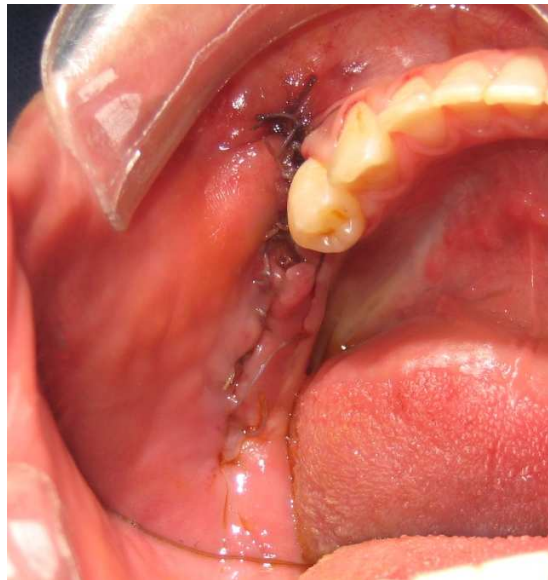


Foto 13. Posoperatorio a un mes de evolución

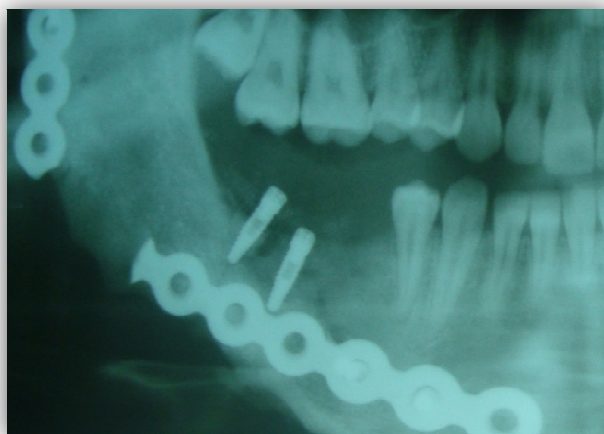

Imagen 2. Radiografía posoperatoria a un mes de evolución

Finalmente a 6 meses de evolución con tejidos sanos y una perfecta Osteointegración se rehabilitó protésicamente la zona intervenida.

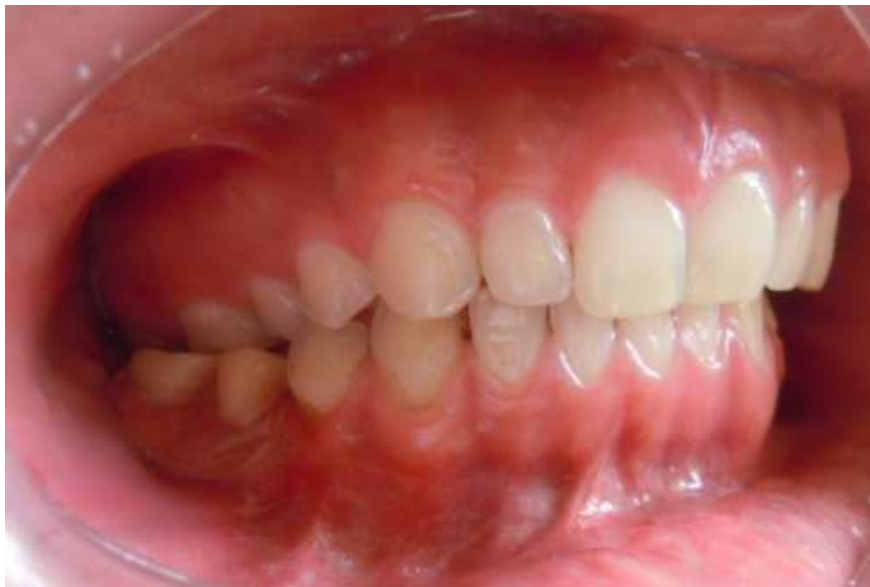

Foto 14. Aspecto protésico final

CONCLUSION

Esta nueva incursión en la biotecnología nos da una opción más efectiva exacta y cómoda de tratar los defectos óseos.

La bioreconstrucción restituye y remodela tejidos dañados de un organismo, hoy día el conjunto de directrices en la resolución de esta problemática, encuentran una posibilidad de tratamiento que en otros tiempos serian impensables tal es el caso de la tecnología MIMICS.

En el área estomatológica hoy por hoy el estandarte se fundamenta en la biotecnología y los biomateriales capaces de restituir histomorfofuncionalmente algún área anatómica faltante.

Con base en lo demostrado la tecnología MIMICS es una opción efectiva en el manejo de la atrofia alveolar debido a su gran exactitud y fácil manipulación, además de que ayuda a cumplir con los requisitos que la mayoría de los profesionales de la salud bucal aplicamos, preservar la mayor cantidad de elementos que constituyen el aparato estomatognático.

CRONOGRAMA DE ACTIVIDADES

Actividades a realizar	Sept 2011	Oct 2011	Nov 2011	Dic 2011	Enero 2012	Feb 2012	Marzo-Abril 2012
Elaboración de ante-proyecto							
Registro del ante-proyecto							
Aprobación del ante-proyecto							
Elaboración de proyecto							
Aceptación de proyecto							
Entrega de resultados							
Asignación de Sinodales							
Presentación de proyecto a Sinodales							
Replica y defensa del informe							

REFERENCIAS BIBLIOGRAFICAS

1. Bascones Martínez A. Medicina Bucal. 3ª ed. Madrid: Lexus; 2010.
2. Soto G.. Reconstrucción implantobiológica morfofuncional mandibular. Implantología actual. 2007;1 (1): 4 – 12.
3. Soto G. y cols. Manejo de periodontitis agresiva generalizada con hidroxiapatita porosa (tipo coralina). Odontología Actual. 4 (6) 36-42
4. Soto G. Injertos óseos. Una alternativa efectiva y actual para la reconstrucción del complejo cráneo-facial. Rev. Cubana Estomatol. 2005; 42 (1): 39-46
5. Gelaude F, Vander Sloten J, Lauwers B. Accuracy assessment of CT-based outer surface meshes, Computer Aided Surgery 2008, 13(4), p188-199.
6. Jamali AA et al. Linear and angular measurements of computer-generated models: are they accurate, valid and reliable? Computer Aided Surgery 2007, 12 (5), p278-285
7. Soto G. Técnica de reconstrucción alveolar tridimensional. Visión Dental. 2006; 3 (14): 21–31.
8. Carbajal B. Criterios clínicos y radiográficos para la toma de decisiones en el tratamiento quirúrgico de la atrofia alveolar mandibular. ADM 1994; 3: 153-161.
9. Carbajal B. Cirugía Preprotésica Reconstructiva en Atrofia Alveolar Mandibular y/o Maxilar (Parte I). ADM 1992; 1: 52 – 58.
10. Carbajal B. Cirugía Preprotésica reconstructiva en atrofia alveolar mandibular y o maxilar (Parte II). ADM 1991; 4: 221-226.
11. Nimni ME. Collagen. Biochemistry. CRC Press, Florida, USA.1998.1.
12. Bernales MD, Caride F, Lewis A, Lagens M. Membranas de colágeno polimerizado: consideraciones sobre su uso en técnicas de regeneración tisular y ósea guiadas.

13. Melcher AH. On the repair potential of periodontal tissues. *J. Periodontol.* 1976; 47 (250).
14. Gottlow J. Guide tissue regeneration using bioresorbable and nonresorbable devices: Initial healing and long-term results. *J Periodontol.* 1993; 64 (1157).
15. *Encyclopedic Handbook of Biomaterials and Bioengineering.* 1995; 1(2).
16. Quteish D, Dolby AE. The use of irradiated-crosslinked human collagen membrane in guided tissue regeneration. *J Clin Periodontol.* 1992; 19: 476-84.
17. Bascones Martínez A. *Periodoncia clínica e implantología oral.* 4ta ed. Madrid: Lexus; 2010.
18. Becker. Comparación de membranas de e- PTFE en combinación con PRFC e insulina colocado inmediata en una extracción. *J Periodontol;* 65:373, 1994.
19. Anitua EMP DDS. The use of plasma rich growth factors (PRGF) in oral surgery. *Prad Proced Aesthet Dent* 2001; 13:487-493.
20. Marx RE, Carlson ER, Eichstaedt RM, Schimmele SR, StraussJE, Georgeff KR. Platelet-rich plasma. Growth factor enhancement for bone grafts. *Oral Surg, Oral Med, Oral Pathol, Oral Radio, Endod* 1998; 85: 638-46.
21. Urist MR. A bovine low molecular weight bone morphogenetic protein (BMP) fraction. *Clin Orthop Rel Res.* 1982; 70: 162.
22. García de la Fuente. Actualización sobre el uso de los factores de crecimiento y proteínas en el tratamiento regenerativo periodontal. *Periodoncia;* 1999. 9 (5).
23. Terranova VP, Odziemiec C, Tweden KS, Spadone DP. Repopulation of dentin surfaces by periodontal ligament cells and endothelial cells. Effect of basic fibroblast growth factor. *J Periodontol.* 1989; 60: 293.
24. Cafesse R, Quiñones Cr. Polypeptide growth factors and attachment proteins in periodontal wound healing and regeneration. *Periodontology* 2000. 1993; 1(69).

25. Lynch SE. The role of growth factors in periodontal repair and regeneration. In Polson AM ed. Periodontal Repair and Regeneration. Current Status and Directions. Chicago, Quintessence Books, 1994. 4 (8)
26. Gaudy, J. Atlas de Anatomía Implantológica. ELSEVIER España. Madrid, 2008. ISBN: 9788445817964
27. Leghissa G, Assenza B. Implantes inmediatos posextracción protegidos con liodura humana. II Dentista Moderno 1992;5:29-36.
28. Listgarten Ma, Lai CH. Ultrastructure of the intact interface between endosseous epoxy resin dental implant and the host tissues. J Biol Buccale. 1975; 3: 259-270
29. Swope EM, James RA. A longitudinal study on hemidesmosome formation at the dental implant tissue interface. J Oral Implantol. 1981; 9(412).
30. Urist MR. Bone: formation by autoinduction. Science 1965; 150: 893-